HYGIENE TRIBUNE

DENTAL TRIBUNE

The World's Dental Newspaper · Italian Edition

Aprile 2020 - anno XVI n. 4

www.dental-tribune.com

AD

SPECIALE ESTRAZIONE OTTAVI

Alcuni importanti professionisti del settore illustrano le loro tecniche nell'estrazione degli ottavi

Interviste al dott. Young Sam Kim e al dott. Enzo Rossi durante il Congresso dell'Istituto Stomatologico Toscano a Viareggio.

pagina 5

AD

PRATICA & CLINICA
Gestione della terapia estrattiva: case report 6

INDUSTRY REPORT
Utilizzo di osso bovino decellularizzato e delipidato e di una membrana in pericardio per la rigenerazione di alveoli post-estrattivi e successiva riabilitazione implanto-protesica: risultati clinici e istologici 22

GESTIONE DELLO STUDIO
Qui ed ora. Concentrati e consapevoli con la Mindfulness 25

Francesco Riva Cnel: gli odontoiatri sono linfa vitale dell'economia sanitaria

Patrizia Biancucci

Acronimi come CNEL, CESE, CIU e altri sono pressoché sconosciuti alla categoria odontoiatrica che, tendenzialmente chiusa nei propri interessi clinici, scientifici, formativi e aziendali (perché lo Studio è un'azienda a tutti gli effetti), al massimo conosce le associazioni di categoria alle quali aderiscono in molti. Eppure i Medici Odontoiatri appartengono alle cosiddette Professioni Intellettuali, in gran parte come liberi professionisti, e dunque inseriti direttamente o indirettamente in

questi fantomatici Enti che sembrano così lontani dalla nostra realtà quotidiana.

› pagina 2

Prof. Ciavarella: scoperto a Foggia il marcatore predittivo della futura forma facciale

Patrizia Biancucci

"Ottimo lavoro di squadra e significativa sinergia tra Atenei italiani hanno permesso a giovani docenti di segnare un altro importante traguardo scientifico per la comunità universitaria".

Commentava così l'Ateneo di Foggia, il 19 dicembre 2019, i risultati della ricerca scaturita dalla collaborazione tra l'Università degli Studi di Foggia e quella de L'Aquila, dal titolo "Morphometric analysis of sella turcica in growing patients: an observational study on shape and dimensions in different sagittal craniofacial patterns", pubblicata su "Scientific Reports", la rivista scientifica inglese considerata la più prestigiosa nella comunità scientifica internazionale.

A guidare il gruppo di ricerca, che ha individuato nella parte centrale delle ossa della base cranica, sede della ghiandola ipofisi, un marcatore predittivo della futura forma facciale dei pazienti in età evolutiva, è stato il prof. Domenico Ciavarella, direttore della neonata Scuola di Specializzazione di Ortodonzia di Foggia (inaugurata il 17 dicembre 2019) ed esperto e promotore del Master in Sleep Medicine (istituito il 9 maggio 2019).

› pagina 4

Che ne sarà dei nostri pazienti parodontali? Odontoiatri e igienisti possono agire a distanza

Patrizia Gatto

Cambiare completamente la propria vita professionale, se pur per un periodo, potrebbe creare in tutti noi un senso di impotenza ed inadeguatezza. Gli studi dentistici stanno lavorando, e non tutti, in misura ridotta e limitata con le dovute precauzioni alle emergenze dei pazienti che voi stessi sapete bene identificare. Gli igienisti sono completamente fermi.

Tuttavia i pazienti-cittadini continuano a soffrire delle stesse patologie precedenti, da voi riconosciute e curate, e che non necessariamente manifestano sintomi nel breve periodo da ritenersi fastidiosi o gravi.

Sappiamo bene che la malattia parodontale, in forme più o meno gravi, colpisce una percentuale altissima dei nostri pazienti e di tanti cittadini italiani che ne sono completamente all'oscuro. Alcuni di loro li avete curati con terapie preventive, d'urto o di mantenimento professionale e domiciliare. Talvolta voi, insieme a loro, vi siete impegnati anche anni per stabilizzare e migliorare la situazione.

Parlando di pazienti che fanno trattamenti continuativi per migliorare la funzione, la salute e l'estetica allora ci vengono in mente anche tanti pazienti che stanno portando bite o apparecchi ortodontici o che hanno inserito un impianto ma non sono ancora protesizzati, di estrazioni avvenute di recente, di corone provvisorie e via discorrendo.

Questi pazienti non hanno problematiche di emergenza e pertanto non telefonano e abbiamo loro cancellato appuntamenti presi senza fissare una nuova data. Abbiamo pertanto interrotto ogni relazione. È chiaro che in qualsiasi attività uno shock come quello che stiamo attraversando non è facile da "digerire". Spesso ci sentiamo impotenti, disorganizzati, taluni depressi e collerici, ansiosi.

› pagina 25

AD

Francesco Riva Cnel: gli odontoiatri sono linfa vitale dell'economia sanitaria

‹ pagina 1

Ad esempio nel CNEL, Consiglio Nazionale dell'Economia e del Lavoro, insieme alle rappresentanze delle forze sociali del mondo dell'impresa, del lavoro dipendente, dell'associazionismo sociale e di volontariato, troviamo il lavoro autonomo, vale a dire il libero professionista.
CIU invece è la Confederazione Italiana di Unione delle professioni intellettuali, nata con l'obiettivo di diffondere la cultura delle "sinergie professionali", ovvero l'azione combinata di differenti professionalità allo scopo di ottenere risultati migliori rispetto a quelli che si otterrebbero individualmente. Prevede quindi una "sinergia sociale" favorendo il dialogo fra pubblico e privato, tra quadri, professionisti, ricercatori, operatori delle professionalità elevate, cooperative tra professionisti e microimprese. Partendo dal presupposto che le elevate professionalità costituiscono il motore trainante delle aziende, e quindi dell'imprenditorialità con conseguente occupazione, la CIU promuove e alimenta quella sorta di solidarietà orizzontale come risposta all'individualismo professionale contemporaneo. Con particolare riferimento al mondo odontoiatrico, ne parliamo con il chirurgo maxillo-facciale prof. Francesco Riva che, oltre ad essere Consigliere del CNEL come unico odontoiatra, è Responsabile Dipartimento Salute CIU-Unionquadri, componente Comitato Nazionale Sicurezza Alimentare del Ministero della Salute e Medaglia di bronzo al Merito della Sanità Pubblica. Quando gli ho chiesto quali fossero i suoi principali incarichi, mi ha risposto "e alla fine devi aggiungere che sono un tuo amico!", e per questo lo ringrazio.

Prof. Riva, cos'è il CIU e di cosa si occupa?

CIU-Unionquadri rappresenta gli interessi dei Quadri, dei dirigenti, dei professionisti, dei ricercatori e dei consulenti. È membro del Consiglio Nazionale dell'Economia e del Lavoro (CNEL) rientrando così tra le grandi organizzazioni sindacali con pieno riconoscimento dallo stato italiano. A Bruxelles è membro del Comitato Economico e Sociale Europeo (CESE), organo consultivo obbligatorio dell'Unione Europea. Anche membro dei consigli di indirizzo e vigilanza (CI) degli enti previdenziali e dei consigli regionali dell'Economia e del lavoro (CREL). CIU negozia e sottoscrive contratti collettivi di lavoro nazionali, partecipa alle trattative con il Governo sui temi sociali ed economici dove sono convocate le parti sociali.

CNEL: lei, come unico odontoiatra a farne parte, ritiene possa essere realmente utile anche alla nostra categoria?

Il Consiglio Nazionale dell'Economia e del Lavoro è un organo di rilievo costituzionale italiano con funzione consultiva rispetto al Governo, alle Camere e alle Regioni. Le materie di sua competenza sono la legislazione economica e sociale, nell'ambito delle quali ha diritto all'iniziativa legislativa. La mia nomina quale Componente del CNEL in rappresentanza della CIU, con decreto del Presidente della Repubblica Mattarella del 27 gennaio 2020, mi dà l'opportunità e il dovere di rappresentare il mondo odontoiatrico a livello istituzionale. Il mio impegno a livello costituzionale è quello di rappresentare l'Odontoiatria per quanto riguarda le attuali problematiche e proporre delle soluzioni: riduzione delle imposizioni fiscali e facilitazioni per chi investe nell'innovazione tecnologica quale motore di sviluppo e di benessere.

@ Daniele Toscano

Lei ha assistito nei decenni a notevoli cambiamenti in ambito odontoiatrico: quali gli elementi di maggiore criticità?

Si è passati in molti casi dallo studio monoprofessionale a studi pluriprofessionali, stimolando l'innovazione e il miglioramento delle prestazioni sanitarie. Il numero chiuso, voluto per programmare l'assistenza sanitaria, ha messo l'Italia e gli italiani nella condizione di diventare preda di altre nazioni europee che hanno approfittato di questa nostra legislazione per creare un'università per italiani. La conseguenza è stata un impoverimento della classe odontoiatrica che, anziché investire i propri guadagni nell'innovazione tecnologica, ha mantenuto i propri figli esportando notevoli capitali all'estero.

Prof. Riva, l'intelligenza artificiale ha portato grandi benefici clinici. Anche economici secondo lei?

Sicuramente l'Intelligenza Artificiale permette, attraverso lo studio dei dati, inseriti nel sistema in maniera idonea dal professionista, di facilitare le diagnosi e di programmare una più corretta terapia. Nel novembre 2019 ho rappresentato l'Italia al CESE a Bruxelles nella giornata delle libere professioni: "Fiducia nelle libere professioni nell'era della digitalizzazione e dell'intelligenza artificiale".

Gli Odontoiatri sono linfa vitale per la filiera diretta e indiretta. Quali le dinamiche?

Gli odontoiatri rappresentano una filiera economico-sanitaria che produce reddito diretto e indiretto. Tra dentisti, personale di studio, area odontotecnica, industria del dentale e della distribuzione, penso che si possa arrivare a circa un milione di individui. Se si pensa ai familiari i conti sono presto fatti.

Riguardo le ricadute economiche e finanziarie dell'attuale emergenza sanitaria, cosa succederà alle aziende del settore?

Immaginiamo che la filiera odontoiatrica sia una piramide. L'apice è costituita dagli odontoiatri. L'attuale pandemia ha bloccato ogni attività sanitaria per disposizioni governative a tutela della salute pubblica. Dobbiamo ipotizzare che alla fine di questa drammatica situazione i nostri pazienti, che qualcuno cosiddetto illuminato chiama "clienti", avranno problemi ben maggiori della salute orale. Questo produrrà un arresto nell'acquisto di nuove tecnologie con blocco economico delle aziende produttrici e distributrici.

Prof. Riva, le molte aziende che a seguito di leggi pesanti hanno delocalizzato, rischiano di non poter innovare: con quali conseguenze?

Il sistema fiscale italiano colpisce pesantemente il produttore di ricchezza costringendolo a delocalizzare parte delle proprie aziende in Paesi con imposizioni minori, annullando quelle competenze professionali che hanno fatto ricca la nostra Italia.

Crede che il mondo sanitario, attualmente in trincea, abbia l'onere di recuperare influenza su Governo e Istituzioni?

Penso che sia il momento di avere una maggiore considerazione da parte del Governo e Istituzioni. L'innovazione tecnologica ha permesso di ridurre i costi delle prestazioni sanitarie e di migliorarne le performance. Le aziende dentali italiane hanno raggiunto una qualità tecnologica che viene riconosciuta a livello mondiale. La situazione attuale della pandemia, che interessa il nostro Paese e che ha messo in ginocchio la nostra Sanità per quanto riguarda l'approvvigionamento di strumenti tecnologici, dovrà indurre chi ci governa a ridurre una imposizione fiscale soffocante sia per i liberi professionisti che per l'industria.

Prof. Riva, cosa dovremmo sapere sulle opportunità che ci vengono fornite dall'Unione Europea?

Le ultime deliberazioni Europee hanno sbloccato i vincoli di bilancio. Quello che devono conoscere i colleghi odontoiatri sono le possibilità offerte dall'Unione Europea, e dallo Stato Italiano stesso, per ottenere finanziamenti agevolati e a fondo perduto; sarà mio compito come responsabile del dipartimento salute CIU, assieme ai nostri rappresentati a Bruxelles, far conoscere le modalità di richiesta.

Patrizia Biancucci

AD

DENTAL TRIBUNE
The World's Dental Newspaper · Italian Edition

PUBLISHER AND CHIEF EXECUTIVE OFFICER - Torsten R. Oemus
CHIEF CONTENT OFFICER - Claudia Duschek

DENTAL TRIBUNE INTERNATIONAL GMBH
Holbeinstr. 29, 04229 Leipzig, Germany
Tel.: +49 341 48 474 302 | Fax: +49 341 48 474 173
General requests: info@dental-tribune.com
Sales requests: mediasales@dental-tribune.com
www.dental-tribune.com

Material from Dental Tribune International GmbH that has been reprinted or translated and reprinted in this issue is copyrighted by Dental Tribune International GmbH. Such material must be published with the permission of Dental Tribune International GmbH. *Dental Tribune* is a trademark of Dental Tribune International GmbH.

All rights reserved. © 2020 Dental Tribune International GmbH. Reproduction in any manner in any language, in whole or in part, without the prior written permission of Dental Tribune International GmbH is expressly prohibited.

Dental Tribune International GmbH makes every effort to report clinical information and manufacturers' product news accurately but cannot assume responsibility for the validity of product claims or for typographical errors. The publisher also does not assume responsibility for product names, claims or statements made by advertisers. Opinions expressed by authors are their own and may not reflect those of Dental Tribune International GmbH.

DENTAL TRIBUNE ITALIAN EDITION
Anno XVI Numero 4, Aprile 2020

MANAGING EDITOR - Patrizia Gatto
COORDINAMENTO TECNICO-SCIENTIFICO - Aldo Ruspa
COMITATO SCIENTIFICO
G. Barbon, G. Bruzzone, V. Bucci Sabattini, A. Castellucci, G.M. Gaeta, M. Labanca, C. Lanteri, A. Majorana, M. Morra, G.C. Pescarmona, G.E. Romanos, P. Zampetti
COMITATO DI LETTURA E CONSULENZA TECNICO-SCIENTIFICA
L. Aiazzi, P. Biancucci, E. Campagna, P. Campagna, M. Del Corso, L. Grivet Brancot, R. Kornblit. C. Mazza, G.M. Nardi, G. Olivi, B. Rapone, F. Romeo, M. Roncati, R. Rowland, A. Trisoglio
CONTRIBUTI
P. Biancucci, P. Cazzolla, D. Ciavarella, F. Esposito, P. Gatto, L. Guida, G. Illuzzi, M. Laurenziello, F.S. Ludovichetti, M. Ludovichetti, S. Mascarucci, M. Mignani, C. Murari, G. Oldoini, L. Pigozzo, C. Preda, M. Quaranta, I. Ramonaite, C. Suriano.
REDAZIONE ITALIANA
Tueor Servizi Srl - redazione@tueorservizi.it
Coordinamento: Adamo Buonerba
Editor: Carola Murari
C.so Enrico Tazzoli 215/13 - 10137 Torino
Tel.: 011 3110675 - 011 3097363
GRAFICA - Tueor Servizi Srl
GRAPHIC DESIGNER - Giulia Corea
STAMPA
Musumeci S.p.A.
Loc. Amérique, 97 - 11020 Quart (AO)
Valle d'Aosta - Italia
COORDINAMENTO DIFFUSIONE EDITORIALE
ADDRESSVITT srl
PUBBLICITÀ
Alessia Murari
[alessia.murari@tueorservizi.it]
UFFICIO ABBONAMENTI
Tueor Servizi Srl
C.so Enrico Tazzoli 215/13
10137 Torino
Tel.: 011 3110675
Fax: 011 3097363
segreteria@tueorservizi.it
Copia singola: euro 3,00

FSC
www.fsc.org
MISTO
Carta da fonti gestite in maniera responsabile
FSC® C102788

DENTAL TRIBUNE EDIZIONE ITALIANA FA PARTE DEL GRUPPO DENTAL TRIBUNE INTERNATIONAL CHE PUBBLICA IN 25 LINGUE IN OLTRE 90 PAESI

È proibito qualunque tipo di utilizzo senza previa autorizzazione dell'Editore, soprattutto per quanto concerne duplicati, traduzioni, microfilm e archiviazione su sistemi elettronici. Le riproduzioni, compresi eventuali estratti, possono essere eseguite soltanto con il consenso dell'Editore. In mancanza di dichiarazione contraria, qualunque articolo sottoposto all'approvazione della Redazione presuppone la tacita conferma alla pubblicazione totale o parziale. La Redazione si riserva la facoltà di apportare modifiche, se necessario. Non si assume responsabilità in merito a libri o manoscritti non citati. Gli articoli non a firma della Redazione rappresentano esclusivamente l'opinione dell'Autore, che può non corrispondere a quella dell'Editore. La Redazione non risponde inoltre degli annunci a carattere pubblicitario o equiparati e non assume responsabilità per quanto riguarda informazioni commerciali inerenti associazioni, aziende e mercati e per le conseguenze derivanti da informazioni erronee.

Dispositivi medici: slitta l'entrata in vigore della Medical Device Regulation 2017/745


@ science photo/Shutterstock

L'Europa si è finalmente sensibilizzata su un grosso problema che riguarda da vicino anche tutto il settore odontoiatrico ed odontotecnico, Italia inclusa, avendo ieri (25-03-2020) annunciato, come Commissione Europea Sanità, di aver deciso di portare davanti al Consiglio ed al Parlamento Europeo la richiesta di spostamento della data di entrata in vigore dei nuovi Regolamenti sui dispositivi medici 2017/745 MDR, attualmente stabilita al 25 Maggio 2020.

Questo passo formale della Commissione Europea permetterà così al Consiglio e al Parlamento europeo, già ai primi di Aprile ed attraverso una procedura di co-decisione, di procrastinare di 12 mesi (Maggio 2021) l'effettiva entrata in vigore dei nuovi regolamenti in questione.

La Commissione Sanità, nel comunicato stampa che ha diramato, ha dichiarato che queste decisioni eccezionali sono state prese in un momento veramente cruciale per tutti, precisando che mai, queste decisioni, sarebbero state prese in circostanze normali.

Lo slittamento, comunque, non sposta l'attenzione che gli organi di governo e tutti gli attori coinvolti devono continuare a porre sulla salute e sulla sicurezza del paziente, che è sempre tutelato dalle norme della previgente MD.93/42.

Non possiamo che ringraziare tutti gli italiani che hanno operato attraverso le proprie associazioni a livello europeo, non ultima la FIDE e l'ADDE (attraverso COMIDENT), anche se a malincuore devo ammettere che il risultato ha subito un'accelerazione impressionante solo dopo che il lockdown da Coronavirus è mutato e, da problema prettamente italiano, si è trasformato in pandemia.

Ci si auspica, ed io mi ci metto per primo, che questo ulteriore anno sia da tutti utilizzato in modo appropriato e con coscienza, al fine di ultimare i lavori rimasti in sospeso per il lockdown subito così da farsi trovare pronti con tutte le nuove disposizioni ed in regola con i nuovi regolamenti sui dispositivi medici a Maggio 2021.

Maurizio Quaranta, Consigliere Ancad per i rapporti con ADDE.

@ Maurizio Quaranta

PROSTHETIC CONNECTION

24-25-26 SETTEMBRE 2020

L'eccellenza nelle riabilitazioni protesiche complesse

CATANIA
Four Points by Sheraton Catania Hotel & Conference Center

UNIVERSITÀ degli STUDI di CATANIA

SIOCMF SOCIETÀ ITALIANA DI ODONTOSTOMATOLOGIA E CHIRURGIA MAXILLO-FACCIALE
www.siocmf.it

Giovedì 24 settembre 2020

9.00 - 13.00	**YOUNG DENTISTS CONTEST**
14.30 - 18.30	**CORSI PRECONGRESSUALI**
	Workshop: Abutment compatibili **Antonino Cacioppo:** *"L'impronta ottica intraorale in implantoprotesi: protocolli e strategie"*
	Workshop: GC **Alfio Pappalardo e Leonardo Cavallo:** *"Sinergia tra clinico e odontotecnico nella gestione dell'interfaccia tra protesi e tessuti: Tradizione Vs Innovazione"*
	Workshop: Mesa e Trasformer **Carlo Borromeo, Simone Fedi, Luigi Lanzo:** *"Tra analogico e digitale, come utilizzare al meglio le tecniche digitali in protocolli analogici per la creazione di percorsi semplificati e predicibili"*
	Workshop: Micerium **Luca Lavorgna:** *"Smile Guided Dentistry: "A full digital aesthetic workflow"*

Venerdì 25 settembre 2020

8.30	**Registrazione dei partecipanti**
9.00	**Apertura del Congresso e saluto delle Autorità**
9.30	**Andrea Borracchini:** *"Il fenomeno dell'edentulia oggi"*
10.00	**Alessio Casucci e Alessandro Ielasi:** *"La riabilitazione del paziente edentulo pensando anche a domani"*
11.00	**Break**
11.20	**Marco Martignoni e Lanfranco Santocchi:** *"Prosthetic connection to endodontically treated teeth: materials and future prospectives"*
12.20	**Mario Beretta:** *"Protocollo full digital in riabilitazioni full arch: mito o realtà?"*
13.10	**Pausa pranzo**
14.30	**Luigi Stefanelli e Simone Fedi:** *"Trattamento minimamente invasivo dei mascellari atrofici: impianti pterigoidei e Ot-Bridge"*
15.30	**Alberto Bianchi, Luca Ortensi e Gerardo Pellegrino:** *"Programmazione tridimensionale delle gravi atrofie e deficit scheletrici dei mascellari: il ruolo delle nuove tecnologie nella protesi, nell'implantologia e nella chirurgia maxillo-facciale"*
16.30	**Break**
16.50	**Luigi Canullo:** *"impatto della connessione nella clinica: visione bio-logica"*
17.40	**Giorgio Gastaldi e Carlo Borromeo:** *"Protesi a supporto implantare nell'era del digitale: nuovi protocolli e nuove frontiere"*

Sabato 26 settembre 2020

9.00	***Premiazione Young Dentists Contest***
9.20	**Lorenzo Breschi:** *"Upgrade in protesi adesiva"*
10.10	**Marco Veneziani:** *"Il moderno approccio restaurativo: dall'elemento singolo alle Full Mouth Adhesive Rehabilitation"*
11.00	**Break**
11.20	**Mario Imburgia:** *"La riabilitazione estetica nell'era digitale"*
12.10	**Paolo Pera:** *"Factors affecting the outcome in the immediate loading rehabilitation"*
13.00	**Chiusura dei lavori**

Partecipazione Gratuita iscrizione obbligatoria
Modalità di iscrizione:
inviare una E-mail a: prostheticconnection@gmail.com

Segreteria Organizzativa
FASI Srl Tel. 06 97605626
g.capuzzolo@fasiweb.com

FASI COMUNICAZIONE EVENTI

AD

Prof. Ciavarella: scoperto a Foggia il marcatore predittivo della futura forma facciale

‹ pagina 1

È al prof. Ciavarella, laureato in Odontoiatria e Protesi Dentaria, studioso di ortodonzia funzionale e crescita cranio-facciale, che rivolgiamo alcune domande sulla Scuola odontoiatrica foggiana che, in soli dodici anni, è diventata un riferimento nazionale sul piano didattico e scientifico anche per studenti e futuri professionisti, costretti spesso a emigrare dalla Puglia in altre regioni.

Prof. Ciavarella, "Morphometric analysis of sella turcica in growing patients: an observational study on shape and dimensions in different sagittal craniofacial patterns" è uno studio che ha avuto notevole risonanza nella letteratura scientifica. Ce ne vuole parlare?

Lo studio è il risultato dell'attenta osservazione della crescita cranio-facciale dei soggetti giovani. L'obiettivo del lavoro è stato la ricerca di marcatori scheletrici capaci di identificare precocemente la direzione di crescita delle ossa mascellari. Abbiamo così individuato nella parte centrale delle ossa della base cranica, sede della ghiandola ipofisi, un marcatore predittivo della forma facciale dei pazienti in età evolutiva e quindi possiamo conoscere in anticipo eventuali malformazioni che si svilupperanno nella crescita, quali il corretto rapporto osseo tra i mascellari, tra le arcate dentarie e i problemi di allineamento dei denti, insieme ad altro.

Dove è stato pubblicato?

Il lavoro è stato immediatamente accettato dalla prestigiosa casa editrice inglese Nature Publishing Group, una tra le più antiche edizioni scientifiche esistenti, e pubblicato su Scientific Reports, tra le 10 riviste più citate al mondo.

E a chi dobbiamo attribuire la paternità?

La ricerca nasce da una mia intuizione durante lo studio della crescita embrionale cranio-facciale. Dopo aver condiviso le informazioni con il prof. Claudio Chimenti ed il dott. Michele Tepedino, rispettivamente docente e ricercatore presso l'Università degli Studi de L'Aquila, è stata avviata la ricerca.

Prof. Ciavarella, nella didattica lei spazia dall'Ortognatodonzia alle OSA , ai rapporti tra occlusione e postura fino ai materiali dentari: qual è la sua grande passione?

Gentile dott.ssa Biancucci, non le nascondo che la mia prima vera grande passione è la gnatologia, una disciplina complessa da cui sono partito per approfondire tematiche complesse, quali la neurofisiologia del sistema cranio-cervicale e la crescita cranio-facciale. Dalla gnatologia è derivata la mia attenzione per l'ortognatodonzia e, nello specifico, per la parte riguardante la terapia ortognatodontica "funzionale". Lo studio delle OSA è l'altra mia grande passione; la correlazione tra la morfometria cranica ed i disturbi respiratori nel sonno è materia di studio per gli specialisti di Sleep Medicine. L'insegnamento di Materiali Dentari è stato un ulteriore stimolo per la mia carriera accademica. Questa disciplina è considerata tra le più caratterizzanti il corso di laurea in Odontoiatria e Protesi Dentaria. La responsabilità di fornire le corrette basi ai futuri odontoiatri impone uno studio attento e una continua ricerca.

La Scuola di specializzazione in Ortognatodonzia a Foggia, istituita un anno fa e di cui lei è direttore, ha già dato i risultati sperati in termini di organizzazione, numero di adesioni, riscontri positivi nella comunità accademica nazionale?

L'istituzione della Scuola di Specializzazione in Ortognatodonzia, e il mio incarico di direttore, è stata una delle mie più grandi soddisfazioni. Come molto alto è il mio senso di responsabilità nel formare gli specialisti del settore e metterli in grado di operare in modo razionale ed etico. I risultati attesi sono già stati tanti, sia a livello nazionale che a livello internazionale.

Prof. Ciavarella, dal 9 maggio 2019 anche a Foggia un Master di II livello in Sleep Medicine: perché è così importante formare i medici e gli odontoiatri in questo campo?

Attualmente si stima che in Italia siano circa 5 milioni i soggetti con DRS (Disturbi del sonno), ossia il 12% della popolazione generale adulta ancora in attesa di una diagnosi, e quindi di trattamento, mentre solo 20 mila risultano le vendite annue di respiratori a pressione positiva per avviare la terapia domiciliare notturna. La Sleep Medicine è una disciplina in cui è fondamentale l'interazione tra gli specialisti dei vari settori della medicina e quindi necessita di azioni diagnostiche e terapeutiche coordinate tra diversi specialisti; la scelta terapeutica e il follow up devono essere frutto di una valutazione concorde presa dagli specialisti coinvolti nella gestione del paziente. Nel documento del Ministero della Salute sulla Prevenzione e PDTA (Percorso Diagnostico Terapeutico Assistenziale) dell'OSA (Sindrome delle apnee ostruttive nel sonno), in accordo con l'Organizzazione Mondiale della Sanità, si sostiene che l'OSA ha tutti i requisiti per essere considerata una malattia cronica e come tale dovrebbe esser trattata. Il Master in Sleep Medicine parte proprio da questi dati per rivolgersi ai medici chirurghi e agli odontoiatri che vogliono approfondire le conoscenze nell'ambito delle sindromi ostruttive del sonno. L'obiettivo del corso, organizzato in lezioni frontali e live streaming di interventi chirurgici, è quello di fornire gli strumenti per diagnosticare l'esistenza, la gravità e il tipo dei disturbi respiratori del sonno, sia nei pazienti adulti sia nei bambini, identificarne i fattori causali per poi pianificare e realizzare interventi medici e/o chirurgici allo scopo di risolvere la patologia e prevenire le conseguenze generali della sindrome apneica, tra cui l'ipertensione, la morbilità accidentale legata alla sonnolenza diurna e gli accidenti cerebro-vascolari. Il Master, che dura un anno ed è tra i primi in Italia ad avere carattere multidisciplinare, è promosso e organizzato da un gruppo di ricerca composto dal prof. Lorenzo Lo Muzio, direttore del dipartimento di Medicina Clinica e Sperimentale, dalla prof.ssa Maria Pia Foschino Barbaro, direttore del Dipartimento di Scienze Mediche e Chirurgiche, dal prof. Michele Cassano e dal sottoscritto, con la preziosa collaborazione del prof. Donato Lacedonia e del dott. Roberto Sabato.

La terapia con allineatori trasparenti è uno dei suoi campi di ricerca: in quale misura ritiene che l'efficacia di questo nuovo sistema sia da attribuire ai dispositivi forniti dalle diverse aziende e/o alla perizia degli operatori?

Il trattamento ortodontico con gli allineatori negli ultimi anni è stato oggetto di studio del mio gruppo di ricerca. Conoscere e comprendere i materiali utilizzati durante un trattamento con gli allineatori è necessario per l'ortodontista al pari della conoscenza dei materiali utilizzati durante la biomeccanica. Per quanto riguarda il rapporto tra le aziende e gli specialisti del settore, ritengo che debba sempre essere l'operatore a scegliere la strategia terapeutica da adottare per poi delegare la costruzione degli allineatori all'azienda che reputa migliore, sia in termini di performance che di affidabilità del prodotto.

Altri progetti di ricerca nella sua Università? Se sì, ce li può anticipare?

I progetti di ricerca saranno rivolti a implementare le informazioni circa l'efficacia dei dispositivi funzionali in Ortognatodonzia, allo studio delle OSA e alla valutazione incrociata tra i modelli 3D e le radiografie dei pazienti che hanno fatto terapia ortodontica.

Patrizia Biancucci

AD

05-2018

WE LOVE WHAT WE DO.

ARIA COMPRESSA SECCA DI ELEVATA QUALITÀ E PUREZZA.
DA OLTRE 50 ANNI INNOVIAMO LA TECNOLOGIA DELL'ARIA.

Il compressore a secco Cattani si evolve: il nuovo look "total black", le dimensioni compatte e l'evoluzione tecnologica migliorano l'estetica e le performance di questo prodotto. È in grado di fornire aria compressa secca di elevata purezza grazie all'assenza di lubrificazione ad olio e alla presenza dei filtri e dell'impianto di essiccazione.

La manutenzione semplice e la comprovata affidabilità consentono una garanzia di tre anni.

COSTIAMO MENO DEGLI ULTIMI E SIAMO TRA I PRIMI DEL MONDO! ECCO PERCHÉ:
Facciamo ricerca: questo ci permette di avere a nostra disposizione tecnologie di ultima generazione.
Aumentiamo le prestazioni: le tecnologie informatiche ed elettroniche aumentano le prestazioni e la sicurezza delle nostre macchine.
Riduciamo i costi: meno costi di manutenzione meno spese di energia: nel rapporto costi benefici siamo sempre i più convenienti.
Riduciamo l'impatto ambientale: risparmiamo il 50% di materie prime, facciamo risparmiare a voi dal 30% al 50% di energia elettrica.

HOW IS IT WE LEAD IN OUR FIELD, WHEN WE COST LESS THAN THE ALTERNATIVES? THIS IS HOW:
Constant research: this enables us to apply the latest technology to all of our products and solutions.
We enhance performance: electronic and information technology enable us to enhance the performance and reliability of our products.
We reduce costs: less maintenance and lower energy costs mean that we are always the most economical on a cost-benefit analysis.
We reduce environmental impact: we save 50% on raw materials, so that you can save between 30% and 50% on electrical consumption.

CATTANI AIR TECHNOLOGY

Azienda con Sistema di Gestione Qualità certificato =ISO 9001= e =ISO 13485 = Company with Quality System certified =ISO 9001= and =ISO 13485=
Via Natta 6/A 43122 Parma – Italy T +39 0521 607604 F +39 0521 607628 info@cattani.it
WWW.CATTANI.IT

Semplificazione nei terzi molari inclusi

Intervista al dott. Young Sam Kim

Il dottore Kim al 7° Congresso dell'Istituto Stomatologico Toscano ha tenuto una bellissima relazione molto social sulle estrazioni degli ottavi in modo semplice. Solitamente l'estrazione degli ottavi fa molto paura, invece a sentire la sua relazione sembrava tutto facile. È così dottore?

Con il mio metodo i pazienti si trovano molto bene e non hanno paura di rimuovere eventualmente anche gli altri denti.

Quello che mi ha colpito della relazione è che ci sono molti filmati che vengono postati sui social. Chi è che ha avuto questa idea?

L'ho ideato io stesso per riuscire a condividere con più persone possibili una delle mie passioni, ovvero l'intervento sui terzi molari. Uno o due anni fa ho iniziato a utilizzare i social media per condividere i miei interventi.

Adesso è conosciuto in tutto il mondo anche grazie all'utilizzo di YouTube.

Cinque o sei anni fa ho iniziato a pubblicare su YouTube e solo da circa poco più di un anno ho incominciato a pubblicare anche su Instagram e Facebook.

In Corea questi interventi sono effettuati soltanto privatamente o esiste anche un servizio pubblico?

In Corea tutti i tipi di estrazione di terzi molari sono assicurati dallo Stato. Io stesso lavoro nell'impiego pubblico e i prezzi non subiscono delle variazioni.

Per questo ho tanti casi, poiché i pazienti possono estrarre i terzi molari grazie al servizio pubblico.

© Tueor Servizi

Trova differenza tra la pratica quotidiana in Corea e quello che viene fatto nel resto del mondo?

In Corea l'estrazione dei terzi molari è completamente a carico dello Stato e ho potuto osservare come nei Paesi in cui questi costi sono coperti dal servizio pubblico si tenda ad effettuare meno sovente questa tipologia di intervento rispetto ai Paesi dove lo Stato non assicura queste prestazione. Nei Paesi dove ci sono tanti chirurghi orali specializzati i prezzi sono molto alti.

Patrizia Biancucci

Germectomia ottavi inferiori in 4 minuti

Intervista al dott. Enzo Rossi

Dottor Enzo Rossi, lei collabora con il dottor Marco Rosa, ortodontista di riconosciuta fama, ma non tutti gli ortodontisti sarebbero d'accordo nel fare le germectomie in pazienti in età evolutiva.

Qui si intende la germectomie degli ottavi inferiori. Il dente del giudizio degli ottavi inferiori risente della possibilità di inclusione, circa il 20 %, e anche la possibilità di complicazioni che vanno avanti nel tempo e raggiungono il loro apice nella fascia d'età dei 25-35 anni, come dimostrato dalla letteratura che ha messo in luce l'incremento della possibilità di complicazioni date dal dente dei giudizio a livello osseo, parodontale e dentale.

In questo caso la mini-invasività significa fare un intervento che in pochi minuti possa liberare da futuri problemi?

Sì esattamente, significa proprio liberarsi dai futuri problemi della crescita dell'ottavo e delle relative complicanze anche a carattere intraoperatorio.

Non incontra resistenze nei pazienti e nei loro genitori nell'effettuare questo tipo di intervento anche se breve, circa 4 minuti?

No, non mi capita di incontrare resistenze soprattutto nei genitori che hanno avuto già esperienze negative personali con il dente del giudizio in età adulta.

Si è posto il problema che potrebbe essere una questione di over-treatment, ovvero di anticipare troppo qualcosa?

Nella mia prima diapositiva del mio intervento, "treatment or over-treatment", illustro proprio questa questione. È una domanda che bisogna farsi ogni giorno; certamente, se l'intervento viene fatto a quelle condizioni, con determinate caratteristiche e attenzioni, in 4-5 minuti viene tolto il dente del giudizio ad un bambino che non avrà più complicazioni.

Si tratta di un intervento relativamente semplice che può essere effettuato anche dai meno esperti?

Sì, è un intervento abbastanza semplice a patto che venga seguito il protocollo operatorio suggerito. Prevede un'incisione di 4 mm e il dente del giudizio, che è in fase di evoluzione, viene aspirato.

Pensa che i molti giovani che l'hanno ascoltata oggi si porteranno qualcosa a casa?

Sicuramente torneranno a casa con le domande e i punti interrogativi che ho sottolineato all'inizio del mio intervento.

Patrizia Biancucci

© Tueor Servizi

AD

Gestione della terapia estrattiva: case report

M. Laurenziello, C. Suriano*, G. Illuzzi*, L. Guida*, P. Cazzolla*, D. Ciavarella**

**Università di Foggia, Dipartimento di Medicina Clinica e Sperimentale, Foggia, Italia*

Introduzione

L'approccio al paziente adulto è sempre di difficile gestione e pianificazione. A volte per poter risolvere gravi affollamenti si ritiene necessario impostare una terapia di tipo estrattiva che possa permettere di recuperare il gap dimensionale tra l'unità basale e quella dentale. Il paziente preso in esame presenta un affollamento bimascellare con malocclusione dentale Classe I.

La pianificazione di un caso ortodontico complesso deve sempre tener conto di ciò che vuole ottenere l'ortodontista ponendo come riferimento ultimo l'equilibrio occlusale e facciale associato alla richiesta del paziente che desidera l'allineamento dentale.

Il paziente è stato preso in cura dal Dipartimento di Medicina Clinica e Sperimentale, presso la Scuola di Specializzazione di Ortognatodonzia dell'Università di Foggia, all'età di 21 anni. Le sue principali richieste erano correggere il disallineamento dentale associato a morso inverso degli elementi dentali sull'emiarcata sinistra. Né l'anamnesi medica passata né quella dentale hanno contribuito alla scelta della pianificazione ortodontica.

Esame Clinico

Valutazione extraorale

L'esame frontale a riposo (Fig. 1), mostra una faccia ovale e simmetrica, con labbra competenti e con un buon spessore muscolare. Naso e mento sono allineati al piano medio-sagittale e le linee bipupillari, commissurali, della base nasale e interauricolari sono parallele tra loro. Si nota una maggiore tonia della catena muscolare sx ponendo un atteggiamento posturale viziato omolaterale. I tessuti molli creano un profilo convesso (Fig. 1).

La posizione sul piano sagittale del complesso rino-mascellare è normale e l'angolo naso labiale (120°) è significativamente aumentato a causa della verticalità del labbro superiore. Il suo labbro inferiore è leggermente estroflesso, il solco labiomentoniero è poco evidente, la mandibola è leggermente retrusa. La linea mediana dentale è alterata con una deviazione destra mascellare e sinistra mandibolare.

Valutazione Funzionale

Il paziente respira tramite il naso, non presenta abitudini viziate, non vi sono disfunzioni linguali o a carico della deglutizione. Non sono presenti sintomi TMJ riferiti.

Valutazione Intraorale

Il paziente presenta tutti gli elementi dentali permanenti erotti, vi è l'agenesia del 4.8 ed 1.8 e l'inclusione del 3.8 e 2.8 (Fig. 1). L'igiene orale è media ed il biotipo gengivale è spesso. L'arco mascellare ha una forma ad "U", è asimmetrica per eruzione palatina del 1.5 con chiusura dello spazio in arcata dell'elemento dentale. A seguito della migrazione mesiale dentale dell'1.6, quest'ultimo si presenta mesioruotato assialmente. Si ha un affollamento di 4 mm, la curva di Spee è di 1,5 mm. La relazione inter-arcata mostra una classe I molare bilaterale, una classe III canina destra, una classe II canina sinistra. L'OJ è ridotto <2 mm e l'OB è <2 mm. Dato l'affollamento asimmetrico presente vi è un evidente alterazione della linea mediana incisale. Vi è una leggere discrepanza trasversale della mandibola con una tendenza occlusale di testa a testa sinistra.

Analisi Radiografica

La radiografia panoramica (Fig. 2) mostra una sovrapposizione dentale sul primo quadrante tra 1.4 e 1.5 e sul terzo quadrante a livello coronale tra 3.4 e 3.5. I condili mandibolari sono simmetrici e non sono visibili patologie mascellari sinusali. Tutti i denti permanenti sono visibili. Vi è l'agenesia del 4.8 ed 1.8 mentre vi è la mancata eruzione del 3.8 ed 1.8. Non vi sono dilacerazioni radicolari, si nota un riassorbimento radicolare con una mancata formazione dell'apice radicolare del 4.5, 3.5.

La radiografia laterale del cranio (Fig. 2) mostra le vie aeree superiori libere. L'indice di maturazione delle vertebre cervicali (CVMS) è di grado 6.

L'analisi cefalometrica iniziale rivela una classe II sagittale mandibolare a causa di una mandibola retrognatica (SNPog = 72,2°), un tendenza mandibolare di iperdivergenza, ed un angolo interincisale ridotto. L'OJ e l'OB è nella norma.

Diagnosi complessiva

Il paziente presenta un profilo convesso con una lieve inversione nel rapporto tra il labbro superiore ed inferiore. L'analisi cefalometrica rivela una classe II scheletrica da retrognazia mandibolare, una forma faciale dolicocefalica. L'esame intraorale rivela una malocclusione Classe I con una importante deviazione della linea mediana per eruzione anomala degli elementi 1.5 e 3.5 con conseguente Classe III canina dx e Classe II canina sx. La discrepanza presente tra la forma d'arcata dentale e scheletrica contribuisce a rendere ancora più difficoltosa la strategia di trattamento.

Trattamento

L'obiettivo di trattamento è la correzione del grave affollamento presente, risolvendo la discrepanza d'arcata mascellare e mandibolare (richiesta principale del paziente), riduzione del rapporto inverso tra il labbro superiore ed inferiore, evitando il rischio di recessioni gengivali su 4.3 e 2.3.

Nell'approccio al piano di trattamento, si è soliti dare più possibilità terapeutiche al paziente in modo da evidenziare limiti, difficoltà di intervento e obiettivi raggiungibili. Sono due i trattamenti presentati al paziente:

- Trattamento combinato ortodontico-chirurgico (osteotomia bilaterale per avanzamento mandibolare con possibile avanzamento mentoniero con genioplastica) dopo decompensazione e distalizzazione con TAD di 1.7 - 1.6 per recupero dell'elemento 1.5, estrazione del 3.8 con distalizzazione con TAD del 3.7 - 3.6 e recupero del 3.5 sulla linea d'arcata;
- Trattamento ortodontico con estrazione dei primi premolari inferiori ed estrazione dell'elemento ectopico mascellare 1.5 e del primo premolare mascellare sinistro (2.4). Le estrazioni erano richieste perché l'affollamento presente è di grado severo. Inoltre tramite delle estrazioni non simultanee ma bensì dilazionate in modo strategico nel tempo si sarebbe potuto migliorare anche la linea mediana gravemente alterata.

Il primo trattamento è stato scartato dal paziente e dai genitori del paziente perché non era motivato dalla loro richiesta di estetica facciale e spaventati dall'invasività chirurgica. Tale eventualità possibile in caso di mancata soddisfazione nella profilometria estetica da parte del paziente tramite un avanzamento per genioplastica gestito successivamente ed indipendentemente dal trattamento ortodontico. Tale metodica si è visto dare risultati migliori se gestita in pazienti in giovane età per migliori risultati in termini di rimodellamento osseo[1]. Inoltre essendo il labbro superiore già verticalizzato ci si potrebbe aspettare in seguito all'estrazione dei quattro premolari una ulteriore retrazione dello stesso, ma una recente revisione sistematica ha definito come l'estrazione di quattro premolari non è peggiorativa nell'estetica del viso[2].

Il paziente ha deciso infine di optare per il secondo piano di trattamento, eseguendo l'estrazione dei quattro premolari preindicati.

Sequenza di trattamento

La sequenza di trattamento, individualizzata per il paziente in oggetto, prevede l'iniziale estrazione anticipata dei primi premolari mandibolari 3.4 e 4.4. Successivamente a tale fase si procede all'estrazione dell'elemento ectopico 1.5 e del 2.4.

Si programma bandaggio bimascellare con brackets con slot .022" per chiusura e correzione interarcata. La fase di miglioramento dell'uprighting incisale è necessaria. La rifinitura e la gestione dell'intercuspidazione avviene tramite archi con metodica straight-wire.

Materiali e metodi

L'estrazione dei primi premolari mandibolari 3.4 e 4.4 è la prima fase terapeutica durante la gestione di un caso ortodontico estrattivo. La differente conformazione ossea con una maggior componente corticale pone anticipata l'estrazione dei premolari mandibolari. Successivamente a distanza di 1 mese si programma l'estrazione dei premolari mascellari. Gli elementi dentali in questa fase iniziale chirurgica sono liberi ad eccezione dei primi molari inferiori a cui viene ancorato un arco linguale. Tale arco ha la funzione di contribuire a una migrazione spontanea distale dei canini mandibolari 3.3 e 4.3 evitando però una traslazione mesiale del gruppo diatorico inferiore. Durante la guarigione post estrattiva dei premolari a livello maxillare prende inizio la terapia biomeccanica secondo metodica straight-wire (Fig. 3).

La sequenza degli archi che è stata utilizzata sono: .014 NiTi, .016 NiTi, .016 x .016 NiTi, .020 x .020 NiTi, .016 x .022 Stainless Steel and .019 x .025 Stainless Steel.

Dopo i primi mesi di terapia ed eseguita l'iniziale fase di allineamento, tramite l'uso di archi in acciaio rettangolari posted si attua la chiusura dei spazi estrattivi tramite molle chiuse in NiTi da 250 gr di forza (Fig. 4).

› pagina 7

Fig. 1

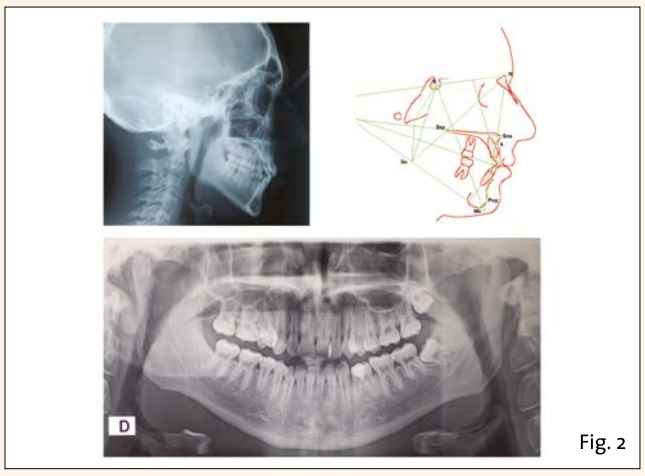

Fig. 2

Fig. 3

Fig. 4

‹ pagina 6

Lo spazio estrattivo è stato chiuso dopo sette mesi di terapia. A termine della rifinitura ortodontica il caso ortodontico è terminato dopo 24 mesi di terapia complessiva.

Risultati

Sono state utilizzate delle ritenzioni fisse sull'arcata inferiore tramite l'uso di fili di contenzione a livello intercanino. Su l'arcata mascellare è stata utilizzata una ritenzione Hawley rimovibile con indicazione di utilizzo notturno, ogni giorno per i primi sei mesi e successivamente con discontinuità progressiva.

L'analisi estetica del viso (Fig. 5) ha mostrato un mantenimento sagittale della proiezione del labbro inferiore. Il paziente ha mantenuto il suo profilo facciale, ciò è causato dalla condizione mandibolare sagittale. Gli affollamenti presenti sono stati risolti, il 2.2 che si presentava con inversione del morso è stato inizialmente esoinclinato e poi, successivamente alla risoluzione dell'inversione del morso, è stato migliorato il torque radicolare. La Classe I bilaterale molare è stata mantenuta mentre è stata risolta tramite l'uso di forze asimmetriche la Classe II canina sx e la Classe III dx (Fig. 5).

Dall'analisi radiografica panoramica di fine trattamento si mostra un ottimo parallelismo radicolare, permangono le radici corte su alcuni elementi dentali causate da alterata apicogenesi già presente durante la fase iniziale di trattamento (Fig. 6).

La radiografia laterale finale (Fig. 6) mostra come non vi siano modifiche scheletriche evidenti. I rapporti dentoscheletrici nel confronto tra la radiografia latero-laterale iniziale e finale sono stati controllati senza creare una riduzione eccessiva della contrazione d'arcata, portando i valori finali vicino ai valori norma (I/SN 103° - i/GoGn 86°).

Conclusioni

Valutare l'opportunità di attuare un caso estrattivo o meno è sempre un processo terapeutico di particolare gestione poiché una volta attuata l'estrazione degli elementi dentali "non si torna indietro" e bisogna al meglio delle proprie conoscenze biomeccaniche portare a termine il risultato.

Recenti studi[3] e revisioni sistematiche[4] inoltre non pongono differenze statisticamente significative nella cambiamento della dimensione verticale scheletrica con le terapie ortodontiche estrattive.

Riguardo il caso in esame, studi sul comportamento e la gestione dei terzi molari in seguito a trattamento ortodontico di tipo estrattivo ha evidenziato un notevole beneficio a carico di questi elementi con un uprighting ed estrusione spontanea in caso di difficoltà eruttiva[5], Behbehani et al.[6] notano un aumento dello spazio retromolare a seguito del trattamento estrattivo. Nel nostro caso preso in carico l'elemento dentale 2.8 verrà monitorato ogni anno durante i vari controlli in modo da decidere una eventuale avulsione dentale, mentre si è deciso di comune accordo con il paziente di procedere all'avulsione del 3.8 mesioverso. La genioplastica anticipata[1-7] associata al trattamento estrattivo secondo letteratura avrebbe migliorato la competenza labiale e ridotto lo sforzo del muscolo mentoniero[8]. Sfortunatamente il paziente ha deciso di non procedere a tale procedura che nel caso specifico avrebbe migliorato la proiezione del mento e l'estetica del viso.

La bibliografia è disponibile presso l'editore.

Fig. 5

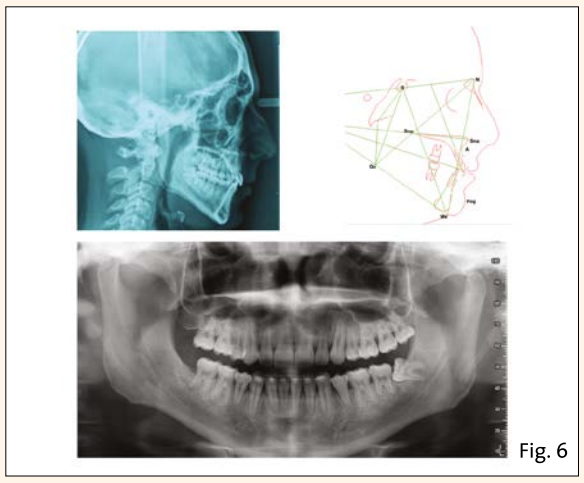

Fig. 6

Navident

Mirare alla perfezione

Navigazione dinamica per il posizionamento di impianti dentali a mano libera

Scopri tu stesso come la chirurgia guidata a mano libera favorisce un posizionamento più preciso dell'impianto. Navident traccia i movimenti del contrangolo e del mascellare del paziente, fornendo una guida tattile in tempo reale e un feedback visivo.

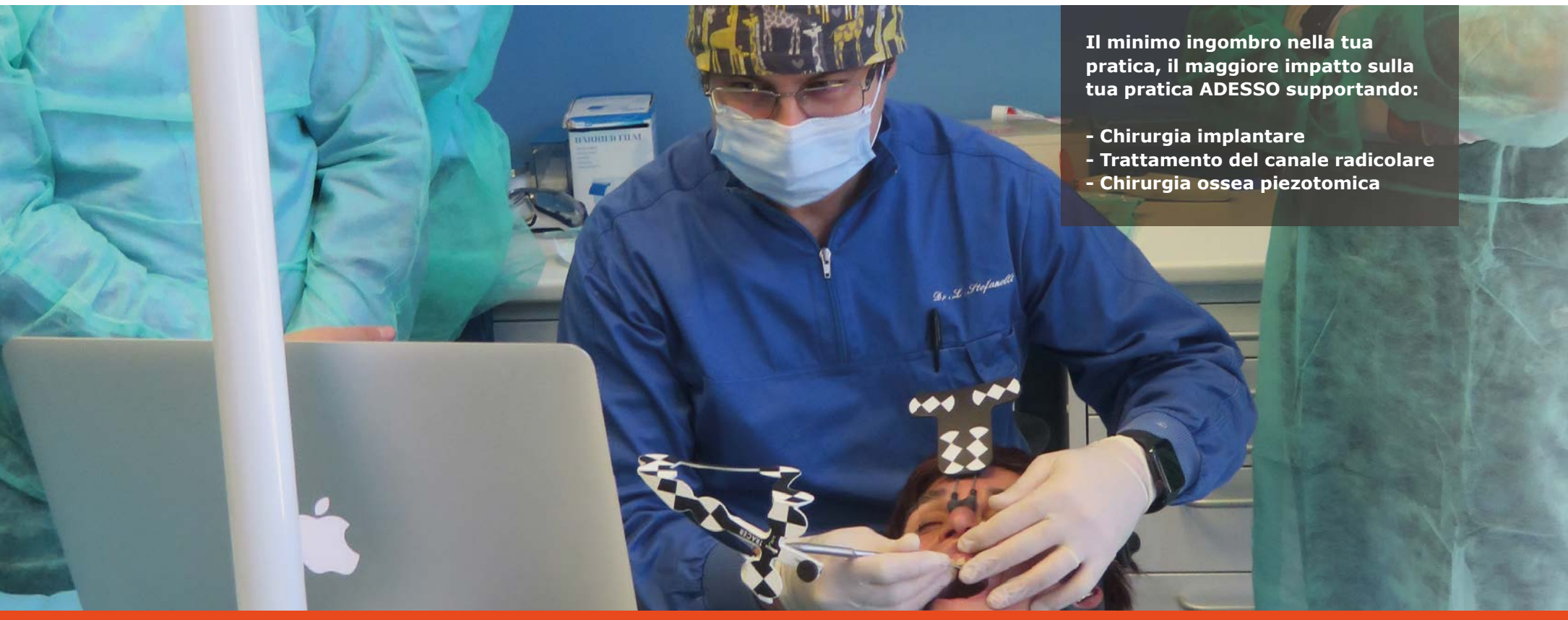

Il minimo ingombro nella tua pratica, il maggiore impatto sulla tua pratica ADESSO supportando:

- Chirurgia implantare
- Trattamento del canale radicolare
- Chirurgia ossea piezotomica

Compatibile con tutte le metodiche implantari, kit chirurgici e Cone Beam CT presenti sul mercato.

- Guida di precisione per una maggiore accuratezza entro 0,5 mm dal piano di trattamento
- Facile da usare, riducendo tempi e spese con un flusso di lavoro semplificato
- Valorizza ancora di più i tuoi dati CBCT
- Abilita la chirurgia flapless minimamente invasiva senza la necessita di una dima statica

Prova tu stesso la precisione del Navident.

Chiama +39 349 5368331 o invia un'email a info@claronav.com

ClaroNav

www.claronav.com

* Errore medio di 0.4 mm su test interni fatti in condizioni variabili

Registrati ad uno dei corsi di certificazione Navident che si terrà

- 17 aprile Navident certification Roma
- 22 maggio Navident certification Roma
- 12 giugno Navident certification Roma
- 26-27 giugno Navident workshop Bologna
- 24-25 luglio Dynamic Navigation Symposium Toronto (Canada)
- 13-14 novembre Navident workshop Bologna

Chiama Luca ai numeri +39 349 5368331

È qui il futuro: implantologia navigata con il Navident

Fico dr. Antonio, Fico dr. Francesco - Studio Fico Dentisti Associati

Introduzione

Cinquant'anni di complicanze nell'implantologia odontoiatrica moderna hanno prodotto due fondamenti in implantoprotesi: l'"implantologia protesicamente guidata" (quindi posizionare gli impianti in modo funzionalmente, igienicamente ed esteticamente corretto) e la tecnica chirurgica di inserimento.

La realizzazione di un progetto implantoprotesico ideale è divenuta ormai routinaria e predicibile nella stragrande maggioranza dei casi se ci si avvale di tecniche digitali.

Usiamo questo caso per descrivere una tecnica di chirurgia navigata evidenziandone i vantaggi rispetto ad un approccio guidato con alcune riflessioni. Verrà, inoltre, descritto un protocollo di chirurgia navigata indicato come Trace&Place® da utilizzare con Navident® della Claronav® e ne verranno sottolineati i relativi vantaggi.

Materiali e metodi

Il paziente R.V. di anni 40 affetto da Neurofibromatosi di tipo I, non fumatore e con neurofibroma palatino è reduce da intervento di avulsione dell'elemento 2.6 e cistectomia con concomitante socket preservation a cielo coperto ed inserimento sempre contestuale di impianto 2.5 in tecnica navigata; necessita per il completamento della riabilitazione dell'emiarcata superiore sinistra dell'inserimento di un secondo impianto in zona 2.6 (Figg. 1a, 1b).

La ceratura diagnostica digitale evidenzia, già nel primo intervento, un importante compromesso estetico-igienico accettato dal paziente in virtù della firbomatosi da cui è affetto che ha scoraggiato qualsiasi procedura invasiva (un'esperienza personale nel trattamento del padre riporta un sanguimento difficilmente controllabile della mucosa affetta in corso di chirurgia a cielo aperto ed una guarigione dei tessuti particolarmente imprevedibile anche quando cheratinizzati; nulla è stato trovato al riguardo in letteratura). (Fig. 2).

L'acquisizione in chirurgia guidata ed in chirurgia navigata

Il paziente può essere definito "funzionalmente dentato" ai fini della diagnostica interventistica implantoprotesica digitale (possiamo così definire un paziente con almeno 4 denti con grado di mobilità 1 e perfettamente identificabili alla TAC perché privi di beam hardening significativo per mancanza di restauri o non interessati né direttamente né indirettamente da fenomeni di scattering; questi elementi devono essere sufficientemente distribuiti nell'arcata in modo da rappresentare un solido descrittivo della regione anatomica d'interesse).

In questo tipo di pazienti non è più prevista l'esecuzione di una TAC con markers di qualche tipo e qualsiasi processo di registrazione dei files di superfici (in inglese matching) è perfettamente predicibile e preciso sulla base dei denti presenti.

Fig. 1a

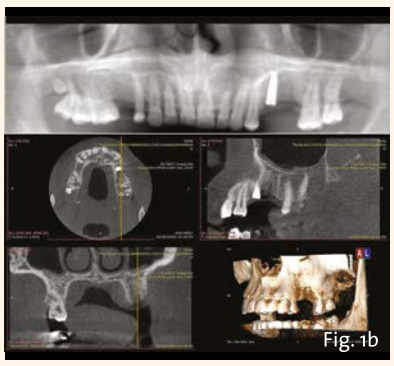
Fig. 1b

Figg. 1a, 1b - Situazione iniziale.

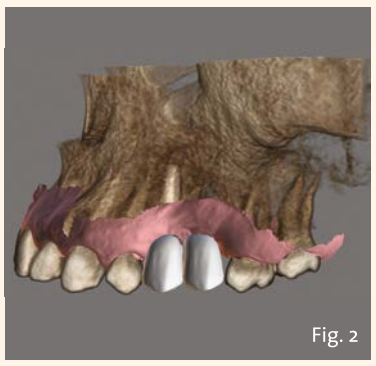
Fig. 2

Fig. 2 - Potenza descrittiva di un'iconografia 3D nella manifestazione dei compromessi estetico-igienici per consenso informato. In questo caso la definizione dei tessuti molli e dei tessuti duri è stata ottenuto con diversi files STL; oggi esistono software di pianificazione che accettando files 3D a colori (OBJ o PLY) permettono una rappresentazione rapida di detti rapporti.

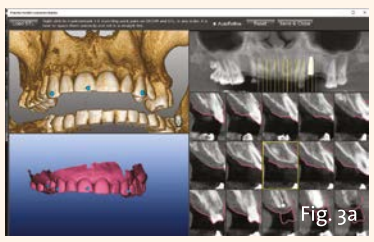
Fig. 3a

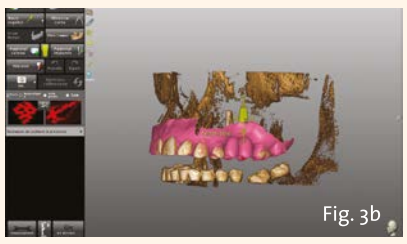
Fig. 3b

Figg. 3a, 3b - La registrazione di un modello con ceratura diagnostica nel software Navident® by Claronav®. a) Identificazione di punti di accoppiamento; b) integrazione finale del modello con ceratura diagnostica nel software per la pianificazione. N.B. Questo uso dell'algoritmo di registrazione è esclusivamente diagnostico in una tecnica di chirurgia navigata.

Fig. 4

Fig. 4 - Esempio di sovrapposizione dei dati TAC sulla realtà clinica del paziente.

Fig. 5a

Fig. 5b


Fig. 5c

Fig. 5d

Fig. 5e

Fig. 5f

Figg. 5a-5f - I differenti protocolli d'intervento supportati dal sistema Navident by Claronav. Per sopperire ai diversi scenari clinici ci si può ritrovare ad affronta in chirurgia implantoprotesica; navistent nel paziente edentulo con ancoraggio orizzontale (a) e verticale (b); c) navistent nel paziente non edentulo; Trace and Place composto da Tracer (d) in associazione a Jaw Tracker (e) o Head Tracker (f) (quest'ultimo solo per l'arcata superiore).

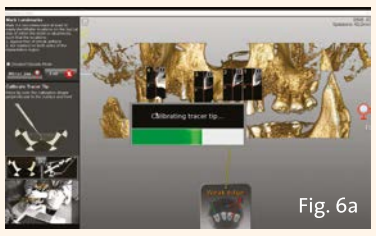
Fig. 6a

Fig. 6b

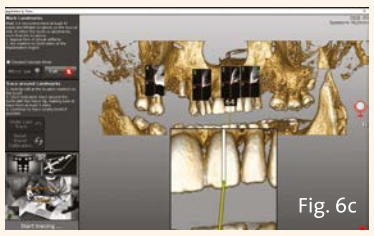
Fig. 6c

Fig. 6d

Figg. 6a-6d - Tracciatura della superficie di riferimento in tempo reale. a) Calibrazione del tastatore; b) Selezione dei denti e dei punti di partenza della scansione per tastatura; c) Fasi di scansione (tracer registration); d) Dettaglio clinico della procedura di tracer registration.

La registrazione (matching) in chirurgia guidata ed in chirurgia navigata

La registrazione (matching) è sempre necessaria, sia nella chirurgia guidata sia in quella navigata ma le differenze tra le due tecnologie sono già ravvisabili nell'uso che fanno di questo complesso algoritmo matematico.

Nella chirurgia guidata la registrazione avviene su una media delle superfici TAC e STL del modello ed ha il compito di posizionare il modello (digitale o digitalizzato) rispetto alla TAC e, dunque, rispetto al piano di trattamento: l'errore di questo posizionamento corrisponde ad un dislocamento complessivo degli impianti durante la realizzazione clinica.

Un processo protocollato, meccanizzato ed automatizzato permetterebbe di misurare questo errore e prevederlo per ciascun caso. È esperienza diffusa di ogni odontoiatra, però, che la realtà clinica, sebbene digitalizzata e protocollata, non è automatizzata; questa esperienza esita nella produzione di dispositivi la cui validità clinica non è costante ma rientra in un range che prevede, purtroppo, anche l'inaccettabilità.

Nel caso della chirurgia guidata purtroppo vengono a coincidere due fattori concettualmente deleteri: l'impossibilità di verificare l'accettabilità del manufatto se non ad intervento ultimato e l'assoluta impossibilità di ripetizione della procedura chirurgica perché il fallimento spesso si associa a perdita di osso. Ciò si verifica anche in un protocollo full digital sebbene con minore frequenza e dipende dalle condizioni di lavoro assolutamente non standardizzabili. Una dima può nascondere un errore non clinicamente valutabile ma significativo. La chirurgia navigata fa uso allo stesso modo della registrazione ma esclusivamente a scopo diagnostico ed in fase di pianificazione (Figg. 3a, 3b).

A scopo interventistico la chirurgia navigata richiede un'altra registrazione che si verifica in tempo reale e che ha lo scopo di posizionare i dati TAC nella realtà clinica di intervento integrandoli in un sistema di realtà aumentata on-demand (Fig. 4).

Per ottenere questa sovrapposizione in tempo reale è necessaria una superficie di riferimento comune tra TAC e realtà clinica.

Unica sul mercato la tecnologia navigata Navident® by Claronav® mette a disposizione ben 5 protocolli diversi per ottenere questo risultato coprendo tutto l'ampio ventaglio di realtà cliniche che ci si può ritrovare ad affrontare (pazienti totalmente edentuli, pazienti parzialmente edentuli, pazienti parzialmente edentuli ma con importanti fenomeni di scattering e beam hardening, etc.) (Figg. 5a-5f).

Il protocollo Trace&Place

Nel protocollo Trace&Place, che presentiamo con questo caso, la superficie di registrazione a scopo interventistico sono i denti.

La superficie dei denti viene letta in tempo reale mediante una scansione per tastatura attraverso un dispositivo apposito standardizzato nel sistema: Il Tracer Tool®; perché il sistema possa procedere a questa scansione è necessario anzitutto informarlo della posizione della punta del tastatore mediante una manovra di calibrazione. Si scelgono quindi tre o più denti dal modello 3D ricavati dai dati TAC del paziente indicando un preciso punto facilmente identificabile da cui iniziare la scansione (ad esempio la punta di una cuspide o una particolarità anatomica unica come una fossetta di usura). Se ne tastano le superfici con movimenti rapidi per lo più di traslazione dello strumento; un feedback sonoro segnala l'inizio, dall'esecuzione e dal termine di ogni scansione. La scelta dei denti non può essere causale: essi devono essere sufficientemente distanti e distribuiti nell'arcata per rappresentare un solido abbastanza descrittivo della regione clinica da approcciare. Ciò è quanto veniva effettuato nel caso in questione (Figg. 6a-6d).

> pagina 10