

roots

international magazine of endodontics

1 2018 české vydání

MUDr. Hana Zallmannová
Endodontické ošetření zubů
s nedokončeným vývojem
kořene

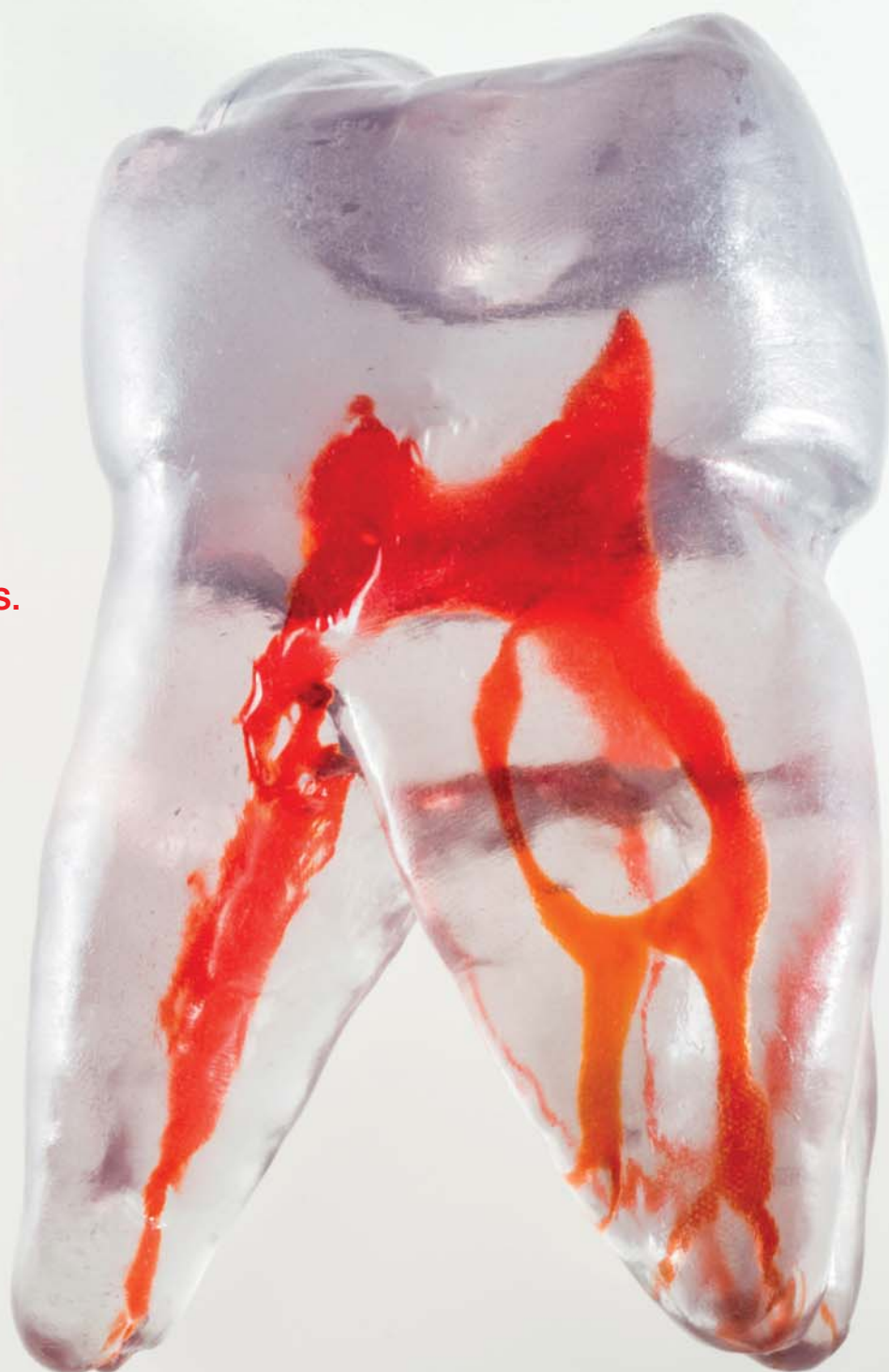MUDr. Daniel Černý, Ph.D.
Indikační šíře MTA
– Soubor kazuistik

Asgeir Sigurdsson, D.D.S., M.S.
Léčba traumat zubů
– doporučené postupy

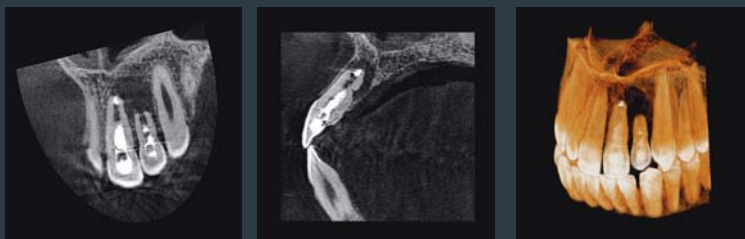
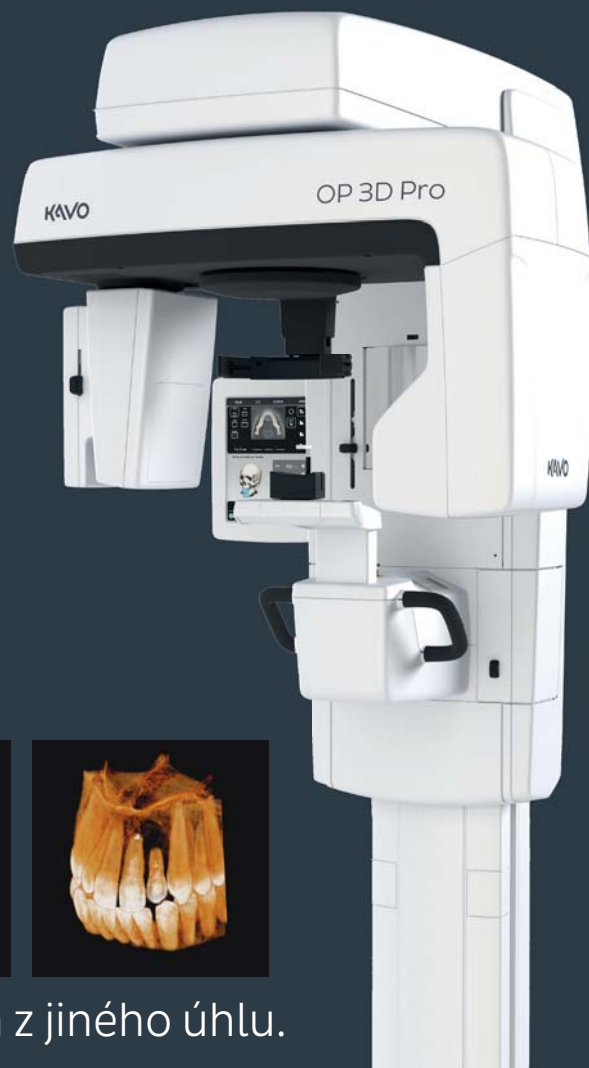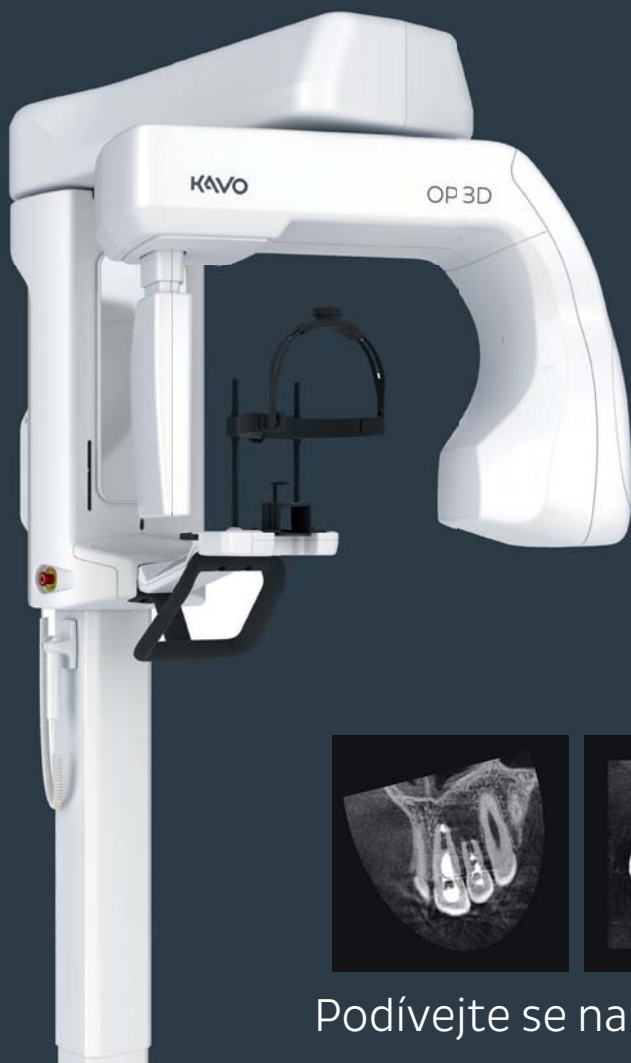MDDr. Radovan Žižka, Ph.D. |
MUDr. Jiří Šedý, Ph.D., MBA
Endodontické ošetření
horního středního řezáku
s atypickou anatomí

dti | Dental
Tribune
International

StomaTeam



Pohybujte se trojrozměrně ve světě endodoncie



Podívejte se na problém z jiného úhlu.

Rádi byste se naučili lépe pracovat s 3D snímky v softwaru OnDemand nebo InVivo?

Kontaktujte Lucii řehořovou, Product Manager Imaging Kavo:

+ 420 776 303 048

lucie.rehorova@kavokerr.com

V případě zájmu o koupi OP3D scanneru kontaktujte svého KaVo dealera:

v České republice:

Dentamed (ČR), spol. s r.o.

tel.: +420 266 007 111

e-mail: info@dentamed.cz

www.dentamed.cz

HENRY SCHEIN s.r.o.

tel.: 800 700 097

e-mail: info@henryschein.cz

www.hs dental.cz

Schafferová, spol. s r.o.,

SPECIAL CARE

tel.: +420 585 757 200

e-mail: info@specialcare.cz

www.specialcare.cz

Smrček Z - Con, s.r.o.

tel.: +420 541 244 575

e-mail: info@smrcek-dental.cz

www.smrcek-dental.cz

na Slovensku:

Doctorseyes SK, s.r.o.

tel.: +421 910 692 078

e-mail: info@doctorseyes.sk

www.doctorseyes.sk

FANG-Dent, s.r.o.

tel.: +421 385 321 429

e-mail: dental@fangdent.sk

www.fangdent.sk

METEC PLUS s.r.o.

tel.: +421 556 225 011

e-mail: metec@metec.sk

www.metec.sk

Vážení čtenáři,

právě jste otevřeli první CZ/SK vydání časopisu ROOTS – první časopis zaměřený na endodoncii u nás. Obsah ROOTS je však ryze praktický a každou věc, kterou zde naleznete, můžete směle převzít do své ordinace i když jste praktický zubní lékař, protože společným jmenovatelem všech textů je, že jejich autoři již přetavili původní vědecké informace do svých každodenních praxí. A jsem velmi rád, že vedle překladů renomovaných autorů ze zahraničí se nám podařilo získat také články původní od autorů z České republiky. Není náhodou, že to jsou ti, kterým endodoncie učarovala natolik, že přes absenci oficiálně uznávané specializace se na ni ve svých praxích specializují.

Jednotlivé texty vytvářejí celý endodontický příběh. Na přehled dentální traumatologie dr. Sigurdssona doplněný o edukační materiál pro pacienty z dílny IADT a ČES navazují kazuistiky českých autorů. Dr. Zallmannová řeší ztrátu vitality zubu s nedokončeným vývojem kořene. Krok za krokem rozebírá diagnostiku, koncepci řešení i klinické figle tohoto častého důsledku traumat u dětí. Dr. Žižka ukazuje, že ne každý střední řezák musí mít jediný kořen. Na špičkovou práci v endodoncii potřebujete operační mikroskop, jak vysvětluje dr. Setzer v přehledovém článku.

Věřím, že si v tom endodontickém příběhu dobře počtete.

MUDr. Daniel Černý, Ph.D.
šéfredaktor




Daniel Černý

INZERCE

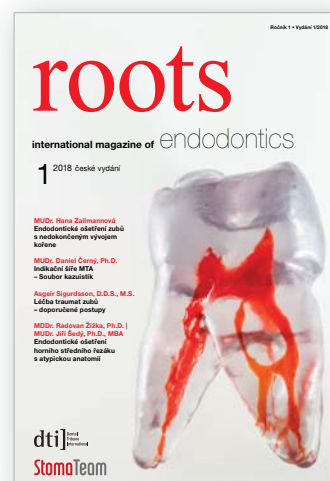OBJEDNEJTE SI ZDARMA

české vydání odborného časopisu

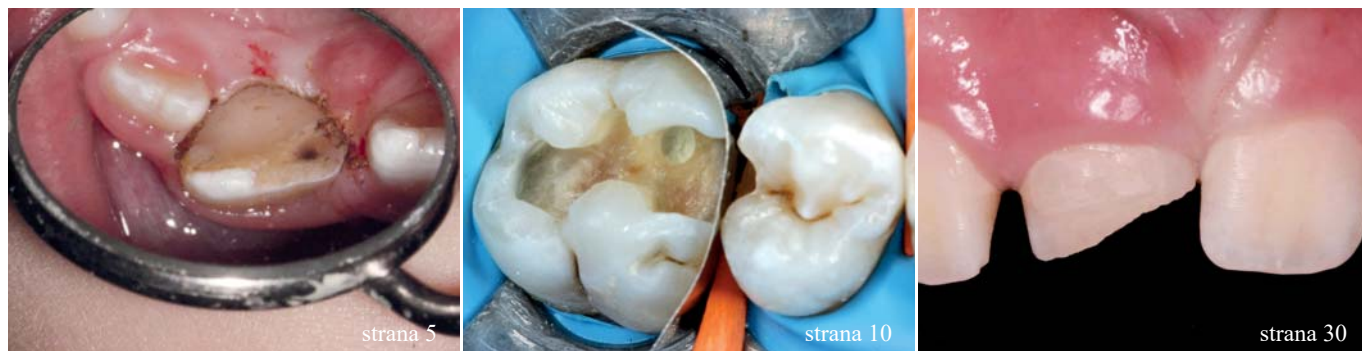roots

Vám přináší

StomaTeam



Časopis Roots si můžete zdarma a snadno objednat přímo na našem webu www.stomateam.cz jako bonus k bezplatné objednávce elektronických vydání našich časopisů. Více informací na www.stomateam.cz nebo telefonicky na +420 601 221 125.



| Editorial

01 Daniel Černý

| Přehledové články

22 **Léčba traumat zubů** – doporučené postupy
Asgeir Sigurdsson

| Kazuistiky

05 Endodontické ošetření zubů s **nedokončeným vývojem kořene**
Hana Zallmannová

10 **Indikační šíře MTA** – Soubor kazuistik
Daniel Černý

30 **Endodontické ošetření horního středního řezáku s atypickou anatomíí**
Radovan Žižka, Jiří Šedý

41 **Řešení endodontických selhání**
Grzegorz Witkowski

| Klinické trendy

34 **Dentální operační mikroskop** v endodoncii
Frank C. Setzer

50 **Odstranění fragmentů zlomených nástrojů pomocí Terauchi File Retrieval Kit**
L. Stephen Buchanan

| Zprávy z průmyslu

29 Pořizujte **CBCT snímky** s ultranízkou účinnou dávkou záření a bez pohybových artefaktů
PRODENTA

47 **Kvalitnější léčba kořenových kanálků s minimální investicí**

| Rozhovor

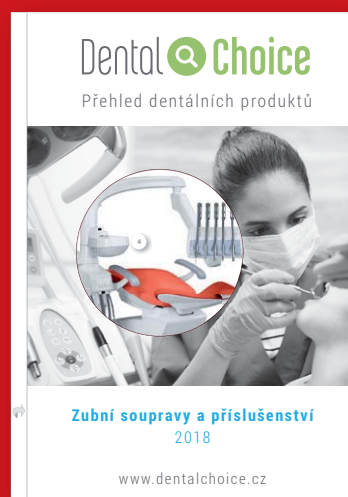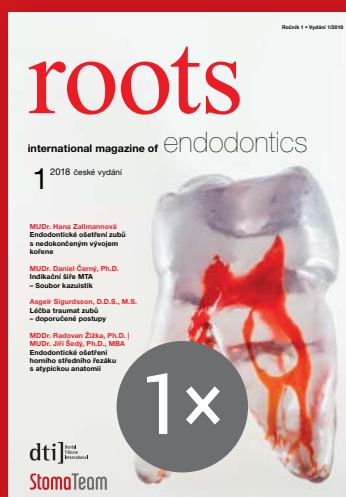

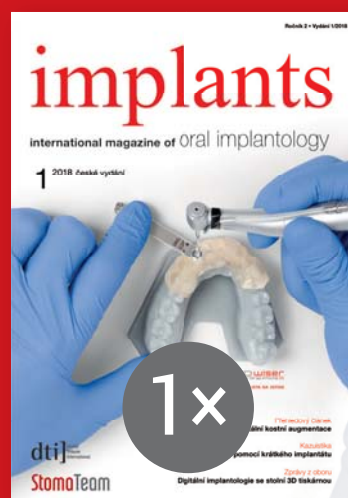54 **Proběhl ROOTS SUMMIT 2018 – v roce 2020 míří do Prahy!**
Rozhovor s MUDr. Danielem Černým
Dental Tribune International



Fotografie na obálce: replika TrueTooth – model zubu pro trénink endodoncie vytištěný technikou 3D tisku

PŘEDPLAŤTE SI NAŠE ČASOPISY NA ROK DOPŘEDU

všechna následující tištěná vydání časopisů
+ katalogy Dental Choice a další výhody
za cenu 720 Kč / 30 €



Nyní snadno a pohodlně objednáte
na www.stomateam.cz

StomaTeam

Váš průvodce dentálním světem



TECHNOLOGIE
VÝKON
CENA



Bezkonkurenční
flexibilita



Žádný zpětný
odskok



Respektuje
anatomii kanálků



Neuvěřitelná
síla

 **HENRY SCHEIN**[®]
DENTAL

Kontaktujte našeho specialistu pro endodoncii.

MUDr. Humplík Radomír
radomir.humplik@henryschein.cz
tel: 601 122 348



Endodontické ošetření zubů s nedokončeným vývojem kořene

Autor: MUDr. Hana Zallmannová

Endodontické ošetření zubů s nedokončeným vývojem představuje v endodoncii zvláštní výzvu. Zatímco u laterálních zubů je příčinou nekrózy pulpy zpravidla kaz, u frontálních zubů to bývá úraz.

Postupy běžně používané pro ošetření zubů s dokončeným vývojem kořene nelze použít. V současnosti se nabízí tři metody:

- Apexifikace pomocí opakované výměny hydroxidu vápenatého.** Několik studií prokázalo, že dlouhodobé působení hydroxidu vápenatého mění vlastnosti dentinu a zvyšuje riziko fraktury zubů ošetřených touto metodou¹.
- Apikální uzávěr s MTA** umožní zhotovení výplně kořenového kanálku některou konvenční metodou. Nevýhodou tohoto postupu je, že nepodpoří další vývoj kořene. Zuby tak zůstávají ohroženy frakturou úměrně stadiu vývoje kořene v době úrazu a tím i tloušťce stěn.
- Regenerace pulpy** (u nás označovaná často jako označovaná jako **maturogeneze**) představuje metodu přínášející slibné výsledky. Jedná se o metodu nejmladší, a tak i nejméně prověřenou s dosud ne zcela ustáleným protokolem a nejasně předvídatelnými výsledky. Zvláště u zubů v pokročilejším stadiu vývoje kořene je tak v praxi stále důvod dávat přednost apikálnímu uzávěru s MTA se spolehlivě definovaným protokolem.

Tento článek prezentuje kazuistiku, na které je možno doložit způsob, jak se lze vypořádat s některými těžkostmi, které s sebou toto ošetření může přinášet.

Dodržením pravidla, že během endodontického ošetření má být ošetřovaný zub izolován kofferdammem, je u zubů s nedokončeným vývojem kořene často komplikováno neúplným prořezáním zubu. Chybí podsekřivý prostor pro retenci spony. V některých případech může pomoci dočasná adhez-

ivní fixace spony na ošetřovaném zubu. Jindy – především u řezáků, však ani takováto fixace spony není možná. Lze pak například sponu nasadit na některý z laterálních zubů a na ošetřovaném řezáku zajistit pouze retenci pro kofferdammovou fólii (viz obr. 13 a 14).

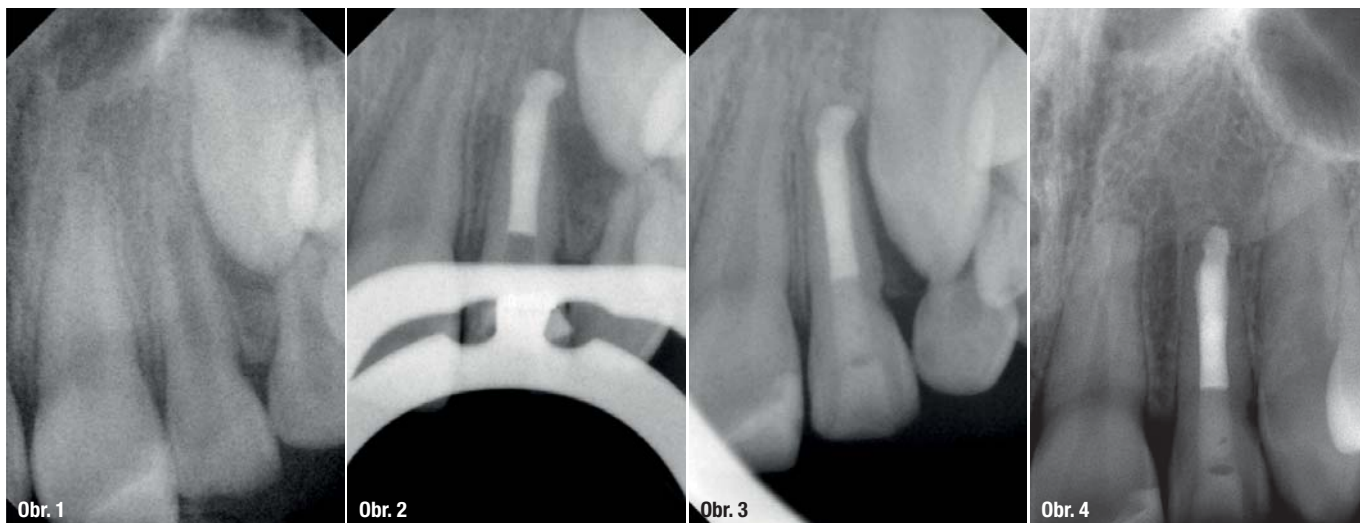
Vzhledem k velkému lumen kořenového/vých kanálku/ů a tenkým stěnám kořene je jejich preparace a tím i další oslabení nežádoucí. Velký důraz je proto třeba klást na dezinfekční protokol.

Zánětlivé změny v periapikálních tkáních a současně schopnost hypochloridu rozpouštět měkké tkáně mohou vést ke vzniku prázdného prostoru periapikálně. Pravděpodobnost přetlačení MTA do periapikálního prostoru je pak velká. Vzhledem k biokompatibilitě tohoto materiálu se nejedná o komplikaci, která by ohrožovala výsledek ošetření (obr. 1–4), není však žádoucí. Pokud periapikální tkáně nevytvářejí přirozenou bariéru, která přetlačení MTA brání, je možné takovouto bariéru vytvořit z kolagenu².

Kazuistika

Osmiletá pacientka spadla z houpačky. Při ošetření na stomatologickém oddělení v den úrazu byla konstatována nekomplikovaná fraktura zubu 11. Dále bylo pozorováno krvácení ze sulku zubu 21 a jeho zvýšená pohyblivost (obr. 5).

Druhý den byla na stejném pracovišti předána tvrdá nákusná dlaha a pacientka byla pozvána na kontroly s časovým odstupem 1 týden, 2 týdny



Obr. 1: květen 2008

Obr. 2: červen 2008

Obr. 3: září 2009 – tzn. za rok a 4 měsíce

Obr. 4: červen 2018 – tzn. po 10 letech

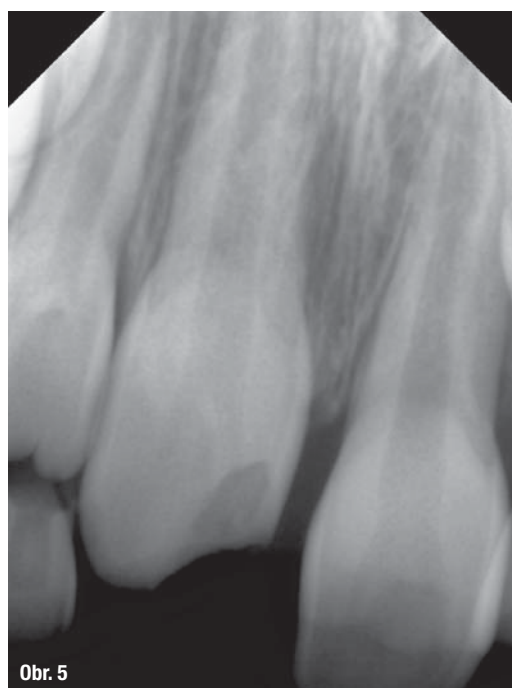
a 1 měsíc. Bylo doporučeno dlahu odložit za 1 měsíc od úrazu. Zuby 11 a 21 nereagovaly během kontrol na chlad. Byla doporučena kontrola u praktického zubního lékaře za dalších 6–10 týdnů. Praktická zubní lékařka při této kontrole konstatovala nepřítomnost reakce na chlad u obou sledovaných zubů. Na rentgenovém snímku zjistila známky vnější resorpce kořene zubu 11 a pacientku obratem poslala na specializované pracoviště. Na základě fotografií pořízených těsně před úrazem bylo potvrzeno podezření, že u zubu 11 došlo kromě fraktury korunky také k intruzi zubu. Intruze byla při úvodním vyšetření přehlédnuta (obr. 6).

Zuby, které při úrazu utrpěly některý typ dislokace, jsou ohroženy ztrátou vitality a resorpcí ko-

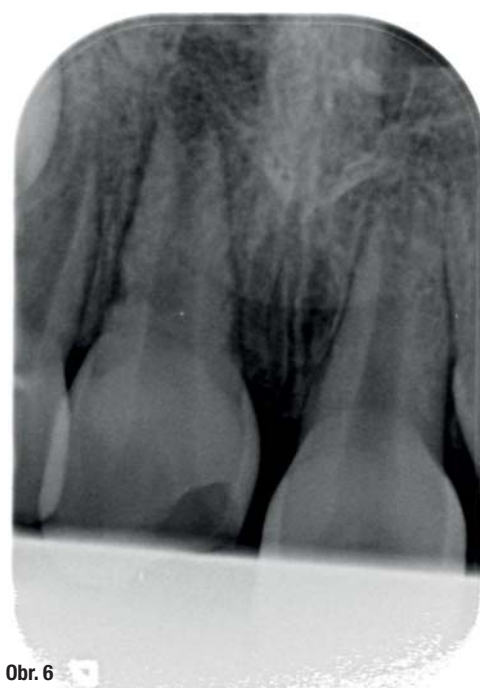řene. Určité formy této resorpce jsou vyvolány nebo podporovány toxiny vznikajícími v devitální pulpě³. Bez včasného endodontického ošetření může infekcí podmíněná vnější resorpce (inflammatory resorption) vést k rychlé ztrátě zubu⁴. Ke vzniku infikované nekrózy pulpy v našem případě přispěla neošetřená fraktura korunky.

Vzhledem k postavení zubu 11 muselo být při první návštěvě upuštěno od použití kofferdamu (obr. 7, 8).

V infiltrační anestezii byla palatinálně provedena gingivektomie, zub trepanován a důkladně vypláchnut 1% roztokem NaOCl. Jako provizorní výplň byl pro svůj protiresorpční účinek zvolen Ledermix. Zub byl poté provizorně uzavřen.



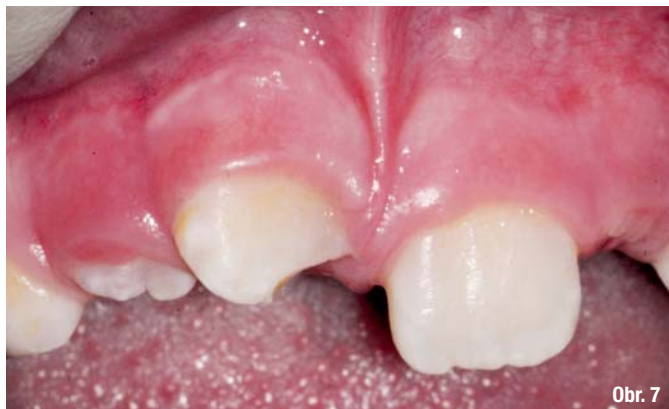Obr. 5



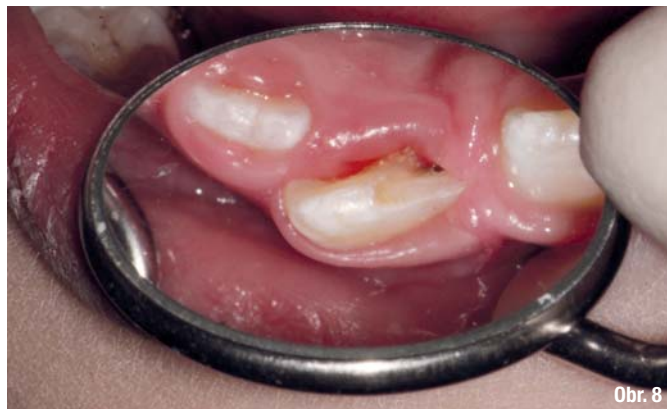Obr. 6

Obr. 5: Snímek pořízený v den úrazu

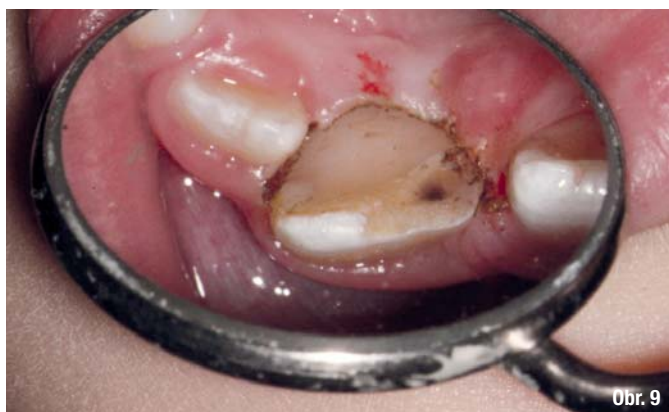Obr. 6: Snímek pořízený během kontroly po 4 měsících od úrazu – na kořeni zubu 11 jsou patrné známky vnější resorpce kořene



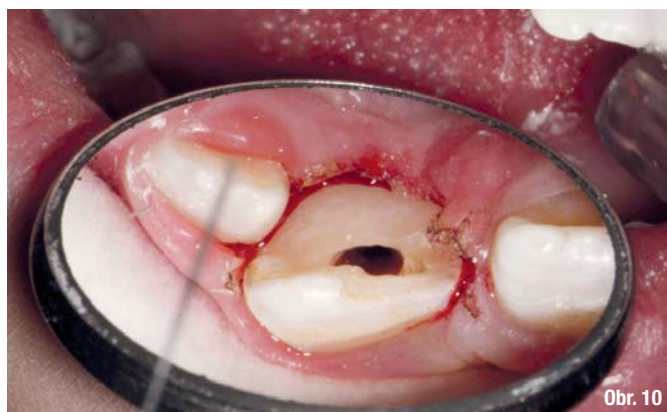Obr. 7



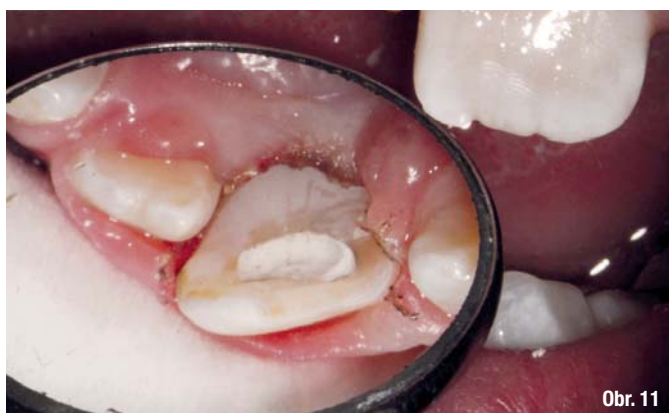Obr. 8



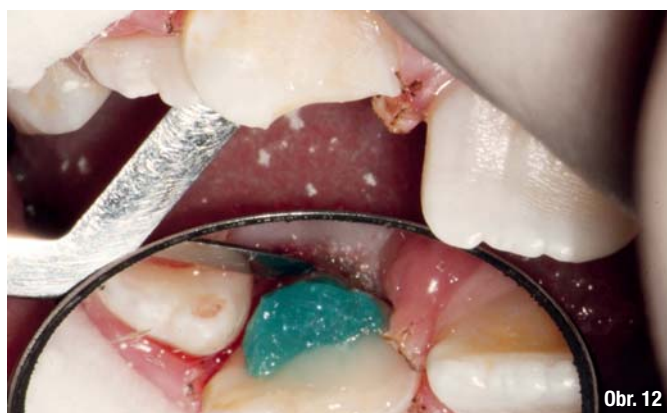Obr. 9



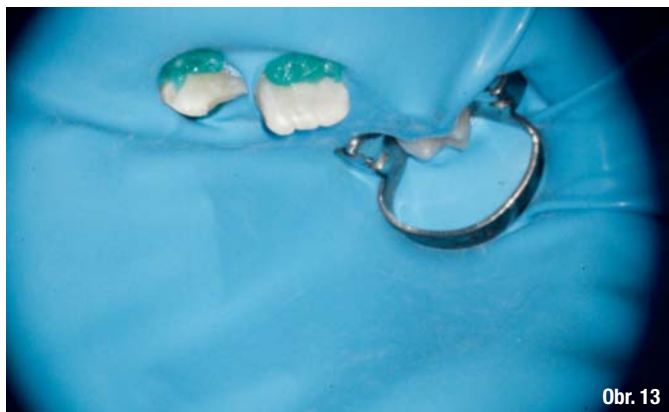Obr. 10



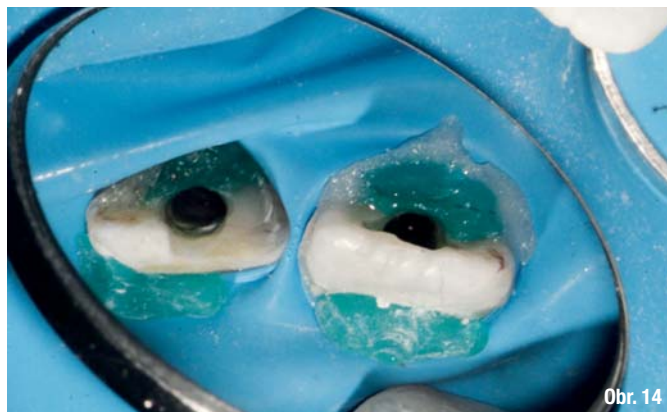
Obr. 11



Obr. 12



Obr. 13



Obr. 14

Obr. 7, 8: Stav před endodontickým ošetřením; **Obr. 9:** Po provedené gingivektomii; **Obr. 10:** Pohled do trepanačního otvoru. Při první návštěvě nebylo možné použít kofferdam; **Obr. 11:** Provizorní uzávěr Cavitem; **Obr. 12:** Situace po doplnění adhezivního uzávěru trepanačního otvoru a adhezivní „úchytky“; **Obr. 13:** Při příští návštěvě byl kofferdam fixován sponou na dočasném moláru a dále pomocí adhezivních „úchytek“ na zubech 11 a 21; **Obr. 14:** Adhezivní „úchytky“ na labiální i palatinální straně obou středních řezáků