TODAY – АКТУАЛЬНАЯ ИНФОРМАЦИЯ

DENTAL TRIBUNE

The World's Dental Newspaper · Russian Edition

РОССИЯ Апрель, 2016 №2, ТОМ 15

Новости

Компании Carl Zeiss и Henry Schein заключают соглашение
Dental Tribune International

Мелвилл, Нью-Йорк, США/Йена, Германия. Компания Carl Zeiss Meditec и Henry Schein объявили о создании на территории США партнерства для распространения микроскопов и луп Carl Zeiss. Соглашение двух компаний облегчит стоматологам США доступ к оборудованию. Соглашение касается линейки стоматологических микроскопов Carl Zeiss, OPMI pico и OPMI PROergo и луп EyeMag. С 1 июля компания Henry Schein становится эксклюзивным дистрибьютором этих товаров.
Благодаря этому партнерству стоматологи получат доступ к микроскопам,

Микроскоп OPMI PROergo компании Carl Zeiss. (Снимок предоставлен Business Wire)

обеспечивающим исключительную визуализацию. Эргономичная конструкция микроскопов Carl Zeiss способствует комфорту работы. Микроскоп приводится в оптимальное положение, что предотвращает проблемы со спиной. Компания Carl Zeiss располагает филиалами во Франции, Испании, Северной Америке и Японии. Дистрибьюторские соглашения заключены с 40 компаниями и со 100 агентствами.

www.dental-tribune.com

today

Современные решения для прямых реставраций зубов дистальной группы
Чтобы эффективно заместить утраченные ткани зуба, выбираемый реставрационный материал должен обладать характеристиками, схожими со свойствами естественных зубов, а также демонстрировать хороший уровень адгезии, низкую полимеризационную усадку, высокую устойчивость к нагрузкам и антикариогенные свойства. Выбор материала также зависит от клинического случая: следует принимать во внимание возраст пациента, уровень риска развития кариеса у конкретного пациента, эстетические требования, возможность изоляции рабочего поля, функциональные требования к выполняемой реставрации, и, наконец, соображения экономической целесообразности. стр. 13

Профилактика

Ксилит – сладкое чудо
Сегодня министерства здравоохранения Италии, Японии и Финляндии не без оснований рекомендуют ксилит как средство активной профилактики заболеваний полости рта.
Этой рекомендации с каждым годом следует все большее число национальных европейских стоматологических ассоциаций.
стр. 6

Современные технологии

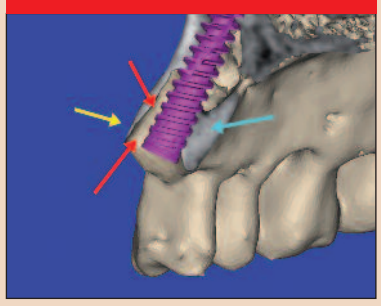

Повышение точности диагностики с помощью КЛКТ за счет применения метода «Lip-Lift»
Трехмерные изображения, полученные с помощью конусно-лучевой компьютерной томографии, быстро стали главным инструментом диагностики и планирования лечения при установке имплантатов, аугментации кости и многих других вмешательствах.
стр. 18

Эстетическая стоматология

Инновационная система ENA White 2.0 для отбеливания зубов на дому: всего 2 мин в день и без использования капп
За последние несколько лет интерес пациентов к отбеливанию зубов заметно усилился. Спрос на профессиональное отбеливание растет, несмотря на экономический кризис.
стр. 22

Новости

Фонд охраны стоматологического здоровья поддерживает введение маркировки пищевых продуктов
Фонд охраны стоматологического здоровья BDHF объявил о поддержке предложения о нанесении специальной маркировки на упаковки продуктов питания, выдвинутого Фондом по борьбе с сердечно-сосудистыми заболеваниями совместно с Кампанией по оптимизации детского питания.
стр. 27

Беспроводные цифровые датчики

Джордж Фридман, Канада

К тому моменту, когда в конце 1980-х годов появилась цифровая стоматологическая рентгенография, обычная рентгеновская съемка применялась стоматологами уже почти 100 лет. За это время она существенно расширила возможности диагностики; позволила удостоверяться в нормальном состоянии зубов и выявлять аномалии в тех областях, которые раньше оставались невидимыми для стоматологов. В сочетании с традиционным визуальным осмотром рентгенологическое обследование обеспечило возможность более ранней и более точной диагностики.

Преимущества цифровой рентгенографии

Трата времени на проявку традиционных рентгеновских снимков (от 5 до 10 мин) всегда оборачивалась для клиницистов дорогостоящими простоями. Эту проблему с успехом решила практически моментальная визуализация результатов цифровой рентгеновской съемки. Не менее приятной переменой к лучшему стало отсутствие необходимости в специальной темной комнате и пополнении запасов химикатов, не говоря уже об избавлении клиники от специфических «ароматов» проявителей и фиксаторов – реагентов, которые помимо прочего наносили заметный вред окружающей среде.

Современные цифровые рентгенографические системы позволяют получать крайне точную и клинически значимую информацию. Они обладают такими преимуществами, как практически мгновенная визуализация результатов, высокая точность, расширенные возможности диагностики, снижение лучевой нагрузки на пациентов и персонал, удобство хранения и передачи данных, сокращение издержек на расходные материалы и большая безопасность для окружающей среды.

Виды цифровой рентгенографии

Сегодня в распоряжении стоматологов находится несколько инновационных материалов для получения цифровых рентгеновских изображений. В целом все эти технологии предполагают использование имеющегося рентгеновского оборудования и, что немаловажно для пациентов, заметное уменьшение лучевой нагрузки. Стоматологи, желающие идти в ногу со временем и отказаться от традиционных (галогенидосеребряных) материалов для съемки, в наши дни имеют для этого самые широкие возможности. Одним из наиболее важных критериев при выборе электронного рентгеновского датчика является способ передачи данных на компьютер. Некоторые датчики, например, CCD (ПЗС – приборы на зарядовых связях) и CMOS (КМОП – комплементарные структуры «металл-оксид-полупроводник»), подключаются к компьютеру с помощью USB или Bluetooth. Цифровые датчики PSP (так называемые люминофорные платы; ScanX, Air Techniques, Мелвилл, Нью-Йорк, США) являются беспроводными; по своему виду, функциям и удобству они максимально близки к традиционной рентгеновской пленке. Беспроводные цифровые датчики (рис. 1) – это самая популярная в мире технология получения рентгеновских изображений, ими пользуются более 50 тыс. стоматологов. При этом цифровые датчики всех трех типов, CMOS, CCD и PSP, совершенно эквивалентны в том смысле, что при краткосрочном воздействии ионизирующего излучения они аккумулируют на каждый миллиметр своей площади одинаковый объем данных, которые затем переводятся в формат цифрового изображения.

Рис. 1. Наиболее популярной в мире технологией цифровой рентгенографии является получение изображений с помощью беспроводных датчиков.

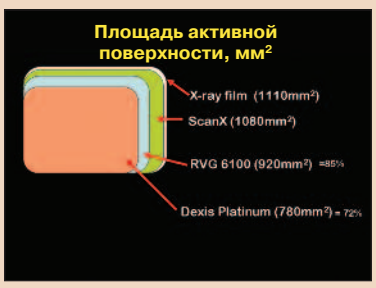

Рис. 2. Проводные датчики для получения прикусных рентгенограмм.

Рис. 3. Датчик PSP обладает достаточной гибкостью и легко адаптируется в ПР пациента.

Площадь поверхности датчика

Диагностическая полезность датчика во многом определяется его размерами. Чем больше площадь датчика (или изображения), тем больше информации такой датчик дает стоматологу. Полезная площадь традиционной пленки размера 2 составляет порядка 1100 мм². Примерно такую же полезную площадь (1080 мм²) имеет беспроводной цифровой датчик ScanX размера 2. Обычно цифровые датчики имеют чуть меньшую площадь активной поверхности и, соответственно, могут вместить меньше диагностической информации. При получении прикусных рентгенограмм с проводными датчиками возникает еще одна сложность (рис. 2). Провод датчика должен быть расположен между жевательными зубами верхней и нижней челюсти, препятствуя их полному смыканию. В отличие от тонкой картонной или целлулоидной пластины такой провод имеет диаметр 4–6 мм; именно на таком расстоянии друг от друга и оказываются зубы верхней и нижней челюсти. Это пустое пространство на снимке не только не имеет никакой диагностической ценности, но и занимает

→ DT стр. 2

← DT стр. 1

чрезмерно много места, в результате чего в поле съемки не попадают ткани десны или альвеолярный гребень. Из-за этого часто возникает необходимость в вертикальном смещении датчика и/или получении дополнительных рентгенограмм, что означает большую лучевую нагрузку на пациента (рис. 3).

Толщина датчика

Толщина датчика может стать основной причиной дискомфорта пациента или возникновения сложностей при позиционировании датчика. Стандартная пленка размера 2 имеет толщину около 1 мм; даже такой размер может быть некомфортен для некоторых пациентов, например, людей с небольшим размером полости рта (ПР) или увеличенными подъязычными валиками. Толщина проводных цифровых датчиков составляет от 5,5 до 8,3 мм, что еще больше затрудняет их позиционирование и делает съемку весьма некомфортной для пациентов. При этом толщина стандартной пленки более чем в 2 раза превышает толщину беспроводного датчика ScanX, которая составляет всего 0,4 мм. Кроме того, в отличие от жестких проводных датчиков, датчик PSP обладает достаточной гибкостью и легко адаптируется в ПР пациента (рис. 4), заметно повышая комфорт последнего.

Диапазон размеров беспроводных датчиков

Беспроводные датчики ScanX выпускаются в широком ассортименте (рис. 5): №0 и №1 – для пациентов с маленьким ртом; №2 – для получения стандартных прикусных рентгенограмм (рис. 6), периапикальных снимков (рис. 7) и эндодонтических изображений (рис. 8); №3 – для прикусной рентгенографии нескольких зубов; №4 – для окклюзионной съемки, получения ортопантомограмм (рис. 9), телерентгенограмм (рис. 10) и съемки височно-нижнечелюстных суставов. Каждый такой датчик представляет собой пластину для многократного использования, которую помещают в одноразовый защитный пакет, нужным образом позиционируют в ПР пациента, подвергают короткому облучению, сканируют и немедленно передают данные на компьютер для визуализации изображения. В ходе сканирования данные автоматически стираются с датчика; после этого он готов к немедленному повторному применению.

Датчики, предназначенные для внутриротовой съемки, изготавливаются из мягкой гибкой пластмассы и прекрасно адаптируются в ПР. При слишком сильной деформации датчика на его поверхности может появиться трещина, и тогда эта область становится непригодна для фиксации данных. Тем не менее в условиях достаточно бережного обращения каждый такой датчик позволяет получить тысячи снимков.

Стоимость замены цифрового датчика

В большинстве случаев поломка датчика бывает связана с физическим отсоединением провода. Хотя этот дефект можно довольно легко (и за небольшие деньги) устранить, стоматологи, как правило, не хотят заниматься ремонтом; тогда возникает необходимость в приобретении новых датчиков. Если проблема заключается в повреждении чипа или износе ведущего кабеля, замена проводного датчика обходится весьма недешево, в 5–10 000 дол. США или даже больше.

Ввиду этого крайне рекомендуется приобрести у производителя или дистрибьютора страховку, покрывающую такие расходы. Стоимость подобной страховки, как правило, составляет более 1000 дол. США за один датчик в год. С другой стороны, беспроводные датчики стоят гораздо дешевле; замена одного датчика размера 2 обходится примерно в 40 дол. США. Кроме того, у них просто нет проводов, которые могут выйти из строя. С учетом длительного срока службы стоимость цифрового датчика PSP в пересчете на количество его использований оказывается просто мизерной.

Время проявки/сканирования

Для того чтобы изображение на классической рентгеновской пленке стало видимым, ее необходимо проявить, промыть и высушить. Это долгий процесс; потеря времени неизбежно вызывает раздражение, особенно когда снимок нужен срочно. Если одиночный снимок может быть готов через 5–6 мин, то снимки нескольких зубов приходится ждать по 10 мин или даже дольше. Проводные датчики позволяют немедленно передать на компьютер изображение, которое готово к просмотру сразу после обработки (как правило, задержка при этом минимальна).

Беспроводные датчики ScanX помещают в миниатюрное сканирующее устройство ScanX Swift (рис. 11), и изображения немедленно выводятся на экран компьютера. Первое из них готово уже через 11 с, обработка каждого следующего занимает 4 с. Таким образом, комплект из 4 прикусных рентгенограмм будет готов к просмотру менее чем через 30 с, а снимки всех зубов можно будет изучить уже через 2 мин. При сканировании устройство автоматически стирает данные с датчика, подготавливая его к следующей съемке.

Повышение качества изображений

Цифровые рентгенограммы отличаются от традиционных более высоким разрешением, благодаря чему изображения на них обладают большей четкостью и, следовательно, диагностической точностью. В программе ScanX есть инструменты для дополнительного повышения качества изображений, позволяющие стоматологу редактировать снимки (регулировать их яркость, контрастность, цвет и ориентацию), чтобы получить дополнительные сведения, не подвергая пациента облучению. Эти инструменты чрезвычайно полезны – они позволяют выявлять многие проблемы гораздо точней и раньше. Сама программа интуитивно понятна и проста в использовании.

Возможность изучения цифровых изображений на экране компьютера заметно улучшила и результаты диагностики, и способы планирования лечения. Размеры снимков на компьютерном мониторе позволяют активно привлекать пациента к обсуждению имеющихся проблем и выработке стратегии их устранения.

Хранение данных

В идеале все рентгенограммы следует хранить на сервере клиники, доступ к которому возможен из любого ее кабинета. Поскольку файлы изображений имеют относительно большой размер (а их сжатие может приводить к потере качества), важно выделить для их хранения столько места на жестком диске компьютера, чтобы там могли поместиться данные как минимум за 3 года. Особенно большим размером отличаются телерентгенограммы и ортопантомограммы. Также полезно хранить резервные копии в нескольких местах вне клиники; это поможет сохранить данные в маловероятном, но все же возможном случае пожара, наводнения или необратимого повреждения сервера.

Вывод

Цифровая рентгенография превосходит традиционную съемку с точки зрения скорости, эффективности и детализации. Более 99% стоматологов, перешедших на цифровые методы, признают, что это было правильное решение. К очевидным преимуществам цифровой рентгенографии относятся мгновенная визуализация снимков, низкая лучевая нагрузка на пациентов, высокое качество изображений, возможность хранить данные в электронном виде и отсутствие необходимости в применении химикатов. Тем не менее повсеместному внедрению цифровой рентгенографии до какого-то момента препятствовала необходимость в существенных начальных капиталовложениях. Некоторые другие недостатки этой технологии, например, заметная толщина и жесткость датчиков, большая вероятность повреждения проводов и высокая стоимость технического обслуживания и ремонта оборудования, были устранены с появлением беспроводных цифровых датчиков PSP. Хотя стоимость перехода на цифровую рентгенографию по-прежнему довольно высока, ее долгосрочные клинические и финансовые преимущества очевидны. DT

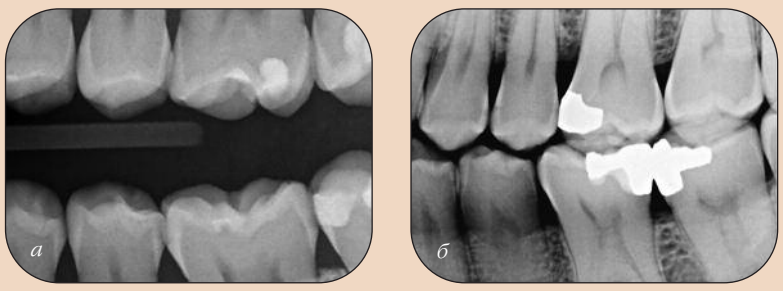

Рис. 4, а, б. В некоторых случаях для получения качественного изображения требуется дополнительное облучение пациента.

Рис. 5. Беспроводные цифровые датчики ScanX выпускаются разных размеров.

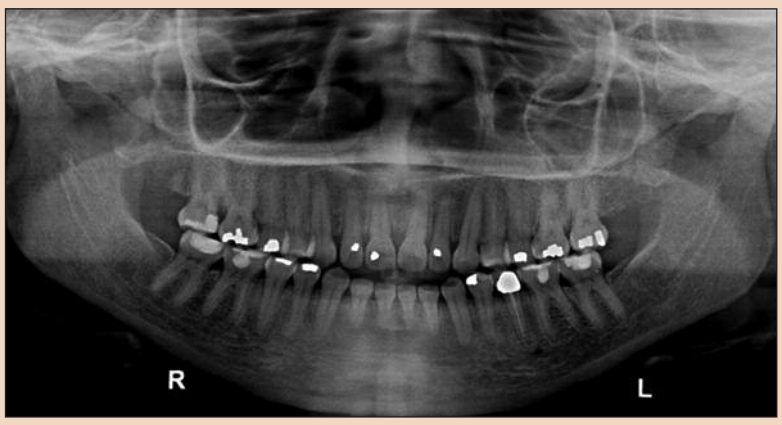

Рис. 9. Ортопантомограмма, полученная с помощью беспроводного цифрового датчика ScanX.

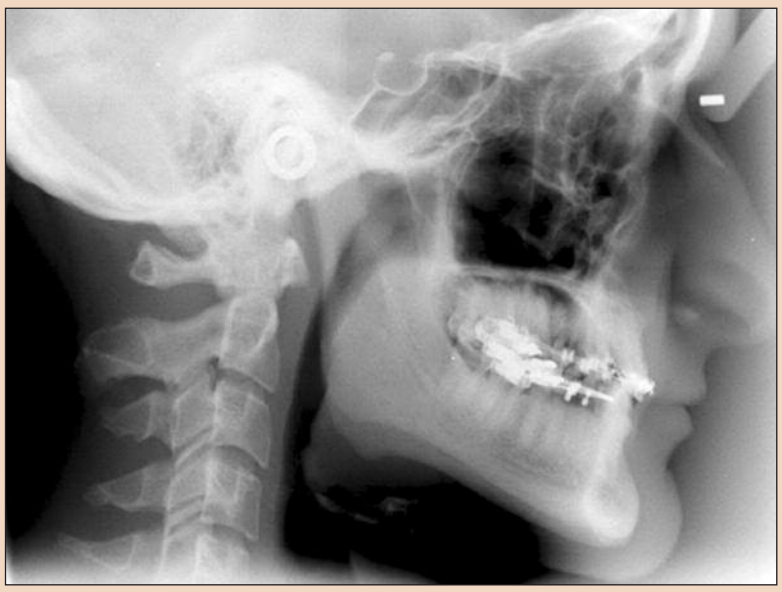

Рис. 10. Телерентгенограмма, полученная с помощью беспроводного цифрового датчика ScanX.

Рис. 11. Беспроводные цифровые датчики ScanX помещают в миниатюрный сканер ScanX Swift.

От редакции

Статья была впервые опубликована в журнале Cosmetic Dentistry №1, 2015.

Информация об авторе

Доктор Джордж Фридман (George Freedman) – является основателем и бывшим президентом Американской академии эстетической стоматологии, соучредителем Канадской академии эстетической стоматологии и обладателем диплома Американского совета эстетической стоматологии. Совсем недавно издательство Elsevier выпустило его новый учебник «Современная эстетическая стоматология».

Доктор Фридман является автором и соавтором 12 учебников, более 700 статей и многочисленных вебинаров и учебных курсов для стоматологов, а также членом редколлегии журнала «Reality».

Недавно доктор Фридман был удостоен премии Ирвина Смигеля в области эстетической стоматологии, присуждаемой стоматологическим факультетом Университета Нью-Йорка. Д.Фридман регулярно читает по всему миру лекции, посвященные вопросам эстетики, адгезии, десенсибилизации и применения композитов, оттискных материалов и керамических виниров.

Будучи выпускником Университета Макгилла в Монреале, доктор Фридман является членом правления Международной академии челюстно-лицевой эстетики; он руководит частной клиникой в Торонто, специализирующейся на эстетической стоматологии. E-mail: epdot@rogers.com.

Рис. 6. Стандартная прикусная рентгенограмма, полученная с помощью беспроводного цифрового датчика ScanX.

Рис. 7. Периапикальная рентгенограмма, полученная с помощью беспроводного цифрового датчика ScanX.

Рис. 8. Эндодонтическая рентгенограмма, полученная с помощью беспроводного цифрового датчика ScanX.

Лечение периимплантита по методу TwinLight®

Илай Мэйден, Дзафер Казак, Великобритания

С ростом популярности имплантологического лечения увеличивается и количество случаев периимплантита. Имеющиеся данные показывают, что у каждого пятого пациента, проходящего имплантологическое лечение, развивается периимплантит, необратимое воспалительное заболевание, характеризуемое утратой кости вокруг имплантата, тогда как у остальных четверых таких пациентов наблюдается мукозит в области имплантата, представляющий собой раннюю стадию периимплантита, на которой воспалительная реакция является еще обратимой.

В случае мукозита воспаление ограничено периимплантной слизистой тканью; при периимплантите инфекция распространяется уже на кость. В обоих случаях наблюдаются присутствие бактериального налета и камня, отечность и покраснение тканей, а также кровоточивость при зондировании. В большинстве случаев классические методы лечения периимплантита не дают адекватного результата из-за ряда осложняющих факторов, например, присутствия резистентных бактериальных штаммов, сложности качественного очищения тканей и наличия биопленки на поверхности имплантата.

Представляется, что наиболее распространенной причиной возникновения периимплантита является плохое распределение окклюзионных нагрузок вследствие возникновения преждевременных контактов или установки несбалансированных консольных мостовидных протезов. Хорошая гигиена полости рта при имплантологическом лечении является обязательным условием его долгосрочного успеха, однако конструкция и расположение ортопедической конструкции могут существенно затруднять механическое очищение. В том случае, если причина заболевания установлена, а факторы, провоцирующие его повторение, исключены, эффективным средством борьбы с периимплантитом может стать лазерная терапия.

Лечение периимплантита по методу TwinLight®

Компания Fotona предложила методику TwinLight®, которая уже зарекомендовала себя как один из наиболее эффективных методов терапии периимплантита, удовлетворяющий таким требованиям, как эффективный контроль инфекции за счет обеззараживания поверхности и сдерживание прогрессирования заболевания. TwinLight® – это минимально инвазивный метод терапии с помощью двух лазеров, уже ставших «золотым стандартом» стоматологии (Er:YAG и Nd:YAG), синергия которых позволяет заметно увеличить долю успешных результатов лечения периимплантита и сократить время заживления.

В рамках метода TwinLight® лазер Er:YAG используется при консервативном лечении, для удаления микробов, и на хирургическом этапе – для обработки поврежденной альвеолярной кости вокруг имплантата. С помощью лазера Er:YAG можно удалять грануляционную ткань с поверхности кости и имплантата, а также проводить тщательное обеззараживание участка. Лазер Er:YAG чрезвычайно эффективно удаляет соединительную и грануляционную ткань с кости. Эрбиевый лазер испаряет присутствующую в ткани воду и благодаря большой продолжительности импульса и относительно низкой пиковой мощности позволяет селективно удалять грануляционную ткань с одновременной абляцией микроорганизмов на поверхности кости.

При хирургическом вмешательстве бактерицидное действие лазера Er:YAG эффективно в отношении липополисахаридов; поверхность имплантата можно полностью очистить без применения химических веществ. Последующая обработка с помощью лазера Nd:YAG ускоряет заживление за счет уничтожения бактерий и биостимуляции кости. Те же принципы применяются и при более инвазивном лечении.

→ DT стр. 4

Рис. 1. Удаление грануляционной ткани с помощью лазера Er:YAG в режиме LP.

Рис. 2. Очищение поверхности имплантата от бактериальной биопленки с помощью лазера Er:YAG в режиме MSP.

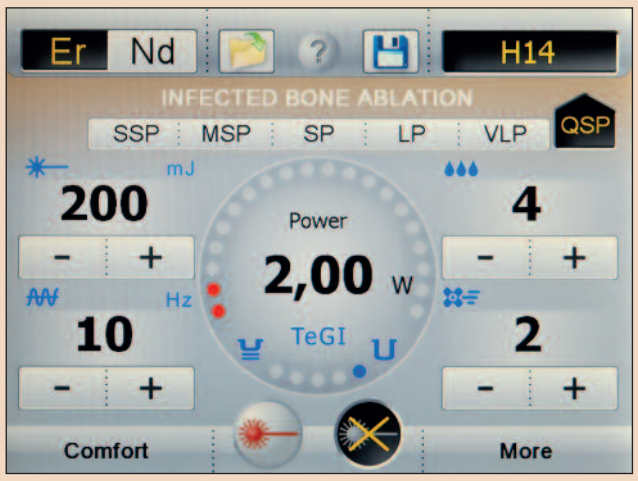

Рис. 3, а. Абляция инфицированной кости с помощью лазера Er:YAG в режиме QSP.

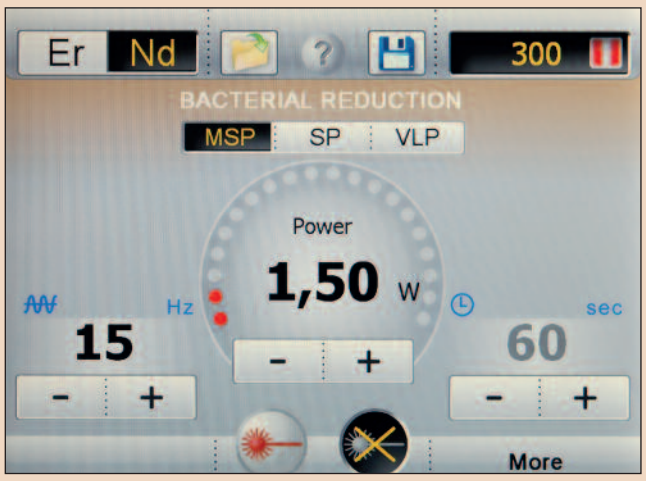

Рис. 3, б. Бактерицидная обработка кости с помощью лазера Nd:YAG в режиме MSP.

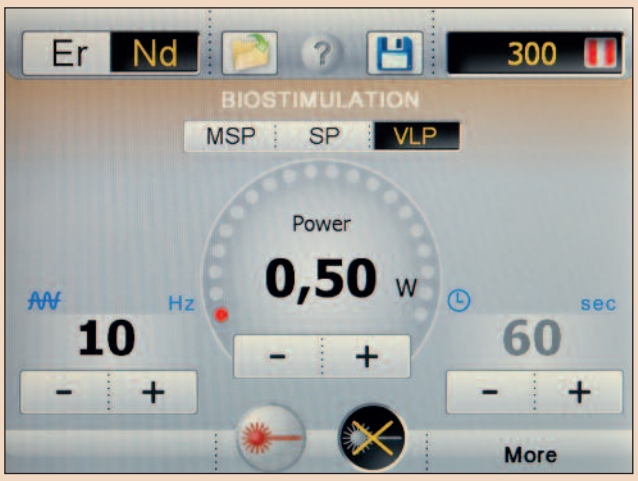

Рис. 4. Биостимуляция с помощью лазера Nd:YAG в режиме VLP.

Реклама

ВЫСТАВОЧНАЯ КОМПАНИЯ
DENTALEXPO®

РЕГИОНАЛЬНЫЕ ВЫСТАВКИ 2016/2017 г.

АЛМАТЫ
25-27 МАЯ 2016
KAZDENTEXPO

ЕКАТЕРИНБУРГ
23 25 НОЯБРЯ 2016
Дентал-Экспо Екатеринбург

С.-ПЕТЕРБУРГ
11-13 МАЯ 2016
Стоматология Санкт-Петербург

ОМСК
Март 2017
Дентал-Экспо Омск

ВОЛГОГРАД
6-7 ОКТЯБРЯ 2016
Волга Дентал Саммит

ВОРОНЕЖ
Март 2017
Дентал-Экспо. Воронеж

УФА
18-20 ОКТЯБРЯ 2016
Дентал-Экспо Уфа

КРАСНОЯРСК
Март 2017
Дентал-Экспо Красноярск

С.-ПЕТЕРБУРГ
25-27 ОКТЯБРЯ 2016
Дентал-Экспо Санкт-Петербург

ВОЛГОГРАД
Март 2017
Дентал-Экспо Волгоград

САМАРА
10-12 НОЯБРЯ 2016
Дентал-Экспо Самара

КАЗАНЬ
Май 2017
Дентал-Экспо Казань

РОСТОВ-НА-ДОНУ
16-18 НОЯБРЯ 2016
Современная Стоматология. Дентал-Экспо. Ростов

www.dental-expo.com info@dental-expo.com

Рис. 5, а. Исходная рентгенограмма.

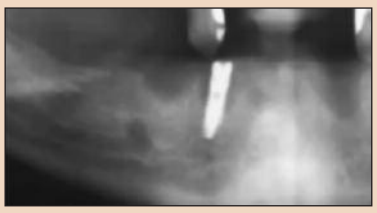

Рис. 5, б. Увеличенный фрагмент исходной рентгенограммы.

Рис. 5, в. Исходная клиническая картина.

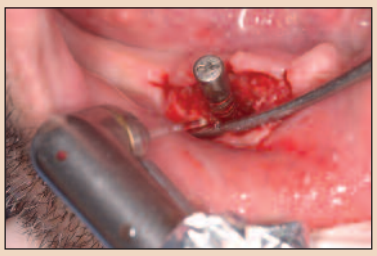

Рис. 6, а. Удаление грануляционной ткани с поверхности имплантата и ее дезинфекция с помощью лазера Er:YAG.

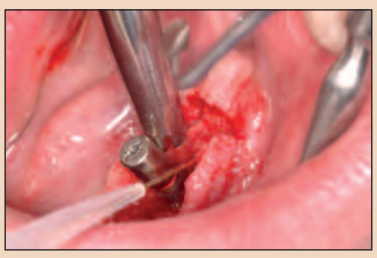

Рис. 6, б. Бактерицидная обработка и биостимуляция кости с помощью лазера Nd:YAG.

← DT стр. 3

Метод TwinLight®

Процедура TwinLight® состоит из следующих этапов:

I этап: удаление грануляционной ткани с помощью лазера Er:YAG в режиме LP (рис. 1).

II этап: очищение поверхности имплантата от бактериальной биопленки с помощью лазера Er:YAG в режиме MSP (рис. 2).

III этап: абляция инфицированной кости с помощью лазера Er:YAG в режиме QSP (рис. 3, *а*).

IV этап: уничтожение бактерий на поверхности кости с помощью лазера Nd:YAG в режиме MSP (рис. 3, *б*).

V этап: биостимуляция с помощью лазера Nd:YAG в режиме VLP (рис. 4).

При лечении мукозита ограничиваются только очищением поверх-

Рис. 7, а. Рентгенограмма, сделанная через 3 года после лечения.

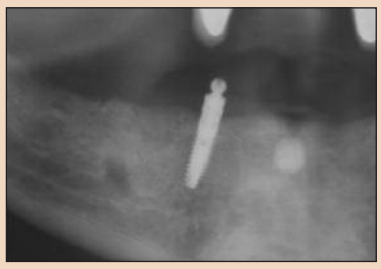

Рис. 7, б. Увеличенный фрагмент рентгенограммы, сделанной через 3 года.

Рис. 8, а. Рентгенограмма, сделанная через 5 лет после лечения.

Рис. 8, б. Клиническая картина через 5 лет после лечения.

ности имплантата от бактериальной биопленки (II этап).

За счет оптимальной настройки параметров и благодаря длине волны лазера Er:YAG исключаются риск термического повреждения чрезвычайно хрупкой кости вокруг имплантата, а также существенное изменение его поверхности, что является частым осложнением при использовании других лазеров. Воздействие энергии лазера на поверхность имплантата зависит от плотности энергии, мощности и продолжительности импульса. К выбору этих параметров следует подходить со всей необходимой тщательностью – их снижение увеличивает длительность процедуры, но повышает ее безопасность для имплантата и его успешной остеоинтеграции. Также в случае слабого периимплантита возможно консервативное применение лазера Er:YAG.

Клинический случай

В данном клиническом случае была запланирована установка съемного протеза с двумя шаровыми аттачментами. По требованию пациента имплантаты нагрузили сразу после их установки, что, наиболее вероятно, и явилось причиной резорбции кости вокруг имплантата на нижней челюсти справа (рис. 5). Обеспечили прямой доступ к участку, с помощью лазера Er:YAG удалили грануляционную ткань и дезинфицировали поверхность имплантата, затем провели бактерицидную обработку и биостимуляцию с помощью лазера Nd:YAG (рис. 6). Костный дефект заполнили синтетическим заменителем кости.

Через 3 года, в течение которых велось наблюдение, показавшее хорошее заживление тканей (рис. 7), пациент захотел заменить имеющиеся протезы несъемными ортопедическими конструкциями; с этой целью на обеих челюстях установили дополнительные имплантаты. На рис. 8 представлена рентгенограмма, сделанная через 5 лет после лечения периимплантита. Еще через год были установлены два дополнительных имплантата.

В подобных случаях применение лазеров дает ряд преимуществ. Одним из них является отсутствие риска механических, химических или любых других повреждений кости и имплантата при удалении грануляционной ткани вокруг последнего. Помимо безопасности оба лазера отличаются тем, что способствуют заживлению за счет эффективного снижения количества бактерий и биостимуляции ткани. Во избежание термического повреждения поверхности имплантата устанавливают меньшую продолжительность импульсов и более низкий уровень энергии, ограничивая таким образом величину пиковой мощности. С помощью коротких импульсов при более высокой пиковой мощности (т.е. большей энергии) на поверхности кости можно сформировать точечные участки кровотечения, способствующие лучшему заживлению при аугментации.

Способность излучения лазера Nd:YAG проникать внутрь кости помогает обеспечить эффективное уничтожение бактерий и биостимуляцию ткани. Прямого контакта лазера Nd:YAG и поверхности имплантата следует избегать, поскольку титан отличается высокой поглощающей способностью, что может привести к его значительному нагреву. Не менее важно использовать мощный отсос и быстро перемещать наконечник лазера подметающими движениями, чтобы избежать повышения температуры обрабатываемого участка. Слишком сильное кровотечение может препятствовать проникновению излучения лазера Nd:YAG вглубь ткани. Также с помощью лазера Nd:YAG можно обрабатывать разрез, вестибулярную и небную (язычную) стороны хирургического участка после ушивания раны. Кроме того, этот лазер применяют и для наружного воздействия на полость рта; такая лазерная процедура, проводимая через день, способствует более быстрому заживлению, уменьшению боли и отечности. DT

От редакции

Статья впервые была опубликована в журнале Laser №1, 2015.

Контактная информация

Dr Ilay Maden PhD
Seesaw Dental Education UK
20 Halifax Road, 3 Boothroyds WF13 2NE, UK (Великобритания)
ilaymaden@gmail.com

Реклама

Ксилит – сладкое чудо

Дебора Хорьх, Германия

Рис. 1. Первоначально ксилит получали из березовой коры.

Сегодня министерства здравоохранения Италии, Японии и Финляндии не без оснований рекомендуют ксилит как средство активной профилактики заболеваний полости рта.

Этой рекомендации с каждым годом следует все большее число национальных европейских стоматологических ассоциаций.

Что же такого особенного в этом «сладком чуде» – ксилите? Имеются ли доказательства, подтверждающие такие его положительные свойства, как противокариозное действие или способность стимулировать реминерализацию зубной эмали? Эти и другие вопросы занимают сейчас широкие круги специалистов. Известно, что масштабное исследование, проведенное в г. Турку в 1970–1976 гг., продемонстрировало уменьшение частоты возникновения кариеса на 85% по сравнению с контрольной группой [1] и вызвало волну новых, углубленных исследований. Многочисленные исследования, проведенные в дальнейшем под эгидой Всемирной организации здравоохранения (ВОЗ), подтвердили заметное снижение заболеваемости на 50–85% [2–4].

Почему же ксилит так и не вошел в наш повседневный рацион, а его эффективность все еще ставится под сомнение? Возможным объяснением наряду с отсутствием информации мог бы стать экономический фактор. Как сырье ксилит примерно в 20 раз дороже в производстве, чем обычный сахар, и многократно дороже других суррогатов или заменителей сахара. Себестоимость пищевых производных ксилита еще выше, что делает его переработку малопривлекательной для многих предприятий. В отличие от таких синтетических подсластителей, как аспартам и ацесульфам, ксилит не способен искусственно продлевать вкус продуктов.

Именно поэтому жевательная резинка, подслащенная только ксилитом, утрачивает вкус примерно через 5 мин, в то время как «конкуренты» ксилита способны сохранять его несколько дольше. С точки зрения промышленности, использование синтетических подсластителей при производстве жевательной резинки создает дополнительную прибавочную стоимость – в конечном счете за счет потребителя. С чисто медицинской точки зрения, же-

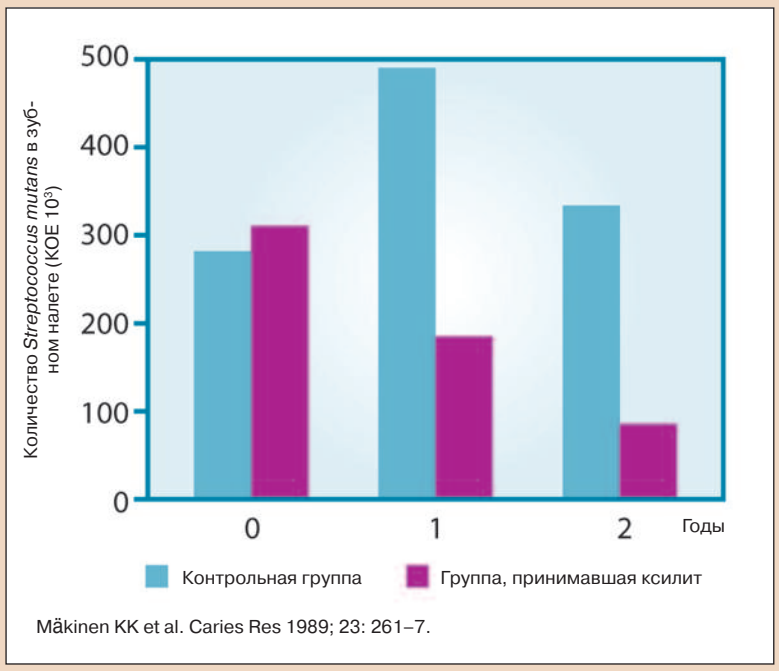

Рис. 2. Ксилит подавляет бактерии Streptococcus mutans.

Рис. 3. Профилактическая жевательная резинка компании Miradent (Hager & Werken), подслащенная только ксилитом.

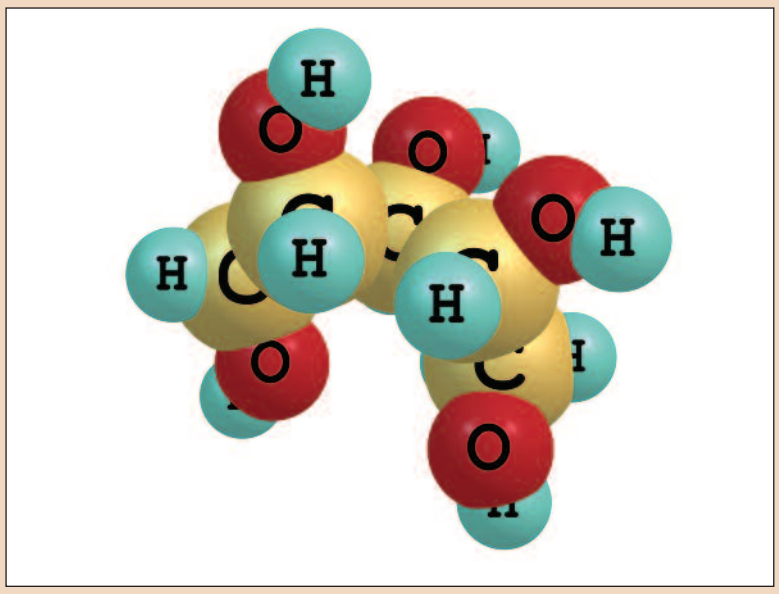

Рис. 4. «Сладкое чудо» – структура молекулы.

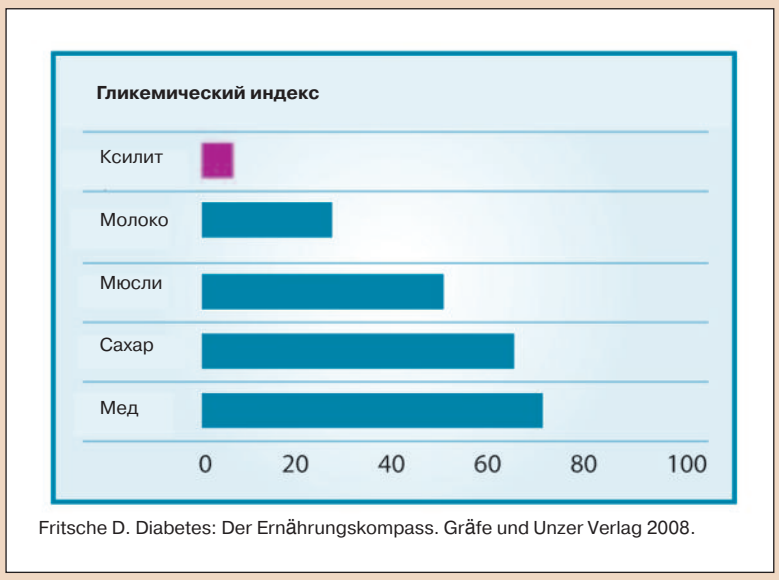

Рис. 5. Ксилитол охотно применяется и больными диабетом.

Реклама

вательная резинка, подслащенная исключительно ксилитом, за эти 5 мин успевает полностью выполнить свою основную задачу, т.е. повысить водородный показатель среды полости рта, заметно снижающийся после приема пищи.

Наряду с упомянутыми и уже подтвержденными свойствами ксилита существует и ряд других положительных характеристик этого сладкого чуда, требующих дополнительного изучения. Так, E.Park и соавт. [5] обнаружили, например, противовоспалительное действие ксилита при инфекции *Porphyromonas gingivalis*. J.Uittamo и соавт. [6] описывают воздействие ксилита на *Candida albicans* и его способность подавлять канцерогенное действие ацетальдегида в полости рта, что могло бы представлять особый интерес для курильщиков.

Ксилит не способен заменить фторид, но может служить важным дополнительным средством профилактики.

Те, кто скептически относится к применению ксилита, охотно указывают на эффективность фторидов, при этом, однако, не признавая, что оба вещества прекрасно дополняют друг друга.

Ксилит также весьма полезен при отсутствии зубной щетки. Европейское агентство по безопасности пищевых продуктов (EFSA – European Food Safety Authority) признало высокую эффективность жевательной резинки, подслащенной только ксилитом, как средства борьбы с кариесом; ее противокариозное действие официально подтверждено [7], а производителям разрешено заявлять о ее полезности для здоровья.

В идеале сахар нужно заменить ксилитом в как можно большем количестве потребляемых продуктов и напитков. Для достижения максимально высоких результатов пациентам следует использовать жевательную резинку, подслащенную только ксилитом. Это подтверждает и анализ исследований, проведенный EFSA. Журнал «Eko-Test» (2015; №9) протестировал множество видов жевательной резинки, и только резинка с чистым ксилитом получила оценки «отлично» и «хорошо», в то время как многие всемирно известные марки не поднялись выше уровня «удовлетворительно». Наряду с жевательными резинками существует еще множество прекрасных альтернатив, например, таблетированный (Lutsch-Drops) или рассыпной (Xylitol Pulver) ксилитовый порошок, который по своим свойствам и сладости ничем не уступает традиционному сахару. Максимальный положительный эффект достигается при ежедневном приеме 5 г ксилита. При этом взрослые хорошо переносят прием до 50 г, а дети – до 30 г ксилита в день. Чтобы убедиться в том, что в продуктах содержится только ксилит, следует внимательно знакомиться с их составом.

Обзор важнейших исследований

	Место исследования	Длительность,годы	Доза, г/сут	Снижение частоты возникновения кариеса, %
1	Турку, Финляндия	2	67	>85
2	СССР	2	30	73
3	ВОЗ – Таиланд Полинезия Венгрия	2,3–2,7 3 2–3	20 До 20 14–20	Сообщаемый эффект профилактики 58–68 37–45
4	Монреаль, Канада	1–2	1–3,9	52
5	Юливиеска, Финляндия	3	7–10	59–84
6	Дейтон, Огайо*	1,8	До 8,5	80
7	Юливиеска, Финляндия «От матери – ребенку»	21 мес	6–7	70

*Кариес корня зуба.

Xylitol Zahnpflegekaugummi Spearmint, 30 г	REF 630 079
Xylitol Zahnpflegekaugummi Kids Apfel, 30 г	REF 630 192
Xylitol Zahnpflegekaugummi Schüttbox, 200 шт.	REF 635 069
Xylitol Zahnpflegedrops Kirsche, 60 г	REF 630 171
Xylitol Zahnpflegedrops Schüttbox, 100 шт.	REF 635 183
AQUAMED Mundtrockenheits-Luschtabletten, 60 г	REF 630 164
Xylitol Pulver 350 г	REF 630 119

Реклама

Литература

1. Scheinin A, Mäkinen KK, Ylitalo K. Turku sugar studies. V. Final report on the effect of sucrose, fructose and xylitol diets on the caries incidence in man. Acta Odontol Scand 1976; 34 (4): 179–216.

2. Mäkinen K. Der steinige Weg von Xylitol bis zu seiner klinischen Anwendung. J Dentistry 2000; 79: 1352–5.

3. Mäkinen K. Zuckeralkohole als Alternative zu Haushaltszucker mit besonderer Bercksichtigung von Xylitol. Med Pract Prinz 2011; 20: 302–20.

4. Mäkinen K. Xylitol-Kaugummis und Kariesrate, eine 40 monatige Kohortenstudie. J Dent Res 1995; 74 (12): 1904–13.

5. Park E et al. Xylitol, an anticaries agent, exhibits potent inhibition of inflammatory responses in human THP-1-derived macrophages infected with Porphyromonas gingivalis. J Periodontol 2014; 85 (6): 212–23.

6. Uittamo J et al. Xylitol inhibits carcinogenic acetaldehyde production by Candida species. Int J Cancer 2011; 129 (8): 2038–41.

7. Xylitol chewing gum/pastilles and reduction of the risk of tooth decay, Scientific substantiation of a health claim related to xylitol chewing gum/pastilles and reduction the risk of tooth decay pursuant to Article 14 of Regulation (EC) No 1924/20061, Scientific Opinion of the Panel on Dietetic Products, Nutrition and Allergies (Question No EFSAQ-2008-321) Adopted on 30 October 2008 by written procedure. EFSA J 2008; 852: 1–15. DT

HAGER WERKEN

Hager & Werken GmbH & Co. KG
Ackerstrale 1, 47269 Duisburg (Германия)
Тел. +49 (203) 99269-0,
факс: +49 (203) 299283
www.hagerwerken.de;
info@hagerwerken.de

Информация об авторе

Дебора Хорьх – кандидат медицинских наук; в 2006–2011 гг. обучалась на стоматологическом факультете Мюнхенского университета. В 2012–2014 гг. вела клиническую работу в качестве стоматолога-терапевта в г. Коршенбройх. С 2014 г. проходит повышение квалификации в области хирургической стоматологии, клиника MKG (Эссен). Защитила диссертацию по имплантологии.

Aurum Independent Specialists' Academy

27-28 ИЮНЯ 2016. ЧЕРНОГОРИЯ
БУДВА. ОТЕЛЬ AVALA RESORT 5

ГЛОБАЛЬНЫЙ КОНГРЕСС
'ГИПЕРРЕАЛИЗМ В СТОМАТОЛОГИИ' 2016

Вальтер Девото
«Простой способ достижения реализма в реставрациях фронтальной группы зубов»

Адриан Кашай
«Новые методики лечения рецессий десневого края. Нужны ли нам аутогенные трансплантаты?»

Луис Хардан
«Мобильная дентальная фотография. Фото и видео с применением обычного смартфона для простой и быстрой документации в стоматологии»

Ильгам Уразбахтин
«Вертикальная аугментация гребня челюсти. Интерпозиционная костная пластика. Сэндвич техника.»

Сергей Гришин
«Тотальная реконструкция окклюзии. Функция и эстетика»

Хулиан Конехо
«Реабилитация пациентов с полным остуствием зубов с использованием минимально инвазивных методик с применением CAD-CAM технологий»

ТИП ПАКЕТА	ЧТО ВХОДИТ	ДО 30/12/15	ДО 13/02/16	ДО 01/05/16
ЯХТСМЕН СТАНДАРТ	конгресс/ яхта/ страховка/ трансфер/ гала вечер	1785	1900	2000
ЯХТСМЕН ЭКОНОМ	яхта/ страховка/ трансфер/ гала вечер	1535	1700	1800
ЯХТСМЕН VIP	конгресс/ яхта/ перелет/ страховка/ трансфер/ гала вечер	1985	2150	2300
КОНГРЕСС У МОРЯ VIP	конгресс/ отель 3 ночи сингл/ перелет/ трансфер/ гала вечер	1150	1250	1400
КОНГРЕСС У МОРЯ ЭКОНОМ	конгресс/ трансфер/ гала вечер	450	500	550

*Цены указаны в евро

Места ограничены. Регистрация и оплата производится заранее.
+7 499 755 26 06, +7 985 359 359 4
info@aurumacademy.org aurumbrain@gmail.com

Генеральный спонсор: sirona
Золотой спонсор: THOMMEN Medical
Официальные спонсоры: TryDent
Информационная поддержка:

Использование нестероидных противовоспалительных препаратов в стоматологии в послеоперационном периоде

Луцкая Ирина Константиновна, ГУО Белорусская медицинская академия последипломного образования
Шевела Татьяна Леонидовна, УО Белорусский государственный медицинский университет

Болевой симптом является одним из ведущих признаков воспаления в организме, что относится и к челюстно-лицевой области. В одних случаях он бывает выражен слабее, например, при кариесе, в других – более значительно (пульпит, периодонтит). Яркие проявления свойственны для гнойных процессов, тяжелой травмы, обширных оперативных вмешательств.

Выбор обезболивающих и противовоспалительных препаратов зависит от причины и степени выраженности воспалительной реакции. Так, местная анестезия обеспечивает хороший эффект при заболеваниях зубов и не требует использования других лекарственных средств. Поражение окружающих тканей диктует дополнительное назначение медикаментозного лечения. При этом наиболее ответственным является выбор терапевтических средств и методов с применением сильнодействующих препаратов сочетанного действия, обеспечивающих обезболивающий и противовоспалительный эффект. В первую очередь это относится к группе нестероидных противовоспалительных препаратов (НПВП). НПВП могут угнетать воспаление на разных уровнях: тормозят образование и освобождение медиаторов воспаления, пролиферацию клеток в очаге воспаления, подавляют экссудацию, разобщают окислительное фосфорилирование, понижают сосудисто-тканевую проницаемость, ингибируют активность протеаз, воздействуют на гипофиз-адреналовую систему и др. Противовоспалительное, жаропонижающее и анальгезирующее действие разных групп НПВП выражено в различной степени. Также препараты значительно отличаются воздействием на организм и эффективностью в той или иной клинической ситуации. В отличие от наркотических анальгетиков они не угнетают дыхательный центр, не вызывают эйфорию и лекарственную зависимость, не обладают спазмогенным действием.

Для предупреждения и купирования болевого синдрома (БС) после травматичных оперативных вмешательств в челюстно-лицевой области целесообразно применять анальгетики для парентерального введения. К таким средствам относится нестероидный препарат из группы производных пропионовой кислоты – Дексалгин®, действующим веществом которого является декскетопрофена трометамол – водорастворимая соль S-энантиомера кетопрофена. Дексалгин® оказывает аналгезирующее, противовоспалительное и жаропонижающее действие. Его механизм действия связан с ингибированием синтеза простагландинов на уровне циклооксигеназы (ЦОГ)-1 и ЦОГ-2.

В инъекционной форме препарат Дексалгин® показан для купирования БС разного генеза (в том числе послеоперационные боли, боль при метастазах в кости, посттравматические боли, невралгии, зубная боль). Максимальная концентрация в сыворотке (C_{max}) после внутримышечного введения достигается в среднем через 20 минут. Продолжительность анальгезирующего эффекта после введения в дозе 50 мг составляет 4–8 ч.

Рекомендуемая доза для взрослых: 50 мг каждые 8–12 ч. Содержимое одной ампулы (2 мл) медленно вводят глубоко внутримышечно либо внутривенно согласно инструкции к препарату. Следует помнить, что Дексалгин® предназначен для краткосрочного (не более 2 дней) применения в период острого БС. В дальнейшем возможен перевод пациента на анальгетики, в частности Дексалгин®, для приема внутрь.

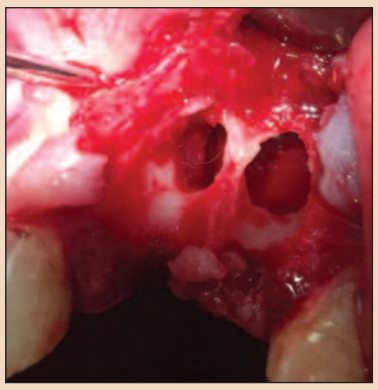

Рис. 1. На верхней челюсти удалены зубы 2.1, 2.2, трепанирована кортикальная пластинка с сохранением межальвеолярной перегородки, удалена оболочка кисты.

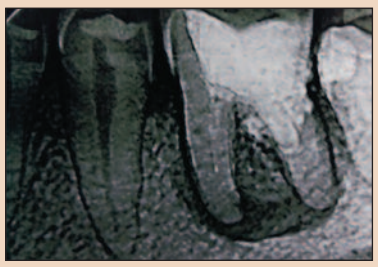

Рис. 2. На дентальной рентгенограмме зуба 3.6 каналы запломбированы на 1/3 длины, в области верхушек корней определяется очаг деструкции костной ткани 1,0×1,0 см.

Рис. 3. В области зуба 3.6 на слизистой оболочке десны определяются свищ с гнойным отделяемым и выбухание кортикальной пластинки.

Рис. 4. Нагноившаяся ушиблено-рваная рана нижней губы с дефектом мягких тканей.

Рис. 5. Состояние после проведения хирургической обработки раны, наложены отдельные узловые швы с введением резиновых дренажей.

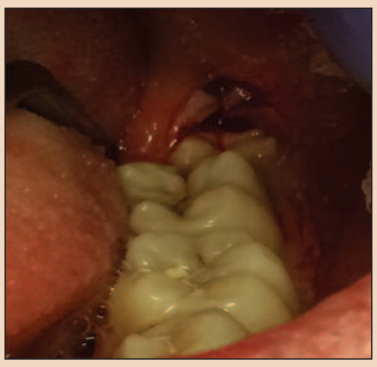

Рис. 6. Затрудненное прорезывание зуба 3.8.

Рис. 7. Мелкое преддверие нижнего свода полости рта.

Рис. 8. Проведено углубление преддверия полости рта методом встречных треугольных лоскутов.

Парентеральное введение препарата связано с затруднением для пациента приема пероральных средств после операции в полости рта. Выбор Дексалгина® обусловлен быстрым наступлением анальгезирующего эффекта (через 30 мин после использования), который совпадает с завершением действия предоперационной анестезии. Длительность воздействия препарата в данном случае оказалась достаточной и не требовала дополнительного назначения анальгетика.

Клинический случай 1

Пациент В., 31 год. Диагноз: радикулярная киста верхней челюсти во фронтальном отделе. Под местной анестезией проведено удаление корней зубов 2.1, 2.2, отслоен слизисто-надкостничный лоскут, трепанирована кортикальная пластинка с сохранением межальвеолярной перегородки (рис. 1) и удалена оболочка радикулярной кисты. С целью профилактики БС пациенту был назначен препарат Дексалгин® 2,0 мл внутримышечно.

Клинический случай 2

Пациент Ш., 34 года. Диагноз: радикулярная киста нижней челюсти слева в области зуба 3.6 (рис. 2, 3). Под местной анестезией проведено удаление зуба 3.6 с цистэктомией. После операции у пациента развился выраженный БС, больному был однократно назначен препарат Дексалгин® 2,0 мл внутримышечно.

Выбор препарата обусловлен возможностью парентерального введения, поскольку глотание таблетированных препаратов существенно затруднено вследствие хирургического вмешательства в челюстно-лицевой области. Показаниями для выбора препарата явилась скорость наступления и длительность эффекта анальгезии. В данном случае дополнительного обезболивания не потребовалось.

AD

Клинический случай 3

Пациент Ш., 54 года, обратился в поликлинику с жалобами на боли в области нижней губы, после осмотра был поставлен диагноз: нагноившаяся рана нижней губы (рис. 4). Под местной анестезией проведена хирургическая обработка раны наложением швов (рис. 5). После операции у пациента развился выраженный БС, больному был назначен препарат Дексалгин® 2,0 мл внутримышечно, дважды с интервалом 8–12 ч.

Показаниями для выбора препарата явился анальгезирующий и противовоспалительный эффект достаточной продолжительности при меньшем количестве побочных эффектов по сравнению с аналогичными препаратами.

В составе комплексного послеоперационного лечения препарат Дексалгин® назначается в пероральной форме пациентам при затрудненном прорезывании третьих моляров (рис. 6) внутримышечно после проведения пластики преддверия полости рта (рис. 7, 8). DT

Сифилис: проявления в полости рта

И.К.Луцкая, О.Г.Зиновенко
ГУО Белорусская медицинская академия последипломного образования, Минск

В ряде случаев пациенты, обратившиеся к стоматологу, являются потенциальным источником заразных заболеваний: СПИД, сифилис, туберкулез. В этих случаях стоматолог должен направить больного в специализированное учреждение для установления диагноза и последующего лечения [1, 2].

Особая настороженность должна проявляться в случаях обнаружения возможного социального риска или угрозы жизни больного. В зависимости от конкретной клинической ситуации врач-стоматолог строит свои действия, включающие следующие общие правила.

1. Прием каждого пациента осуществляется с использованием индивидуальных средств защиты и стерильных инструментов.
2. Первичный осмотр слизистой оболочки полости рта (СОПР) производится только с использованием инструментов (зеркало, зонд, шпатель, пинцет). До проведения специальных исследований (серологического, бактериологического, цитологического) пальпация элементов поражения не производится [3, 4].
3. Во всех сомнительных случаях, к которым относится первичное выявление элементов поражения на слизистой или отсутствие эффекта лечения ранее обнаруженного изменения мягких тканей, больного необходимо обследовать на сифилис и ВИЧ-инфицирование. Данная рекомендация обусловлена тем, что даже клинически четкая местная картина заболевания может сопутствовать общей тяжелой или заразной болезни (например, герпетические высыпания при СПИД, афтоподобная бляшка при сифилисе) [3, 5].
4. Выявление положительных серологических реакций крови на сифилис или обнаружение бледной трепонемы (БТ) в элементах поражения служит показанием для лечения больного в специализированном учреждении. Аналогично обстоит дело при обнаружении возбудителя туберкулеза. ВИЧ-инфицированные обслуживаются в центрах СПИД, однако необходимую помощь могут получать и у стоматолога, о чем должен помнить каждый врач поликлинического приема [6].

При сифилисе специфические элементы на СОПР, красной кайме губ, ротоглотке чрезвычайно заразны. Они возникают при прямом внедрении БТ в СО, а также являются следствием генерализации БТ в организме. Это объясняет возможность появления морфологических элементов заболевания в данной области на всех стадиях его клинического развития. Недооценка эпидемиологической ситуации стоматологом может привести к диагностическим ошибкам, риску заражения и распространения инфекции. С другой стороны, знание стоматологом основных проявлений сифилиса в ПР способствует его ранней диагностике [1].

Сифилис является инфекционным заболеванием, характеризуется хроническим волнообразным течением с постепенным ухудшением общего состояния, нарушением иммунитета, развитием тяжелых поражений вплоть до летального исхода. Возбудителем является БТ, которая может проникать в организм человека через кожу или СО (при нарушении их целостности). Существует мнение, что СО, даже будучи интактной, не является защитным барьером против возбудителя сифилиса. Описаны случаи попадания БТ непосредственно в кровь при гемотрансфузиях либо порезах, уколах во время операций. В таких случаях развивается «обезглавленный» сифилис, без стадии первичного аффекта. При заражении плода через плаценту от больной матери возникает врожденный сифилис, имеющий свои специфические проявления.

Наиболее часто заражение происходит половым путем. В бытовых условиях БТ может передаваться использованием общей посуды, губной помады, губки и т.д., поскольку в большом количестве она содержится в отделяемом твердого шанкра, эрозивных папул, молоке кормящей матери, разных экссудатах, транссудатах. Слюна, моча, слезы, пот также могут служить источником заражения, будучи вторично инфицированы в выводных протоках [4, 7].

Рис. 1. Элементы поражения (твердые шанкры) на нижней губе при первичном сифилисе.

Рис. 2. Твердый шанкр на языке.

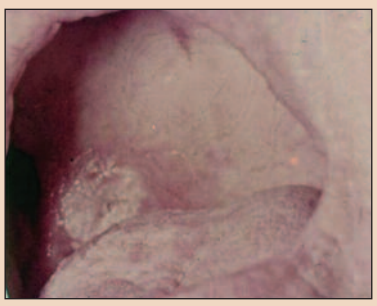

Рис. 3. Первичный элемент поражения на небной миндалине.

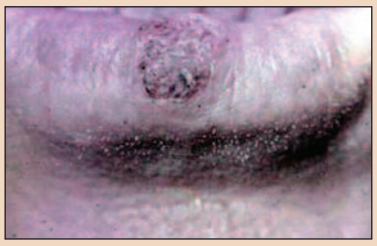

Рис. 4. Раковая опухоль.

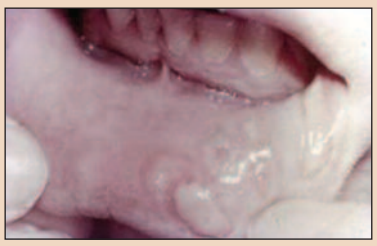

Рис. 5. Полиморфизм высыпаний при вторичном сифилисе.

→ DT стр. 10

Реклама

Join the largest educational network in dentistry!

DT STUDY CLUB
COURSES | DISCUSSIONS | BLOGS | MENTORING

www.DTStudyClub.com

→ education everywhere and anytime
→ live and interactive webinars
→ more than 500 archived courses
→ a focused discussion forum
→ free membership
→ no travel costs
→ no time away from the practice
→ interaction with colleagues and experts across the globe
→ a growing database of scientific articles and case reports
→ ADA CERP-recognized credit administration

Register for FREE!

ADA C·E·R·P® | Continuing Education Recognition Program

dti] Dental Tribune International

Реклама

PRINT
DIGITAL
EDUCATION
EVENTS

ESSENTIAL DENTAL MEDIA

www.dental-tribune.com

VISIT US DURING FDI 2016
PAVILION 8
BOOTH C27-C36

The DTI publishing group is composed of the world's leading dental trade publishers that reach more than 650,000 dentists in more than 90 countries.

dti] Dental Tribune International