

# DENTAL TRIBUNE

The World's Dental Newspaper · Croatian Edition 

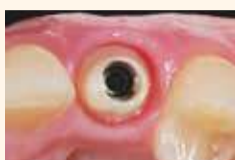Hrvatska, ožujak 2018. - godina XI br. 1

www.dental-tribune.com

## KLINIČKI PRIKAZ

**Biološki koncept oblikovanja izlaznog profila**

Kako spriječiti gubitak tkiva nakon vadenja zuba u estetskoj zoni?



stranica 8

## IZAZOVI U PRAKSI

**Sedacija**

Mogućnosti kontrole anksioznosti i boli u suvremenoj dentalnoj medicini



stranica 12

## ESTETSKA MEDICINA

**Nekirurške metode u estetskoj medicini**

Svi mi danas živimo u svijetu u kojemu je estetika apsolutni imperativ



stranica 30

## MODERNIZACIJA HIPOKRATOVE ZAKLETVE

**BERLIN** – Predstavnici Svjetske medicinske udruge na svojoj generalnoj skupštini u Chicagu usuglasili su se oko ažuriranja Ženevske deklaracije iz 1948. "U novoj verziji veći je naglasak stavljen na autonomiju pacijenta", rekao je prof. dr. med. Frank Ulrich Montgomery, zamjenik predsjednika Svjetske medicinske udruge. U aktualiziranoj ver-

ziji zakletva obvezuje liječnika da znanje radi dobrobiti pacijenata i promicanja zdravstvene zaštite dijeli s kolegama. Isto tako, s obzirom na rastuće opterećenje, apelira da se liječnici trebaju brinuti i za svoje zdravlje. Samo tako mogu pružati zdravstvenu skrb na najvišoj razini.


Liječnici diljem svijeta polažu Hipokratovu zakletvu. U mno-

gim zemljama ona je dio medicinskog stručnog kodeksa, a u nekima čak ima i pravni karakter. Svjetska medicinska udruga očekuje da će se revidirana verzija priznati kao etički kodeks za sve liječnike širom svijeta. Izmjene je tijekom dvogodišnjeg rada provela međunarodna radna skupina pod vodstvom Njemačke liječničke komore.

Osim toga, delegati su donijeli niz drugih odluka. Tako su donijeli Čikašku deklaraciju za osiguranje kvalitete u medicinskom obrazovanju i cjeloživotnom usavršavanju. U njoj se zahtijeva provedba suvremenih sustava akreditacije na medicinskim fakultetima.

Dodatno, Svjetska medicinska udruga Svjetskoj zdravstvenoj

organizaciji i državnim vladama dala je preporuke za učinkovitiju borbu protiv pandemija i epidemija. Medicinska struka poziva se na nacionalnoj razini da svojim stručnim znanjem pridonosi kriznim programima.


Njemačka liječnička komora radila je na smjernicama zajedno s Britanskom i Američkom liječničkom udrugom. 

## 160 ZEMALJA OBVEZUJE SE NA BORBU PROTIV ŽIVE

**ŽENEVA, Švicarska:** Prva konferencija stranaka Minamatske konvencije o živi održana je krajem prošle godine u Međunarodnom konferencijskom centru u Ženevi. Više od 160 zemalja obvezalo se je na političku i financijsku potporu kako bi se smanjila i eliminirala uporaba žive čime bi se zaštitili okoliš i zdravlje.

Predsjednica Švicarske konfederacije Doris Leuthard Minamatsku konvenciju opisala je kao multilateralni uspjeh. "Minamatska konvencija globalno je rješenje za globalni izazov. Od sada ime Minamata više neće biti povezano samo s problemom, već s rješenjem", izjavila je.

Zajednicu za oralnu zdravstvenu zaštitu zastupali su članovi Svjetske stomatološke federacije (FDI). Njihova prisutnost tijekom pregovora bila je osigurati da se



fotografija: Daniel Lombařa Gonzalez

konvencijom postigne dogovor koji će zadovoljiti sve strane, a ne da se jednostavno potpuno ukine uporaba žive. Stav FDI-a uvijek je bio da se smanjenje uporabe amalgama može ostvariti jedino ako se osigura pristup sigurnim, učinkovitim i pristupačnim alternativama, zajedno s financijskom potporom, posebno u zemljama s niskim i srednjim prihodima.

Za stomatološku profesiju, pro-


vedba drugog dijela Aneksa A o proizvodima koji sadrže živu i dentalnom amalgamu početak je procesa postupnog ukidanja. Navodeći ukupno devet odredbi, članak 4 na koji se primjenjuje aneks, usmjeren je na edukaciju ljudi o alternativnim načinima liječenja bez žive, poboljšanje oralnog zdravlja kako bi se smanjila potreba za restaurativnom terapijom, promicanje istraživanja i ra-

zvoja, ukidanje smjernica osiguravajućih kuća koje daju prednost dentalnim materijalima bez žive i ograničavanje uporabe dentalnog amalgama u inkapsuliranom obliku. Zemlje koje su ratificirale sporazum moraju provesti dvije od devet odredbi.

Osim smjernica usmjerenih na dentalne amalgame, tijekom sastanka određeno je kako se može smanjiti emisija atmosferske žive koja nastaje u ugljenim elektranima, postrojenjima za spaljivanje otpada i cementnim postrojenjima. Prema Konvenciji, zemlje trebaju kontrolirati emisiju žive u industriji, zabraniti rudarenje rude nakon određenog razdoblja, kontrolirati trgovinu žive, raditi na smanjenju upotrebe žive u rudarstvu i iskapanju zlata (najveći izvor onečišćenja živom) i promicati međunarodnu suradnju

u nadzoru nad uporabom žive i inovacijama.

U završnoj izvaji, glavni koordinator Privremenog tajništva Minamatske konvencije Jacob Dueru rekao je: "Ulazak u ovaj sporazum s 83 zemlje, uključujući i Europsku uniju, koje su ratificirale Konvenciju, predstavlja veliko postignuće i odličan početak projekta."

Konvencija je nazvana prema mjestu najozbiljnije katastrofe trovanja živom u povijesti, koja se dogodila u Minamati u Japanu, a otkrivena je 1956. godine. Nakon kontinuiranog odlaganja industrijskih otpadnih voda u zaljev Minamatu, živa se bioakumulirala u ribi i školjkama, a lokalni seljaci koji su ih jeli počeli su doživljavati konvulzije, psihoze i gubitak svijesti. Tisuće ljudi izravno je pretrpjelo trovanje živom, što je danas poznato kao Minamatska bolest. 

### Portal [www.dentalbazaar.hr](http://www.dentalbazaar.hr)

je novi internetski portal za doktore dentalne medicine i dentalne tehničare čija je misija na jednome mjestu objediniti sve bitne informacije i ponude u svijetu dentala - za početak u Hrvatskoj, a kasnije i šire u regiji.

Portal za doktore dentalne medicine i dentalne tehničare

Prvi korak zakoraćite u svijet dentala i uživajte u paleti pogodnosti kreiranim samo za Vas

PRIZVODI U PONUDI

SPONZORIRANI ČLANCI

Novi portal za doktore dentalne medicine i dentalne tehničare



**DENTALMEDIAGRUPA**

**VODEĆI SVJETSKI  
STRUČNI STOMATOLOŠKI  
ČASOPIS**

**DENTAL TRIBUNE**  
International - hrvatsko izdanje

**2 BODA**  
Hrvatska komora dentalne medicine

**4 IZDANJA U GODINI**

**NEVJEROJATNE POGODNOSTI**

ZA VIŠE INFORMACIJA O PRETPLATI NA ČASOPIS NAZOVITE  
**+385/1 62 51 990 ILI KLIKNITE NA  
WWW.DENTALMEDIA.HR**

## DENTAL TRIBUNE

The World's Dental Newspaper - Croatian & BiH Edition

LICENSING BY DENTAL TRIBUNE INTERNATIONAL  
PUBLISHER - TORSTEN OEMUS

GROUP EDITOR - Daniel Zimmermann  
newsroom@dental-tribune.com

Tel.: +44 161 223 1830

CLINICAL EDITORS - Nathalie Schüller;

Magda Wojtkiewicz

EDITOR - Yvonne Bachmann

EDITOR & SOCIAL MEDIA MANAGER - Monique Mehler

DT COMMUNICATION SERVICES - Marc Chalupsky; Kasper Mussche

COPY EDITORS - Ann-Katrin Paulick; Sabrina Raaff

PUBLISHER/PRESIDENT/CEO - Torsten R. Oemus

CHIEF FINANCIAL OFFICER - Dan Wunderlich

CHIEF TECHNOLOGY OFFICER - Serban Veres

BUSINESS DEVELOPMENT MANAGER - Claudia Salwiczek-Majonek

PROJECT MANAGER ONLINE - Tom Carvalho

JUNIOR PROJECT MANAGER ONLINE - Hannes Kuschick

E-LEARNING MANAGER - Lars Hoffmann

EDUCATION DIRECTOR TRIBUNE CME - Christiane Ferret

EVENT SERVICES/PROJECT MANAGER TRIBUNE CME & CROIXTURE - Sarah Schubert

MARKETING SERVICES - Nadine Dehmel

SALES SERVICES - Nicole André

ACCOUNTING SERVICES - Karen Hamatschek; Manuela Hunger; Anja Maywald

MEDIA SALES MANAGERS - Melissa Brown

(International); Hélène Carpentier

(Western Europe); Matthias Diessner

(Key Accounts); Antje Kahnt

(International); Weridiana Mageswki

(Latin America); Barbora Solarova

(Eastern Europe); Peter Witteczek (Asia Pacific)

EXECUTIVE PRODUCER

Gernot Meyer

ADVERTISING DISPOSITION

Marius Mezger

DENTAL TRIBUNE INTERNATIONAL GmbH

Holbeinstr. 29, 04229, Leipzig, Germany

Tel.: +49 341 48 474 302

Fax: +49 341 48 474 173

info@dental-tribune.com

www.dental-tribune.com

©2018, DENTAL TRIBUNE INTERNATIONAL GMBH.

All rights reserved. Dental Tribune International makes every effort to report clinical information and manufacturer's product news accurately, but cannot assume responsibility for the validity of product claims, or for typographical errors. The publishers also do not assume responsibility for product names or claims, or statements made by advertisers. Opinions expressed by authors are their own and may not reflect those of Dental Tribune International.

### CROATIAN EDITION

VLASNIK LICENCE

Dental Media Grupa d.o.o.

Kolodvorska 1A., 10410 Velika Gorica

IZDAVAČ

Dental Media Grupa d.o.o.

Tel.: +385 (0)1 6251 990,

Fax: +385 (0)1 7897 008

www.dentalmedia.hr

info@dentalmedia.hr

DIREKTOR

Sanela Drobnjak, dipl.oec.

GLAVNI UREDNIK

Doc. dr. sc. Sladana Milardović Ortolan,

dr. med. dent.

GRAFIKA

Studio Anegdota

PRIJEVOD

Dr. sc. Sladana Milardović Ortolan,

dr. med. dent.

LEKTOR

Jasmina Škoda, prof. hr. jezika i

književnosti

MARKETING

Dental Media Grupa d.o.o.

TISAK

Radin print d.o.o.

NAKLADA

4000 primjeraka

Sljedeće izdanje Dental Tribune-a izlazi

u srpnju 2018. godine

### DTI - VLASNIČKA STRUKTURA

TVRKA, NAKLADNIK

Dental Media Grupa d.o.o.

MATIČNI BROJ

02293749, OIB: 82547088036

ODGOVORNA OSOBA NAKLADNIKA

Sanela Drobnjak, dipl.oec.

SJEDIŠTE NAKLADNIKA

Kolodvorska 1A., 10410 Velika Gorica

TELEFON I TELEFAKS NAKLADNIKA

Tel.: 01/ 6251 990; fax: 01/ 7897 008

E-POŠTA I WEB-STRANICA NAKLADNIKA

info@dentalmedia.hr

www.dentalmedia.hr

VLASNIK NAKLADNIKA I POSTOTAK

UDJELA U VLASNIŠTVU

Dental Media Grupa d.o.o., 100%

vlasništvo

NAZIV MEDIJA

Dental Tribune International

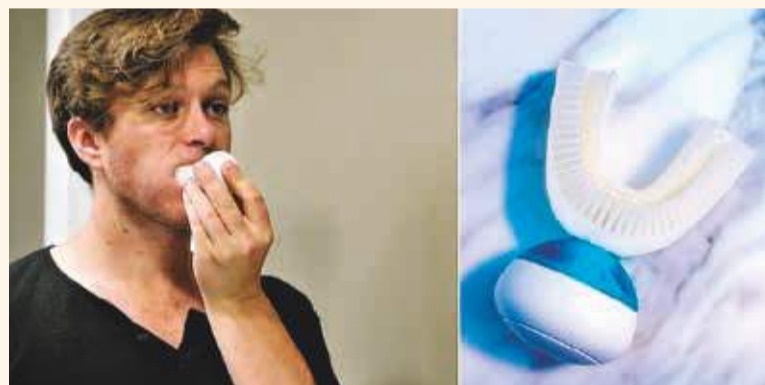VRSTA MEDIJA

tiskani

# Revolucionarna četkica za zube

**BEČ, Austrija:** Austrijska tvrtka Amabrush razvila je automatsku četkicu za zube koja sve četka sve zube odjednom i postupak je gotov u samo deset sekundi. Tvrtka Amabrush koju predvode biotehnoški inženjeri i vizionari zdravstvene zaštite, nastojali su revolucionarizirati postupak četkanja zubi kako bi ljudima uštedjeli vrijeme i novac ovim učinkovitim i jednostavnim uređajem.

Amabrush se sastoji od tri komponente: usnika, ručke i kapsule za zubnu pastu. Fleksibilni usnik koji je izrađen od antibakterijskog silikona i ima trodimenzionalno raspoređene čekinje na obje strane za čišćenje zubi, ima ugrađene mikrokanale koji prenose pastu za zube u usta. Navodi se da su te čekinje




"dovoljno mekane da spriječe oštećenje gingive, ali dovoljno čvrste da očiste zube". Kao i kod običnih ručnih i električnih četkica za zube, dio koji je u kontaktu sa zubima treba zamijeniti svakih tri do šest mjeseci. Prodavat će se za šest eura.

Ručka stvara snažne vibracije s amplitudom od 9,5 G kako bi pokrenula

oscilaciju čekinja. Ugrađeni algoritmi stvaraju različite vibracije dovodeći do koordiniranog kretanja čekinja koje su dizajnirane tako da imaju različite rezonantne frekvencije. Budući da se svi zubi čiste istodobno, Amabrush može očistiti sve zube u samo deset sekundi te se također osigurava da se svaka površina zuba

čisti osam puta duže nego kod primjene obične četkice za zube.


"Dobili smo ideju da razvijemo automatsku četkicu za zube, jednostavno zato što nam je išlo na živce četkanje zubi. Stajanje pred ogledalom barem dvije minute dva puta dnevno nije nam bilo zabavno. Amabrush je prava inovacija", rekao je osnivač i glavni izvršni direktor Marvin Musialek, koji je prototip razvio 2015. Projekt je zaživio uz pomoć inženjera strojarstva Martina Forstenpointnera, biomedicinskog inženjera Aleksandra Stummera i stomatologa dr. Hadya Haririana.

Do sada je više od 14 980 pristalica financiralo projekt doniranjem više od 1 759 400 eura. Tvrtka planira uskoro započeti isporuku četkice Amabrush. 

## RIJEČ UREDNICE

Planove terapije doktori dentalne medicine često izrađuju besplatno. Sve se više trivijalizira sam postupak dijagnostike i planiranja terapije. Odjednom postoji mnoštvo samoproglašanih stručnjaka i svi znaju bolje od vas – čak i dr. Google. Očekivanja pacijenata često su nerealna – ili u pogledu izvedivosti ili u pogledu troškova povezanih s terapijom. Sve se češće u posljednje vrijeme susrećemo s pacijentima koji odreda obilaze ordinacije tražeći da im se izradi plan terapije ili donoseći plan koji je već netko drugi izradio i tražeći drugo mišljenje ili nekoga tko će im planiranu terapiju provesti jeftinije. Isto tako, danas se dijagnostika

i terapija sve se više zasnivaju na ekonomskim načelima. Na internetskim portalima ponude iz domene zdravlja kupuju se na aukcijama. U doba privatizacije zdravlja pacijenti sve češće izgovaraju rečenicu: "Ja vas plaćam, napravite ćete onako kako ja želim." Istina, pacijent ima pravo na samoodređenje i u konačnici odlučuje koji će terapijski prijedlog prihvatiti. Međutim, to ne znači da treba ispuniti svaku njegovu želju jer se traži naša stručnost i djelovanje po etičkim načelima, prije svega po načelu neškodljivosti (primum nihil nocere) – a to također znači da određene zahtjeve (čitaj: pacijente) treba odbiti.

Temeljit pregled i primjereni dijagnostički postupci najbolja su osnova za odgovarajuće planiranje terapije. Fotografije i rendgenski nalazi ne služe samo dokumentaciji koja postaje sve važnija nego i za analizu različitih mogućih alternativnih terapija. Pritom treba uravnotežiti vanjske dokaze, tj. podatke iz znanstvene literature, unutarnje dokaze, tj. vlastita iskustva i pacijentove potrebe. Planiranje terapije rezultat je složenih intelektualnih procesa. U vremenu kada ljudski rad polako nadomještaju strojevi, imamo nešto neprocjenjivo, a to su vlastita znanja, vještine i iskustva koje stječemo cjeloživotnim učenjem i radom. Dijelimo ih mudro! 



Urednica  
Doc. dr. sc. Sladana Milardović Ortolan, dr. med. dent.  
spec. stom. protetike  
Zavod za fiksnu protetiku  
Stomatološki fakultet  
Sveučilišta u Zagrebu  
e-mail: milardovic@sfzg.hr

# STOMATOLOZI DOBROG SRCA – Cabo Verde-Sal-Santa Maria

Autor: Suzana Pilčik, dr.med.dent.

Kad smo prije nekoliko godina prvi put posjetili otok Sal u maloj otočnoj državi Cabo Verde u Atlantskom oceanu, svi su nas u čudu pitali gdje je to. Cabo Verde - Zelenortski otoci, Kuba s ove strane oceana, „No stress island.“ Ipak, na kraju je Cesaria Evora, slavna bosonoga pjevačica koja potječe s tih otoka - bila prvi znak prepoznavanja.

Tada ni mi nismo zapravo znali kamo idemo, osim da to nije baš uobičajena turistička destinacija nas Hrvata. Iako svake godine, u skladu sa svojim materijalnim i vremenskim mogućnostima, posjećujemo razne daleke zemlje, znali smo da ćemo se ovamo vratiti.

Zemlja je to vječnog ljeta gdje je temperatura mora i zraka identična, oko 25°C, pa su predivne pješčane plaže uvijek pogodne za kupanje. Na kućama nema oluka jer kiša pada vrlo rijetko pa na otoku ništa ne raste niti se uzgaja. Nema izvora vode, nego se voda dobiva desalinizacijom. Na otoku ima samo 20 km asfaltiranih cesta, ali otočani voze ogromne Toyote. Svugdje vas dočekuje veliki osmijeh i „no stress“ pozdrav.

Svoj povratak na Sal planirali smo cijelu godinu. Pitate se što se tu ima toliko planirati kad smo već bili na tom otoku koji zaista možeš prehodati u jednom danu.

Dok smo tražili odgovarajući smještaj, na internetskim stranicama Santa Marije pročitali smo zanimljiv članak i odjednom se svrha našeg putovanja potpuno promijenila. Teme smještaj - hrana-provod pale su u drugi plan. Sada su se svi razgovori počeli vrtjeti oko članka o „Castelos do Sal“-neprofitabilnoj udruzi koja se brine o dobrobiti djece na otoku.

Njihov moto je „Ne darivajte djecu koja prose na cesti, darivajte udругu koja se brine o djeci i sprečava njihovu prošnju“. Udruga se brine o pravima djece na otoku i raznim aktivnostima prevenira devijantna ponašanja i ovisnosti. Brine se o 70-ak djece kojoj je to drugi dom u koji dolaze svaki dan na nekoliko sati - prije ili poslije škole. U čistim i veselim prostorijama čekaju ih uvijek nasmiješene odgajateljice i volonteri iz cijelog svijeta. Oni su im druga obitelj koja im spravlja dva obroka dnevno, brine se o njihovu zdravlju i higijeni, organizira im razne kreativne, muzičke, likovne i sportske aktivnosti. Tu provode slobodno vrijeme koje bi inače provodili na ulici.

To je bilo to! Želimo i mi pomoći! Što im treba? Osim toga - mi smo „zubari“ i ima tu napretek mogućnosti za pomoć. Dr. Kaja i Darko Gmaz i dr. Suzana i Damir Pilčik članovi su Udruge za prevenciju karijesa zagrebačke županije i pružila im se mogućnost da svoje znanje primijene na otoku koji nema pitke vode i gdje su četkica i pasta za zube priličan luksuz, a ne prijevika potreba.



Sunce i bijele pješčane plaže i dalje su sjale u pozadini, ali je naše putovanje dobilo viši cilj. Stupili smo u kontakt s udrugom Castelos do Sal i bio je to početak jednog divnog prijateljstva.

Sastavili smo svoj program pomoći, što su oni radosno prihvatili i nadopunili ga spiskom svojih potreba. Najvažnije su im bile higijenske potrepštine - četkice i paste, sapuni, šamponi, škare, papir, ljepilo, silikon, klamerice, igle i konac, sportski rekviziti... A mi smo tomu dodali i puno sitnih poklona za djecu - ukosnice, privjesci, kape, igrice, baloni... Naravno, tomu smo pridodali i poklone svojih poslovnih partnera: Curaprox, Colgate, Elmex, Sanidentalia i Medical-Intertrade.

Ponijeli bismo mi toga puno više da nismo bili limitirani sa samo 23 kg prtljage po osobi u avionu. Voditeljica Alexandra zamolila nas je da ništa ne šaljemo poštom - kao što smo mi željeli - jer nažalost takve pošiljke uglavnom ne stignu do njih. Ipak je to Afrika! Također da je otočna administracija jako komplicirana i spora, te da to ne nosimo

kao donaciju, već kao poklon za djecu.

Jedina osoba u centru koja zna engleski jezik, trenutačno nije bila na otoku, djeca govore kreolski, a tete portugalski, pa smo se snalazili na univerzalnom jeziku dobre volje, osmijeha i pokreta ruku. Jedine prepoznatljive riječi su bile „dentišta, dentišta, i veliko „thank you, thank you“.

Oduševile su nas čiste i vedre prostorije gdje djeca provode slobodno vrijeme prije ili poslije nastave u školi, ovisno o turnusu. Na natkrivenom dvorištu, upravo im je bio poslužen doručak, sendvič i čaša mlijeka, a iz kuhinje je već mirisala „cachupa“ - nacionalno jelo od svega i svačega, tj. povrća, mesa, ribe - zavisno što se nađe pri ruci.

Na jednoj polici vidjeli smo nešto što bismo poželjeli vidjeti u svakom našem vrtiću i školi - prepuna polica četkica i pasti za zube u šarenim čašama s dječjim imenima. Bravo! Da to nije samo za slikanje, vidjeli smo i kada nam je odgajateljica pokazala račun od „dentište“ jedinog na otoku, koji je djeci sanirao zube i što je platila udruge.

Nakon upoznavanja i igre s djecom, slijedila je prezentacija četkanja na mo-

delu koja je prošla veselo. Djeca su bila zainteresirana i vidjelo se da se s njima radi i vrlo brzo pokazala su nam na modelu da su sve svladali. Nagrade za sve su bile četkice i paste za zube te šarene ukosnice, baloni, kape itd. A sve ostalo će im biti podijeljeno kao božićni pokloni. Na žalost, nismo im mogli ispeći fritule kao što smo planirali jer na cijelom otoku nismo uspjeli kupiti dovoljno običnog jogurta. Isto tako, nismo im mogli pokazati crtiće i filmove o zubnoj higijeni jer imaju samo videorekorder, a ne DVD. No uskoro će zahvaljujući grupi turista, zaljubljenika u otok, dobiti desetak kompjutera pa će ih moći pogledati, kao i turistički film o Hrvatskoj. Iako nismo u potpunosti uspjeli ispuniti svoj program, i na nas je djelovala opuštenu „no stress“ atmosfera i znali smo da smo ipak u ovim uvjetima i vlastitom voljom i sredstvima napravili mnogo.

Od odgajatelja smo saznali da im je najveći problem hrana koja je jako skupa. Tlo je kameno, kiša pada jednom do dva puta godišnje i sva hrana se dovozi s drugih otoka ili inozemstva.

Odjeća je također skupa, a srećom zbog tople klime ne treba im mnogo. Možda je to naš zadatak za drugi put. Odjeću za djecu mogli bismo ponijeti (majice sponzora su dobrodošle), ali hranu ćemo morati kupiti na otoku.

Vrijeme provedeno s djecom, druženju s otočanima, kupanju na plažama, šetnjama gradom - brzo je prošlo i svi smo se složili da ćemo se uskoro vratiti. Nedavno je udruge Castelos do Sal otvorila prvi dječji vrtić na otoku što jako puno znači zaposlenim majkama koje uglavnom rade u turizmu i sigurno ćemo ih posjetiti drugi put.

Od ovog prvog članka prošlo je par godina. Vrijeme je proletjelo, po slikama narednih naših posjeta vidi se da smo sve stariji, a djeca koju smo posjećivali sve veća. Svake godine imamo sve više prijatelja na otoku i polako postajemo dio lokalnog folklor.

S vremenom smo se bolje upoznali s funkcioniranjem raznih humanitarnih udruge na otoku. Postao je to unosan biznis kojim se bave uglavnom stranci koji žive na otoku pa se sredstva prikupljaju na više mjesta i profitiraju oni koji se oglašavaju na Internetu. Zbog toga manje poznate udruge ne mogu skupiti sredstva ni za osnovne potrebe za djecu - vodu i skromnu užinu.

Zato smo ove godine željeli posjetiti nove udruge i pomoći njima. Posjetili smo tri različite udruge i oduševili se načinom na koji se brinu o djeci.

Prva je ustanova Nos Kaza - državna socijalna ustanova koja se brine o najsiromašnijoj djeci koja imaju i velikih problema u obitelji, ali i u školi te nastavu pohađaju neredovito ili su izbačena iz škole. Zna se kako obično završavaju djeca prepuštena ulici, pogotovo u siromašnim zemljama kojima turizam donosi puno dobroga, ali u sebi krije isto toliko opasnosti.

Tu djeca provode svoje slobodno vrijeme, dobivaju pomoć u učenju, pomoć psihologa i skromnu užinu.

Kad smo ih posjetili, ništa od tih problema nije bilo vidljivo na njima. To su bila pristojna, vesela, čista i nevjerojatno zainteresirana djeca. Predavanja o zubnoj higijeni pratila su bez daha i postavljala puno pitanja. Na kraju smo morali crtati na panou radi lakšeg objašnjenja anatomije zuba i tehnike pranja. Lako su svladali četkanje, bili zadovoljni novim četkicama i pastama za zube, no njihovoj sreći nije bilo kraja kada su sami mogli izabrati plišanu igračku i ponijeti je kući. Tada smo bili presretni jer se isplatilo sve ono pakiranje stvari za donacije i vakumiranje gotovo stotinu plišanaca koje su skupile tri djevojčice na veliku radost svojih majki.

Zatim smo posjetili dječji vrtić OMSV koji omogućuje siromašnim zaposlenim majkama besplatno čuvanje djece. Kada smo dogovarali taj posjet, zamoljeni smo da im donesemo plastično posuđe za njihovu buduću kuhinju tako da ta dječica više neće morati nositi svoju užinu od kuće. Naravno, osim četkica i pasti, i oni su dobili igračke koje su im tete pospremile jer su im ih htjele dati za Božić.

Zanimljiva je ta priča o igračkama. Sva djeca na svijetu ih vole, a sve majke bune se na preveliku količinu igračaka po kući. I djeca, a još više njihove majke, bili su sretni da ih mogu darovati nepoznatoj dječici u Africi. U Nos Kazi djeca su sama birala željenu igračku, u OMCV-u tete u vrtiću će ih podijeliti djeci kao dio božićnih poklona. Ali najljepša priča je iz treće ustanove koju smo posjetili - Know Kape Verde. Nismo više imali dovoljno igračaka za svu djecu, no njihova voditeljica rekla je da će oni uzeti kroj od plišanih igračaka i sami izraditi nove pa će imati dovoljno za sve, ali i za prodaju.

Ta se ustanova također brine o siromašnoj djeci, ali ih jedina uči da ne očekuju da netko rješava njihove probleme, već moraju sami zaraditi novac. Oni izrađuju suvenire od recikliranog materijala koje nude turistima za simboličnu naknadu. Od tako zaradenog novca, njihova voditeljica kupuje im zdravu užinu te ih povremeno vodi na kraće izlete. To nas je tako oduševilo da smo im u trgovini kupili veću zalihu hrane i vode i nešto slatkisa za Božić te im omogućili da odu na dugo željeni izlet u zoološki vrt.

U tome je najveća vrijednost naših donacija. Unijeli smo radost u njihove živote, svakom dali dio sebe, obogatili svoje i njihove živote divnim događajima i prijateljstvima - a sve to malim običnim stvarima bez prevelikih materijalnih troškova.

Možda ovaj primjer potakne nekoga da učini nešto slično. Zbog toga ne treba putovati daleko, možda već u najbližem susjedstvu ili susjednom mjestu, vrtiću ili školi netko treba pomoć. ■

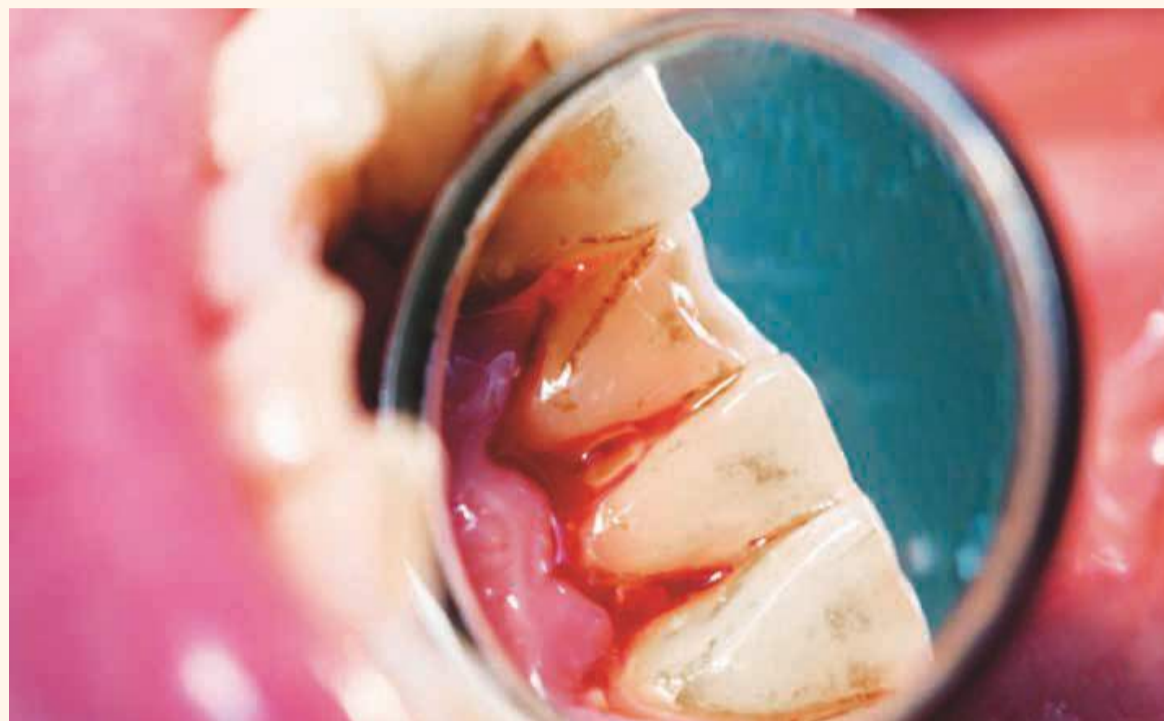# Vrijeme je da se ponovno uspostavi jedinstvo između oralnog i općeg zdravlja

Veza između parodontne bolesti i drugih zdravstvenih problema može biti savršena platforma za povezivanje stomatologije i medicine u cjelinu usmjerenu postizanju općeg zdravlja.

LEIPZIG, Njemačka: Rušenje barijere između stomatologije i medicine moglo bi biti presudan korak prema boljem općem zdravlju. Od zasnivanja stomatološke prakse, ove su se dvije profesije uglavnom gledale kao zasebne cjeline. Međutim, znanost dvadesetog stoljeća ustanovila je da je oralno zdravlje neraskidivo povezano s cjelokupnim zdravljem, što potrebu za suradnjom između tih dviju profesija čini logičnim zaključkom.

Parodontna bolest možda je jedan od najboljih primjera ove veze. Prema Europskoj parodontološkoj federaciji (EFP), ova bolest zahvaća polovicu svih ljudi starijih od 35 godina. Povezana je s visokim krvnim tlakom, kardiovaskularnim bolestima, pa čak i razvojem stanja koja se mogu spriječiti poput dijabetesa. Posljedica je negativan utjecaj na kvalitetu života za milijune ljudi i povećanje javnozdravstvenih izdataka.

O ideji objedinjenja oralnog zdravlja s ostatkom tijela ra-



spravlja se već neko vrijeme. U izvješću napisanom 1920-ih, biokemičar dr. William Gies nakon posjeta gotovo svakog stomatološkog fakulteta u Americi i Kanadi, preporučio je da se stomatologija počne gledati kao temelj sustava zdravstvene zaštite. "Stomatologija se više ne može


tretirati kao puka zubarija", rekao je Gies, predlažući da se obje profesije integriraju. Međutim, to je bilo popraćeno velikim otporom u dentalnoj industriji koja se borila da stomatologija ostane izdvojena.

U Americi se taj otpor se nastavlja. Od 2009. do 2012. Ame-

rička stomatološka udruga (ADA) utrošila je 39 milijuna dolara na lobiranje, kako je izjavio Wall Street Journal, u velikoj mjeri da bi zaštitila svoje interese i spriječila konkurenciju. Ova ulaganja u profesionalnu autonomiju zapravo su tržišni problem čiji prioritet nije najbolji interes pacijenata.

Međutim, ADA tvrdi da samo stomatolozi mogu pružiti stomatološku skrb čime se osigurava i najbolja skrb za pacijenta.

Ipak, promjene mišljenja na međunarodnoj razini mogu biti poticaj za promjenu na nacionalnoj razini. Svjetska stomatološka federacija (FDI) oralno zdravlje smatra važnom komponentom cjelokupnog zdravlja i dobrobiti pacijenta te je izjavila da mora biti jasno pozicionirano u zdravstvu. Stomatološki fakultet na Harvardu u SAD-u prepoznao je važnost pokretanja inicijative za integraciju oralnog zdravlja i medicine. Cilj je poboljšati opće zdravlje, smanjiti medicinske troškove i potpuno integrirati oralno zdravlje u zdravstvenu skrb.

Iako će proći još neko vrijeme do rutinskog mjerenja krvnog tlaka i težine pacijenata prije čišćenja kamenca i rendgenskog snimanja zubi, uvažavanje objiju strana i uviđanje važnosti otvorenog dijaloga i aktivnih mjera moglo bi pridonijeti poboljšanju životne kvalitete milijuna ljudi. 

## Top 10 uzroka diskoloracije zubi

Posao doktora dentalne medicine je da pomogne pacijentima održavati zdrave zube i desni. Usto, pacijenti također često žele imati što bjelje zube – danas zapravo vrijedi pravilo što bjelje, to bolje. Nitko ne želi obojene zube koji izgledaju prljavo. Kao što je poznato, uzroci diskoloracije zubi mnogobrojni su i raznoliki. Utjecaj nekih čimbenika može se smanjiti promjenom ponašanja pacijenta, dok su drugi uzroci izvan njihove kontrole.

Nedavno objavljen članak na WebMD.com istaknuo je deset glavnih uzroka diskoloracije zubi:

- 1. Hrana i piće.** Kava, čaj, gazirana pića i crno vino mogu dovesti do promjene boje zubi. Čak i određene vrste voća i povrća mogu uzrokovati mrlje.
- 2. Duhanski proizvodi.** Pušenje ili duhan za žvakanje može uzrokovati tamnjenje zubi.



Kada su u pitanju uzroci diskoloracije zubi, pušenje je jedan od vodećih uzroka.

- 3. Neodgovarajuća higijena.** Ako pacijent ne četka zube redovito, vjerojatnije je da će plak i tvari koje djeluju na zube uzrokovati njihovo obojenje.

- 4. Bolest.** Nekoliko bolesti koje zahvaćaju caklinu i dentin mogu dovesti do diskoloracije zubi. Terapija određenih stanja također može utjecati na boju zubi. Na primjer,

zračenje glave i vrata i kemoterapija mogu uzrokovati promjenu boje zubi. Osim toga, određene infekcije kod trudnica mogu uzrokovati promjenu boje zubi djeteta utječući na razvoj cakline.


- 5. Lijekovi.** Antibiotici tetraciklin i doksiciklin mogu dovesti do obojenja zubi kada se daju djeci čiji se zubi još razvijaju (prije osme godine). Otopine za ispiranje usta koje sadrže klorheksidin i cetilpiridinijev klorid mogu također obojiti zube. Antihistaminici, antipsihotični lijekovi i lijekovi za povišeni krvni tlak također uzrokuju diskoloraciju zubi.

- 6. Određeni dentalni materijali.** Neki od materijala koji se koriste u dentalnoj medicini, kao što su amalgamski ispuni i materijali koji sadrže srebrov sulfid, mogu uzrokovati sivkasto obojenje zubi.
- 7. Veća dob.** Kako osoba stari, vanjski sloj cakline na zubima postaje tanji otkrivajući prirodnu žutu boju dentina.

- 8. Genetika.** Neki ljudi jednostavno imaju prirodno svjetliju ili deblju caklinu od drugih.

- 9. Okolina.** Prekomjerna primjena fluora, bilo iz vanjskih izvora kao što su prirodno visoke razine u vodi ili prekomjerna upotreba u otopinama za ispiranje, pastama za zube i drugim dodacima može uzrokovati obojenje zubi.

- 10. Trauma.** Trauma uzrokovana primjerice padom može poremetiti formiranje cakline kod male djece čiji se zubi još razvijaju. Traume mogu uzrokovati diskoloraciju zubi i u odraslih.

Neki od tih čimbenika ne mogu se kontrolirati, ali drugi mogu. Poticanjem svojih pacijenata na nekoliko jednostavnih promjena načina života, možda ćete im moći pomoći da spriječe diskoloraciju zubi. Ljudi koji piju mnogo kave ili pušači trebali bi smanjiti ili potpun prestati sa štetnim navikama. I naravno, nikad nije na odmet podsjetiti pacijente da redovito čiste zube. 

# Rendgenske snimke mogu otkriti manjak **vitamina D**

**HAMILTON, Kanada: Ljudski zubi sadrže vitalne informacije o nedostatku vitamina D. Kanadski antropolozi sada su otkrili da se ovo ozbiljno, ali često skriveno stanje može otkriti na jednostavnoj rendgenskoj snimci. Otkrivanje pojedinaca kod kojih je postojao nedostatak vitamina D ima značajan potencijal za razumijevanje čimbenika koji su eventualno ugrozili zdravlje ljudi u prošlosti.**

Istraživači Sveučilišta McMaster, prof. Megan Brickley, Lori D'Ortenzio i njihovi kolege ranije su otkrili da ljudski zubi konstantno bilježe značajni nedostatak vitamina D. On se manifestira kao mikroskopska deformacija dentina i može biti vrlo vrijedna informacija za razumijevanje kada su ljudi, čak i oni koji su živjeli prije nekoliko stoljeća, bili lišeni sunčeve svjetlosti potrebne za proizvodnju vitamina D u tijelu.

Zapis se čuva u caklini koja štiti zube od fizičkog oštećenja i koja je, za razliku od kostiju, sklona propadanju uslijed djelovanja kiselina. Problem s traženjem takvih defekata je da se zub mora razrezati kako bi se analizirao uzorak nastao kao posljedica promjene koncentracije vitamina D, a broj zubi dostupnih za proučavanje post mortem je ograničen.

Kako bi se izbjeglo trošenje dragocjenih uzoraka, istraživači su tražili način izoliranja zubi za daljnje istraživanje. Upotrebom rendgena za proučavanje lako vidljivih oblika pulpnih rogova, istraživači su pronašli dosljedan, prepoznatljiv obrazac koji se pokazao korisnim u arheološkim istraživanjima, ali i za otkrivanje manjka vitamina D.

Oblik pulpe zdravih pojedinaca podsjeća na luk s dva mačja uha na vrhu, dok je u osoba koje su imale ozbiljan nedostatak vitamina D asimetričan i sužen, obično izgleda poput profila stolice.

Prethodna istraživanja d'Ortenzia i Brickleyja ukazala su na takav prepoznatljiv uzorak, a njihovo istraživanje povijesnih i suvremenih zubi dokazalo je da su rendgenske snimke dosljedan i pouzdan pokazatelj prethodnog nedostatka.

"Bila je to pravo otkriće! Ne samo da je izgledalo drugačije. Bilo je drugačije", prisjeća se Brickley, koji predsjeda kanadskoj Katedri za bioarheologiju ljudskih bolesti. "Mislim da je to stvarno važno otkriće. U ovom slučaju gledalo se više u prošlost, ali ima koristi i za suvremenu zdravstvenu zaštitu."

Budući da posljedice nedostatka vitamina D mogu biti ozbiljne,

osobito u pogledu zdravlja kostiju, otkrivanje pojedinaca koji su imali nedostatak može pomoći u prepoznavanju mogućih posljedica kako bi se spriječila veća šteta, rekao je istraživač. Ako

redovite rendgenske snimke zubi ukazuju na problem, krvne pretrage mogu potvrditi postoji li trenutni nedostatak. Biti upoznat s trenutnim nedostatkom vitamina D također može

pomoći da se utvrdi optimalna ravnoteža između zaštite ljudi od štetnih UV zraka i osiguravanja da dobiju dovoljno sunčevih zraka za održavanje zdrave razine vitalnog nutrijenta.

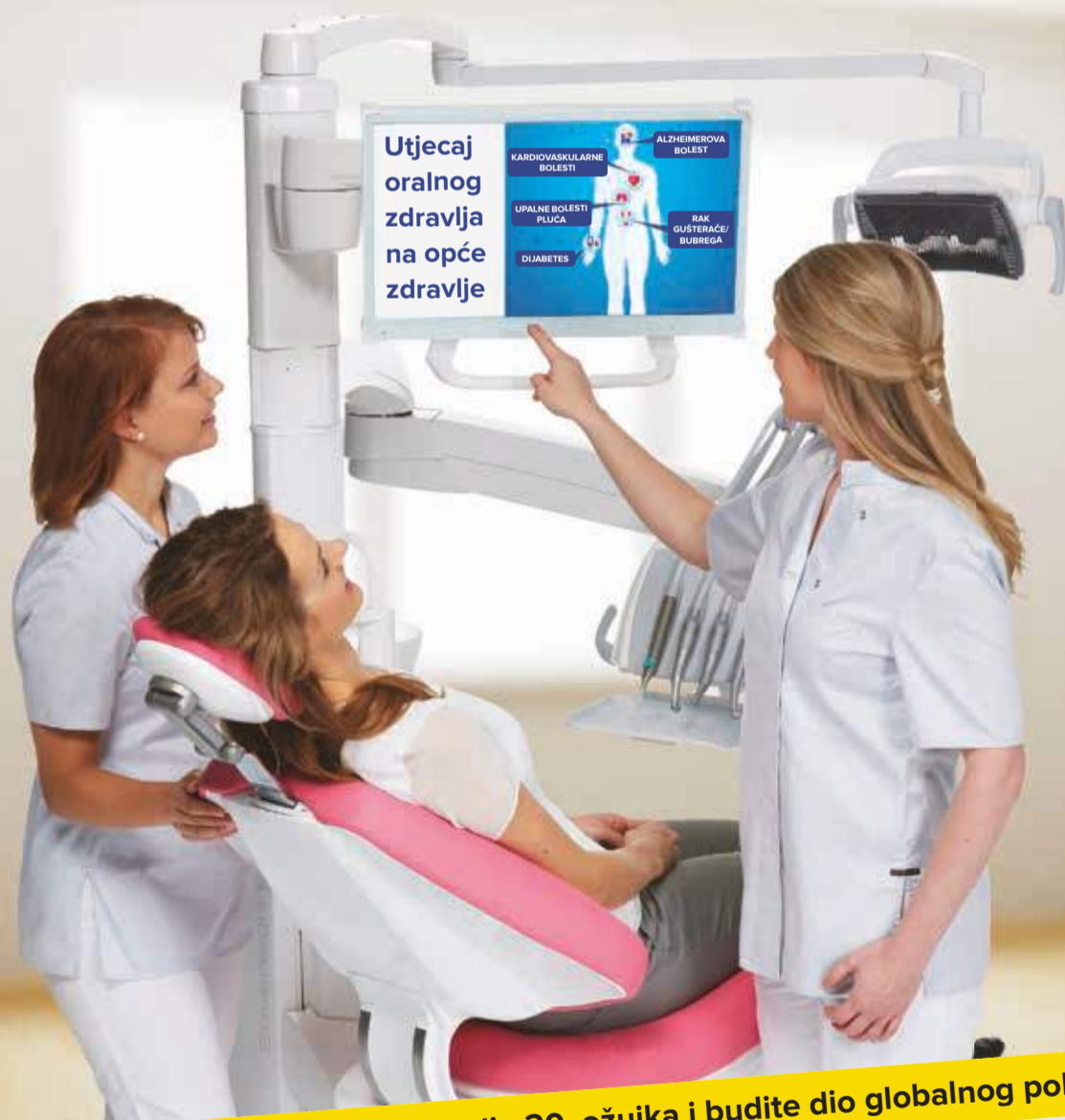Istraživanje pod naslovom "Rahitični zubi: uporaba rendgenskih snimki kao tehnika probira", objavljen je u časopisu International Journal of Paleopathology. [IT](#)

## Informirajte svoje pacijente o povezanosti usne šupljine i organizma.

Preuzmite online materijale kampanje kako bi podigli razinu svijesti o pozitivnom utjecaju dobrog oralnog zdravlja na opće zdravlje.

#SayAhh

#WOHD18



Obilježite Svjetski dan oralnog zdravlja 20. ožujka i budite dio globalnog pokreta.

**RECI** *Aaa*  
BRIGOM O ZUBIMA ODABIREM ZDRAVLJE

[www.worldoralhealthday.org](http://www.worldoralhealthday.org)



Svjetski dan  
oralnog zdravlja  
20. ožujak

U organizaciji



U suradnji s



Službeni partneri Svjetskog dana oralnog zdravlja



Podrška



# SINKOPA u stomatološkoj ordinaciji

"I odjednom sam se onesvijestio"- izjava poput ove češća je nego što se misli jer oko 40 posto svih ljudi u životu doživjelo je barem jednom sinkopu. U medicini se sinkopa definira kao reverzibilni gubitak svijesti kao rezultat privremene hipoperfuzije mozga s pratećim nedostatkom kisika.

Autor: Tobias Wilkomsfeld

Sinkopa se javlja kada naglo padne krvni tlak i zakaže mehanizam povratne sprege u kardiovaskularnom sustavu. Ako do sinkope dođe tijekom stomatološkog zahvata, terapeut i cijeli ordinacijski tim odmah moraju reagirati na hitnu situaciju kako bi se zajamčila sigurnost pacijenta.

Mnogi pacijenti prije sinkope imaju prodromalne simptome kao što su osjećaj vrućine, slabost u koljenima, mučnina ili znojenje.

Kod pravog gubitka svijesti postoji izravna životna opasnost. Međutim, većinom je sinkopa bezopasna i pacijenti se brzo oporavljaju. Ono što može predstavljati problem je pad tijekom sinkope kod kojeg može doći do popratnih ozljeda.

Tri su glavna uzroka sinkope, tako da se razlikuju refleksno uvjetovana, srčana ili ortostatska sinkopa.



## Refleksna sinkopa

U ovom slučaju pretjerani živčani refleksi izazivaju sinkopu. Dolazi do usporavanja brzine otkucaja srca i naglog pada krvnog tlaka. Krv "propada" u noge i mozak više nije adekvatno opskrbljen kisikom. Česti su uzroci optički podražaji, bol (npr. stomatološki zahvat) ili psihološko-emocionalni podražaji.

## Kardijalna sinkopa

Kardijalna sinkopa izazvana je

poremećajem stvaranja ili provođenja impulsa ili zloćudnom promjenom srčanog tkiva. Posljedična aritmija smanjuje kapacitet pumpe što može rezultirati nedostatkom kisika u mozgu.

## Ortostatska sinkopa

Kod ortostatske sinkope uzrok je često prebrzo ustajanje iz ležećeg položaja. Srce ne uspije održati krvni tlak što uzrokuje često opisano "crnilo pred očima". Razlog

može biti smanjen vaskularni tonus krvnih žila u nogama ili premali volumen krvi.

## Što učiniti u hitnim slučajevima?

Ako do sinkope dođe kod pacijenta tijekom stomatološkog zahvata ili čak prije, važno je pokušati spriječiti pad. Stoga pacijenta u nesvijesti treba dovesti u takozvani šok položaj: poleći ravno na leđa i noge podići na višu razinu. Istodobno treba po-

vjeravati stanje svijesti pacijenta dozivanjem, dodiranjem ili izazivanjem boli. Nakon toga treba provjeriti disanje vizualno, sluhom i opipavanjem. Ako je disanje adekvatno, a pacijent i dalje u nesvijesti, treba ga dovesti u stabilni bočni položaj. Obavezna je provjera krvnog tlaka, pulsa i zasićenosti kisikom. Također bi trebalo razmotriti potrebu za opskrbom kisikom. Ako uz nesvijest izostane i disanje, mora se početi s kardiopulmonalnom reanimacijom.

U svim situacijama treba pozvati hitnu pomoć. Sinkopa se mora shvatiti ozbiljno.

U nekim slučajevima, sinkopa može biti simptom ozbiljne bolesti, poput maligne srčane aritmije, srčanog udara, moždanog udara ili druge slične teške bolesti.

## Zaključak

Gubitak svijesti u obliku sinkope nije rijetkost. Međutim, često je incident samo kratkog trajanja i bez trajnog oštećenja. Unatoč tome, potrebno je poznavati uzroke i vrste sinkope kako bi se na vrijeme započela eventualno potrebna terapija.

U kontekstu stomatološke prakse važno je imati educirani tim za upravljanje hitnim stanjima i odgovarajuću opremu kako bi se pacijenti sa sinkopom mogli brzo i jednostavno zbrinuti i tako postigla optimalna sigurnost pacijenata. [\[1\]](#)

## O autoru



Tobias Wilkomsfeld

Fit For Help

Friedrich-Möschke-Straße 7  
45472 Mülheim a. d. Ruhr, Njemačka

[www.fit-for-help.com](http://www.fit-for-help.com)

# Kako motivirati pacijenta

Jedna od najčešćih frustracija doktora dentalne medicine je nedostatak želje koji pokazuju neki pacijenti kada je u pitanju mijenjanje navika u održavanju oralne higijene. Iako mnogi kliničari vole preskriptivni pristup, različita istraživanja pokazala su da njegova učinkovitost nije zajamčena. Alternativne strategije za poticanje promjena ponašanja kod pacijenata, kao što je motivacijski intervju, pokazale su se mnogo boljim jer ciljaju na pacijentove individualne stavove i potrebe dopuštajući mu da preuzme aktivniju ulogu u očuvanju vlastitog oralnog zdravlja.

"Vrijeme je da prestanemo pacijentima samo govoriti što da čine i da počnemo postavljati pitanja o njihovim navikama kada je u pitanju oralno zdravlje", rekao je dr. Christoph Ramseier, jedan od vodećih švicarskih edukatora na području

parodontologije. "Moramo se kao individualci naći na istoj razini. Tako možemo komunicirati s pacijentima i izgraditi odnos s njima te ih motivirati da poboljšaju ono što nije dobro."

## Suradnja i komunikacija

Ramseierov savjet potkrijepljen je dokazima iz mnogih istraživanja na temu motivacije pacijenata. Istraživanje iz 2012. objavljeno u časopisu British Dental Journal bavilo se relativnim uspjehom različitih strategija za motiviranje nesuradljivih pacijenata. Utvrđeno je da je motivacija pacijenata općenito uspješnija kada se primjenjuje pristup usredotočen upravo na njih koji ih osnažuje u procesu donošenja odluka. Istraživanje preporučuje da se jednostavno davanje savjeta zamijeni suradničkim pristupom jer je od-

govornost i doktora i pacijenta da pacijent usvoji pozitivne oralno-zdravstvene navike.

Suradnički pristup, ponekad poznat kao terapijski savez ili ko-terapija, može se primijeniti na određena područja dentalne medicine, kao što je parodontologija. Uključivanje pacijenta u postupak terapije i postterapijsko održavanje ključno je za postizanje pozitivne promjene ponašanja. Međutim, angažman pacijenta mora biti prilagođen ovisno o njegovoj specifičnoj situaciji. Primjerice, za pacijente s kroničnim parodontitisom poticanje dobre oralne higijene i redovite kontrole mogle bi biti dovoljne, dok će oni s agresivnim parodontitisom morati shvatiti da parodontološka terapija traje i da će biti učinkovita samo ako surađuju.

Parodontološki pacijenti često su tema u literaturi koja se bavi

motivacijom jer ovaj oblik terapije može zahtijevati značajne promjene i prilagodbe pacijentova pristupa oralnom zdravlju, kao i druge čimbenike. Ispitivanje Orube i sur. iz 2014. pokazalo je da parodontološki pacijenti s višim razinama motivacije imaju bolje rezultate oralnog zdravlja, ukazujući na to da upravo motivacija utječe na kvalitetu samoliječenja. Važnost suradnje istaknuli su i Renz i Newton čije je istraživanje iz 2009. kategorički potvrdilo utjecaj na dugotrajno parodontološko zdravlje. Renz i Newton također su naglasili razliku između pacijenata koji jednostavno nisu motivirani za promjenu ponašanja i pacijenata koji su motivirani, ali možda trebaju određenu potporu za usvajanje pozitivnih navika koje su ključne za postizanje optimalnih rezultata.

## Učestalost kontrolnih pregleda: na čemu se treba temeljiti?

Popularan i široko prihvaćen interval kontrolnih pregleda je dvaput godišnje. Tako općenit pristup prihvaćen je zbog jednostavnosti, ali novija istraživanja preporučuju utvrđivanje intervala na temelju procjene individualnog rizika. Istraživanje objavljeno 2013. u časopisu Journal of Dental Research analiziralo je odnos između gubitka zubi i učestalosti stomatoloških posjeta među odraslim pacijentima sa i bez određenih čimbenika rizika. Rezultati su pokazali da bi se raspored kontrolnih pregleda trebao temeljiti na procjeni pacijentove oralne higijene i povezanih čimbenika rizika, a ne na unaprijed određenom rasporedu. Poticanje pacijentove suradnje i individualizirani raspored praćenja ključ su uspjeha. [\[1\]](#)

# Not to be missed

20<sup>th</sup>-21<sup>st</sup> April 2018 • Salzburg/Austria

The Austrian event of the year. 50 exhibitors  
27 International Top Speakers



## The interaction between dental technology and dentistry

In the digital age the interaction between dentistry and dental technology is more important than ever.

More information and register:

[dentale-symphonie.at](http://dentale-symphonie.at)

Dr. Frank Kornmann - Mdt. Björn Roland (D)

Dr. Sven Rinke - Mdt. Bernd Egger (D)

Dr. Alessio Casucci - Mdt. Alessandro Ielasi- Mdt. Carlo Borromeo (I)

Dr. Gerard Zips - Mdt. Richard Zips (A)

Dr. Alexander Vuck (D) - Mdt. Jürgen Feierabend (I)

Dr. Dario Severino - Sdt. Alberto Battistelli (I)

Dr. Ionut Branzan - Mdt. Cristian Petri (ROM)

Dr. Insa Herklotz - Mdt. Andreas Kunz (D)

Dr. Knut Hufschmidt - Mdt. Martin Loitlesberger (A)

Dr. Thomas Jehle – Mdt. Otmar Siegele (A)

Dr. Bruno Spindler - Mdt. Uli Hauschild (D)

Dr. Andrea Savi (I)

Dr. Mdt. Attilio Sommella (I)

Mdt. Attila Kun (D)

Mdt. Sascha Hein (D)



**DENTALMEDIAGRUPA**



teamworkmedia

das **dental**  
**labor**

All lectures are translated simultaneously  
into German, English and Italian

Kongress Sponsor



# BIOLOŠKI KONCEPT oblikovanja izlaznog profila

- Prikaz slučaja -

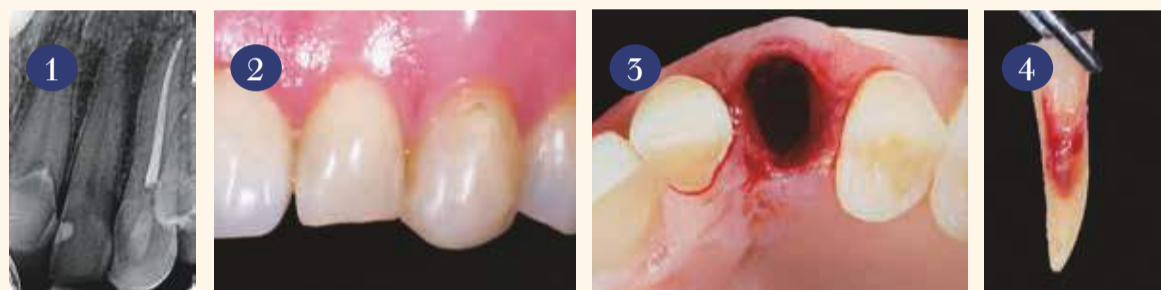Autori: Dr. Umut Baysal, dr. Arzu Tuna

Nadomještanje pojedinačnih zubi implantom u estetskoj zoni često je zahtjevno. Razrađeni su objektivni kriteriji poput "ocjene ružičaste i bijele estetske",<sup>1,2</sup> a znanstveni radovi uglavnom su bili usmjereni na rekonstrukciju tvrdih i mekih tkiva. Međutim, ti se koncepti temelje na načelu obnove tkiva nakon njegova gubitka. Slučaju koji je prikazan u nastavku pristupljeno je potpuno suprotno, tj. cilj je bio spriječiti resorpcijski proces nakon vađenja zuba.

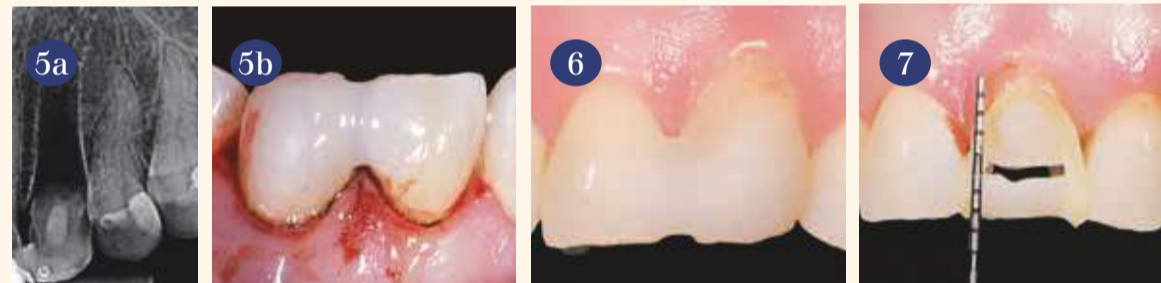Implantoprotetski nadomjestak koji se ne razlikuje od susjednih, prirodnih zubi, primarni je cilj terapeuta i pacijenta. Oponašanje prirode je prioritet. Stvaranje što prirodnije površinske teksture koja omogućuje refleksiju i apsorpciju svjetlosti ključ je za postizanje savršene estetike. Suvremeni keramički materijali omogućuju vjerno oponašanje tvrdog zubnog tkiva. Ako nema koštanih i mekotičnih defekata te se implantat može pravilno pozicionirati, možemo očekivati zadovoljavajući estetski rezultat.

Međutim, ako nedostaje tvrdog i mekog tkiva, potrebno je provesti odgovarajuće augmentacijske postupke. Unatoč raznim terapijskim mogućnostima, rekonstrukcija trodimenzionalnih defekata i dalje zahtijeva veliki napor i ne može se uvijek predvidljivo postići.<sup>3,4</sup> Mnogi koncepti u implantologiji temelje se na načelu rekonstrukcije tkiva nakon gubitka, iako je ključ uspjeha zapravo prevencija resorpcijskih procesa. Posljedično su razvijene različite metode poput "očuvanja alveole" i "očuvanja grebena" kako bi se ograničio horizontalni i vertikalni gubitak tkiva nakon vađenja zuba. U svom preglednom radu, Darby i sur. nisu pronašle dokaze da navedene tehnike imaju pozitivan utjecaj na potencijalna ležišta implantata.<sup>5</sup> Druga tehnika, imedijatna implantacija, sama po sebi nije mjera očuvanja grebena, što je dokazano u pokusima na životinjama i kliničkim istraživanjima.<sup>6,7</sup>

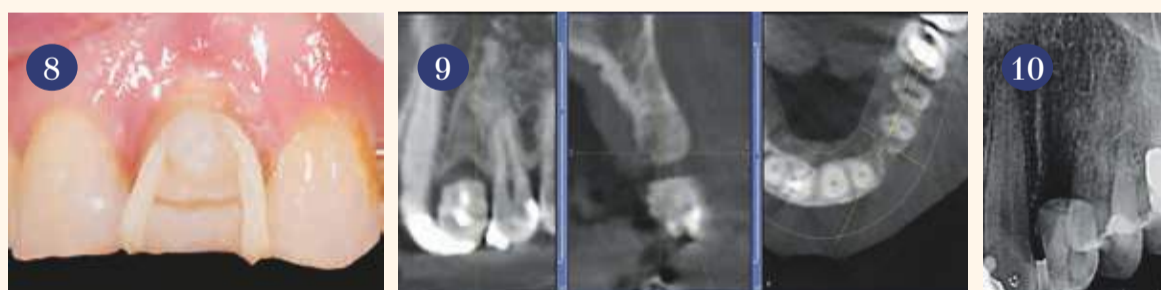Ovdje se prikazuje slučaj kod kojeg je primijenjen postupak temeljen na "Tissue Master" konceptu Stefana Neumeyera. Neumeyer je pokazao da replantacija segmenta korijena ili visoko reseciranog zuba nakon vađenja sprečava kolaps alveole te naknadna ekstruzija dovodi do koronarnog pomaka alveolarnog tkiva.<sup>8</sup> Nakon razdoblja stabilizacije između tri i šest mjeseci,



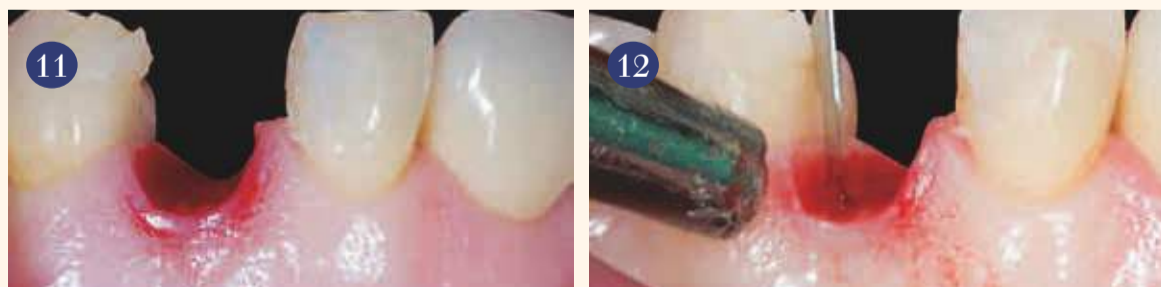Slika 1. Početno stanje zuba 23 na periapikalnoj rendgenskoj snimci • Slika 2. Intraoralno početno stanje zuba 23 • Slika 3. Stanje nakon vađenja zuba. Upalni procesi s vestibularne strane jasno je vidljiv. • Slika 4. Odrezani korijen i upalni proces u srednjoj trećini.



Slika 5.a Periapikalna rendgenska snimka nakon replantacije krune zub • Slika 5.b Stanje nakon replantacije zubne krune (intraoralno). Fiksiranje kompozitom SDR® (Dentsply Sirona) za susjedne zub • Slika 6. Nakon deset dana već je došlo do vidljivog gubitka rubne gingive od oko 1 mm u apikalnom smjeru. • Slika 7. Stanje prije ekstruzije s pomoću gumice i vlakla tijekom 24 sata



Slika 8. Stanje nakon 24 sata. Reaktivno tkivo u rubnom području vrlo je lijepo prikazano. Meko tkivo prvo slijedi vlak, a zatim i kost. • Slika 9. Trodimenzionalna snimka pokazuje da je gubitak volumena spriječen i da je inducirana potpuna osifikacija ekstrakcijske alveole. • Slika 10. Periapikalna rendgenska snimka područja 23 nakon potpune osifikacije



Slika 11. Stanje nakon uklanjanja replantirane krune i prije implantacije • Slika 12. Pristup kosti uspostavljen je s pomoću mikrooštrice za skalpel.

šupljina rezidualne alveolarne kosti potpuno se ispunjava koštanim tkivom. Prema njegovim analizama, čini se da je uzrok parodontni ligament (minimalna širina 2 mm) koji je u stanju pretvoriti mehaničku stimulaciju u reakciju tkiva. Kompletno

očuvanje i vertikalni dobitak alveolarnog tvrdog i mekog tkiva predvidljiv je i dugoročno klinički stabilan ishod.<sup>9</sup> Dodatna ekstruzija može izazvati vertikalni dobitak mekog i tvrdog tkiva.<sup>9,10</sup>

## Povijest bolesti i terapija

Pacijent u dobi od 44 godine

prvi je put došao u našu ordinaciju zbog problema sa zubom 23 u siječnju 2016. Pacijent je bio zdrav i nije bolovao od akutnih ni kroničnih bolesti.

Labijalna površina srednje trećine korijena zuba 23 bila je vrlo osjetljiva na perkusiju. Rendgenska snimka područja 21 – 24

nije pokazivala nikakve znakove resorpcijskog procesa (slika 1.). Cilj terapije bio je vratiti ispravnu funkciju zuba 23 i smanjiti upalni proces. Predložili smo različite terapijske mogućnosti, a na kraju smo se zajedno odlučili za implantoprotetsku terapiju.

## Vađenje i replantacija

Tretiranje alveolarne kosti i okolnog tkiva s posebnom pažnjom tijekom vađenja može pozitivno utjecati na sprečavanje stvaranja defekata<sup>11</sup>. Nakon rezanja svih parodontnih vlakna koja se mogu dosegnuti kroz sulkus mikrooštricom na skalpelu, zub je izvađen iz alveole s pomoću pincete. Slika 2. prikazuje stanje prije, a slika 3. neposredno nakon vađenja. Resorpcijski procesi u labijalnom području jedva su vidljivi na slici 3., ali su potvrđeni na slici 4. koja prikazuje separirani korijen i unutarnju resorpciju labijalnog područja. Kruna i korijen prerezani su 2 mm ispod caklinsko-cementnog spojišta. Ako korijenski kanal nije punjen, pulpni prostor trebalo bi očistiti i napuniti kompozitom. Za replantaciju je korišten prethodno izrađeni palatinalni silikonski ključ koji je korišten za adhezivno pričvršćivanje krune na susjedni zub 22 jetkanjem (ortofosforna kiselina, Adhese® Universal, Ivoclar Vivadent) i nanošenjem tekućeg kompozita (SDR®, Dentsply Sirona). Slike 5.a i b prikazuju situaciju odmah nakon replantacije i fiksiranja.

## Ekstruzija

Nakon deset dana uočen je gubitak od oko 1 mm marginalne gingive u apikalnom smjeru (slika 6.). Namjeravali smo izgubljeno tkivo vratiti uz pomoć ekstruzije. Replantirana kruna odvojena je u gornjoj trećini (slika 7.) nakon razdoblja cijeljenja od deset dana te je ostatak zuba ekstrudiran za 1 mm s pomoću gumice vlakom koji je djelovao tijekom 24 sata (slika 8.). Vidljivo je reaktivno tkivo u rubnom



području. Najprije se izvlači meko tkivo, a zatim slijedi kost. Faza stabilizacije do implantacija trajala je 16 tjedana.

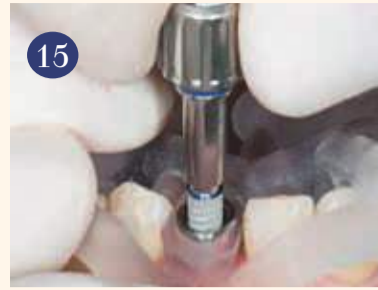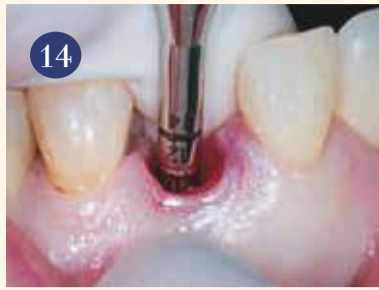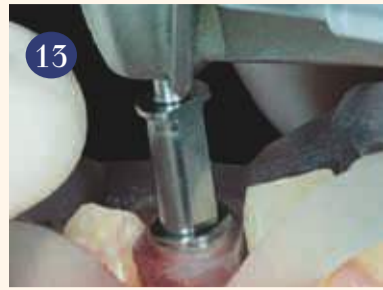### Planiranje i postupak implantacije

Estetski rezultat ovisi o trodimenzionalnom položaju implantata. Replantacijom i ekstruzijom spriječen je gubitak volumena te je postignuta potpuna osifikacija alveole ekstrakcijske rane. **Slika 9. i 10.** prikazuju rendgenski nalaz neposredno prije implantacije. Posebno volumen u orovestibularnom smjeru (**slika 9.**, sredina) sprečava da se implantat pozicionira previše palatinalno s dovoljnim koštanim volumenom od 2 mm na vestibularnoj strani. Replantirana kruna omogućuje planiranje položaja implantata prema protetskim zahtjevima (planiranje unatrag). Navođena implantacija omogućuje primjenu transmukozne tehnike bez reznja i s time povezane prednosti poput kraćeg trajanja zahvata, smanjenog morbiditeta pacijenta i bolje površinske teksture mekog tkiva. **Slika 11.** prikazuje situaciju poslije uklanjanja replantirane krune i prije implantacije. Korištenjem mikročestice skalpela uspostavljen je pristup do kosti (**Slika 12.**). Nakon toga, pilot-svrdom izbušena je kost kroz kirurški predložak (MIS Guide, **slika 13.**) te je daljnja preparacija izvedena osteotomima (**slika 14.**) nakon inspekcije bukalne koštane lamele. Koristili smo implantat dimenzija 3,3/11,5 mm s posebnim trokutastim oblikom vrha, što dodatno povećava odlaganje kosti u kritičnoj zoni (V3, MIS, **Slika 15. i 16.**). Nakon implantacije ponovno je pričvršćena kruna izvađenog zuba kao privremeno rješenje. **Slika 17.a** prikazuje stanje mekog tkiva odmah nakon implantacije. Ono što je ključno je atraumatski status i potpuno očuvanje izlaznog profila. Izrađena je periapikalna rendgenska snimka za provjeru implantacije (**slika 17.b**).

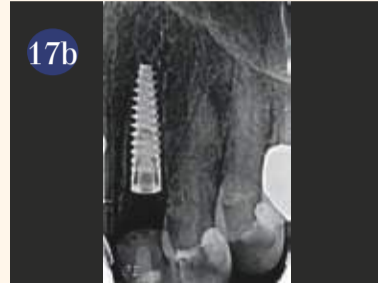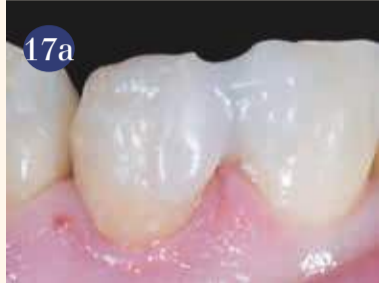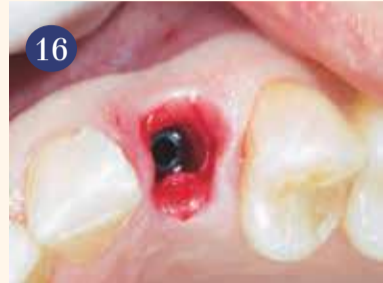### Otvaranje implantata i uzimanje otiska

Implantat je otvoren tri mjeseca nakon implantacije. U međuvremenu je jedanput popustila veza privremenog nadomjeska. Zbog blage podminiranosti, kruna nije otpala, već se samo rasklimala i ostala povezana vlaknima i kompozitom. Pacijent je nosio udlagu noću kao zaštitu od aspiracije ili gutanja. Atraumatsko uklanjanje privremene krune i otvaranje implantata mikročesticom skalpela ne mogu se usporediti s tipičnom tehnikom otvaranja.

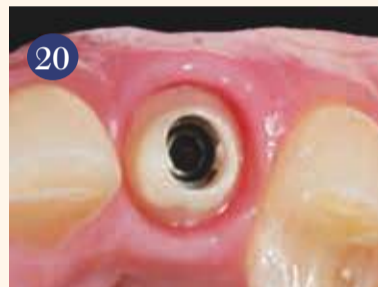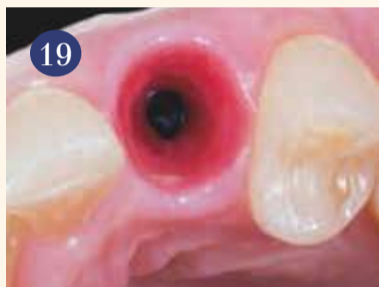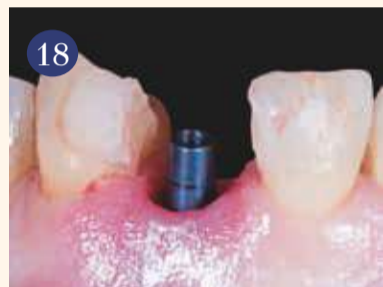Uzeti su analogni otisci u zatvorenoj žlici s pomoću otisnih transfera (**slika 18.**). Sljedeći korak bio je proizvodnja individualne hibridne implantatne nadogradnje (titanijaska baza,



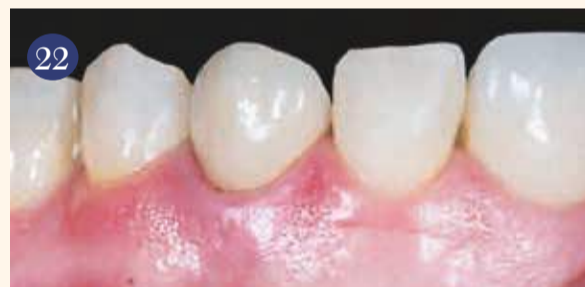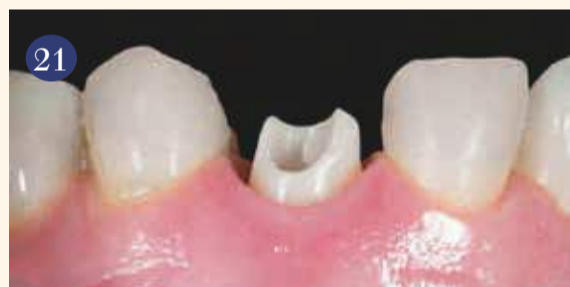**Slika 13.** Bušenje kosti pilot svrdlom kroz kirurški predložak (MIS Guide). • **Slika 14.** Nakon inicijalnog bušenja implantatno ležište dalje je preparirano isključivo osteotomima. • **Slika 15.** Implantat 3,3/11,5 mm s posebnim trokutastim oblikom vrha, što povećava odlaganje kosti u kritičnoj zoni (V3, MIS implants).



**Slika 16.** Stanje nakon implantacije i prije replantacije krune izvađenog zuba kao privremenog rješenja. Atraumatski status i optimalno očuvanje izlaznog profila • **Slika 17.a** Stanje odmah nakon implantacije. • **Slika 17.b** Periapikalna rendgenska snimka nakon implantacije



**Slika 18.** Stanje nakon otvaranja implantata i prije uzimanja otiska • **Slika 19:** Kako bi se isprobala implantatna nadogradnja, ostaci kompozita uklonjeni su sa susjednih zubi. • **Slika 20.** Nadogradnja je čvrsto fiksirana koristeći novi vijak u skladu s uputama proizvođača. Uzet je novi silikonski otisak koji služi za izradu krunice s novo definiranim kontaktnim točkama sa susjednim zubima.



**Slika 21.** Vestibularni prikaz • **Slika 22.** Stanje odmah nakon pričvršćivanja krunice

cirkonij-oksida nadogradnja) u laboratoriju. Digitalni otisak imao bi prednost jer bi se skenirani podaci prije vađenja zuba mogli uskladiti s otiskom nakon otvaranja omogućavajući izradu kopije prirodnog zuba konceptom "biogeneric copy"<sup>10</sup>. U ovom slučaju nismo koristili digitalni postupak jer smo željeli izraditi krunicu koja je individualno slojevana. Nakon uzimanja otiska ponovno je pričvršćena kruna zuba kao privremeni nadomjestak.

U sljedećem posjetu isprobana je implantatna nadogradnja (**slika 19.**) sa sintetskom krunicom radi estetske analize. Uklonili smo ostatke kompozita sa susjednih zubi i fiksirali nadogradnju novim vijkom prema uputama proizvođača (**slika 20.**). Uzet je novi silikonski otisak koji je služio za izradu krunice s novo definiranim kontaktnim točkama sa susjednim zubima. Prije toga laboratorij je izradio analog nadogradnje od supertvrde sadre kako bi se osigurala točna reprodukcija ruba. **Slika 21.** prikazuje implantatnu nadogradnju nakon uklanjanja ostataka kompozita sa susjednih zubi. Sintetska kru-

nica je fiksirana privremenim cementom (Telio CS Link, Ivoclar Vivadent). Ona ima dijagnostičku vrijednost jer nam daje informaciju o konačnom izgledu periimplantnog mekog tkiva i obliku krune<sup>12</sup>. Dodatna optimizacija dodavanjem i uklanjanjem kompozita kako bi se oblikovao izlazni profil obično više nije potrebna u većini slučajeva. To znatno skraćuje vrijeme liječenja. **Slika 22.** prikazuje gotovu krunicu neposredno nakon pričvršćivanja (Variolink Esthetic DC, Ivoclar Vivadent).

### Rasprava

Preduvjet za estetski protetski rad s dugotrajnim stabilnim mekim tkivom ispravno je trodimenzionalno pozicioniranje. Ako nema tkivnih defekata, mogu se postići predvidljivi rezultati pojedinačnim krunicama na implantatima u estetskoj zoni.<sup>12</sup> Susjedni zubi pridonose potpori periimplantnog tkiva i određuju visinu papila.

Schropp i sur. naveli su da vađenje zuba potiče resorpciju susjednog tkiva.<sup>13</sup> Nakon tri mjeseca, cervikalna resorpcija doseže 30%, a labijalna do 50%. Inici-

jalna resorpcija nakon vađenja zuba fiziološki je proces koji se ne može spriječiti s današnje točke gledišta. Referentna literatura opisuje primjenu različitih strategija augmentacije za optimizaciju volumena u slučaju očitih defekata. Horizontalna augmentacija grebena djelotvorna je i osigurava dugoročnu stabilnost. Međutim, opisane tehnike za augmentaciju alveolarnog grebena znatno su manje predvidljive<sup>14</sup>. Može se očekivati visoka stopa bioloških i tehničkih komplikacija. Prema tome, potrebni su pouzdani koncepti kako bi se stvorili optimalni početni uvjeti. Razvijene su različite mjere

očuvanja grebena koje uključuju različite pristupe i kombinacije.

Između ostalog, umetanje debelog slobodnog sluzničkog transplantata u koronarni dio ekstrakcijske alveole, zadebljanje mekog tkiva na bukalnoj strani ekstrakcijske alveole transplantatima vezivnog tkiva, punjenje alveole prirodnom ili umjetnom kosti i primjena GBR metode su koje su opisane u literaturi<sup>15</sup>. Što se tiče tehnike punjenja, Ficklova radna skupina uspoređujući različite metode uspjela je pokazati da nijedna od ispitanih tehnika nije spriječila resorpciju bukalne koštane lamele i nastanak tkivnih defekata<sup>16</sup>. Isto tako, ne može se postići potpuna kompenzacija defekta zatvaranjem ekstrakcijske alveole slobodnim sluzničkim transplantatom<sup>16,17</sup>. Zbog toga se mnogi novi koncepti u implantologiji još bave načelom rekonstrukcije tkiva nakon gubitka.

Postoji, međutim, jedna stvar koja je zajednička svim opisanim metodama, bez obzira na to radi li se samo o obnovi tkiva augmentacijom ili mjerama za očuvanje grebena: intervencija se uvijek odvija kada je zub izvađen. Tissue Master koncept uvodi novi pristup. Zbog replantacije krunice, vađenje je nepotpuno i time su očuvani alveolarna struktura vlakana i parodontni ligament. Čini se da se inicijalna resorpcija ne događa i da se nastavlja proces zarastanja čime se alveolarni volumen gotovo u potpunosti čuva<sup>9</sup>. Drugi uvjerljivi aspekti u ovom kontekstu su smanjen broj kirurških zahvata, nema potrebe za korištenjem nadomjesne kosti, kraće je vrijeme liječenja i postupak je ugodniji za pacijenta.

### Zaključak

Ovaj prikaz slučaja pokazuje da treba razmotriti mjere usmjerene očuvanju volumena grebena prije nego što se zub potpuno izvadi. Ovaj biološki pristup predstavlja primarnu prevenciju resorpcijskog procesa čime se izbjegavaju dugotrajni i skupi augmentacijski postupci. **□**

*Napomena urednice:*  
*Popis literature dostupan je na upit*

### O autorima



**Dr. Umut Baysal**

Große Brinkgasse 29  
50672 Köln,  
Njemačka

u.baysal@me.com  
www.myveneers.de



**Dr. Arzu Tuna**

Große Brinkgasse 29  
50672 Köln,  
Njemačka

u.baysal@me.com  
www.myveneers.de

