

roots

international magazine of endodontics

1 2020 české vydání

Fabio Gorni

3D technologie v diagnostice
a léčbě endodontických
onemocnění

Gilberto Debelian

Martin Trope

Kenneth Serota

Endodontický restart:
debridement s adaptivním
jádreem a finální dezinfekce

Hugo Sousa Dias

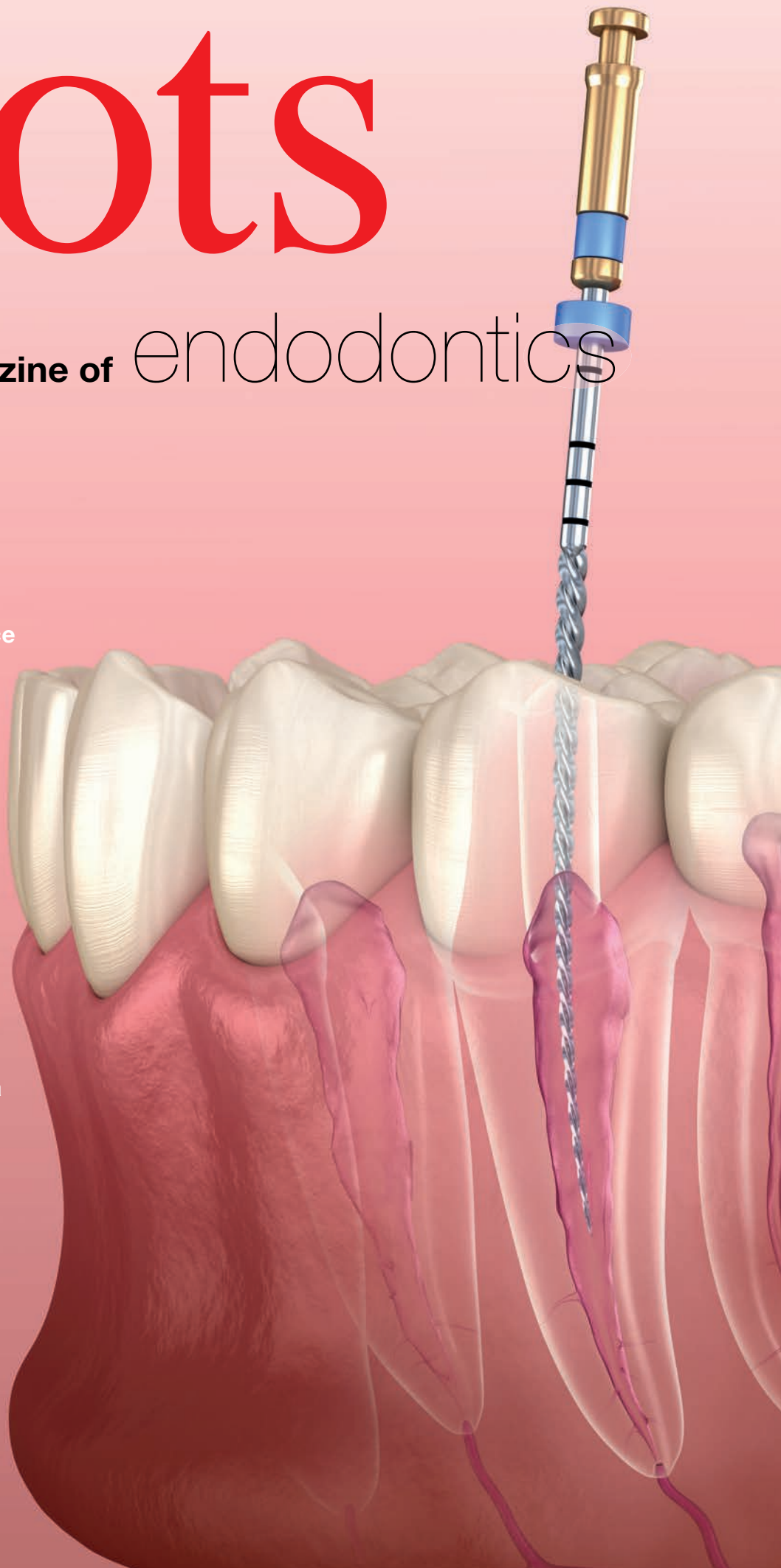
Inês Pampulha

Maria João Valadas

Navigovaný endodontický
přístup u kalcifikovaných
frontálních zubů: Kazuistika

dti] Dental
Tribune
International

StomaTeam





CAMOSCI
imaging
& innovation

Zaměřeno na ENDODONCII

Ultralehké lupové brýle OrangeDental



- ▶ Ergonomické, flexibilní, pro celodenní užívání
- ▶ TTL vyrobené na míru se zvětšením 2,7x nebo 3,3x
- ▶ Hmotnost pouze 32 g
- ▶ Výkonné osvětlení LED s intenzitou až 40.000 lux



Špičkové dentální mikroskopy KAPS



- ▶ Bytelné celokovové provedení se zárukou velmi dlouhé životnosti
- ▶ Balanční systém bez nutnosti provozního dotahování a údržby
- ▶ Mikroskop lze kdykoliv dodatečně upgradovat
- ▶ Plynulý zoom, magnetická brzda, motorizované ostření a zvětšování
- ▶ Možnost barevného provedení dle RAL
- ▶ Garance náhradních komponent a spolehlivého servisu do budoucna
- ▶ Vyrobeno v Německu, tradiční rodinná firma KAPS

High-endové CBCT systémy NewTom



- ▶ Špičková zařízení přímo od objevitele CBCT technologie s více než 20letým know-how
- ▶ Rozlišení od 68 μm pro diagnostiku nejdrobnějších nálezů
- ▶ Široká škála možných FOV pro multioborové využití
- ▶ EcoScan s minimální dávkou pro pacienta
- ▶ Technologie SafeBeam™ pro automatické nastavování expozičních parametrů
- ▶ Zázemí a servis přímo od evropského výrobce

Endodontický laser Fotona SkyPulse Endo



NOVINKA

- ▶ Kompaktní a přenosný 2940 nm Er:YAG laser
- ▶ Unikátní způsob endodontické léčby s vysokou úspěšností
- ▶ Patentované endo protokoly SWEEPS a SSP
- ▶ Vysoce efektivní a bezpečná terapie

Najdete v síti CAMOSCI
v Česku a na Slovensku



CAMOSCI
imaging & innovation

camosci.cz
camosci.sk

Vážení čtenáři,

dokončení druhého ročníku české mutace časopisu Roots na sebe nechalo trochu čekat. Za redakční kolektiv doufám, že to čekání stálo za to. V letošním vydání reflektujeme významné technologické trendy, které se v endodoncii v posledních letech projeví. CBCT diagnostika v textu od dr. Fabio Gornioho se již etablovala i v našich krajích velmi dobře, ale přesto je tématem, které bude třeba ještě doplňovat a upřesňovat. Využití CBCT v terapii ve formě navigovaného vstupu do obliterated kořenového prostoru popisuje autorský tým v čele s dr. Hugo Sousa Dias. Další články se zabývají nástrojovým vybavením (Debelian/Trope/Serota), biokeramickými sealery (Debelian/Trope) nebo aplikací laseru v endodoncii (Ivanušič). Jakkoliv jsem zastáncem názoru, že nositelem léčby nejsou věci a technologie, ale lidé-lékaři, kteří svou expertízou zachraňují biologickou hodnotu, nelze nevidět, že moderní endodoncie se bez těchto technologických výdobytků již takřka neobejde. Nové prostředky zvyšují úspěšnost léčby, zlepšují prediktabilitu a zkracují čas i námahu pro ošetřujícího.

Zajímavé čtení přeji

MUDr. Daniel Černý, Ph.D. a MUDr. Hana Zallmannová



Daniel Černý



Hana Zallmannová

INZERCE

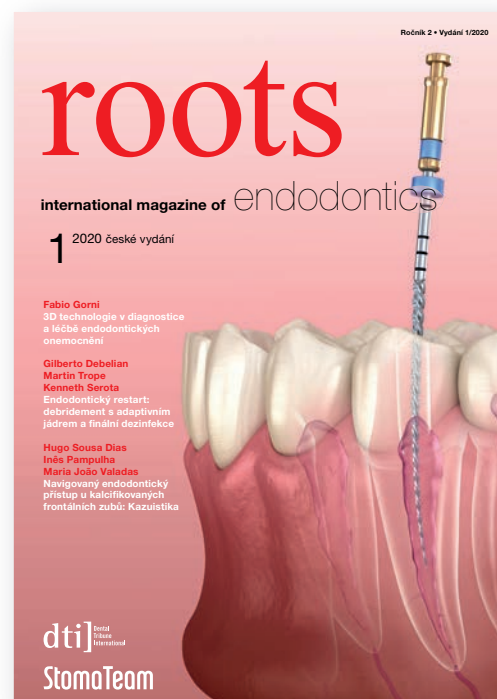
Objednejte si

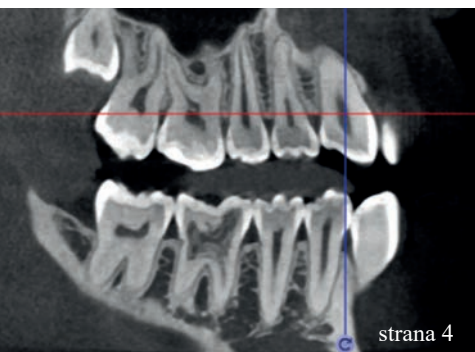
CZ/SK vydání mezinárodního časopisu **roots**, zaměřeného především na nejnovější zprávy a trendy z oblasti endodoncie.

Objednejte si předplatné časopisu **roots** na jeden rok nebo extra výhodně na tři roky dopředu na našem webu www.stomateam.cz v sekci Předplatné.

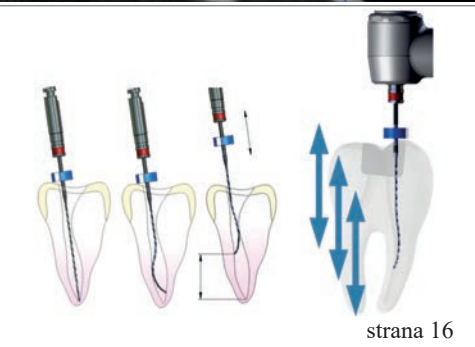


www.stomateam.cz

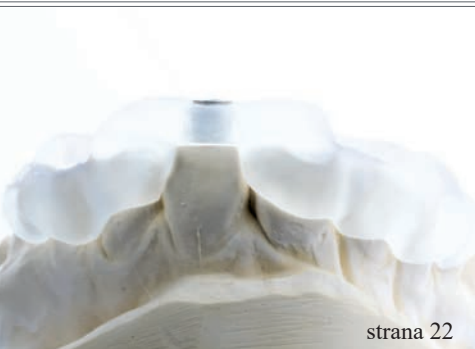




strana 4



strana 16



strana 22

Editorial

Daniel Černý, Hana Zallmannová

01

Klinické trendy

3D technologie v diagnostice a léčbě endodontických onemocnění

Fabio Gorni

04

Zprávy z průmyslu

SSP/SWEEPS **endodoncie** se SkyPulse Er:YAG **laserem**

Tomaž Ivanušič

10

Endodontický restart: debridement s adaptivním jádrem a finální dezinfekce

Gilberto Debelian, Martin Trope, Kenneth Serota

16

Kazuistiky

Navigovaný endodontický přístup u kalcifikovaných frontálních zubů: **Kazuistika**

Hugo Sousa Dias, Inês Pampulha, Maria João Valadas

22

Zprávy z průmyslu

Použití **předmíchávaných biokeramických materiálů** v endodoncii

Gilberto Debelian, Martin Trope

30

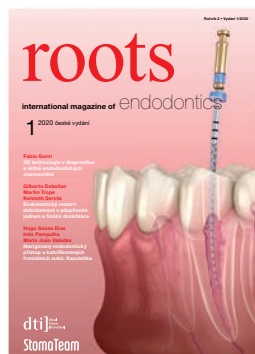
Rozhovor

„**Koncentrace** musí souhlasit“

redakce DTI

38

Fotografie na obálce: AdobeStock



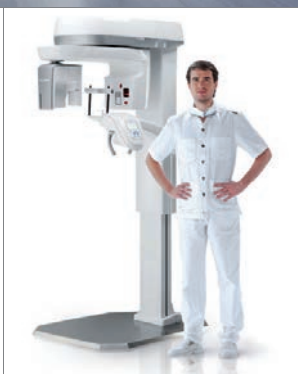
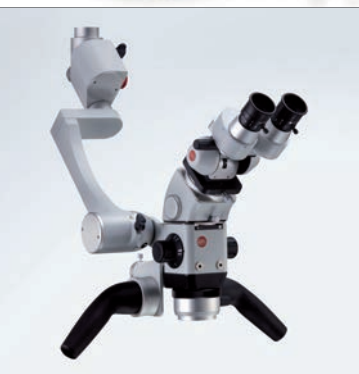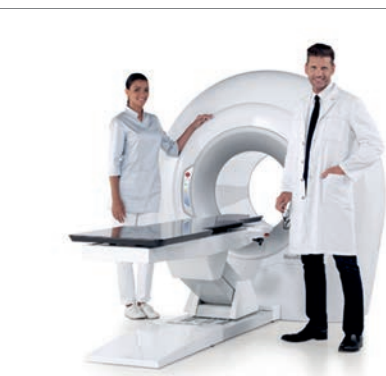Kouzlo v jediném tlačítku

Vyberte produkty, porovnejte ceny

Vyberte až tři produkty a kliknutím na jediné modré tlačítko odešlete žádost o cenovou nabídku. Jejich distributoři se s vámi již spojí a získáte tak nezávazné cenové nabídky na produkty, které vás zaujaly.

Vyzkoušejte toto tlačítko na DentalChoice.cz

CHCI CENOVOU NABÍDKU



www.dentalchoice.cz

Dental  Choice

3D technologie v diagnostice a léčbě endodontických onemocnění

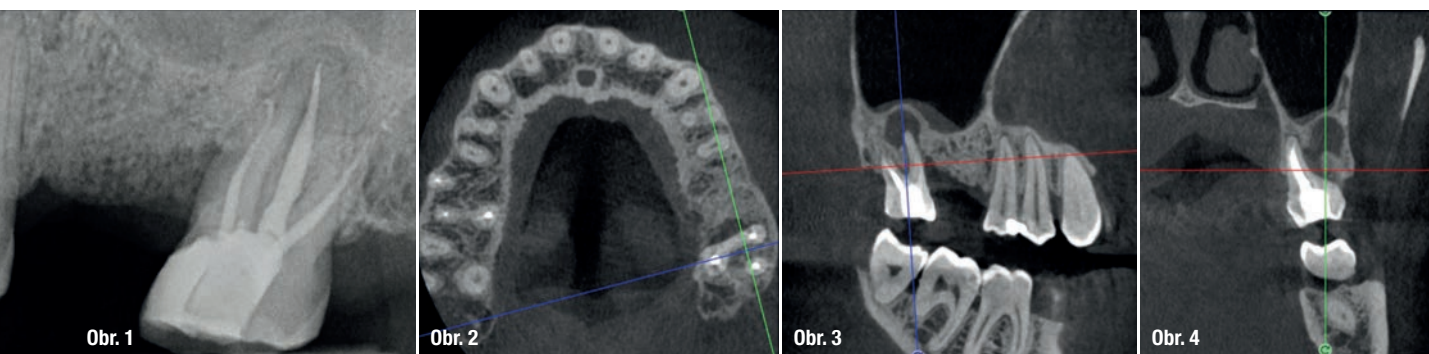
Autor: Dr. Fabio Gorni, Itálie

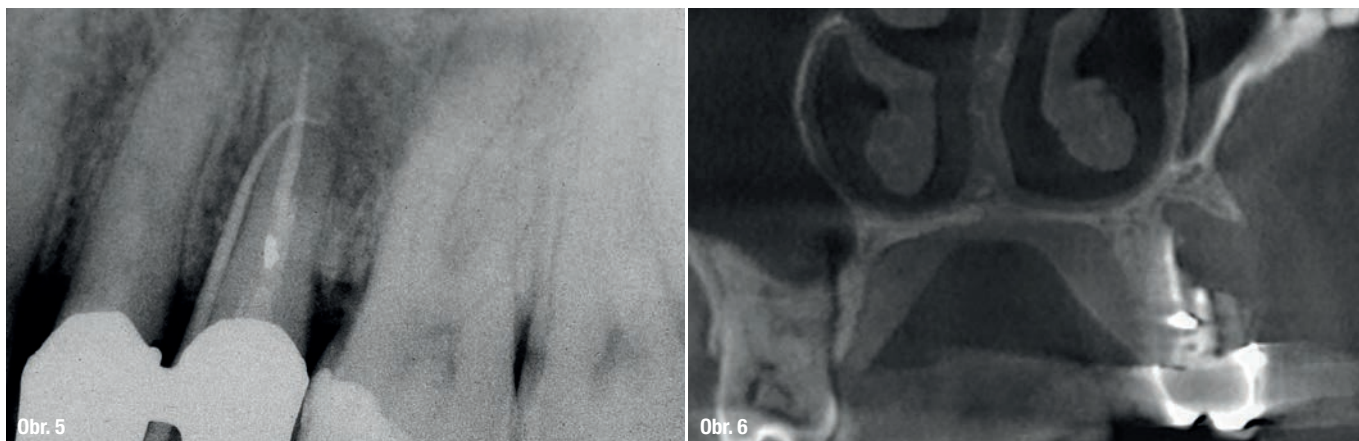
Technologie spjatá s endodontickou terapií prošla v posledních letech opravdovou revolucí. Po dlouhá léta byly využívány jako základ pro diagnostiku a plánování terapie kořenových kanálků intraorální rentgenové snímky, a to i přesto, že tyto snímky nemohly poskytnout věrnou reprodukci anatomie kořenového systému. Tento problém vedl k řadě komplikací při endodontickém ošetření, které, ač mohly být částečně překonány zkušenostmi operátora, zůstávaly především v oblasti diagnostiky do určité míry poměrně dlouho nevyřešeny.

Začal jsem používat CBCT (počítačová tomografie s kuželovým paprskem) k endodontickým účelům již před více než 10 lety. Přístroje, které jsem tehdy používal, měly daleko k dokonalosti pro tento specifický účel, avšak dnešní možnosti nabízené stále sofistikovanějšími technologiemi velmi zlepšily moje diagnostické a intervenční schopnosti. Aby mohl endodontista vytvořit přesnou diagnózu, musí provést velmi detailní zhodnocení anatomie kořenových kanálků a pulpy, což vyžaduje vyšetřovací techniky s vysokým rozlišením a software, který umožňuje endodontistovi jednoduše a spolehlivě „otáčet zubem“. To může znít jako jasné a triviální, ale není. Během posledních 10 let jsem měl možnost pracovat s velkým množstvím přístrojů a desítkami softwarových programů, ale pouze několik málo z nich se ukázalo být vhodných pro endodontické účely. Nyní již po několik let používám s velmi uspokojivými výsledky ACTEON trium technologii. Zobrazení je velmi přesné a detailní, uživatelská přívětivost ACTEON Imaging Suite navíc umožňuje rozpoznat i ty nejmenší rozdíly mezi různými radiografickými řezy. Tyto rozdíly mají prvořadou

důležitost pro stanovení správné endodontické diagnózy a pro rozhodování o vhodné terapii. Samotná klinická zkušenost nestačí ke zvolení vhodného postupu u všech jednotlivých případů – proto jsou často případy původně naplánované na ortográdní ošetření po vyhodnocení CBCT snímku změněny na případy vhodné pro endodontickou chirurgii a naopak. Lze tedy říci, že diagnostické možnosti, které nyní máme, drasticky snížily počet nesprávných diagnóz a následně i počet klinických omylů.

Klinický případ, kterým dále uvádím, je skvělým příkladem toho, jak obtížné je určit původ pacientových symptomů pouze na základě intraorálního snímku. Vizualizace 2D snímku selhává v jistotě určení přítomnosti léze, ještě důležitější však je, že je nemožné určit velikost, morfologii a typ léze, kterou se podaří nalézt. Analýza 3D snímku nám poskytne jasnou představu o klinické situaci: koronální a sagitální řezy odhalily přítomnost veliké léze sahající od apexu meziálního kořene tohoto moláru do furkace, zatímco axiální řezy nám umožňují provést přesnou analýzu





endodontické anatomie a obzvláště pak tvaru meziálního kořene, který byl v tomto případě spojen s palatinálním kořenem. Celkový přehled o situaci ovlivňuje rozhodování o postupu a stanovení léčebného plánu zahrnujícího speciální úkony (obr. 1–4).

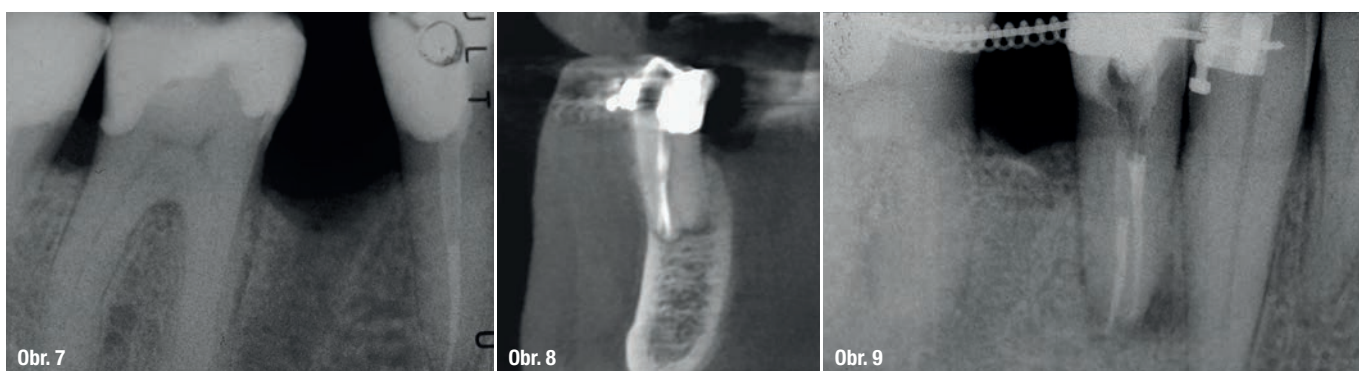
U horního premoláru na obr. 5, 6 odhalil fistulogram přítomnost apikální léze, která zasahovala koronálním směrem asi do střední třetiny kořene. Rozhodování o klinickém postupu tedy mohlo vést k ortográdní revizi endodontického ošetření. CBCT nám ale poskytlo zcela jiný pohled na situaci v porovnání s intraorálním snímkem, ukázalo totiž, že byl zub při předchozím ošetření nevratně poškozen a musí být extrahován.

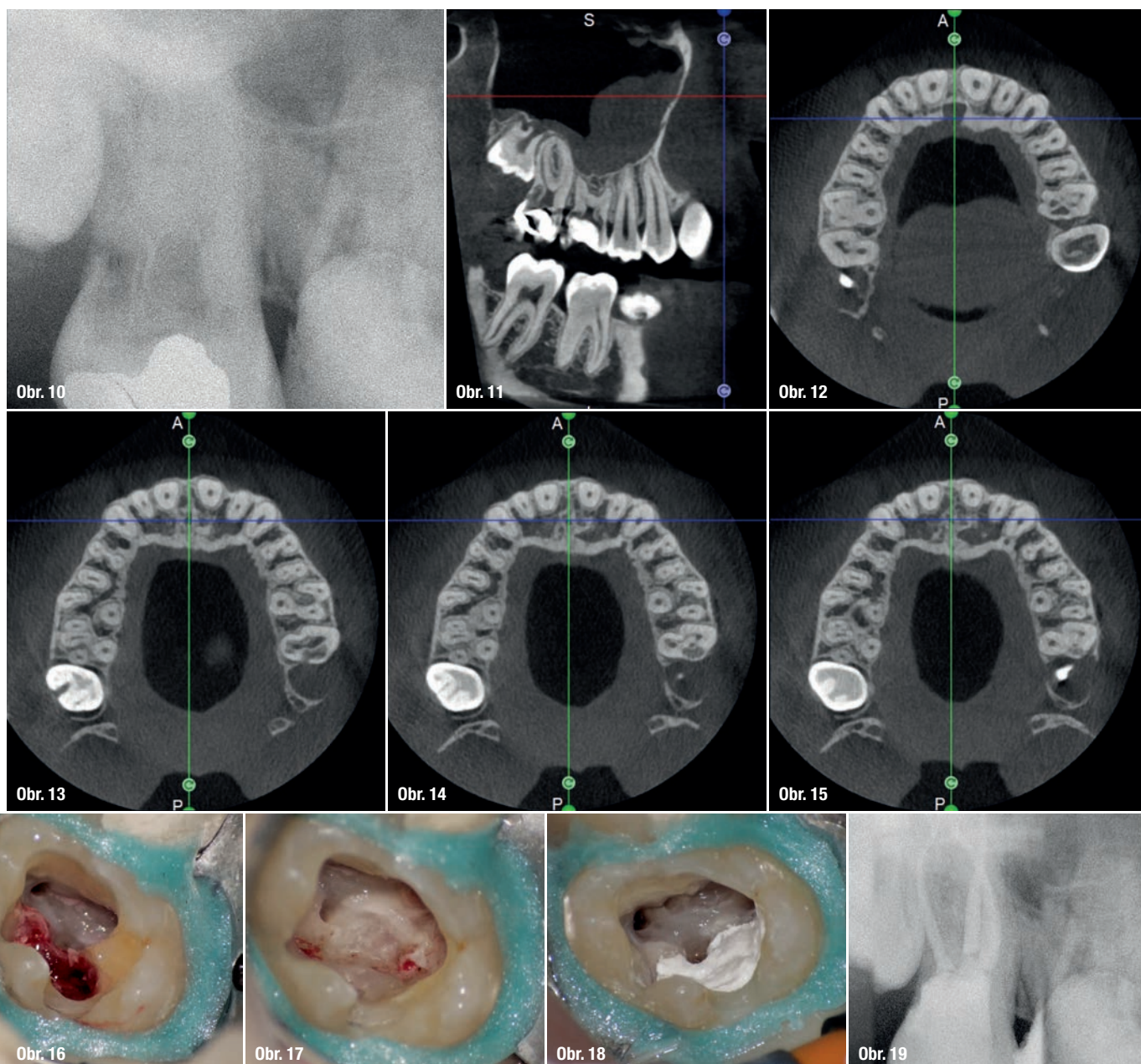
Situace byla zcela odlišná u dolního premoláru na obr. 7–9, kde si při absenci radiologických znaků léze, a i přes zdánlivě správný endodontický přístup jiného kolegy, pacient stěžoval na perzistentní bolest, která byla jak spontánní, tak vyvolaná poklepem. V tomto případě, kdy se zdála být předchozí léčba kořenových kanálků dobrá, by se jako vhodný mohl nabízet chirurgický přístup, který by v takovém případě mohl zajistit vyšší míru úspěšnosti než revize endodontického ošetření. Vzhledem k diagnostickým pochybnostem bylo rozhodnuto zhotovit 3D snímek, který odhalil endodontickou lézi způsobenou neošetřeným lingválním kanálkem. Tato správná diagnóza nám

tedy umožnila provést selektivní intervenci na zbylé pulpe vedoucí k úspěšné léčbě neošetřeného kanálku.

Jednou z nejkomplicovanějších diagnóz k léčbě je bezpochyby externí invazivní resorpce kořene, kde rozsah defektu ovlivňuje možnosti léčby. Je tedy rozumné provést preoperativní zhodnocení místa a rozsahu resorpce, a tedy i potenciál ke zhojení. To záleží na správném 3D plánování výkonu, které může být provedeno jen po vyhodnocení CBCT snímků. Je velmi důležité, abychom byli schopni vidět správně jednotlivé řezy zubu ve všech třech rovinách se zvláštním zaměřením na axiální řezy, které jsou strategické z pohledu endodontické diagnostiky.

Srovnání dvou zubů na obr. 10–22 ukazuje, jak důležité je správně analyzovat všechny řezy na CBCT studii. Můžeme vidět, že u horního moláru léze penetruje do pulpální dutiny, začíná na povrchu distálního kořene, ale zůstává v koronální třetině zubu bez výrazného zasažení integrity spodiny pulpální dutiny (obr. 10–15). Klinické intraorální fotografie zobrazují operační fáze léčby, od vyčištění resorpce až do opravy pomocí biokeramického cementu (obr. 16–19). Finální rentgenové snímky potvrzují odůvodněnost konzervativní a endodontické léčby zubu. Situace je zcela jiná u dolního moláru, kde zhodnocení CBCT skenu jasně odhaluje rozsah resorpce, která napadá spodinu pulpální dutiny až k furkaci – situaci, která nemůže být zjištěna



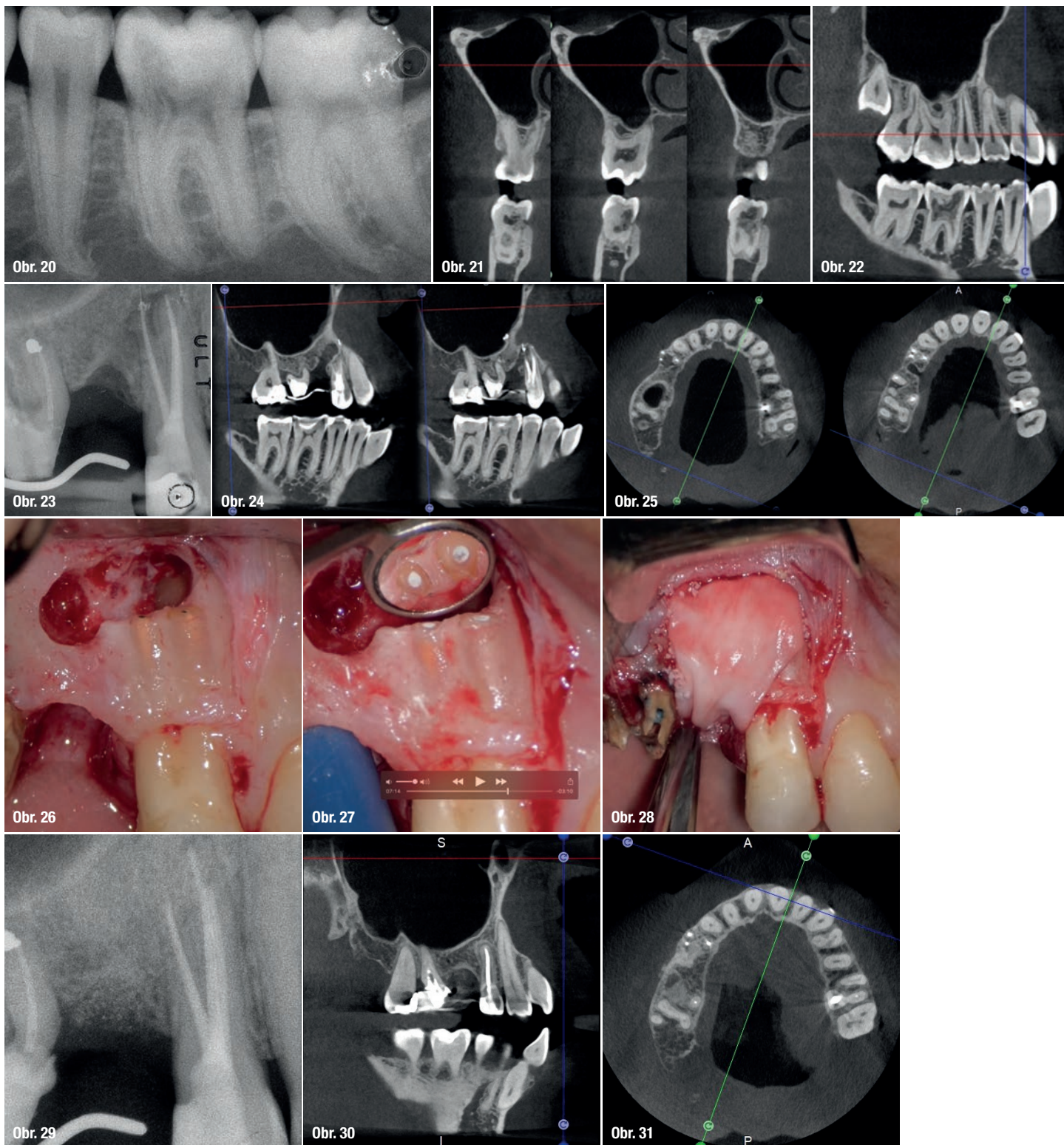


pouhým preoperačním pozorováním intraorálních rentgenových snímků (obr. 20–22).

Vyhodnocení preoperačního CBCT je užitečné v případech vyžadujících chirurgický přístup nejen kvůli potvrzení přítomnosti léze, ale také kvůli plánování výkonu. Především lze podle velikosti a lokalizace léze naplánovat chirurgický přístup (obr. 23–25). Uvedený specifický případ je charakteristický pro tuto situaci: Intraorální snímek neumožnil zjistit rozsah léze, která nezahrnovala jen apikální oblast premoláru, ale také distální bezzubý segment. Pro zajištění správného hojení je v tomto případě třeba zvolit regenerativní terapii zahrnující použití membrány. Lalok musí být chráněn, je nutné zvolit zcela odlišný přístup nežli u endodontické chirurgie. Intraoperativní fotografie zobrazují jed-

notlivé kroky z průběhu zákroku (obr. 26–28). CBCT sken zhotovený 12 měsíců po zákroku potvrdil kompletní zhojení apikální léze a dokonalou integraci štěpu (obr. 29–31).

Další přesvědčivou výhodou 3D technologie snímkování je možnost minimálně invazivního přístupu pro preparaci přístupové kavity. Pro demonstraci uvádím případ, který řeší dens in dente: CBCT sken zobrazuje dva oddělené systémy kořenových kanálků u špičáku. Kaz zasahuje část zubu, kde je přítomný dens in dente. Léčebný plán tedy zahrnoval ošetření kořenových kanálků jen jedné části pulpy, zatímco druhá byla ponechána vitální. Sekvence fotografií, pořízených během ošetření, ukazuje, jak bylo možno pomocí CBCT a operačního mikroskopu postupovat minimálně invazivně, ušetřit tak mnoho z klinické korunky špi-



čáku a ponechat zdravou část zubu vitální. Rentgenová kontrola po 6 letech potvrdila kompletní zhojení léze a vitální část špičáku nevykazovala žádné známky onemocnění (obr. 32–37).

Článek byl publikován v časopisu *roots – international magazine of endodontics*, Volume 15, vydání 2/2019.