Dental Tribune

The World's Dental Newspaper

Edición España | es.dental-tribune.com | Vol. 18, No. 3, 2023

El paciente con cáncer oral

Guía clínica de atención odontológica

SCAN QR CODE FOR DENTAL KNOWLEDGE

Neodent celebra 30 años de historia

La compañía Neodent celebrará pronto lo que mejor sabe hacer: crear nuevas sonrisas todos los días. Este año se celebra el 30 aniversario de la empresa, que desde 1993 ofrece tratamientos con implantes que han cambiado la vida de millones de personas, creando millones de sonrisas en todo el mundo.

Fundada por un dentista para dentistas, Neodent está presente en 90 países debido a su compromiso de maximizar la previsibilidad y lograr resultados duraderos mediante características únicas diseñadas basadas en principios biológicos clave.

Para celebrar este hito, Neodent organizará una gira mundial que recorrerá las cinco regiones en las que tiene presencia, donde reunirá a clientes y expertos para fortalecer relaciones.

El "30 Years World Tour" contará con el Dr. Geninho Thomé, fundador de Neodent, y Matthias Schupp, su CEO, quienes celebrarán la historia y la filosofía de la marca y promoverán su cartera innovadora.

"Me enorgullece ver cuánto hemos crecido desde nuestra fundación, en 1993, hasta nuestro primer sistema de implantes cerámicos, en 2022. Solo veo razones para sonreír. En 2015, con la adquisición total (de Neodent) por parte de Straumman Group, empezamos a difundir nuestra filosofía por todo el mundo y ver a Neodent presente en 90 países con grandes resultados me hace feliz y emocionado por el futuro. Quiero agradecer a todos los que han sido parte de nuestra historia hasta ahora, y los invito a celebrar con nosotros la evolución de la implantología, la tecnología, el mercado de la odontología, la estética, los pacientes y Neodent", manifestó Thomé, que es también Presidente Científico de Neodent.

A lo largo de sus 30 años de historia, Neodent ha aprendido que celebrar es una elección, y mientras exista, optará por llevar sonrisas a la vida de las personas. Como la empresa de implantes líder en Brasil y uno de los tres principales proveedores de implantes del mundo, Neodent ofrece soluciones dentales directas, progresivas y asequibles que brindan soluciones innovadoras y confiables a la comunidad. Con sede en Curitiba (Brasil), Neodent forma parte del Grupo Straumann, líder mundial en reemplazo de dientes y soluciones dentales que restauran la sonrisa y la confianza.

Foto: Neodent

"Solo veo razones para sonreír", declaró el Dr. Geninho Thome, fundador de Neodent.

Sistema de implantes cerámicos

En 2022, Neodent lanzó su primer sistema de implantes cerámicos, Zi, que utiliza tecnología avanzada y material cerámico para una apariencia más natural y estéticamente agradable. La solución fue desarrollada en respuesta a las demandas de los odontólogos y las nuevas tendencias del mercado. El lanzamiento mundial se presentó en un simposio digital donde participaron grandes expertos y el Dr. Geninho Thomé realizó, además, una cirugía en vivo. Al Simposio Virtual Zi, presentado en cinco idiomas diferentes, asistieron espectadores de 92 países compartieron una experiencia interactiva en línea que sumergió a los participantes en el mundo de Zi. El evento contó con presentaciones sobre las últimas tendencias de consumo y su impacto en la industria y clínicos de renombre compartieron también sus experiencias con el Zi Ceramic Implant System.

"Hace seis años y medio empezamos a soñar, decidimos crear no solo un nuevo implante cerámico, decidimos hacer algo innovador, totalmente diferente, totalmente fuera de lo común", dijo Matthias Schupp, en la apertura del evento.

Zi combina flexibilidad, estabilidad y estética. La solución de conexión de dos piezas brinda flexibilidad con un tornillo más largo que asegura un ajuste confiable entre el implante y el pilar cerámico. Esto también optimiza el rendimiento de la cerámica y distribuye la fuerza a lo largo de la conexión ZiLock. La conexión se realiza con seis lóbulos y seis puntos, lo que da como resultado el posicionamiento preciso de un cilindro y protege contra la rotación. La estabilidad está habilitada por el diseño de cerámica naturalmente cónico, diseñado para una carga inmediata predecible en todo tipo de hueso. El portafolio disponible para todos los mercados ofrece implantes con Ø3,75 mm y Ø4,3 mm, cada uno con longitudes de 10, 11,5 y 13 mm. Además, el portafolio protésico, también de cerámica, ofrece soluciones cementadas y atornilladas para casos unitario. El flujo de trabajo digital también es una opción para planificar los casos Zi de una manera más eficiente y precisa, lo que produce mejores resultados clínicos.

Experimente el concepto de flexibilidad, estabilidad y estética del Neodent Zi Ceramic Implant System en la práctica clínica consultando el libro de casos clínicos Zi. Se trata de un eBook que presenta 12 casos de Italia, España, Chile, Holanda, Alemania y Brasil realizados por reconocidos profesionales de la implantología.

Más información en: www.neodent.com/zi-clinicalcasebook.

—Neodent

Foto: Bioteck

El injerto óseo Zymo-Teck Bone de Bioteck constituye una nueva generación de injertos óseos naturales que son la mejor alternativa al hueso autólogo para uso en cirugía regenerativa.

Una nueva generación de injertos óseos naturales

Zymo-Teck Bone es el tejido óseo procesado por Bioteck y utilizado para la producción de las líneas Bio-Gen, OsteOXenon y Activabone, injertos óseos naturales, seguros y de muy alta calidad que, gracias al conjunto de características que poseen, constituyen la mejor alternativa al hueso autólogo para uso en cirugía regenerativa.

Estos productos tienen su origen en Zymo-Teck, el único verdadero proceso de base enzimática que permite obtener un tejido heterólogo perfectamente biocompatible, manteniendo inalteradas las características físicas y morfológicas del tejido original y los componentes de la matriz extracelular, incluido el colágeno óseo en conformación nativa.

Zymo-Teck Bone se produce a partir de hueso equino, un tejido que presenta un alto grado de similitud con el hueso humano a nivel químico y morfológico. Los animales seleccionados de los que procede la materia prima se crían en la Comunidad Europea y se controlan cuidadosamente a nivel veterinario para garantizar la calidad y la máxima seguridad.

En comparación con otros sustitutos óseos, Zymo-Teck Bone es único: es más natural que los productos sintéticos y los injertos heterólogos tratados químicamente o calcinados, ya que conserva la matriz extracelular sin alteraciones y sin utilizar disolventes químicos; está más estandarizado que los injertos homólogos, ya que se produce mediante procesos controlados e instrumentación de precisión; acelera la cicatrización en comparación con los injertos heterólogos calcinados y los injertos sintéticos, ya que el colágeno conservado y la estructura mineral permiten una regeneración ósea más rápida.

Además, es biomimético: a diferencia de los sustitutos de injertos óseos sintéticos o de los injertos óseos heterólogos obtenidos mediante tratamiento térmico, Zymo-Teck Bone es el resultado de una tecnología que no altera la cinética natural de regeneración de los tejidos, sufriendo una sustitución completa por nuevo tejido óseo viable.

Más información:
https://bioteck.com/es/zymoteck/

—Bioteck

Escanee este código para obtener más información.

IMPRINT INTERNATIONAL HEADQUARTERS

PUBLISHER AND CHIEF EXECUTIVE OFFICER:
Torsten Oemus

CHIEF CONTENT OFFICER:
Claudia Duschek

Dental Tribune International GmbH
Holbeinstr. 29, 04229 Leipzig, Germany
Tel.: +49 341 4847 4302
Fax: +49 341 4847 4173

General requests: info@dental-tribune.com
Sales requests:
mediasales@dental-tribune.com
www.dental-tribune.com

Material from Dental Tribune International GmbH that has been reprinted or translated and reprinted in this issue is copyrighted by Dental Tribune International GmbH. Such material must be published with the permission of Dental Tribune International GmbH. ***Dental Tribune*** is a trademark of Dental Tribune International GmbH.

All rights reserved. © 2023 Dental Tribune International GmbH. Reproduction in any manner in any language, in whole or in part, without the prior written permission of Dental Tribune International GmbH is expressly prohibited.

Dental Tribune International GmbH makes every effort to report clinical information and manufacturers' product news accurately but cannot assume responsibility for the validity of product claims or for typographical errors. The publisher also does not assume responsibility for product names, claims or statements made by advertisers. Opinions expressed by authors are their own and may not reflect those of Dental Tribune International GmbH.

EDICIÓN ESPAÑA
es.dental-tribune.com

PUBLISHER & EDITOR IN CHIEF
Javier Martínez de Pisón
j.depison@dental-tribune.com

GRAPHIC DESIGN
Jesús Eduardo Sanín Tordecilla
www.behance.net/eduardosanin

PORTADA:
La imagen de la Portada muestra un caso de mucositis oral, condición cuyo tratamiento odontológico en pacientes con cáncer oral se explica en esta edición. Foto: SECIB

¿Qué tienen que ver las abejas con la pasta de dientes?

Las enzimas son un componente clave en los futuros productos de salud bucodental, según el biólogo molecular Michel Sciotti. Sciotti, científico innovador en la Universidad de Ciencias Aplicadas del Norte de Suiza, es un especialista en enzimas cuyos conocimientos le han permitido desarrollar productos revolucionarios de salud bucodental, como la pasta de dientes Be You de Curaprox.

De la colmena a Be You

"Cada vez que se descubre un tipo de enzima, los científicos se hacen dos preguntas: ¿cuál es la función biológica de esa enzima? Y, lo que es más importante: ¿cómo puede aprovecharla el ser humano? Sciotti explica: "En el caso de Be You de Curaprox, la enzima en cuestión es la glucosa oxidasa".

También conocida como "Ferrari oxidasa", debido a su gran eficacia, estabilidad y especificidad, la glucosa oxidasa ha demostrado ser una enzima ideal. Se obtiene industrialmente del moho común *aspergillus niger*, y se aplica tanto en la conservación de alimentos y la oxigenación de masas en repostería, hasta como un antibacteriano orgánico en productos de salud bucodental como Be You.

En la naturaleza, la glucosa oxidasa es un compuesto omnipresente. Sus efectos pueden verse en acción observando a la abeja común *apis mellifera*. Cuando las abejas producen miel, segregan glucosa oxidasa en ella. Cuando la glucosa en la miel reacciona con el oxígeno, se produce peróxido de hidrógeno (H_2O_2). El peróxido de hidrógeno es un potente antibacteriano que protege y conserva la miel y es justamente este efecto el que hace que Be You sea tan especial.

Aumento de las defensas naturales de la boca

¿Qué papel juega la glucosa oxidasa en nuestra boca? Según Sciotti, la glucosa oxidasa en Be You mejora las defensas del cuerpo contra los patógenos orales, ya que ayuda a otra enzima que está presente en nuestra boca: la lactoperoxidasa. Los seres humanos producen esta enzima de forma natural. La lactoperoxidasa reacciona con el tiocianato y el peróxido de hidrógeno producidos por nuestras células para generar hipotiocianito, una importante molécula antibacteriana y antiviral.

"Con Be You, mejoramos este mecanismo natural de defensa oral", afirma Sciotti. "Al incluir glucosa, glucosa oxidasa y tiocianato en la fórmula de la pasta de dientes, producimos un exceso de H_2O_2 en la boca. Esto favorece la producción adicional de hipotiocianito. ¿El resultado? Se evita que los patógenos orales colonicen la flora oral y causen disbiosis".

Construcción, no destrucción

El uso de enzimas en la salud bucodental no es algo nuevo. Lo que es nuevo es una pasta de dientes que mejora la flora oral mediante la cooperación entre enzimas. Muchos productos bucodentales dependen de la introducción de enzimas que son extrañas al cuerpo para atacar y destruir las paredes celulares. En cambio, la inteligente fórmula de Be You, ayuda a la flora oral a lograr una simbiosis saludable de una manera constructiva para los propios procesos bioquímicos del cuerpo.Tan importantes son los ingredientes que contiene Be You como los que no contiene. Be You no contiene triclosán, microplásticos ni lauril sulfato de sodio (SLS), un agente espumante que se encuentra en muchas pastas de dientes, para evitar cualquier posible irritación de la mucosa oral. "En nombre de la enzima, pero también de nosotros mismos", concluye Sciotti.

Para recibir una visita comercial consulte este link: http://bit.ly/Curaprox-Partners

—Curaprox

Foto: Curaden



El biólogo molecular Michel Sciotti, especialista en enzimas, ha desarrollado productos como la pasta de dientes Be You de Curaprox.

Publicidad

Figura 1. Ortopantomografía inicial: puente metal-cerámico 44-45-46 con movilidad del pilar.

Rehabilitación inmediata con implantes y ROG horizontal

Este artículo presenta el caso clínico de una mujer de 58 años que precisó la rehabilitación inmediata de implantes dentales en las posiciones 44 y 46. Tras la evaluación clínica y radiográfica, se observó un déficit óseo horizontal en la zona a rehabilitar. Por lo tanto, se realizó una Regeneración Ósea Guiada horizontal y la colocación simultánea de implantes en las posiciones 44 y 46. La cirugía regenerativa se realizó con un injerto heterólogo de colágeno preservado de origen equino protegido por una lámina de hueso cortical flexible de 0,5 mm de grosor.

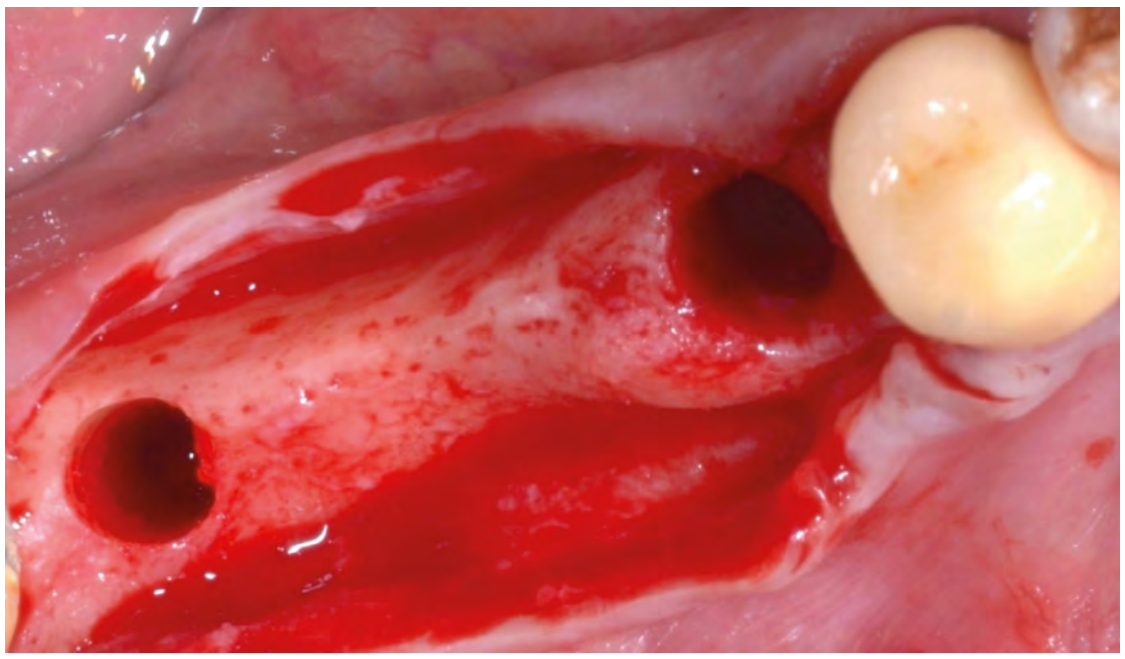

Figura 2. Esqueletonización del defecto y preparación del túnel del implante.

Por Terry Zaniol

El Dr. Terry Zaniol mantiene una práctica privada exclusiva en implantología, cirugía oral y rehabilitación en Crocetta del Montello, Treviso (Italia). Además de estudiar en Italia y Alemania, obtuvo obtuvo un Máster en Implantología y Rehabilitación Oral de New York University.

Introducción

La interdependencia entre el diente y el hueso alveolar es la base de la conservación de este último[1]. Tras la extracción del diente, la sinergia entre ambos componentes falla y el hueso alveolar sufre un proceso de reabsorción, que puede alcanzar el 50% de su tamaño inicial ya a los 3 meses de la extracción[2]. Otros factores pueden intervenir y agravar la reabsorción, como las infecciones, los factores genéticos y los posibles traumatismos derivados de la extracción dental. La presencia de enfermedad periodontal combinada con factores socioeconómicos puede conducir es a situaciones de edentulismo parcial o total[3]. Además de la reabsorción ósea, también existe una reabsorción de los tejidos blandos adheridos al hueso alveolar. Esto es especialmente relevante en el momento de la planificación de los implantes, cuando la evaluación de la cantidad de hueso alveolar residual va acompañada de un análisis de los tejidos blandos. Una posibilidad clínica es la colocación inmediata del implante. Sin embargo, para utilizar esta opción deben cumplirse ciertos requisitos: estabilidad primaria del implante, buena osteointegración en términos de calidad, correcto posicionamiento tridimensional del implante y es-tética del resultado[4]. Para conseguir esto último, a menudo es necesario utilizar sustitutos óseos para reducir los posibles espacios entre el implante y el hueso alveolar, además de la posible necesidad de corregir el perfil estético de la cresta alveolar.

Una de las técnicas más utilizadas y previsibles en este tipo de situación es la Regeneración Ósea Guiada (ROG), que responde a 4 principios clave (PASS)[5]:

Pasa a la página 5

Viene de la página 4

1. Cierre por primera intención para limitar el riesgo de infección,

2. Favorecer la angiogénesis,

3. Crear un espacio para la colonización de células mesenquimales, y

4. Proteger el coágulo/material de injerto de las células no osteogénicas y de los micromovimientos.

La ROG no puede prescindir de una correcta selección de los materiales a utilizar. Aunque el hueso autólogo representa el "patrón de oro" en cuanto a propiedades osteoconductoras, osteoinductoras y osteogénicas, también es cierto que conlleva una mayor probabilidad de complicaciones intra y post-operatorias al requerir a menudo una zona donante alejada de la zona afectada. Para ello, existen alternativas consistentes en sustitutos óseos homólogos, heterólogos y sintéticos. El caso aquí presentado muestra los resultados clínicos y radiográficos de la inserción de 2 implantes contextuales a una ROG horizontal, realizada con un injerto heterólogo de origen equino con colágeno preservado y la ayuda de una placa ósea cortical flexible.

Caso clínico

Caso clínico de una mujer de 58 años de edad, en buen estado de salud, que acudió al cirujano para solicitar una rehabilitación implantológica a raíz de la excesiva movilidad y migración apical del puente metal-cerámico en los dientes 44-46. Tras la investigación clínica y radiográfica (Fig. 1), se observó un déficit óseo horizontal. Por lo tanto, se realizó un ROG horizontal y la colocación simultánea de im-plantes en las posiciones 44 y 46.

El material de injerto consistía en gránulos óseos conservados con colágeno de origen equino de un tamaño de grano de 0,25-1 mm (Osteoxenon Cortical-Cancellous Granules) cubiertos y protegidos por una lámina ósea cortical flexible de 0,5 mm de grosor (Osteoxenon Flex Cortical Sheet).

Los injertos heterólogos utilizados, obtenidos mediante un proceso de desantigenización enzimática (Zymo-Teck, Bioteck) se caracterizan por la presencia del componente mineral inalterado y del colágeno óseo en conformación nativa. Gracias a estas propiedades, el injerto es reconocido fisiológicamente por osteoclastos y osteoblastos6 y se remodela con el hueso del paciente en tiempo fisiológico[7, 8].

Además, la lámina cortical de origen equino se somete a un tratamiento posterior de desmineraliza-ción parcial, que deja al descubierto el colágeno conservado y permite su flexibilidad característica que la hace fácilmente adaptable a las diferentes geometrías de la cresta alveolar[9, 10].

El día anterior a la operación, se administró a la paciente antibioticoterapia con amoxicilina y ácido clavulánico 1 g comprimidos cada 12 horas.

Pasa a la página 6

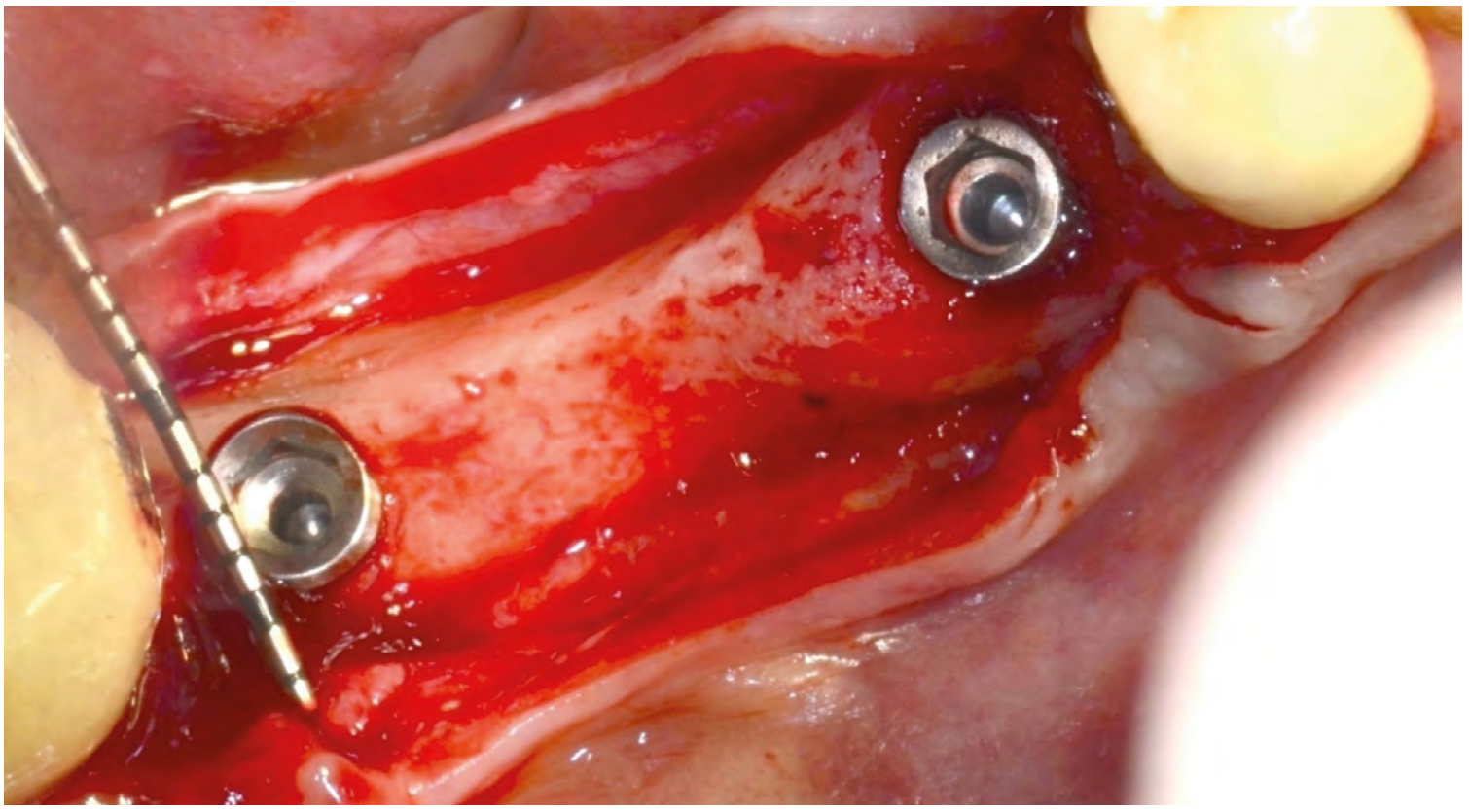

Figura 3. Inserción del implante y medición de la atrofia horizontal de aproximadamente 5,5 mm.

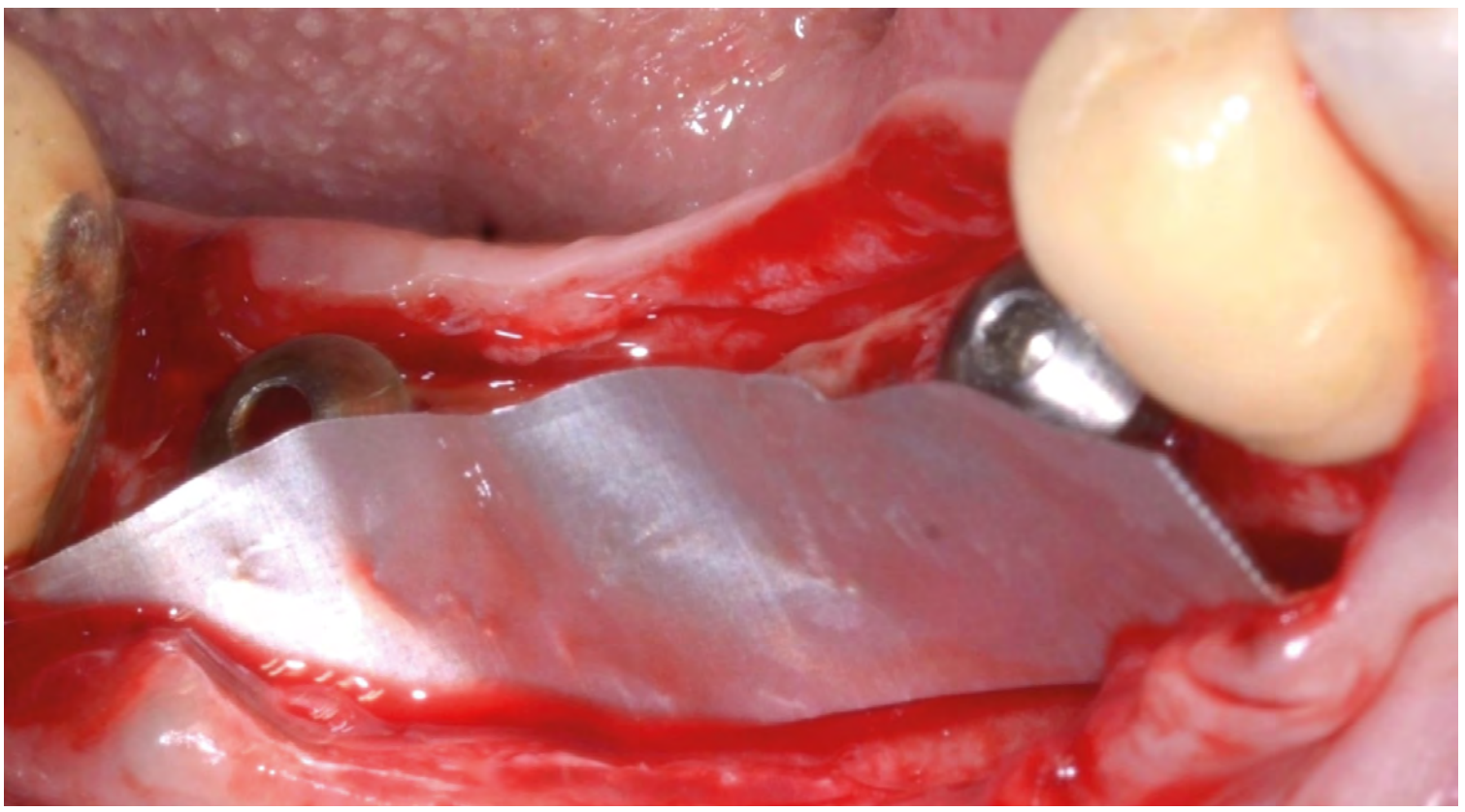

Figura 4. Utilización de una plantilla estéril para modelar correctamente la lámina cortical.

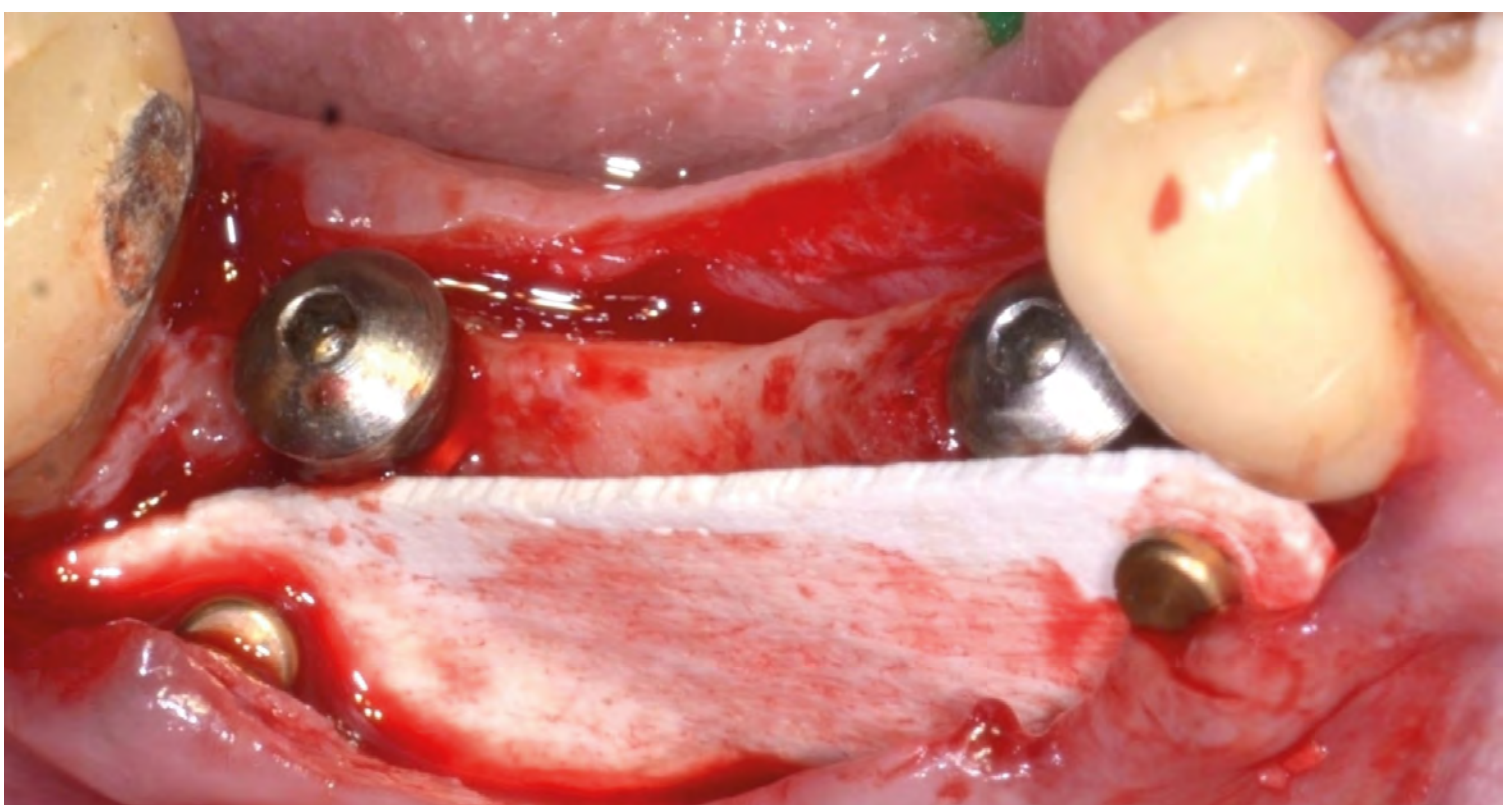

Figura 5. Fijación de la lámina cortical flexible de origen equino con 2 clavos.

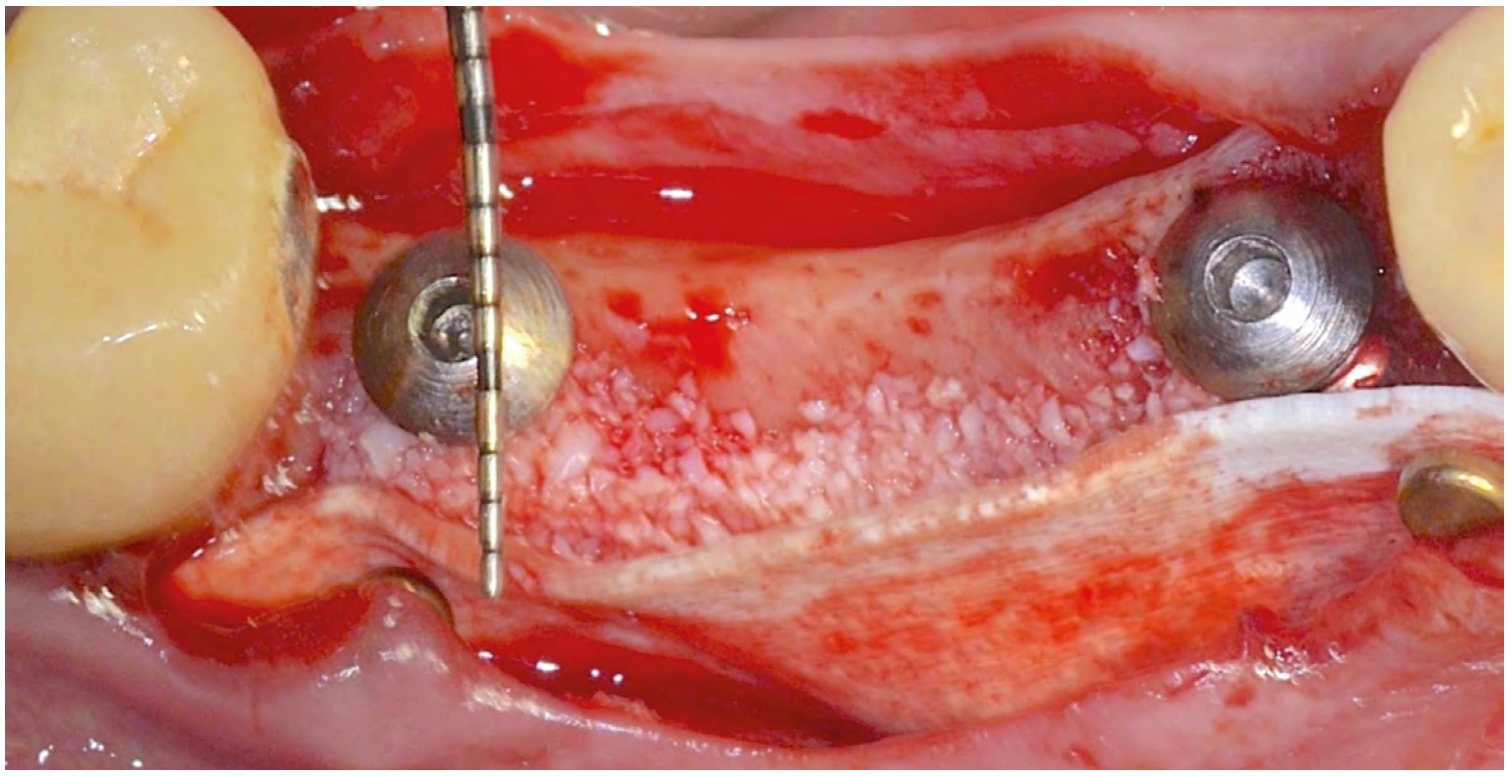

Figura 6. Aumento de volumen horizontal por gránulos de corticoespongiosis de origen equino con colágeno conservado.

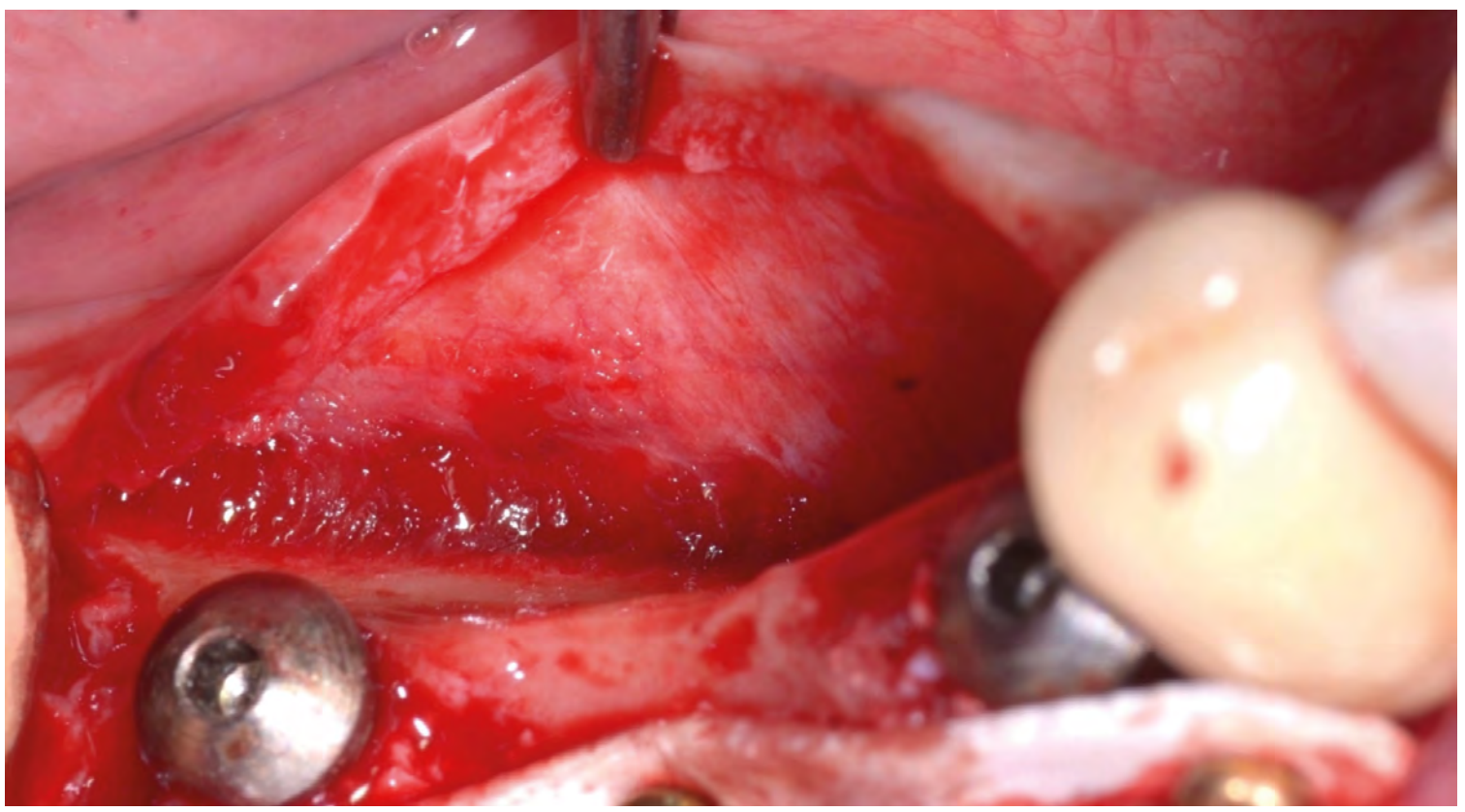

Figura 7. Pasivación del colgajo para permitir el cierre de primera intención. Obsérvese la inserción de la tercera clavija estabilizadora de la lámina cortical flexible.

Viene de la página 5

El día de la intervención se realizó profilaxis antibiótica 1 hora antes del inicio con 1 g de amoxicilina + ácido clavulánico y se administró anestesia local con articaína + adrenalina 1:200.000. Posteriormente, se realizó una incisión lineal de grosor completo en la cresta a lo largo de toda la extensión del defecto, combinada con dos incisiones de liberación vestibular, también de grosor completo. A continuación, se realizó una cuidadosa disección del colgajo sub perióstico para obtener una visibilidad adecuada de la zona del defecto. Después se preparó el túnel implantario en las posiciones 44 y 46 y se insertaron los implantes, de 5 x 10 mm y 4,1 x 8,5 mm, respectivamente (Figs. 2 y 3).

Clínicamente, se observó una atrofia horizontal de la cresta alveolar de 5,5 mm entre los dos implantes. Para resolver la atrofia horizontal, se decidió realizar un procedimiento ROG utilizando gránulos heterólogos y la Lámina Cortical Flex. Esta última se modeló en primer lugar utilizando una plantilla estéril (Fig. 4).

Después de hidratarla durante aproximadamente 10 segundos en solución salina tibia, se fijó bucalmente con 3 clavos (Fig. 5).

El espacio entre el hueso basal y la lámina cortical se rellenó con gránulos corticoesponjosos conservados con colágeno (Fig. 6).

Los colgajos se cerraron con suturas Vycril 5-0 para favorecer la cicatrización de primera intención (Figs.7 y 8).

La radiografía postoperatoria confirmó la correcta colocación del implante (Fig. 9).

En el postoperatorio, la paciente siguió una terapia domiciliaria con amoxicilina ácido clavulánico 875/125 mg: 1 comprimido cada 12 horas durante 6 días. Además, ibuprofeno 600 mg: un comprimido cada 12 horas durante los dos primeros días.

Pasa a la página 7

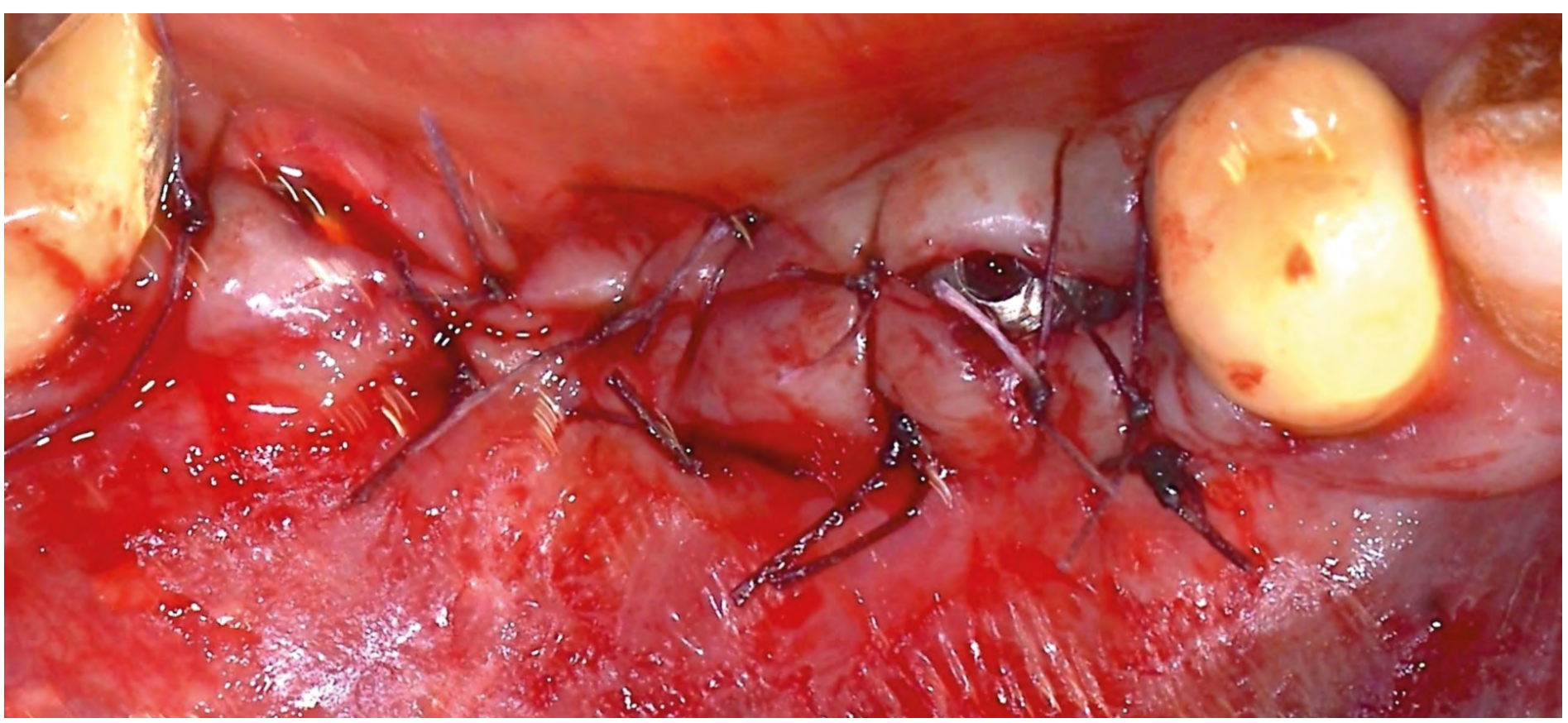

Figura 8. Cierre del colgajo y cicatrización de primera intención.

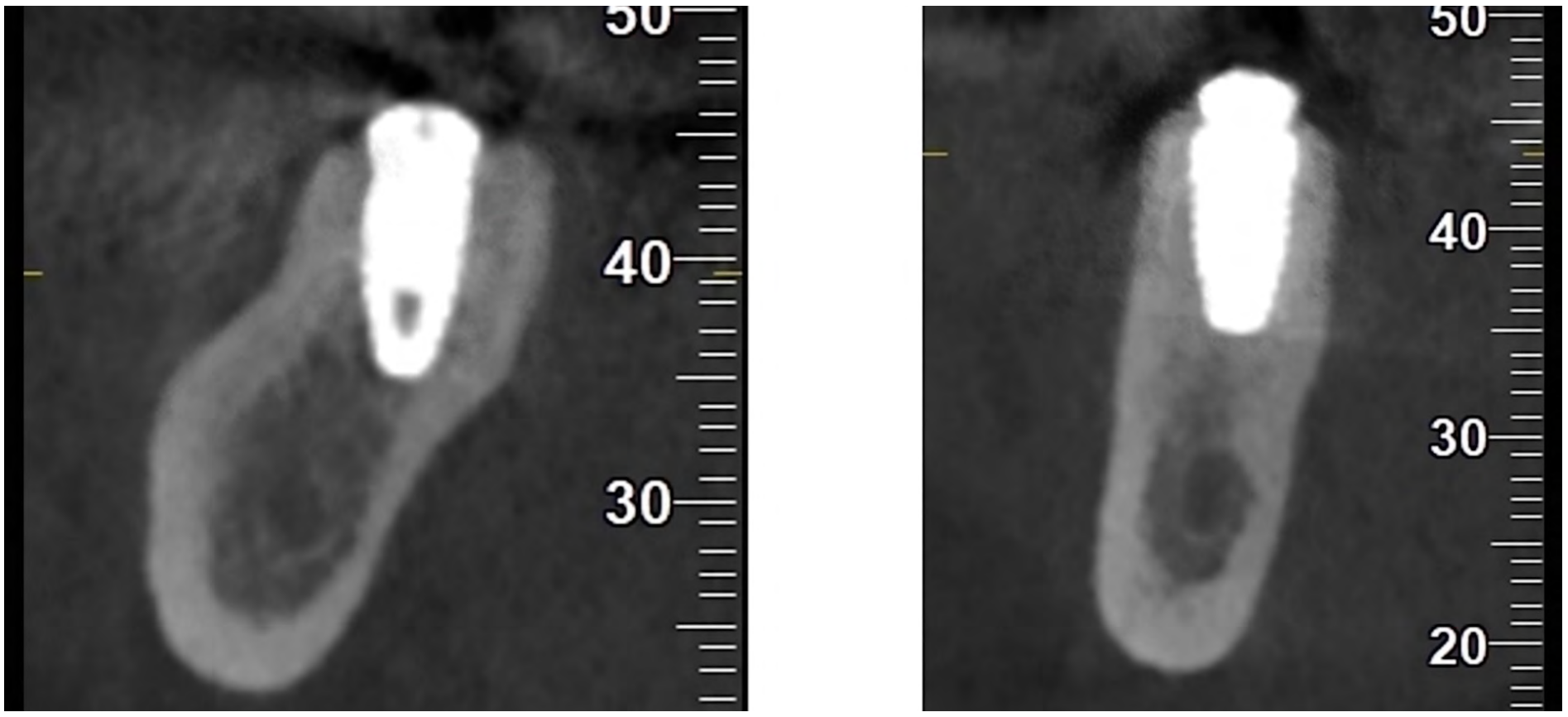

Figura 9. CBCT que muestra la colocación correcta del implante en las posiciones 46 (izquierda) y 44 (derecha).

Viene de la página 6

En la zona operada, se prescribieron lavados con 10 ml de clorhexidina al 0,12% durante 30 segundos durante 10 días.

A los 4 meses de la ROG, el aspecto clínico mostraba una excelente cantidad de hueso recién formado y bien vascularizado (Fig. 10).

La lámina cortical se había remodelado completamente en hueso nuevo y se extrajeron los pernos que la habían inmovilizado. Se aplicaron tornillos de cicatrización para preparar el tejido blando (Fig. 11) para la prótesis definitiva. Dos meses más tarde se colocó un puente fijo de cerámica de 3 unidades, con los pilares 44 y 46 colocados.

Aproximadamente un año después de la entrega de las prótesis, la paciente mostraba un excelente aspecto de los tejidos blandos, así como un perfil estético correctamente restaurado (Fig. 12).

Debate y conclusiones

En este caso clínico se puso de manifiesto la capacidad de la lámina cortical flexible para proteger el injerto óseo, favoreciendo su remodelación y contribuyendo a la resolución de la atrofia horizontal (Fig. 12). A los 4 meses de la ROG se podía apreciar la gran cantidad de hueso recién formado (Fig. 10). Este resultado se debe a la cuidadosa planificación del procedimiento de regeneración y a la óptima combinación de los componentes fundamentales de la regeneración ósea presentes en el hueso alveolar residual y las propiedades del injerto heterólogo utilizado. De hecho, este último, gracias a la conservación del colágeno nativo y del componente mineral, tiene un tiempo de remodelación más corto que los biomateriales calcinados[7, 8]. Esto es especialmente relevante en las rehabilitaciones protésicas, ya que desde un punto de vista biológico, a largo plazo, es sin duda preferible tener un implante completamente rodeado por el hueso del paciente, en lugar de un biomaterial.

NOTA: Ver referencias online.

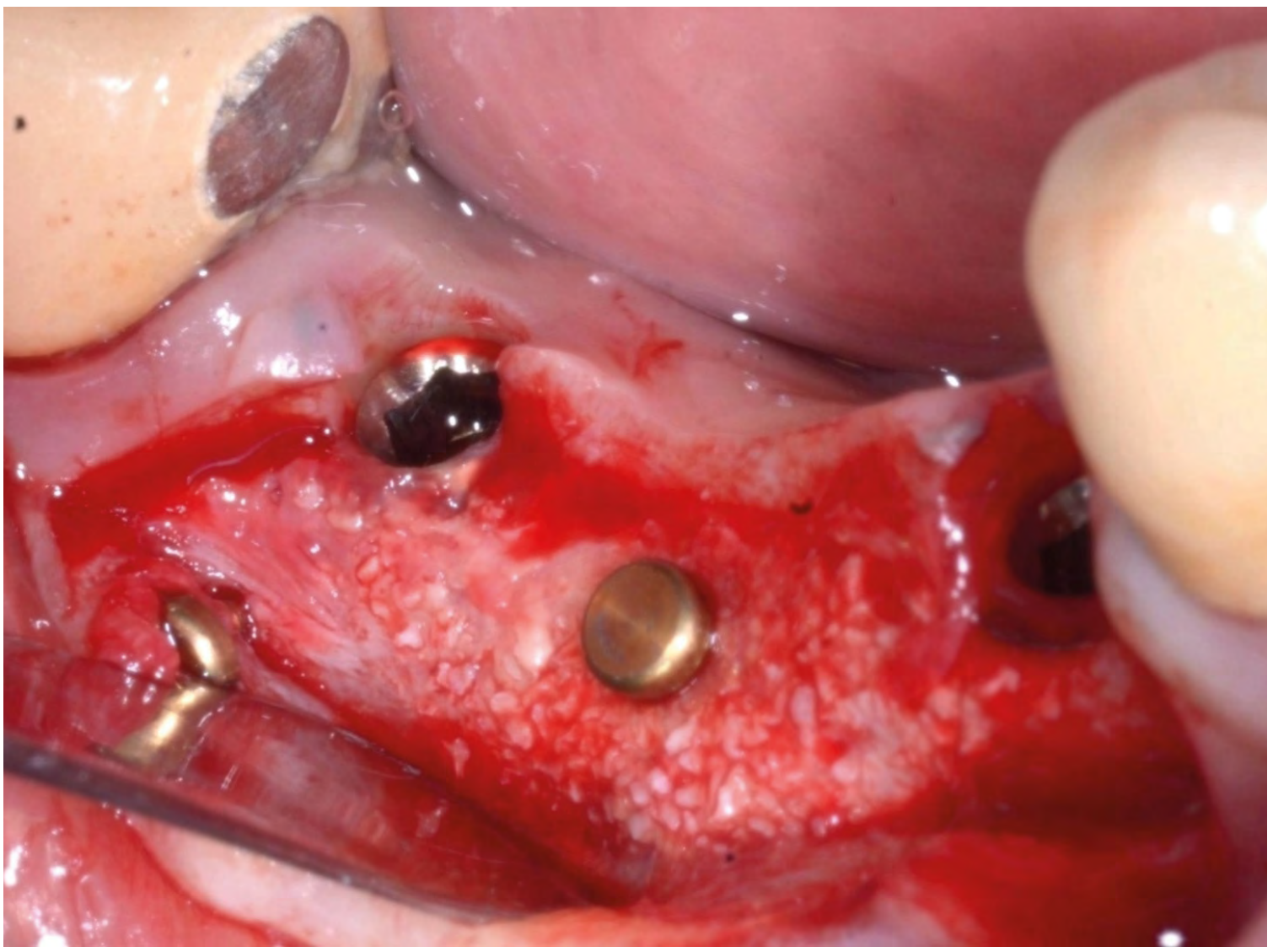

Figura 10. Reapertura a los 4 meses que muestra la excelente cantidad de hueso recién formado y la buena vascularización del sitio, signo de hueso vital y maduro. El incremento horizontal es de 3 mm.

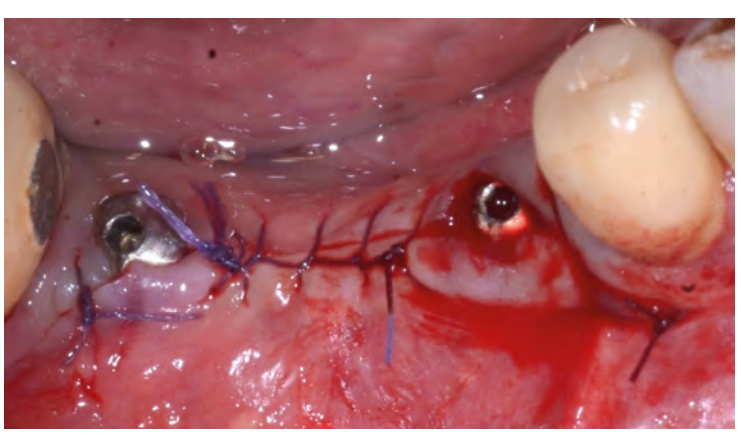

Figura 11. Aplicación de tornillos de cicatrización en preparación para la prótesis definitiva.

Figura 12. El seguimiento a 1 año después de la colocación de la prótesis definitiva muestra el excelente aspecto de los tejidos blandos.

Rehabilitación estética en la región posterior con implantes cerámicos

Este caso clínico describe la rehabilitación estética de un paciente a quien se le colocó un puente y un implante de zirconio. La cirugía requirió realizar un colgajo para colocar el implante. A los tres meses se procedió a una cirugía secundaria para colocar el muñón de cicatrización, tras lo cual se colocó la corona y el puente y se realizaron ajustes oclusales. El paciente quedó satisfecho con el resultado estético proporcionado por esta rehabilitación con implantes libres de metal.

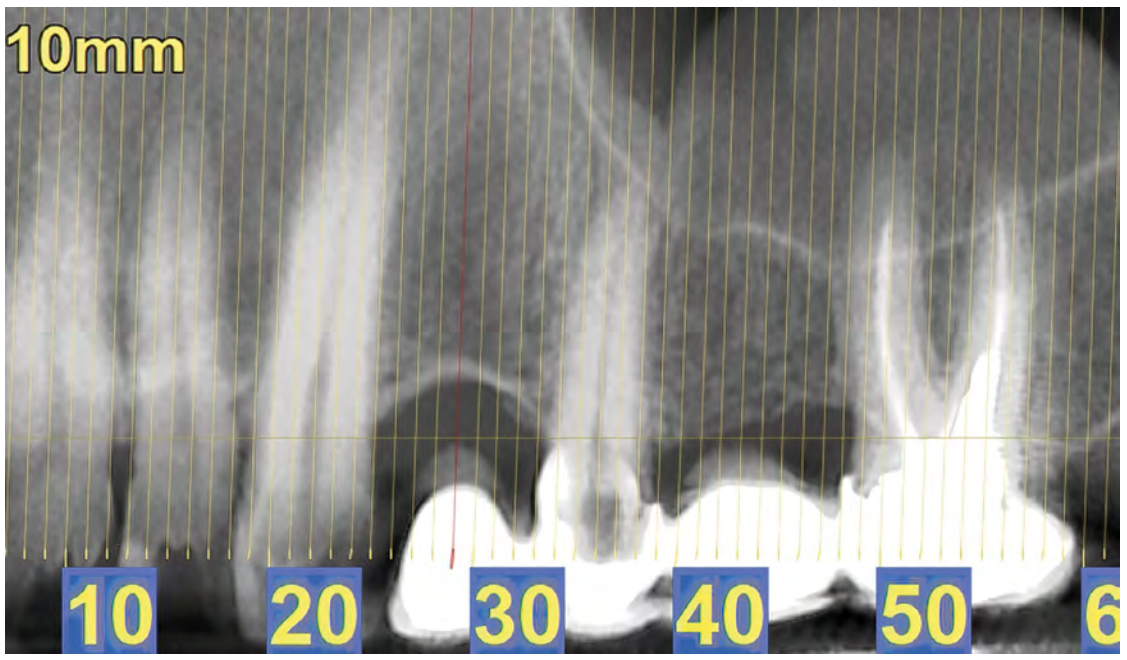

Figura 1. Situación inicial vista por CBCT.

Por Olivier Chéron

El Dr. Olivier Chéron, Especialista en Implantología y en implantes cerámicos, ejerce en Barcelona, donde es co-director del Club ITI Barcelona, co-fundador de la Clínica Dental Equilibria y Miembro de AFNOR.

Anamnesis y examen clínico

Un paciente (masculino) de 40 años sin antecedentes de interés acude a nuestra clínica para cambiar un puente del diente 24 al 27 con una extensión en el diente 24.

En la evaluación inicial, después del diagnóstico, decidimos el siguiente plan de tratamiento: reemplazar el puente con una extensión de 25 a 27 por un puente de zirconio, y colocar un implante de zirconio en el diente 24.

Planificación

Tomamos una radiografía digital y una CBCT para ver si es posible hacer un implante en el área del diente 2.4.

Podemos observar un conducto radicular en el diente 27 sin lesiones apicales o intraóseas.

En el diente 24, se presenta una ausencia de anchura y altura suficiente para la implantación, sin atrofia.

Se observa una retención mucosa en el seno maxilar izquierdo.

El puente fue cementado con un cemento temporal, por lo que simplemente retiramos el puente y procedemos a la colocación del implante.

Protocolos quirúrgicos

Se administró anestesia local. Realizamos un colgajo y procedimos con el protocolo de perforación.

El protocolo de perforación siguió la secuencia recomendada por el fabricante para un tipo de hueso II, II: Broca Inicial, Broca Cónica 2.0, Broca Cónica 3.5, Broca Cónica 4.3, Broca Avellanadora y Broca para Hueso.

Se colocó el implante Neodent Zi 4.3 × 10 con un torque final de 45 N.cm. Colocamos un tornillo de cubierta y, después de la sutura, colocamos el antiguo puente con cemento temporal.

Esperamos tres meses para la cirugía secundaria y colocar el muñón de cicatrización 4,5 × 2,5.

Flujo de trabajo digital de la prótesis

Quince días después de la segunda cirugía, realizamos un escaneo con un scan body del implante y del puente de 25 a 27. La corona final se colocó sobre el muñón Zi Base de 3,75 × 4 × 2,5. Se colocó la corona y el puente y se realizaron ajustes oclusales.

Opinión profesional

¿Cuáles fueron las otras opciones de tratamiento? ¿Por qué elegir esta solución?

Teníamos otras dos opciones que explicamos al paciente: hacer un nuevo puente del diente 24 al 27 o colocar dos implantes en los dientes 24 y 26, y dos coronas en los dientes 26 y 25.

Figura 2. Colocación del implante cerámico Neodent Zi en la región 24.

¿Cuáles fueron los desafíos durante el tratamiento y cómo se resolvieron?

El paciente deseaba una solución libre de metal, ya que años atrás optó por el puente debido a que no quería tener un implante de titanio. Vino a nuestra clínica en busca de una solución cerámica.

Conclusión

Los consejos clínicos aquí para el uso de este sistema de implantes son seguir estrictamente el protocolo de perforación recomendado por el fabricante. Para lograr esto, se requiere prestar un poco más de atención en identificar el tipo de hueso con el que estamos trabajando para seguir la perforación correcta y aplicar un torque por encima del recomendado.

Este tipo de implantes constituye una herramienta más para satisfacer las expectativas de los pacientes que prefieren que se les coloquen implantes libres de metal.

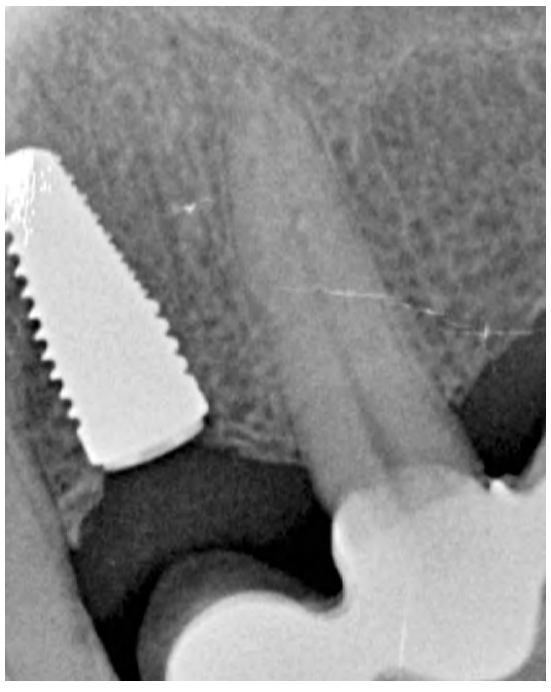

Figura 3. Situación radiográfica después de la colocación del implante.

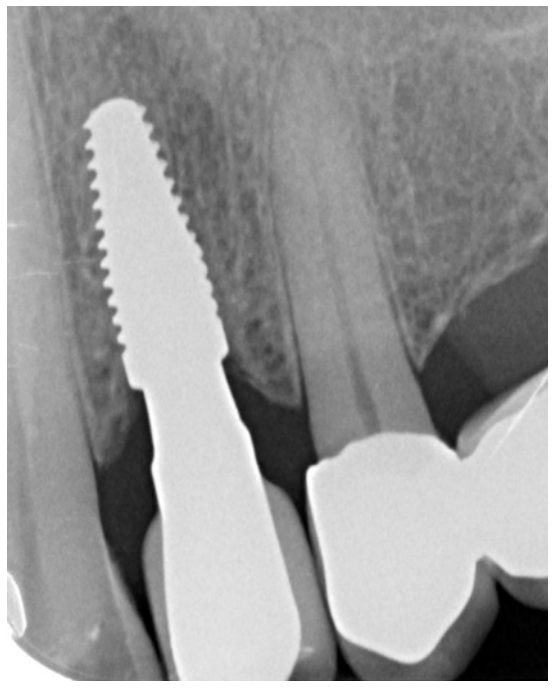

Figura 4. Situación radiográfica después de la colocación de la corona final, seguimiento de tres meses.

CURAPROX

BE YOU

PASTA DENTAL FRESCA Y SEGURA

Cuidado consciente

Sin SLS, Triclosán y microplásticos.

Provitamina B5

Mantiene las mucosas húmedas y ayuda a la regeneración celular.

Glucosa oxidasa

Estimula el flujo de saliva con enzimas naturales y blanquea suavemente los dientes.

vegan

Hidroxiapatita

Cierra las grietas que exponen la dentina y alivia el dolor de los dientes sensibles.

SWISS PREMIUM ORAL CARE

@curaproxspain

¡PIDE UNA VISITA A TU CLÍNICA!