

# DENTAL TRIBUNE

The World's Dental Newspaper · Turkish Edition



02/2022

ISSN: 1304-6098

Fiyatı: 15.00 TL

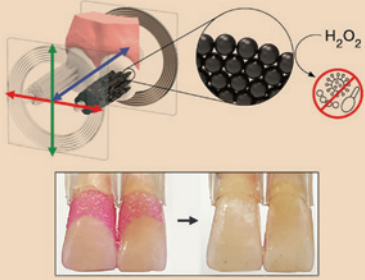
CİLT: 19

SAYI: 2

## Kısa Kısa

### Diş Fırçalayan Mikro Robotlar

Pensilvanya Üniversitesi'nde yapılan bir çalışma, diş çürümeye neden olan bakteri ve plakların tedavisi için mikro robotlardan yararlanıyor. Bu yeni sistem, yaşlı ve engelli hastalar için ağız bakımını kolaylaştırabilir.



Pensilvanya Üniversitesi Diş Hekimliği Fakültesi ile Mühendislik ve Uygulamalı Bilimler Fakültesi'nden multidisipliner bir ekip tarafından geliştirilen yeni bir teknoloji, günlük fırçalama ve diş ipi görevlerini yerine getirmek için yeni ve otomatik bir yol sunmaya hazırlanıyor.

ACS Nano Dergisi'nde yayınlanan çalışmada araştırmacılar, yapı taşları hem katalitik hem de manyetik aktiviteye sahip demir oksit nanoparçacıklar olan mikro robotlar kullandılar.

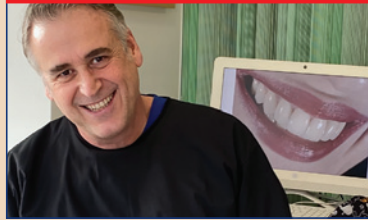Sistem, sahte ve gerçek insan dişleri üzerinde yapılan deneylerde, diş eti hastalığına yol açan yapışkan biyofilmleri neredeyse ortadan kaldırmak için çeşitli şekillere uyum sağlayabildi.

### UV-C Lambaları ile Etkili Sterilizasyon

Bilimsel çalışmalarını İstanbul Üniversitesi-Cerrahpaşa ve dünyanın en iyi 3 tasarım üniversitesinden biri olan Polimi Design Milano iş birliğinde yürüten Noor Technologies, UV-C sterilizasyonunun patentini aldı.

Sterilizasyonda UV LED'lerin kullanılmasının ana avantajlarından birinin, patojenlerin etkisizleştirilmesini optimize etmek için farklı dalga boylarını birleştirmenin mümkün olması olduğunu açıklayan Noor Technologies, ayrıca bu yöntemin daha düşük enerji tüketimi ve daha yüksek verimlilik sunduğunu belirtiyor.

## Röportaj

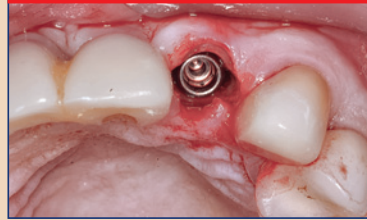


### Yeni Bir Tedavi Yöntemi

Türk bilim insanları, diş ve kemik yapısının güçlendirilmesine yönelik bir tedavi yöntemi geliştirdi. Bu sayede dişi çevreleyen dokuların kaybında tekrar kemik oluşturulması mümkün olacak ve diş kayıplarının en aza indirilmesi sağlanacak. Yöntemi, Prof. Dr. Altay Uludamar'a sorduk.

→ Sayfa 3

## Vaka Raporu

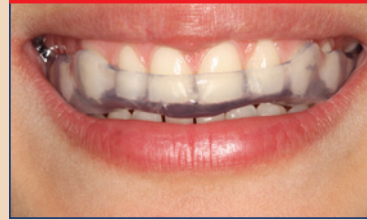

### Kısmi Ekstraksiyon Tedavisi

Eksik dişlerin yerini alan dental implantlar, güncel geleneksel diş hekimliğinin ayrılmaz parçası olmuştur. Kabul edilen protokoller artık iki aşamalı geç yükleme, tek aşamalı geç yükleme, iyileşmiş bir alıcı bölgesine immediat yükleme, implantı eğimli yerleştirme gibi konseptleri kapsar.

→ Sayfa 4

## Kullanıcı Raporu



### Splint için Dijital İş Akışı

Bireysel bir oklüzal splint üretmek için birkaç adım atılmalıdır. Öncelikle bir ağız içi tarayıcı kullanılarak hastanın dentisyon ve artikülasyonunun dijitalleştirilmesi gerekir. Bu dijital ölçü dosyaları, dental oklüzal splintin tasarımını hazırlamak için 3D dental yazılıma transfer edilir.

→ Sayfa 8

## Haber



### Aile Diş Hekimliği Başladı

Aile Diş Hekimliği uygulaması pilot illerde hizmete girdi. Eskişehir, Kırşehir ve Karabük'te başlayan uygulamanın, 2023'te tüm illerde yaygınlaştırılması planlanıyor. Eskişehir İl Sağlık Müdürü Prof. Dr. Uğur Bilge, yaygınlaştırılacak uygulama hakkında bilgileri paylaştı.

→ Sayfa 9

## Yeni Teknolojiler GREATIST 2022'de

GREATIST 2022 Fuarı, dijital diş hekimliğindeki değişimi takip etmek isteyenleri ağırlamaya hazırlanıyor. Sarf malzemelerinden el aletlerine, ünitlerden son teknoloji görüntüleme sistemlerine kadar yüzlerce ürün grubu bu fuarda.

Dental Tribune Türkiye  
Elvan Genç

Merkezi'nde 21-25 Ekim 2022'de gerçekleştirilecek.

### 26 Oturumda 30'un Üzerinde Konuşmacı

Bu yıl 18'incisi gerçekleştirilecek olan kongrenin başkanlığını Türk diş hekimliğini dünyada başarıyla temsil eden Prof. Dr. Tolga F. Tözüm üstleniyor. Bilimsel şölene dönüşecek olan kongrede, 26 oturumda dünyaca tanınmış 30'dan fazla konuşmacı sahnede ola-

→ DT Sayfa 2



## İDEX, Daha Güçlü Olacak



Dental Tribune Türkiye  
Elvan Genç

17. İDEX- İstanbul Ağız- Diş Sağlığı, Cihaz ve Ekipmanları Fuarı'nda, 4 günde 200 milyon Dolar'ın üzerinde iş hacmi oluşturuldu. DİŞSİAD Başkanı Erkan Uçar, 2023 fuarı için organizatör değişikliğine gidildiğini duyurarak, "Fuarımız daha güçlü olacak, hep birlikte İDEX'in en iyi organizasyonlarından birisini gerçekleştireceğiz" dedi.

→ DT Sayfa 2

## Dental Botoks Kursu

TME VE DİŞETİ RAHATSIZLIKLARININ BOTULİNUM TOKSİNLE TEDAVİSİ

Doç. Dr. Nilsun Bağış, Dt. Mustafa Bekerecioğlu

AYRINTILI BİLGİ İÇİN 0212 481 02 20

03-04 ARALIK 2022 İSTANBUL

MEZHEPİN SONRASI SAĞLIK EĞİTİM AKADEMİSİ

UZMAN KURSU

vesta

REKLAM





editörden...

## Sevgili Meslektaşlarım,

Yazın bittiği ve sonbaharın başladığı günlerden merhaba. Artık ülkemizin önemli bir sağlık turizmi merkezi olması nedeniyle çoğu meslektaşımızın bu yaz aylarını çok yoğun çalışarak geçirdiği hepimizin malumu. Sağlık turizmi ve özellikle Türkiye'nin diş hekimliği alanında bir cazibe merkezi olması nedeniyle, olumlu haberlerin yanı sıra dünya basınında ülkemizi kötüleyen haberler hatta belgeseller de sıklıkla görülmekte. Bu haberlerin bir kısmı, rakip ülkelerin sponsorluğu nedeniyle ismarlama yaptırılırken, bir kısmı maalesef gerçeği yansıtır. Gerçekten de son derece kalitesiz, sağlıksız, estetik kayıdan yoksun, tedavi amacından ziyade para kazanma amacını öne koşan tedaviler yüzünden, hem ülkemizin diş hekimliği itibarı azalıyor hem de bu işi gerçekten hak-

kıyla yapan meslektaşlarımızı töhmet altında kalıyor.

Bizi bekleyen seçim şu, ya kaliteli tedavi ile dünya sağlık turizminde önde gelen ülkelerden biri haline gelip, ülkeye giren döviz ve kaliteli katma değer bağlamında gelirleri arttırmak ya da kalitesiz ucuz tedavi ile kısa dönemi sürümden kazanarak kurtarmak ancak uzun dönemde bu gelir kapısını ve prestij noktasını kaybetmek. Uygun sağlık politikaları ve denetim ile doğru seçimi yapmak inanın elimizde.

GREATIST 2022'nin yaklaştığı şu günlerde, ilginizi çekecek haberler ve yayınlar ile karşınızdayız. Keyifle okumanız dileği ile iyi çalışmalar, sağlıklı günler dilerim.

Dr. Evren Sütekin

→ DT Sayfa  
1'den: İDEX, Daha Güçlü  
Olacak

Yerli ve yabancı 450'yi aşkın firmanın ürünlerini sergilediği 17. İDEX- İstanbul Ağız- Diş Sağlığı, Cihaz ve Ekipmanları Fuarı'nda, 4 günde 51.400 yurtiçi, 80'i aşkın ülkeden de 24.748 yurtdışı olmak üzere toplamda 76.148 ziyaret ile yeni bir rekor kırılarak 200 milyon Dolar'ın üzerinde iş hacmi oluştu. Bu yıl yeni bir vizyonla kurgulanan fuar, gerek katılımcılar gerekse de ziyaretçiler tarafından bugüne kadar ağız ve diş sağlığı sektörüne yönelik yapılmış en başarılı organizasyon olarak nitelendiriliyor. Fuar, sektörün 2022 ciro hedeflerinin tutturulmasına da büyük katkı sağladı.

### Fuar, Yeni Organizatör ile Yoluna Devam Edecek

Diş Malzemeleri Sanayici ve İş Adamları Derneği (DİŞSIAD) tarafından yapılan açıklamada, bu olumlu sonuçlar vesilesiyle fuara katkı sunan katılımcılara ve tüm paydaşlara teşekkür edildi. DİŞSIAD, 2023 yılında organi-



17. İDEX- İstanbul Ağız- Diş Sağlığı, Cihaz ve Ekipmanları Fuarı

zator değişikliğine giderek 25-28 Mayıs 2023 tarihinde İstanbul Fuar Merkezi'nde yapılacak yeni fuarın, DİŞSIAD Kongre ve Konferans Org. Ltd. Şti. ve Winnow Danışmanlık organizasyonunda gerçekleştirileceğini duyurdu.

### Uçar: En İyi Fuarlardan Birini Gerçekleştireceğiz

İDEX- İstanbul Ağız- Diş Sağlığı, Cihaz ve Ekipmanları Fuarı'nı uzun yıllardır DİŞSIAD'ın düzenlediğini belirten DİŞSIAD Yönetim Kurulu Başkanı Erkan Uçar, "Fuarımıza yabancı ve

yerli heyetlerin ve sektör temsilcilerimizin güçlü katılımları olacak. Fuarımızı hep birlikte daha güçlü bir yapıya kavuşturacağız" diye konuştu.

Fuardan elde edilen gelirleri sektörün ve fuarın gelişimi için alım heyetleri düzenlenmesi, fuarın niteliğinin ve uluslararası bilinirliğinin artırılması için kullanacaklarını dile getiren Erkan Uçar, "İstanbul'da Dünya Ticaret Merkezi'nde 5 holde hep birlikte İDEX'in en iyi fuarlarından birisini gerçekleştireceğiz" dedi. DT



→ DT Sayfa  
1'den: Yeni Teknolojiler  
GREATIST 2022'de

cak. Modern İmplantolojide Yumuşak Doku Yönetimi'ni an-



latacak olan Dr. Egon Euwe, Konservatif Temporomandibular Rahatsızlıkların Yönetimi hakkında sıkça sorulan sorulara değinecek olan Prof. Dr. Ziad Al-Ani, beraber yaptıkları sunumlarıyla uluslararası üne sahip bir

takım olan Dr. Jin Vaghela ve Dr. Ali Choan, İstanbul'a uçak bileti aramaya başlamak için harika birer sebep olabilir.

### Cazip Fiyatlar, Karlı İş Bağlantıları...

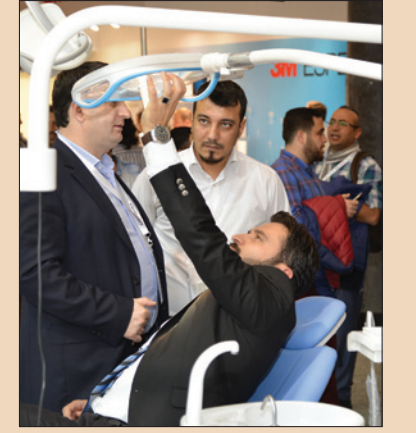Kongre kadar, fuar da ilginizi çekecek. İki bin altı yüz elli metrekare alanda en yeni teknolojilerini sergileyecek olan katılımcı firmalar, kendi stantlarında workshoplar da düzenliyor. Dijital diş hekimliğinin hızlı yükselişini, fuar alanında da izlemek mümkün olacak.

Özellikle yeni klinik kurucular ve malzemelerini yenileyecekler, fuar alanında ihti-

yaç duydukları tüm ürünleri bir arada görebilecek. Avrupa'nın en büyük dental etkinlikleri arasında yer alan GREATIST, butik fuarı ile hem katılımcı firmalar hem de ziyaretçiler tarafından çok seviliyor. Bir geçtiğimiz standı bir daha bulamadığımız dev fuarların aksine, GREATIST daha az yorucu, çayınızı kahvenizi yudumlayarak uzun süre geçirmek isteyeceğiniz bir atmosfere sahip. Fuara özel kampanyalarla karlı alışverişler için şimdiden ajandanızı düzenleyebilirsiniz.

### GREATIST 2022 Fuarı'nda Sizi Bekleyenler

- 2650 metrekare fuar alanı,
- 70'in üzerinde firmadan yüz-



- lerce çeşit el aleti,
- Dental implant markaları,
- Sektörün en ünlü endodonti markaları,
- Kliniklerini yenilemek isteyenler için farklı mimarlık şirketleri,
- Sarf malzemelerinde en yeni ürünler,
- Ünitler, otoklavlar ve son teknoloji görüntüleme cihazları...
- 5 binin üzerinde ziyaretçi beklenen fuarda buluşmaya ne dersiniz?

Kongrenin 3 günlük programını [www.greatist.pro](http://www.greatist.pro) adresinden görebilir, kongre paketlerini inceleyebilir ve yerinizi şimdiden ayırtabilirsiniz. Fuar ziyareti ise ücretsiz gerçekleştirilebilir. DT

## DENTAL TRIBUNE

The World's Dental Newspaper - Turkish Edition

### Dental Tribune International

Publisher and Chief Executive Officer  
Torsten Oemus

Chief Content Officer  
Claudia Duschek

### Dental Tribune International GmbH

Holbeinstr. 29, 04229 Leipzig, Germany  
Tel.: +49 341 48 474 302 | Fax: +49 341 48 474 173  
General requests: [info@dental-tribune.com](mailto:info@dental-tribune.com)  
Sales requests: [mediasales@dental-tribune.com](mailto:mediasales@dental-tribune.com)  
[www.dental-tribune.com](http://www.dental-tribune.com)

Dental Tribune International GmbH firmasından bu sayıda basılan veya tercüme edilen ve yeniden basılan materyalin telif hakkı Dental Tribune International GmbH tarafından telif hakkı ile korunmaktadır. Bu tür materyaller Dental Tribune International GmbH'nin izniyle yayınlanmamıştır. Dental Tribune, Dental Tribune International GmbH'nin bir ticari markasıdır.

Dental Tribune International GmbH © 2022 - Tüm hakları saklıdır.

Dental Tribune International GmbH'nin önceden yazılı izni olmadan, tamamen veya kısmen, herhangi bir dilde çoğaltılması kesinlikle yasaktır.

Dental Tribune International GmbH, klinik bilgileri ve üreticilerin ürün haberlerini doğru bir şekilde bildirmek için her türlü çabayı göstermektedir, ancak ürün taleplerinin geçerliliği veya yazım hatalarından sorumlu değildir. Yayıncı ayrıca, reklam verenler tarafından yapılan ürün adları, hak talepleri veya beyanlardan da sorumlu değildir. Yazarların görüşleri kendilerine aittir ve bunlar Dental Tribune International GmbH'nin görüşlerini yansıtmayabilir.

Dergi Adı Dental Tribune Türkiye, Yayın Türü Süreli - Yaygın, Basım Tarihi 30.09.2022

Abone ücreti: 1 Yıllık (2 Sayı) 50,00 TL

■ Dental Tribune Türkiye, Dişhekimliği Dergisi abonelerine ücretsiz olarak gönderilir.

### Dental Tribune Türkiye

Cilt: 19 Sayı: 2 Genel Sayı: 94

Yayıncı: Vestiyer Yayın Grubu

Sahibi

Bülent Manav

Editör

Dr. Evren Sütekin

Yayın Kurulu

(Soyadı alfabetiğine göre)

Dr. Mustafa Bekerecioğlu

Dr. Taylan Can

Doç. Dr. Alper Sinanoğlu

Prof. Dr. Mustafa Kemal Ünsal

Kurumsal Satış Müdürü

Elif Taman Yazıcı

Sorumlu Yazı İşleri Müdürü

Rahmi Çelikağ

Yazı İşleri

Elvan Genç

Çeviri

Dr. Abdulkadir Tiftik

Dr. Meryem Çakır

Dental Tribune Grafik

Hakan Zengin

İdare Yeri

Meridyen İş Merk.  
Eski Çırpıcı Yolu No:1/530  
34010 Merter / İstanbul / Türkiye

Telefon

+90 212 481 02 20

Faks

+90 212 481 02 46

internet

[www.vyg.com.tr](http://www.vyg.com.tr) / [www.dentiss.com](http://www.dentiss.com)

e-posta

[bilgi@vyg.com.tr](mailto:bilgi@vyg.com.tr)

Basım Yeri

Merkez Ofset Rıfat Kaçar  
Zeytinburnu / İstanbul, Tel: 0212 544 12 01



GREATIST 2022 afiş görseli



# Türk Bilim İnsanlarından Diş ve Kemik Yapısını Güçlendirecek Yeni Tedavi

Türk bilim insanları, diş ve kemik yapısının güçlendirilmesine yönelik bir tedavi yöntemi geliştirdi. Bu sayede diş çevreleyen dokuların kaybında tekrar kemik oluşturulması mümkün olacak ve diş kayıplarının en aza indirilmesi sağlanacak. Dünya Fikri Mülkiyet Ofisi'nden 156 ülkede geçerli uluslararası patent alan bu yeni yöntemi, Prof. Dr. Altay Uludamar'a sorduk.

**Geliştirdiğiniz yeni tedavi yöntemi için sizleri tebrik ederiz. Öncelikle çalışmaya yürüten ekip ve çalışma süreciniz hakkında bilgi alabilir miyiz?**

Çalışmamızın tüm aşamaları, Protetik Diş Tedavisi Uzmanı Prof. Dr. Altay Uludamar, Ağız ve Çene Cerrahisi Uzmanı Dr. Erdal Ergünel ve Gazi Üniversitesi Tıp Fakültesi Tıbbi Biyokimya Anabilim Dalı Öğretim Üyesi Prof. Dr. Aylin Sepici Dinçel tarafından tasarlandı ve gerçekleştirildi. Ayrıca içerisinde Dr. Elif Tuba Duman, Rabia Şemsi, Dr. Ali Haydar Özoğlu gibi arka planda katkı sunan pek çok kişinin de yer aldığı bir ekip çalışması olduğunu söyleyebilirim.

**Çalışmanız uluslararası geçerliliğe sahip bir patent aldı. Patent hakkında neler söylemek istersiniz?**

Patent konusu, kemik hacminin artırılması ile yetersiz kemik boşluklarının doldurulması uygulamalarında, osseointegrasyonun (kemikleşmenin) ve iyileşmenin hızlandırılmasına yönelik bir terapötik kompozisyon ve bunun lokal kullanım yöntemidir.

Patent başvurumuzu ilk olarak, Covid-19 pandemi sürecinde Aralık 2019'da yaptık ve bu süreçte çalışmamızın deneysel basamaklarını tamamladık. Türk Patent Belgesi 21 Nisan 2022'de, Patent İşbirliği Antlaşması (PCT) ise 30 Mart 2022 tarihinde onanmıştır. Mart 2022'de Uluslararası

Patent Ofisi'nden gelen raporla, buluşumuzun 'yeni ve özgün' olduğu ve 'endüstriyel olarak uygulanabilirliği' teyit edilmiş oldu.

Dünya Fikri Mülkiyet Ofisi (WIPO), yapılan başvuru üzerine, düzenlediği inceleme raporuyla, deneyleri başarıyla tamamlanan ve faz çalışması hazırlıkları devam eden yeni tedavi yönteminin, dünya çapında 156 ülkede de korunabileceğini tarafımıza bildirmiştir.

**Diş ve kemik yapısını güçlendiren bu tedavi yöntemini sizden dinleyebilir miyiz? Yeni tedavi yöntemi nasıl avantajlar sağlıyor?**

İmplant yerleştirilecek alanlarda yetersiz kemik mevcudiyetinde bu bölgede hızlı ve kaliteli bir kemik dokusunun oluşturulmasında etkin olarak kullanılacaktır.

Diş hekimliğinde greft kullanımının yaygın olduğu, diş eti ve diş destekleyen dokuların kaybında uygulanan cerrahi yöntemlerde de lokal kullanım ile önemli çözümler sunabileceğimizi düşünmekteyiz. Kemik grefti uygulamalarında alt ve üst çenede oluşmuş olan kemik kayıplarının



Protetik Diş Tedavisi Uzmanı Prof. Dr. Altay Uludamar

giderilmesinde halihazırda kullanılan materyallere göre uygulamamız ile kemikleşme sürecinin oldukça kısalacağını belirtebiliriz.

Hedefimiz, dişeti hastalıkları sonucu doku kayıplarına bağlı diş kayıplarını da en aza indirmek ve doğal dişleri mümkün olan en uzun süre ağızda tutmaktır. Diğer yöntemlere göre metabolik cevabın hızlı ve yeterli olduğu histolojik çalışmalar ile saptanmıştır. Bu şekilde dünyadaki uygulama alanına yeni bir bilgi eklenmektedir. Ayrıca diyabet hastalarında, im-

mün yetmezliği bulunan hastalar için de tatmin edici çözümler sunabilecektir.

**Yeni tedavi yöntemiyle ilgili bundan sonra süreç nasıl işleyecek?**

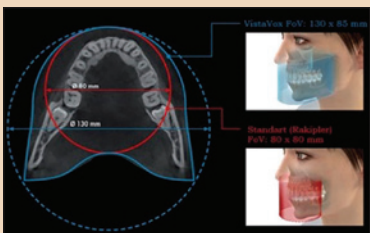
Türkiye'den özellikle sağlık alanında bir patent başvurusuna olumlu geri dönüş yapılması, bizler için gerçekten çok büyük bir gurur kaynağı. Deneysel basamakları başarı ile tamamlanan çalışmamızda, faz deneylerine geçilebilmesi için gerekli süreçler başlatılmıştır. **DT**



Çalışma Prof. Dr. Altay Uludamar, Dr. Erdal Ergünel ve Prof. Dr. Aylin Sepici Dinçel tarafından tasarlandı ve uygulandı. Dr. Elif Tuba Duman, Rabia Şemsi, Dr. Ali Haydar Özoğlu pek çok uzman da çalışmaya destek sundu.

## Dürr Dental CBCT Görüntüleme Sistemi VistaVox, Türkiye'de

Görüntüleme alanında 50 yılı aşan tecrübe sahibi Dürr Dental, ekstraoral görüntüleme sistemleriyle şimdi Türkiye'de. Merkez Diş Deposu tarafından satışa sunulacak ürün grubunda dijital tomografi (CBCT), panoramik röntgen ve bunların sefalometri eklentileri, periapikal röntgen ve fosfor plak tarayıcı bulunuyor. Bu sayede tüm görüntüleme sistemleri tek markada Dürr Dental çatısı altında Merkez Diş Deposu tecrübesiyle değerli diş hekimleriyle buluşuyor.



Dürr Dental CBCT görüntüleme sistemi VistaVox, yüksek görüntü kalitesini düşük radyasyon dozuyla kombine eder. Bu özelliği, anatomik hacim adaptasyonu uygulayarak sağlar. Yani 'Dental FoV' konsepti ile diş hekimliğinin odaklandığı hacmi görüntülemeyi hedefleyerek gereksiz

radyasyon yayılımını engeller. Dental FoV değeri 130\*85 mm olan VistaVox, 50\*50 mm FoV değeriyle 80 µm çözünürlükte bölgesel çekim yapma imkanı sunar. Işığa duyarlı CsI sensör (piksel boyutu: 49,5 µm) teknolojisi kullanılan sistem güvenilir teşhisler yapabilmemiz, kesin temelli tedavi kararları alabilmemiz ve hastanızla ikna edici bir iletişimde bulunabilmemiz için ihtiyaç duyduğunuz tüm detayları size sunar.

**Kusursuz Panoramik Röntgen Görüntüleri**

VistaVox S, sadece mükem-

mel bir fiyat-performans oranı sunmakla kalmıyor, aynı zamanda ekibe esneklik de katıyor. CBCT çekimlerinin yanı sıra VistaVox S ile görüntü netliği konusunda standartları bir üst düzeye taşıyan panoramik röntgen çekimleri yapabilirsiniz. Bu çok yönlü özellikleri ve yüksek verimi ile VistaVox S kliniğinize değer katar.

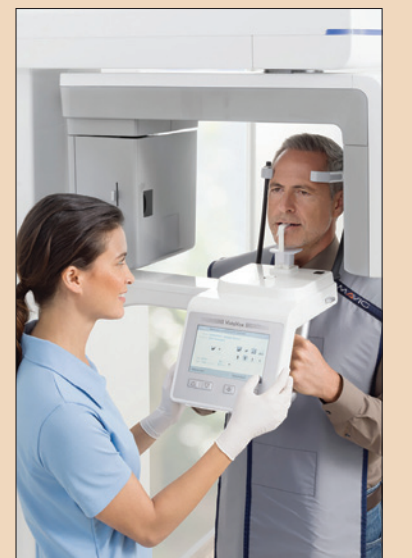**Sefalometrik Röntgen Çekimi**

VistaVox S Ceph, farklı hacimlerde CBCT çekim programları, 17 panoramik program ve 6 sefalometrik çekim modu bulun-

maktadır. VistaVox S Ceph, iki adet son teknoloji CsI sensörüne sahiptir. Avantajımız: 3D röntgen cihazıyla sefalometrik kol arasındaki zahmetli çıkarıp takma işlemi artık geçmişte kalıyor. Sefalometrik röntgen çekimi yapmak için tek yapmanız gereken, istenilen çekim modunu seçmek.

**Kolay Hasta Konumlandırma**

Panoramik röntgen için 3 lazer ışını (sagittal, Frankfurt düzlemi ve kanin) ve CBCT çekimi için iki lazer ışını (sagittal ve Frankfurt düzlemi) hasta konumlandırmayı kolaylaştırır. **DT**

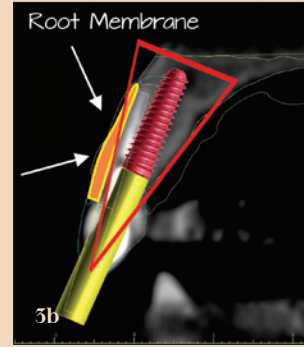
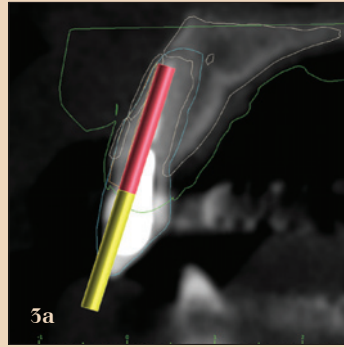
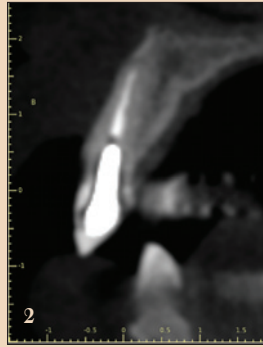
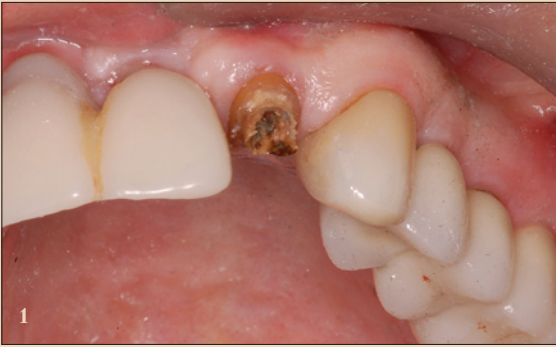



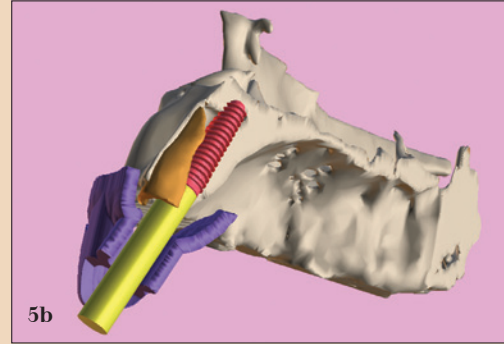
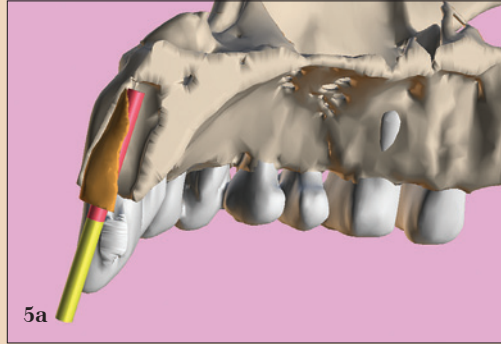
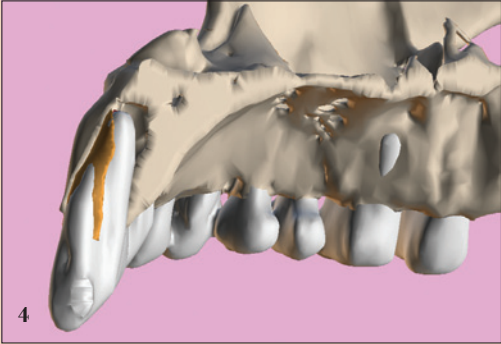
# Kısmi Ekstraksiyon Tedavisi İçin Kılavuzlu Uygulamalar

Dr. Scott D. Ganz ve Dr. Isaac Tawil, ABD


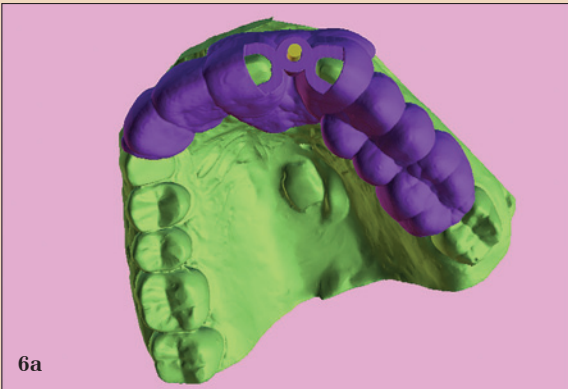
Bu makale ilk olarak 3D printing international magazine Vol.1, 1/2021 sayısında yayınlanmıştır.



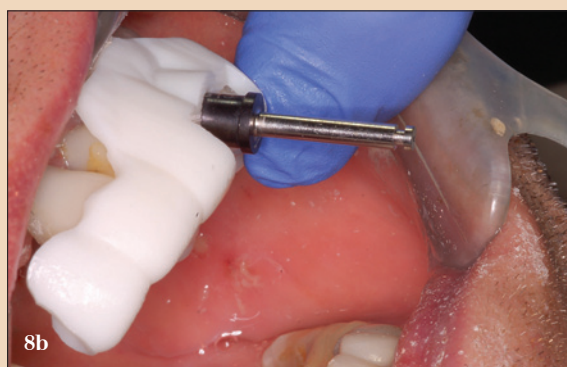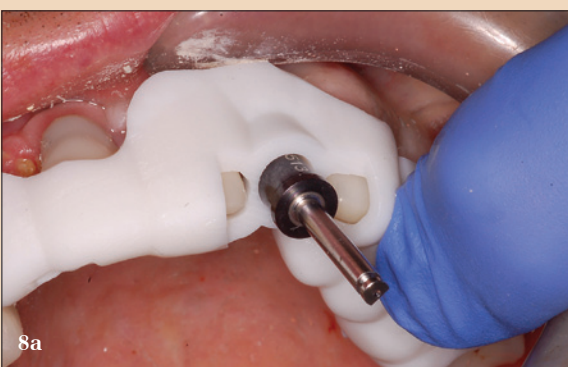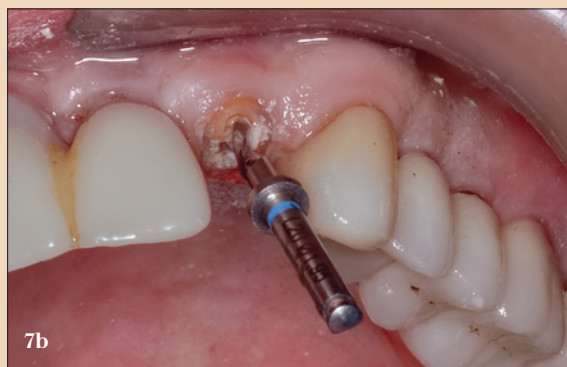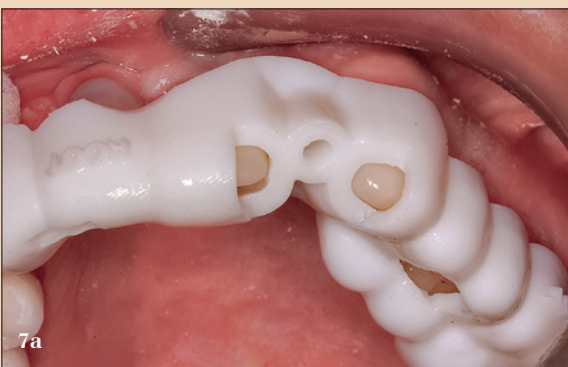
Resim 1. Hasta kısmi ekstraksiyon tedavisi için bir endikasyon olan horizontal kırıklı klinik kronla başvurdu. Resim 2. Kesitsel bir görüntü ile kökün eğiminin alveol kemiğiyle olan ilişkisi görselleştirilebilir. Resim 3a. Kök apeksine uzanmak için ilk frezin çapına uyacak özel bir implant tasarımı (kırmızı) kullanarak başlangıç frez yolunu planlama. Abudment projeksiyonu sarıyla gösterilir. Resim 3b. Kemik Üçgeni içerisindeki simüle edilmiş implant (kırmızı), sarı görünen kök fragmanından (beyaz oklar) uzak durmak için yerleştirildi.



Resim 4. Kesit alınmış maksiller yüzey modelinde parçalara ayrılmış kök (beyaz) ve kök fragmanı (kahverengi). Resim 5a. Kök apeksine ulaşmak için simüle edilmiş özel bir implant ile beraber Meshmixer kullanarak kesilen kökün sanal kesitlenmesi. Resim 5b. Simüle edilen AnyRidge implantın apikal kısmı stabilite için alıcı kemiğe bağlanırken kök fragmanına temas etmeyecek şekilde konumlandırılabilir.



Resim 6a ve b. Dijitalleştirilmiş modelde (yeşil) tasarlanmış iki adet 3D basılı şablon: biri kök apeksinden dışı kesmek üzere ilk frez için (a) ve ikincisi kök boyunca drillemek için sırayla kullanılan rehberli frezler için (b).



Resim 7a. Kök apeksine ulaşmak için kullanılan 2 mm uzunluğunda bir pilot frezi yerleştirmek için manşonsuz bir kılavuz. Resim 7b. Dişin içine gömülmüş frezin görüşüne izin vermek için kılavuzun uzaklaştırılması. Resim 8a ve b. Manşonsuz kılavuza tutunmak için uzun şaftlı kılavuz frezlerin kullanılması, implantı yerleştirmek için dişin ve daha sonra kemiğin art arda ve doğru frezlenmesine imkan tanıdı.

yahı, kök membranı ve PET prosedürlerini planlamak ve yerine getirmek için 3D tani araçlarını derledi (5).

Prosedürleri yerine getirme becerisi, dikkatli tanı, tedavi planlaması ve implant stabilitesini maksimuma çıkarırken kök fragmanının korunmasını sağlamak için drilleme işleminin mükemmel kontrolünü gerektirir. Birçok vakada, yüksek implant stabilitesi elde edildiğinde immedat geçici restorasyonları hazırlamak da mümkün olabilir. Bununla beraber, kök fragmanları kaybolduğunda veya implant entegrasyonu başarısızlığa uğradığında komplikasyonlar ortaya çıkabilir. PET'in esas olarak kökleri bölme, osteotomi preparasyonu ve implant yerleştirmesi için tanısal bir serbest yöntemle gerçekleştirildiği not edilmelidir. Mevcut makale, son teknolojiye dayalı tedavi planlama araçlarını, 3D tasarım yazılımını, 3D yazıcı ve/veya CAD/CAM cerrahi şablonlar kullanarak var olan anatomik yapıların kapsamı bir değerlendirilmesini esas alan tam şablon rehberliği kullanarak PET prosedürünü gerçekleştirme metodlarını tanımlar.

PET için bir endikasyon, hastanın horizontal olarak kırılmış bir klinik kronla başvurmasıdır (Resim 1). 2D bir radyografi kırığın boyutunu, kalan kökün uzunluğunu ve kökün apikalindeki kemiğin tahminini gösterecekken, bir PET prosedürü planlamak için yeterli bilgi yoktur. Kesitsel imajlarla görselleştirildiğinden dolayı, alveol içindeki kökün konumunu ve kemiğin eğimi ile kökün eğimi arasındaki potansiyel ayrımı tam olarak değerlendirmek amacıyla bir KIBT taraması önerilir (Resim 2).

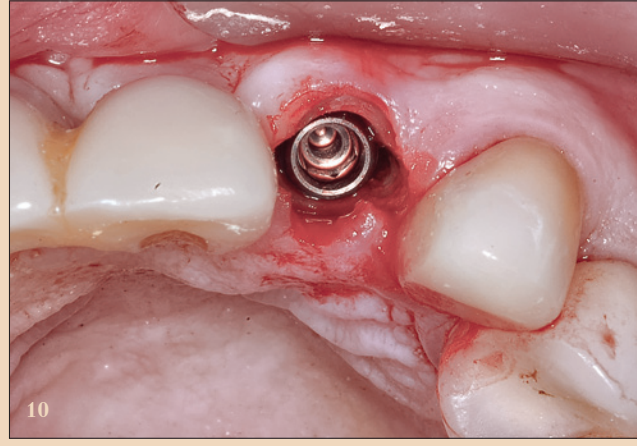
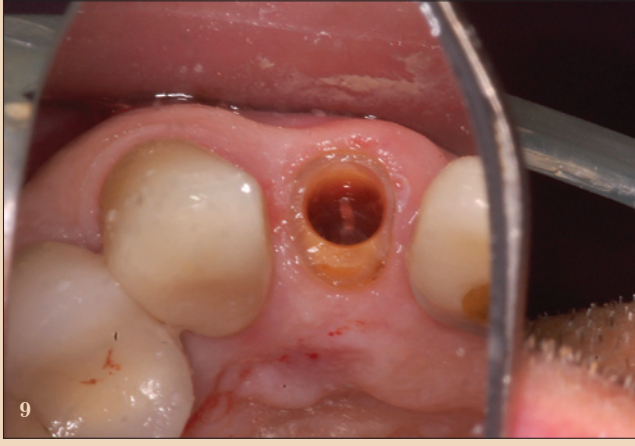İnteraktif tedavi planlama yazılımının değerlendirilmesi, kökü apekse doğru hatasız bir şekilde kesmek için başlangıç frez yolunun planlanmasını mümkün kılar (Resim 3a). Bu, klinik kron boyunca eğimi tam olarak değerlendirmek amacıyla başlangıç frezinin çapını bir abudment izdüşümüyle eşleştirmek için özel bir implant tasarımı oluşturarak başarılabılır (Blue Sky Plan, Blue Sky Bio). Alveoldeki implantın pozisyonunu doğru bir şekilde simüle etmek için, kalacak olan kök fragmanını görselleştirebilmek önemlidir (Resim 3b). İmplantın apikal bölümü, stabilite elde etmek için Kemik Üçgeni'ni kullanarak alıcı kemikte konumlandırılabilir. KIBT alınmasına dayanarak kesitsel bir dilimin sadece 0.125 mm kalınlığında olabileceğini, ve bu sebeple planı doğrulamak

Eksik dişlerin yerini alan dental implantlar, güncel geleneksel diş hekimliğinin ayrılmaz parçası olmuştur. Kabul edilen protokoller artık iki aşamalı geç yükleme, tek aşamalı geç yükleme, iyileşmiş bir alıcı bölgesine immedat yükleme, implantı eğimli yerleştirme, yeni diş çekimi bölgelerine immedat yükleme, kısmi ekstraksiyon tedavisi (PET), soket kalkanı tekniği ve kök membranı konseptini kapsamaktadır.

Teknoloji klinisyenlere diagnosis ve tedavi planlaması için gelişmiş araçlar, cerrahi girişim için aletler, geliştirilmiş implant yüzey işlemleri ve yiv tasarımı, geliştirilmiş implant-abudment bağlantıları, çok yönlü diş laboratuvarı yazılımı ve CAD/CAM uygulamaları, daha çok geçici ve daimi restoratif materyal seçeneği, statik ve dinamik navigasyon ile frez tasarımlarında ve drilleme protokollerinde değişiklikler sağlamıştır. Dental implant prosedürleri hastaların ihtiyaçlarını karşılamak için öngörülebilir, etkili ve gereklidir.

Çeşitli formülasyonlarında kısmi ekstraksiyon prosedürlerinin kemiği ve yumuşak doku hacmini korumak için kanıtlanmış yöntemler olduğu gösterilmiştir (1-7). 2017'deki makalemiz (The Root Membrane Concept: In the Zone With the "Triangle of Bone", Dentistry Today CE, October 2017), başarılı sonuçlar elde etmek için "Kemik Üçgeni" konseptine ve özel aletlere da-





Resim 9. Silindirik diş preparasyonu, implant için yeterli yer sağlayacak kök fragmanının istenen yarım şekliyle sonuçlandı. Resim 10. İmplant, üreticiye özel bir taşıyıcı kullanarak kılavuz aracıyla osteotomi içine yerleştirildi. Resim 11. İstiflenebilir diş kaynaklı kılavuz ve Resim 15 a-c'de görülen diğer üç ayrı bileşen.

→ DT Sayfa 4

için tüm açılardan bütün görüntülerin görselleştirilmesi gerektiğini belirtmek önemlidir. 3D bölütleme (segmentasyon) kullanılarak (nesneleri yoğunluk değerlerine göre ayırma) her kökü tanımlamak ve implantın simüle edilmiş pozisyonunu 3D rekonstrükte volüm boyunca sagittal bir kesitte daha kapsamlı incelemek mümkündür (Resim 4).

Volümleri STL formatında dışa aktarma becerisi, bu nesnelerin düzenlenmesine ve Meshmixer (Autodesk) gibi diğer yazılım programlarında kullanılmasına imkan sağlar. Kök görüntüsünün STL dosyası Meshmixer'a aktarıldı ve kök, PET için yarım şekli taklit etmek üzere Boolean Difference kullanılarak sanal olarak bölümlere ayrıldı (Resim 5a). Simüle implantın apikal kısmı, stabilite için alıcı kemiğe girerken kök fragmanına dokunmayacak şekilde pozisyonlandırılabilir (Resim 5b).

Böyle dikkatli bir planlama, uygun görüş açısı ile yeteri kadar KIBT taramasının elde edilmesine veya bir ağız içi tarayıcı ya da yazılım programına aktarım yapan bir masaüstü tarayıcı yoluyla dijitalleştirilen ark formunun oklüzal yüzey verilerinin STL dosyalarının birleştirilmesine dayanır. Daha sonra kesin dijitalleştirilmiş yüzey modeli üzerinde iki adet 3D-basılı şablon tasarlandı; biri başlangıç frezinin dış kök apeksinde kesmesi için, ve ikincisi kökün kendisini delmek için rehber eşliğinde sıralı frezlerin kullanılması için (Resim 6).

Kök apeksine ulaşmak için yeteri kadar uzun olan 2 mm'lik bir pilot frez, manşonsuz kılavuzlu bir yaklaşımla diş kaynaklı cerrahi rehber yerindeyken kullanıldı (Resim 7a). Rehberin uzaklaştırılması, frezin diş boyunca kontrol edilmesine izin verdi (Resim 7b). Manşonsuz kılavuz içinde uzun şaftlı rehberli frezlerin kullanılması, dişin ve ardından doğal diş kökünün apeksinin ötesindeki kemiğin sıralı ve doğru bir şekilde uzaklaştırılmasına imkan tanıdı (R2Gate, MegaGen; Resim 8). Silindirik diş preparasyonu/osteotomi, implanta boşluk sağlamak için istenen yarım şekliyle sonuçlandı (Resim 9). Daha sonra kök, özel üretilen frezlerle mesiodistal olarak kesildi (Root Membrane Kit, MegaGen) ve palatinal kısım uzaklaştırıldı. Şablon kullanılarak implant, doğru implant taşı-

→ DT Sayfa 6

PROF. DR. PARMJIT SINGH

BDS, MFDS, MSC, MORTH, FDS ORTH, CILT

# ORTODONTİ

## 1 Yıllık Modüler Seminer Programı



Ortodonti Eğitim Seminer Programı'nın hazırlık safhası biraz uzun sürdü çünkü en küçük ayrıntı için bile hiç acele etmeden çalıştık. İstedik ki, bu programa katılan her meslektaşımız, eğitim sonu için planladığımız ve öngördüğümüz "öğrenim hedefleri"ne eksiksiz ulaşsın.

MODÜL 1

07-09 EKİM 2022  
İSTANBUL

Bu programda, kraniyofasial bölgenin büyüme ve gelişiminin yanı sıra, etkin hasta değerlendirme teşhis koyma yer alıyor. Gelişimsel anomallerin etkili yönetimiyle birlikte, radyolojik ve dijital görüntüleme ilkeleri de bu bölümde ele alınan önemli konulardan.

MODÜL 2

09-11 ARALIK 2022  
İSTANBUL

Ortodontik tedavi planlama ilkeleri ve tedavi protokollerini öğreneceğimiz bu ikinci modülde, kapsamlı kayıt alma yöntemleri anlatılıyor. Vaka değerlendirme ilkelerinden, ortodontik tedavi için efektif planlamanın nasıl yapılması gerektiğine kadar birçok önemli başlık da yine bu modülün konuları arasında. Ayrıca sabit apareyler için tedavi protokol ilkeleri de kapsamlı şekilde ele alınıyor.

MODÜL 3

27-29 OCAK 2023  
İSTANBUL

Eğitim programının yedinci günü, daha doğrusu 45. saatıyla başlayan üçüncü modülde, ortodontik tedavi ilkeleri, sabit ortodontik apareylerin yerleştirilmesine dair klinik prensipler, diş hareketinin biyolojik mekanizmaları da dahil olmak üzere; klinik ortodontik tedavinin tasarlanması ve planlanmasını öğrenmiş oluyoruz. Diş hareketlenmelerinin nasıl ciddiyle değerlendirilip, kontrol edileceği de bu bölümün konuları arasında.

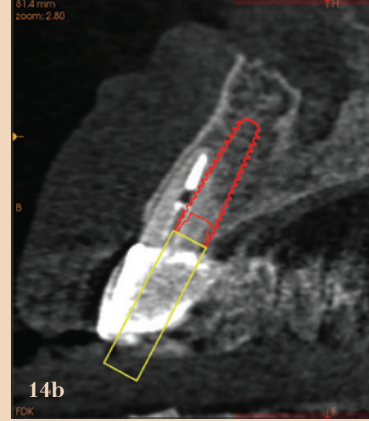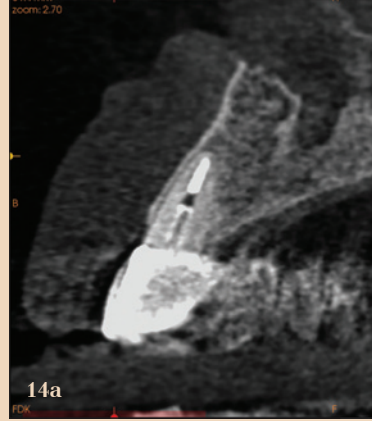
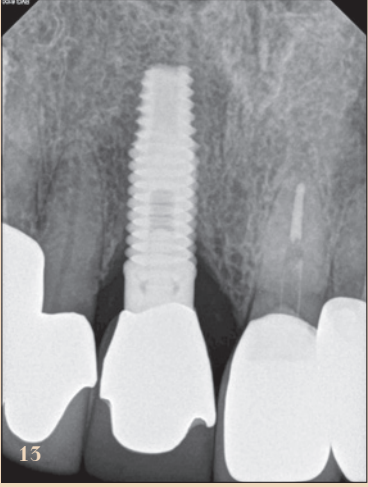
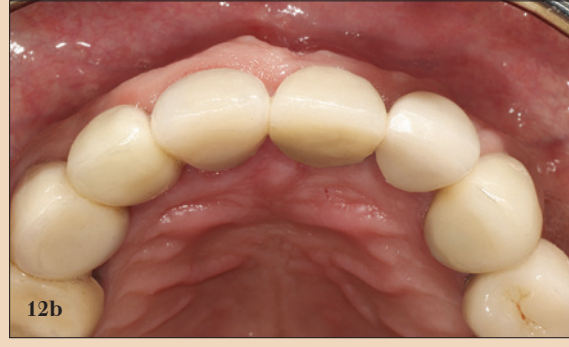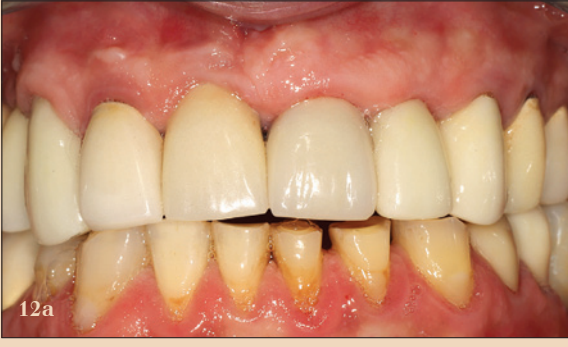KURSTA SIMULTANE TERCÜME YAPILMAKTADIR

Bilgi & Kayıt  
0212 481 02 20  
0555 518 87 27  
DrVesta.com

 **Knightsbridge Academy**  
Dental & Medical Trainings

 **vesta**  
MEZUNİYET SONRASI SIKAKTIL EĞİTİM AKADEMİSİ  
DİS HEKİMLİĞİ VE BİLİMLERİ EĞİTİMİNDE UZMAN





→ DT Sayfa 5

yıcı ile tam şablon rehberliği elde etmek için kemiğin kesilen parçasının içine yerleştirildi ve stabilite, implant stabilite katsayımı elde etmek için rezonans frekans analizi (RFA) kullanılarak ölçüldü (ISQ; Resim 10).

Kökü drilleme konsepti yeni değildir ve literatürde rapor edilmiştir (8). Soket kalkanı tekniği için kılavuzlu metodların kullanılması da, CAD/CAM ile üretilmiş bir şablon kullanılarak bildirilmiştir (9). Bununla birlikte bir PET, soket kalkanı tekniği ve kök membran tekniği için tamamen rehberli bir prosedürü planlamak ve gerçekleştirmek amacıyla teknolojiyi kullanma becerisi, klinisyenlere başarılı sonuçlarda yardımcı olmak için ek metodolojiyi göstermektedir.

İlk konsept, biri apekte kökü ayırmak, ikincisi kökü frezleme ve implantı yerleştirmek için iki ayrı şablonun kullanımını tanımladı. Gelişme devam ederken, asıl şablonun çıkarılmasını ge-

rektirmeyen, ancak PET tekniği için gereken farklı frezlere ve açılardırma izin veren ikinci bir seçenek sunuyoruz: istiflebilir diş kaynaklı kılavuz. Yeni tekniğin dört bileşeni vardır: (1) temel şablon (istiflebilir diş kaynaklı kılavuz); (2) kök apeksi için bir kılavuz pilot frez (APEX STACK); (3) kök fragmanlarını şekillendirmek için hilal şeklindeki bir kılavuz (PET Shaper STACK) ve (4) osteotomide frezleme ve implantı kılavuz boyunca yerleştirmek için bir kılavuz (Surgical Guide STACK; Resim 11).

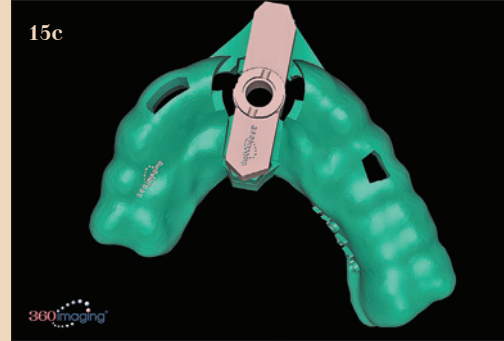
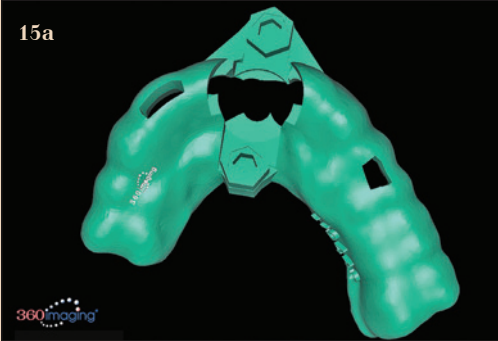
### Vaka Raporu

62 yaşında bir erkek hasta, sol santral kesici dişinde çekim gerektiren umutsuz prognozlu bir post kırığıyla başvurdu (Resim 12a ve b). Preoperatif periapikal radyograf, komşu bölgede #11 metal-seramik restorasyonla desteklenen mevcut bir implant olduğunu gösterdi (Resim 13). KIBT (CS 9600, Carestream Dental) kesitsel görüntüsü, bir PET prosedürü için endodontik olarak tedavi edilen dişin alveola göre aksı ile ilişkili uygun bir preoperatif durum ortaya çıkardı (Resim 14a). Yerel Carestream 3D Imaging yazılımı kullanarak, kök fragmanından uzak durmak için mevcut kemik içine simüle edilmiş bir implant ve abudment projeksiyonu yerleştirildi (Resim 14b).

İmplantın son konumu, restoratif gereksinimler ile istiflebilir diş kaynaklı cerrahi şablonun tasarım ve üretimine bakarak belirlendi, özel olarak tasarlanmış interaktif tedavi planlama yazılımı (360dps, 360Imaging) kullanılarak yapıldı. Farklı frez kılavuz parçalarını tutmak için bukkal ve lingual altıgen uzantıları kapsayan temel şablon, komşu dişlerin üzerine sıkıca oturacak şekilde tasarlandı (Resim 15a). Daha sonra başlangıç kılavuz frezin kök apeksine ulaşması için kesitmeye uyum sağlayacak şekilde ayrı parçalar üretildi, bunu osteotomide frezleme ve implant yerleştirme için ikinci bir final kılavuz izledi (Resim 15b ve c). İmplant ve şablon tasarımı, cerrahi müdahale öncesinde hastaya özel bir abudment ve geçici restorasyon tasarlamak ve üretmek için daha sonra CAD/CAM uygulamaları ile birleştirilebilen, asıl restoratif odaklı planlama için olanak sağladı (Resim 16).

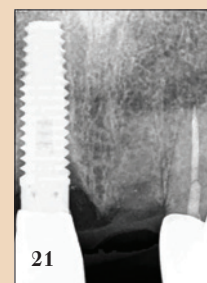
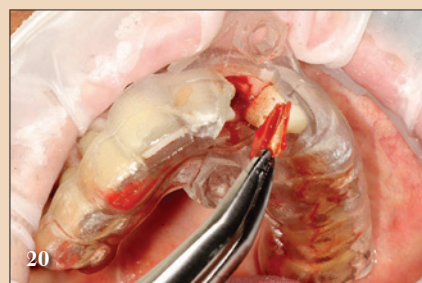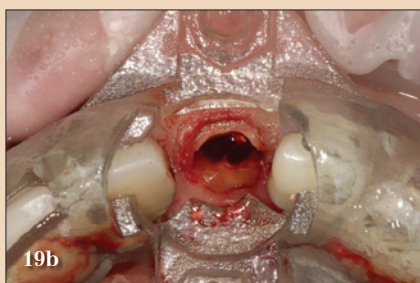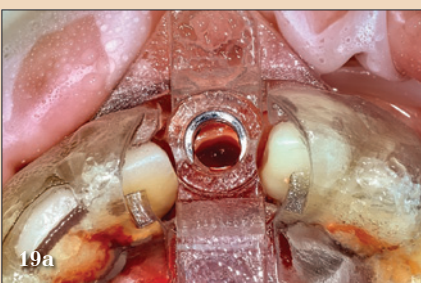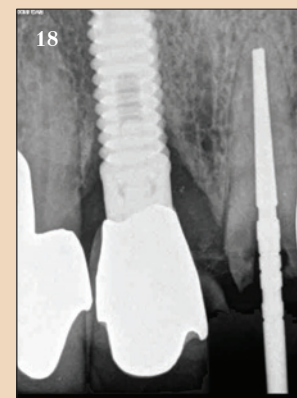
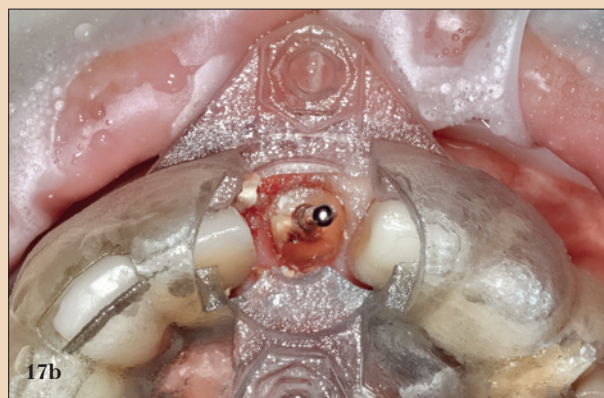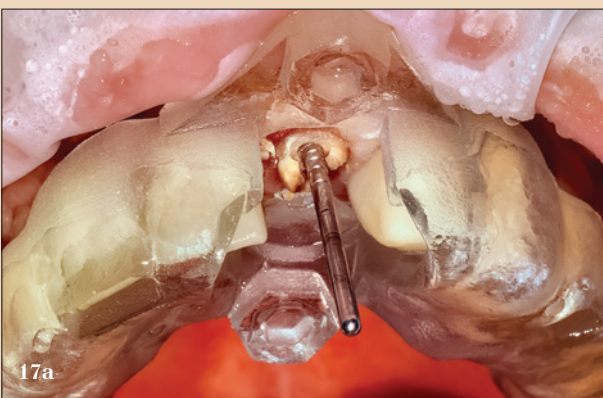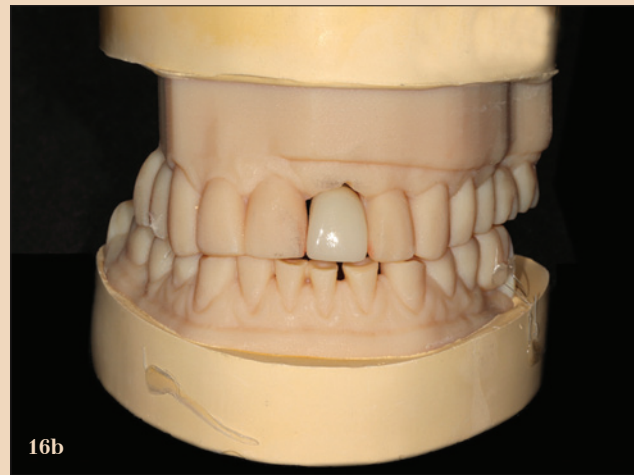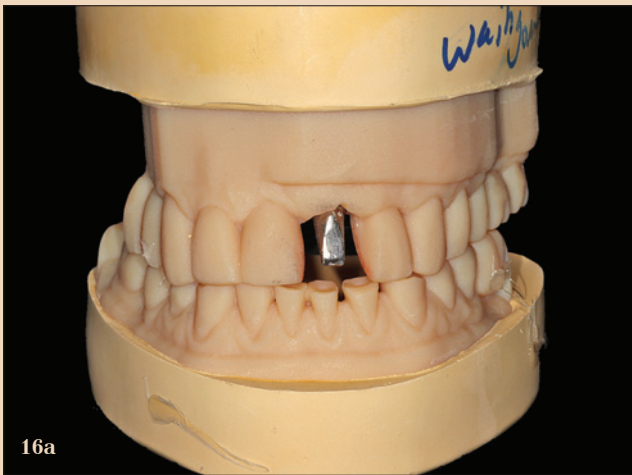Kılavuzlu drilleme işleminden önce, kök kanalındaki gütü perkayı çıkarmak için bir Gates-Glidden frez kullanıldı. Diş kaynaklı şablon ve ilk frezden yararlanılarak, kökün apeksine ulaşmak için önce uzun şekillendirici frezler (IS1, IS2 from the Root Membrane Kit, MegaGen) kullanıldı (Root Membrane Kit; Resim 17). Bir periapikal radyograf apeks boyuna ulaşıldığını ve tüm gütü perkaların çıkarıldığını doğruladı (Resim 18). İkinci parça, uzun, yuvarlak elmas frezlerin kökü istenilen yarım biçiminde şekillendirmesine imkan tanıyan metal silindire sahipti (Resim 19a). Parça, palatal köke ulaşmak için çıkarıldı (Resim 19b). Periotomlar veya FRINGS forsepsi

Resim 12a. Sol santral kesici dişte ortaya çıkan ve çekim gerektiren bir post kırığı. Resim 12b. Servikal doku hacmi ve konturlarını resmeden oklüzal görünüm. Resim 13. Komşu bölgedeki (#11) mevcut implant destekli metal-seramik restorasyonu gösteren preoperatif periapikal radyograf. Resim 14a. KIBT kesit görüntüsü PET prosedürü için uygun bir preoperatif koşulu gösterdi. Resim 14b. Yerel Carestream 3D Imaging yazılımı kullanarak, kök fragmanından uzak durmak için mevcut kemik içine simüle edilmiş bir implant (kırmızı hat) ve abudment projeksiyonu (sarı çerçeve) yerleştirildi.



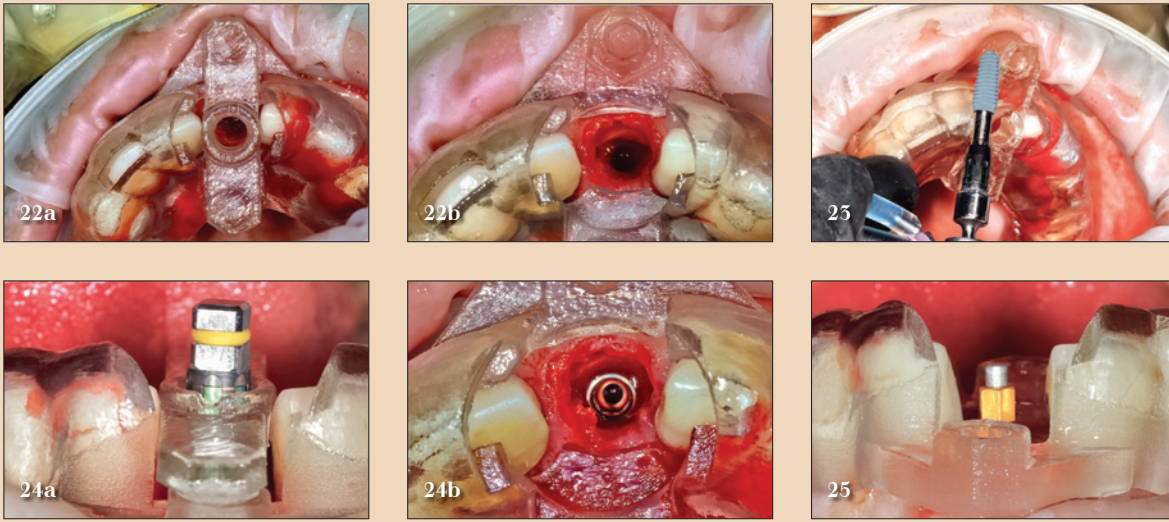
Resim 15a. Farklı frez kılavuz parçalarını tutmak için bukkal ve lingual altıgen uzantıları kapsayan temel şablon, komşu dişlerin üzerine sıkıca oturacak şekilde tasarlandı. Resim 15b ve c. Başlangıç kılavuz frezin kök apeksine ulaşması için kesitmeye uyum sağlayacak şekilde ayrı parçalar üretildi, bunu osteotomide frezleme ve implant yerleştirme için ikinci bir final kılavuz izledi.

Resim 16a ve b. İmplant ve şablon tasarımının doğruluğu, hastaya özel bir abudment ve geçici restorasyonun tasarımı ve üretimi için CAD/CAM uygulamalarıyla birlikte asıl restoratif olarak yönlendirilen planlamaya olanak tanır.

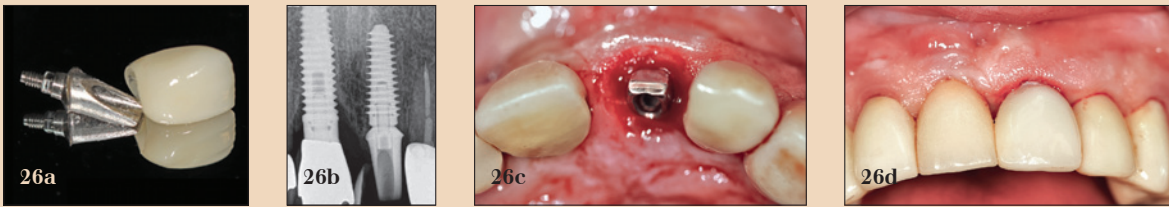


Resim 17a ve b. Diş kaynaklı şablon ve ilk frezden yararlanılarak, kökün apeksine ulaşmak için önce uzun şekillendirici frezler kullanıldı. Resim 18. Drillin olduğu bir periapikal radyograf, apeks boyuna ulaşıldığını ve tüm gütü perkaların çıkarıldığını doğruladı. Resim 19a ve b. İkinci metal silindirik parça, yuvarlak elmas frezlerin kökü istenilen yarım biçiminde şekillendirmesine imkan tanıdı (a). Parça, palatal köke ulaşmak için çıkarıldı (b). Resim 20. Kesilen palatal kök dikkatli bir şekilde uzaklaştırıldı. Resim 21. Bir periapikal radyograf, palatal kökün ve gütü perkaların tamamen çıkarıldığını doğruladı.

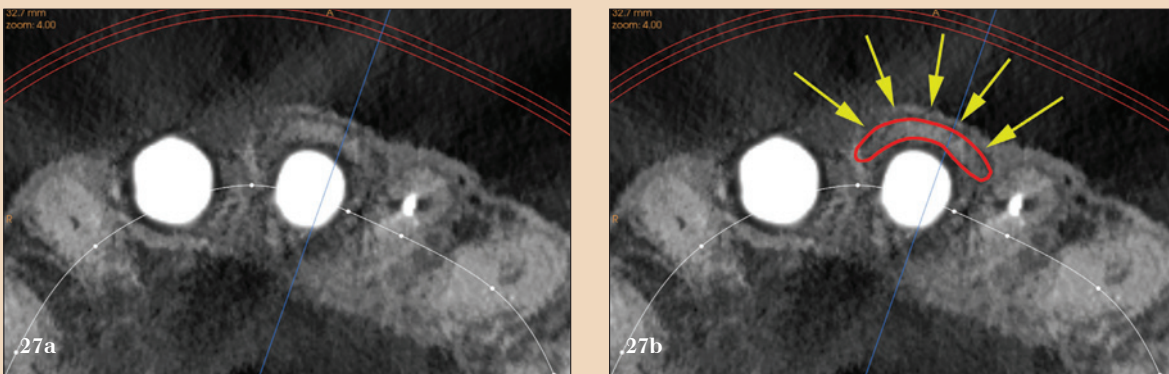




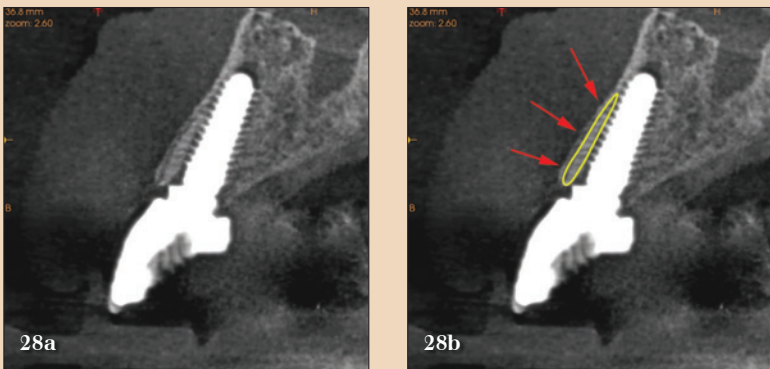
Resim 22a ve b. Son parça, osteotomi preparasyonu için kılavuzlu manşonsuz frezleri karşılayacak şekilde tasarlandı (a). Osteotomi, önceden planlandığı gibi, yeterli restoratif aralık bırakırken, kalan kök fragmanına yakın olmaktan kaçınacak şekilde hazırlandı (b). Resim 23. Manşonsuz kılavuz aracılığıyla tam şablon rehberliği için, R2Gate cerrahi taşıyıcı kullanılarak yerleştirmeden önce görülen implant. Resim 24a ve b. Derinlik kontrolü ve rotasyonel pozisyonlandırma, yerleştirme aletine uyumlu olması için şablonun üzerindeki çentik işaretleriyle kesin olarak saptandı (a). Oklüzal bakış, fasiyal yöne doğru konumlandırılan anti-rotasyonel internal konik-altıgen bağlantıyı gösterdi. Resim 25. İmplantın özel bir SmartPeg kullanılarak, immedat bir restorasyon yerleştirmek için gerekli başlangıç stabilitesi referans ISQ değeri 76 olarak kabul edildi.



Resim 26a-d. Prefabrike CAD/CAM abudment ve geçici restorasyon (a), Bir postoperatif periapikal radyograf bu platform-switch konsepti için subkrestal yerleştirmenin başarılı olduğunu onayladı (b), Abudment yerinde (c). Yumuşak doku konturları mükemmeldi, ve geçici restorasyon için dikiş gerekmedi (d).



Resim 27a ve b. Ameliyat sonrası KIBT taramasının aksiyal görüntüsü, kök membranının sağlam hilal şeklini ortaya çıkardı (a) opak implant pozisyonunun fasiyalinde kırmızıyla belirtildiği gibi (b).



Resim 28a ve b. Ameliyat sonrası kesitsel görüntü, implantın konumunu açık bir biçimde göstermiştir (a) geçici restorasyon, kök membranının palatinalinde konumlandırıldı (b), sarı ile belirtildiği gibi (kırmızı oklar).

#### → DT Sayfa 6

(ikisi de TBS Dental) gibi uygun aletleri kullanarak, kökün palatal parçası dikkatli bir şekilde uzaklaştırıldı (Resim 20). Bir periapikal radyograf, kökün palatal parçasının tamamen çıkarıldığını doğruladı (Resim 21). Bir sonraki parça, osteotomi preparasyonu için kılavuzlu manşonsuz frezleri karşılayacak son çapa eşitti (Resim 22a). Osteotomi,

simülasyon yazılımında önceden planlandığı gibi, yeterli restoratif aralık bırakırken, kalan kök fragmanına yakın olmaktan kaçınacak şekilde hazırlandı (Resim 22b). İmplant yerleştirilmesi (AnyRidge, MegaGen), uygun tork değerlerinde tam şablon rehberliği için R2Gate cerrahi taşıyıcı kullanılarak kolaylaştırıldı (Resim 25). Derinlik kontrolü ve rotasyonel pozisyonlandırma, yerleştirme aletine uyumlu olma-

sı için şablonun üzerinde işaretlenen çentik ile kesin olarak saptandı (Resim 24).

İlk plan hemen çekim, immedat yerleştirme ve immedat restorasyondur. Bu sebeple, implanta spesifik SmartPeg (Osstell; MEGA ISQ, MegaGen) kullanılarak bir ISQ değeri sağlayan, objektif bir teknoloji olan RFA ile implantın stabilitesini ölçmek gereklidir. Bir immedat restorasyon yerleştirmek için yeterli başlangıç stabilitesi referans ISQ değeri (76) olarak kabul edildi (Resim 25). Prefabrike CAD/CAM abudment daha sonra implanta sıkıca tutturuldu, ve bir postoperatif periapikal radyograf bu platform-switch konsepti için subkrestal yerleştirmenin başarılı olduğunu onayladı (Resim 26a). Daha sonra geçici akrilik restorasyon yerleştirildi ve herhangi bir oklüzal çatışma olup olmadığı incelendi (Resim 26b). Restorasyonun oklüzyon dışında olması, entegrasyonu zorlaştıracak pre-

matür kuvvetlerden kaçınmak için önemliydi. Yumuşak doku konturları mükemmeldi ve flep kaldırılmadığından dolayı dikiş gerektirmedi (Resim 26c ve d). Sekiz haftalık bir periyoddan sonra implant stabilitesi 80 ISQ olarak ölçüldü, entegrasyon sürecinin devam ettiğini ve implantın daimi restorasyon için hazır olduğunu onaylandı. Daha sonra implantın ve yumuşak doku çıkış profilinin konumunu yakalamak için bir ağız içi tarayıcı ve taranan abudment kullanıldı. Postoperatif KIBT taraması kök membranının bozulmamış yarım şekli ortaya çıkardı (Resim 27 ve 28). Daha sonra daimi restorasyon yapıldı ve yumuşak doku çıkış profilinin mükemmel retansiyonu gösterildi (Resim 29 ve 30).

#### Tartışma

PET, kök membranı ve soket kalkını konseptleri; tekniklerin geliştirilmesi ve uzun dönem çalışmalarda etkinliklerinin kanıtlanması sebebiyle popülerliklerini artırmıştır. Kökü tutmanın amacı, diş çekiminden sonra sıklıkla meydana gelen doku hacim kaybını ve sonradan ortaya çıkan kemik rezorpsiyonunu önlemek amacıyla soketin kemik duvarlarına periodontal ligament bağlantısını devam ettirmektir. PET alveol kemiğini ve doku hacmini immedat implant yerleştirmesiyle veya yerleştirme olmaksızın korumayı kanıtlamıştır, ancak bu minimal invaziv tedavi yöntemi, tekniğe son derece duyarlı bir tekniktir ve uygun protokoller izlenmezse komplikasyonlarla sonuçlanabilir. Bu sebeple, ön tanı, tedavi planlaması ve tedavinin uygulanması için 3D anatomik gösterimin tam olarak anlaşılması gereklidir. Bu makale, osteotomi preparasyonu ve implant yüklemeye olduğu gibi kök preparasyonu için spesifik uçlara sahip, yeni bir istiflebilir diş kaynaklı kılavuz ile tam şablon rehberliği sağlamak için son teknoloji KIBT görüntü ve planlama yazılımını kullanarak tanı aşamasını en üst düzeye çıkaran iki alternatifini tanımlamıştır. Çoğu teknikte olduğu gibi, bu tedavi yöntemlerini doğrulamak için uzun vadeli ek veriler sağlanacak, daha fazla klinik deneme yapılması önerilmektedir.

#### Teşekkür

Yazarlar, bu makalenin hazırlanmasındaki uzmanlık ve desteği için, ABD New Jersey Morristown'dan Dr. Barry Kaplan'a teşekkür ederler. DT

#### Editör Notu:

Bu makale orijinal olarak Eylül 2020'de Dentistry Today'de yayımlanmış ve burada Dentistry Today'in izniyle düzenlenmiş bir örneği hazırlanmıştır. Yayıncıda bir referans listesi mevcuttur.

#### Yazar Hakkında

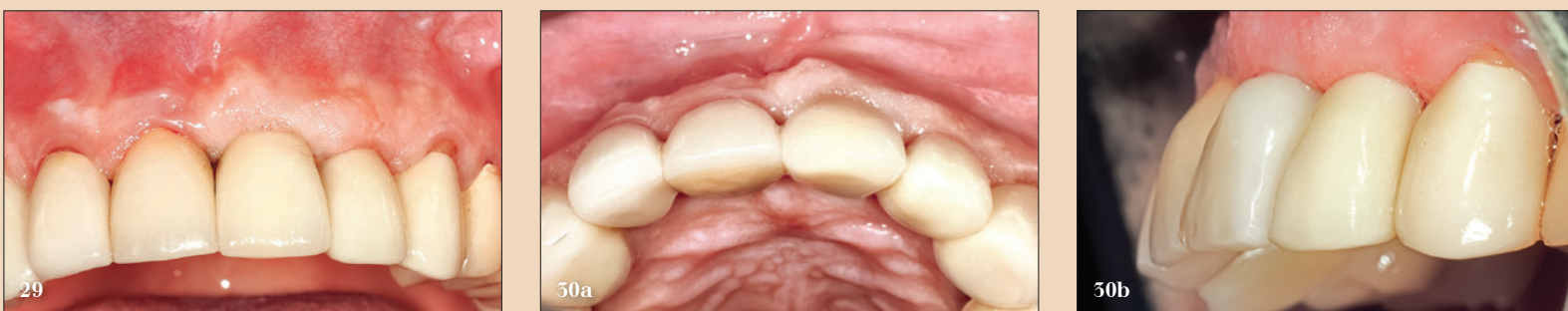

Dr. Scott D. Ganz, uzmanlık sertifikasını maksillofasiyal protez ve protodonti'den aldı ve bu, implant cerrahisinin cerrahi ve restoratif aşamalarına odaklanmasına ve daha sonra implantla alakalı 15 ders kitabına katkıda bulunmasına zemin hazırladı. Academy of Osseointegration üyesi, International Congress of Oral Implantologists (ICOI)'de uzman doktor, Digital Dental Society'nin ABD temsilcisi, Digital Dentistry Society (DDS)'nin ABD şubesi başkanı ve Advanced Implant Education (AIE)'in yönetici ortağıdır. Dr. Ganz, New Jersey, Newark'taki Rutgers School of Dental Medicine'in öğretim kadrosundadır ve New Jersey'deki Fort Lee'de serbest hekimliğini sürdürmektedir. Kendisine drganz@dranz.com adresinden ulaşılabilir.

#### Yazar Hakkında



Dr. Isaac Tawil, Digital Dental USA Society Yönetim Kurulu'nda yer almaktadır, International Academy of Dental Implantology (IADFE)'de uzman doktor, Advanced Dental Implant Academy ve ICOI üyesidir. CE'de Dentistry Today'in En İyileri'nden biridir, Osseodensification Academy öğretim üyesi, Brighter Way eğitim direktörü (Phoenix, Arizona) ve Guided Smile dijital direktörüdür. MegaGen International Network of Education and Clinical Research'ün temsilcisi, MINEC ABD üyesi, ve Slow Dentistry girişiminin temsilcisidir. Diş hekimliğindeki üstün başarılarından dolayı Pierre Fauchard ödülü ve Başkanlık Hizmet Ödülü sahibidir. Advanced Implant Education'ün kurucusu ve yönetici ortağıdır, TBS instruments and Universal Shapers LLC'in ortağıdır ve diş hekimliği endüstrisinde yeni ürün danışmanıdır. Dr. Tawil, dünya çapında büyük akademik oturumlar ve workshoplar düzenlemiştir. Brooklyn, New York'ta serbest hekimlik yapmaktadır. Kendisine iketawil@mac.com adresinden ulaşılabilir.

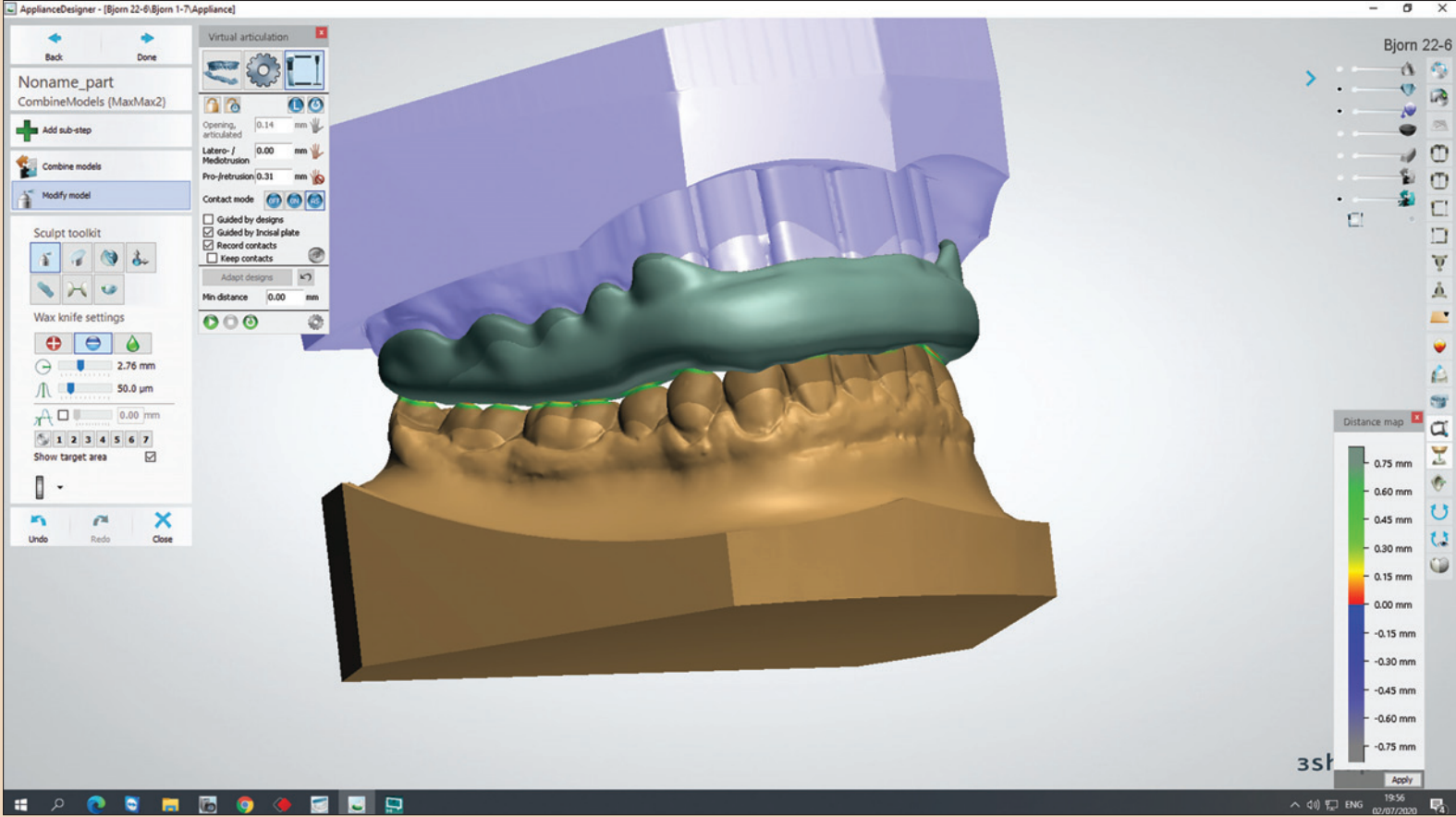


Resim 29. Daimi restorasyon, yumuşak doku profilinin mükemmel retansiyonunu gösterdi. Resim 30a ve b. Oklüzal bakış, yumuşak doku servikal konturlarla devamlılığı sağlanan hacmi gösterdi (a), ve yandan çekilen görüntü, mükemmel bir yumuşak doku çıkış profili ortaya koydu.




# Kişisel Bir Oklüzal Splint Üretimi için Tamamen Dijital İş Akışı

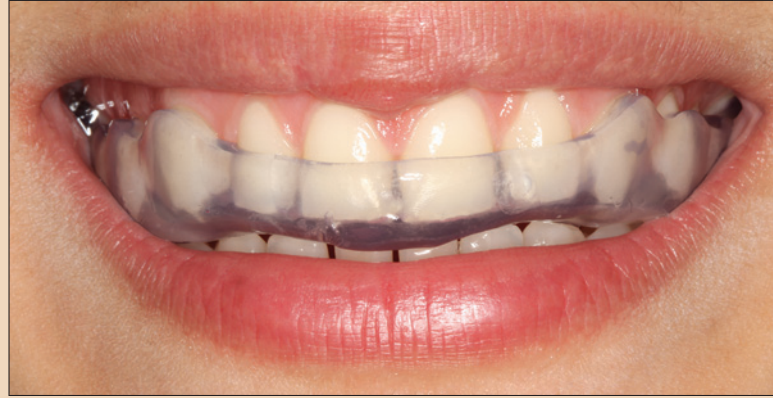Socratis Gonidis, Yunanistan




Resim 1. 3Shape dental CAD yazılımı.



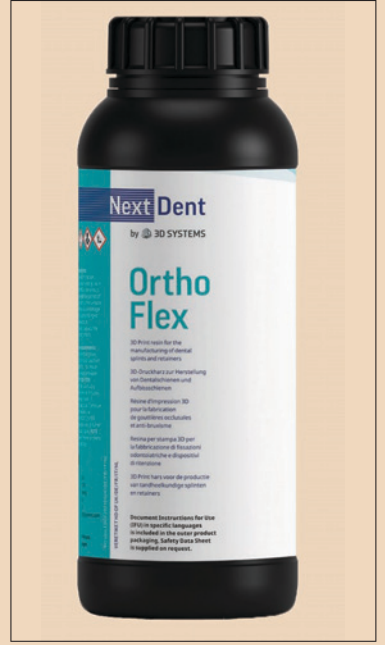
Resim 2. NextDent 5100 üzerindeki platformda NextDent Ortho Flex basımı.



Resim 3. NextDent Ortho Flex'ten yapılan çok parlak ve şeffaf splint.



Resim 4. Özel destek yerleşimi.



Resim 5. NextDent Ortho Flex rezin.

edilmiştir ve mükemmel mekanik özellikler sergiler, şeffaf bir görüntüsü vardır ve üretim sonrası cilalaması kolaydır. Çok parlak ve şeffaf bir splint, ince aşamada yüksek parlaklıkta bir cila bileşiği gibi geleneksel cilalama yöntemleri ile elde edilebilir (Resim 5). NextDent Ortho için oluşturulan benzersiz basım stili, desteklerin oklüzal yüzeye temas etmeyeceği şekilde destek yerleşimi sağlar (Resim 4). Sonuç olarak bu optimize edilen basım stili ve destekler, dental splint hastanın dentisyonuna rahat bir şekilde oturur ve manuel değişiklik yapmaksızın ısırma ve oklüzyon doğrudur. Bu, dijital olarak üretilen splinterin yapımı için ileriye yönelik çok büyük bir adımdır, diş laboratuvarları için epey zaman tasarrufu sağlar. NextDent Ortho Flex rezin (Resim 5), klinik olarak mükemmel sonuçlar göstermiştir, çünkü özel olarak geliştirilmiş esneklik sayesinde daha dayanıklıdır. Bu, altı aylık kullanımda rapor edilen sıfır splint başarısızlığına bakarak doğrulanmıştır. [DT](#)

## Giriş

Bireysel bir oklüzal splint üretmek için birkaç adım atılmalıdır. Öncelikle bir ağız içi tarayıcı kullanılarak hastanın dentisyon ve artikülasyonunun dijitalleştirilmesi gerekir. Ardından bu dijital ölçü dosyaları, dental oklüzal splintin tasarımını hazırlamak için daha sonra 3D dental yazılıma transfer edilir. Tasarım tamamlanır tamamlanmaz, sertifikalı özel 3D rezin ile

3D basım teknolojisini kullanarak splint üretilebilir.

## İş Akışı

Ağız içi kamera kullanırken, diş etinin ilgili kısımları da dahil dentisyonun her yüzeyini yakalamak önemlidir. Kameranın, diş izlerini doğru olarak kaydedebilmesi önemlidir.

Dijital ölçü taramalarını dental CAD yazılımına (3D Shape)

aktardıktan sonra, dental splintin tasarımı aracılığıyla sihirbaz operatörü yönlendirecektir (Resim 1). Farklı parametreler kontrol edilebilir ve andırkatların doldurulması otomatize edilebilir. Farklı tasarım seçeneklerine erişilebilir, teknisyene ve/veya klinisyene oklüzal rehberliği seçebilmesi için seçenekler sunulabilir vs. Dental splint tasarımı tamamlanır tamamlanmaz, direkt olarak bir 3D ya-

zıcı ile paylaşılabilir. Biz diş laboratuvarımızda, NextDent 5100 (3D Systems) kullanıyoruz. Yazıcıyı kolayca kontrol eden yazılım (3D Sprint, 3D Systems) ve dosyanın konumlandırılması ve desteklenmesine yardımcı olur.

Oklüzal splintin basımı için, 3D Systems tarafından NextDent Ortho Flex adında özel bir rezin geliştirildi (Resim 2). Bu rezin, oklüzal splintler için optimize

## Yazar Hakkında



Socratis Gonidis, Yunanistan Atina'da bulunan Gonidis LAB'ın sahibidir, ortodonti ve ortodontik CAD/CAM konusunda uzmanlaşmıştır. Kendisiyle sgonidis@gmail.com adresinden iletişime geçilebilir.



## Aile Diş Hekimliği Uygulaması Pilot İllerde Başladı

Aile Diş Hekimliği uygulaması pilot illerde hizmete girdi. Eskişehir, Kırşehir ve Karabük'te başlayan uygulamanın, 2023'te tüm illerde yaygınlaştırılması planlanıyor.



Eskişehir İl Sağlık Müdürü Prof. Dr. Uğur Bilge, "Aile Diş Hekimliği Uygulaması" hakkında yaptığı açıklama ile konu hakkında bilgileri paylaştı. Açıklamada,

"Bakanlığımızın önümüzdeki yıl ülke genelinde hayata geçirmeyi planladığı Aile Diş Hekimliği uygulaması, 15 Ağustos 2022 itibarıyla pilot illerimiz Eskişehir,

Kırşehir ve Karabük'te başlatılmıştır. Birinci basamak sağlık hizmeti kapsamında bulunan Aile Diş Hekimliği uygulaması sağlığın teşviki, koruyucu sağlık hizmetleri ile teşhis, tedavi ve rehabilitasyon hizmetlerinin bir arada verildiği, bireylerin hizmete kolayca ulaşabildikleri, düşük maliyetle etkin ve yaygın sağlık hizmeti sunumudur" ifadeleri yer aldı. **DT**

## Bavbek'in Ortodonti Araştırması, Desteklenen 11 Projeden Biri Oldu



Align Technology'nin finanse ettiği bilimsel araştırmalar, ortodonti ve diş hekimliğinde uygulanan tedavilerin daha iyi anlaşılmasını amaçlayan projeler için geniş bir konu yelpazesini kapsıyor.

### Bu Desteği Alan İlk Türk Araştırma Ekibi

Align Technology'den hibe desteği alan Doç. Dr. Nevah Canıgür Bavbek konu hakkında şunları söyledi: "Kliniklerimizde gün geçtikçe daha çok kullandığımız şeffaf plakların, küçük yaşta çocukların ortodontik tedavilerinde de kullanılması önemli bir gelişmedir. Zira, ortodonti biliminin hastalara kendi dişlerini sağlıklı ve estetik biçimde kullanma imkânı tanınmasının yanı sıra koruyucu hekimlik açısından da önemi oldukça büyüktür. **DT**

Bu noktadan hareketle hazırladığımız araştırma projemizin, Align Technology tarafından 2022 yılında kabul gören 11 projeden biri olması, klinik bilginin bilimsel verilerle desteklenmesine verilen önemi bir kez daha göstermesi açısından oldukça kıymetli. Bu desteği alan ilk Türk araştırmacı ekibinde olmak tüm ekip üyelerimize büyük bir mutluluk yaşatmakla birlikte, başarımızın özveriyle çalışan tüm akademisyen arkadaşlarımıza da bir ışık olacağına inanıyoruz. Bu vesileyle fikrimize güvenerek bize verdiği destekten ötürü Align Technology'ye ve seçici kurul üyelerine teşekkürlerimi sunuyorum. Bundan sonraki süreçte tüm ekip olarak çalışmamızı başarıyla tamamlamayı ve sonuçlarını kamuoyu ile paylaşmayı hedefliyoruz". **DT**

Dünya genelinde üniversitelere, ortodontik tedaviler ve diğer diş tedavileri alanında toplamda 11 araştırma için 275 bin dolar hibe desteğinde bulunan Align Technology'nin bu fonundan, Türkiye'den Gazi Üniversitesi Ortodonti Anabilim Dalı öğretim üyesi Doç. Dr. Nevah Canıgür Bavbek de proje yürütücüsü olarak faydalanacak.

## BAU Ağız ve Diş Hastanesi, Beşiktaş'ta Açılıyor

Bahçeşehir Üniversitesi (BAU) Diş Hekimliği Fakültesi öğrencilerinin klinik uygulama eğitimlerini gerçekleştirecekleri Ağız ve Diş Hastanesi, İstanbul'un kalbi Beşiktaş'ta modern ve son teknoloji ile donatılmış cihazlarla hizmete giriyor.

Bahçeşehir Üniversitesi Diş Hekimliği Fakültesi ve BAU Ağız ve Diş Hastanesi, yeni binasında hizmet vermeye başlıyor. İstanbul'un kalbinde, Beşiktaş ilçesi Balmumcu semtinde, günde yaklaşık 1.500 hastanın tedavi hizmeti alabileceği diş hastanesi,

BAU Diş Hekimliği Fakültesi öğrencilerinin teorik eğitimlerinin yanı sıra uygulama eğitimlerini gerçekleştirmesine olanak tanıyacak. BAU Ağız ve Diş Hastanesi bünyesinde, 15 bin m2 kapalı alanda, 185 diş ünitesi, 2 genel anestezi ameliyathanesi, 1 sedasyon ünitesi, multidisipliner diş hekimliği klinikleri, Sürekli Diş Hekimliği Eğitim Merkezi, yüksek teknoloji ile donatılmış eğitim laboratuvarları ve protez üretim merkezi barındırıyor.

### "Diş Hekimliği; Tıp, Mühendislik, Sanat ve Bilimin Mükemmel Bir Karışımıdır"

Burada aldıkları eğitim ile öğrencilerin hekim olmanın yanı sıra yaratıcı da olacaklarını söyleyen BAU Diş Hekimliği Fakültesi Dekanı Prof. Dr. Selçuk Basa: "Hastalarından olumlu geri bildirim, memnuniyet ve takdir almak için çok çalışacaklar. Bu çaba onları birer sanatçı yapacak. Sanatlarını yaratmak için bilgisayarları, ölçüm cihazlarını kullanarak çalışmalarını tasarlayacak ve bazı karmaşık aletleri, teknikleri, mekanik ve elektrikli ekipmanları kullanacaklar bu da onları birer mühendis yapacak. Son olarak, başkalarının daha sağlıklı olmasına, yüzlerinde güzel gülümsemelere sahip olmasına yardımcı olacaklar" diyerek sözlerini tamamladı. **DT**



## Ajanda

### Exocad Insights

3 Ekim 2022 – 4 Ekim 2022  
Mallorca, Spain  
<https://exocad.com/insights2022>

### IDEM

7 Ekim 2022 – 9 Ekim 2022  
Singapore  
<https://www.idem-singapore.com/about-idem/>

### Dental World 2022

13 Ekim 2022 – 15 Ekim 2022  
Budapest, Hungary  
[dentalworld.hu/dental-world-2022-en/](https://dentalworld.hu/dental-world-2022-en/)

### 53rd SIDO International Congress

13 Ekim 2022 – 16 Ekim 2022  
Florence, Italy  
[www.sido.it/eventi/eventi-futuri.htm](http://www.sido.it/eventi/eventi-futuri.htm)

### 2nd Joint Congress For Ceramic Implantology

14 Ekim 2022 – 16 Ekim 2022  
Kreuzlingen Switzerland  
<https://www.joint-congress.com/en>

### Makkah Dental 2022 - Makkah International Dental Conference and Exhibition

20 Ekim 2022 – 22 Ekim 2022  
Mecca, Saudi Arabia  
<https://www.makkahdental.com/>

### 18th GREATIST Professional Dental Meetings & Expo

21 Ekim 2022 – 25 Ekim 2022  
İstanbul, Türkiye  
[www.greatist.pro](http://www.greatist.pro)

### IFED 2022 - World Congress of Esthetic Dentistry

27 Ekim 2022 – 29 Ekim 2022  
Abu Dhabi, United Arab Emirates  
[ifed2022.com/](http://ifed2022.com/)

### AAP (American Academy of Periodontology) 108th Annual Meeting 2022 (Online)

27 Ekim 2022 – 30 Ekim 2022  
Phoenix, Ariz  
<https://am2022.perio.org/>

### SIE International Congress 2022 - 4th Edition

3 Kasım 2022 – 5 Kasım 2022  
Bologna, Italy  
[congresso2022.endodonzia.it](http://congresso2022.endodonzia.it)

### ICOI World Congress 2022

3 Kasım 2022 – 5 Kasım 2022  
Las Vegas, USA  
[www.icoi.org/events/](http://www.icoi.org/events/)

### 15th IFEA WEC 2022

9 Kasım 2022 – 12 Kasım 2022  
Santiago, Chile  
<https://www.ifea2022santiagodechile.com/>

### IAPD 2nd Global Summit

11 Kasım 2022 - 13 Kasım 2022  
Rome, Italy  
<https://iapdworld.org/>

### Greater New York Dental Meeting 2022 (GNYDM) - 98th Annual Session

25 Kasım 2022 – 30 Kasım 2022  
New York City, USA  
[www.gnydm.com](http://www.gnydm.com)

### 4th World Congress on Dentistry and Maxillofacial Surgery

4 Şubat 2023 – 8 Şubat 2023  
Paris, France  
<https://dentistry.pulsusconference.com/>

### International Dental Conference and Arab Dental Exhibition - AEEDC

7 Şubat 2023 – 9 Şubat 2023  
Dubai, BAE  
<https://aedc.com/>

### International Dental Show (IDS) 2023

14 Mart 2023 - 18 Mart 2023  
Köln, Germany  
<https://www.english.ids-cologne.de/trade-fair/ids/>

### World Federation for Laser Dentistry (WFLD) - 17th Congress - 2023

14 Nisan 2023 – 16 Nisan 2023  
Wroclaw, Poland  
<https://wfldlaser.com/events/#WFLDCongressPoland>

### İdex İstanbul 2023 Fuarı

25 Mayıs 2023 – 28 Mayıs 2023  
İstanbul, Türkiye  
<https://idex.org.tr/>

### 29th IAPD Congress

14 Haziran 2023 – 17 Haziran 2023  
Maastricht, Netherlands  
<https://iapd2023.org/>

### 5th Annual World Congress of Oral & Dental Medicine-2023 (CODM-2023)

17 Temmuz 2023 – 19 Temmuz 2023  
Lisbon, Portugal  
<https://www.bitcongress.com/codm2023europe/programlayout.asp>

### APEC 2023

25 Ağustos 2023 – 27 Ağustos 2023  
Taipei, Taiwan  
<http://www.apeconweb.org/index.html>

## 1 Milyon TL Ödül

T.C. Ticaret Bakanlığı ve Türkiye İhracatçılar Meclisi (TİM) onayında, İstanbul Kimyevi Maddeler ve Mamulleri İhracatçıları Birliği (İKMİB) organizasyonu ve TÜBİTAK desteği ile bu yıl 11'incisi düzenlenecek Kimyevi Maddeler ve Mamullerinde Ar-Ge Proje Pazarı yarışması için son başvuru tarihi 18 Kasım 2022 olarak açıklandı. Finale kalan projelerin jüri sunumları ve ödül töreni ise 10 Aralık 2022 tarihinde gerçekleştirilecek.

"İlaç", "medikal ürünler", "boyalar ve yapıştırıcılar", "plastik ve kauçuk", "kozmetik-sabun ve temizlik ürünleri" ve "temel kimyasallar" olmak üzere 6 ayrı kategoride başvuruların değerlendirileceği etkinlikte derece alan proje sahiplerine 900 bin TL ve ek olarak ticarileşen projelere verilecek 100 bin TL özel ödül ile toplam 1 milyon TL para ödülü verilecek. Yarışmanın başvuruları <https://www.kimyaaergeproje-pazarı.com/> adresinden yapılabilir. **DT**