

**T3 IMPLANT** **BIOMET 3i**

## PERIMPLANTITE

La patologia dell'osteointegrazione

Richiedi subito una copia aggiornata della brochure "Perimplantite, la patologia dell'osteointegrazione".

info@biomax.it  
T. 0444 913410





**Impianto T3 ZONA CORONALE**

Rugosità di superficie:  
Valore Medio Complessivo  
Sa 0,3 µm

**"L'unica superficie** contro il rischio perimplantite con validazione scientifica supportata da uno studio multicentrico e randomizzato con pubblicazione a 5 anni ed osservazione a 7 anni."

**RICHARD LAZZARA**  
*Journal of Periodontology, Aprile 2010, pagg. 493-501.*

www.biomax.it

## Denti entro un'ora

*una bomba a tempo*

G. Urde

Nella conferenza da me svolta in occasione del congresso EAO 2017, i partecipanti hanno assistito ad una panoramica di oltre 50 anni di lavori con impianti e con la spiegazione del perché in certe circostanze si lavorava in un certo modo e come mai oggi si agisca diversamente.

Quando iniziai a mettere impianti, l'ambito era ristretto solo a specialisti in chirurgia orale e protesi: ai parodontologi non era nemmeno permesso ascoltare le nostre lezioni ed inoltre, qualora si voles-

Quelli del ... **UNI-Q-MUA**  
MONOFASICO 0°-17°-32° CON SUPERFICIE IBRIDA



**RESISTA**

sero acquistare degli impianti, bisognava essere qualificati. Le aziende



All'EAO 2017 di Madrid il dott. Göran Urde ha tenuto una relazione (Photograph: DTI).

tenevano registri sulle percentuali di successo dei medici e se questi avevano un tasso di fallimento superiore al normale, indicavano la porta perché riflettesse in piena solitudine su quel che era andato storto. In alcuni casi, se il dentista non era molto bravo non si applicava nemmeno la garanzia.

> pagina 4

## Riempitivi e suture

*cosa potranno mai avere in comune?*

M. Labanca

Da anni in giro per l'Italia e per il mondo affronto molti argomenti, ma due in particolare mi stanno a cuore da sempre: i biomateriali riempitivi e le suture. Su entram-

bi ho scritto articoli, libri, fatto DVD, quindi credo di poter essere titolato per parlarne. Ed in questo articolo cercherò di riassumere quanto più ampiamente espresso

nel mio libro di prossima uscita in cui a questi argomenti verranno dedicati dei capitoli appositi.

> pagina 8

## Il ruolo degli ultrasuoni in terapia chirurgica delle periimplantiti

*presentazione di un caso clinico*

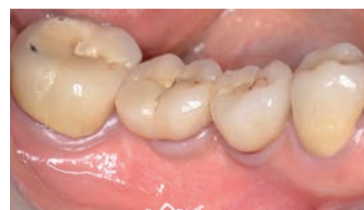G. Tarquini

La periimplantite è attualmente definita come l'infezione dei tessuti molli che circondano un impianto osteointegrato associata a gemizio purulento e a una significativa perdita ossea creatale con andamento progressivo, in contrasto con la definizione di mucosite periimplantare, dove l'infiammazione dei tessuti molli non è associata a riassorbimento osseo creatale<sup>1</sup>.

Dal punto di vista epidemiologico, i dati disponibili in letteratura sono poco dirimenti, poiché la prevalenza della mucosite periimplantare varia dal 19% al 65%, mentre quella relativa alla periimplantite

presenta oscillazioni che vanno dal 6,6% fino al 56%<sup>2-7</sup>. Questa estrema variabilità di risultati implica la necessità di ulteriori e più approfonditi studi in materia di epidemiologia<sup>8</sup>.

Per quanto riguarda le possibili cause che possono condurre verso una periimplantite, l'ipotesi attualmente più accreditata riconosce un'eziologia multifattoriale, distinguendo tra fattori biologici (riproducibili essenzialmente ad un accumulo di biofilm batterico sulla superficie implantare) condizioni anatomiche predisponenti, failures chirurgiche e/o protesiche<sup>9-10</sup>.



Relativamente all'approccio terapeutico di scelta, le evidenze scientifiche più recenti indicano come la periimplantite risponda in maniera scarsamente predicibile alla terapia non chirurgica mentre, al contrario, la terapia chirurgica porterebbe a una diminuzione del sondaggio periimplantare e a un aumento del livello osseo creatale che circonda l'impianto: per questo motivo, l'approccio chirurgico è attualmente considerato come la terapia di elezione per la periimplantite<sup>11-13</sup>.

> pagina 6

### NEWS & COMMENTS

#### Il futuro IAO visto dal presidente Testori

All'indomani del 1° Congresso internazionale IAO, Tiziano Testori, il primo presidente della Società scaturita dalla fusione di Sio e Sicoi, commenta gli esiti della manifestazione, ipotizzando i futuri scenari della nuova Società.



pagina 2

**ESACROM** electronics and medical services

The Aliens of Ultrasonic

### SUS Surgery Ultrasonic Site

*Tecnica di preparazione ad ultrasuoni sito differenziato biologicamente guidata*

**Offerta KIT SUS: sconto 20%  
Compreso Corso dedicato**




**Iniziativa valida fino a Gennaio 2018\***

\* Info: ESACROM Srl Tel.: 0542 643527 - cell.: 3938586068 marketing@esacrom.com  
www.esacrom.com



# Oneri e onori di una accademia scientifica ai giorni nostri

*Intervista a Tiziano Testori, Presidente della Italian Academy Of Osteointegration*

Appena conclusi i lavori del 1° Congresso Internazionale dell'IAO, (19-21 ottobre a Milano) al debutto con un indiscutibile successo dopo la fusione tra Sio e Sicoi, Implant Tribune Italia intervista il suo Presidente, Tiziano Testori che proseguirà il mandato nel 2018.

Appena conclusi i lavori del 1° Congresso Internazionale dell'IAO, (19-21 ottobre a Milano) al debutto con un indiscutibile successo dopo la fusione tra Sio e Sicoi, Implant Tribune Italia intervista il suo Presidente, Tiziano Testori che proseguirà il mandato nel 2018.

**Presidente 1200 persone non erano scontate. Conosciamo il rigoroso lavoro, di cui abbiamo parlato nel precedente articolo. Molti sono stati favorevolmente sorpresi perché nulla era predicibile e le aspettative erano tante. Erano risultati per voi ovvi o si è andati oltre le vostre aspettative?**

Non ci aspettavamo sicuramente 1200 persone è stato sicuramente un successo che ha soddisfatto tutte le nostre aspettative. La ragione penso che si possa ritrovare nel programma interessante, dal punto di vista clinico e pratico, unito alla novità dell'esordio di IAO.

**La giornata del giovedì è stata un'esperienza nuova. Corsi pregressuali più legati al settore merceologico e con una buona partecipazione (480 congressisti). Quale la vostra opinione. La ripeterete?**

La giornata di giovedì è stata una giornata molto interessante grazie a relatori di altissimo livello. Poteva essere di per sé già un congresso e sicuramente la ripeteremo. Lo scopo è dare un palco a tutte le aziende platinum, che investono nella nostra accademia, in modo tale da far vedere le loro novità in tutti i campi, la loro ricerca e sono pertanto relazioni con un contenuto più commerciale: non ci dobbiamo vergognare, né nascondersi dietro a un dito, mi sembra giusto riservare loro un podio. Sta al buon senso della relatore e dell'azienda promuovere la loro immagine e i loro prodotti in modo scientifico, mantenendo un orientamento etico. Se un relatore fa il venditore perde credibilità agli occhi dell'uditorio e questo non fa bene né alla ditta né al relatore.

**Quali sono le motivazioni per cui un'accademia scientifica italiana ha scelto un nome internazionale? Ritieni**



Adriano Piattelli, Tiziano Testori e Paolo Dellacasa.

**sinceramente che possa diventare internazionale?**

La ragione del nome internazionale è perché pensiamo di poter sfondare anche all'estero. Quest'anno erano presenti una delegazione dalla Svezia, una cinese, una francese. Come inizio non è male e vedremo in futuro. Ricordiamoci che siamo l'unica società italiana che fa il congresso in partnership con l'Accademia Americana di Implantologia tra le più prestigiose al mondo.

**Poche società scientifiche sono in crescita, anche in Europa, comprese quelle di chirurgia e implantologia: non crescono né i soci né i partecipanti ai congressi. Quali sono secondo lei i motivi? Di carattere clinico e di mercato (indubbiamente il settore degli impianti non è in crescita come nel passato) oppure ci sono altre ragioni?**

Le accademie non sono in crescita perché sono molto politicizzate e l'influenza nella preparazione dei programmi delle ditte è molto importante. Se il partecipante se ne accorge e vede che è un congresso sponsorizzato, lottizzato, non ci va. Meglio allora dedicare una giornata alle aziende fatta bene e fare un programma congressuale indipendente. Purtroppo il potere economico detta le regole del gioco: le società che non crescono tendono a farsi pagare un podio. Bisogna poi considerare il fatto che aggiornarsi al giorno d'oggi costa tanto (tra cui le spese di trasferimento e di soggiorno), c'è poca interazione fra relatori e uditorio e i giovani cercano

altre forme di aggiornamento meno costose, quali l'e-learning. Hanno tolto spazio alle società scientifiche anche le accademie controllate completamente dalle "corporation", dove si fanno corsi gratuiti. L'alto numero di invitati sono un altro fattore che ha ridotto il numero di partecipanti alle società scientifiche, così come la disaffezione dei giovani, che il più delle volte non riescono ad applicare quello che vedono nei congressi per mancanza di pazienti o per l'impossibilità di curare un certo tipo di paziente, che permetta loro di applicare quello che vedono fatto ai congressi.

**Le possibili problematiche coinvolgono qualsiasi accademia o dipende dalla specialità?**

A questa domanda posso rispondere ricordando che ai corsi e congressi in generale vanno solo circa il 10% degli esercenti la professione questo perché, pur essendoci un obbligo morale di formazione continua, non c'è la sanzione. Per cui ti puoi non aggiornare non succede assolutamente nulla e poi se ti spaventi, potrebbero venire i controlli alla fine dell'anno, ma c'è sempre qualcuno che ti vende i crediti.



**In un editoriale di un po' di tempo fa su Implant Tribune, lei era intervenuto discutendo il delicato tema dell'indipendenza della formazione e delle società scientifiche dall'industria e dagli sponsor. Qual è oggi la sua opinione, in un sistema in continua evoluzione?**

Le aziende hanno dei budget sempre più risicati e ragionano in termini di business. Considerano quanto costa loro avere un contatto. In termini di rapporto costo/beneficio, sono più di successo i loro congressi aziendali, per cui gran parte delle risorse sono allocate sui loro congressi scientifici. Attraverso i loro uffici marketing pianificano strategie comunicazionali molto sofisticate che sicuramente una società scientifica fatta da un board di professionisti non conosce così profondamente, come un esperto di marketing e di comunicazione.

**Quale potrebbe essere in conclusione la ricetta per**

**crescere? Avere sempre nuovi soci potrebbe essere una cosa scontata, ma è fattibile?**

La ricetta per crescere è radicarsi sul territorio con iniziative regionali, in modo da coinvolgere i singoli odontoiatri più da vicino, trasmettendo loro etica e aiutandoli a crescere nel loro percorso. Bisogna inoltre coinvolgere giovani che abbiano voglia di crescere ed è forse il momento di pensare a un progetto formativo più complesso post laurea, a cui si sta lavorando.

**Concludendo il vostro esempio di unire due importanti società scientifiche è secondo voi una esperienza positiva che favorisce la crescita e lo sviluppo scientifico e quindi da suggerire anche agli altri o piuttosto una transizione, in cui è determinante la fusione dei grandi player commerciali?**

La fusione di queste due società ha sicuramente portato a costituire un player, in questo caso la IAO, più forte. È stato veramente un traguardo insperato per l'Italia, in cui si tende a spezzettarsi in tante unità per creare più poltrone, presidenze e piccoli

centri di potere, l'aver costituito una grande società il cui board è animato da uno spirito di servizio, perché nessuno di noi cercava visibilità. In una società scientifica gli oneri sono maggiori degli onori: fare il presidente nel 2017 insieme al consiglio direttivo è estremamente dispendioso in termini di energie, di tempo sottratto alla famiglia, al sonno, alla professione e agli svaghi. Fare il presidente di una società nel 2017 è una grande responsabilità anche in termini finanziari: voglio ricordare, a chi ci legge, che i presidenti sono responsabili in solido delle perdite della società per cui un eventuale buco non viene coperto dallo Stato o dalla regione, viene coperto dal portafoglio del presidente.

Complimenti. Sappiamo che già state ripartendo ed è anche giusto godersi il meritato rifugio dopo una vittoriosa scalata. Grazie per l'intervista.

P. G.

**IMPLANT TRIBUNE**  
The World's Newspaper of Implantology - Italian Edition

GROUP EDITOR - Daniel Zimmermann  
[newsroom@implant-tribune.com] +44 161 223 1830  
CLINICAL EDITORS  
Magda Wojtkiewicz; Nathalie Schüller  
EDITOR & SOCIAL MEDIA MANAGER - Monique Mehler  
EDITORS - Kristin Hübner, Yvonne Bachmann  
MANAGING EDITOR & HEAD OF DTI COMMUNICATION SERVICES  
Marc Chalupsky  
COPY EDITOR - Sabrina Raaff

PUBLISHER/PRESIDENT/CEO - Torsten R. Oemus  
CHIEF FINANCIAL OFFICER - Dan Wunderlich  
CHIEF TECHNOLOGY OFFICER - Serban Veres  
BUSINESS DEVELOPMENT MANAGER  
Claudia Salwiczek-Majonek  
PROJECT MANAGER ONLINE - Tom Carvalho  
JUNIOR PROJECT MANAGER ONLINE - Hannes Kuschick  
E-LEARNING MANAGER - Lars Hoffmann  
EDUCATION DIRECTOR TRIBUNE CME - Christiane Ferret  
EVENT SERVICES/PROJECT MANAGER TRIBUNE CME & CROIXTURE  
Sarah Schubert  
MARKETING SERVICES - Nadine Dehmel  
TEAM ASSISTANT - Julia Maciejek  
SALES SERVICES - Nicole Andrá  
ACCOUNTING SERVICES  
Anja Maywald; Karen Hamatschek; Manuela Hunger  
MEDIA SALES MANAGERS - Antje Kahnt (International);  
Barbora Solarova (Eastern Europe); Hélène Carpentier;  
(Western Europe); Matthias Diessner (Key Accounts);  
Melissa Brown (International); Peter Witteczek (Asia  
Pacific); Weridiana Mageswki (Latin America)  
EXECUTIVE PRODUCER - Gernot Meyer  
ADVERTISING DISPOSITION - Marius Mezger

©2017, Dental Tribune International GmbH.  
All rights reserved.

Dental Tribune makes every effort to report clinical information and manufacturer's product news accurately, but cannot assume responsibility for the validity of product claims, or for typographical errors. The publishers also do not assume responsibility for product names or claims, or statements made by advertisers. Opinions expressed by authors are their own and may not reflect those of Dental Tribune International.

DENTAL TRIBUNE INTERNATIONAL GMBH  
Holbeinstr. 29, 04229, Leipzig, Germany  
Tel.: +49 341 48 474 302 | Fax: +49 341 48 474 173  
info@dental-tribune.com | www.dental-tribune.com

DENTAL TRIBUNE ASIA PACIFIC LTD.  
c/o Yonto Risto Communications Ltd.  
Room 1406, Rightful Centre  
12 Tak Hing Street, Jordan, Kowloon, Hong Kong  
Tel.: +852 3113 6177 | Fax: +852 3113 6199

TRIBUNE AMERICA, LLC  
116 West 23rd Street, Ste. 500, New York, N.Y. 10011, USA  
Tel.: +1 212 244 7181 | Fax: +1 212 244 718

IMPLANT TRIBUNE ITALIAN EDITION  
Anno VI Numero 4, Novembre 2017

DIRETTORE RESPONSABILE  
Patrizia Gatto  
[patrizia.gatto@tueorservizi.it]  
DIREZIONE SCIENTIFICA  
Enrico Gherlone, Tiziano Testori  
COMITATO SCIENTIFICO  
Alberto Barlattani, Andrea Bianchi, Roberto Cocchetto, Ugo Covani, Mauro Labanca, Carlo Maiorana, Gilberto Sammartino, Massimo Simion, Paolo Trisi, Leonardo Trombelli, Ferdinando Zarone  
CONTRIBUTI  
A. Cardarelli, F. Cardarelli, S. Di Nezza, P. Gatto, E.F. Gherlone, L. Grivet Brancot, M. Labanca, A. Nigra, N. Perrini, S. Sartori, B. Soardi, C.M. Soardi, G. Tarquini, G. Urde, R. Vinci  
REDAZIONE ITALIANA  
Tueor Servizi Srl - redazione@tueorservizi.it  
Coordinamento: Adamo Buonerba  
Via Domenico Guidobono 13, 10137 Torino  
Tel.: 011 310675  
GRAFICA - Tueor Servizi  
STAMPA  
Del Gallo Editori DGE Green Printing srl  
Via Tornitori 7 - 06049 Spoleto (PG) - IT  
COORDINAMENTO DIFFUSIONE EDITORIALE  
ADDRESSVITT SRL  
PUBBLICITÀ  
Alessia Murari [alessia.murari@tueorservizi.it]  
Stefania Dibitonto [s.dibitonto@dental-tribune.com]  
UFFICIO ABBONAMENTI  
Tueor Servizi Srl  
Via Domenico Guidobono, 13 - 10137 Torino  
Tel.: 011 310675 | Fax: 011 3097363  
segreteria@tueorservizi.it  
Copia singola: euro 3,00



DENTAL TRIBUNE EDIZIONE ITALIANA FA PARTE DEL GRUPPO DENTAL TRIBUNE INTERNATIONAL CHE PUBBLICA IN 25 LINGUE IN OLTRE 90 PAESI

È proibito qualunque tipo di utilizzo senza previa autorizzazione dell'Editore, soprattutto per quanto concerne duplicati, traduzioni, microfilm e archiviazione su sistemi elettronici. Le riproduzioni, compresi eventuali estratti, possono essere eseguite soltanto con il consenso dell'Editore. In mancanza di dichiarazione contraria, qualunque articolo sottoposto all'approvazione della Redazione presuppone la tacita conferma alla pubblicazione totale o parziale. La Redazione si riserva la facoltà di apportare modifiche, se necessario. Non si assume responsabilità in merito a libri o manoscritti non citati. Gli articoli non a firma della Redazione rappresentano esclusivamente l'opinione dell'Autore, che può non corrispondere a quella dell'Editore. La Redazione non risponde inoltre degli annunci a carattere pubblicitario o equiparati e non assume responsabilità per quanto riguarda informazioni commerciali inerenti associazioni, aziende e mercati e per le conseguenze derivanti da informazioni errone.





# L'Italian Academy of Osseointegration (IAO) debutta a Milano con il 1° Congresso

*(oltre 1200 partecipanti) candidandosi, con ottime prospettive, per l'internazionale*

In una sede inusuale per un congresso medico, il Superstudio Più, si sono svolti dal 19 al 21 ottobre i lavori della neonata IAO, fusione delle precedenti società scientifiche di chirurgia e implantologia Sicoi e Sio. Passaggio difficile, non indolore, auspicato da anni, primo esempio italiano dove "qualcuno" rinuncia non solo alle poltrone, bensì collabora per la buona riuscita del progetto.

Così hanno fatto lo scorso anno i presidenti in carica di Sicoi, Jason Jones Motta, e della Sio, Matteo Chiapasco, i loro direttivi e i Presidenti eletti, affidando l'"arduo" compito di costruire in Italia un'unica accademia di osteointegrazione a Tiziano Testori, presidente in carica. Con un nuovo Consiglio e la collaborazione dei dirigenti delle due società precedenti, nonché del presidente eletto, Ugo Covani, hanno dimostrato con questo congresso "yes, we can".

Iscrizioni chiuse già molti giorni in anticipo, i congressisti che nelle pause dei lavori si incontravano nei corridoi, erano i volti che s'incontravano ai congressi Sicoi e Sio. Quindi soci che hanno accettato di buon grado il cambiamento oltre a nuovi interessati curiosi. Questo è l'inizio: un programma scientifico internazionale elevatissimo, dove i relatori si sono confrontati sul tema dell'"Innovazione e nuovi protocolli nell'implantologia contemporanea" con un format che prevedeva nella sezione plenaria quattro relazioni sul tema della sessione e successivamente l'opinione di un clinico (compito assai arduo) e quella di un ricercatore in base ai canoni delle Evidence Based Dentistry. Previste anche sezioni a latere, che per argomenti, hanno comunque visto una buona partecipazione, molto interattiva. Il giovedì oltre 400 persone hanno seguito i corsi pregressuali.

Sede con un allestimento inusuale e molto "cool", a cura di L'artevento. Soddisfatte le aziende sponsor che per prime hanno aderito al progetto e certamente lo saranno, vedendo l'indiscusso successo di questo evento, le aziende che hanno già aderito per i prossimi anni.

Quando parliamo di accademia candidata all'internazionale, esprimiamo una certezza a questo punto: i soci precedenti si sono riscritti, altri aderiranno, la qualità scientifica e clinica italiana è indiscutibile, i board presenti e futuri, sono italiani conosciuti in tutto il mondo.

Nel tempo libero i partecipanti, provenienti da tutta Italia, oltre qualche straniero, hanno potuto spendere il loro tempo nella zona del Grande Naviglio di Milano, la Movida più importante, mentre un centinaio hanno partecipato all'ottima cena di gala, allestita in una sala della stessa sede congressuale, in tema "Festa del Grande Gatsby", dove relatori e board si sono rilas-

sati danzando, dopo un'ottima cena e un discorso conciso e preciso di Tiziano Testori. Le sue parole sono state di ringraziamento e di una sincera richiesta di commento e feedback da parte di tutti, per poter in-

sieme migliorare quello che oggi è certamente un grande risultato.

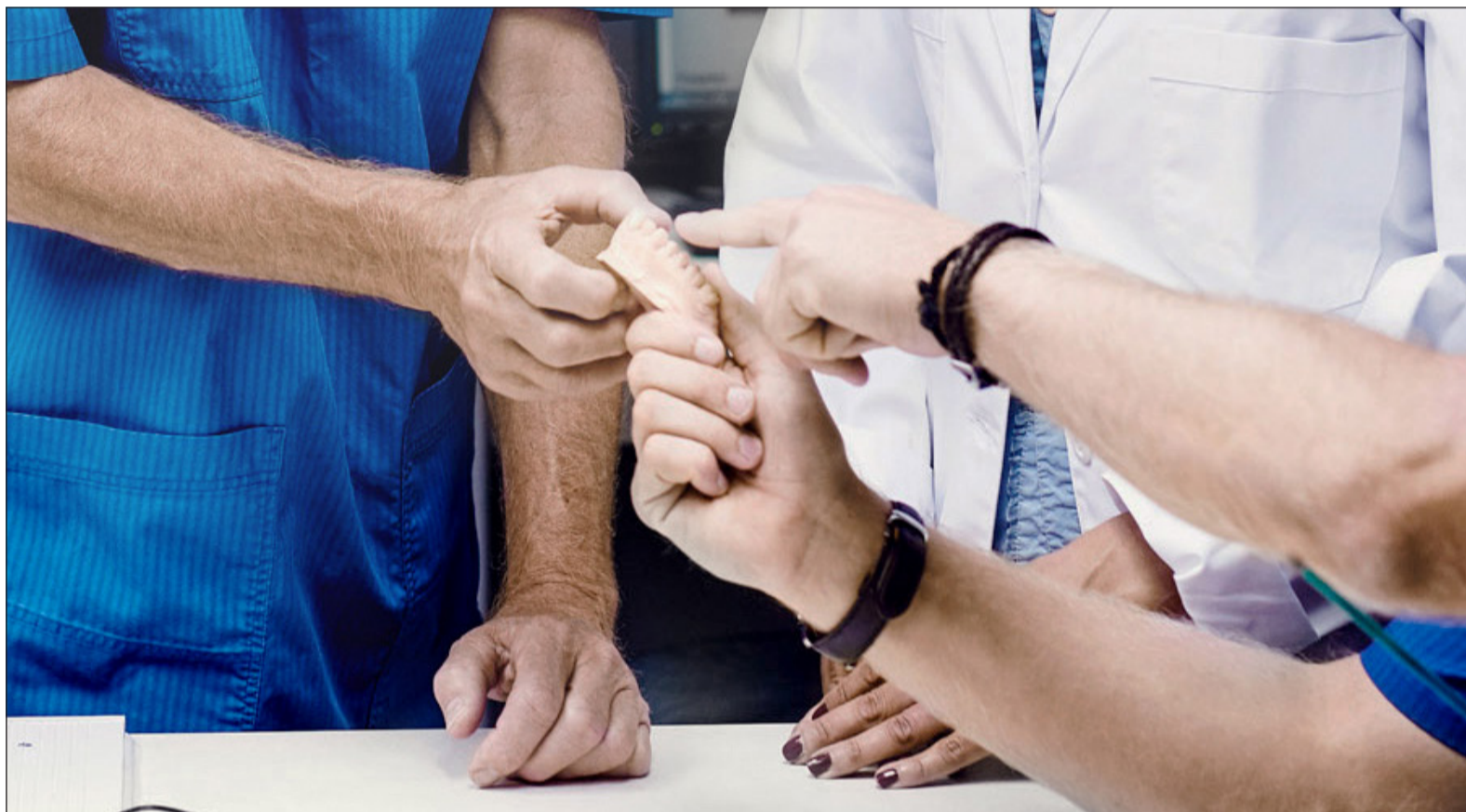Poi la sobria danza con la First Lady, Giovanna Perotti, perché si dice che dietro un grande uomo ci sia una grande donna, in questo

caso una grandissima clinica, opinion leader di ortodonzia e digital dentistry.

Apertura del venerdì affidata a Stefano Gracis e il sabato la Lectio Magistralis a Myron Nevins.

L'attività dell'IAO proseguirà nel 2018 con due corsi di aggiornamento e il 2° Congresso ad Ottobre 2018 sempre a Milano.

Dental Tribune Italia



## L'innovazione implantare nelle tue mani

Dentsply Sirona mette a tua disposizione sistemi e procedure per trattamenti implanto-protetici all'avanguardia, che garantiscono funzionalità ed estetica a lungo termine.

Una gamma completa di soluzioni integrate nate per dare valore alla tua professione, semplificando i processi e assicurando la totale efficacia clinica del risultato, per il beneficio dei tuoi pazienti.

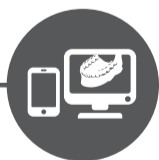[dentsplysirona.com/implants](https://dentsplysirona.com/implants)

Soluzioni complete per tutte le fasi del trattamento implantare



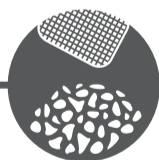
Supporto e sviluppo della professione

STEPPS™



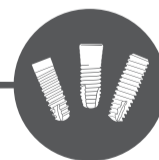Pianificazione digitale

Simplant®



Prodotti per la generazione ossea

Symbios®

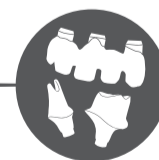

Impianti

Ankylos®

Astra Tech®  
implant system

Xive®



Protesi

Atlantis®

THE DENTAL  
SOLUTIONS  
COMPANY™

 Dentsply  
Sirona

# Formazione ed esperienza chiavi del successo implantare

*Tecniche e materiali devono essere scelti in base al paziente*

< pagina 1

Ebbene, vorrei che si adottasse un sistema simile anche oggi per salvaguardare i pazienti dai professionisti meno qualificati. A tutti, infatti, è stato permesso in seguito di partecipare ad un corso e mettere impianti. Spesso il corso durava solo un fine settimana,

dopo di che si supponeva che il dentista si trasformasse in un chirurgo qualificato, con una conoscenza globale: il restauro del singolo dente, la riabilitazione full-arch in una mascella gravemente riassorbita con innesti ossei, la procedura del carico immediato. Completamente assurdo. Per inserire degli impianti, bisogna essere ben addestra-

ti ed imparare a camminare prima di iniziare a correre.

Per mia gioia, vedo che sempre più aziende implantari abbandonano i corsi di fine settimana e offrono invece corsi di alta qualità per periodi più lunghi. I partecipanti devono intervenire sotto supervisione sui pazienti, le aziende offrono anche l'appoggio di

un tutor il che significa che ai medici viene data una guida nella realizzazione di un trattamento. I migliori corsi sono di carattere generale, con l'unico obiettivo di formare i dentisti nel corretto posizionamento di impianti.

Una cosa che mi preoccupa molto sono le versioni-copia di quelli forniti dal mercato a dentisti meno esper-

ti che non riescono a determinare la natura di un buon prodotto. Al mio pubblico dico sempre di non trattare i pazienti in modo diverso da come tratterebbero la propria famiglia. La cosa brutta è che spesso vedo tra il pubblico gente che abbassano lo sguardo perché si sentono ammoniti. Non capiscono che ricevono quello che hanno pagato, che gli errori costano, e che possono danneggiare la reputazione e i pazienti.

Un altro argomento che mi preoccupa è la commercializzazione di nuovi denti in un'ora. I pazienti che per decenni non si sono curati della loro dentatura naturale sono ora investiti da concetti tipo il carico immediato. Entro un'ora, tutti i denti guasti vengono rimossi e sostituiti con corone e ponti che poggiano sull'impianto, nella convinzione che, cosa assolutamente non realistica, i pazienti inizieranno a curarsi dei loro nuovi denti.

A mio parere, si tratta di una bomba a tempo. È solo una questione di tempo prima che i pazienti ritornino con problemi come la peri-implantite e impianti andati male. In passato, essi dovevano prima collaborare e in seguito gli venivano posti degli impianti. Forse questo era eccessivo ma le percentuali di successo erano più elevate e pochi pazienti ritornavano in preda a qualche problema. Non si deve essere uno scienziato per capire che, con una bocca piena di patogeni, i successi sono destinati a diminuire. Sono stato fortemente coinvolto dall'evoluzione di concetti come "Tooth Now", secondo cui un dente estratto viene immediatamente sostituito con un impianto e caricato con abutment finale e con una corona temporanea, con tassi di successo estremamente elevati quando si tratta di sopravvivenza dell'impianto e ancor più, di risultati estetici.

Io non sono contro il carico immediato, ma la scelta di quando effettuarlo è importante. Per questo buoni corsi di formazione di lunghi periodi sono così validi. La chirurgia guidata è buona e cattiva al tempo stesso. Il detto "garbage in, garbage out" (guasto dentro, guasto fuori) è proprio adatto: se si dispone di informazioni sbagliate o interpretano erroneamente quelle digitali e se la procedura chirurgica guidata si basa solo su queste potrebbero insorgere problemi.

Non sono d'accordo con l'attuale chirurgia completamente guidata, in quanto ritengo che il nostro cervello, e non solo i computer, debba essere collegato. Mi spiego meglio. Amo lavorare con strumenti di pianificazione digitale come NobelClinician (Nobel Biocare) per ottimizzare le cure che faccio, ma invece di guide complete, preferisco usare quelle semplici chirurgiche e/o pilotate che non mi costringono a lavorare in un certo modo.

**OXY**  
implant  
DENTAL SYSTEM



## Nuovo impianto PSK Line

**Connessione conometrica avvitata:**  
perfetto sigillo tra impianto e moncone.

**Morfologia esterna conica:**  
facilità di inserzione.

**Testa Platform Switching:**  
ottimale guarigione dei tessuti molli.

Discover your **next implant.**

OXY Implant® Colico (LC) - Italy t. +39 0341 930166 info@oxyimplant.com www.oxyimplant.com

DESIGN & PRODUCTION  
100% OXY IMPLANT  
MADE IN ITALY

Dr. Göran Urde

Nota Editoriale: Al GEA 2017, il Dr. Göran Urde ha presentato nell'ambito del programma scientifico, un documento intitolato "Evolution of surgical protocols in implant dentistry".



# La rivoluzione digitale: l'impatto nella pratica quotidiana

Con il 62° Corso della Fondazione Prof. Luigi Castagnola (23/24 Marzo 2018, Palazzo dei Congressi di Montecatini Terme) torniamo dove siamo partiti, 32 anni or sono, non privi di una certa emozione nel ritrovare i luoghi che Gigi Castagnola ha sempre onorato con la sua presenza.

Dopo un periodo di riflessione sul proprio ruolo e sui programmi futuri la Fondazione torna quindi nella sede storica di Montecatini Terme con un corso di aggiornamento su un argomento di forte impatto sul futuro della nostra professione.

È fuor di dubbio che sia in corso una evoluzione tecnologica delle procedure odontoiatriche dovuta all'interesse, sempre più pressante, nei confronti delle tecniche di digitalizzazione, cui difficilmente la professione potrà sottrarsi e con la quale dovrà confrontarsi.

Così come è successo e succede in molte altre attività umane, il fenomeno della "digitalizzazione" sta investendo la totalità dell'Odontoiatria offrendo soluzioni su quasi tutte le branche e le tecniche dell'odontoiatria convenzionale e rivoluzionando gli stessi piani di trattamento.

E come per tutte le nuove tecnologie, il rovescio della medaglia nella tecnologia digitale è rappresentato dalla competitività dei molti produttori che introducono, a getto continuo, nuove funzionalità e modifiche continue degli scanner, per migliorarne la precisione, che, associate ai frequenti aggiornamenti, tendono a far diventare obsolete le metodiche ed i presidi che attualmente sono in corso imponendo revisioni e rivalutazioni continue del sistema con costi non indifferenti specie per il singolo professionista.

La scarsa diffusione dell'odontoiatria digitale in questa fase è certamente limitata dai costi, piuttosto elevati come in tutte le fasi pionieristiche e dalla necessità di una formazione approfondita. Quest'ultimo passaggio è spesso il deterrente maggiore per intraprendere questa strada.

Partendo da queste considerazioni questo 62° Corso della Fondazione Castagnola intende dare una visione pratica dell'odontoiatria digitale offrendo all'Odontoiatria la possibilità di aggiornare le sue conoscenze nell'ambito delle nuo-

ve tecnologie e delle tecniche nate e sviluppatesi di pari passo con le evoluzioni tecnologiche, valutando in modo concreto e pratico vantaggi e svantaggi dei vari approcci nonché il rapporto costi/benefici della loro applicazione allo stato attuale delle conoscenze.

In altre parole scopo di questo incontro è fare un punto della situazione grazie all'intervento di clinici di grande esperienza, che si confrontano quotidianamente con questa rivoluzione.

A questi colleghi abbiamo chiesto di illustrare le procedure che non

possono oggi prescindere dalla digitalizzazione attenendosi a una visione concreta e pratica con l'obiettivo di indirizzare le scelte del dentista generico e fare sì che i partecipanti tornino al loro studio con le idee più chiare sul loro futuro e sulle scelte di formazione ed aggiornamento.

Sperando di incontrare vecchi e nuovi amici che contribuiscano a rinnovare il clima festoso che ha sempre contraddistinto i nostri incontri vi saluto tutti affettuosamente con un arrivederci a Montecatini.

Nicola Perrini



62° CORSO  
FONDAZIONE  
PROF. LUIGI CASTAGNOLA

LA RIVOLUZIONE  
DIGITALE  
L'IMPATTO NELLA PRATICA QUOTIDIANA

MONTECATINI, 23/24 MARZO

2018 ➤



Nicola Perrini.



# Il ruolo degli ultrasuoni in terapia chirurgica delle periimplantiti: presentazione di un caso clinico

Giacomo Tarquini, odontoiatra libero professionista in Roma

< pagina 1

Va sottolineato che, analogamente a quanto avviene in parodontologia, prima di intraprendere qualsivoglia terapia chirurgica è necessario che i tessuti siano privi di infiammazione e che il paziente abbia dimostrato di poter raggiungere un soddisfacente livello di igiene orale.

Per orientare la scelta dell'operatore circa il tipo di procedura chirurgica più indicata per ciascun caso clinico (sia essa di tipo resettivo piuttosto che rigenerativo) sarà decisiva un'accurata analisi morfologica del difetto osseo, effettuata mediante sondaggio periimplantare oltre che per mezzo di indagini radiografiche di 1° e 2° livello<sup>14</sup>.

## Caso clinico

Viene presentato di seguito un caso di periimplantite risolto mediante decontaminazione della superficie implantare con inserti dedicati ad ultrasuoni montati su manipolo piezoelettrico e terapia rigenerativa (G.B.R.) per mezzo di membrana non riassorbibile rinforzata in titanio.

La Paziente di aa. 55, femmina, giunge all'osservazione lamentando dolorabilità e sanguinamento evocato durante le manovre di igiene orale in corrispondenza degli impianti osteointegrati in zona 4.5 - 4.6; al sondaggio periimplantare e all'esame rx endorale si evidenzia un riassorbimento osseo di tipo combinato (orizzontale più verticale) a carico degli stessi. Viene posta diagnosi di periimplantite a carico degli impianti in zona 4.5 - 4.6 (Figg. 1-3).

Poiché tutte le più recenti evidenze disponibili in letteratura concordano sulla superiorità dei risultati di una rigenerazione guarita a cielo coperto rispetto ad una rigenerazione di tipo transmucoso (guarita mantenendo in situ sia pilastri implantari che la protesi) ove possibile è sempre raccomandabile la rimozione della protesi e della componentistica al fine di assicurare una chiusura del lembo ottimale<sup>15</sup>.

Dopo aver decementato la protesi fissa e disconnesso la relativa componentistica, vengono inserite due viti di copertura sterili (Fig. 4). La paziente viene quindi sottoposta ad un programma di regolari sedute di igiene orale professionale e a sedute di rinforzo motivazionale con l'obiettivo di arrivare alla successiva fase chirurgica con tessuti periimplantari sani e con un adeguato livello di igiene orale<sup>16</sup>. Al momento della rivalutazione, lo stato dei tessuti molli e il livello di controllo di placca raggiunto sono giudicati compatibili con l'intervento programmato, consistente in una procedura di rigenerazione ossea guidata (G.B.R.) con una membrana di tipo non riassorbibile rinforzata da un frame in titanio<sup>17</sup>.

Il primo tempo operatorio consiste nel disegno e nell'elevazione di un lembo a spessore totale, delimitato da un'incisione crestale (effettuata all'interno della banda di gengiva aderente) e da due incisioni di rilascio verticali leggermente divergenti tra loro.

Al sollevamento del lembo è possibile rilevare un notevole difetto periimplantare di tipo combinato (orizzontale e verticale); risulta evidente lo scostamento tra i dati riportati dal sondaggio periimplantare e l'immagine radiografica endorale che non sempre descrive fedelmente la morfologia del difetto osseo (Fig. 5).

Come spesso accade in situazioni analoghe, deve essere tenuto in debita considerazione il fatto che l'esame radiografico endorale, a causa della sua natura bidimensionale, tende a sottostimare, a volte anche sensibilmente, la reale morfologia del difetto osseo periimplantare. Per studiare nel modo più accurato possibile la morfologia della cresta ossea (allo scopo di poter pianificare il tipo di approccio chirurgico ideale) è pertanto doveroso incrociare i dati clinici, i valori del sondaggio e le immagini radiografiche raccolte. Il successivo tempo operatorio consiste nel debridement del tessuto di granulazione e nella decontaminazione della superficie implantare: riguardo a quest'ultimo aspetto, che riveste un'importanza cruciale nella predicibilità della terapia, nonostante diversi metodi siano stati descritti negli anni, ancora non si è ancora giunti ad un consenso su quale sia il protocollo di decontaminazione più efficace tra tutti quelli proposti<sup>18</sup>.

Sebbene in letteratura i risultati clinici delle varie metodiche di decontaminazione implantare siano considerati sovrapponibili (strumentazione meccanica manuale o rotante, strumentazione ultrasonica, protocolli di implantoplastica, abrasivi con getto d'aria, applicazione di agenti chimici e/o farmaci antimicrobici, laser terapia) l'impiego di inserti ultrasonici espressamente dedicati si rivela particolarmente vantaggioso nei difetti intraossei più profondi e con una morfologia complicata, poiché consente l'accesso alle zone più difficili da raggiungere nonché alle spire implantari; accesso che altrimenti si rivelerebbe pressoché impossibile con una strumentazione di tipo classico, quali curettes o frese per parodontologia<sup>19</sup>.

Nel caso qui presentato, sia il debridement del tessuto di granulazione che la decontaminazione della superficie implantare vengono effettuati con l'ausilio di inserti piezoelettrici dedicati montati su manipolo ad ultrasuoni (ESO12T, Esacrom srl - Imola) (Figg. 06-07).

Grazie all'azione degli ultrasuoni è possibile effettuare in maniera

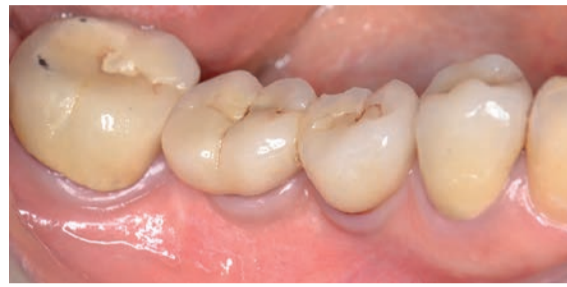

Fig. 1

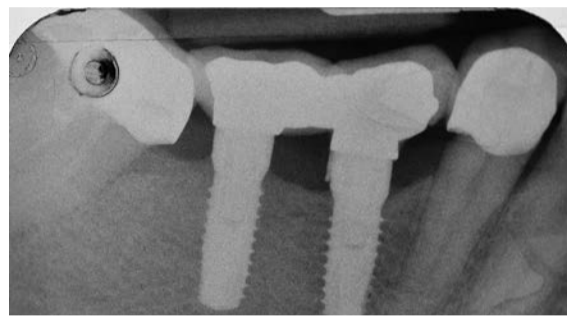


Fig. 2

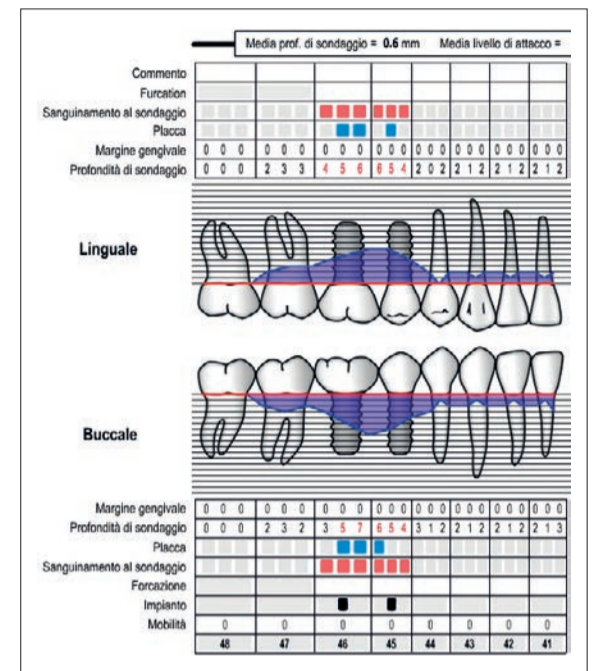


Fig. 3

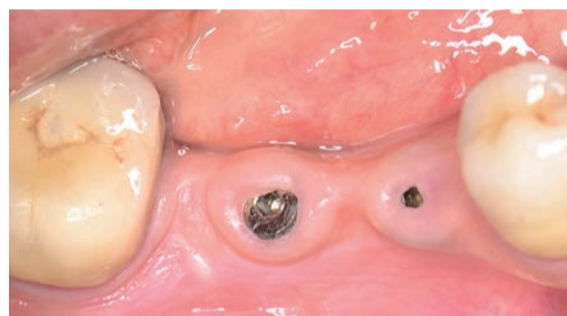

Fig. 4

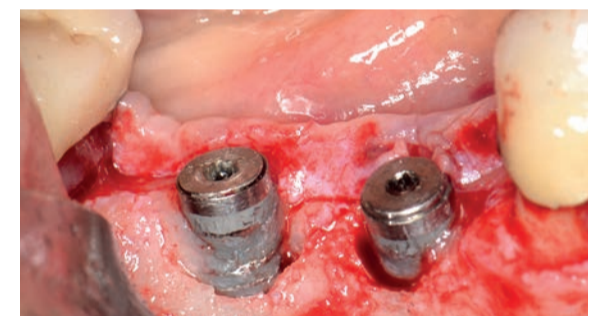


Fig. 5

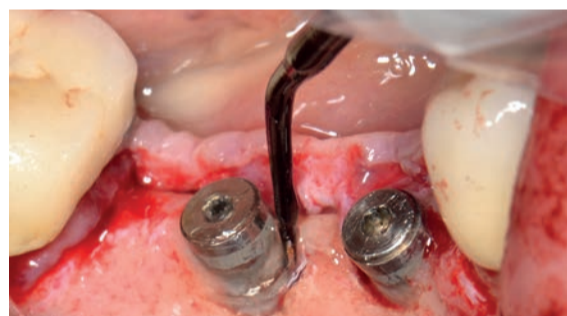

Fig. 6

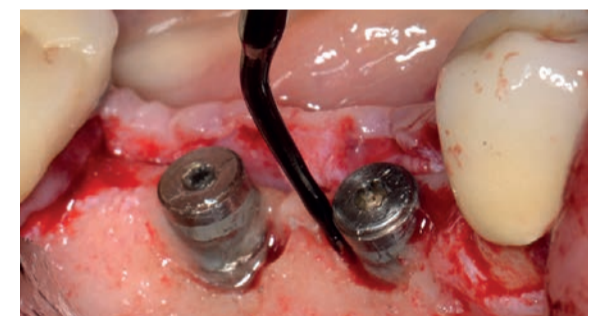

Fig. 7

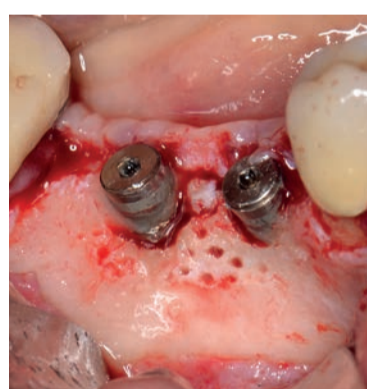


Fig. 8

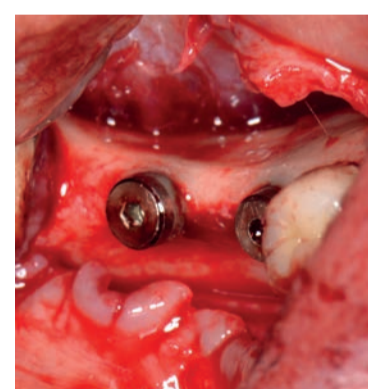


Fig. 9

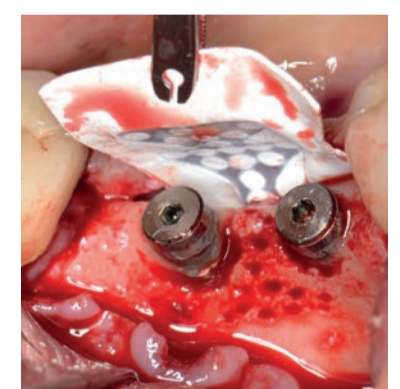


Fig. 10

semplice e rapida il clivaggio e la rimozione del tessuto reattivo (sempre abbondantemente presente, sia intorno agli impianti che all'interno della componente intraossea del difetto) oltre che la completa decontaminazione della superficie periimplantare, sfruttando gli effetti degli ultrasuoni sul biofilm e sulle endotossine batteriche<sup>20</sup>: analogamente a quanto già sperimentato in rigenerazione tissutale guidata (G.T.R.) il raggiungimento di tale risultato è possibile grazie all'effetto combinato della cavitazione e del microstreaming acustico, che svolgono un'

azione diretta sul biofilm batterico e sulle endotossine adese alla superficie in titanio; va inoltre sottolineato che, per sfruttare al massimo l'effetto sopra descritto, è consigliabile che l'interno del difetto intraosseo sia mantenuto sotto costante irrigazione con soluzione fisiologica sterile<sup>21</sup>. Successivamente, sempre mediante inserti ultrasonici (ESO12T e ESO12XT, Esacrom srl - Imola) viene praticato l'accesso alle cavità midollari (Fig. 8). Questo tempo operatorio è di fondamentale importanza, sia per assicurare un'adeguata vascolarizzazione (indispensabile alla neoformazione

tissutale) che per evocare il fenomeno di accelerazione locale della guarigione ossea (Regional Acceleratory Phenomenon o "R.A.P.") come già descritto da Frost nel 1983<sup>22</sup>.

Allo scopo di raggiungere e mantenere una chiusura per prima intenzione della ferita chirurgica è essenziale che la sutura sia completamente priva di tensioni: è possibile soddisfare questa necessità mediante l'accurata passivazione del lembo linguale e del lembo buccale<sup>23, 24</sup> (Fig. 9).



< pagina 6

Poiché il difetto osseo periimplantare presenta, come già detto, una componente orizzontale associata ad una componente verticale, viene selezionata una membrana non riassorbibile rinforzata da un frame in titanio, allo scopo di garantire la creazione di uno spazio chiuso all'ingresso e alla proliferazione degli stipiti cellulari indesiderati (cellule epiteliali e fibroblasti) in ossequio ai principi della rigenerazione ossea guidata (G.B.R.). Si procede quindi all'alocazione della membrana e al suo fissaggio sull'aspetto linguale con due viti da osteosintesi (1,6 x 4 mm) (Fig. 10). Un innesto di biomateriale eterologo in granuli viene posizionato all'interno della componente intraossea del difetto e intorno alla porzione extraossea dei due impianti allo scopo di stabilizzare il coagulo ematico e favorire la neoformazione del tessuto osseo (Fig. 11). La membrana non riassorbibile rinforzata, posta a protezione dell'innesto, viene riflessa sul versante buccale con due viti da osteosintesi (1,6 x 4 mm) (Fig. 12).

L'ultimo tempo operatorio prevede la sutura con filo in ePTFE 4/0: allo scopo di raggiungere e mantenere un sigillo permanente della ferita chirurgica per tutto il periodo di guarigione, è consigliabile effettuare una doppia linea di sutura, con punti a materasso orizzontale intercalati a punti staccati (Fig. 13). L'immagine, che mostra il controllo radiografico postoperatorio, evidenzia un corretto posizionamento dell'innesto e della membrana rinforzata (Fig. 14).

Durante il follow up a distanza di 30 giorni è possibile evidenziare la perfetta guarigione dei tessuti molli con assenza di esposizione della membrana non riassorbibile rinforzata; va sottolineato come questa evenienza rappresenti la più frequente e temibile complicanza nelle procedure di rigenerazione guidata (Fig. 15).

Per motivi legati alla gestione della paziente viene forzato il consueto protocollo e si sceglie di rimuovere la membrana a 4 mesi dalla procedura chirurgica di rigenerazione ossea periimplantare: dopo aver elevato un lembo a tutto spessore, si procede pertanto

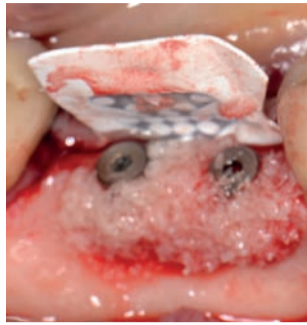

Fig. 11

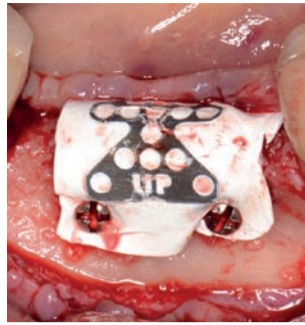


Fig. 12

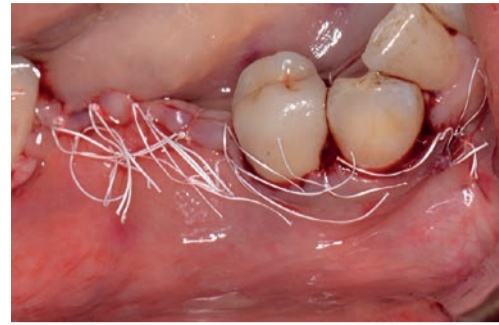


Fig. 13

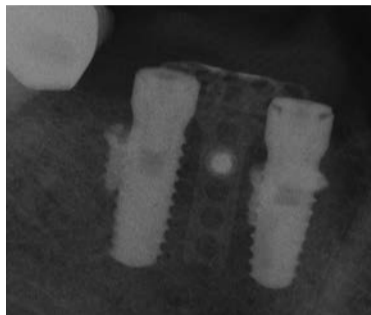


Fig. 14

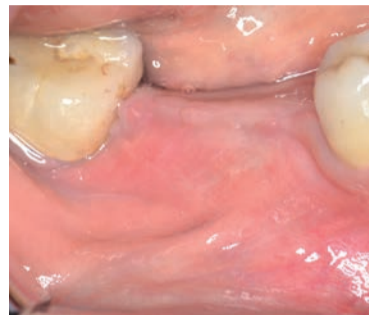

Fig. 15

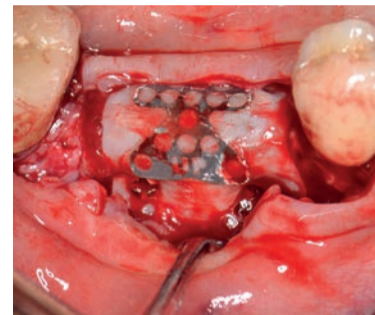


Fig. 16

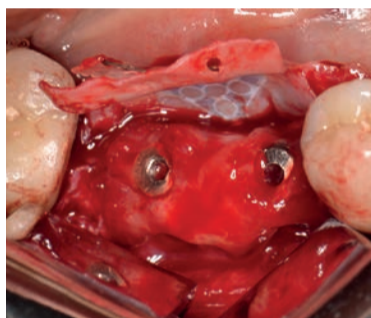


Fig. 17

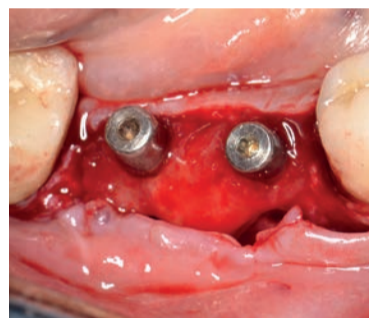


Fig. 18

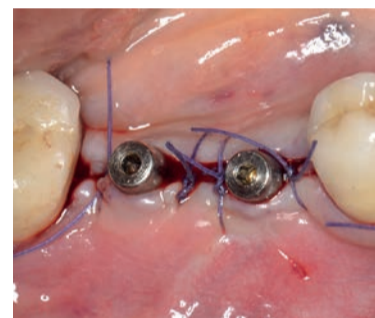


Fig. 19

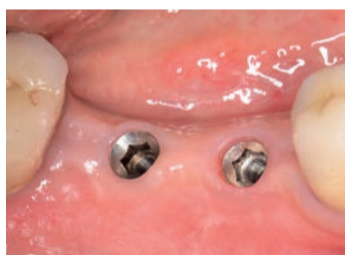

Fig. 20

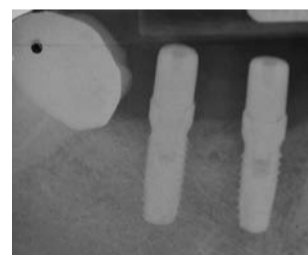


Fig. 21

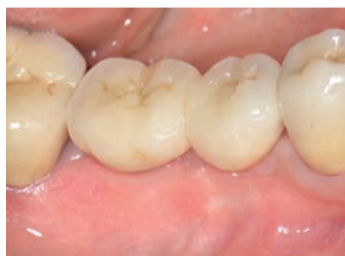

Fig. 22

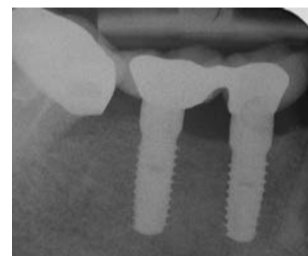

Fig. 23

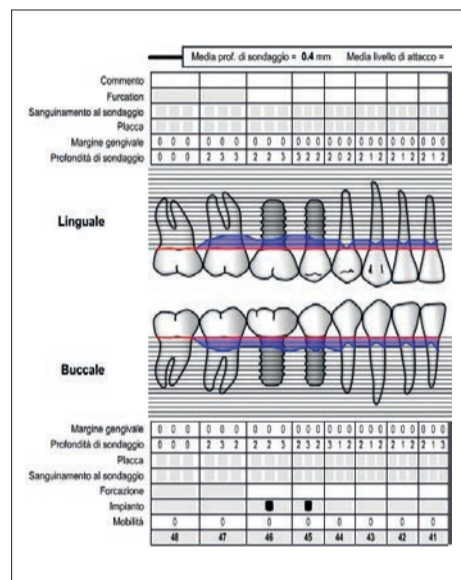


Fig. 24

alla rimozione dei mezzi di sintesi e della membrana non riassorbibile rinforzata (Fig. 16). Gli impianti appaiono circondati da una soddisfacente quantità di tessuto neoformato anche se, come facilmente ipotizzabile dato il breve

periodo di guarigione trascorso, di consistenza ancora decisamente ridotta<sup>25</sup> (Fig. 17).

Due healing screws (h 4.0 mm) vengono avvitate sulle teste degli impianti; allo scopo di incrementare l'ampiezza della banda di gen-

giva aderente, il lembo viene poi riposizionato apicalmente e suturato con punti staccati in Vicryl 4/0 (Figg. 18, 19).

Alla guarigione, l'aspetto dei tessuti molli che circondano gli impianti appare sano e privo di

qualsiasi segno di flogosi; il sondaggio e il controllo rx evidenziano l'avvenuta rigenerazione ossea con un sostanziale riempimento dei difetti periimplantari (Figg. 20, 21). Viene reinstallata la componentistica protesica e si procede alla cementazione della protesi originaria.

Il follow up a 48 mesi (durante il quale viene eseguito il controllo clinico e radiografico) testimonia la stabilità dei risultati ottenuti (Figg. 22-24).

### Conclusioni

La tecnica di rigenerazione ossea guidata (G.B.R.) nella terapia delle periimplantiti presenta a tutt'oggi alcune criticità che ne inficiano la predicibilità dei risultati: tuttavia, nonostante la reale efficacia di tale metodica sia ancora oggetto di discussione, è evidente che tale approccio terapeutico debba necessariamente essere considerato dal clinico come possibile alternativa a una procedura di espanto<sup>26</sup>. Il principale e più importante interrogativo riguarda l'impossibilità di stabilire con certezza l'effettiva decontaminazione della superficie implantare previamente esposta al biofilm orale, condizione assolutamente indispensabile per determinare il buon esito della procedura rigenerativa.

In letteratura scientifica sono state proposte e descritte nel corso degli anni numerose metodiche di decontaminazione ma, al momento, non abbiamo a disposizione alcun dato che possa dimostrare incontrovertibilmente la superiorità clinica dell'una rispetto alle altre.

Nel presente lavoro viene descritto un protocollo di debridement e di detossificazione della superficie in titanio mediante impiego di inserti ad ultrasuoni montati su manipolo piezoelettrico: sfruttando le proprietà battericide e batteriostatiche degli ultrasuoni, oltre che gli indiscussi vantaggi derivanti dal poter disporre di un inserto di ridotte dimensioni ed estremamente manovrabile rispetto agli strumenti tradizionali (come ad esempio, curettes o strumentazione rotante) questo tipo di approccio ha rivelato finora risultati clinici confortanti; sono necessari ulteriori studi di tipo randomizzato e controllato per convalidare questi dati preliminari.

### bibliografia

- Albrektsson T. Statements from the Estepona Consensus Meeting on Peri-implantitis, February 2-4, 2012. *Clinical Implant Dentistry and Related Research*, Volume 14, Number 6, 2012.
- Canullo L., et al. Clinical and microbiological findings in patients with peri-implantitis: a cross-sectional study. *Clin. Oral Impl. Res.* 00, 2015, 1-7.
- Roos-Jansäker AM, Renvert H, Lindahl C, Renvert S. Nine-to fourteen year follow up of implant treatment. Part III: factors associated with peri-implant lesions. *J Clin Periodontol* 2006; 33:296-301.
- Fransson C, Lekholm U, Jemt T, Berglundh T. Prevalence of subjects with progressive bone loss at implants. *Clin Oral Implants Res* 2005; 16:440-446.
- Fransson C, Wennström J, Berglundh T. Clinical characteristics at implants with a history of progressive bone loss. *Clin Oral Implants Res* 2008; 19:142-147.
- Koldslund OC, Scheie AA, Aass AM. Prevalence of periimplantitis related to the severity of the disease with different degrees of bone loss. *J Periodontol* 2010; 81:251-258.
- Zitzmann N, Berglundh T. Definition and prevalence of peri-implant diseases. *J Clin Periodontol* 2008; 35:286-291.
- Derks J, Tomasi C. Peri-implant health and disease. A systematic review of current epidemiology. *J Clin Periodontol* 2015; 42 (Suppl. 16): S158-S171.
- Canullo L. et al. International Brainstorming Meeting on Etiologic and Risk Factors of Peri-implantitis, Montegrotto (Padua, Italy), August 2014. *Int J Oral Maxillofac Implants* 2015;30:1093-1104.
- Qian Jie. Reasons for Marginal Bone Loss around Oral Implants. *Clinical Implant Dentistry and Related Research*, Volume 14, Number 6, 2012.
- G. E. Romanos & D.Weitz. Therapy of peri-implant diseases. Where is the evidence? *The Journal of Evidence-Based Dental Practice*, vol. 12, supplement 5, pp. 204-208, 2012.
- Renvert S, Roos-Jansaker A-M, Claffey N. Non-surgical treatment of peri-implant mucositis and peri-implantitis: a literature review. *J Clin Periodontol* 2008; 35 (Suppl.8): 305-315.
- C.M. Faggion Jr., L. Chambrone, S. Listl, and Y.-K.Tu. Network meta-analysis for evaluating interventions in implant dentistry: the case of peri-implantitis treatment. *Clinical Implant Dentistry and Related Research*, 2011.
- Aljateeli A. Managing Peri-Implant Bone Loss: Current Understanding. *Clin Implant Dent Relat Res.* 2012 May;14 Suppl 1:e109-18.
- Roos-Jansaker A-M, Renvert H, Lindahl C, Renvert S. Submerged healing following surgical treatment of peri-implantitis: a case series. *J Clin Periodontol* 2007; 34: 723-727.
- Lang NP, Wilson TG, Corbet EF. Biological complications with dental implants: their prevention, diagnosis and treatment. *Clin Oral Impl Res* 2000; 11 (Suppl.): 146-155.
- Tinti C. Treatment of Peri-implant Defects with the Vertical Ridge Augmentation Procedure: A Patient Report. *Int J Oral Maxillofac Implants* 2001;16:572-577.
- Lindhe J, Meyle J. Peri-implant diseases: Consensus Report of the Sixth European Workshop on Periodontology. *J Clin Periodontol* 2008; 35 (Suppl. 8):282-285.
- Valderrama P. Detoxification of Implant Surfaces Affected by Peri-Implant Disease: An Overview of Surgical Methods. *International Journal of Dentistry*, Volume 2013, Article ID 740680, 9 pages.
- Sapna N,Vandana K. Ultrasound in periodontics. *IJDA*, 2(3), July-September, 2010; 274-277.
- Tarquini G. Rigenerazione tissutale guidata in difetti parodontali profondi. *Dental Tribune*, Luglio+Agosto 2017 - anno XIII n. 7+8, pagg. 1-8.
- Frost H. The regional acceleratory phenomenon: a review. *Henry Ford Hosp Med J* 1985; 31:3.
- Ronda M. A Novel Approach for the Coronal Advancement of the Buccal Flap. *Int J Periodontics Restorative Dent* 2015;35:795-801.
- Ronda M, Stacchi C. Management of a coronally advanced lingual flap in regenerative osseous surgery: A case series introducing a novel technique. *Int J Periodontics Restorative Dent* 2011;31: 505-513.
- Mattout P, Nowzari H, Mattout C. Clinical evaluation of guided bone regeneration at exposed parts of Brånemark dental implants with and without bone allograft. *Clin Oral Implants Res.* 1995 Sep;6(5):189-95.
- Froum S. A Regenerative Approach to the Successful Treatment of Peri-implantitis: A Consecutive Series of 170 Implants in 100 Patients with 2- to 10-Year Follow-up. (*Int J Periodontics Restorative Dent* 2015;35:857-863.



# Riempitivi e suture: cosa potranno mai avere in comune?

Prof. Mauro Labanca, libero professionista in Milano

< pagina 1

Ogni volta in cui affronto queste tematiche, ovunque mi trovo dico sempre a tutti che sono pronto a ricevere ogni tipo di domanda, tranne due: quale tipo di sutura preferisco e quale riempitivo preferisco. A queste domande mi rifiuto di rispondere ritenendole offensive della mia professionalità.

Mi spiego meglio: chiedermi quale sutura (o quale biomateriale) preferisco presupporrebbe che io abbia un solo tipo di paziente, con un solo tipo di problema ed un solo tipo di soluzione.

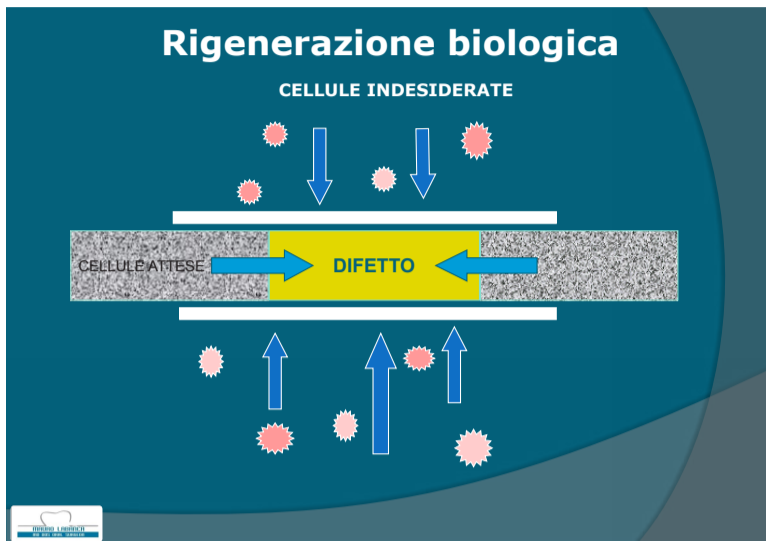
O, peggio, che a fronte di molte e differenti situazioni cliniche io le gestisca tutte in un solo modo. Ecco perché mi considererei offeso. Entrambi i prodotti hanno un ruolo fondamentale nel nostro operato quotidiano, ed entrambi possono se ben selezionati ed utilizzati costituire un ottimo modo per risolvere un problema; se mal scelti ne faranno parte.

Iniziamo a valutare il discorso biomateriale. Come diceva Albert Einstein, "Look deep into nature and you will understand everything better": la nostra guida decisionale dovrà sempre essere basata sulla biologia e sulla logica della guarigione se vogliamo scegliere il materiale giusto per il paziente e non per il nostro fornitore!

Il passaggio successivo sarà comprendere la differenza tra riparazione e rigenerazione: mentre la riparazione prevede la guarigione di un tessuto senza il completo ripristino morfologico e funzionale della parte interessata, la rigenerazione vedrà una completa *restitutio ad integrum* dell'area in oggetto. Per ottenere una completa rigenerazione il difetto interessato dovrà essere ripopolato dalle cellule adeguate, escludendo dalla zona di guarigione cellule limitrofe e di diversa origine (Tab. 1). Proprio per proteggere il sito in fase di guarigione nel tempo sono stati introdotti vari materiali, tra cui le membrane ed i riempitivi, con il precipuo scopo di ottenere il desiderato effetto barriera affinché il difetto fosse ripopolato con le cellule desiderate, molto spesso con una velocità di differenziazione enormemente inferiore a quello delle cellule adiacenti (epitelio e connettivo).

Detto ciò, l'altro importante aspetto da considerare sarà il tipo di difetto, la sua dimensione, la sua vascolarizzazione, l'esistenza di eventuali patologie sistemiche concomitanti (ad esempio l'osteoporosi) o l'assunzione di terapie farmacologiche (ad esempio i bifosfonati) (Tabb. 2, 3).

Infatti è noto a tutti che anche senza alcun intervento da parte nostra un difetto osseo sarà in grado di guarire spontaneamente (come ad esempio dopo una avulsione) grazie al potenziale rigenerativo posseduto dal periostio, nostro vero e potente al-



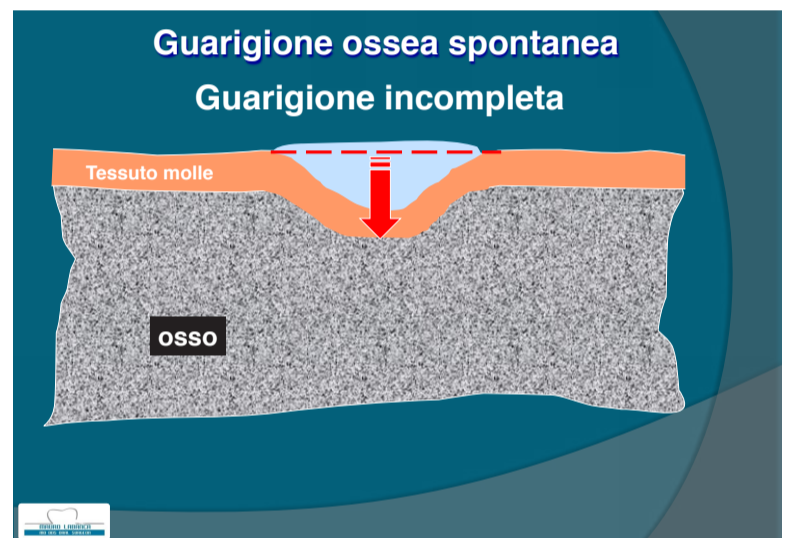
Tab. 1

- Possibili Difetti ossei in Odontoiatria**
- Siti post-estrattivi
  - Difetti ossei a due o tre pareti
  - Difetti ossei da causa parodontale
  - Difetti ossei attorno agli impianti
  - Grande rialzo del seno mascellare
  - Rigenerazione crestale
  - Difetti ossei dopo estrazione di elementi inclusi
  - Difetti ossei dopo apicectomia
  - Difetti ossei dopo asportazione di lesione cistica

Tab. 2

- Difetti ossei e guarigione ossea: Elementi da considerare per il potenziale rigenerativo**
- Localizzazione: capacità rigenerativa posseduta dal difetto
  - Dimensione: ad esempio cisti, tumori ossei, ecc.
  - Vascolarizzazione dell'area ossea interessata ed eventuale necrosi ossea
  - Disordini del metabolismo osseo come l'osteoporosi
  - Assunzione di farmaci (ad esempio i bifosfonati)
  - Fattori sistemici e disordini metabolici (ad es. il diabete)
  - Adeguata preparazione del difetto
  - Formazione di un coagulo solido e stabile e buona chiusura primaria del lembo

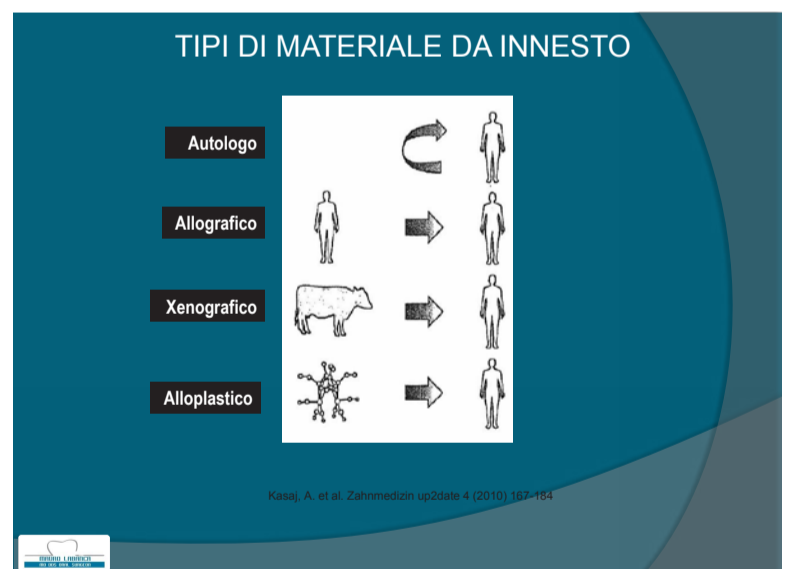
Tab. 3



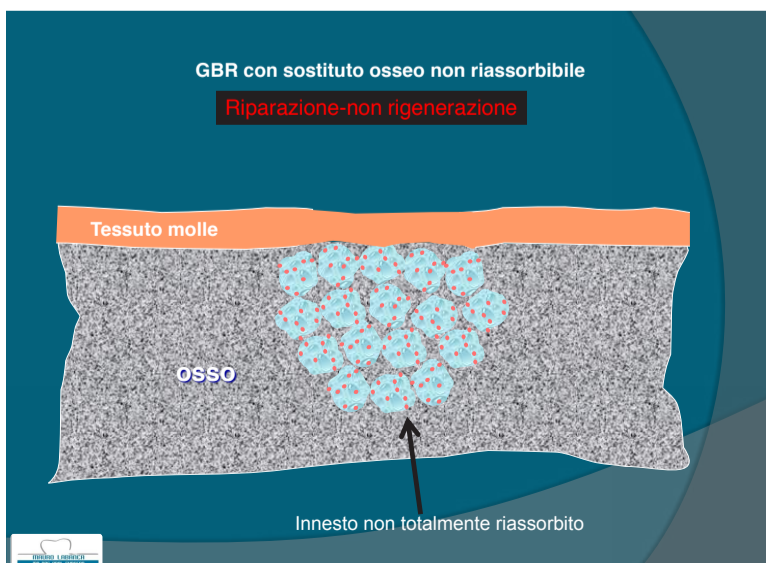
Tab. 4

- Caratteristiche per un biomateriale da innesto**
- **Struttura minerale**  
Che si tratti di materiale autologo, calcio fosfato, biovetro, di origine naturale o sintetica, deve sempre e comunque essere in grado di integrarsi totalmente o di essere riassorbito
  - **Funzione di mantentore di spazio**  
Il materiale innestato deve essere in grado di impedire la crescita di tessuto molle all'interno del difetto osseo
  - **Osteoconduzione**  
Il materiale innestato deve poter formare un'intelaiatura che permetta la crescita al suo interno di cellule ossee native in grado di costruire nuovo osso autogeno

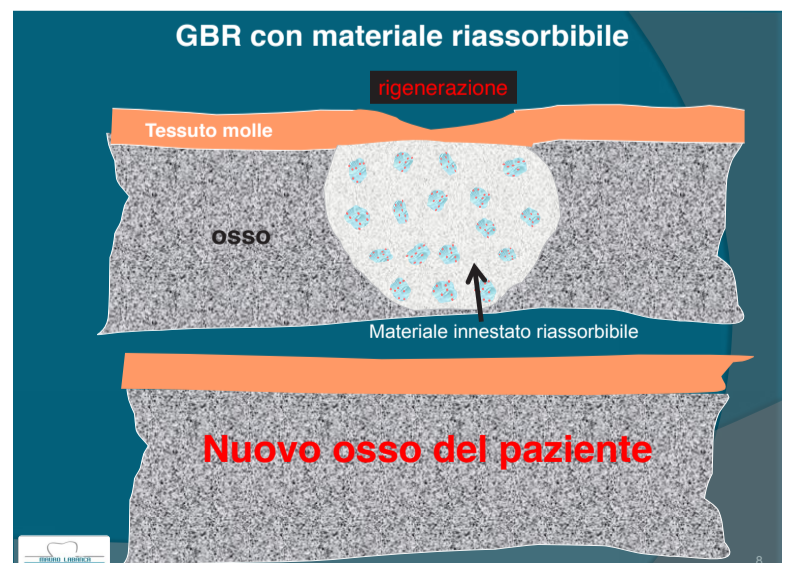Tab. 5



Tab. 6



Tab. 7



Tab. 8

> pagina 9



< pagina 8

leato. Ma in caso di guarigione spontanea si avrà come risultato finale una guarigione parziale ed incompleta (Tab. 4). Questo non costituisce di per sé necessariamente un problema, se non ho particolari esigenze estetiche o funzionali in quell'area.

Se invece per esigenze cliniche dovessi puntare ad ottenere una guarigione del difetto in modo completo, dovrò fare ricorso all'impiego di biomateriali (più o meno protetti da membrane). Una iniziale valutazione del biomateriale consiste nel descriverne le caratteristiche generiche che lo stesso deve possedere, al di là della sua origine, per poter svolgere in maniera adeguata la sua funzione (Tab. 5).

Riguardo l'origine del materiale, può essere opportuno fare un breve riepilogo delle possibili soluzioni esistenti in modo da poter avere una adeguata chiarezza lessicale (Tab. 6).

A prescindere dall'origine del materiale selezionato, il materiale stesso potrà avere due differenti modalità di comportamento, a seconda del fatto che lo stesso sia parzialmente o totalmente riassorbibile. In caso di parziale o nulla riassorbibilità si parlerà di Sostituto Osseo, in caso di totale riassorbimento si parlerà invece di Materiale Rigenerativo (Tabb. 7, 8)

Un aspetto molto importante da considerare, e non sempre adeguatamente analizzato, è che anche in caso di materiali di stessa origine il comportamento potrà essere differente a seconda del modo in cui il materiale viene utilizzato (Tab. 9).

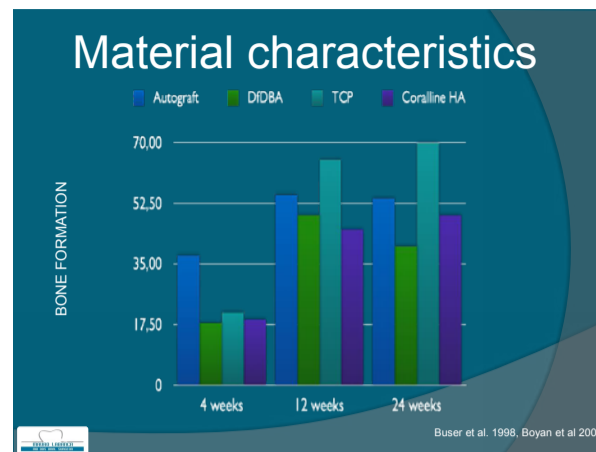
Ad esempio, come si vede nella tabella 9, lo stesso osso autologo, da tutti considerato come il gold standard, se utilizzato nella sua forma particolare (bone chips) verrà completamente riassorbito e sostituito dal neodeposito nuovo osso. Se invece impiegato come corticale (quindi un prelievo di blocco che viene fissato) lo stesso innesto verrà integrato e rimaneggiato, ma non sostituito; di fatto agirà come sostituto d'osso.

Come risulta evidente in questa tabella, solo il materiale xenografico agisce solo come sostituto d'osso, risultando sempre non totalmente riassorbibile, anche se lo può essere in misura maggiore o minore ed in tempi più o meno lunghi. Tutti gli altri materiali possono invece agire in modo differente a seconda del loro stato.

Inoltre, i materiali alloigenici e gli xenografici hanno, seppure a livello potenziale, il rischio di essere in grado di trasmettere infezioni crociate; saranno pertanto da scegliere con opportuna attenzione per non esporre il paziente ad un rischio che almeno nella chirurgia di routine non risulta assolutamente giustificato o necessario. Sicuramente le attuali tendenze scientifiche e commerciali, proprio in considerazione delle pubblicazioni che parlano di rischio di trasmissione di prioni nel caso di utilizzo di alcuni di questi materiali di origine umana o animale, stanno sempre più orientandosi verso nuove tecnologie atte a rendere i materiali di sintesi o alloplastici, già di per sé sicuri e privi di rischi, sempre più performanti e

MATERIALI DA INNESTO OSSEO	
<b>Sostituti Ossei</b>	<b>Materiali rigenerativi</b>
<ul style="list-style-type: none"> <li>• <b>Osso autologo</b> (osso corticale)</li> <li>• <b>Alloigenico</b> (componenti corticali di osso di banca)</li> <li>• <b>Xenogenico</b> (osso bovino, corallo)</li> <li>• <b>Alloplastico</b> (Idrossiapatite, TCP/HA, biovetri)</li> </ul>	<ul style="list-style-type: none"> <li>• <b>Osso autologo</b> (osso particolato)</li> <li>• <b>Alloigenico</b> (DFDBA, DBM)</li> <li>• <b>Alloplastico</b> (β-fosfato tricalcico)</li> </ul>

Tab. 9

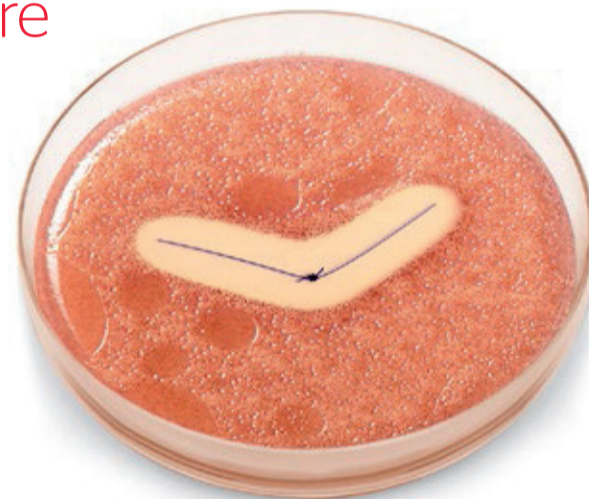

Tab. 10

Negli ultimi **dieci anni** abbiamo lavorato per ridurre i rischi per il paziente.

Ora le Linee Guida dell'**Organizzazione Mondiale della Sanità** confermano il nostro impegno.

Il panel suggerisce l'uso di suture rivestite con Triclosan al fine di ridurre il rischio di Infezioni del Sito Chirurgico (SSI) **indipendentemente dal tipo d'intervento.**



L'immagine della capsula Petri ha solo scopi illustrativi, i risultati dell'analisi della Zona di Inibizione sono soggette a variazioni. La variabilità nei risultati dell'analisi non influisce sulla colonizzazione batterica.

**Le suture antibatteriche Ethicon hanno dimostrato di inibire i batteri che contribuiscono all'insorgenza delle Infezioni del Sito Chirurgico (SSI).**

- Attive contro i microorganismi più comunemente associati alle SSI<sup>1,2</sup>
- Studi *in vitro* hanno dimostrato l'attività battericida e l'inibizione della colonizzazione della sutura per 7 o più giorni<sup>1,2</sup>
- È stato dimostrato che l'uso di suture trattate con Triclosan riduce il rischio di formazione del biofilm sulla sutura<sup>3,4</sup>

<sup>1</sup>Infection prevention and control. World Health Organization website. <http://www.who.int/gpsc/en/>. Accessed November 3, 2016.

<sup>2</sup>Coated VICRYL® Plus Antibacterial (polyglactin 910) Suture, MONOCRYL® Plus Antibacterial (poliglicaprone 25) Suture, and PDS® Plus Antibacterial (polydioxanone) Suture are active in vitro against *Staphylococcus aureus*, methicillin-resistant *S. aureus* (MRSA), *Staphylococcus epidermidis*, and methicillin-resistant *S. epidermidis* (MRSE). MONOCRYL Plus Suture and PDS Plus Suture have also demonstrated activity against *Klebsiella pneumoniae* and *Escherichia coli* in vitro.

**References:** 1. Ming X, Rothenburger S, Nichols MM. In Vivo and In Vitro Antibacterial Efficacy of PDS Plus Polidioxanone with Triclosan Suture. *Surg Infect (Larchmt)*. 2008;9(4):451-457. 2. Rothenburger S, Spangler D, Bhende S, Burkle D. In vitro antimicrobial evaluation of Coated VICRYL® Plus Antibacterial Suture (coated polyglactin 910 with triclosan) using zone of inhibition assays. *Surg Infect (Larchmt)*. 2002;3 Suppl 1:579-87. 3. Edmiston CE, Seabrook GR, Goheen MP, Krepel CJ, Johnson CP, Lewis BD, Brown KR, Towne JB. Bacterial adherence to surgical sutures: can antibacterial-coated sutures reduce the risk of microbial contamination? *J Am Coll Surg*. 2006;203:481-489. 4. Storch ML, Rothenburger S, Jacinto G. Experimental Efficacy Study of Coated VICRYL plus Antibacterial Suture in Guinea Pigs Challenged with *Staphylococcus aureus*. *Surg Infect (Larchmt)*. 2004;5(3):281-288.



Please always refer to the Instructions for Use / Package Insert that come with the device for the most current and complete instructions.

The third party trademarks used herein are the trademarks of their respective owners.

Ethicon Endo-Surgery (Europe) GmbH  
Hummelsbütteler Steindamm 71  
22851 Norderstedt, Germany

[www.ethicon.com](http://www.ethicon.com)

© Ethicon Endo-Surgery (Europe) GmbH 2016, 064208-161206 EMEA

**ETHICON**  
PART OF THE *Johnson & Johnson* FAMILY OF COMPANIES

Shaping  
the future  
of surgery

**SIMIT**  
DENTAL

> pagina 10