

България

Декември 2009

№ 10, Vol. 7

Скъпи читатели,
партньори и
приятели,

Весела Коледа и
Честита Нова
2010 година!

Бъдете здрави,
силни и обичани!

от екипа на
в-к „Дентал
Трибюн“

Новини



Кръгла маса на 3M ESPE хвърля нова светлина за света на композитите

Интервю с проф. Тревър Бърк (Университет в Бирмингам, Великобритания) и г-р Оливер Каплер (3M ESPE, Зийфелд, Германия), по повод проведената през есента на 2009 г. експертна Кръгла маса, озаглавена „Превъзходство в денталните възстановявания“.

► стр. 3

Практика



Композитно шиниране с лентата Infibra

В последните 4 години беше натрупан достатъчен по обем позитивен опит с армиращата лента **Infibra** на италианския производител **BioLoren**. В резултат на това, авторът – г-р Иван Минчев - намери за уместно да сподели този опит с денталната колегия у нас.

► стр. 5

Конкурс



Клиничният случай – победител в категория „Червена естетика“ на Националния конкурс „Усмивка на годината“ 2009

Случаят е дело на г-р Красимир Златев от Варна.

► стр. 9

Събития



Ноември по традиция бе богат на дентални прояви

Представяме детайлно по-важните от тях. За всички, които не са били част от деловия дентален живот през ноември.

► стр. 11, 12, 13

Готови ли сте за участие в третото издание на Националния конкурс „Усмивка на годината“?

Конкурсът вече е традиция. Така казват за нещата, които се случват повече от два пъти. През 2010 г. „Усмивка на годината“ ще се случи за трети пореден път. Поради мащабните рекламни кампании на събитието през отминалите две години, повечето от вас са запознати с концепцията и регламента на конкурса (ако не сте, можете веднага да го направите на сайта на проявата www.usmivkanagodinata.com), но дали сте „хванали“ смисъла на това да участвате в тази интригуваща проява, за която всички говорят или само хубаво, или само лошо (каквато впрочем е съдбата на всеки конкурс).

И така, защо да участвате в конкурса?

1) В конкурси се участва, за да се печелят награди. „Който не играе, не печели“. Така че – предлагаме ви като начало да участвате, за да спечелите награда и авторитет.

2) Мисията на конкурса е да направи известни добрите български зъболекари, като представи в обществено пространство техните професионални успехи в лицето на новите красиви усмивки на пациентите им. Така че, участвайки, вие ставате по-известни (ако все още не сте) и затвърждавате имиджа си на успешни професионалисти.

3) За да споделите с колеги

своя опит, знания и възможности, и така да сверите часовника си. Питамте се защо ви е? Защото е важно човек да знае къде точно стои. Това спестява много енергия, а и не рискувате да станете смешни.

4) Не на последно място, участвайки в конкурса, вие подкрепяте една позитивна идея, която е създадена с мисълта за вас и се реализира, за да ви служи. С вашето участие, вие правите идеята жива и изпълнена със смисъл. Очакваме вашите кандидатури!

И не забравяйте, че крайният срок за подаване на документи е 20 март 2010 г. **DT**



Имплантиран зъб помага на спяща пациентка да прогледне

Първата процедура за остео-огонто-кератопротеза бе извършена в САЩ

Маями, Флорида, САЩ: 60-годишна пациентка от САЩ възстанови зрението си, след като хирурзи от Маями имплантираха един от зъбите ѝ в окоето. Тази хирургична процедура бе първата в САЩ и бе извършена в Vascom Palmer Eye Institute на Медицинския факултет „Милър“ на Университета в Маями, като кучешкият зъб на пациентката бе имплантиран като основа за протетичната леща. Пациентката ослепява през 2000 г. вследствие на синдром на Стивънс-Джонсън – често нежелана реакция към лекарства, изразяваща се с изгаряне, образуване на мехури и излющване на кожата и засенатите тъкани. Този синдром често води до слепота и е причина за 100 000 смъртни случая вся-

ка година.

Д-р Виктор Л. Перез, доцент по офталмология в Vascom Palmer Eye Institute, и неговият интердисциплинарен екип извършиха модифицирана процедура за остео-огонто-кератопротеза (МООКР) – сложна хирургична интервенция, която се предлага само в няколко очни центъра в Европа и Азия. Разработена от италианския офталмолог проф. Бенедето Стрампели през 1960 г., МООКР е ефективно решение при крайни заболявания на корнеята, при които тежки цикатрикси блокират зрението и корнеалните транспланти не са подходящи, но вътрешната структура на окоето и оптичестият нерв са здрави.

„При някои пациенти, които отхвърлят трансплантирана-

та или изкуствената корnea, тази процедура е последно спасение – имплант от зъб на пациента, в който да се закомби протетична леща и така да се възстанови зрението“, обяснява г-р Перез.

При МООКР екстрахираният зъб и заобикалящата го кост се скулптират и се оформя отвор, в който се поставя оптична цилиндрична леща. За да се свържат зъбът и лещата в един биоинтегриран комплекс, те се имплантират под кожата на пациента, в бузата или рамото. След това офталмологът подготвя повърхността на окоето за имплантиране на протезата, чрез отстраняване на цикатрициалната тъкан около увредената корnea.

Един месец по-късно, муко-

зен материал от вътрешната страна на бузата на пациента се използва за покриване на повърхността на увреденото око. В последната фаза, протезата се маха от бузата или рамото и се имплантира в окоето. Поставя се в центъра му и се прави отвор в мукозата за протетичната леща, така че тя леко да протрудира от окоето, да позволява на светлината да влиза в него и пациента да вижда.

„Процедурата ще помогне на много хора в САЩ да възврънат зрението си“, казва г-р Едуардо Алфонсо, ръководител на Vascom Palmer Eye Institute. „Благодарение на работата на г-р Перез и неговия екип, пациентите в САЩ вече имат достъп до тази сложна хирургична техника.“ **DT**

РЕДАКЦИОННО

Здравейте,

Ето ни отново заедно за последен път през 2009 г.

Когато един етап приключва, естествено е да направим равностметка за него.

Да видим каква е нашата равностметка за отминалата година.

Първо: „Дентал Трибюн“ стана на три години. Второ: Вестникът увеличи периодичността си, като издаде 10 броя през

2009 г. Трето: Започна да излиза луксозното дентално списание Cosmetic Dentistry (4 броя годишно).

Четвърто: Реализирахме успешно второто издание на конкурса „Усмивка на годината“, и през април наградахме победителите на бляскава церемония.

Пето: За финал, успяхме да стартираме и нов проект, какъвто липсваше на медийния пазар, и с който сме много горди – списанието за

пациенти My Smile, което по жъна голям успех още с пилотния си брой. Първи брой на My Smile вече ви подарихме, а втория ви поднасяме като подарък сега, с вестника.

Равностметката изглежда повече от впечатляваща. Но друго е по-важното.

Това, че нашата активност, креативност и работоспособност се дължат на вас – нашите читатели. Ваш е данът

за нашите постижения и възбуждения!

Давайки знак, че изданията са ви необходими и полезни, вие определяте нашия път. А знаците ги давате непрекъснато и по много!

Благодарим Ви за подкрепата и верността!

Весели празници! Желая ви прекрасна и осмисляща ви 2010 година!

От Редакцията

International Imprint

Licensing by Dental Tribune International
Publisher
Torsten Oemus

Group Editor/Managing Editor DT Asia Pacific
Daniel Zimmermann
newsroom@dental-tribune.com
+ 49 341 48 474 107

Managing Editor German Publications
Jeannette Enders
j.enders@dental-tribune.com
Editorial Assistants
Claudia Salwiczek
c.salwiczek@dental-tribune.com
Anja Worm
a.worm@dental-tribune.com

President/CEO
Peter Witteczek

Director of Finance and Controlling
Dan Wunderlich

Marketing & Sales Services
Nadine Parczyk
n.parczyk@dental-tribune.com

License Inquiries
Jorg Warschat

Accounting
Manuela Hunger

Product Manager
Bernhard Moldenhauer

Executive Producer
Gernot Meyer

Ad Production
Marius Mezger

International Editorial Board

Dr Nasser Barghi, Ceramics, USA

Dr Karl Behr, Endodontics, Germany

Dr George Freedman, Esthetics, Canada

Dr Howard Glazer, Cariology, USA

Prof Dr I. Krejci, Conservative Dentistry, Switzerland

Dr Edward Lynch, Restorative, Ireland

Dr Ziv Mazor, Implantology, Israel

Prof Dr Georg Meyer, Restorative, Germany

Prof Dr Rudolph Slavicek, Function, Austria

Dr Marius Steigmann, Implantology, Germany

Published by Dental Tribune Asia Pacific Ltd.

© 2009, Dental Tribune International GmbH. All rights reserved.

Dental Tribune International
Holbeinstr. 29, 04229, Leipzig, Germany

Tel.: + 49 341 4 84 74 302
Fax: + 49 341 4 84 74 173
www.dti-publishing.com

info@dental-tribune.com

Regional Offices

Asia Pacific
Yontorio Communications Ltd.

Room A, 26/F
389 King's Road
North Point, Hong Kong

Tel.: + 852 3118 7508
Fax: + 852 3118 7509

The Americas
Dental Tribune America, LLC

213 West 35th Street, Suite 801, New York, NY 10001, USA

Phone: + 1 212 244 7181, Fax: + 1 212 224 7185

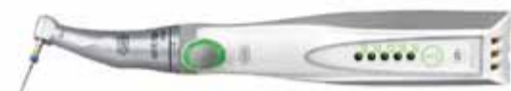Ендодонтия в система

Две механични Endo системи – бързо, сигурно, ефективно



Обратни наконечници Endea NiTi

- с изключително малка глава
- EB-75 /16:1/ и EB-79 /2:1/
- подготовка на коренов канал с ротация на 360°
- намалена работна височина, благодарение на по-късата шийка на пилата



Безжичен Endo мотор Entran

- с изключително малка глава
- пълна свобода на движенията
- 5 нива на въртящ момент
- бърза и лесна смяна на пилите
- режими Auto Reverse/Auto Forward



Обратни наконечници Endo NiTi

- малка глава – подобрена видимост
- WD-73M – обратен наконечник 70:1
- WD-74M – обратен наконечник 128:1
- подготовка на коренов канал с ротация на 360°



Сравнение на главата при н-ците на Entran и Endea NiTi

Стара глава
диаметър: 9,5 mm
височина: 11,85 mm



Нова глава
диаметър: 8,3 mm
височина: 9,3 mm

W&H Bulgaria Ltd.
91 Pirin Str., Office Nr. 6
1680 Sofia, Bulgaria

t +359 (0) 2 854 95 66
f +359 (0) 2 854 95 90
office.bg@wh.com, wh.com

Certificate №368441



ИАЛ рег.№ IV-P-T | МИ-157 | 03.12.2007

АБОНАМЕНТ ЗА 2010 г.



Вариант 1

В-к Dental Tribune + списание Cosmetic Dentistry + списание за пациенти My Smile

- ПАКЕТНА ЦЕНА ЗА ТРИТЕ ИЗДАНИЯ - 121 ЛВ.

Вариант 2



Вестник Dental Tribune - 10 броя годишно x 6 лв. = 60 лв.
Излиза в месеците: февруари, март, април, май, юни, юли, септември, октомври, ноември, декември.

Вариант 3



Списание Cosmetic Dentistry - 4 броя годишно x 10 лв. = 40 лв.
Излиза в месеците: март, май, октомври, декември.

Вариант 4



Списание за пациенти My Smile - 6 броя годишно x 3.50 лв. = 21 лв.
Излиза в месеците: февруари, април, май, септември, октомври, декември.

Офис България

Издава Dental Tribune България ЕООД
София 1421, ж.к. Лозенец,
ул. Луна 2, ет. 1, ап. А
тел./факс: + 359 2/ 963 000 9
office@dental-tribune.net
www.dental-tribune.net

Управител
Уляна Винчева

Отговорен редактор
г-р Надежда Кулумджиева

Редактори
г-р Ивелин Аманасов

Таня Илиева

Консултант
г-р Красимир Недевски

г-р Дора Кушкурова

Дизайн и предпечат
Стояна Борисова

Превод
г-р Надежда Кулумджиева

г-р Светослав Пенков

Коректор
Михаила Иванова

Автори в броя
г-р Иван Минчев, г-р Светослав Пенков, г-р Владимир Ашиков, г-р Андреа Мантесо

Печат: Спектър АД

Българското издание на Dental Tribune

е част от групата Dental Tribune

International – международно издание

на 20 езика, разпространявано в над 55

държаби.

Съдържанието, преведено и публикувано в

позни брой от Dental Tribune International, Гер-

мания, е с авторското право на Dental Tribune

International GmbH. Всички права запазени.

Публикувано с разрешение на Dental Tribune

International GmbH, Holbeinstr. 29, 04229, Лайпциг,

Германия. Възпроизвеждането по какъвто и да

било начин и на какъвто и да е език, изцяло или

частично, без изричното писмено разрешение

на Dental Tribune International GmbH и Dental

Tribune България ЕООД е абсолютно забранено.

Dental Tribune е запазена марка на Dental Tribune

International GmbH.

Кръгла маса на 3M ESPE хвърля нова светлина за света на композитите

Интервю с проф. Тревър Бърк (Университет в Бирмингам, Великобритания) и д-р Оливер Каплер (3M ESPE, Зийфелд, Германия)

През есента на 2009 г. компанията 3M ESPE покани близо 40 водещи клиницисти и изследователи от 22 страни в Европа и Близкия Изток на експертна Кръгла маса, озаглавена „Превъзходство в генталните възстановявания“. На това едновременно научно събитие в Зийфелд, Германия, присъстващите в приятна атмосфера обсъдиха настоящите и бъдещи перспективи във възстановителната гентална медицина и дискутираха съвременните тенденции. Темите варираха от представяне на новаторски материали, които в момента са в процес на разработка, до дебати за клиничната оценка на генталните материали. Програмата на събитието предлагаше разнообразие от лекции на международно доказани експерти – проф. Анджео Путиняно (Италия), проф. Тревър Бърк (Великобритания), проф. Мишел Дегранж (Франция) и проф. д-р Барт ван Меербек (Белгия). В програмата на събитието бяха предвидени и практически уъркшопове, като бе оставено време за обмяна на познания между експертите. Тази концепция бе в хармония с целта да се улесни комуникацията между водещите клиницисти, изследователи и служители на 3M ESPE.

Голяма част от събитието бе посветена на композитните материали. За да вникнем по-подробно в темата и за да се запознаем с резултатите от срещата, разговаряхме с д-р Оливер Каплер, научен мениджър „Възстановителни материали“ към 3M ESPE, който бе основен организатор и ръководител на Кръглата маса, и проф. д-р Тревър Бърк от Университета в Бирмингам, Великобритания. Д-р Бърк е привърженик на практически базирани клинични изследвания в Европа и е основател на PREP Panel във Великобритания, който има за цел клиницисти да изследват гентални продукти от 1993 г.

Д-р Каплер, доволен ли сте от курса и от резултатите на експертния панел?

Напълно, изключително доволен съм от огромния интерес към Кръглата маса и високото ниво на ангажираност на участниците, допринесла за желаната интерактивна атмосфера. Всички експерти споделиха новаторски идеи за възстановителните материали и техники. Срещата се окача безценна платформа за обмяна на познания и богатство от нови идеи. Фокусирахме вниманието си върху композитни материали и адхезиви, насочени към настоящите и бъдещите нужди на клиницистите, обсъдихме наши идеи в подкрепа на концепцията за практически базирани гентални изследвания и имаме практически сесии, така че всички да се запознаят с определени наши продукти.

Според Вас, кои са най-важните резултати от панела?

Според мен, най-ползотворният фактор бе обмяната на знания и идеи между водещи клиницисти, представящи 22 страни, и експерти на 3M ESPE. Комуникацията бе улеснена от съчетаването на теорията с практиката. За 3M ESPE, най-важният резултат бе потвърждението, че сме в правилна посока с разработката на новите ни продукти. Според мен, бе много важна и информацията от участниците, които допринесоха със свои идеи и предложения за разработка на нови продукти и с подчертаване на предимствата на нашите продукти. Близката колаборация с нашите потребители гарантира, че разработваните от нас решения наистина са практични. Един изключително важен фактор, върху който ще се фокусираме, е опростяването на работата в генталната практика.

Продуктите, които отговарят на този подход, са самоадхезивът адхезив Adper™ Easy Bond, полимерната лампа Elixir™ S10 LED, Filtek™ Silorane обтуровъчен материал за гъвкави зъби с ниско свиване, и новият Filtek™ Supreme XTE – универсален обтуровъчен материал. В момента Filtek™ Supreme XT, с клинично доказани си дългосрочен блясък, сходна с емайла абразивност и превъзходна механична здравина, е първият истински нанокompозит. Незовият заместник ще запази тези силни страни и ще подобри ретенцията на блясъка, ще има по-висока флуоресценция, и подобрена и улеснена идентификация и избор на цвят. Тези предимства ще се съчетаят с лесното манипулиране, което допринася до голяма степен за факта, че Filtek Supreme™ XT е водещ композит на много пазари.

Казахте, че при разработването и оптимизирането на продуктите използвате колаборативен подход. Как постигате това?

Ключът към това са личните взаимоотношения. В 3M ESPE се стремим към обмяна и колаборация с клиницистите и научните изследователи по света. Това води до много дългосрочни взаимоотношения с водещи експерти от различни области, както и с клиницисти, които използват нашите продукти в натоварените си практики. Ние разглеждаме тези взаимоотношения на индивидуално ниво и през миналата година пробвахме в САЩ такива събития и симпозиуми като Global Symposium на тема „Дигитална гентална медицина“.

При разработването на продукт се провеждат безброй тестове в университетите, особено когато се касае за новаторска технология. За Filtek™ Silorane например, до днес са проведени повече от 100 изследвания, които доказват, че материалът притежава не само най-малко свиване и минимален стрес, но че има и отлична здравина и дългосрочност в условията на механичен и химичен стрес. Непосредствено преди пускане на материала на па-

зара, ние провеждаме подробни токсикологични оценки, и спомагателни за контролирани и рандомизирани изследвания, а също и за практично базирани клинични изследвания като тези на PREP Panel.

Проф. д-р Бърк, бихте ли обяснили концепцията за практично базирани гентални изследвания?

Терминът „практично базиран изследване“ просто означава, че клиницистите използват собствените си практики като изследователски център за тестване и оценяване на продукти по отношение на работата с тях или дългосрочното им клинично поведение. За много зъболекарски оценки на генталните материали от независими колеги им помага в избора на материал или продукт за техните специфични цели. Също така, това им помага да са в час, което е голямо предимство днес, поради голямото разнообразие от предлагани продукти на генталния пазар и големия темп на нововъведения в генталната медицина. Сформирането на собствено

мнение, въз основа на наличната информация, често е невъзможно. Поради тази причина, аз създадох PREP Panel във Великобритания, в който в момента влизат 31 опитни общопрактикуващи зъболекарски, които тестват и оценяват нови материали, в условията на собствените им натоварени практики. Това е изследване в реалните условия на практиката, с големи брой пациенти и при зъболекарски с различна подготовка. От 1993 г. ние сме публикували над 60 оценки; най-новите са достъпни онлайн и са ценна информация за колегите.

Д-р Каплер, 3M ESPE има желание да подкрепи създаването на изследователски групи, основаващи се на тази концепция. Може ли да споделите още информация с нас?

Идеята за базирани в практиките изследвания е отлична. Това е важната връзка между контролираните рандомизирани изследвания, провеждани главно в университетите, и съвсем различната действителност на натоварената гентал-

на практика. Затова ние изключително много подкрепяме идеята на проф. Бърк за европейски PREP Panel и бихме искали да подкрепим клиницистите, които проявяват интерес към участие в такава група, в тяхната страна.

Проф. Бърк, какво е мнението Ви за плановете на 3M ESPE?

Според мен, това е една отлична идея за улесняване формирането на такива групи като PREP Panel и в други страни. В продължение на много години аз съчетавах работата си в частната практика с работата си като изследовател, докато не се отдадох изцяло на академичната работа. Така че съм запознат с двете страни на генталната медицина, академичната и практиката, и съм наясно с изискванията на клиницистите. Дълбоко съм убеден, че генталната практика е най-доброто място за оценка на поведението на генталните материали.

Проф. д-р Бърк, д-р Каплер, благодаря за разговора. DT

На кой материал

бихте се доверили?

Резултати от термо-циклически стрес тест на самоадхезивни композитни цименти.

Мостри 2 x 2 x 25 мм се полимеризират (според DIN ISO 4049:2000), след 10000 термо-цикла във вода 5°/55°C.

Източник: 3M ESPE вътрешни данни

Само една от многото причини да се доверите на Цимент № 1 сред самоадхезивните композитни цименти.

You + 3M ESPE =
New ideas for dentistry

Самоадхезивният Универсален Композитен Цимент ReliX™ Unicem запазва своята цялост, докато конкурентните продукти показват видими пукнатини. Уникалната химия на цимента ReliX Unicem повишава неговата pH стойност до неутралното ниво от 7 бързо след апликацията му - това прави материала хидрофобен, по-устойчив на поемането на вода и остава стабилен във времето.

Другите причини са:

- Слестява време – без ецване, праймер и бондиране
- Здрав, самоадхезивен и естетичен
- Изключително ниска следоперативна чувствителност
- Лесен за използване при почти всички индикации*
- 6 години доказан клиничен успех и заслужени оценки от 5-плюс на The DentalAdvisor™ в клиничното изследване за 6 години.

Циментът ReliX Unicem е продукт от гамата цименти ReliX, който отговаря на всички изисквания за циментиране. За повече информация, моля посетете www.3mespe.com

* За фасети, използвайте ReliX™ Veneer от 3M ESPE.

** The DentalAdvisor, юни 2009, Vol. 26, No 05. За да видите пълния доклад, посетете www.dentaladvisor.com



ReliX™
Unicem

Самоадхезивен
Универсален
Композитен Цимент

3M ESPE

Дентални импланти на базата на стволови клетки за възстановяване на зъби

д-р Андреа Мантесо, Бразилия

Основна цел в биологията на стволовите клетки е изучаване на качествата на мезенхималните клетки, като нарастващият брой изследвания демонстрират наличието на стволови

клетки в различни области на зъба. Дентални стволови клетки са изолирани от зъбната пулпа на млечни и постоянни зъби, от периодонталния лигамент, от зъбни зародиши, и от апи-

калната папила на корена. Тези клетки са малобройни в зъбите и имат различен капацитет за образуване на тъкани. Те имат не само разнообразен произход, но могат да проявят различно

поведение, в зависимост от техниката, използвана за изолиране и култивиране. Това прави анализа на техните качества много сложен и труден за разбиране.

Тези клетки са потенциален източник на такива за тъканното инженерство и денталната медицина. С това могат да се постигнат две основни цели: възстановяване на частично загубени зъбни тъкани и създаването на нов, цял зъб.

Загубата на зъби е често последствие от много дентални заболявания, особено сред застаряващото население. Съвременните методи за заместване на зъби включват изкуствени протези и метални импланти. Заместването на естествени физиологични тъкани с изкуствен материал се прилага в стоматологията от гревността, без съществена промяна в имплантационната процедура, единствено с промяна на използваните синтетични материали.

В литературата са описани разнообразни техники за създаване на биологичен зъб. Някои използват за тази цел комбинация от скеле с формата на зъб и стволови клетки. Други използват различни комбинации от клетъчни типове, включително незъбни стволови клетки с капацитет да образуват биоозъби. Процесът на образуване на биоозъби може да бъде комплексен. Камо скеле може да се използват различни материали, може да варира броят на клетките и може да се използват различни методи за агрегиране на клетки.

Използването на дентални стволови клетки поставя началото на нова парадигма в денталната медицина и в начина, по който я практикуваме. В бъдеще зъболекарите може да са в състояние да изолират и манипулират живи клетки и цялата среда на денталната хирургия ще се адаптира към новите процедури. Пациентите може да имат напълно функционални и дългосрочни зъби, които идеално пасват на съществуващите. Биоозъбите ще предлагат по-малко инвазивен подход и по-добра алтернатива на изкуствените импланти, тъй като процедурата за имплантиране на малък агрегат от клетки е проста и ще доведе до формирането на орган с всички необходими тъкани, като периодонтален лигамент и зъбна пулпа. **DT**

(Материалът се публикува със съгласието на FDI Световна дентална федерация)

Eluspray

АНТИСЕПТИЧЕН СПРЕЙ

Chlorhexidine digluconate 0.20 %

Антисептик

Не съдържа Алкохол!

ШИРОКИ ИНДИКАЦИИ

- Тонзилити и Фарингити
- Гингивити, Пародонтити, Пародонтопатии
- Преди и след хирургични интервенции, пародонтална хирургия, кюретаж
- Преди и след екстракция
- Преди и след имплантиране

Eluspray постига локална антисептика в устната кухина като ефективно се бори с бактериите от зъбната плака преди и след хирургични интервенции, намалява микробното число и редуцира риска от развитие на вторична инфекция.

Премахва инфекцията и намалява гингивалното възпаление.

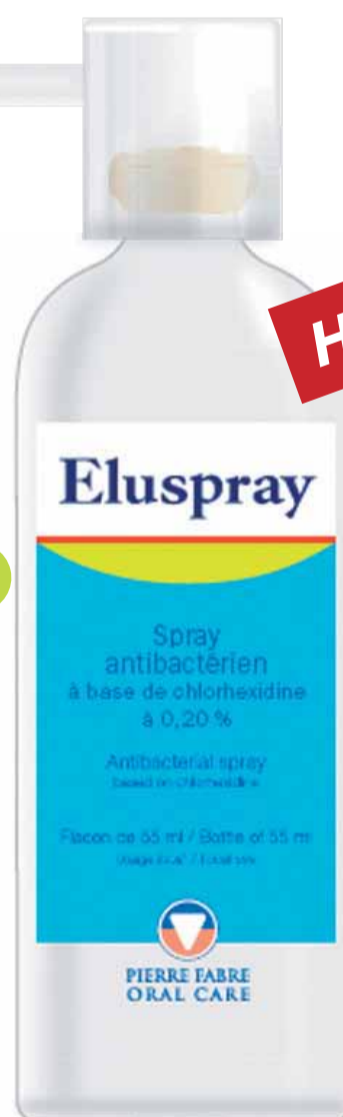Eluspray има локализирано действие и е особено подходящ за употреба от възрастни и инвалидизирани пациенти.

Пулверизирайте 2 или 3 пъти дневно, с 3 или 4 впръсквания, засегнатия участък

За възрастни и деца над 6 г.

ЕКСПЕРТ В ДЕНТАЛНИТЕ ГРИЖИ

Спрей от 60 мл, който улеснява нанасянето и гарантира максимална ефективност



Информация за автора

Д-р Андреа Мантесо преподава в Денталния факултет на Университета в Сао Паоло, Бразилия. Може да се свържете с нея на mantesso@usp.br.

Композитно шиниране с лента Infibra

д-р Иван Минчев

В последните 4 години беше натрупан достатъчен по обем позитивен опит с армиращата лента Infibra на италианския производител BioLoren и авторът намери за уместно да сподели този опит с денталната колегия у нас



Фиг. 1

„Композитното шиниране/армиране е добре известен метод с несъмнени предимства, благодарение на развитието на композитите, адхезивните тех-

ники и армиращите влакна.

Съществуват различни изходни материали за изработка на влакното – полиетилен, минерални влакна, полиамид и др.

Съчетаването на нишките, плетката на готовото изделие (Фиг. 1) са също обект на еволюция в

годините и са от значение за поведението на готовата конструкция.

При избора на армиращия компонент, предимствата на еластичните армиращи материали са несъмнени и затова в нашата клиника от дълги години се работи с подобни фабрикати.“

ИНДИКАЦИИ

• Трайно шиниране при:

- абнормна подвижност на зъбите – пародонтит;
- след възрастова ортодонтия.

• Лимитирано във времето шиниране при:

- луксационни травми;
- пародонтално декомпенсирани зъби;
- след ортодонтико лечение;

- на импланти в периода на остеоинтеграцията, в процедури на имедиантно натоварване - Immediate loading and function.

• Минимално инвазивно композитно възстановяване на ДЗР с адхезивни, клинично изработени протетични конструкции.

• Армиране на мостови конструкции:

- временни – клинично или

лабораторно изработени;

- постоянни - лабораторно изработени фотополимерни мостове, или мерленд крепители.

• Армиране на плакови протези.

МЕТОДИКИ ЗА ПРИСТОЛНО ШИНИРАНЕ

Шинирането може да се извърши **екстракоронарно** - в случаите на лимитирано във времето шиниране, или **интракоронарно** - при случаите на трайно шиниране.

ПРОЦЕДУРА

- Зъбите се почистват от налепи и зъбен камък. Аерополирането е предимство.
- Изолирайте с кофердам (Фиг. 2), или в краен случай с ролки.

ВАЖНО!

Не използвайте за адхезивните процедури **талкирани ръкавици!**

Ако не разполагате с неталкирани – измийте ръцете си (с ръкавиците върху тях) със стандартен детергент и ги подсушете. Талкът е враг на адхезивните технологии.

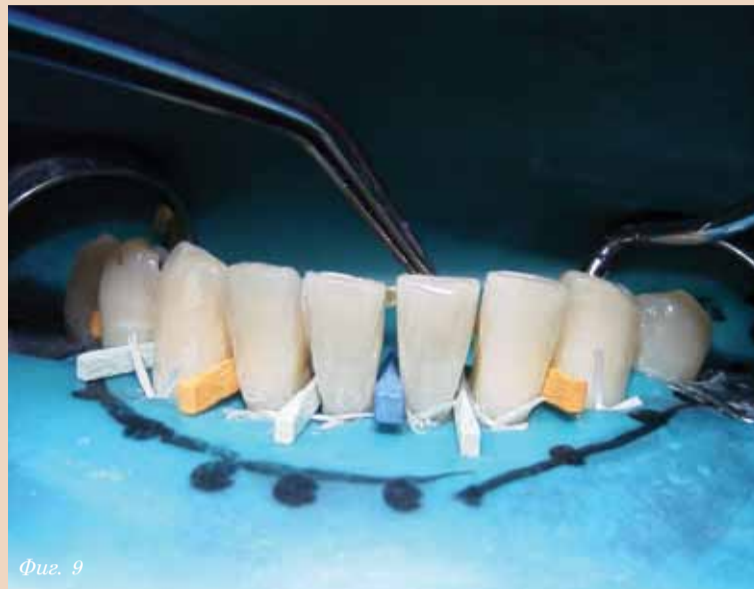
- Ако сте избрали **интракоронарно** полагане на лентата **Infibra**, изработете **улеи по лингвалната повърхност**, в средата на клиничната корона на фронталните зъби (Фиг. 3). При необходимост от шиниране и на дистални зъби, се изработват MOD-кавитети.

ВАЖНО!

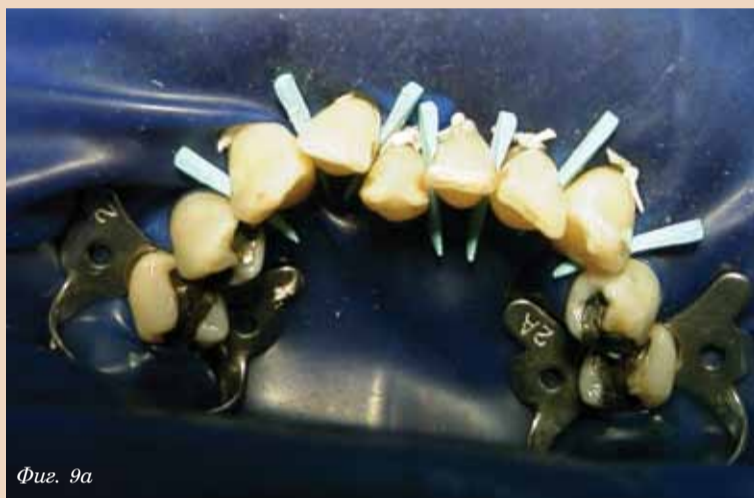1. Улеите трябва да преминават задължително и интердентално (Фиг. 4).
2. Най-подходящо е дисталният на шината зъб (както това е най-често интактен канин) да е с ОМ кавитет (Фиг. 4).
3. Дълбочината на улеите при ГФЗ трябва да бъде достатъчна, за да поеме дебелината на лентата **Infibra** и покривающа композит (обикновено 1,5 мм) – Фиг. 5. Съобразявайте се с оклузионните контакти и последващата необходимост от наартикулиране при ГФЗ.

ТЕХНИЧЕСКА ИНФОРМАЦИЯ

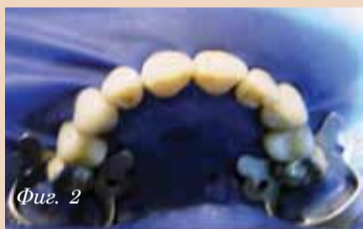Infibra се произвежда в 3 ши-



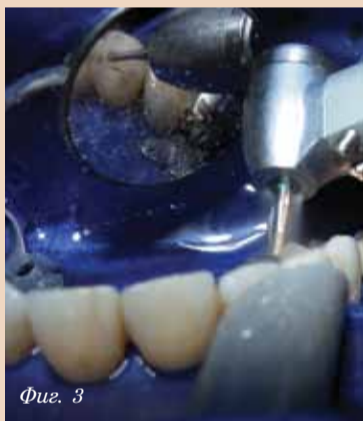Фиг. 9



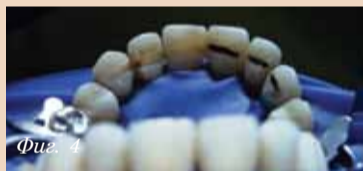Фиг. 9a



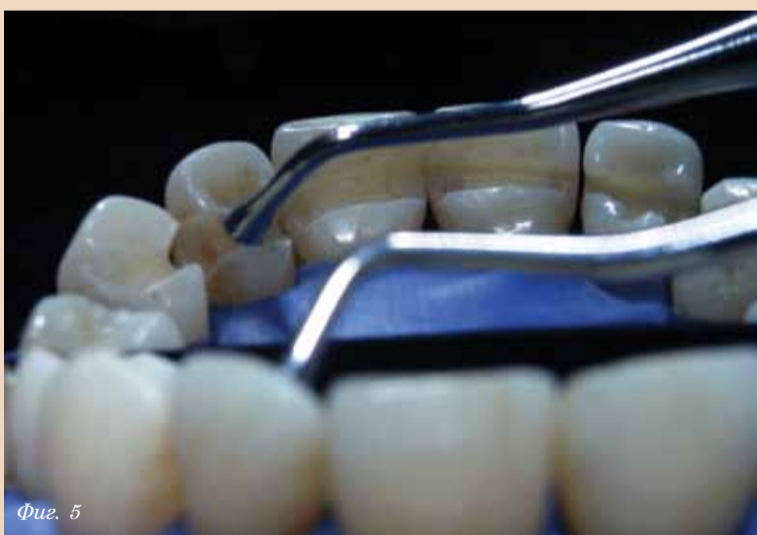Фиг. 2



Фиг. 3



Фиг. 4



Фиг. 5



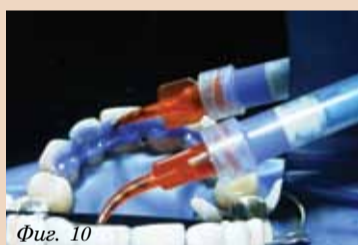Фиг. 6



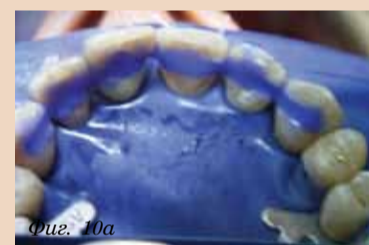Фиг. 7



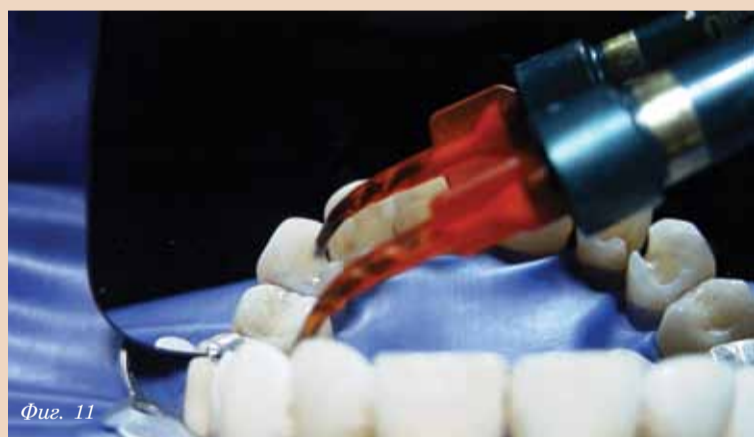Фиг. 8



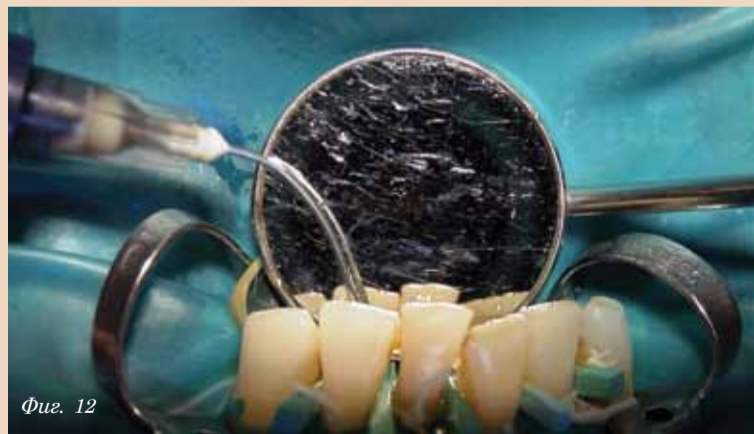Фиг. 10



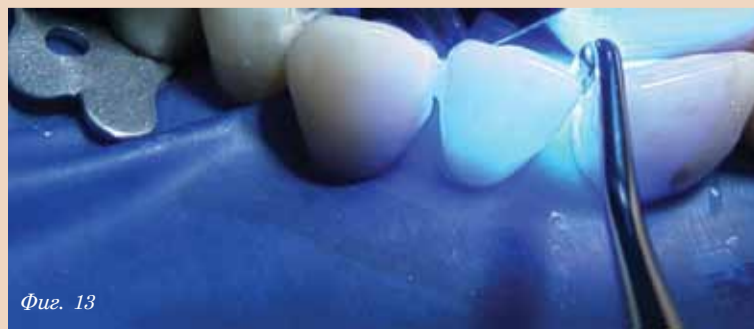Фиг. 10a



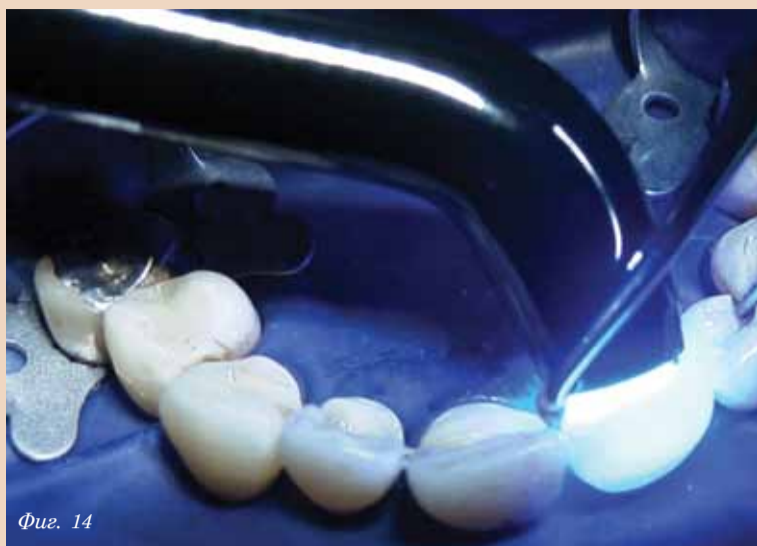Фиг. 11



Фиг. 12



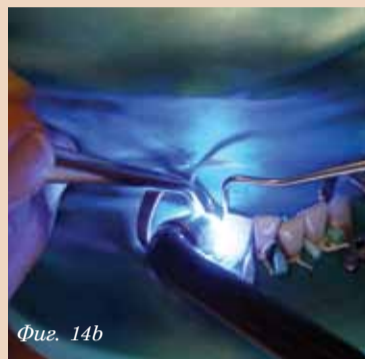Фиг. 13



Фиг. 14



Фиг. 14a



Фиг. 14b

рини - 2, 3 и 4 мм, и така се улеснява адаптацията ѝ дори и в тесни кавитети.

- Определете необходимата дължина на влакното и го отрежете с ножичката от комплекта на **Infibra** или с **Ultra-trim** ножичка-

та на **Ultradent** (Фиг. 6). Ако полето не е изолирано с кофердам, използвайте посредник „кройка“ или наличен гипсов модел на пациента.

- Нанесете 1-3 капки обезмаслител върху влакното,

за да се обезмасли.

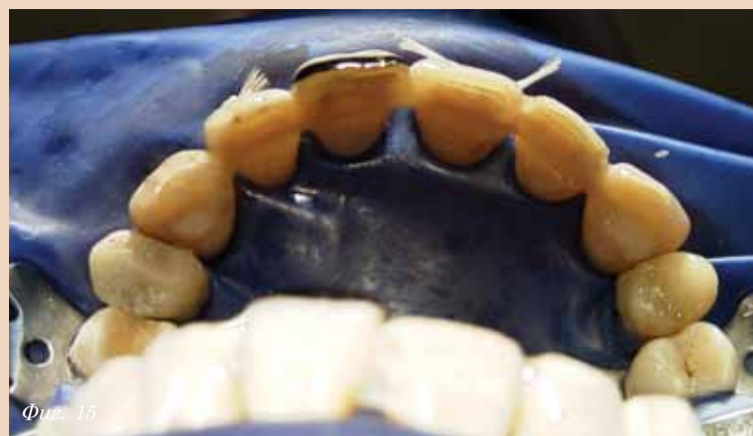ВАЖНО!

След обезмасляването, влакното не трябва да се пипа с ръце, нито с ръкавици, а само с инструмент.

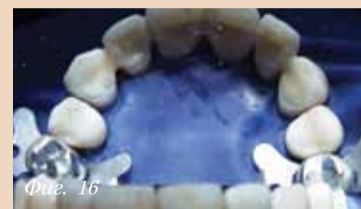- Влакното се пропихва с бонда от кита на съответния фотополимер, който ще се използва. Ние препоръчваме **PQ-1** на **Ultradent** (Фиг. 8). Влакното трябва да е добре напоено/влажно, но бондът не трябва да тече от него. Поставете влакното на тъмно или под оранжев похлупак, за да не се полимеризира бондът и да се втвърди влакното.

- Преварително поставените **интердентални клинове** (Фиг. 9, 9а) в междузъбните пространства на подлежащите на шиниране зъби защитават интерденталните папили и деликатно репозиционират луксираните зъби.

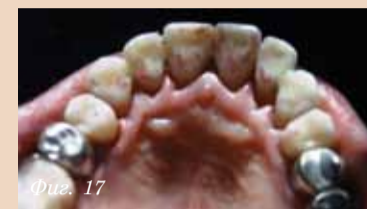- Поставете **ецзел** в улеите и на 1-2 мм извън препаративната граница (Фиг. 10, 10а) - ние препоръчваме самолимитиращия се ецзел **UltraEtch** на **Ultradent**. Измийте след



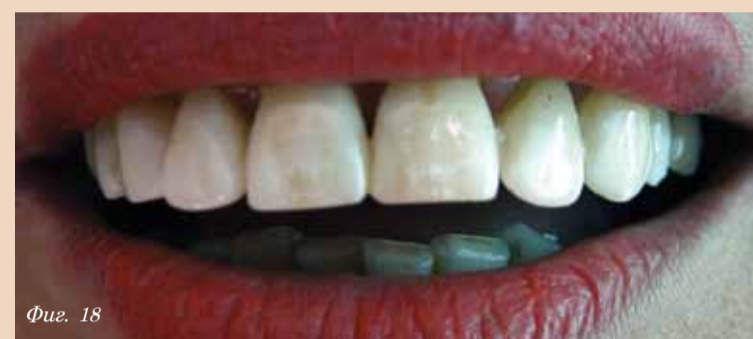Фиг. 15



Фиг. 16



Фиг. 17



Фиг. 18

1 мин.

- Поставете бонда, като втривате непрестанно в продължение на 1 минута, ако ползвате **PQ-1** на **Ultradent** (Фиг. 11). Така ще постигнете максималната му сила на свързване – 62,25Мра.

- Без да фотополимеризирате бонда, поставете много тънък слой течлив фотокомполит (Фиг. 12) - ние препоръчваме силно течливия **Perma Flow** на **Ultradent**. Това е т. нар. *суперадаптивен слой*, усилващ свързването и възпрепятстващ микропросмукването.

- Поставете лентата **Infibra** в улеите, като тя трябва да легне по профила на всяка кривина на гъното на кавитетата и да е опъната интердентално.

ВАЖНО!

Фотополимеризирайте зъб по зъб за няколко секунди, само колкото да се фиксира лентата на **Infibra** в съответния улей (гругата част от лентата да се закрива с инструмент или с пръст, за да не се осветява) (Фиг. 13).

ВАЖНО!

В това време притискайте влакното с подходящ инструмент (обратен шпатул, композитен инструмент), за да е опънато, но и прилепнало към препаративните (Фиг. 14, 14а и 14b).

ТЕХНИЧЕСКА ИНФОРМАЦИЯ

Съществуват експресни фотополимерни диодни лампи, които полимеризират послойно композитите за 1 секунда, а слой с дебелина 6 мм – за 3 секунди. Те съкращават рязко времето на подобна процедура по шиниране. От 2 години

ни ние използваме успешно експресната лампа **Flash Light** на фирма **CMS** (Дания).

- Покрийте с малко течлив композит влакното лингвално и вестибуларно под границите на кавитетата (Фиг. 15). Ние препоръчваме **Perma Flow** на **Ultradent**.

ВАЖНО!

Обърнете внимание: в интерденталните пространства, лентата **Infibra** също трябва да е покрита с течлив композит.

- Ако крайт на лентата при последния за шиниране зъб е по-гълъг и излиза от границите на кавитетата, можете да го отрежете с ножичката от комплекта на **Infibra**.

- Покрийте и моделирайте оралните склонове или гъбквателните повърхности с фотополимер с подходящ цвят. Ние препоръчваме фотополимера **Amelogen** на **Ultradent**.

ВАЖНО!

НЕ трябва да остава непокритото с композит влакно!

- Оформете с пилшел, наартикулирайте при необходимост (Фиг. 17) и полирайте.

ВАЖНО!

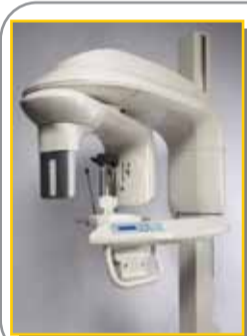НЕ допускате нараняване на подлежащата лента **Infibra** от борера!

ФИНАЛНО

Насладете се на перфектната естетика и минимално инвазивната технология! (Фиг. 18) **DT**

Ако желаете да получите статията в електронен вид, моля изпратете искане на e-mail: miplant@dir.bg

Горещи дигитални оферти!



KODAK 9000 3D
Система за екстраорална образна диагностика

С 3D възможности сега - за днешните модерни дентални практики

Цена по каталог:

€ 74.999,- **Сега ?**



KODAK RVG 6100
Дигитален сензор

Най-добрата истинска резолюция (20 lp/mm)
Висококачествени рентгенови снимки

Цена по каталог:

€ 6.999,- **Сега ?**
(Размер 1)



„ЛИЦЕ В ЛИЦЕ“

Намалява грешките при позициониране. Високо качество на панорамните изследвания

KODAK 8000
Дигитален ортопантомограф

Цена по каталог:

€ 24.999,- **Сега ?**



KODAK 2200
Апарат за интраорални рентгенографии

Висококачественият генератор Настройка на време, kV, mA Високо качество на образа при минимизирано облъчване (до 30% в сравнение със стандартните генератори)

Цена по каталог:

€ 2.999,- **Сега ?**



KODAK 2100

Апарат за интраорални рентгенографии 60 kV високочестотен генератор Високо качество на образа при минимизирано облъчване

Цена по каталог:

€ 2.599,- **Сега ?**

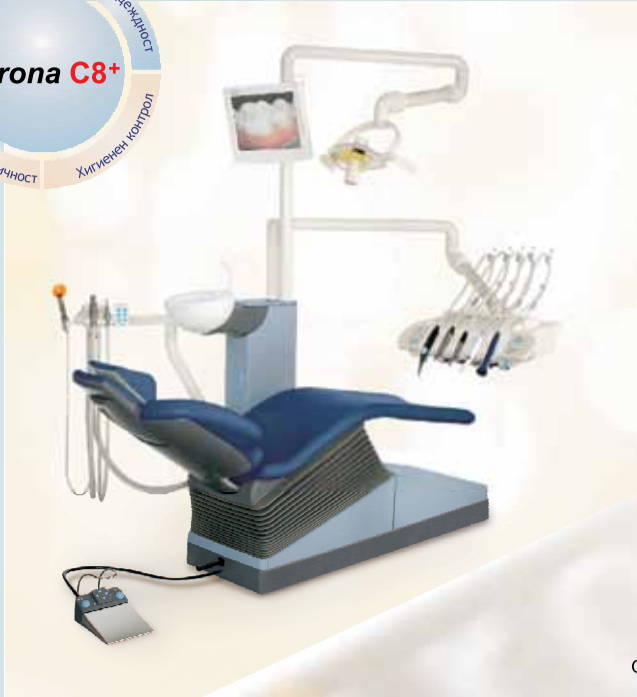

KODAK RVG 5100

Дигитален сензор 14 lp/mm истинска резолюция Висококачествени снимки

Цена по каталог:

€ 4.499,- **Сега ?**
(Размер 1)



СЪВМЕСТНА АКЦИЯ НА МЕДИКАЛ ДЕПО И SIRONA DENTAL SYSTEMS

БАЗИСЕН ПАКЕТ C8+ с още много допълнения:
 Стол за пациента:
 Електро-механично задвижване;
 Четири програми по избор на стоматолога с бързо и лесно препрограмиране. Широко гръб с плоска тетиера;
 Лекарска част:
 Кобилици за инструменти - 2 бр.;
 Шпрей ръкохватка с три функции - DCI;
 Контролен панел:
 - бутони за командване на стола;
 - бутони за командване на плювалника и чашата;
 - бутон за обръщане на оборотите (само за ел. микромотор);
 - помощен бутон;
 - бутон за включване на осветителното тяло;
 Сестринска част:
 Устройство за пълнене на чашата с вода
 Плювалник - стандартен; Слюнокомсукател;
 Крачен пускател (педал) - DCI;
 Базисно водно устройство
 Захранващ блок - стандартен;
 Осветително тяло с две степени на интензитета (8000/20000 Lux)



sirona
The Dental Company

Когато купувате апарат Sirona Вие избирате марков продукт с висока производителност, обединяващ най-нова технология с най-високо качество. Като част от Siemens Group в миналото, Sirona се слави с повече от век практически опит, който е впренат в развитие на нови и оригинални продукти.

Sirona предлага изключително усъвършенствана система за позициониране на пациента и функционално управление - важен фактор за премахване на физическия стрес.

Sirona предлага възможност за цифрова комуникация, както за по-лесна консултация на пациентите Ви, така и за обслужване на маркетинга на Вашата практика.

ПРОМОЦИЯ

- Базисна комплектация апарат C8+ + Работно столче C8;
- + Електрически микромотор със светлина, интегриран шпрей и шлаух;
- + Управление за ел. Микромотор;
- + Въртяща се масичка за инструменти - за една стандартна тавичка;
- + Комплект за снабдяване с дестилирана вода;
- + Комплект за мокра аспирация;
- + Джойстик за крачно управление от основата на стола.

ЦЕНА: 9 930 €*

Плащане - 100% предплащане;
 Срок на доставка - 65 дни;
 Включени транспорт и монтаж;
 * Върху цената следва да се начисли ДДС 20%.

ПРОМОЦИЯ

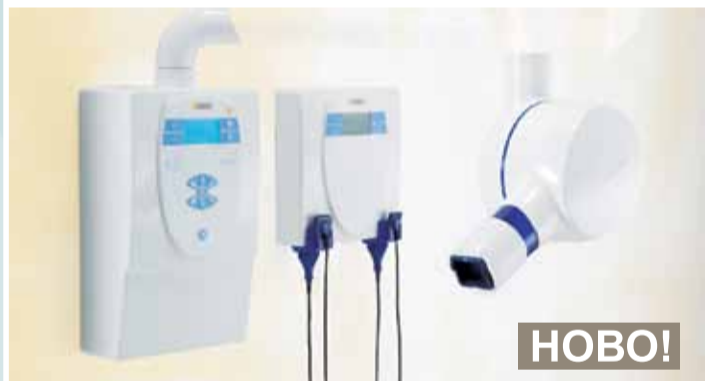

T2 Revo Обратен наконечник 1:4.25 с интегриран спрей и светлина
ЦЕНА: 390 €

ПРОМОЦИЯ до 31.12.2009

Heliodent Plus + XIOS Plus

- с един сензор с акт. площ 20x30 мм. - **11 620 €**
- с един сензор с акт. площ 25,6x36 мм. - **12 120 €**
- с двата сензора 20x30 мм. и 25,6x36 мм. - **15 730 €**



НОВО!

Heliodent Plus

Мултипулсен DC рентгенов апарат за интраорални снимки, с възможност за превключване между филмов и дигитален режим. Избор между филм и дигитален сензор с едно натискане на бутон. Цветен дисплей. Стенен модел с рамо за отдалечаване от стената и на самият тубус 1,8 м. (опция 2,06 м. и 1,52 м.)

Тубус с дължина: 20 см / 8" (опция 30 см. и 30 см. правоъгълен). Мощност 60/70 kV-7mA

Програмируеми времена за експониране за филмов и дигитален режим.

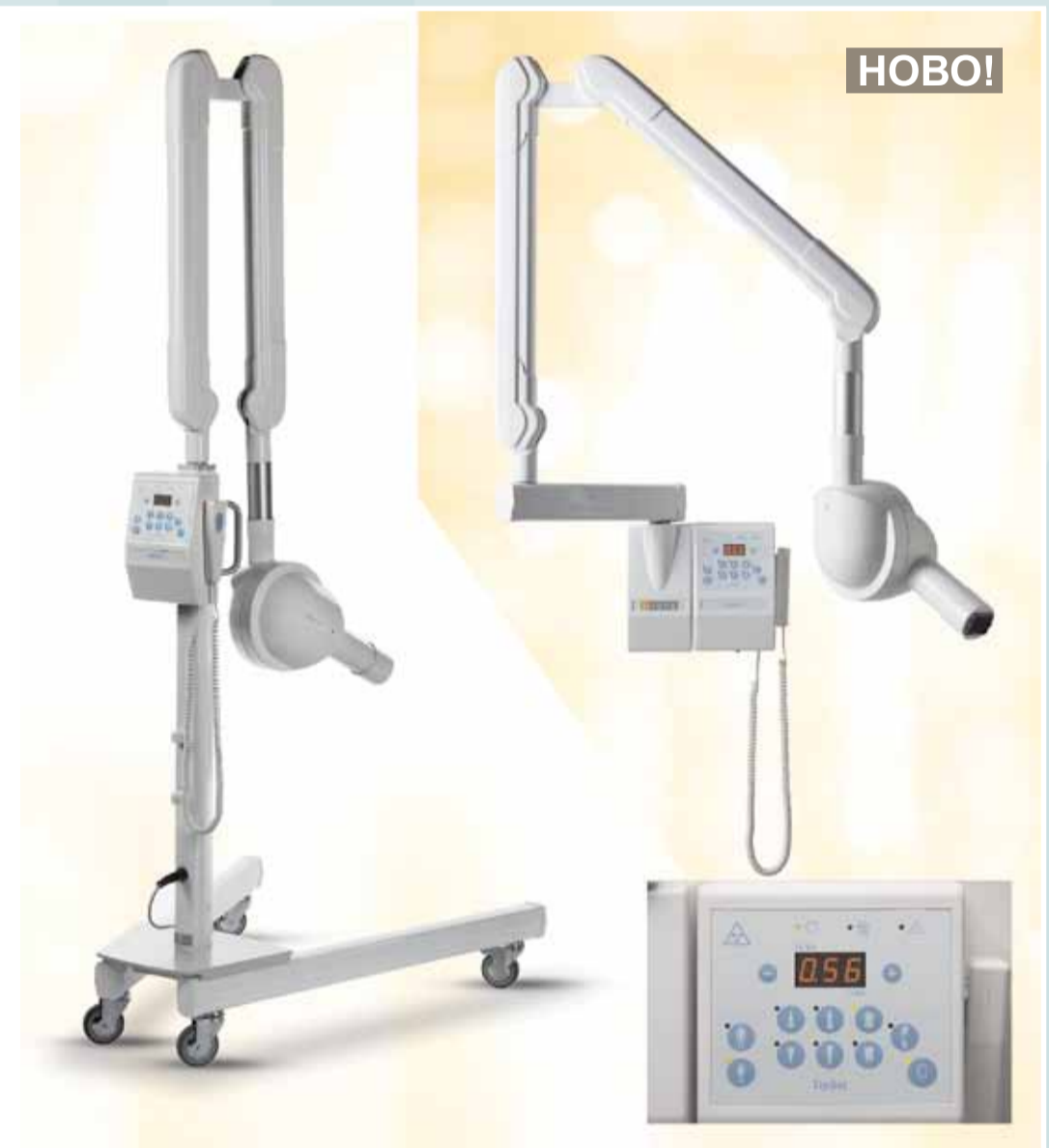

НОВО!

XIOS Plus

Комплект интраорален сензор с активна площ 20 x 30 мм + модул за стенен монтаж с пълноцветен дисплей за управление и с държатели за 2 сензора + SIDEXIS XG софтуер за приемане, обработване, анализи и архивирание на изображенията, + к-т държатели за паралелна техника, протектори и др. Аксесоари.

Предлага се с един интраорален рентгенов сензор с активна площ 20 x 30 мм или 25,6 x 36 мм или с двата заедно.



НОВО!

VarioDG:

Интраорален рентгенов апарат - AC технология. Оптимизирани времена за експонация - от 0.06 s до 3.2 s. Фокално петно 0,4. Анодно напрежение 70 kV, Аноден ток 3.5 mA, Настройки ток-време - 18 стъпки от 0.21 до 11.2 mAs. - автоматични чрез избиране на тип зъб и вид пациент и ръчни - чрез +/- бутони, както за работа с филми така и за всички видове интраорални сензори. Филтър Al. Дължини на рамото 30/60/80 см.

ЦЕНИ: Мобилен - **2.800 €** Стенен монтаж - **2.450 €**

ПРОДАЖБИ

АПАРАТУРА

МАТЕРИАЛИ

ОБЗАВЕЖДАНЕ

СЕРВИЗ И МОНТАЖИ

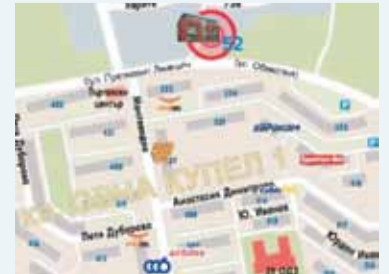ПРОЕКТИРАНЕ

УЗАКОНЯВАНЕ

КОНСУЛТАЦИИ



София, кв. Овча Купел 1,
 бул. Президент Линкълн 52,
 тел. (02) 80 52 500; ф. (02) 95 60 399
Пловдив, ул. Росица 5А
 тел./ф. (032) 64 31 01
Варна, ул. Любен Каравелов 77,
 тел./ф. (052) 65 50 35
www.ddrk.911.bg
e-mail: ddrk@911.bg



MEDICAL DEPOT R&K Ltd.



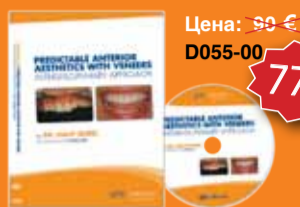**КОЛЕДНА
ПРОМОЦИЯ!**

ПОРЪЧАЙТЕ НАУЧНИ DVD-ТА НА gIDE

GLOBAL INSTITUTE
FOR DENTAL EDUCATION

www.gidedental.com

**15%
ОТСТЪПКА
ЗА ВСИЧКИ ПРОДУКТИ**



Цена: 90 €
D055-00

77 €

ПРЕДСКАЗУЕМА ЕСТЕТИКА НА ФРОНТА С ФАСЕТИ – ИНТЕРДИСЦИПЛИНАРЕН ПОДХОД
g-р Галил Горел
Продължителност: 86 минути, английски език

Съдържание:

- Анализ на усмивката. Визуализиране на бъдещата усмивка.
- Лечебно планиране на случая, посредством интердисциплинарен подход.
- Окончателна комуникация с пациента и лабораторията.
- Значение на wax-up, arg и art.
- Техники за минимално препарирание при комплексни случаи.




Цена: 90 €
LCS-01

77 €

ИМПЛАНТНА ТЕРАПИЯ ЗА НАПРЕДНАМИ g-р Саша Иванович
Продължителност: около 75 минути, английски, френски, немски, японски, руски език

Съдържание:

- Анатомия на рамуса и вземане на кост за присадка.
- Иmediатно заместване на зъби.
- Костна присадка в блок.
- Естетично имплантиране.
- Импланти в регенерирана кост.
- Разкриване на имплантати.




Цена: 90 €
LCS-02

77 €

ИМПЛАНТНА ТЕРАПИЯ ЗА НАПРЕДНАМИ АУГМЕНТАЦИЯ НА АЛВЕОЛАРНИЯ ГРЕБЕН g-р Саша Иванович
Продължителност: около 110 минути, английски, френски, немски, японски, руски, испански език

Съдържание:

- ВКР със симултантно имплантиране.
- Вземане на кост от мандибулата.
- Вертикална аугментация на гребена.
- Отстраняване на мембраната.
- Имплантиране в костна присадка.
- Мукогинивална хирургия.
- Дистракционна остеогенеза.
- Отстраняване на дистрактора.
- Горизонтална аугментация на гребена.



Цена: 90 €
LCS-03

77 €

ИМПЛАНТНА ТЕРАПИЯ ЗА НАПРЕДНАМИ ВЕРТИКАЛНА АУГМЕНТАЦИЯ НА ГРЕБЕНА проф. Масимо Симион
Продължителност: около 83 минути, английски, италиански, японски език

Съдържание:

- 1-етапна вертикална аугментация на гребена (ВКР).
- 2-етапна вертикална аугментация на гребена (ВКР).
- Естетична аугментация на тъканите.
- Вертикална дистракционна остеогенеза (ДО).
- Клинични насоки за процедурите за ВКР.



Цена: 90 €
LCS-05

77 €

ИМПЛАНТНА ТЕРАПИЯ ЗА НАПРЕДНАМИ: МЕНИДЖЪМЪТ НА МЕКТЕ ТЪКАНИ g-р Егън Юве
Продължителност: около 120 минути, английски, италиански, японски език

Съдържание:

- При екстракция.
- При имплантиране.
- При разкриване на имплантата.
- Мекотканни присадки.
- Мениджмънт на меките и твърдите тъкани при еднокомпонентни имплантати.



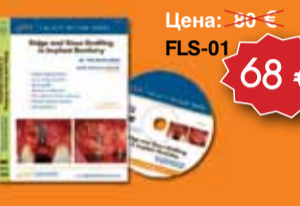Цена: 90 €
LCS-04

77 €

ЕСТЕТИЧНА СТОМАТОЛОГИЯ: ДВУСЛОЙНИ КОМПОЗИТНИ ВЪЗСТАНОВЯВАНИЯ g-р Дидие Диечи
Продължителност: около 60 минути, английски, японски език

Съдържание:

- Композитни фасети при абразия на инцизивния ръб.
- Възстановявания от IV клас.
- Естетичен мениджмънт на 6 фронтални зъба.
- Удължаване на фрактуриран инцизив.
- Реконструиране на дентина и емайла.



Цена: 80 €
FLS-01

68 €

АУГМЕНТАЦИЯ НА АЛВЕОЛАРНИЯ ГРЕБЕН И НА СИНУСА В ИМПЛАНТОЛОГИЯТА проф. Масимо Симион, g-р Саша А. Иванович
Продължителност: около 113 минути, английски, японски език

Съдържание:

- Аугментация на гребена.
- Аугментация на синуса.
- Костни присадки.
- Барьерни мембрани.
- Нови данни за костните смеси.
- Клинични стъпки за успех.
- Усложнения.



Цена: 80 €
FLS-02

68 €

ДЕНТАЛНА ФОТОГРАФИЯ ЗА ПЛАНИРАНЕ НА ЕСТЕТИЧНОТО ЛЕЧЕНИЕ g-р Брайан ЛеСаж
Продължителност: около 113 минути, английски, японски език

Съдържание:

- Преглед на 35 мм-ови филмови и дигитални апарати.
- Избор на апарат и аксесоари за практиката.
- Фотоумения за лечебното планиране на Вашите пациенти.
- 12 снимки с критично значение за естетичната стоматология.
- Подобрете клиничната си работа чрез използване на фотографията.
- Комуникация с пациенти и зъботехници.



Цена: 165 €
FLS-03

140 €

ЕСТЕТИЧНА ИМПЛАНТНА СТОМАТОЛОГИЯ 2 ДИСКА g-р Саша А. Иванович
Продължителност: около 180 минути, английски език

Съдържание:

- Биологичен тъканен отговор.
- Избор на имплантат и абатмънт.
- Преоперативно планиране.
- Шини-водачи и шаблони.
- Оптимална позиция на имплантата.
- Хирургичен мениджмънт на тъканите.
- Протетичен мениджмънт на тъканите.
- Финален дизайн на керамиката.



Цена: 80 €
FLS-04

68 €

ИЗЦЯЛО КЕРАМИЧНАТА КОРОНА: ПРИНЦИПИ НА УСПЕХА g-р Роналд Голдстейн
Продължителност: около 83 минути, английски език

Съдържание:

- Фактори при изцяло керамични възстановявания.
- Желания на пациента срещу ограничения на случая.
- Диагностична оценка.
- Препариране и дизайн на изцяло керамична корона.
- Отпечатъчна техника и временни конструкции.
- Финализиране и поставяне на възстановяването.
- Представяне на случай с ортодонтична подготовка.



Цена: 80 €
FLS-06

68 €

ВЪЗСТАНОВИТЕЛНА ИМПЛАНТНА СТОМАТОЛОГИЯ ЗА ОБЩОПРАКТИКУВАЩИЯ СТОМАТОЛОГ Диск първи, g-р Сам Стронг
Продължителност: около 111 минути, английски език

Съдържание:

- Как успешно да преценяваме и представяме случаите, включително как да определяме тарифата си. Изпитан протокол.
- Демография и пречки за приемането на имплантно лечение.
- Мнения на пациентите.
- Протокол за лечебно планиране.
- Визуални помощни средства за представяне на лечението.
- Анализ на цената на лечението и определяне на тарифата.



Цена: 80 €
FLS-07

68 €

ВЪЗСТАНОВИТЕЛНА ИМПЛАНТНА СТОМАТОЛОГИЯ ЗА ОБЩОПРАКТИКУВАЩИЯ СТОМАТОЛОГ Диск втори, g-р Сам Стронг
Продължителност: около 85 минути, английски език

Съдържание:

- Лечебно планиране и протетични процедури за единични корони върху имплантати.
- Абатмънти Easy и Sparrу от Nobel Biocare.
- Протетика с имплантите Nobel Direct.
- Отпечатъци на ниво имплантат за единични корони върху имплантати в страничния сектор.
- Отпечатъци на ниво имплантат и на ниво абатмънт.
- Циркониеви абатмънти Prosega и имплантатни корони Prosega.
- Иmediатни имплантатни протетични конструкции.



Цена: 80 €
FLS-08

68 €

ВЪЗСТАНОВИТЕЛНА ИМПЛАНТНА СТОМАТОЛОГИЯ ЗА ОБЩОПРАКТИКУВАЩИЯ СТОМАТОЛОГ Диск трети, g-р Сам Стронг
Продължителност: около 86 минути, английски език

Съдържание:

- Лечебно планиране и протетични процедури за несменяеми конструкции върху няколко имплантата.
- Списък на съображенията при имплантиране.
- Имплантати с вътрешната връзка.
- Посещения за мост върху имплантати.
- Временно циментиране на мостови конструкции върху имплантати.
- Дизайн при възстановяване на цяла зъба с имплантати.
- Клинични случаи.



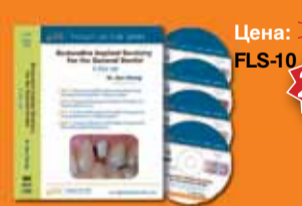Цена: 80 €
FLS-09

68 €

ВЪЗСТАНОВИТЕЛНА ИМПЛАНТНА СТОМАТОЛОГИЯ ЗА ОБЩОПРАКТИКУВАЩИЯ СТОМАТОЛОГ Диск четвърти, g-р Сам Стронг
Продължителност: около 129 минути, английски език

Съдържание:

- Лечебно планиране и протетични процедури за сменяеми протези върху имплантати.
- Демография на обеззъбяването.
- Протези върху траверси.
- Дизайн на траверсата в долна челюст.
- Дизайн на траверсата в горна челюст.
- Протези върху имплантати.
- Частични протези върху имплантати.



Цена: 270 €
FLS-10

230 €

ВЪЗСТАНОВИТЕЛНА ИМПЛАНТНА СТОМАТОЛОГИЯ ЗА ОБЩОПРАКТИКУВАЩИЯ ЛЕКАР 4 диска, g-р Сам Стронг
Продължителност: около 411 минути, английски език

Съдържание:

- Диск 1: Как успешно да преценяваме и представяме случаите, включително определяне на цената. Доказан протокол.
- Диск 2: Лечебно планиране и протетични процедури за единична корона върху имплантат.
- Диск 3: Лечебно планиране и протетични процедури за фиксирани възстановявания върху няколко имплантата.
- Диск 4: Лечебно планиране и протетични процедури при сменяеми имплантатни протези.



Цена: 80 €
FLS-05

68 €

ВОДЕНА ИМПЛАНТНА ХИРУРГИЯ С ПОМОЩТА НА NOBELGUIDE g-р Патрик Хенри
Продължителност: около 115 минути, английски език

Съдържание:

- Концепцията за водена имплантатна хирургия.
- Временни и окончателни протетични възможности.
- Планиране с помощта на модели (аналогово).
- Планиране с помощта на компютър (дигитално). Примери за лечебни подходи.
- Предимства за пациента.
- Предимства за стоматолога.



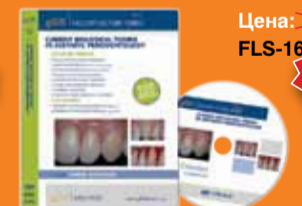Цена: 80 €
FLS-11

68 €

БИОМИМЕТИЧНА ВЪЗСТАНОВИТЕЛНА СТОМАТОЛОГИЯ g-р Паскал Манюе
Продължителност: около 110 минути, английски език

Съдържание:

- Въведение – биомиметичният принцип.
- Временни и окончателни протетични възможности.
- Клиничен случай – тип 1.
- Клиничен случай – тип 2.
- Клиничен случай – тип 3.
- Смесен тип.
- Съвети за препаратията на зъбите и изработката на тоск-ур.
- Иmediатно запечатване на дентина.
- Съвети за окончателния бондинг.



Цена: 90 €
FLS-16

77 €

СЪВРЕМЕННИ БИОЛОГИЧЕСКИ ТЕНДЕНЦИИ В ЕСТЕТИЧНАТА ПАРОДОНТОЛОГИЯ g-р Андре Сааун
Продължителност: 86 минути (68 минути лекция + 16 минути операция на живо), английски език

Съдържание:

- Пародонтални биологични параметри.
- Удължаване на короната (без костна резекция).
- Удължаване на короната (с костна резекция).
- Лечение на гингивална recession.
- Съединителнотъканна присадка tunneling.
- Емайлов матрикс дериват emdogain.
- Alloderm/endoain.
- Обогамена с тромбоцити фибринова мембрана/alloderm.
- **Операция на живо:**
- Лечение на гингивална recession (операция на живо #1).
- Лечение на гингивална recession (операция на живо #2).

Поръчайте на тел.: 02/ 963 000 9, 0897 95 83 20, 0897 95 83 21
Дентал Трибюн България ЕООД • Цените са без ДДС

Промоцията важи до 31.12.2009 г.

Клиничният случай – победител в категория „Червена естетика“ на Националния конкурс „Усмивка на годината“ 2009

Представяме Ви последния награден случай във второто издание на Националния дентален конкурс „Усмивка на годината“. Победителят, чиято работа ще видите по-долу, е д-р Красимир Златев от Варна, който грабна приза в категория „Червена естетика“ на конкурса.

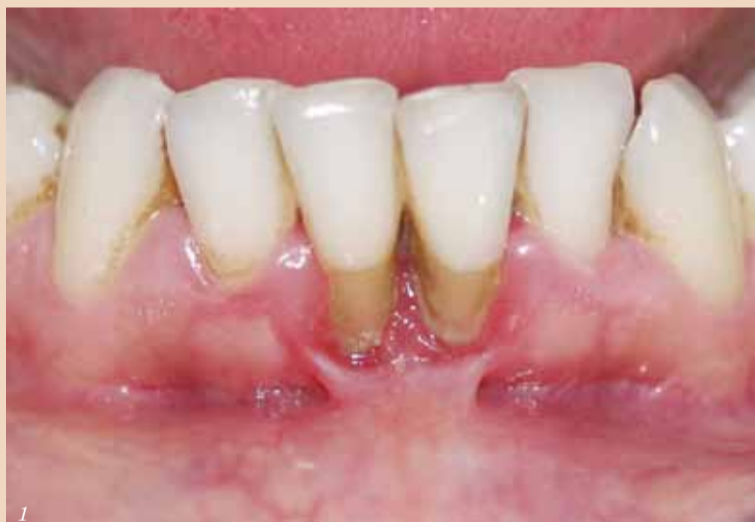

Д-р Красимир Златев получава своя приз по време на официалната церемония по награждаването в конкурса. Наградата връчи д-р Аурелия Йосифова – председател на Българско общество по пародонтология и орална имплантология.

Оголването на вестибуларната коренова повърхност е често срещано в областта на

пеният френулум и плътният вестибулум ограничават възможността за лична орална

Преди лечението



хигиена, което води до персистиращо гингивално възпаление, като резултат от което често се наблюдава и намаляване на височината на интерденталната кост. Не на последно място е и травматичното за гингивата четкане в хоризонтална посока, с прилагане на прекомерна сила от пациента.

Представям клиничния случай на пациентка на 30 години, която посети кабинета с оплакване от оголване на корените на долните централни резци, чести възпаления в областта и чувствителност при топло и студено.

Общото здравословно състояние е добро, не пуши, няма данни и за парафункции (бруксизъм, бруксомания).

При интраоралния преглед се установиха: гингивални рецесии регио 31, 41, преминаващи муко-гингивалната граница; гингивит; зъбен камък и плака; високо залавно място на френулума; липса на кератинизирана прикрепена гингива и плътък вестибулум (Снимка 1).

На секторна графия с паралелна техника се установи намалена височина на интерденталната кост между 31 и 41, отчетена спрямо емайлоциментовите граници, която е довела и до изчезването на папилата (Снимка 2).

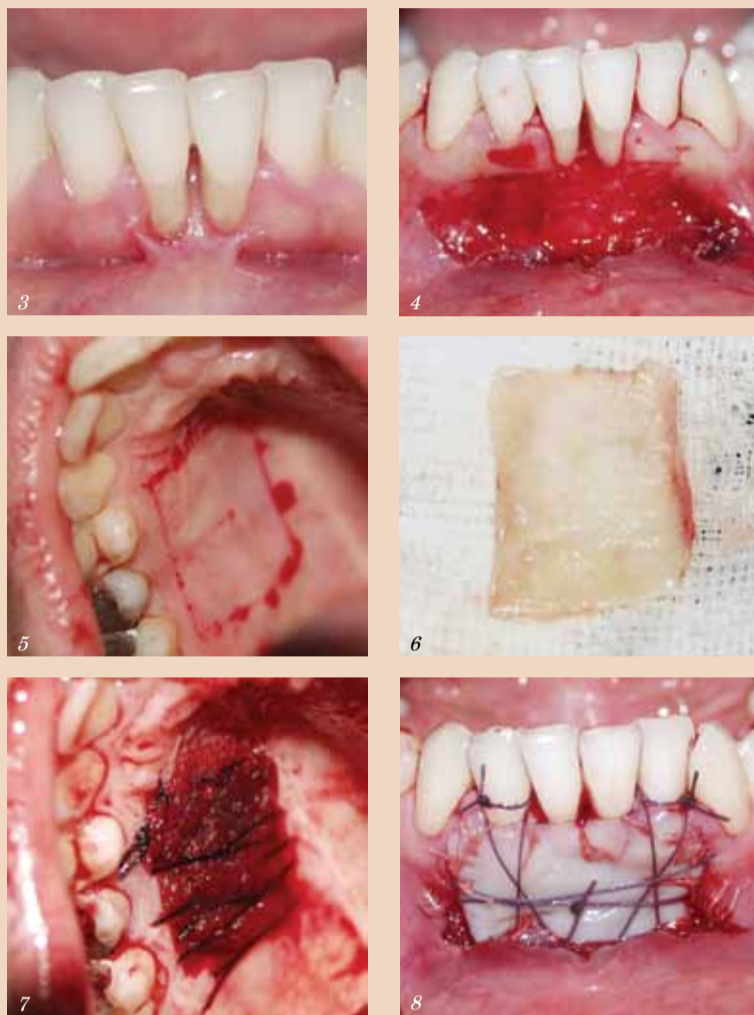
Целите, които си поставихме с лечението, бяха постигнати на подходящо гингивално обкръжение на долните инцизиви, позволяващо адекватна орална хигиена, и покриване на оголените коренови повърхности.

Лечение

Лечението протече в два етапа:

- Нехирургичен етап: ле-

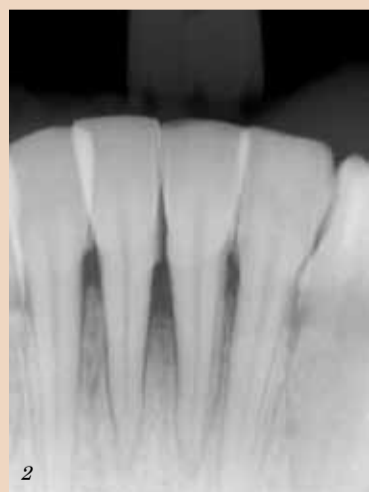По време на лечението



чение на гингивита с ултразвук и заглаждане на експозирани коренови повърхности с пародонтални корети; мотивация за Л.О.Х. и предписване на локални антисептици с антиплакovo действие (хлорхексидин). След постигане на много добър контрол на нивото на плаката и напълно отзвучаване на възпалението, бяха измерени рецесиите от емайло-циментовите граници до маргинална ръб на гингивата: 5 мм за зъб 31 и 6 мм за

зъб 41 (Снимка 3).

• Хирургичен етап: епителна покриваща присадка с палатинално донорно място, избрано след анализ на дебелината на тъканите в тази област. За да се постигне покриване, е необходима дебелина на присадката минимум 1.5 мм. Имайки предвид, че рецесиите са клас III по Мулер, очаквахме частично покриване на корените. След оздравителния процес, дръжките очаквания бяха: широка прикрепена



мандибуларните инцизиви и канини. Предразполагащи фактори за разширението им могат да бъдат: малпозиция на зъбите, зъби с изпъкнали корени, дехисценции и фенестрации на букалната алвеоларна кост, недостатъчна ширина на аташираната кератинизирана гингива, ятрогенен френулум, некоректно поставени ръбове на протетични възстановявания. Високо прикрепен



ЕТ АНКА КАЦАРОВА

ОФИЦИАЛЕН ВНОСИТЕЛ

НАЙ-ДОСТЪПНИЯТ ДЕНТАЛЕН ДИОДЕН ЛАЗЕР В СВЕТА

ЕКСПЕРТИТЕ СА СЪГЛАСНИ

“Picasso” е #1

\$ 4,788!*

Цена е без ДДС.

Офис и магазин 1:
ул. "Стефан Караджа" №5,
тел. 02/ 981 07 78, 988 41
15: моб. 0888 83 93 10,
0887 47 19 49

Магазин 2:
ул. "Скобелев" №11,
02/ 952 63 28

Магазин 3:
ул. "Буная" №8,
тел. 02/ 944 63 97

e-mail: ankatzarova@abv.bg, www.akatzarova.com

Характеристики

- 0.1 - 7.0 Wata.
- Тъчскрийн интерфейс.
- Непрекъснат и пулсов режим.
- 8 програми с възможност за индивидуални настройки.
- Нагласящ се лъч.
- Меню на различни езици.
- Съвместим със стандартите за електрозахранване в САЩ и по света.
- 3 години гаранция.

ИНДИКАЦИИ ЗА ПРИЛОЖЕНИЕ

- Орални папиломтоми.
- Редукция на гингивалната хипертрофия.
- Мекотъканно удължаване на клиничната корона.
- Лечение на афти, херпетични и афтозни улцери на оралната мукоза.
- Вестибулопластика.

Включени принадлежности

- Куптия за транспортиране.
- 3 фибри (ролки).
- 2 наконечника.
- 3 чифта защитни очила.
- DVD с инструкции за работа.
- Ръководство за бърз старт.

Пародонтална лазерна терапия

- Сукуларен дебридмънт (отстраняване на заболели или възпалени мекти тъкани в пародонталния джоб за подобряване на клиничните индекси, включващо: индивален индекс, индекс на гингивалното кървене, дълбочина на сондиране, загуба на атачмънт и подвижност на зъбът).
- Лазерно мекотъканен клиретаж.
- Лазерно отстраняване на заболелите, възпалени, инфектирани и некротични мекти тъкани в пародонталния джоб.
- Отстраняване на слано възпалени едематозни тъкани, засегнати от пенетрацията на микроорганизмите в покривния и свързващия епител в пародонталния джоб.

Лазерна естетика и хирургия

- Подготовка на гингивата за снемане на отпечатък от зъбите.
- Гингивектомия и гингивопластика.
- Гингивални инцизии и ексцизии.
- Хемостаза и коагулация.
- Ексцизионни и инцизионни биопсии.
- Експониране на непробили зъби.
- Отстраняване на фиброми.
- Френектомии и френотомии.
- Разкриване на импланти.
- Инцизии и дренаж на абсцеси.
- Левкоплакия.
- Оперкулектомия.

Лазерно избелване

- Подпомогнато с лазер избелване на зъбите.
- Активиране със светлина на избелващи агенти.