

ДИГИТАЛЕН СРЕЩУ АНАЛОГОВ РАБОТЕН ПРОТОКОЛ ПРИ ИЗГОТВЯНЕ НА ДЕСЕТ КЕРАМИЧНИ ФАСЕТИ В ГОРНА ЧЕЛЮСТ

Доклад на клиничен случай

Д-р Michalis Diomataris, г-р Stavros Pelekanos, Michalis Papastamos; Гърция

ВЪВЕДЕНИЕ И ЦЕЛИ

Различни материали и лечебни модалности са налични за целите на естетичната и възстановителната дентална медицина в областта на фронта. Конвенционалният работен подход, включващ аналогов отпечатък с полиетерни или поливинилсилоксанови отпечатъчни материали, работен модел с подвижни пънчета, восъчен моделаж, пресоване на керамиката, изисква изключителни умения от страна на денталния лекар и зъботехника, освен това е чувствителен към самата техника и прецизността на работа. Интраоралните скенери и дигиталните отпечатъци представляват алтернативна възможност, която е точна при прехвърлянето на информацията от устата към зъботехническата лаборатория¹. Дигиталният файл си стои винаги в компютъра и може да бъде обработен във все-



Д-р Michalis Diomataris



Д-р Stavros Pelekanos



Michalis Papastamos

ки един момент, за разлика от конвенционалната процедура, при която трябва да се спазват определени времеви рамки.

Предлаганите на пазара нови продукти, каквито са прес-керамиката и керамичните блокчета за фрезоване, предлагат подобрена якост и функционалност, но в по-тънки слоеве те нямат естетическите качества, присъщи на конвенционалните материали, какъвто е фелдшпатовият порцелан. В

отговор на нарастващите през последните десет години естетични изисквания на пациентите се повиши и нуждата от възстановителни материали, които максимално близко да имитират естественото съзъбие. Използван първоначално за изготвянето на порцеланови протезни конструкции, в днешно време фелдшпатовият порцелан се е утвърдил като един от най-естетичните материали за фасети. В послед-

ните години послойното нанасяне на прах/течност от фелдшпатов порцелан придобива нарастваща популярност поради изключителните си естетични качества, както и поради необходимата минимална или никаква подготовка на зъбите. Чрез свеждането на подготовката до минимум се запазват много здрави зъбни тъкани и процедурата става по-малко инвазивна, а именно това е желанието на пациентите².

От друга страна, конвенционалните методи за изработване на керамични конструкции биват описани като времеемки, чувствителни към техниката и непредвидими поради реди причини и предвид всичко това CAD/CAM може да се окаже добра алтернатива както за денталните лекари, така и за зъботехниците³. CAD/CAM може да намали времето за изработване на конструкциите от високоякостните керамики с до 90%¹. Освен това индустриално произведените керамични блокчета са по-хомогенни, с минимален брой дефекти. CAD/CAM конструкциите са сравними като качества с тези, получени при другите ресторативни методи^{4,5}.

Що се отнася до оптичните свойства и CAD/CAM, невинаги сложните оптични ефекти на фронталните зъби могат да бъдат възпроизведени от моно-

стр. 2



ЗЪБОТЕХНИЧЕСКА ЛАБОРАТОРИЯ
BISTREVGROUP ПРЕДЛАГА:

- най-иновативните технологии и най-модерните материали;
- перфектен дизайн и брилянтна изработка;
- изключително съотношение цена-качество;
- пълен набор на машини и технологии от А до Я (от скенер до 3D принтер);
- 30-годишен опит в CAD/CAM технологиите.

FULL SERVICE LAB
Нашите материали за фрезовани CAD/CAM конструкции:

- Цирконий: Katana, Dental Direkt, BruxZir (вкл. multilayer)
- Временни конструкции PMMA (вкл. multilayer)
- Композит -HIPC Bredent
- E-Max • Vita Suprinity • Vita Enamic
- Кобалт-Хром • Титан • Восък

сътворена 2005
БИСТРЕВ ГРУП
ЗЪБОТЕХНИЧЕСКА ЛАБОРАТОРИЯ

Цени на Фул контур циркониева корона: от 170 лв.

+ 359 02 85 85 468
dentallab@bistrevgroup.com
www.bistrevgroup.com

хроматичните естетични материали без намесата на зъботехник за финални характеристики. С цел да бъдат преодолени недостатъците на монокроматичните възстановявания, бяха създадени полихроматични керамични блокчета, за да пресъздават 3D послойната структура на естествения зъб. Тези керамични блокчета имат градиент на цвета от цервикално към инцизально, който имитира както емайла, така и дентина в едно и също блокче⁶⁻⁸.

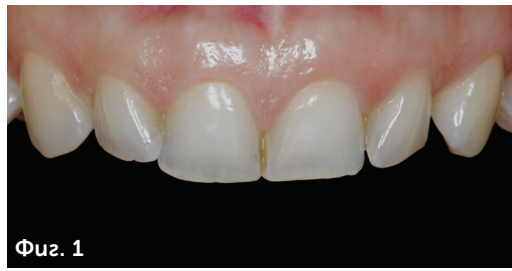Целта на този доклад на клиничен случай е да сравни аналоговия и дигиталния работен протокол при изготвяне на десет керамични фасети в горна челюст, като се съпоставят естетичните резултати, времетраенето на процедурите и чувствителността към техниката както на денталния лекар, така и на зъботехника.

МАТЕРИАЛИ И МЕТОДИ

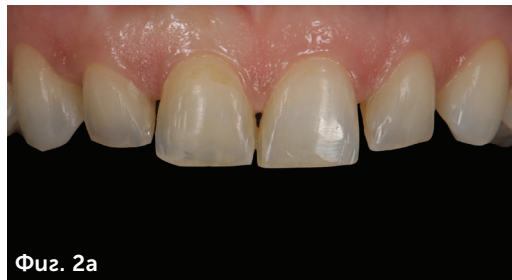Пациентка на 35 години дойде в клиниката с желанието да се подобри естетиката на нейната усмивка (фиг. 1). Бе изготвен wax-up, последван от тоск-ур с цел да се постигне предварителна визуализация на финалния резултат. Бе препоръчано ортодонтико лечение, за да се подредят зъбите в по-подходяща позиция, така че да се минимализира бъдещата препарация, както и за да се коригира дълбоката заханка. Една година след ортодонтиското лечение пациентката се върна за протетичната рехабилитация (фиг. 2а и б). Бе направен дигитален дизайн на усмивката по Coachtan и Salamina⁹, от който се установи нуждата от уължаване на клиничната корона и фасети на зъби #15–25 (фиг. 3). Беше изработен и конвенционален диагностичен wax-up (фиг. 4). Бяха направени и конвенционален, и дигитален тоск-ур и бяха обсъдени заедно с пациентката пропорциите и формата на зъбите. Бе направено уължаване на клиничните корони, водено от дигиталния тоск-ур, като бе използван прозрачен акрилов водач, показващ нивата на гингивектомията и алеолектомията; такъв водач е необходим по време на пародонталната хирургия при естетична рехабилитация на съзъбието (фиг. 5, 6а и б)¹⁰.

След шест месеца, нужни за заздравяване и стабилизиране на тъканите (фиг. 7), в кабинета (фиг. 8а и б) бе направен тоск-ур с Telio CS C&V (Ivoclar Vivadent) и зъбите бяха препарирани с помощта на силиконов ключ (фиг. 9а–в). Беше снет както конвенционален отпечатък с поливинилсилоксан (фиг. 10), така и дигитален отпечатък (TRIOS, 3Shape; фиг. 11).

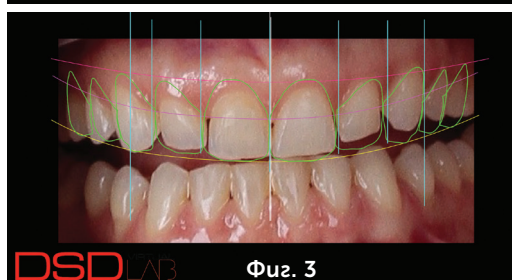
Временните конструкции бяха изготвени дигитално с помощта на Telio CAD (Ivoclar



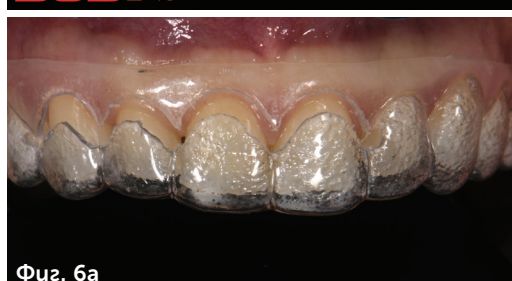Фиг. 1



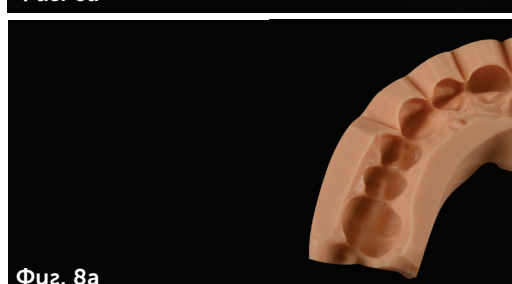
Фиг. 2а



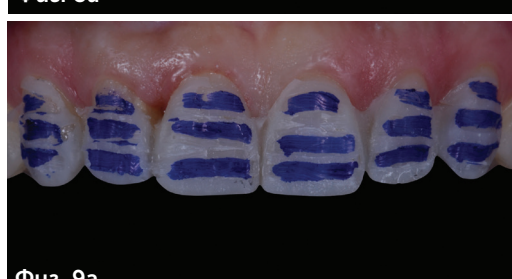DSD LAB Фиг. 3



Фиг. 6а



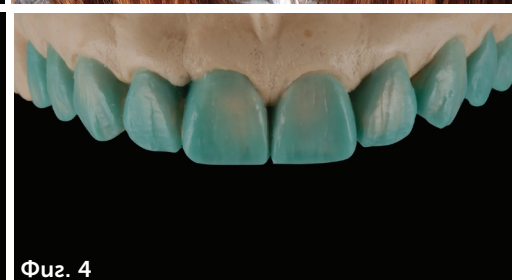Фиг. 8а



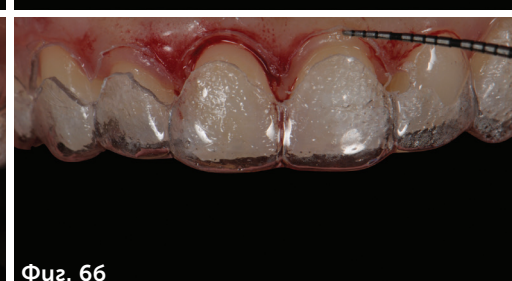Фиг. 9а



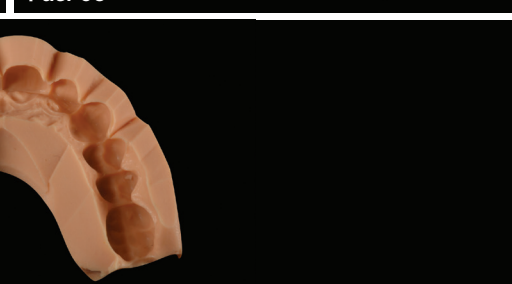Фиг. 26



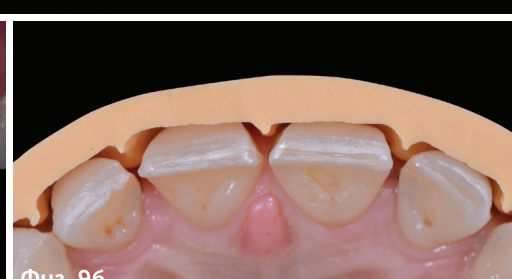Фиг. 4



Фиг. 6б



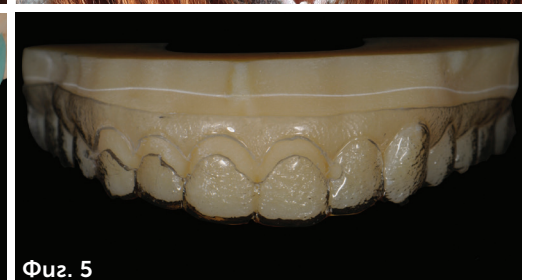Фиг. 8б



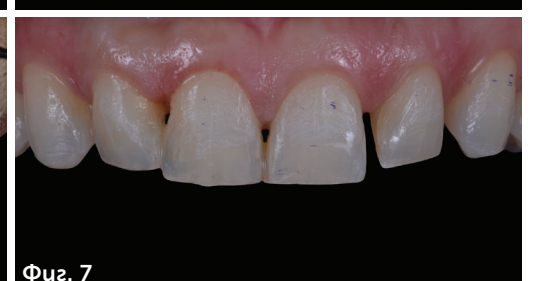Фиг. 9б



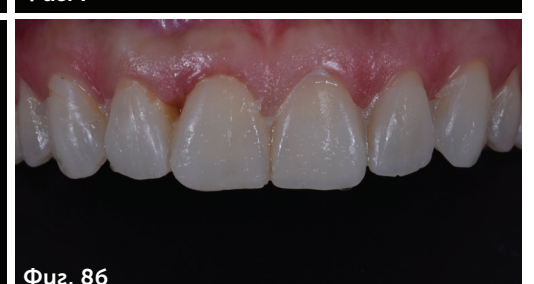Фиг. 7



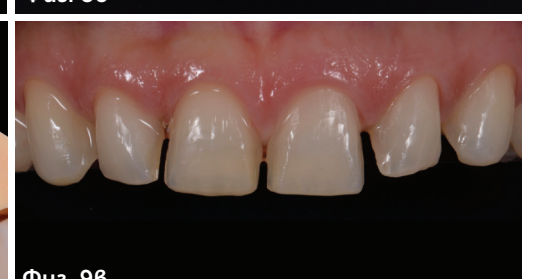Фиг. 5



Фиг. 6с



Фиг. 8с



Фиг. 9с

Фиг. 1 Инициална снимка на предните зъби преди ортодонтиското лечение.

Фиг. 2а Предните зъби след ортодонтиското лечение.

Фиг. 26 Екстраорална снимка след ортодонтиската терапия.

Фиг. 3 От дигиталния дизайн на усмивката става ясна нуждата от уължаване на клиничната корона на зъби #13, 12, 11 и 21 и протетично възстановяване на десетте предни зъба.

Фиг. 4 Wax-up на гипсовия модел на десетте предни зъба.

Фиг. 5 Триизмерен принтиран модел на планирания дизайн на усмивката заедно с ключа от тоск-ур-а. Цервикалното отстояние е предвидено за гостъп по време на хирургичната интервенция и за ориентация при уължаването на клиничните корони.

Фиг. 6а и б Интраорално поставяне на хирургичния водач за уължаване на клиничните корони.

Фиг. 7 Пародонталните тъкани шест месеца след уължаването на клиничните корони.

Фиг. 8а Силиконов ключ от тоск-ур-а.

Фиг. 8б Снимка на пренесения в устата тоск-ур.

Фиг. 9а Препарация през тоск-ур-а.

Фиг. 9б Проверка на дълбочината на препарацията с помощта на силиконовия ключ, изглед от палатинално.

Фиг. 9с Окончателната препарация на зъбите.

Vivadent) в Wieland Select CNC фрезепарат. Дизайнът бе оформен със софтуера на 3Shape Dental Designer 2015 (фиг. 12а и б). Бяха направени две финални конструкции. Възстановяванията от фелдшпатна керамика бяха изработени на гипсов модел с IPS Style (Ivoclar Vivadent), докато IPS Empress CAD Multi (Ivoclar Vivadent) бе използван за направата на дигиталния вариант на окончателните възстановявания (фиг. 13 и 14). И двата сета от фасети бяха изпроб-

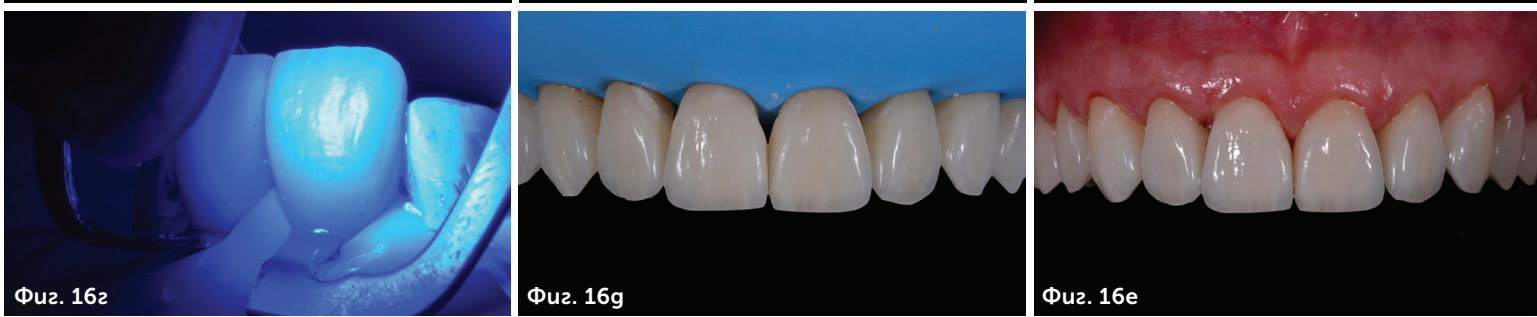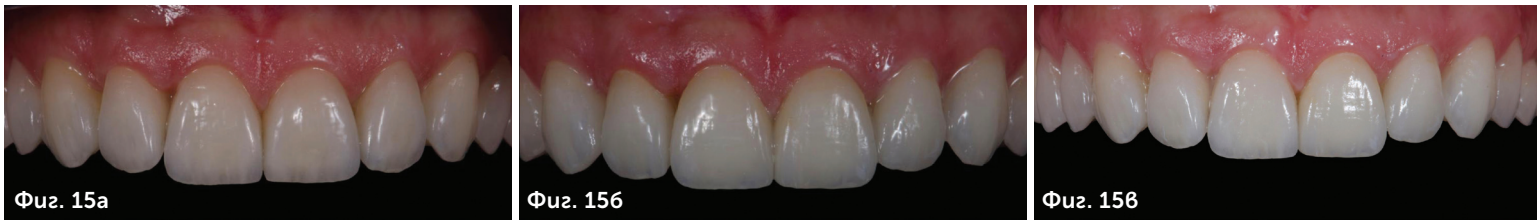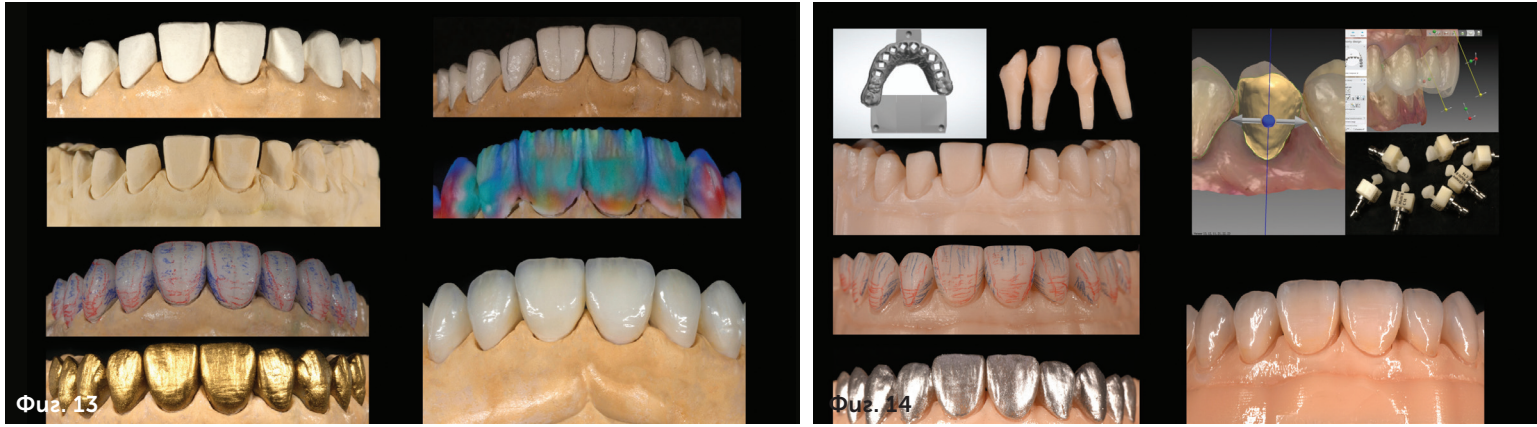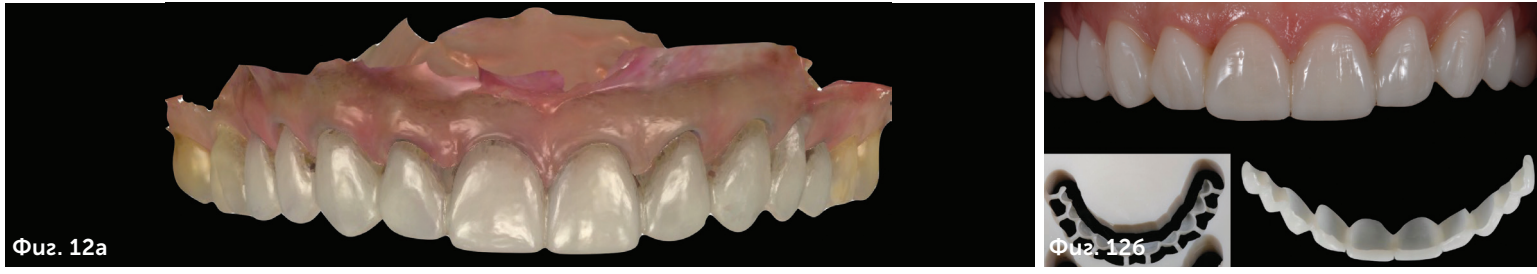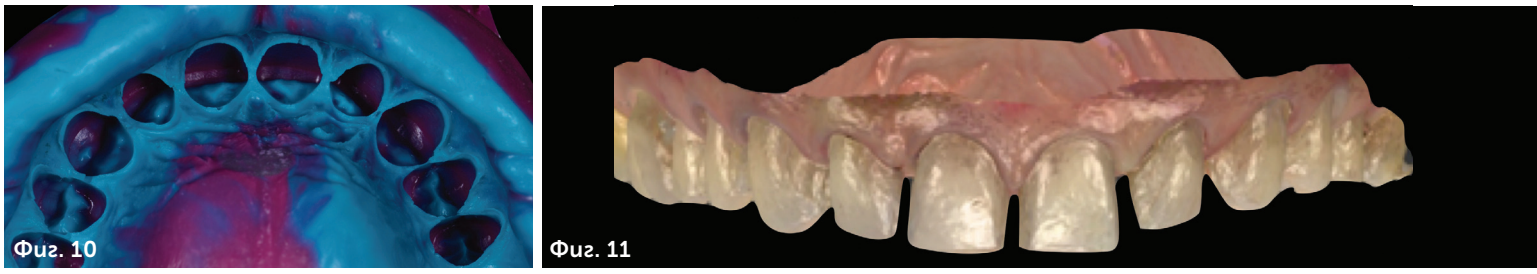вани интраорално с помощта на try-in паста, за да се сравнят оптичните качества на фелдшпатните и CAD/CAM фасетите (фиг. 15а–в). След субективна оценка от страна на пациентката и клинициста бяха избрани да се циментират окончателно фелдшпатните фасети поради малка разлика в дължината на централните резци в двата сета. Фасетите бяха залепени (фиг. 16а–е) и след една седмица бяха направени интра- и екстраорални снимки (фиг. 17а–г).

РЕЗУЛТАТИ

Интраоралното дигитално сканиране е перфектна лечебна алтернатива на конвенционалната отпечатъчна техника. Дигиталното планиране и тоск-ур са ефективно средство за комуникация в ръцете на денталния лекар, макар че за целта се изискват умения за боравене с компютърния софтуер. Що се отнася до лабораторната работа, повечето аналогови процедури са по-вре-

меемки (изработването на модел със снимаеми пълчета, направата на фасетите, ажустирването им) с изключение на характеристиките и глазирането (фиг. 18а и б).

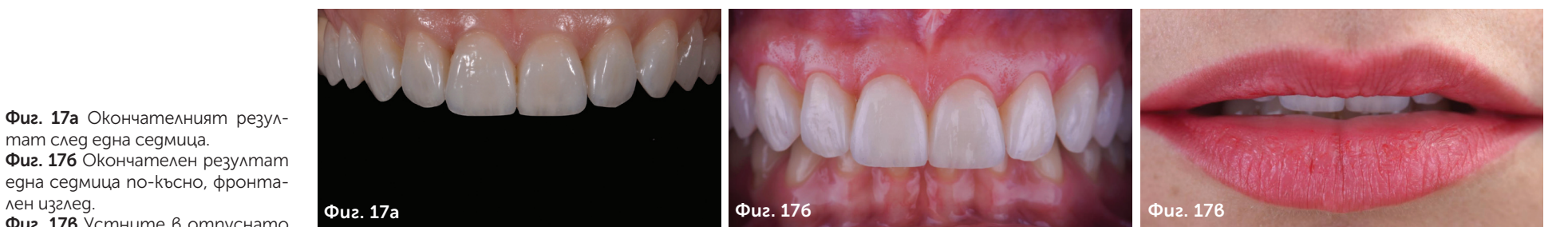Макар постигнатият естетичен резултат при фелдшпатните фасети да бе предпочетен в конкретния случай, аналоговият работен процес е по-трудоемък. Дигиталният подход е за предпочитане, предвид че е по-опростен, бърз и неудобството за пациента е минимално (фиг. 18а и б).



Фиг. 10 Аналогов отпечатък с поливинилсилоксан.
Фиг. 11 Дигитален отпечатък с TRIOS.
Фиг. 12a Дигитално планиране на временните конструкции.
Фиг. 12b Временната конструкция интраорално (Telio CAD).
Фиг. 13 Аналоговият работен протокол (снимаеми пълнечета, изграждане на фасетите, ажустиране, характеристики/глазиране).
Фиг. 14 Дигитален работен протокол (3D принтираният модел, CAD/CAM фасети, ажустиране, характеристики/глазиране).
Фиг. 15a Фелдшпатните фасети с try-in паста.
Фиг. 15b CAD/CAM фасети с try-in паста.
Фиг. 15c Едновременно поставяне в устата с try-in паста фелдшпатни фасети в първи квадрант и CAD/CAM фасети във втори.
Фиг. 16a Изолация на работното поле и изпробване на фасетите върху зъби #11 и 21.
Фиг. 16b Ецване на емайла за 30 секунди с 32% ортофосфорна киселина.
Фиг. 16c Поставяне на бонд.
Фиг. 16d Финално полимеризиране на фасетите.
Фиг. 16e Фасетите, поставени на място, преди финаране и полиране.
Фиг. 16e Финален резултат веднага след премахване на кофердама.

ЗАКЛЮЧЕНИЕ

Знанието, съчетано с приложението на дигиталния дизайн на усмивката и иновативните лабораторни технологии, позволява на клинициста да диагностицира, планира, създава и осигурява естетически извържани нови възстановявания. Освен това напредъкът на CAD/CAM технологиите катализира развитието на индустриално произведени материали за фасети с изключителни биомеханични свойства и добра естетика. **DT**



Фиг. 17a Окончателният резултат след една седмица.
Фиг. 17b Окончателен резултат една седмица по-късно, фронтален изглед.
Фиг. 17c Устните в отпуснато състояние, видими са режешите ръбове.
Фиг. 17d Широка усмивка.
Фиг. 17e Екстраорална финална снимка.
Фиг. 17f Субективни критерии за сравнение на всяка стъпка от аналоговия и дигиталния работен протокол.
Фиг. 17g Продължителност на всеки лабораторен етап при аналоговия и при дигиталния работен протокол.

other comparison criteria per step

| | | |
|------------------|-----------------------|--------------------|
| PVS impression | accuracy | Intraoral 3-D scan |
| refractory dies | difficulty | 3-D printed model |
| built-up veneers | technical sensitivity | CAD/CAM veneers |
| adjustments | technical sensitivity | adjustments |
| staining/glazing | difficulty | staining/glazing |

other comparison criteria per step

| | | |
|------------------|-----------------|--------------------|
| PVS impression | patient comfort | Intraoral 3-D scan |
| refractory dies | | 3-D printed model |
| built-up veneers | | CAD/CAM veneers |
| adjustments | | adjustments |
| staining/glazing | | staining/glazing |

duration of each step

| | | | |
|------------------|-----------|-----------|--------------------|
| PVS impression | 2.5 hours | 3 min | Intraoral 3-D scan |
| refractory dies | 72 hours | 6 hours | 3-D printed model |
| built-up veneers | 7 hours | 2 hours | CAD/CAM veneers |
| adjustments | 3 hours | 2.5 hours | adjustments |
| staining/glazing | 40 min | 1.5 hours | staining/glazing |

Фиг. 18a

Фиг. 18b

ИНТРАОРАЛНИТЕ СКЕНЕРИ В ДЕНТАЛНАТА МЕДИЦИНА: ЛИТЕРАТУРЕН ОБЗОР

Д-р Francesco Mangano, г-р Andrea Gandolfi, Giuseppe Luongo, Silvia Logozzo; Ималия

АБСТРАКТ

Интраоралните скенери (ИОС) са устройства, служещи за снемане на директни оптични отпечатъци за целите на денталната медицина. Целите на настоящото обзорно изследване върху употребата на ИОС са следните: (1) да се установят предимствата и недостатъците при снемане на оптичен отпечатък в сравнение с конвенционалните отпечатъчни техники; (2) да се определи дали оптичният отпечатък е също толкова точен, колкото конвенционалният; (3) да се открият разликите между предлаганите в момента на пазара ИОС; (4) да се установят клиничните приложения/ограничения в употребата на ИОС.

МЕТОДИ

Беше направен електронен преглед на литературата, като бяха въведени специфични ключови думи и MeSH термини. Търсенето бе ограничено само върху цели статии, написани на английски и публикувани в рецензирани научни списания в периода от януари 2007 г. до юни 2017 г.

РЕЗУЛТАТИ

В настоящия обзор са разглеждани сто тридесет и две други изследвания, от които 20 са прегледни литературни обзори, 78 са *in vivo* клинични проучвания (6 рандомизирани контролирани/кросоувърни проучвания, 31 контролирани/сравнителни анализи; 24 кохортни изследвания/поредица от случаи; 17 доклада на клинични случаи) и 34 са *in vitro* сравнителни експерименти.

ЗАКЛЮЧЕНИЕ

Оптичните отпечатъци са по-комфортни за пациента; ИОС пестят време и опростяват работния протокол на клинициста, премахват нуждата от гипсови модели и улесняват комуникацията със зъботехника и пациента. При все това при оптичния отпечатък с ИОС е трудно да се регистрират дълбоките препарационни граници, неточни са и при случай на кървене, изисква се време за приучване за боравенето с тях, освен това са свързани с разходи за закупуване и поддръжка. ИОС в днешно време са точни при снемането на отпечатъци за регу-

ла протетични възстановявания (инлеи/онлеи, за металното или циркониевото скеле на неснемаеми и снемаеми протези, единични корони и мостове) както върху естествени зъби, така и върху импланти. В допълнение към това могат да се използват за дизайн на усмивката, за изготвяне на пинлеи, снемаеми частични протези и обтурации. Към днешна дата няма литературни данни, подкрепящи използването на ИОС за големи протезни конструкции върху естествени зъби или импланти. ИОС могат да намерят приложение също така в имплантологията при направляваните хирургични интервенции, както и в ортодонцията при изработването на алайнери и индивидуални апаратчета.

Ключови думи: интраорални скенери, оптични отпечатъци, точност, времева ефективност, клинични приложения

ВЪВЕДЕНИЕ

Интраоралните скенери са устройства, предназначени за вземане на оптични отпечатъци за целите на денталната медицина¹⁻³. Аналогично на останалите 3D скенери те излъчват светлина (лазерна, а според последните тенденции и структурирана светлина) към обекта, който трябва да бъде сканиран, в този случай към зъбните зъби, включвайки изплените зъби и имплантните тела за сканиране (това са цилиндри, завинтени върху имплантите с цел да се предаде 3D позицията на импланта)^{2,3}. Образът на дентогингивалните тъкани, както и на телата за сканиране се улавя от детектор и се обработва от софтуер, който генерира облак от точки (point clouds)^{3,4}. Тези облаци от точки биват триангулирани от същия софтуер и се създава 3D повърхностен модел (мрежа)^{3,4}. 3D повърхностните модели на дентогингивалните тъкани са резултат от оптичния отпечатък и представляват виртуалната алтернатива на традиционния гипсов модел^{4,5}.

Макар ИОС да набират популярност в денталните практики по цял свят, на този етап в литературата има само няколко изследвания, посветени на тези уреди⁵⁻⁸.

Настоящото проучване се базира на достъпните към този

момент научни изследвания и цели да разясни следните въпроси:

- предимствата и/или недостатъците на оптичните отпечатъци в сравнение с конвенционалните отпечатъчни техники;
- дали оптичният отпечатък е толкова точен, колкото и конвенционалният;
- различията между предлаганите на пазара ИОС;
- клиничните приложения и ограничения на ИОС.

МЕТОДИ

Дизайн на проучването

Към днешна дата е трудно да се направи обхванен, систематизиран обзор на тема ИОС поради недостатъчния брой рандомизирани, контролирани изследвания, посветени на клиничното им приложение, както и поради разнообразните им клинични приложения и технологичните особености, които трябва да се вземат предвид; авторите, които са направили опит да анализират тази тема систематично, реално са се фокусирали върху конкретно клинично приложение на ИОС⁶ и/или са били затруднени да открият достатъчно рандомизирани, контролирани проучвания, които да използват за целите на собствените си проучвания^{5,7,8}. Поради тези съображения бе взето решение да се изготви обзорно изследване, целящо да даде отговор на редица фокусни въпроси, които биха били интересни на читателите. Част от тези фокусни въпроси са насочени към уточняване на индикациите и контраиндикациите за приложение на ИОС, както и най-важните им технологични особености, предоставяйки на читателя детайлна информация по тази тема.

Фокусните въпроси са, както следва:

1. Какви са предимствата и недостатъците на оптичния отпечатък в сравнение с конвенционалния?
2. Оптичните отпечатъци толкова точни ли са, колкото конвенционалните?
3. Какви са разликите между предлаганите на пазара ИОС?
4. Какви са на този етап клиничните приложения на ИОС? Нуждата от такова обзорно изследване изкристализира по време на Конференцията за изку-

ството в дигиталните технологии в ежедневната дентална практика, организирано от Дигиталното дентално общество – ДДО (Digital Dentistry Society – DDS), и проведено се в Милано през септември 2016 г.

Стратегия на изследването

Протоколът за провеждане на обзорни изследвания утвърждава *in vivo* проучванията като най-подходящи при разясняване на фокусните въпроси, засягащи клиничната ефективност на ИОС. Въпреки това предвид факта, че ИОС са отскоро въведени на пазара и няма как при *in vivo* експерименти математически да се оцени точността на направения отпечатък с ИОС, бе взето решение в настоящия обзор да се включат както *in vivo*, така и *in vitro* проучвания. Освен *in vivo* проучванията подходящи за целите на настоящото изследване се считаха също и експерименталните (рандомизирани контролирани/кросоувърни проучвания) и обсервационни проучвания (контролирани/сравнителни експерименти, проспективни/ретроспективни кохортни проучвания, поредица от случаи и доклади на клинични случаи). Електронните бази данни на MEDLINE, Embase и Scopus бяха проверени, като бяха въведени ключови думи и MeSH терми-

ни, каквато е стратегията при търсене в MEDLINE (на PubMed): „интраорални скенери ИЛИ дигитални отпечатъци ИЛИ оптични отпечатъци ИЛИ системи за интраорално сканиране“ И „точност ИЛИ истинност ИЛИ прецизност ИЛИ времева ефективност ИЛИ надеждност“. Търсенето бе ограничено само върху цели статии, написани на английски и публикувани в рецензирани научни списания във времевия интервал от януари 2007 до юни 2017 г. Заглавията и абстрактите бяха прегледани, след което F. Mangano и S. Logozzo изчетеха независимо един от друг потенциално подходящите статии, те също така извадиха релевантната информация от публикациите. Учените вписаха заглавието на изследването, авторите, годината на публикуване, списанието, в което е било публикувано, дизайна и типа на изследването (*in vivo* или *in vitro*). При *in vitro* проучванията екипът отбеляза обекта на изследването, материалите, броя на образците, резултатите, статистическите находки и заключенията. При *in vivo* проучванията бяха вписани обектът на изследване, дали е било рандомизирано и/или слъпо, броят на лекуваните пациенти, наличието на контролна група, етапите на лечението, проследяването, резултатите, статистическите находки и заключенията. В

Таблица 1

ПРЕДИМСТВА И НЕДОСТАТЪЦИ НА ОПТИЧНИТЕ ОТПЕЧАТЪЦИ СПОРЕД НАЛИЧНАТА КЪМ МОМЕНТА ЛИТЕРАТУРА

ПРЕДИМСТВА

Намален дискомфорт за пациента^{2,4,6,7,9-18}

Спестяват време^{6,13,15,16,18-24}

Опростена клинична процедура^{2,6,20-24,26-30}

Елиминират нуждата от гипсови модели^{2,4,6,20,22,23,25-30}

Подобряват комуникацията със зъботехника^{2,4,6,23,25-30}

Подобряват комуникацията с пациента^{2,4,6,20-24, 26-32}

НЕДОСТАТЪЦИ

Затруднения при регистриране на дълбоки препарационни граници^{2-5,26,29-33}

Нужда от обучение за боравене с апаратурата²⁹⁻³⁴

Разходи по закупуване и поддръжка²⁻⁵

крайна сметка двамата незабвими изследователи стигнаха до консенсус кои статии да бъдат включени в настоящия обзор.

РЕЗУЛТАТИ

Резултати от търсенето и включените изследвания

Общо 132 изследвания са включени в настоящия литературен обзор. Тези статии са публикувани за период от десет години, тоест от януари 2007 до юни 2017 г., и демонстрират значителни вариации според типа изследване, неговия дизайн и резултати. Сред тези проучвания 20 са предишни литературни обзори, 78 са *in vivo* клинични изследвания (6 рандомизирани контролирани/кросоувърни проучвания, 31 контролирани/сравнителни изследвания; 24 кохортни проучвания/поредица от случаи; 17 доклада на клинични случаи) и 34 са *in vitro* сравнителните изследвания.

Фокусни въпроси

1. Какви са предимствата и недостатъците на оптичния отпечатък в сравнение с конвенционалния?

Предимствата и недостатъците на оптичните отпечатъци в сравнение с конвенционалните, физически отпечатъци (тоест отпечатък, взет с лъжица и отпечатъчен материал) са представени и обобщени в таблица 1.

Намален дискомфорт за пациента

Възможността директно да се регистрира информацията от цялата зъбна редица и да се възпроизведе в 3D модел, без да има нужда от конвенционален, физически отпечатък, е едно от предимствата на оптичните отпечатъци^{1,4,7,8}. Конвенционалният отпечатък може да предизвика моментен дискомфорт у пациенти, произтичащ от неудобството и затрудненията при поставяне на лъжицата (била тя фабрична или индивидуална) с отпечатъчния материал в нея^{1,4,7,11}. Някои пациенти със силно изразен рефлекс за гадене или геця не могат да понесат конвенционалната процедура^{2,3,9-11}. При такива пациенти замяната на класическите отпечатъчни материали със светлина е за предпочитане и следователно оптичните отпечатъци са с предимство^{9,12}. Оптичните отпечатъци значително намаляват дискомфорта за пациента в сравнение с традиционните, физически отпечатъци¹³⁻¹⁹. Реално те елиминират нуждата от отпечатъчни материали и лъжици, които често не са добре приети от пациентите^{9-11,13-19}. Според литературните данни пациентите предпочитат оптичните отпечатъци пред конвенционалните¹²⁻¹⁹.

Времева ефективност

Редица изследвания са доказали, че оптичните отпечатъци спестяват време поради факта, че намаляват манипулационното време (а оттам и разходите) в сравнение с конвенционалните отпечатъци^{6,13,15,16,18-24}. Маркар с най-новите ИОС да може да се вземе отпечатък на цялата зъбна гъба за по-малко от 3

минути, изглежда, че най-много време се спестява не толкова от самото вземане на отпечатък (сканирането на цялата зъбна арка отнема между 3 и 5 минути, колкото е и нужното време за вземане на конвенционален отпечатък), колкото от последващите стъпки^{6,16,20,25}. Реално с оптичните отпечатъци няма нужда да се отливат гипсови модели и да се изготвят физически такива^{2,5-7,13,15,16,19-24}; 3D моделите на пациента могат да бъдат изпратени по имейл на зъботехническата лаборатория във вид на собствени или STL файлове, без да има нужда да се използват куриери или да се изпращат по пощата^{4,6,8,13,15,16,18-24}. Това позволява да се спестят много време и пари през цялата работна година^{4,6,8,13,15,16,18-24}. В клиниките, в които има необходимото оборудване за изготвяне на протезни конструкции в самия кабинет, оптичният отпечатък може да бъде прехвърлен в CAD софтуера; след като бъде проектиран дизайнът на конструкцията, файловете се трансферират в САМ софтуера и оттам – във фрезарата. Добавят се характеристики и получената по този начин протетична конструкция е готова за поставяне^{4,6,14,16,19-22}.

Опростени клинични процедури

Друго предимство на оптичните отпечатъци е свързано с клиничните манипулации^{2,6,20-24,26-30}. След овладяване на начина на работа с ИОС те осигуряват по-пълноценни клинични плюсове, като опростяват вземането на отпечатък в трудни случаи, например при наличие на множество импланти или значителни подмоли, при които конвенционалните отпечатъчни техники могат да се окажат трудни и непреодолими^{2,6,20-30}. Освен това, ако клиницистът не одобрява конкретен детайл от оптичния отпечатък, той може да повтори процедурата само за това място, без да трябва напълно да взема отпечатък на цялата зъбна арка, което спестява време^{2,6,20,22,23,25-32}.

Елиминира се нуждата от гипсови модели

От клинична гледна точка оптичните отпечатъци позволяват да се избегнат някои работни етапи, които с конвенционалните техники са неизбежни (традиционните методи се базират на вземането на физически отпечатък и последващото отливане на гипсови модели); това от своя страна спестява време^{2,4,6,20,22,23,25-30}. Елиминирането на нуждата от отпечатъчни материали директно рефлектира върху финансите на клиниката, като намалява разходите за консумативи^{2,4,6,20,22,23,25-32}.

Подобрява се комуникацията между клиницист и зъботехник

Благодарение на ИОС денталният лекар и зъботехникът могат да оценят качеството на снетия отпечатък в реално време^{2,4,6,20,22,23,25-30}. Веднага след вземането на оптичния отпечатък той може да бъде изпратен на зъботехника и той внимателно да го огледа^{2,22-24,26-30}. Ако

зъботехникът не едоволен от качеството на отпечатък, той или тя може веднага да изиска нов отпечатък, без да се губи време и да трябва пациентът да се вика за ново посещение^{2,4,6,23,25-30}. Този аспект опростява и подобрява комуникацията между денталния лекар и неговия зъботехник^{2,4,6,23,25-30}.

Подобрява се комуникацията с пациентите

Оптичният отпечатък е отлично помощно средство при комуникацията с пациента и за целите на маркетинга^{2,4,6,20-24,26-32}. Наличието на ИОС би накарало пациентите да се чувстват по-съпричастни към тяхното лечение и вероятно би се установила по-добра комуникация с тях; емоционалната им ангажираност може да има положителен ефект върху цялата терапия, като например се повиши съдействието на пациента по отношение на поддържащата добра орална хигиена. Освен това пациентите се вълнуват от модерните технологии и вероятно биха споделили впечатленията си с познати и приятели, което би повишило интереса към клиника, снабдени с такова ново оборудване. Индиректно ИОС са се превърнали във влиятелен инструмент за целите на маркетинга и рекламата^{2,4,6,20-24,26-30}.

Етап на обучение и свикване с работата с ИОС

Необходими са време и желание да се внедри ИОС в ежедневната клинична работа и този аспект трябва да се вземе предвид²⁹⁻³⁴. Клиницисти с афинитет към технологиите и компютрите (например младите зъболекари) лесно биха свикнали да боравят с ИОС. От друга страна, по-възрастните дентални лекари с по-малко опит и желание да са в крак с иновациите могат да се затруднят при работата с ИОС и прилежащия софтуер²⁹⁻³⁴. Освен това трябва да се знае, че все още не е ясно дали една стратегия на сканиране е по-добра от друга, понеже производителите предоставят малко информация относно своята стратегия на сканиране. Това със сигурност е аспект, който ще бъде изследван в бъдеще. Освен това трябва да се знае, че все още не е ясно дали една стратегия на сканиране е по-добра от друга, понеже производителите предоставят малко информация относно своята стратегия на сканиране. Това със сигурност е аспект, който ще бъде изследван в бъдеще. Освен това трябва да се знае, че все още не е ясно дали една стратегия на сканиране е по-добра от друга, понеже производителите предоставят малко информация относно своята стратегия на сканиране. Това със сигурност е аспект, който ще бъде изследван в бъдеще.

Затруднения при регистриране на дълбоки препарационни граници

Едни от най-честите затруднения при вземане на оптични отпечатъци са свързани с регистрирането на дълбоки препарационни граници или кървенето по време на сканиране^{2,5,26,29-32}. В някои ситуации, особено в е-

стетичната зона, където е важно границите да са субгингивални, може да се окаже трудноизпълнимо светлината да достигне и регистрира препарационната граница по цялата ѝ дължина^{2,5,26,29-32}. За разлика от конвенционалните отпечатъчни материали, светлината не може да ретрахира венца и да достигне до „невидимите“ зони. Аналогична е ситуацията при кървене, когато кръвта може да прикрие препарационната граница^{2,26,29-32}. Въпреки това при адекватна концентрация и бързина (гингивалният сулкус има тенденция да се затваря веднага след премахване на ретракционната корда) и при правилна стратегия за визуализиране на препарационната граница (поставяне на една или две ретракционни корди) и избягване на кървенето (отлична орална хигиена и временни конструкции с коректен профил на изникване) е възможно денталният лекар да вземе добър оптичен отпечатък дори и при сложни клинични ситуации^{1,2,5}. Напоследък някои автори предлагат да се приложи комбинирана стратегия, тоест частично да се използват и конвенционалните отпечатъчни техники³³. При всички положения добрият оптичен отпечатък зависи от много фактори, като например качеството на протетичната



БЕЗПЛАТНА
регистрация

- Учете навсякъде и по всяко време
- Интерактивни уебинари на живо
- Над 1000 архивирани курса
- Тематичен дискуссионен форум
- Безплатна регистрация
- Без високи транспортни разходи
- Не отнема време от практиката Ви
- Общувайте с Ваши колеги и експерти от цял свят
- Растяща база научни статии и доклади от клинични случаи
- ADA CERP кредити

www.DTStudyClub.bg

Включете се в най-голямата образователна мрежа в денталната медицина!

4. Какви са на този етап клиничните приложения на ИОС?

ИОС са от изключителна полза и са приложими в редица дентални специалности, например за диагностични цели, за изготвяне на възстановявания и протезни конструкции, за нуждите на хирургията и ортодонтията⁶⁵⁻¹³². ИОС са полезни за изготвяне на 3D диагностични модели^{2,4,6}; тези модели от своя страна могат да помогнат при комуникацията с пациентите^{2,6}. Но диагностиката и комуникацията не са единствените сфери, в които се прилагат ИОС. В протетиката ИОС се използват за вземане на отпечатъци от препарирани естествени зъби^{6-8, 65-88} с цел последващо изготвяне на разнообразни протезни конструкции, като например композитни инлеи/онлеи^{65,66}, циркониеви кепета^{67,68}, единични корони от литиев дисиликат⁶⁹⁻⁷⁴, цирконий^{19,75-77}, металокерамика и чиста керамика, както и скелетирани протези и мостови конструкции⁸²⁻⁸⁷. Редица изследвания⁶⁹⁻⁸¹ и литературни обзори⁸⁸ са установили, че маргиналният процеп при единични керамични корони, направени с интраорално сканиране, са клинично приемливи и са сравними с този при корони, направени след вземане на конвенционален отпечатък. Същото важи и за малки протезни конструкции като мостове с

от три до пет члена^{36,82-87}, като трябва да се има предвид, че точността варира при различните ИОС. Към този момент литературните сведения не препоръчват оптичните отпечатъци за сканиране на цялата зъбна дъга; редица проучвания и литературни обзори са доказали, че точността на ИОС все още е недостатъчна, за да бъдат те приложими при такива предизвикателни клинични ситуации^{7,8,35,37,39}.

В областта на протетиката ИОС могат успешно да се използват за регистриране на 3D позицията на дентални импланти и за последващото изготвяне на протезни конструкции върху имплантите^{4,14,17,18,21,24,47,51,54,58}. 3D позицията на имплантите бива препратена към CAD софтуера, където телата за сканиране биват свързани с библиотеката от импланти и желаната протезна конструкция може да бъде проектирана за минути, след което тя физически бива изработена чрез фрезозане от керамични блокчета благодарение на мощни САМ апарати⁸⁹⁻¹¹⁹. На този етап след вземане на оптичен отпечатък успешно могат да бъдат направени единични корони върху импланти^{21,22,89-104}, мостове¹⁰⁴⁻¹¹³ и траверси¹¹⁴⁻¹¹⁶. Аналогично на литературните сведения за естествените зъби^{6-8,35,37} и при имплантите единственото ограниче-

ние при употребата на ИОС е свързано с големите протезни конструкции върху множество импланти, като например големите мостове и мостове тип подкова върху повече от четири импланта; тази информация идва от най-меродавните обзори^{39,117,118} и различни in vitro проучвания за истинността и прецизността, които установяват, че при такива предизвикателни клинични ситуации конвенционалните отпечатъци са за предпочитане^{4,49,54,58}.

Към днешна дата ограничен брой изследвания разглеждат употребата на ИОС за изработването на частични^{119,120} и цели^{57,121} сменяеми протези. Това приложение на ИОС все още е свързано с някои затруднения поради липсата на референтни точки и невъзможността за регистриране на движенията на меките тъкани. При все това ИОС успешно могат да бъдат прилагани за целите на дигиталния дизайн на усмивката¹²², изготвяне на цифрови изграждания¹²³ и обтуратори при сложни клинични случаи^{124,125}.

Дентогингивалните модели, получени чрез сканиране, могат да бъдат насложени върху конично-лъчева компютърна томография (СВСТ) чрез специфичен софтуер и да се създаде виртуален модел на пациента¹²⁶⁻¹³⁰. Тези модели са полезни при планиране на позицията на имплантите и за проектиране на един или повече хирургични водача¹²⁶⁻¹³⁰. Тази употреба на ИОС измества старата техника на двойно сканиране само със СВСТ, която се основава на рентгенологично сканиране на пациента и на неговите гипсови модели. Реално сканиращата резолюция на СВСТ е по-ниска от тази на ИОС, следователно ИОС позволяват да се регистрират всички детайли по оклузалната повърхност с голяма точност. Това може да се окаже от решаващо значение например при изготвянето на хирургични водачи, лежащи върху естествени зъби. Въпреки това трябва да се има предвид, че употребата на ИОС при водените хирургични интервенции е още в своя зародиш.

Не на последно място, ИОС са много полезни в ортодонтията в етапа на диагностика и планиране на лечението^{3,5,6,12,15,16,25,27,131,132}. Оптичните отпечатъци могат да се използват при направата на редица индивидуални апаратчета, сред които са и алайнерите^{3,5,6,12,15,16,25,27,131,132}. Вероятно в бъдеще с интраорално сканиране ще могат да се изготвят всички видове ортодонтични апарати, които ще са индивидуално изработени и съобразени със специфичните клинични нужди на пациента^{3,5,6,12,15,16,25,27,131,132}.

Най-важните клинични индикации и контраиндикации за приложението на ИОС са обобщени в таблица 3.

ЗАКЛЮЧЕНИЕ

Няколко важни извода бяха направени от настоящия литературен обзор, който разглежда 132 научни публикации на тема ИОС, публикувани във времеви интервал от януари 2007 до юли 2017 г.

Оптичните отпечатъци имат редица предимства пред конвенционалните отпечатъци, най-важното сред тях е намаляването на стреса и дискомфорта у пациента. Голям брой пациенти в днешно време страдат от фобия от дентално лечение и силно изразен рефлекс за гадене и затова не биха понесли класическите отпечатъчни техники. При такива ситуации възможността да заместим лъжиците и отпечатъчните материали със светлина е идеалното решение. Освен това оптичните отпечатъци спестяват време и опростяват клиничните манипулации, особено при по-сложни случаи, като например при наличие на множество подмоли и/или в сферата на имплантологията, когато има множество импланти. В допълнение оптичните отпечатъци елиминират нуждата от гипсови модели, като по този начин спестяват време и място и подобряват комуникацията със зботехника. И не на последно място, ИОС благоприятстват комуникацията с пациента и затова са влиятелно средство за целите на маркетинга в една модерна дентална клиника. От друга страна, недостатъците на ИОС са свързани със затруднения да се регистрират дълбоки препарационни граници при изпилени зъби и/или в случаи на кръвене, нуждата от време и желание за обучение за боравене с апаратурата, разходите за покупка и поддръжка.

Относно точността се установява, че оптичните отпечатъци са също толкова прецизни, колкото и конвенционалните, когато става дума за единични възстановявания и мостове с до 3-4 члена върху естествени зъби или импланти. Но класическите отпечатъчни техники си остават засега най-добро решение в случай на големи възстановявания, като например мостове тип подкова върху естествени зъби и импланти с голям брой мостоносители.

Наличните на пазара към този момент ИОС се различават по своята точност; по-новите генерации вероятно ще имат все повече индикации за клинична употреба в сравнение с по-старите, при които клиничните индикации са по-ограничени. Това е едно от съображенията, които трябва да се имат предвид при закупуване на ИОС, а също така и нуждата от пудра, скоростта на сканиране, размерът на крайника и възможността да се регистрират цветни изображения. От техническа гледна точка ИОС може да бъде интегриран в затворена система, извеждаща само собствени файлове, или може да бъде част от отворена система, генерираща отворени файлове (.STL, .OBJ, .PLY), които мо-

гат да бъдат разчетени от всяка CAD програма. Последният вариант осигурява по-голяма гъвкавост при употреба, докато затворените системи могат да са от полза на по-неопитни ползватели.

Клиничните приложения на ИОС са много разнообразни – тези апарати могат да се използват не само в протетиката за изготвяне на единични корони и мостове върху естествени зъби и импланти, но и в сферата на ортодонтията и на имплантологията при водените хирургични интервенции. На този етап от развитието им ИОС не се препоръчват при големи възстановявания, като например мостове тип подкова върху импланти или естествени зъби. В близкото бъдеще ще има възможност информацията за зъбите и меките тъкани, регистрирана от ИОС, да бъде насложена върху информацията за костта от СВСТ. Заедно с информацията за лицето на пациента, получена от лицеви скенери, това ще дава възможност на клиничиста да интегрира различни формати в един-единствен модел, който да бъде използван за целите на ортодонтията, протетиката и хирургията, тоест това ще бъде един „виртуален пациент“.

Настоящото изследване има своите ограничения, прозтичащи от факта, че е литературен обзор, а има нужда от по-систематизирани анализи на литературата, които да изведат по-специфични заключения за точността и клиничните приложения на ИОС в областта на ортодонтията, протетиката и имплантологията. Има нужда от последващи рандомизирани контролирани проучвания за ИОС, които да направят систематичен анализ на литературните данни, базирани на достатъчен брой случаи/пациенти, при които ИОС да са били успешно приложени в лечението. [11]

Редакционна бележка: Статията Intraoral scanners in dentistry: a review of the current literature с автору Francesco Mangano, Andrea Gandolfi, Giuseppe Luongo, Silvia Logozzo, е публикувана за пръв път в BMC Oral Health (2017) 17:149. DOI 10.1186/s12903-017-0442-x.

За автора:

Д-р Франческо Мангано завършва Университета в Милано през 2003 г., след което става клиничен инструктор в Катедрата по пародонтология в Университета в Гуарулос, Бразилия. Работи интензивно в сферата на имплантологията и дигиталната дентална медицина. Създател и научен координатор на първата в света 8-годишна магистърска програма по дигитална дентална медицина в Университета във Вареце, Италия. Редактор в редица реномирани научни издания; автор на 94 научни публикации; съавтор на два учебника по имплантология и направлявана хирургия. Работи в частна практика в Грабедона, Италия, заедно със своя чичо и ментор проф. Карло Мангано. Може да се свържете с него на имейл francescoguidomangano@gmail.com.



Таблица 3
КЛИНИЧНИ ИНДИКАЦИИ И КОНТРАИНДИКАЦИИ ЗА УПОТРЕБАТА НА ИОС

| СПЕЦИАЛНОСТ | ИНДИКАЦИИ | КОНТРАИНДИКАЦИИ |
|---------------|---|--|
| ПРОТЕТИКА | Композитни инлеи/онлеи ^{65,66} Циркониеви кепета ^{67,68} Изцяло керамични ⁷⁹⁻⁸¹ , циркониеви ^{19,75-77} , литиево-дисиликатни ⁶⁹⁻⁷⁴ конструкции върху един зъб Циркониеви скелети и мостове (4-5 члена) ⁸²⁻⁸⁷ Корони върху единични импланти ^{21,22,89-104} Мостове върху импланти (4-5 импланта) ¹⁰⁴⁻¹¹³ Траверси върху импланти (≤4 импланта) ¹¹⁴⁻¹¹⁶ Цифрови изграждания ¹²³ Частични сменяеми протези ^{119,120} Дигитален дизайн на усмивката ¹²² Обтуратори ^{124,125} | Големи мостови конструкции и мостове тип подкова (6-8 члена) ^{7,8,35,37,39} Големи мостови конструкции или мостове тип подкова върху импланти (6-8 импланта) ^{39,117,118} Цели сменяеми протези ^{57,121} |
| ИМПЛАНТОЛОГИЯ | Водена хирургия за поставяне на импланти ¹²⁶⁻¹³⁰ | |
| ОРТОДОНТИЯ | Диагноза и планиране ^{3,5,6,12,15,16,25,27,131,132} Алайнери ^{3,132} Индивидуално изработени апаратчета ^{3,132} Виртуален образ на пациента ¹³⁰ | |

ИЗЦЯЛО ДИГИТАЛЕН РАБОТЕН ПРОТОКОЛ С ИМПЛАНТОЛОГИЧНАТА СИСТЕМА BIOMETRIC

Д-р Timo Paberit; Естония

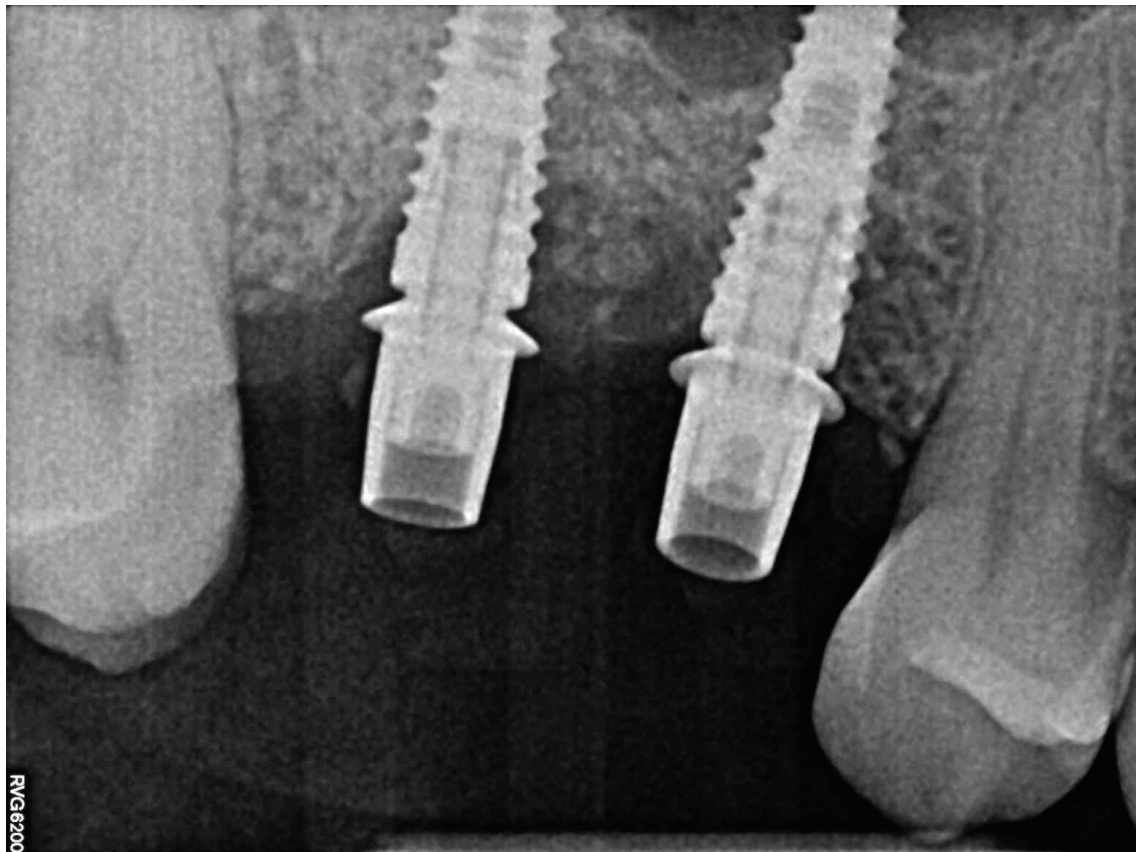
Изцяло дигиталният работен протокол внесе революционен напредък в денталната професия, оставяйки зад гърба си десетилетия на моделно ориентиран дизайн и изготвяне на конструкциите. През 2017 г. 25% от денталните клиници и лаборатории са внедрили и използват дигиталния работен процес¹.

Скоростта на преминаване към работа без гипсови модели е изумителна и причините за това са очевидни: дигиталният протокол дава ясни предимства при почти всеки етап на работния процес. От скенането на дигиталния отпечатък до финалното изпробване на протезните конструкции, работата без гипсови модели е често по-бърза, по-точна и изисква по-малко корекции, за да се постигне перфектен краен резултат.

Някои дентални лекари и зъботехници предпочитат да ограничат дигиталния начин на работа само до по-малки възстановявания и мостове с до 4–5 члена; при по-големи рехабилитации те предпочитат да се подсигурят, като направят резервен конвенционален отпечатък. Те се притесняват от евентуални изкривявания на образа при оптичните отпечатъци. Зъботехническата лаборатория в Талин, Естония, с която ние работим, изготвя около 75–80% от всичките си случаи без наличието на физически модели, като в това число се включват и пълни рехабилитации на съзъбието с до 12 импланта. Когато стартирахме с дигиталния работен протокол, ние не започнахме веднага със сложни и големи протетични случаи, това се случи постепенно с натрупването на опит и увереност у целия екип. Първоначалното усещане беше, като да се озвечи в пълна тъмнина, а процесът на привикване отне около 2 години. В някои случаи все още принтираме моделите, така че да можем да изпробваме адаптацията на конструкциите върху физически модел, но това се случва рядко. В днешно време разполагаме с мощни софтуери и машини, така че без проблем можем да преминем към изцяло дигитален начин на работа.

ВЪЗСТАНОВЯВАНИЯ ВЪРХУ ИМПЛАНТИ И РАБОТА БЕЗ ГИПСОВИ МОДЕЛИ

При изработване на CAD/CAM възстановявания върху импланти имаме два варианта за про-



Субкрестални импланти, поставени на нивото на костта с твърде къса Ti основа, което обикновено уврежда биологичната ширина и води до адаптационен процес с костна резорбция.

цедуране – първият е да сканираме на нивото на импланта (implant-level scanning), като се използва тела за сканиране (scan body), които са фиксирани директно върху импланта. Предимството е, че процедурата е опростена – елиминира се нуждата да се поставят редица малки приставки. Недостатъкът се състои в това, че обикновено телата за сканиране не осигуряват добра поддръжка за меките тъкани и оттам може да се предаде грешна информация за позицията на меките тъкани. При така създамата се ситуация би било много трудно да определим реалната позиция на меките тъкани, спрямо нея да се оформи контурът

на индивидуалната настройка или да се планира фабричната настройка. Трудно може да се предвиди и реакцията на меките тъкан, но това винаги е и най-несигурният момент при вземането на отпечатък от импланти и последващото изготвяне на модел – гингивалните маски невинаги дават очакваните добри резултати заради своите характеристики. Дори и при работа с гипсови модели могат да възникнат грешки, които трудно биха могли да бъдат коригирани след това.

Поради тази причина аз предпочитам да използвам втория вариант за работа, а именно да сканирам на нивото на меките тъкани (tissue-level scanning),

като използвам специална Ti основа, съвместима със Siropa-Seges системата. Предимствата са очевидни, но може да съществуват известни вариации в зависимост от имплантната система. Най-важната характеристика на имплантната система във връзка с този момент е да позволява клиницистът да подбира височината на настройката. Много често съм се сблъсквал с грешки, произтичащи от факта, че зъботехникът е избирал височината на настройката, разполагайки единствено с моделите и материали, имитиращи гингивата. Ако височината е твърде малка, това ще наруши биологичната ширина² и ще пре-

дизвика процес на адаптация – костна редукция до достигане на баланс в системата.

В днешно време всички имплантни системи започват да предлагат Ti основи. Ние стартирахме производството на имплантите Biometric с ясната нагласа, че те трябва да са съвместими с дигиталния работен процес. Има големи различия, произтичащи от това дали става дума за субкрестални импланти или такива на нивото на костта. Поради тази причина ние създадохме четири различни типа Ti основи, съвместими със Siropa-Seges системата. Клиницистът може да избере желаната височина на Ti основа спрямо обема на меките тъкани, гължината на импланта, позицията му и зъбите антагонисти. Предвидена е и ангулирана Ti основа, в случай че наклонът на импланта не е оптимален. Смятаме, че това дава голяма свобода и гъвкавост и помага на имплантолога да избере правилната височина на настройката.

Друго предимство на Ti основи и сканирането на нивото на меките тъкани е скоростта на работа. Възможно е интраоралното сканиране да се извърши по време на втория етап от хирургията и да се улесни цялата процедура. Ако се използвам блокчета с хибриден материал, препарационната граница на короната не е толкова критична и имам известен толеранс. Елиминира се нуждата от индивидуална настройка и отделна корона – финалната корона служи като индивидуална настройка и възстановяване едновременно. По този начин могат да се изработят винтовите корони. Ако короната се изготвя същия ден, това благоприятства оформянето на меките тъка с желания профил. [1]

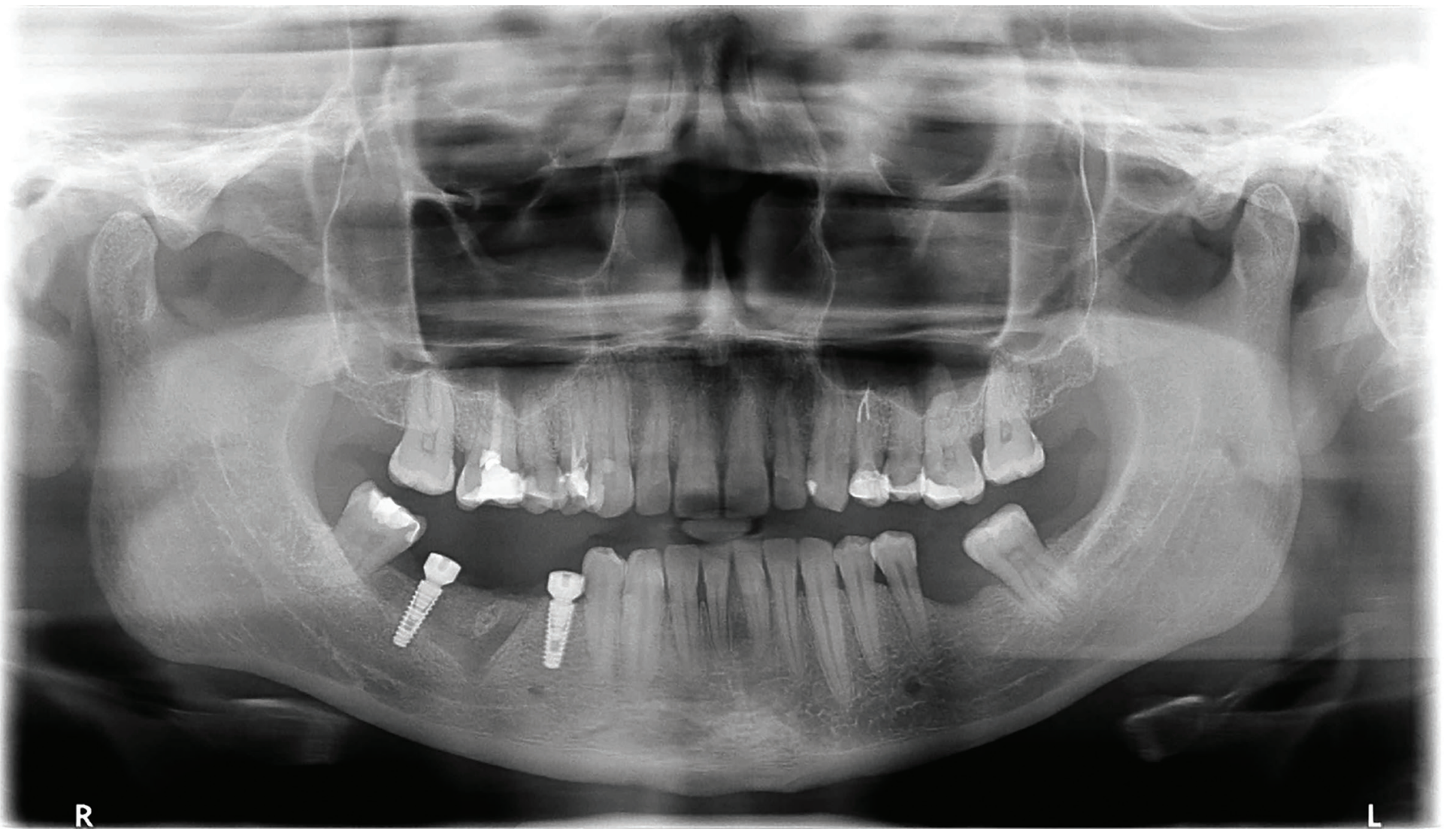
Редакционна бележка: Пълен списък с препратките е наличен при издателя.



Имплантната система Biometric дава възможност за избор между няколко различни Ti основи, благодарение на което се елиминира рискът от нарушаване на биологичното пространство и се осигурява място за меките тъкани и костта.

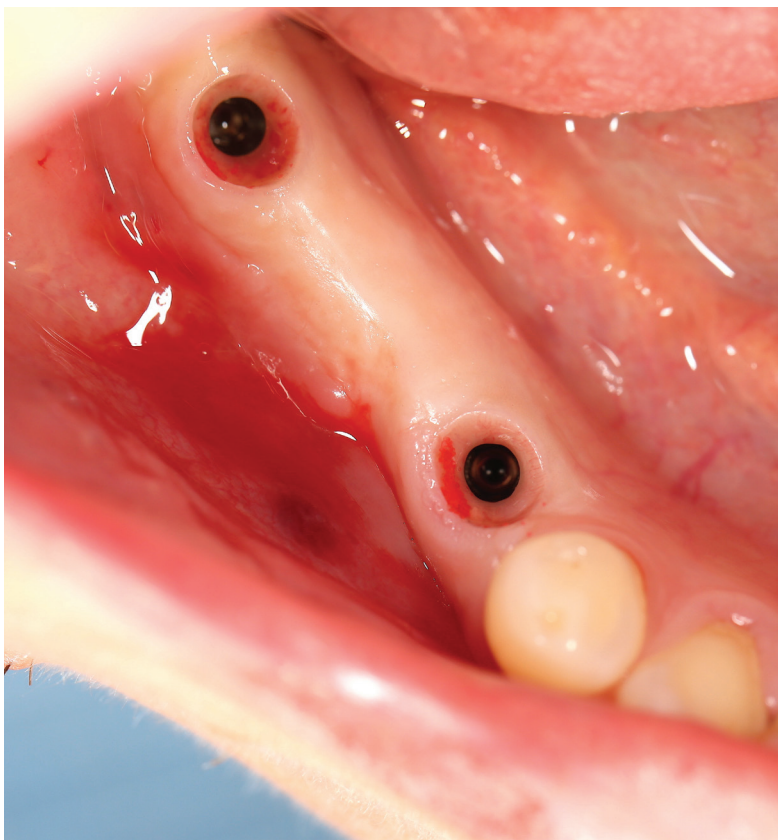
За контакти::

Можете да се свържете с Д-р Timo Paberit на имейл timo.paberit@biometricdental.com

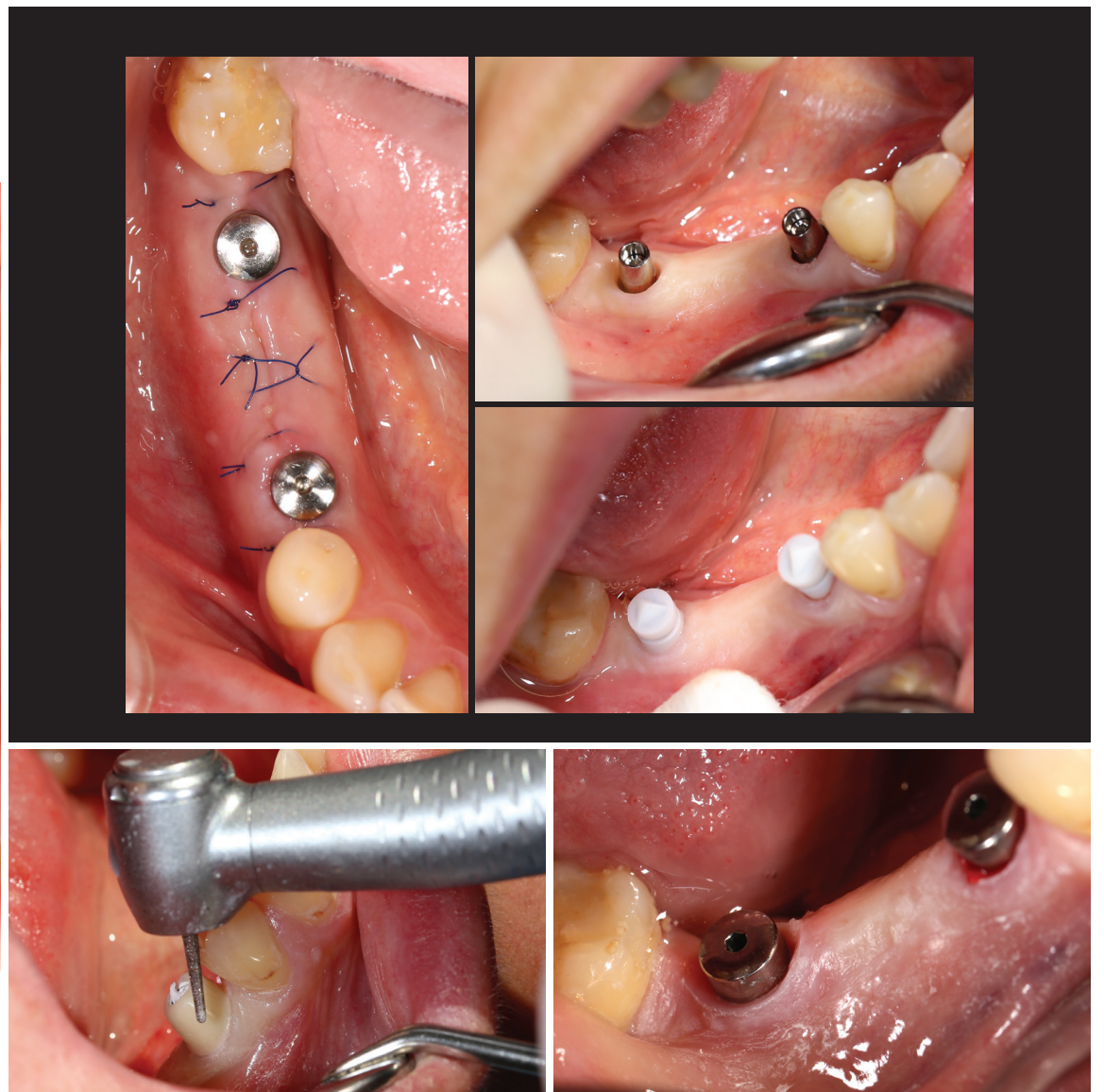


Клиничен случай 1

Имплантите са поставени имедиатно след екстракцията на корените на зъби 45 и 47; благодарение на добрата първична стабилност бе взето решение да не се потапят имплантите.

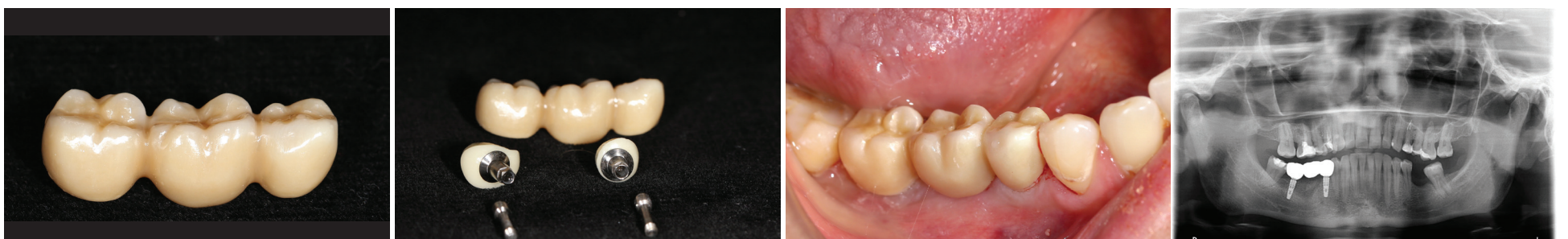

Наблюдава се отличен оздравителен процес с достатъчен обем на кератинизираната мека тъкан, която предпазва импланта от биофилма. Нашият лечебен план предвижда направата на циркониев мост, фиксиран върху индивидуални хибридни надстройки, които оформят контура на меките тъкани и имат коректен анатомичен профил, а това благоприятства хигиената и оставя по-малко пространство между естествените зъби и имплантите Biometric.



Финални корекции на индивидуалната надстройка, изготвена върху Ti основа. Правят се леки корекции в пришеечната зона с цел максимално плътното прилягане на конструкцията към маргиналната препарационна граница.

Обърнете внимание на мекотъкания контур при сканиране. Обикновено сканирам индивидуалните надстройки след тяхната корекция (ако се налага), за да постигна максимално прецизен краен резултат.



Окончателната конструкция, направена от циркониевите блокчета Biometric Hexalayer.