

# DENTAL TRIBUNE

The World's Dental Newspaper • Russian Edition

РОССИЯ

Декабрь, 2009

№6, Том 8

## Краткие новости

29 октября 2009 г.

в Санкт-Петербурге в Лофт-проекте ЭТАЖИ открылась первая персональная выставка Олега Зотова – одного из самых известных фэшн-фотографов России.

Генеральным партнером выставки выступила компания Nobel Biocare Russia

Свою карьеру фотографа Олег Зотов начал в Ленинградском рок-клубе. С середины 1990-х годов стал снимать для модных журналов. Сейчас работы Олега украшают обложки таких изданий, как MAXIM, ELLE, PLAYBOY, FHM и т.д. Визитной карточкой фотографа стал креативный портрет.

Это первая персональная выставка фотографа. На ней представлено более 70 работ автора. Среди них портреты Илья Лагутенко, Анны Семенович, Андрея Аршавина, Николая Валуева, Михаила Боярского, Веры Брежневой и многих других. Мероприятие собрало более 200 человек представителей петербургского бизнес-сообщества, дипломатического корпуса Санкт-Петербурга, деятелей культуры и партнеров компании Nobel Biocare Russia.

Среди гостей церемонии открытия были Юрий Вячеславович Молчанов, вице-губернатор Санкт-Петербурга, а также герои некоторых фоторабот Олега Зотова: Дмитрий Пучков (Гоблин), Мария Абашова (прима-балерина Государственного Академического театра балета Бориса Эйфмана), модель Дарья Савоарова.

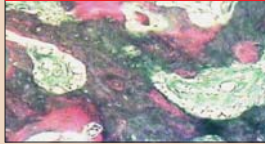
Александр Смирнов, генеральный директор Nobel Biocare Russia: «Это наш первый опыт поддержки культурного мероприятия, которое проводится в рамках проекта по популяризации новейших технологий эстетической стоматологии и имплантологий среди наших потенциальных клиентов. У нас очень позитивные впечатления от выставки и мы надеемся, что это только первый шаг, и выставка будет иметь такой же успех в Москве и других городах России. Безусловно, Олег Зотов – это не случайный выбор. Олег может заставить любого человека улыбаться на его фотосессиях, а нам бы хотелось, чтобы как можно больше людей могли улыбаться и хотели это делать!»

В рамках выставки Олега Зотова организована серия образовательных мероприятий: в выходные проходят мастер-классы известных фотографов для фотоблюбителей, в будни теоретические и практические занятия для профессионалов. Такой уникальный формат выставки позволяет посетителям принять в ней непосредственное участие. Выставка продлится до 1 декабря в Санкт-Петербурге, а затем весной откроется в Москве.



www.dental-tribune.com

## Научные исследования



**Влияние материалов на основе костного недеминерализованного коллагена, насыщенного сульфатированными гликозаминогликанами, на репарацию костных дефектов челюстных костей**

Замещение костных дефектов является одной из актуальных проблем современной стоматологии.

стр. 3

## FDI 2009

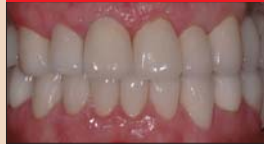

**Послание президента**

Вот и закончился очередной Ежегодный Всемирный Стоматологический Конгресс FDI (AWDC) в Сингапуре. Благодаря усилиям Местного организационного комитета (LOC) и многочисленных добровольцев Конгресс этого года прошел, как говорится, без сучка, без задоринки.

стр. 6

## Ортопедическая стоматология



**Междисциплинарный подход при протезировании дефектов зубных рядов с помощью ортопедических конструкций**

Успешное восстановление всех функций полости рта при помощи несъемных протезов в случае дефектов зубных рядов всегда представляет собой сложную ортопедическую и хирургическую задачу.

стр. 8

## События



**7-я Московская выставка: ДЕНТАЛ-РЕВЮ 2010**

В рамках форума MIFMCV при поддержке Минздравсоцразвития РФ организует традиционную конференцию «Образование, наука и практика в стоматологии», а также совещание деканов стоматологических факультетов РФ.

стр. 22

## Схема Smile Design Wheel™: практичный подход к созданию улыбки

Доктор Сушил Койрала, Непал

Современные тенденции эстетической стоматологии и широкое освещение средствами массовой информации вопросов создания нового облика заметно увеличили осведомленность общества. Сегодня люди знают, что красота улыбки играет решающую роль в формировании ощущения благополучия, в общественном признании, успехе на работе и в личной жизни, наконец, в обретении уверенности в себе. Ожидания и требования пациентов существенно повысились, ведь в наши дни сияющая здоровая улыбка доступна не только миллионерам и кинозвездам. Чтобы удовлетворить растущие запросы своих пациентов, многие стоматологи начали включать различные протоколы «создания улыбки» в свою повседневную практику.

### Эстетика улыбки

Улыбка представляет собой одно из выражений лица; она тесно связана с эмоциональным и психологическим состоянием человека. Улыбка является средством выражения счастья, удовольствия или радости

[1]. Она – наиболее важное из всех выражений лица, незаменимое средство демонстрации дружелюбности, согласия и признательности [2]. Улыбка требует координации мимики лица, зубов и окружающих их тканей. Очевидно, что улыбка каждого человека индивидуальна и неповторима [3]. С другой стороны, некрасивая улыбка связана с высокой вероятностью депрессии [4].

Эстетика имеет дело с объективной и субъективной красотой [5]. Объективная красота основывается на поддающихся оценке характеристиках, присущих самому объекту. Субъективная же красота связана с восприятиями и эмоциями наблюдателя. С точки зрения эстетики улыбки восприятие основывается на личных убеждениях, культурных традициях, тенденциях и моде, а также образцах, насаждаемых СМИ. Следовательно, эстетика улыбки является многофакторным вопросом, требующим адекватного подхода при эстетическом лечении. Объективная красота улыбки может быть достигнута за счет применения различных принципов создания улыбки, а достижение субъективной красоты способно повысить в глазах па-

циента ценность проведенного эстетического вмешательства [5, 6].

### Создание улыбки

В литературе есть разные определения создания улыбки, которые можно резюмировать следующим образом: «Создание улыбки – это основанный на психологии, здоровье, функциональности и законах естественной эстетики систематический процесс, направленный на некоторое изменение твердых и мягких тканей полости рта с соблюдением анатомических, физиологических и психологических ограничений для достижения положительного воздействия на общую эстетику лица человека и его личность в целом» [7].

Нам всем нравится смотреть на красивую улыбку, однако трудно точно сказать, что же делает улыбку красивой. Очевидно, что красота улыбки зависит от следующих элементов: состояния зубов и десен, их соответствия законам структурной красоты, соотношения губ и гармоничной интеграции всех этих элементов с другими элементами лица [8]. Обычно общая красота лица и эс-

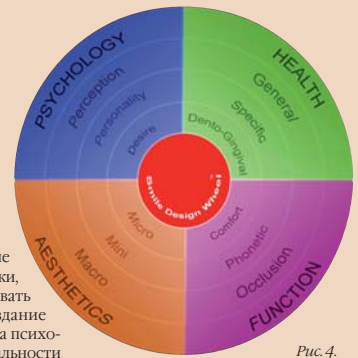


Рис. 4.

тетика улыбки оцениваются с точки зрения психологических аспектов – восприятия, личности, желания, состояния здоровья и математического соотношения между лицевыми, челюстно-лицевыми и зубодесневными элементами. Психологические аспекты весьма субъективны и постоянно меняются под воздействием личных, общественных и медийных тенденций. Следовательно, единственным объективным методом анализа эстетики является метод математической.

Действительно, математика считается единственной системой координат для постижения природы [8]. Поэтому специалист по эстетиче-

→ ДТ стр. 2

## FDI закрывает ежегодный стоматологический конгресс в Сингапуре Всемирная стоматологическая федерация назначает нового президента и приглашает в Бразилию

Дэниел Циммерман, ДП

**Сингапур/Лейпциг, Германия:** Сингапур может похвастаться давними и успешными связями с миром стоматологии. В этом городе-государстве не только действует старейшая в Азии стоматологическая школа; именно здесь почти 20 лет назад доктор Henry Lee впервые выполнил постановку имплантатов, almost 20 years ago. Сегодня в Сингапуре работает более 1000 стоматологов, имеющих международное образование и применяющих в своей практике новейшее оборудование. Крупные международные компании, например 3M ESPE и Straumann, используют те преимущества, которые дает Сингапур как



пересечение торговых путей, и обслуживают большинство своих клиентов в Азиатско-Тихоокеанском регионе именно отсюда. Помимо выставки IDEM в Сингапуре каждые 2 года проходит стоматологическая ярмарка, привлекающая стоматологов не только из самого Сингапура, но и из других стран Юго-Восточной Азии.

Поэтому неудивительно, что Всемирная стоматологическая федерация, FDI, представляющая интересы стоматологов на международном уровне, решила организовать свой очередной ежегодный Всемирный

→ ДТ стр. 4



Рис. 2.

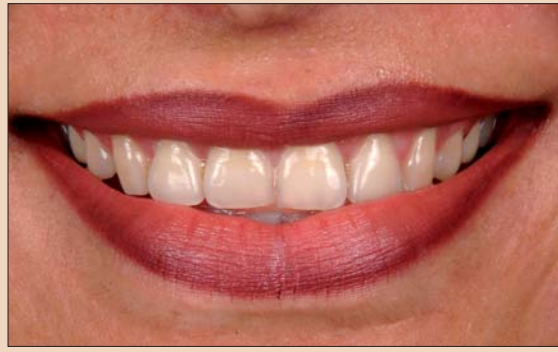

Рис. 3.

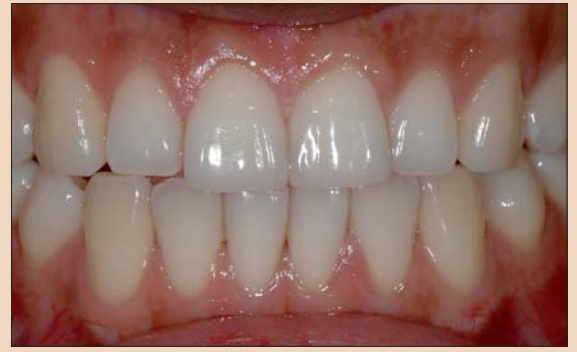

Рис. 4.

→ **Д** стр. 2

ской стоматологии, стремящийся создавать красивые улыбки, должен быть знаком с различными представлениями из области математики и геометрии.

### Схема Smile Design Wheel («Круг создания улыбки»)

При создании улыбки стоматолог обязательно должен учитывать элементы составляющих этот круг пирамид – психологии, здоровья, функциональности и эстетики (ПЗФЭ), перечисленных здесь в порядке важности [7]. Необходимо оценить психологическое состояние пациента, создать здоровую среду полости рта, восстановить ее функции и затем уделить внимание улучшению эстетического аспекта. Чтобы достичь желаемого клинического результата, все четыре пирамиды следует считать равно значимыми.

Интегрировав эти пирамиды ПЗФЭ, я разработал схему Smile Design Wheel (рис. 1), в которой пирамида разделена на три взаимосвязанные зоны. Схема Smile Design Wheel была придумана в качестве простого руководства, учитывающего наиболее важные элементы создания улыбки, их клиническую значимость и последовательность выполнения процедуры. Надеюсь, что схема Smile Design Wheel поможет стоматологам легко овладеть «сложными» процедурами создания улыбки, применяемыми в эстетической стоматологии. В следующем разделе дается краткое объяснение принципа применения схемы Smile Design Wheel с порядком оценки пирамид ПЗФЭ и основных задач, стоящих перед врачом при создании улыбки.

### Шаг I: понимание Пирамиды психологии

Согласно определению проф. Robert A. Baron психология – это наука о поведении и процессах познания. Поведением является любое наблюдаемое и могущее быть измеренным действие или реакция живого организма. Процессы познания, или когнитивные процессы, связаны со всеми аспектами нашей психической жизни: мыслями, воспоминаниями, мысленными образами, размышлениями, принятием решений – одним словом, со всеми аспектами человеческого разума.

При создании улыбки мы обычно стараемся понять именно вторую часть психологии, т.е. мышление человека, конкретно – нашего пациента. Чтобы оценить психологическую пирамиду, необходимо подробно изучить три ее фундаментальные зоны: восприятие, личность и желание.

### Восприятие

Восприятие – это процесс, посредством которого человек может

отбирать, организовывать и интерпретировать информацию, поступающую от его органов чувств. Человек не может представить себе, что такое красота, не имея неких предварительных данных. В настоящее время средства массовой информации являются наиболее активным источником сведений, касающихся красоты и эстетики. Обычно пациенты основывают свое восприятие эстетики улыбки на личных предпочтениях, культурных традициях, эстетических тенденциях общества и информации, поступающей из СМИ.

Стоматолог должен общаться со своими пациентами, чтобы в ходе первичной консультации получить такую информацию, – это поможет понять, каким образом пациент воспримет результат лечения. Здесь весьма полезно использовать анкеты, наглядные пособия и фотографии улыбающихся знаменитостей.

Личность Согласно определению, даваемому психологией, личность – это уникальная и относительно неизменная модель поведения, мышления и эмоциональных реакций. Следует отметить, что проблему или жалобу каждого пациента следует всесторонне оценивать, исходя из типа его личности. Согласно Roger P. Levin [9], существует 4 типа личности:

- **Активный:** люди этого типа концентрируются на результатах, быстро принимают решения и не любят пустых разговоров. Они очень организованы, предпочитают краткое изложение подробностей, деловиты и настойчивы.
- **Экспрессивный:** такие люди хотят пребывать в хорошем настроении, очень эмоциональны, быстро принимают решения, не любят вдаваться в подробности и выполнять бумажную работу, стремятся весело проводить время.
- **Дружелюбный:** людей этого типа привлекают люди со схожими интересами, они боятся последствий, медленно принимают решения, плохо реагируют на давление, эмоциональны и тяжелы на подъем.
- **Аналитический:** такие люди требуют бесконечных подробностей и информации, обладают пытливым умом, чрезвычайно требовательны и эмоциональны. Людям этого типа труднее всего в чем-то убедить, они крайне медленно принимают любые решения.

### Желание

Желание представляет собой субъективный элемент. Повышенная осведомленность общественности об эстетической стоматологии, достигнутая благодаря СМИ, привела к быстрому повышению уровня требований и ожиданий пациентов. Сегодня пациенты готовы платить за

улучшение эстетики своей улыбки. В связи с этим повысилась и этическая ответственность стоматологов, связанная с определением того, основаны ли желания пациента на потребности или же прихоти. Желания и ожидания некоторых пациентов выходят за рамки реальных возможностей эстетической стоматологии, и врач обязан объяснить это пациенту и сориентировать его на достижение реалистичных эстетических целей.

Психологическая оценка любого человека носит весьма субъективный характер, однако такие аспекты, как восприятие, личность и ожидания, или желание, важны для успешного создания улыбки. Удовлетворение пациента тесно связано с этими аспектами, поэтому понимание пирамиды психологии является неотъемлемой частью процедуры создания улыбки.

### Шаг II: укрепление Пирамиды здоровья

Пирамида здоровья делится на три зоны: общее здоровье, специфическое здоровье и здоровье зубов и десен. Оценка пирамиды здоровья и ее укрепление играет важнейшую роль в большинстве случаев, поскольку лечение может иметь ряд ограничений, таких как сахарный диабет, патология мягких тканей, остеопороз, плохая гигиена полости рта, кариес, заболевания пародонта и т.п.; эти ограничения необходимо устранить или уменьшить до начала восстановления функций полости рта и улучшения ее эстетики.

Процесс оценки пирамиды здоровья включает изучение карты пациента (общей, стоматологической), его осмотр (внешний и внутритривовой) и обследование (рентгенографию, проверку витальности пульпы, анализ моделей). Для получения необходимой информации о здоровье пациента можно применять различные типы анкет и разные протоколы осмотра и обследования. Эту информацию врач может использовать для выработки индивидуального плана лечения. До начала каких бы то ни было эстетических процедур все три элемента пирамиды здоровья должны быть приведены в норму.

### Шаг III: восстановление Пирамиды функциональности

Функция связана с такими понятиями, как сила и движение. Следовательно, для оценки пирамиды функциональности необходимо тщательно исследовать ок-

люзию, комфортность и произношение, а также оценить парафункциональные привычки, степень удобства пережевывания пищи и глотания, состояние височно-нижнечелюстного сустава. До начала эстетического лечения необходимо восстановить приемлемый уровень трех элементов пирамиды функциональности – окклюзии, комфорта и произношения.

### Шаг IV: улучшение Пирамиды эстетики

Пирамида эстетики – последняя и самая чувствительная пирамида схемы Smile Design Wheel, поскольку эстетике присущи как субъективные, так и объективные аспекты. Оценка субъективных аспектов – восприятия, личности и желания – выполняется в рамках оценки пирамиды психологии. Следует отметить, что оценка объективных аспектов зависит от расстояния (фокусного расстояния), используемого при визуализации эстетического элемента. Таким образом, пирамиду эстетики можно разделить на три основные зоны: макро, мини и микро.

### Макроэстетика

Макроэстетика связана с общим строением лица и его соотношением с улыбкой (рис. 2). Чтобы оценить макроэстетические компоненты любой улыбки, необходимо рассматривать их с расстояния не менее 5 футов. В клинической практике, однако, оценка макроэстетических компонентов осуществляется при помощи фотографии, а также математических и геометрических моделей, основанных на разных контрольных точках и их соотношениях. Ортогнатическая и эстетическая хирургия используют различные контрольные точки и линии; для создания улыбки важнейшими являются следующие макроэстетические параметры:

- средняя линия лица;
- трети лица;
- межзрачковая линия;
- носогубный угол;
- эстетическая плоскость по Рикеттсу.

### Мини-эстетика

Мини-эстетика связана с эстетической корреляцией губ, зубов и десневой ткани. Проанализировать это соотношение можно при помощи фронтальных, вертикальных и поперечных параметров улыбки. Основным инструментом анализа мини-эсте-

тики улыбки являются клинические снимки. Анализ может выполняться при спокойном состоянии рта (положение М) и в момент улыбки (положение Е).

В положении М измеряются и анализируются следующие параметры:

- высота губ;
- высота губного желобка;
- видимость резцов верхней челюсти.

В положении Е измеряются и анализируются следующие параметры:

- линия улыбки;
- центральная линия зубов;
- симметричность улыбки;
- щечный коридор;
- ширина видимой части зубной дуги;
- индекс улыбки;
- линия губ.

### Микроэстетика

Микроэстетика относится к тонкой структуре зубов и десен (рис. 4). Оценку микроэстетики лучше всего выполнять с расстояния менее 2 футов. Чтобы провести клиническую оценку микроэстетики зубов и десневой ткани, при обследовании полости рта нужно использовать хорошее освещение и увеличение. Также следует сделать внутритривовые снимки, необходимые для дальнейшей оценки и сравнения результатов с исходной ситуацией.

Оценка микроэстетики предполагает анализ структуры зуба и его соотношения с прилегающей десневой тканью и соседними зубами. Следует учитывать следующие важные параметры:

- соотношение размеров зубов;
- принцип золотого соотношения;
- осевой наклон;
- межзубные промежутки;
- контактные точки;
- соединения;
- цвет зубов;
- микротекстура их поверхности.

Эстетика десны является неотъемлемой частью создания улыбки. Форма и расположение десневой ткани, особенности десневых сосочков и контур десны по отношению к зубам взаимосвязаны. Для создания эстетичной улыбки чрезвычайно важны следующие параметры:

- форма десны;
- контур десны;
- форма десневых сосочков;
- десневой зенит;
- высота десны (ее положение, или уровень).

Для более полного удовлетворения пациента и достижения долгосрочных результатов лечения необходимо соблюдать такую последовательность действий: полное понимание психологических аспектов, укрепление здоровья и восстановление нормальной функциональности, улучшение эстетической составляющей.

### Заключение

Сегодня в эстетической стоматологии используются различные протоколы создания улыбки. Многие врачи, однако, желали бы иметь в

# Влияние материалов на основе костного недеминерализованного коллагена, насыщенного сульфатированными гликозаминогликанами, на репарацию костных дефектов челюстных костей

## Экспериментальное исследование

Володина Д.Н. – канд. мед. наук, асс. кафедры факультетской хирургической стоматологии и имплантологии МГМСУ  
Панин А.М. – доктор мед. наук, проф. кафедры факультетской хирургической стоматологии и имплантологии МГМСУ  
Шиманко И.А. – ординатор кафедры факультетской хирургической стоматологии и имплантологии МГМСУ

Замещение костных дефектов является одной из актуальных проблем современной стоматологии. В хирургической стоматологии необходимость заполнения костных дефектов наиболее часто возникает после удаления зубов, цистэктомий, при реконструктивных операциях, таких как синус-лифтинг, пластика альвеолярного отростка. С целью воссоздания утраченного объема костной тканью широко применяются различные материалы – синтетические и биологические, от выбора которых в конечном итоге зависит успех восстановления костного дефекта и дальнейшего остеогенеза [1–3]. Для стоматологической практики предложен ряд остеопластических материалов биогенного и синтетического происхождения [4]. Как показали наши более ранние экспериментальные и клинические исследования, наиболее оптимальным материалом для замещения костных дефектов является деминерализованный и недеминерализованный коллаген костной ткани в комплексе с сульфатированными гликозаминогликанами (с-ГАГ) [2, 3, 5].

Для этих материалов характерна высокая биосовместимость, безо-

пасность и эффективность при имплантации в различные костные дефекты челюстных костей [6]. Учитывая эти качества были разработаны биоматериалы на основе костного недеминерализованного коллагена. Базовыми для этих разработок стали принципы оптимальности имплантируемых материалов по отношению к процессам остеорепаляции благодаря их остеокондуктивным и остеиндуктивным свойствам. Целью исследования явилось изучение влияния недеминерализованного коллагена, насыщенного с-ГАГ, на репарацию костных дефектов у экспериментальных животных.

### Материал и методы

Все эксперименты на животных проводили на базе vivария МГМСУ. В исследованиях использовали кроликов породы Шиншилла (30 животных), которых вводили в наркоз путем внутримышечной инъекции 4 мл раствора Зоолетила 100 (Франция), проводили линейный разрез в области предплечья и тупым путем отслаивали мягкие ткани, надкостницу. С помощью физи-

вали костные дефекты в лучевой кости длиной до 1 см, глубиной на 2/3 ее толщины. Группе опытных животных (15 кроликов) созданный дефект замещали остеопластическим стерильным материалом в виде крошки. Перед использованием материал смешивали с кровью из операционной раны, мягкие ткани над дефектом ушивали наглухо. В группе контрольных животных (15 кроликов) костные дефекты материалом не заполняли и ушивали их наглухо. Через 10 дней швы снимали и продолжали наблюдения за животными.

В сроки 1, 2 и 3 мес животных вывели из эксперимента ударными дозами Зоолетила 100 и воздушной эмболией.

Гистоморфологические исследования препаратов проводили на базе Российской академии последипломного образования (Москва), под руководством доктора мед. наук, проф. Г.Г.Автадилова. Вначале фрагменты кости декальцинировали и готовили гистологические срезы, применяя различные окраски в зависимости от поставленных задач. Так, учитывая способность с-ГАГ (их сульфатных остатков) свя-

зывать основные красители, после окисления, при низких значениях pH использовали специфическую гистохимическую окраску препаратов альбиановым синим по Крейбергу. Специфическое гистохимическое окрашивание препаратов для выявления вновь синтезированного коллагена делали смесью фуксина с пикриновой кислотой по Ван-Гизон. Остальные препараты окрашивали рутинным способом [5]. Препараты изучали и фотографировали на фотомикроскопе Mild-Leitz (Германия).

### Результаты и обсуждение

Результаты исследований показали, что при имплантации костного недеминерализованного коллагена отсутствуют признаки воспаления, отторжения или аллергических реакций на имплантируемый материал. При проведении цитоморфологических исследований костных дефектов с имплантированным материалом через 1 мес после операции выявлено, что мягкие ткани над дефектом заполнены соединительной тканью, костный дефект по периферии и со дна начинает заполняться костной тканью.

На рис. 1 продемонстрирован результат имплантации материала через 1 мес после операции, показывающий начальные стадии заполнения дефекта вновь формирующейся костной тканью. Специальная гистохимическая окраска на с-ГАГ показывает локализацию вновь синтезированных протеогликанов и других молекул, содержащих углеводы во вновь синтезированной костной матрикс. Это еще незрелая костная структура с большим содержанием клеточных элементов и широкой линией склеивания. Такая картина наблюдается по всей периферии костного дефекта на начальных стадиях его заживления. Имплантированный материал начинает интегрироваться в новую костную ткань, которая его замещает. На рис. 2 видно, что кусочек материала окружен костной волокнистой структурой, в которой расположены клетки (остеоциты). Воспалительные явления вокруг материала отсутствуют, клетки лимфоцитарного ряда не обнаружены. В центральной зоне дефекта формируется плотная костная мозоль, идущая со стороны надкостницы

→  стр. 3

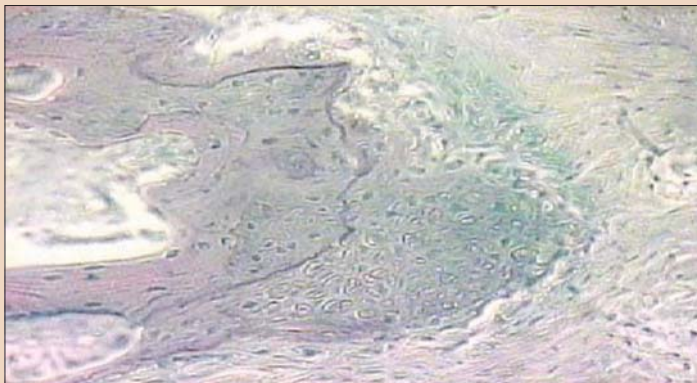


Рис. 1. Гистоморфологическая картина участка костного дефекта лучевой кости кролика через 1 мес после операции и имплантации костного недеминерализованного коллагена. Формирование новой костной ткани в периферической зоне дефекта, виден остеоид по границе старой и новой костной ткани. Окраска по Крейбергу. Ув. 200.

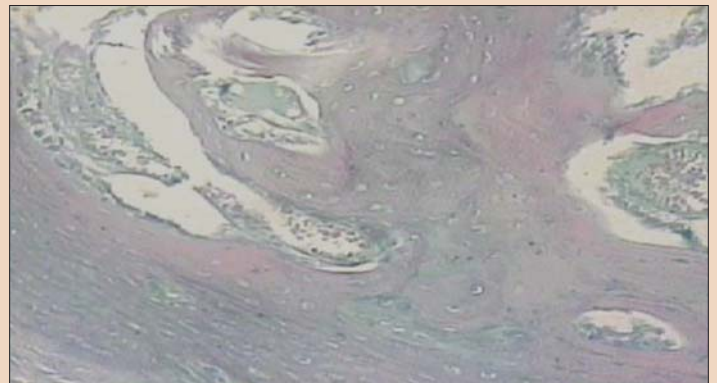


Рис. 2. Гистоморфологическая картина участка костного дефекта лучевой кости кролика через 1 мес после операции и имплантации костного недеминерализованного коллагена. Формирование новой костной ткани в периферической зоне дефекта. В отдельных участках вновь сформированной кости видны кусочки материала, который замещается новой костной тканью. Окраска по Крейбергу. Ув. 240.

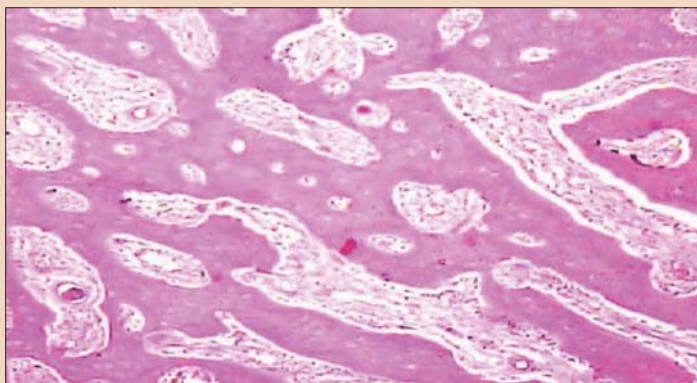


Рис. 3. Гистоморфологическая картина участка костного дефекта лучевой кости кролика через 1 мес после операции и имплантации костного недеминерализованного коллагена. Формирование новой костной мозоли в прикостной зоне дефекта, видны пучки коллагеновых волокон, лакуны и фиброретикулярной ткани. Окраска по Ван-Гизон. Ув. 200.

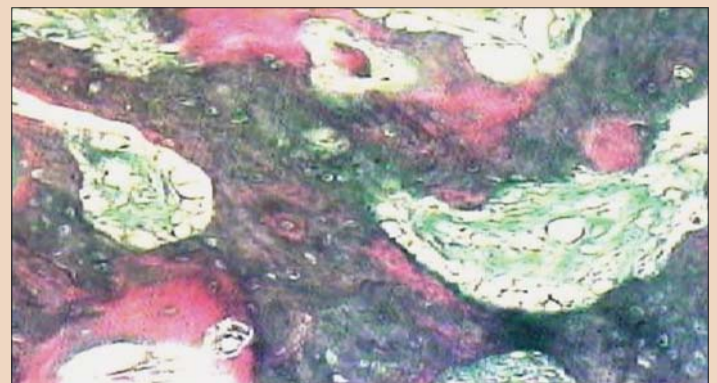

Рис. 4. Гистоморфологическая картина участка костного дефекта лучевой кости кролика через 2 мес после операции и имплантации костного недеминерализованного коллагена. Формирование трабекул губчатой кости по боковым зонам дефекта, видны места материала (серый цвет), замещаемого новой костной тканью (темный цвет). Окраска по Крейбергу. Ув. 240.

← DT стр. 2

своим распоряжении самый простой протокол, обеспечивающий наиболее предсказуемые результаты. Следует заметить, что создание улыбки должно представлять собой многофакторный процесс, позволяющий врачу использовать индивидуальный и междисциплинарный подход к лечению каждого пациента.

Представленная в настоящей статье схема Smile Design Wheel четко показывает наиболее важные элементы (пирамиды ПФФЭ) создания улыбки, их клиническую значимость и последовательность выполнения процедур. Надеемся, что схема Smile Design Wheel станет тем простым и практичным протоколом, который поможет стоматологам легко овладеть «сложными» процедурами создания улыбки, применяемыми в эстетической стоматологии. DT

От редакции: список литературы можно получить в редакции.

Информация об авторе



Доктор Сушил Койрала (Sushil Koirala) является главным редактором журнала «Cosmetic dentistry». Связаться с ним можно по адресу электронной почты skoirala@wlink.com.np.

← DT стр. 3

цы, с активно синтезирующими клетками. Специальная гистохимическая окраска препарата показывает высокое содержание нового коллагена и клеток (рис. 3). Волокна нового коллагена окрашены в красный цвет, в промежутках пучков волокон видно развитое межклеточное вещество, в лакунах которого формируются кровеносные сосуды.

Таким образом, при наблюдении через 1 мес после операции и имплантации костного недеминерализованного коллагена процесс заживления идет во всех участках без явления воспаления и фиброобразования (первая фаза по Boden). Костный недеминерализованный коллаген, насыщенный с-ГАГ, постепенно замещаясь новой костной тканью, способствует формированию нового костного матрикса. При наблюдении в сроки 2 и 3 мес гистоморфологическая картина репарации костных дефектов была следующей.

Костные дефекты с имплантированным материалом продолжают интенсивно замещаться новой костной тканью как с периферии, так и со дна дефекта. На рис. 4 представлен результат замещения дефекта новым костным матриксом. Во многих местах вновь образующейся костной массы видны кусочки материала (с размером частиц до 1 мм), который или окружен костной массой, или частично реорганизован в отдельную волокнистую субстанцию, видную в просвете межклеточного вещества. Костный недеминерализованный коллаген, насыщенный с-ГАГ, постепенно замещаясь, способствует формированию нового костного матрикса. Представленные в данной работе результаты исследования по применению остеопластического материала на основе костного недеминерализованного коллагена, насыщенного с-ГАГ, у экспериментальных животных при замещении костных дефектов, а также его влияния на репарацию костной ткани могут быть использованы для

формулировки показаний к их применению в костной пластике. DT

Работа выполнена при поддержке грамата Президента МК-2527.2009.7

Литература

1. Автандилов Г.Г. Диагностическая медицинская плейометрия. М.: Медицина, 2006.
2. Панин А.М. Биоконпозиционные остеопластические материалы. Применение и перспективы развития. Стоматология XXI века. Н. Новгород, 2003; с. 146–8.
3. Babbush CA. Provisional implants: surgical and prosthetic aspects. Implant Dent 2001; 10 (2): 113–20.
4. Burchardt H, Jones H, Glowczewska F et al. Freeze-dried allogeneic segmental cortical-bone grafts in dogs. J Bone Joint Surg 1978; 60A: 1082–90.
5. Иванов С.Ю., Кузнецов Г.В., Чайлахян Р.К. и др. Перспективы применения в стоматологии материалов «Биоматрикс» и «алломатрикс-имплант» в сочетании с остеогенными клетками предшественниками костного мозга. Клин. имплантол. и стоматол. 2001; 3–4: 37–41.
6. Boden SD, Schimandle JH, Hutton WC et al. Part I: Biology of spinal fusion, 1995; p. 2626–32.

← DT стр. 1

стоматологический конгресс (AWDC) именно в Сингапуре. Конгресс AWDC уже проводился здесь в 1994 г., а FDI сотрудничала с Сингапурской стоматологической ассоциацией (SDA) в организации научной программы IDEM в Сингапуре на протяжении почти 4 лет.

В этом году конгресс проводился в связи с Сингапурским месячником стоматологического здоровья, ежегодной кампанией, направленной на улучшение стоматологического статуса населения путем предоставления каждому сингапурцу возможности пройти бесплатное обследование. Согласно данным последнего исследования стоматологического здоровья взрослого населения, проведенного на острове в 2003 г., почти половина (46%) респондентов сообщила, что посещает стоматолога как минимум 1 раз в год; среднее значение показателя DMFT составило 8,1, примерно у 10% респондентов кариес отсутствовал. Представитель SDA сообщил, что в проведении бесплатных обследований по выходным дням этого сентября будут принимать участие более 200 AD

частнопрактикующих стоматологов.

Тости конгресса остались под большим впечатлением от научной программы мероприятия, которая не только включала такие популярные темы, как имплантология, эстетическая стоматология и пародонтология, но и затрагивала вопросы, касающиеся новых проблем и последних разработок. Среди прочего обсуждались такие темы, как распространенность онкологических заболеваний полости рта, диагностика на основе биомаркеров слюны и терапевтический потенциал стволовых клеток и инженерии тканей. Были проведены курсы для ограниченного числа слушателей, давшие последний возможность заниматься с большей интенсивностью и в более приватной среде. Вспомогательный и офисный персонал клиник мог повысить свое умение работать с пациентами в рамках специальной однодневной программы. Вот что сказал один из ее участников: «Что меня особенно поразило на этом конгрессе, так это то, что он собрал специалистов из самых разных областей стоматологии под одной крышей».

Хотя официальные данные о количестве посетителей пока еще не обнаружены, экспоненты, беседовавшие с представителями издания Dental Tribune Asia Pacific, сказали, что число посетителей явно не соответствовало их ожиданиям. Несмотря на это, большинство экспонентов отметили увеличение числа продаж и деловых соглашений. Было представлено множество новых товаров и технологий, например хирургические инструменты и наконечники для бормашинок, которые теперь выпускаются со встроенными долговечными СИДами. Во время официального обеда по случаю открытия конгресса, состоявшегося в гостинице «Charlton», компания Nobel Biocare впервые продемонстрировала сингапурским стоматологам свою новейшую продукцию серии NobelProcera. Данная система, предназначенная для создания реставраций, сочетает промышленные принципы изготовления с гибкостью и индивидуализированным подходом к эстетике.

Кроме того, посетителям выставки была предложена возможность повышения квалификации; это заслуга издательства Dental Tribune и

сайта DT Study Club, который впервые проводил онлайн-симпозиумы вне США.

Члены местного организационного комитета конгресса 2010 г. пригласили всех участников посетить Сальвадор-да-Байя в Бразилии, на родине нового президента FDI доктора Roberto Vianna. Доктор Vianna, принявший пост у доктора Burton Conrod, Канада, получил степень доктора стоматологии в Федеральном университете в Рио-де-Жанейро в 1965 г. После этого он работал во множестве национальных и международных организаций здравоохранения, включая ВОЗ и Латиноамериканскую ассоциацию стоматологических школ.

«Я очень счастлив, что имею возможность возглавить FDI в качестве президента Федерации на ближайшие 2 года. Наша организация, безусловно, является голосом стоматологии, но не только: она помогает думать о стоматологическом здоровье на другом, более высоком уровне и работать на благо большей части населения, — сказал доктор Vianna. — Я буду рад внести свой вклад в распространение послания FDI, в достижение заявленных нами

целей. FDI — сильная и постоянно совершенствующаяся организация».

«Я хотел бы, чтобы наша работа сконцентрировалась на развитии связей и взаимодействия как внутри организации, так и за ее пределами. Меня очень радует то направление, в котором мы движемся. С тех пор, как я стал членом Исполнительного совета, произошло множество положительных изменений — появились новые сотрудники, изменилось местоположение нашей штаб-квартиры, пришел новый исполнительный директор — и были реализованы важные проекты, например Глобальная инициатива по профилактике кариеса (GCI)», — добавил он.

Инициатива GCI представляет собой совместный проект, возглавляемый FDI и имеющий долгосрочную цель искоренения кариеса. В июне 2009 г. в Рио-де-Жанейро была проведена конференция, положившая начало реализации этой программы, рассчитанной на ближайшие 10 лет. Доктор Vianna также объявил о том, что будет поддерживать инициативу GCI на протяжении всего срока своего президентства.

Другим важным инструментом в этот период станет новый Атлас стоматологического здоровья, который был представлен FDI в рамках конгресса и который по завершении конгресса можно будет приобрести через Интернет-магазин Amazon UK. Как отметил доктор Vianna, этот атлас является знакомым изданием, укрепляющим положение FDI как мирового лидера по распространению информации о стоматологическом здоровье путем популярной ее подачи, доступной для понимания любого читателя (от стоматологов и представителей государственной власти до широкой общественности).

Говоря о ежегодном Всемирном стоматологическом конгрессе FDI 2010 г., который должен пройти на его родине, в Бразилии, доктор Vianna процитировал гимн Франции «Le jour de gloire est arrivé» («Час славы нашей настал»): «Я с нетерпением жду того момента, когда AWDC вернется в Южную Америку — это произойдет всего лишь в третий раз за всю историю существования FDI. За последние годы в Бразилии было проведено множество важнейших исследований, появилось огромное количество новых разработок. Проведение конгресса будет способствовать дальнейшему улучшению стоматологического здоровья населения всего нашего региона». DT



Средства для ухода за зубными протезами Protetfix® (Протетфикс®). Надежная фиксация. Профессиональная забота.



- Более сорока лет марка Protetfix® (Протетфикс®) является знаком качества и надежности средств для фиксации и ухода за зубными протезами
- Абсолютная фиксация Ваших протезов — это залог отличного настроения и уверенности в себе
- Результаты клинических испытаний подтверждают — фиксирующие средства серии Protetfix® (Протетфикс®) обеспечивают надежную фиксацию протезов в течение всего дня

Комплексная программа Protetfix® (Протетфикс®) включает в себя:  
 • Фиксирующий крем Protetfix® (Протетфикс®)  
 • Фиксирующий порошок Protetfix® (Протетфикс®)  
 • Фиксирующие прокладки для верхней и нижней челюсти Protetfix® (Протетфикс®)  
 • Активный очиститель Protetfix® (Протетфикс®)  
 • Гель для дёсен Protetfix® Dental (Протетфикс® Дентал)



# «В будущем сфера применения лазеров будет только расширяться»

Интервью с Грэмом Миликичем, Новая Зеландия



Graeme Milicich

Лазеры применяются в медицине вот уже много лет; они произвели революцию во многих областях медицины, особенно в хирургии глаза и косметическом удалении волос. Лазерные технологии используются и в современной стоматологии, находят широкое применение в Европе и США. Редактор DTI Анке Шиман (Anke Schiemann) имела возможность побеседовать с Грэмом Миликичем (Graeme Milicich), членом учредительного совета Всемирного конгресса минимально-инвазивной стоматологии (WCMID), перед началом прошлого года конгресса FDI в Стокгольме, Швеция.

**Анке Шиман:** Если в двух словах, то каковы преимущества использования лазеров в клинической стоматологии?

Грэм Миликич: Лазеры находят в клинической стоматологии множество применений. Последние 4 года мои исследования были посвящены клиническому применению эрбиевого лазера для препарирования твердых тканей. Широкое использование лазеров создает преимущества для пациентов, и для стоматологов. Во многих случаях лечение как твердых, так и мягких тканей при помощи лазера является по сравнению с традиционными методами гораздо менее инвазивным. Я не думаю, что какая-либо другая технология, применяемая в стоматологии, обладает таким потенциалом, каким обладают эрбиевые лазеры, которые можно использовать для работы с мягкими тканями, костной тканью и структурами зуба, просто изменяя рабочие параметры устройства.

**Каковы преимущества лазера по сравнению с вращающимися инструментами, и есть ли что-то, чего лазер не может?**

Да, существуют некоторые ограничения в отношении того, что можно делать при помощи лазера; это, например, касается удаления металлических реставраций и коронок. Но если вы посмотрите на спектр стоматологической помощи в целом, то увидите, что эти ограничения гораздо меньше тех ограничений, которые связаны с использованием вращающихся инструментов. Например, в процессе препарирования зуба вы можете столкнуться с проблемой удаления мягких или твердых тканей, если речь идет о глубокой полости. Располагая лазером, вы имеете возможность уда-

лить мягкие и твердые ткани, просто изменив настройку инструмента, и, таким образом, завершить процедуру за один визит – вот пример того, что нельзя сделать при помощи высокоскоростного бора. В целом все, что может быть сделано при помощи зубного бора, костного бора или скальпеля, может быть выполнено и при помощи лазера. Кроме того, многие пациенты боятся стоматологического лечения именно из-за звуков и вибрации, связанных с работой вращающихся инструментов. Ни то, ни другое не возникает, когда применяется лазер, и пациенты находят такое лечение более приемлемым.

**Какую роль лазерная флуоресцентная диагностика играет в настоящее время в профилактике стоматологических заболеваний?**

Технология лазерной флуоресценции вошла в стоматологию более 10 лет назад, с появлением устройства DIAGNOdent компании KaVo. Как и всякую новую технологию, ее необходимо понять, чтобы достичь наилучших результатов.

Для того чтобы давать пациентам точные рекомендации, основанные на результатах раннего выявления кариозных поражений, следует усилить концепцию минимально-инвазивной стоматологии. В противном случае врачи тонут в море жалоб на неадекватное лечение. Подобные жалобы и иски зачастую являются результатом отсутствия у стоматологов знаний о технологии и ее правильном применении, а также о самой концепции минимально-инвазивного лечения. Часто практикующие стоматологи становятся пионерами применения новых технологий и техник; исследовательская литература держит нас в курсе последних достижений таких пионеров. Это приводит к некоторому недостатку оценки того, что становится новыми принятыми стандартами стоматологической помощи. Затем появляются новые исследования и, по мере того как их данные доходят до клиницистов, стандарты диагностики совершенствуются. Чуть новая технология диагностики нашла применение в клинической работе, она должна быть как рентабельной, так и позволяющей экономить время.

**Каковы возможности применения лазера для лечения перимплантита?**

Существует множество описаний клинических случаев, свидетельствующих о превосходных результатах лечения перимплантита при помощи лазера. Применение лазера для очистки и дезинфекции дает компетентному врачу ранее недоступные возможности. Лазер можно использовать для безопасной обработки окружающих имплантат тканей без риска повреждения самого имплантата. Лично я только один раз занимался лечением перимплантита при помощи лазера и достиг полного успеха.

**Применение лазеров в таких областях стоматологии, как эндодонтия и пародонтология, вызывает большие споры. В чем заключаются основные проблемы?**

И здесь опытные клиницисты ходят на переднем крае исследований. Достигнутые клинические результаты только-только начинают проходить проверку путем исследований, и до тех пор, пока мы не увидим данные этих исследований, применение лазеров в эндодонтии и пародонтологии для многих останется под вопросом. Но те, кто уже использует лазеры и видит клинические результаты, не сомневаются в эффективности данного метода лечения. Я участвовал в исследовании применения лазера Waterlase на кристалле Er,Cr:YSGG в эндодонтии. Этот лазер весьма эффективен с точки зрения возможности полной очистки корневых каналов после их препарирования обычным методом и решает проблему попадания воздуха и жидкости в апикальную треть канала, часто возникающую при применении традиционных методов окончательной очистки и промывки.

**В своей лекции, которую Вы подготовили для участников конгресса FDI, Вы упоминаете новые концепции, связанные с лазерной терапией. Не могли бы Вы кратко обрисовать нашим читателям эти концепции и привнести пример?**

Чаще всего новички жалуются на недостаточно быструю работу лазера. Однако проблема заключается не в технологии, а в недостатке навыков. Самое большое препятствие, с которым сталкиваются стоматологи, только начинающие использовать лазер, состоит в разнице между техникой препарирования при помощи вращающихся инструментов и при помощи лазеров. Уяснив эту разницу, стоматолог может овладеть новой техникой в очень короткий срок; не понимая же ее до конца, он разочаруется в лазерах и откажется от идеи использования данной технологии в своей повседневной практике.

Первая особенность заключается в том, что режущей частью является только кончик инструмента. Все мы отлично овладели техникой применения вращающихся инструментов и в результате этого выработали рефлекторные движения. Естественно, мы пытаемся совершать те же движения и при работе с лазером, а это не дает ожидаемого результата. Например, для расширения полости мы смещаем высокоскоростной наконечник бормашины вбок. Этот прием не работает в случае использования лазера, поскольку режущей частью является только кончик инструмента, но не его боковые поверхности. Следовательно, стоматолог должен научиться направлять лазер непосредственно на тот участок полости, который нужно расширить. Любой, кто умеет пользоваться воздушно-абразивной системой, очень быстро овладевает техникой применения лазера, поскольку оба устройства действуют сходным образом.

Вторая особенность применения лазеров состоит в том, что здесь медленно – значит быстро. И здесь возникающие проблемы также связаны с нашими привычными движениями, которые мы совершаем, работая с высокоскоростными наконечниками. При окуривании по-

лости мы склонны совершать быстрые скользящие движения. Совершенно не так следует работать лазером. Подобные движения только замедляют работу, и на первых порах необходимо сознательно заставить себя снижать скорость перемещения кончика инструмента. Приобретя достаточный опыт, можно, убыстряя или замедляя перемещение лазера, контролировать скорость удаления структуры зуба без изменения настроек устройства.

Третья особенность заключается в возможности регулировки скорости удаления тканей путем фокусировки или дефокусировки луча лазера без изменения его мощности. Данная техника в сочетании с вышеописанным приемом (замедлением или ускорением движения кончика инструмента) позволяет стоматологу тонко регулировать скорость удаления тканей и, таким образом, создавать очень плавные контуры полости.

Наконец, существует такое понятие, как клинически наблюдаемое рабочее расстояние. Многие новички не знают, на какую мощность должен быть настроен лазер, и как далеко его кончик должен находиться от препарируемой поверхности. Однако назвать абсолютные значения рабочего расстояния по отношению к тем или иным заданным параметрам устройства невозможно, поскольку на эти значения влияет множество переменных, например тип наконечника и его состояние, соотношение подачи воздуха и воды, а также тип удаляемой ткани зуба. По мере приближения кончика инструмента к поверхности зуба он достигает точки, в которой можно заметить, что процесс удаления ткани зуба начался. Только таким образом можно определить максимальное рабочее расстояние при заданных настройках лазера и использовании конкретного наконечника. Новичок учит перемещать изначально нефокусированный луч лазера по направлению к поверхности зуба до тех пор, пока не будет достигнуто клинически наблюдаемое рабочее расстояние между ними. В зависимости от различных параметров это расстояние может варьироваться в пределах нескольких миллиметров. Понимание этого принципа помогает неопытным пользователям избежать случайного чрезмерного воздействия лазера на поверхность зуба.

Есть еще две темы, которые освещаются в моей лекции в качестве отдельных вопросов, касающихся скорости удаления эмали. Эту часть препарирования новички находят особенно трудной, поскольку при этом они пытаются использовать движения, привычные им по работе с вращающимися инструментами. Прежде всего, поскольку удаление тканей зуба при помощи лазера представляет собой бесконтактную технику, совершенно необходимо увеличение. Во-вторых, скорость удаления эмали зависит от ориентации продольной оси эмалевых призм по отношению к плоскости, в которой производится удаление ткани. При воздействии лазера на боковые поверхности призм скорость удаления эмали

возрастает на 40% по сравнению с тем случаем, когда воздействие оказывается на торцы призм. Следовательно, необходимо знать, как расположены продольные оси эмалевых призм на различных поверхностях зуба. Самой яркой иллюстрацией этой проблемы служит скорость выполнения целевого препарирования новичком и опытным пользователем; первый может затратить на завершение этой процедуры в 3 раза больше времени, чем второй.

**Недавнее исследование лазеров с укороченной длиной волны, или так называемых синих лазеров, продемонстрировало их эффективность в обнаружении раковых клеток. С учетом этого, каков Ваш взгляд на развитие применения лазеров в ближайшие годы?**

Многие стоматологи, являющиеся приверженцами концепции минимально-инвазивного лечения, уже используют лазерную флуоресценцию для диагностики деминерализации структур зуба. Такие новые технологии, как выявление онкологических заболеваний при помощи лазеров, постепенно делаются рентабельными и обязательно войдут в арсенал стоматологов. Главная проблема заключается в том, что воздействие лазера обуславливается частотой, и расширение применения лазеров ведет к усложнению технологии и появлению множества разнообразных лазерных устройств; все это затрудняет использование лазеров в повседневной практике. Я полагаю, что в ближайшем будущем появится устройство на основе диодного лазера с изменяемой частотой, которое позволит решать самые разные клинические задачи, требующие применения разных частот. По мере развития технологии стоимость лазерных устройств будет снижаться, что сделает их более доступными и привлекательными для большего числа стоматологов.

**Вы полагаете, через 10-15 лет лазеры можно будет увидеть в любой стоматологической клинике?**

В будущем сфера применения лазеров будет только расширяться. В настоящее время наиболее широкое клиническое применение находят эрбиевые лазеры; многие стоматологи используют данную технологию и постоянно расширяют сферу ее применения. Первые высокоскоростные наконечники, появились 60 лет назад, тогда эта новая технология была встречена в штыки, и потребовалось более 10 лет, чтобы она вошла в повседневную практику любого стоматолога. Эпоха лазеров наступит медленнее, главным образом это связано с необходимостью совершенствования технологии с точки зрения ее применимости в стоматологии, а также с издержками на конструкторскую и исследовательскую работу, которые отражаются на стоимости лазерных устройств. Однако если исключить из уравнения стоимость лазеров, очень легко представить себе, что в скором времени мы увидим их в каждой стоматологической клинике.

**Большое спасибо за интервью!**



## Послание президента

Вот и закончился очередной Ежегодный Всемирный Стоматологический Конгресс FDI (AWDC) в Сингапуре. Благодаря усилиям Местного организационного комитета (LOC) и многочисленных добровольцев Конгресс этого года прошел, как говорится, без сучка, без задоринки. Я хотел бы особо отметить вклад персонала FDI, который в этот период не только сотрудничал с сингапурским LOC, но и занимался переездом нашей штаб-квартиры из Ферней-Вольтера (Франция), в Женеву (Швейцария).

Конгресс AWDC собрал 107 докладчиков, являющихся специалистами в разных областях стоматологии, которые поделились опытом и своими наиболее эффективными методами клинической работы с коллегами со всего мира. Участники Конгресса остались под большим впечатлением от новейших разработок и оборудования, представленного на выставке, экспонентами которой стали более 130 международных компаний-поставщиков. В течение недели прошли важные деловые переговоры, направленные на выработку планов и стратегий глобального здравоохранения; состоялись выборы FDI. Наши поздравления членам Совета и Комитетов, избранным в ходе собрания Генеральной Ассамблеи В и Комитета С (см. статью «Выборы FDI 2009 г.»). И разумеется, наша благодарность тем, кто покидает свои посты, отдав силы, время и опыт нашей организации: доктору William O'Reilly, доктору Neil Campbell, доктору Mark Goodhew, доктору Claus Munck, доктору Howard Jones, профессору Martin Tyas, профессору Reiner Biffar, министру George Weber и профессору Martin Hobbell.

Конгресс стал идеальной платформой для дальнейшего укрепления взаимоотношений Федерации и ассоциаций, являющихся ее членами, корпоративных партнеров и специалистов. Во время обеда, который Представитель по национальным связям (NLO) дал 2 сентября, трое из четверых авторов «Атласа Стоматологического здоровья» сделали небольшой доклад об исследованиях, легших в основу этого нового издания FDI, официальный выход которого в свет состоялся в тот же день. Я был рад услышать заявления

рудинчества в регионе. Я никогда не забуду минуту, когда получил из рук моего выдающегося коллеги, бывшего президента FDI доктора Burton Conrod, президентскую цепь, что явилось символом передачи мне этого поста. Будучи президентом нашей Федерации доктор Conrod поддерживал важные инициативы FDI, направленные на повышение осведомленности жителей Земли о вопросах стоматологического здоровья, включая программу «Live.Learn.Laugh», издание «Атласа стоматологического здоровья» и глобальную инициативу по борьбе с кариесом. Выступая на церемонии открытия Конгресса, я подтвердил свое намерение продолжать развивать эти и другие инициативы FDI. Позже мы имели возможность насладиться красочным представлением, которое языком танца и музыки поведало нам об истории Сингапура.

В наступающем году нас ждет много интересных, захватывающих проектов, включая мероприятия в рамках глобальной инициативы по борьбе с кариесом и региональной программы FDI по повышению квалификации. Я горжусь тем, что мне выпала честь стать президентом FDI в тот самый период, когда следующий Конгресс AWDC должен пройти в моей родной стране. Местный организационный комитет AWDC 2010 г. уже работает над тем, чтобы принять гостей в Сальвадоре-да-Байя; с нетерпением жду нашей с вами встречи на моей родной земле!

Доктор Roberto Vianna  
Президент FDI

компания Unilever о том, что она продлевает свое партнерское участие в программе «Live.Learn.Laugh» еще на 3 года, чтобы продолжить разрабатывать проекты в области стоматологического здоровья, ориентированные на малообеспеченную часть населения нашей планеты. Церемония открытия Конгресса в этом году стала для меня особым событием. Министр здравоохранения Сингапура господин Khaw Boon Wan сделал впечатляющий доклад о положительных изменениях состояния стоматологического здоровья населения этой страны, подчеркнув необходимость продолжения сот-



Доктор Burton Conrod передает президентскую цепь новому президенту FDI доктору Roberto Vianna (DTI/FDI).

## Выборы FDI 2009 г.

**На Ежегодном Всемирном Стоматологическом Конгрессе 2009 г. были избраны два члена Совета FDI, включая нового президента Федерации, и десять членов Комитетов FDI.**

**Всего на эти посты было представлено 26 кандидатов: 4 – в Совет и 22 – в Комитеты.**

Поздравляем и приветствуем избранных в Сингапуре членов Совета и Комитетов FDI:

### Президент FDI Совет FDI

Доктор Orlando Monteiro da Silva (Португалия)

### Члены Совета

Доктор Norberto Lubiana (Бразилия)

### Комитеты FDI

Комитет по связям и поддержке членов FDI

Доктор Jun-Sik Moon (Корея)  
Доцент доктор Nikolai Sharkov (Болгария)  
Профессор доктор S.M.Balaji (Индия)  
Профессор доктор Vladimer Margvelashvili (Грузия)

Комитет по стоматологической практике

Доктор Ward van Dijk (Нидерланды)  
Доктор Armando Hernandez Ramirez (Мексика)

Комитет по науке

Профессор доктор Georg V.Meyer (Германия)  
Доктор Claudio Pinheiro Fernandes (Бразилия)

Комитет по развитию стоматологии и пропаганде здоровья

Доктор Jo E.Frencken (Нидерланды)  
Доктор Kevin S. Hardwick (США)

## Программные заявления FDI

В ходе Ежегодного Всемирного Стоматологического Конгресса FDI Генеральная Ассамблея приняла три новых и девять пересмотренных программных заявления.

### Новые программные заявления

- Гиперчувствительность дентина
- Адентия и проблемы общего здоровья у пожилых людей
- Использование академических, профессиональных и почетных званий

### Пересмотренные программные заявления

- Взаимосвязь общего и стоматологического здоровья

- Средства для отбеливания зубов
- Влияние способности к пережевыванию пищи на общее здоровье
- Фториды в реставрационных материалах
- Инфекционный контроль в стоматологии
- Постконтактная профилактика вируса гепатита В, вируса гепатита С и ВИЧ
- Исследовательская работа

Программные заявления FDI относительно систем водоводов стоматологических установок, а также туберкулеза и стоматологической практики были отклонены Генеральной Ассамблеей В и Открытым форумом 1 соответственно.

## FDI выпускает новый сборник материалов по стоматологическому здоровью

Участники и делегаты Конгресса 2009 г. присоединились к новому президенту FDI доктору Roberto Vianna, исполнительному директору FDI доктору David Alexander и авторам Roby Beaglehole, Habib Benzian и Jon Crail в павильоне FDI, чтобы присутствовать на официальной презентации «Атласа стоматологического здоровья», приуроченной к 12 сентября – Всемирному дню стоматологического здоровья.

Ежегодно проводимый Всемирный день стоматологического здо-

ровья – это возможность для людей всех возрастов и любого достатка задуматься о состоянии собственной полости рта, и «Атлас стоматологического здоровья» создан с тем, чтобы отразить глобальную ситуацию. Краткие тексты, красочные карты, графики и изображения вместе со статистическими сведениями и фактами создают наглядную и понятную всемирную картину стоматологического здоровья.

После официальной презентации атласа в рамках Конгресса Сингапурская стоматологическая ассоциация объявила о намерении при-



Доктор David Alexander и доктор Roberto Vianna вместе с авторами «Атласа стоматологического здоровья» в павильоне FDI в Сингапуре (DTI/FDI)

обрести издание для сингапурских публичных библиотек. Другие ассоциации-члены FDI продемонстрировали интерес к переводу «Атласа стоматологического здоровья» на свои национальные языки.

«Атлас стоматологического здоровья» выпущен издательством Myriad Editions (www.myriaditions.com), известным своей серией атласов «State of the World Atlas», завоевавшей ряд наград. Более подробная информация об атласе, включая условия его приобретения, содержится на официальном сайте издания www.oralhealthatlas.org.



Новая штаб-квартира FDI в Женеве, Швейцария (DTI/FDI).

## Штаб-квартира FDI переезжает в Швейцарию

FDI перевела свою международную штаб-квартиру в Женеву (Швейцария), завершив таким образом осуществление многолетнего плана. Причины переезда носили как логистический, так и финансовый характер: Федерация стремилась найти для себя страну, где она могла бы работать как единая организация, в отличие от нынешней структуры, состоящей из шести отдельных компаний, и где также были бы благоприятная система налогообложения и упро-

щенный оперативный учет коммерческой деятельности.

Швейцария стала главным претендентом на роль такой страны благодаря своей близости к прежнему местоположению штаб-квартиры FDI, что дало возможность сохранить большинство сотрудников. Кроме того, Женева является местом концентрации правительственных и неправительственных организаций, таких, как ООН, ВОЗ, Всемирная федерация сердца и Международный совет медсестер; такое соседство облегчает сотрудничест-

во в области интегрированного содержания здоровья.

Гости, прибывающие в аэропорт Женевы, могут пешком добраться до нового офиса FDI. Он занимает площадь в 475 м<sup>2</sup>; реконструкция позволила создать единое открытое рабочее пространство со сплошными ленточными окнами. В начале этого года FDI объявила об открытии программы «Sponsor a Window» («Оплатите окно»), направленной на сбор необходимых для переезда средств. Исполнительный директор FDI доктор

David Alexander рассказывал о развитии этой инициативы: «Отклик был огромный, и я хотел бы поблагодарить состоящие в FDI ассоциации и частных спонсоров за их щедрость».

**Новый адрес штаб-квартиры FDI:**  
FDI World Dental Federation  
Tour de Cointin  
Avenue Louis Casai 84  
Case Postale 3  
1216 Cointin – Geneve  
Switzerland (Швейцария) [fdi](#)

## Что заставляет вас улыбнуться?

Компания Уильяма Ригли-младшего выступила партнером Международной Стоматологической Федерации в рамках второго конкурса фотографий FDI & Wrigley Photographic Award.

Стоматологи из 63 стран мира представили свои фотоснимки на конкурс FDI & Wrigley Photographic Award 2009 г., который проходил с 16 марта по 8 июля. Фотографии оценивались жюри, и победители конкурса были выбраны исходя из их творческого подхода к теме «Что заставляет вас улыбнуться?»

Гресса в Сингапуре. Гран-при конкурса FDI & Wrigley Photographic Award в 2009 г. получил Richard из Такомы (Вашингтон); он также стал победителем регионального североамериканского конкурса. Главным призом стала оплаченная поездка на Всемирный Стоматологический Конгресс FDI в Сальвадоре-да-Байя в 2010 г. Кроме того, побе-



Доктор William O'Reilly, доктор Burton Conrod и Pujan, победительница регионального конкурса FDI & Wrigley Photographic Award (DTI/FDI)

«Во всем мире стоматологи играют существенную роль в создании здоровых улыбок, и нам хотелось дать стоматологам возможность поделиться тем, что заставляет улыбнуться их самих», сказала Maureen Jones, директор программы стоматологического здоровья компании Wrigley.

Фотоработы победителей конкурса демонстрировались в павильоне FDI во время Ежегодного Всемирного Стоматологического Кон-

гресса в Сингапуре. Гран-при конкурса FDI & Wrigley Photographic Award в 2009 г. получил Richard из Такомы (Вашингтон); он также стал победителем регионального североамериканского конкурса. Главным призом стала оплаченная поездка на Всемирный Стоматологический Конгресс FDI в Сальвадоре-да-Байя в 2010 г. Кроме того, побе-

дитель получил и региональный приз – чек на 1000 долларов США на покупку фотографического оборудования, годовую подписку на издание «International Dental Journal» и годовую запас жевательной резинки «Wrigley» без сахара.

Вот имена других пяти победителей региональных конкурсов FDI & Wrigley Photographic Award 2009 г.:

- Африка: Sandy, Гаутенг, Южная Африка
- Азия и Океания: Pujan из Сингапура
- Европа: Jan Eric из Альштеттена, Швейцария
- Латинская Америка: Gunther из Картуго, Коста-Рика
- Ближний Восток: Neda из Тегерана, Иран

Каждый победитель регионального конкурса получил вышеописанный приз. Среди остальных участников конкурса были случайным образом выбраны еще 50 человек, которые также получили годовую запас жевательной резинки «Wrigley» без сахара (около 144 упаковок). Наконец, за каждую представленную на конкурс фотографию программа стоматологического здоровья компании «Wrigley» внесла по 25 долларов США (общая сумма составила 25 000 долларов США) во Всемирный фонд развития стоматологии FDI (WDDF), который поддерживает образовательные программы и проекты в сфере стоматологического здоровья в бедных странах мира. [fdi](#)

## Конкурс постеров FDI и компании Unilever

Имена шести победителей конкурса плакатов FDI и компании Unilever были объявлены 3 сентября во время приема, устроенного двумя ассоциациями в Сингапуре.

**Вот эти имена:**

- Sagar Abichandani (Индия) – «Оценка качества пломбирования корневых каналов в Мумбае, Индия»
- Myat Nyan (Япония) – «Влияние сочетания симвастатина и альфатрикальцийфосфата на раннее заживление дефектов костной ткани»
- Yun-Ching Chang (Китайский Тайвань) – «Исследование путей развития плоскоклеточной карциномы полости рта при помощи нового устройства с измененной системой оценки»
- Victor T.W.Fan – «Сохранение и увеличение объема костной ткани альвеолярного гребня при имплантологическом лечении»
- Manisha Kukreja – «Сравнительная оценка рентгенограмм запястий и шейных позвонков детей 10–12 лет для определения степени формирования скелета»
- Mohanad Al-Sabbagh – «Генетические вариации у курильщиков, страдающих заболеванием пародонта»



Представители FDI и компании Unilever вместе с победителями конкурса плакатов 2009 г. (DTI/FDI).

В этом году на конкурс было представлено более 120 постеров. До начала Конгресса из них были отобраны лучшие; финалисты получили возможность представить свои плакаты и исследования экспертному жюри и ответить на вопросы заинтересованных слушателей. Все победители получили бесплатную регистрацию на грядущем

Ежегодном Всемирном Стоматологическом Конгрессе FDI и по 1500 евро на расходы во время этого Конгресса.

Следующий конкурс постеров FDI и компании Unilever пройдет в 2010 г. Как только появится дополнительная информация, ее можно будет получить на сайте FDI. [fdi](#)

## Встреча стоматологических подразделений (SDFDS) армий Сингапура и других стран

31 августа бригадный генерал доктор Benjamin Seet, руководитель медицинского корпуса армии Сингапура, возглавил церемонию открытия военной программы на Ежегодном Всемирном Стоматологическом Конгрессе FDI. Встреча с участием более чем 60 военных стоматологов из 18 стран стала площадкой обсуждения научных и военных вопросов, связанных со стоматологией.

В своей вступительной речи бригадный генерал доктор Benjamin Seet подчеркнул важность заявленной в этом году темы «Стоматологическая помощь для вооруженных сил нового поколения». Поскольку медицинские службы многих армий преобразуются, чтобы соответствовать более широкому спектру геополитических и военных задач, эта встреча предоставила участникам возможность установить рабочие связи и обменяться опытом и знаниями в области современной военной стоматологии и обеспечении лучшей стоматологической помощи военным.



Церемония открытия военной программы Конгресса в Сингапуре (DTI/FDI).

Среди докладчиков были полковник доктор Tan Peng Hui, начальник Медицинского института сингапурской армии; генерал-майор Zhao Yimin, заместитель декана Стоматологической школы Четвертого военно-медицинского университета Китая; полковник Robert Hale из Института хирургических исследова-

ний армии США; полковник полиции Peter Sahelangi. В рамках двухдневной военной программы Конгресса был обсужден широкий спектр вопросов, включая лечение лицевых травм, идентификацию останков, полевую стоматологию и стоматологическое здоровье рядового состава армии. [fdi](#)

### Об издателе

**Издатель**  
Tour de Cointin, Avenue Louis Casai 84,  
/Case Postale 3  
1216 Cointin – Geneve, Switzerland  
(Швейцария)  
Тел: +41 22 560 81 50  
Факс: +41 22 560 81 40  
Адрес электронной почты: info@fdi-  
worldental.org  
Сайт: www.fdiworldental.org  
**Координатор FDI по связям**  
Aimee DuBrule

«FDI Worldental Communique» издается Международной Стоматологической Федерацией (FDI). Данный информационный бюллетень и все опубликованные в нем статьи и иллюстрации защищены авторским правом. Любое их использование без предварительного письменного согласия редактора или издателя запрещено и преследуется по закону.

# Междисциплинарный подход при протезировании дефектов зубных рядов с помощью ортопедических конструкций

Доктор Хелена Ли и доктор Ансар Чен, Сингапур

## Аннотация

Успешное восстановление всех функций полости рта при помощи несъемных протезов в случае дефектов зубных рядов всегда представляет собой сложную ортопедическую и хирургическую задачу. Для достижения долгосрочных положительных результатов необходимы точная диагностика, надлежащее планирование лечения, разумный выбор материалов и тщательное выполнение всех манипуляций. В настоящей статье рассматривается лечение частичной вторичной адентии при помощи сочетания металлокерамических и цельнокерамических реставраций с опорой на имплантаты (с немедленным и отсроченным нагружением).

## Введение

Долгосрочный успешный результат протезирования невозможен без объективной и полной оценки клинической ситуации и тщательного взвешивания рисков и преимуществ тех или иных вариантов лечения [1]. Известно, что снижение высоты окклюзии (VDO) может существенно затруднить ортопедическое лечение [2]. Вопрос восстановления и сохранения высоты окклюзии редко освещается в рамках учебных планов стоматологических школ. VDO определяется как вертикальное расстояние между двумя точками в момент смыкания зубов [3]. Для клинической оценки VDO предлагались различные методы [4]. Утрата зуба далеко не всегда означает утрату VDO [5], поскольку последняя может сохраняться за счет компенсирующего вертикального перемещения зубов-антагонистов в сторону дефекта [6]. При значительной утрате VDO точная диагностика может быть затруднена [7]. В рассматриваемом случае задача состояла в определении того, необходимо ли восстановление высоты окклюзии вообще, и того, насколько предлагаемое изменение VDO приемлемо с клинической точки зрения. При значительной утрате VDO любое ее изменение должно основываться на межокклюзионном расстоянии, необходимым для восстановления надлежащей формы и функций зубного ряда. К любому значительному изменению VDO следует подходить с большой осторожностью, избегая чрезмерного вмешательства, а затем тщательно отслеживать результаты этого изменения в течение продолжительного периода времени [8].

Улучшение макроскопической морфологии имплантатов и их поверхности привело к сокращению периода остеоинтеграции и появлению концепции немедленного на-

гружения имплантатов [9–18]. В определенных случаях немедленное нагружение имплантатов дает весьма положительные результаты [19–24]. При условии наличия достаточного объема костной ткани операция установки имплантатов является предсказуемой [25, 26], а пациенты в послеоперационный период испытывают минимальное неудобство [27].

Постановка имплантатов в области жевательных зубов верхней челюсти особенно трудна в том случае, когда высота альвеолярного гребня минимальна. После удаления моляров происходит пневматизация верхнечелюстной пазухи. Кроме того, костная ткань верхней челюсти в области жевательных зубов обычно имеет наименьшую плотность и, как правило, относится к ткани типа IV [28].

При установке имплантатов на участках с трансплантированной костной тканью доля случаев успешной остеоинтеграции весьма велика [29–32]. Ряд авторов сообщают о примерно 92% случаев успешной постановки имплантатов после осуществления синус-лифтинга [33]. Тем не менее немедленное нагружение имплантатов в подобных ситуациях, как правило, нежелательно. Малая доля успешных исходов может быть связана с постановкой на участках с трансплантированной костной тканью имплантатов большей длины [29, 30, 34].

В настоящей статье описывается междисциплинарный подход к лечению дефектных зубных рядов с применением различных типов обычных несъемных ортопедических конструкций и ортопедических конструкций с опорой на имплантаты при немедленном и отсроченном нагружении последних.

## Клинический случай

Пациент 38 лет обратился за помощью в связи с отсутствием нескольких зубов. Его желание заключалось в восстановлении как функций, так и эстетики полости рта. Пациент проходил ортодонтическое лечение. Клиническое обследование показало умеренную стираемость зубов, наличие несостоятельных реставраций, отсутствие жевательных зубов, изменение цвета зубов, умеренную утрату VDO и нарушенную эстетику (рис. 1–3). Предварительный рентгеновский снимок выявил полностью obturированные корневые каналы, отсутствие жевательных зубов верхней челюсти, вертикальное перемещение зубов-антагонистов в сторону данного дефекта и стираемость резцов, отсутствие кариеза, результаты зондирования пародонтальных карма-

нов находились в пределах нормы. Было установлено, что объем костной ткани в области верхней челюсти в проекции жевательных зубов слева недостаточен для того, чтобы установить денальные импланта-

ты. Костная ткань нижней челюсти в области жевательных зубов была классифицирована как относящаяся к типу 2В; ее плотность была достаточной для установки имплантатов и их немедленного нагружения

ортопедическими конструкциями (рис. 4).

Общий план лечения предусматривал установку эндооссальных имплантатов в области жевательных зубов нижней челюсти для последу-

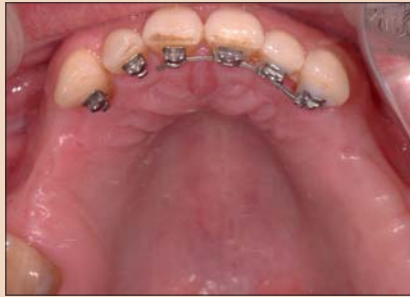

Рис. 2. Исходный вид верхней челюсти со стороны окклюзии, демонстрирующий стираемость зубов и неадекватно реставрированные моляры. Проволока ортодонтического аппарата сломана.

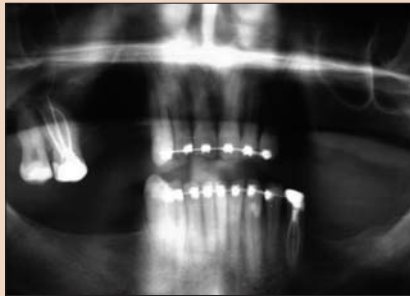


Рис. 4. Исходная рентгеновская ортопантомограмма, демонстрирующая полноценное эндодонтическое лечение корневых каналов, вертикальное перемещение моляров верхней челюсти в направлении дефекта на нижней челюсти, недостаточную окклюзионную поддержку и неадекватно реставрированные зубы. Костная ткань нижней челюсти в области жевательных зубов была классифицирована как относящаяся к типу 2В.

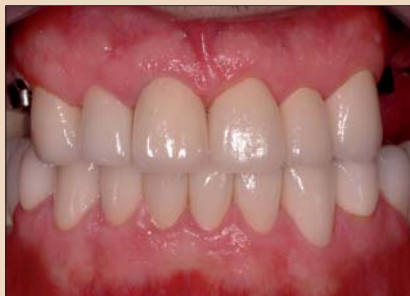

Рис. 6. Фронтальная группа зубов, реставрированная при помощи цельнокерамических коронок. Постановка несъемных реставраций на все естественные зубы, а также протезов с опорой на имплантаты в области жевательных зубов нижней челюсти позволила обеспечить окклюзионную поддержку и сохранение воссозданной VDO.

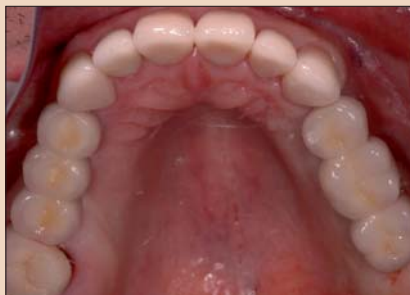

Рис. 8. Готовые реставрации с керамическими окклюзионными поверхностями на верхней челюсти: вид со стороны окклюзионных поверхностей.

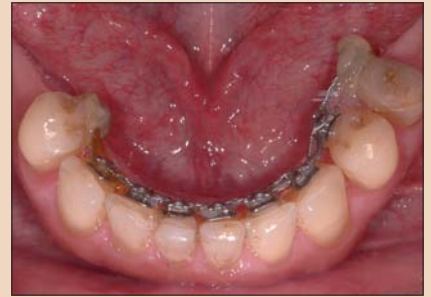

Рис. 3. Исходный вид нижней челюсти со стороны окклюзии, демонстрирующий стираемость зубов и неадекватно реставрированные зубы. Некоторые из ортодонтических конструкций были отсоединены от резцов.

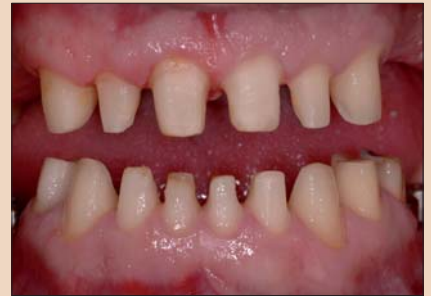

Рис. 5. Препарированные под реставрацию зубы при близительной VDO. Обратите внимание на границы препарирования, расположенные на уровне десны. Постановка имплантатов была выполнена сразу после препарирования зубов под коронки.

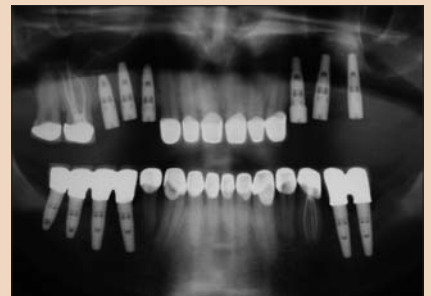

Рис. 7. Панорамная рентгенограмма, сделанная после постановки коронок. В области жевательных зубов верхней челюсти были установлены дополнительные имплантаты.

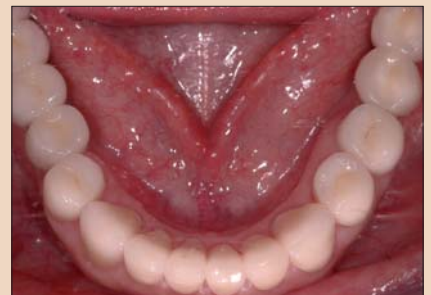

Рис. 9. Готовые реставрации с керамическими окклюзионными поверхностями на нижней челюсти: вид со стороны окклюзионных поверхностей.

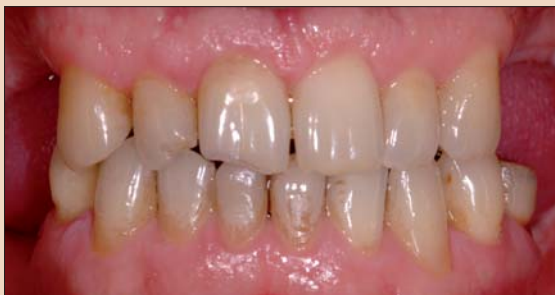

Рис. 1. Исходное состояние: видна стираемость зубов, утрата опоры в области жевательных зубов, уменьшение высоты окклюзии и нарушенная эстетика.



ющей фиксации ортопедических конструкций по методу немедленного нагружения; постановку несъемных ортопедических конструкций на верхней и нижней челюстях; синус-лифтинг с целью увеличения объема костной ткани в области верхней челюсти слева; одномоментную постановку имплантатов в области жевательных зубов верхней челюсти с обеих сторон с применением обычного двухэтапного протокола. Последняя процедура подразумевала последующую постановку ортопедических конструкций с опорой на имплантаты по завершении 6-месячного периода остеоинтеграции.

Диагностические модели верхней и нижней челюстей были изготовлены из зуботехнического гипса типа IV (Silky-Rock, Whip Mix). Модели были установлены в полурегулируемый артикулятор (Hanau, Widevue, Telecune Waterpik). С целью восстановления надлежащей формы фронтальных зубов были изготовлены диагностические восковые модели, которые показали, что вертикальный размер окклюзии необходимо увеличить на 1,0 мм. Такое изменение VDO не создавало практической потребности в постановке временных реставраций. Высоту второго и третьего моляров на верхней челюсти справа необходимо было уменьшить на 2,5 мм – это должно было позволить восстановить плоскость окклюзии. Все зубы верхней и нижней челюсти требовали постановки полных покрывных протезов. Перед изготовлением протеза второй моляр верхней челюсти справа был восстановлен при помощи штифта и амальгамной пломбы. На втором премоляре на нижней челюсти слева было отмечено наличие пломбы из композита со штифтом.

Все зубы были препарированы под полные коронки в один день. Для восстановления переднего отдела [35] требовалось завершить реставрацию фронтальных зубов до постановки протезов с опорой на имплантаты или одновременно с постановкой этих протезов. Фронтальные зубы были препарированы под полные коронки обычным способом. Границы препарирования прошли над уровнем десны, что позволило избежать ретракции последней.

После этого врач-пародонтолог установил 6 эндооссальных имплантатов (NobelReplace, Nobel Biocare) в области жевательных зубов нижней челюсти. Все имплантаты устанавливались с вращающим моментом 45 Нсм (рис. 5). Хирургические шаблоны не использовали: в процессе постановки имплантатов врач-ортопед следил за тем, чтобы их расположение соответствовало запланированным ортопедическим конструкциям.

Трансферы типа Pick-up для получения слепков (NobelReplace, Nobel Biocare) были фиксированы к только что установленным на нижней челюсти имплантатам. Полисилоксан высокой вязкости (Aquasil Ultra Heavy, DENTSPLY DeTrey) был осторожно нанесен на все препарированные зубы и трансферы. Окончательный оттиск всей нижнечелюстной зубной дуги был получен при помощи стандартной ложки из полистирола, наполненной оттискным материалом (Aquasil Putty, DENTSPLY DeTrey). Окончательный оттиск верхней челюсти был получен обычным способом. Центральная окклюзия была зарегистрирована при помощи винилполисилоксана (Regisil PB, DENTSPLY DeTrey).

Постоянные коронки были изготовлены в соответствии с моделями. Все реставрации, за исключением предназначенных для воссоздания моляров верхней челюсти справа, представляли собой цельнокерамические коронки Cercon (DeguDent).

Готовые абатменты (NobelReplace, Nobel Biocare) были индивидуально обработаны в лаборатории под шестигранный конус для облегчения изготовления реставраций для воссоздания жевательных зубов нижней челюсти, которые представляли собой шинирующие металлокерамические коронки с керамическими окклюзионными поверхностями.

В день постановки реставраций на имплантаты в области жевательных зубов нижней челюсти были установлены абатменты; вращающий момент составил 32 Нсм. Винтовые отверстия абатментов были загерметизированы при помощи гутта-

перчи (Mynol, Block Drug Company). Все коронки были зафиксированы на полимерно-модифицированный стеклокерамический цемент (RelyX Unicem, ESPE). За этим последовала постановка имплантатов на верхней челюсти.

В присутствии врача-ортопеда врач-пародонтолог провел операцию по установке 3 эндооссальных имплантатов (NobelReplace, Nobel Biocare) на верхней челюсти справа. Имплантаты устанавливались с вращающим моментом 45 Нсм. На левой стороне верхней челюсти имплантаты устанавливали одновременно с выполнением операции синус-лифтинга (рис. 6, 7). Восполне-

ние объема костной ткани было осуществлено при помощи остеопластического ксеноматериала (Bioss, Geistlich Pharma).

По завершении 6-месячного периода остеоинтеграции был проведен второй этап – открытия имплантатов. Окончательный оттиск челюсти был получен обычным способом. Также обычным образом, по окончательным моделям, были изготовлены несъемные реставрации с опорой на имплантаты, представлявшие собой шинирующие металлокерамические коронки с керамическими окклюзионными поверхностями. Они были поставлены вышеописанным способом и зафик-

сированы на полимерно-модифицированный стеклокерамический цемент (RelyX Unicem, ESPE; рис. 8, 9).

**Обсуждение**

Различные новые, а также традиционные двухэтапные протоколы установки имплантатов обладают высоким уровнем клинической предсказуемости. В рассмотренном случае были задействованы такие техники, как операция по постановке имплантатов, одноэтапная установка имплантатов, синус-лифтинг, немедленное и отсроченное нагружение имплантатов.

→ IT стр. 10

AD



Under the patronage of  
**H. H. Sheikh Hamdan Bin Rashid Al Maktoum**  
 Deputy Ruler of Dubai, Minister of Finance  
 President of the Dubai Health Authority



## UAE International Dental Conference & Arab Dental Exhibition

**9 - 11 March, 2010**  
 Dubai International Convention & Exhibition Centre



# إيدك

## AEDDC®

### Dubai 2010

Network with over **27,000** highly qualified professionals, oral healthcare providers and more than **700** exhibitors from **65** participating countries

[www.aeddc.com](http://www.aeddc.com)

Unique Opportunities not to be Missed!

- Great business to business opportunities
- Excellent exposure for your dental innovations and services
- Get involved in various educational dental activities
- Witness the latest advancement in dentistry

- Learn and gain knowledge from more than 80 lectures
- Meet and interact with more than 100 reputed international and regional experts

Organised by  In cooperation with  Strategic Partner  Supported by  Scientific Support 

**INDEX® Conferences & Exhibitions Organisation Est.**  
 P.O. Box: 13636 | Ibn Sina Bldg, Block B – Office 203 | Dubai Health Care City | Dubai – United Arab Emirates  
 Tel.: +971 4 362 4717 | Fax: +971 4 362 4718 | E-mail: aeddc@index.ae | Website: www.aeddc.com