

# DENTAL TRIBUNE

— The World's Dental Newspaper • Serbia & Montenegro Edition —

NOVI SAD


Septembar 2010

No. 2+3 VOL. 5

**VILLA SISTEMI MEDICALI**  
**DIGITALNI RTG SISTEMI**  
ENDOS DC  
STRATO 2000 D

COMMEX doo • Kornelija Stankovića 31 • Novi Sad  
tel/fax 021/511-073 • 511-075 • mob 063/526-949  
www.CommexDental.com • commex@eunet.rs

## Trendovi



### Taktilna percepcija u endodonciji

Taktilna percepcija je mera do koje mi možemo precizno da odredimo sa čim se susreće vrh instrumenta koji koristimo.

▶ strana 4

## Menadžment



### Šta se krije iza kulisa web sajta koji donosi rezultate

Sve počinje Vašim web sajtom izrađenim tako da privuče nove pacijente i da im bude na raspolaganju 24 sata 7 dana u nedelji.

▶ strana 20

## Zubna tehnika



### Ne možeš dobiti ono što želiš ako to jasno ne tražiš

Način na koji komuniciraju stomatolozi i zubni tehničari značajno utiču na sve aspekte zajedničke saradnje i rezultata.

▶ strana 15

## Diastema mediana-zatvaranje korišćenjem direktnih adhezivnih restauracija

Autor: dr Sušil Koirala (Sushil Koirala), Nepal

*Diastema mediana (DM)*, predstavlja prostor različite širine koji se nalazi između krunica potpuno izniklih maksilarnih i mandibularnih centralnih sekutića. Keene opisuje DM kao prostor veći od 0,5mm, a koji se nalazi između proksimalnih površina susjednih zuba. Incidencija DM u gornjoj vilici iznosi 14,8%, dok je u donjoj vilici 1,6%<sup>1</sup>.

DM se može javiti u mlečnoj, mešovitoj i stalnoj denticiji i smatra se normalnom pojavom kod mnoge dece u fazi nicanja centralnih maksilarnih sekutića. Tokom nicanja sekutića, njihove krunice mogu biti razdvojene alveolarnom kosti i mogu imati distalnu inklinaciju zbog nedovoljnog prostora za krunice ovih zuba. Kada nastupi nicanje stalnih lateralnih sekutića i očnjaka, DM se smanjuje ili u potpunosti zatvara.

### Etiološki faktori

Etiološki faktori u nastanku DM opisani su od strane brojnih istraživača. Angle smatra da je prisustvo hiperplastičnog frenuluma uzrok diasteme<sup>2</sup>, što predstavlja stanovište prihvaćeno od mnogih drugih istraživača<sup>3-5</sup>. Prema Tait-u, uvećani labijalni frenulum nije uzrok

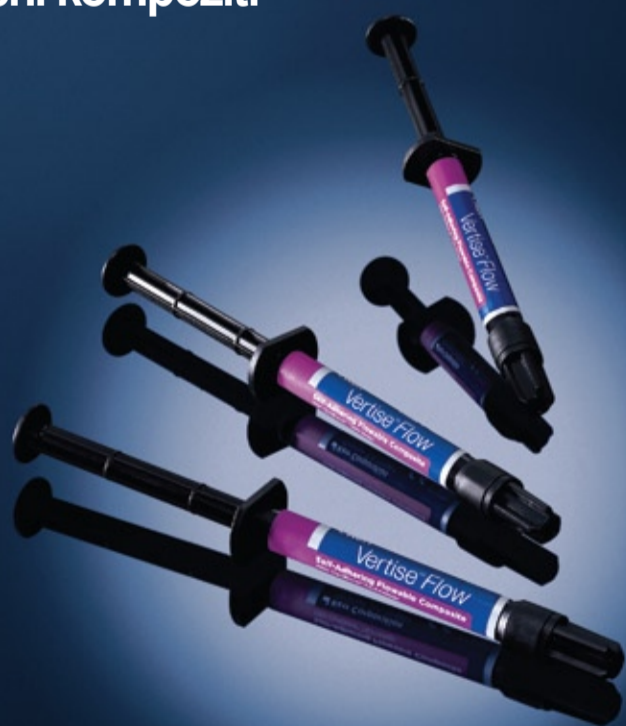nego posledica prisustva diasteme<sup>6</sup>. On navodi sledeće etiološke faktore u nastanku DM: ankilotični centralni sekutići, sekutići izuzetno širokih ili rotiranih korenova, hipodoncija, makroglosija, dentoalveolarna disproporcija, lokalizovani višak prostora u prednjem segmentu, dubok zagrižaj, tip lica, etnički i genetski činioci, inter-premaksilarna sutura i patologija prisutna duž intermaksilarne suture. Weber navodi šta utiče na pojavu prostora između centralnih maksilarnih sekutića i smatra da on nastaje zbog: visokog pripoja frenuluma, mikrodoncije, uvećanja gornje vilice, prekobrojnih zuba, koničnog lateralnog sekutića, hipodoncije lateralnog sekutića, medijalne ciste gornje vilice, ali i navika kao što su sisanje palca, disanje na usta ili tiskanje jezika<sup>7</sup>. Tako, etiološki faktori mogu biti klasifikovani na sledeći način:

- razvojni: mikrodoncija, hipodoncija lateralnih sekutića, mesiodens, makroglosija, uvećani, hipertrofični fibrozni labijalni frenulum

Nova revolucionarna kategorija kompozita.

**Kerr**

Samonagrizajući i samoadhesivni tečni kompozit.



Vertise® Flow

**NEODENT**

# O poseti firmi Ivoclar Vivadent

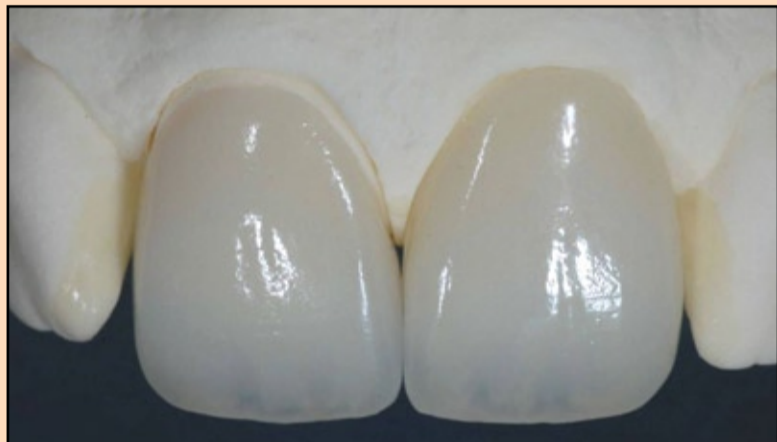Autor: dr Mirko Medić

## “Sve je počelo proizvodnjom zuba”.

Tako glasi prva rečenica, kad čitalac ude na [www.ivoclar-vivadent.com](http://www.ivoclar-vivadent.com) i pogleda sagu o jednom od svetskih lidera u proizvodnji i distribuciji materijala,

kako za stomatologiju, tako i za zubnu tehniku.

A naše putovanje započelo je jednostavnim telefonskim po-



zivom. “Želite li da budete gost ICDE – internacionalog centra za dentalnu edukaciju?”,

- upita ljubazni glas. I malo po malo, zatekosmo se u lobiju aerodroma “Nikola Tesla”. Među

putnicima neka nova lica, neka već poznata...svi nasmejani, sa neskrivenom iskrom želje

CIP-Katalogizacija u publikaciji  
Biblioteka Matice srpske, Novi Sad

616.31 (05)

Dental Tribune: the World's Dental Newspaper / glavni i odgovorni urednik Anita Brzaković. - Serbia and Montenegro edition. - Vol. 1, No. 1 (avgust 2006)- .- Novi Sad: Dental Media, 2006-. - 42cm

Četiri puta godišnje  
ISSN 1452-6425

COBISS.SR-ID 215641863



### Imprint

**Izdavač:** DENTAL MEDIA d.o.o.  
(ekskluzivni nosilac licence za Srbiju i Crnu Goru)  
**Adresa:** Fruškogorska 55  
21000 Novi Sad  
**Telefon:** 065-1026242  
**E-mail:** [dentalmedia@neobee.net](mailto:dentalmedia@neobee.net)  
**Internet:** [www.dental-tribune.com](http://www.dental-tribune.com)

**Glavni i odgovorni urednik:** dr Anita Brzaković  
**Umetnički direktor:** Snežana Popov  
**Prevodioci:** Marijana Dudvarski  
Ass. dr Bojan Petrović  
Mirjana Grubišić-Bandić  
Stojkov štamparija, Novi Sad

Distribuiira se besplatno u Srbiji i Crnoj Gori  
Dental Tribune se izdaje kvartalno  
Copyright 2006 by Dental Tribune International GmbH  
All rights reserved

**DENTAL TRIBUNE**  
The World's Dental Newspaper - Serbia & Montenegro Edition

Urednički materijal preveden i preštampan u ovom izdanju časopisa Dental Tribune International, iz Nemačke, zaštićen je autorskim pravom kompanije Dental Tribune International GmbH. Sva prava su zadržana. Objavljeno uz dozvolu kompanije Dental Tribune International GmbH, Holbeinstr. 29, 04229 Leipzig, Germany. Reprodukovanje na bilo koji način na bilo kom jeziku, u celi ili delimično, bez prethodne pismene dozvole kompanije Dental Tribune International GmbH i Dental Media d.o.o. strogo je zabranjeno. Dental Tribune je zaštitni znak kompanije Dental Tribune International GmbH.

### International Imprint

#### Licensing by Dental Tribune International

#### Publisher Torsten Oemus

#### Group Editor/Managing Editor DT Asia Pacific

Daniel Zimmermann  
[newsroom@dental-tribune.com](mailto:newsroom@dental-tribune.com)  
+49 541 48 474 107

#### Editors

Claudia Salwiczek  
Anja Worm

#### Copy Editors

Sabrina Raaff  
Hans Motschmann

#### International Editorial Board

Dr Nasser Barghi, USA – Ceramics  
Dr Karl Behr, Germany – Endodontics  
Dr George Freedman, Canada – Aesthetics  
Dr Howard Glazer, USA – Cariology  
Prof Dr I. Krejci, Switzerland – Conservative Dentistry  
Dr Edward Lynch, Ireland – Restorative  
Dr Ziv Mazor, Israel – Implantology  
Prof Dr Georg Meyer, Germany – Restorative  
Prof Dr Rudolph Slavicek, Austria – Function  
Dr Marius Steigmann, Germany – Implantology

#### Publisher/President/CEO

Torsten Oemus

#### Sales & Marketing

Peter Witteczek  
Antje Kahnt

#### Director of Finance & Controlling

Dan Wunderlich

#### Marketing & Sales Services

Nadine Parczyk

#### License Inquiries

Jörg Warschat

#### Accounting

Manuela Hunger

#### Business Development Manager

Bernhard Moldenhauer

#### Project Manager Online

Alexander Witteczek

#### Executive Producer

Gernot Meyer

© 2010, Dental Tribune International GmbH. All rights reserved.

Dental Tribune makes every effort to report clinical information and manufacturer's product news accurately, but cannot assume responsibility for the validity of product claims, or for typographical errors. The publishers also do not assume responsibility for product names or claims, or statements made by advertisers. Opinions expressed by authors are their own and may not reflect those of Dental Tribune International.

**Dental Tribune International**  
Holbeinstr. 29, 04229 Leipzig, Germany  
Tel.: +49 541 4 84 74 502 | Fax: +49 541 4 84 74 175  
Internet: [www.dental-tribune.com](http://www.dental-tribune.com) | E-mail: [info@dental-tribune.com](mailto:info@dental-tribune.com)

#### Regional Offices

**Asia Pacific**  
Dental Tribune Asia Pacific Limited  
Room A, 20/F, Harvard Commercial Building, 111 Thompson Road,  
Wanchi, Hong Kong  
Tel.: +852 5115 6177 | Fax: +852 5115 6199

**The Americas**  
Dental Tribune America, LLC  
215 West 55th Street, Suite 801, New York, NY 10001, USA  
Tel.: +1 212 244 7181 | Fax: +1 212 224 7185

**DENTAL TRIBUNE**  
The World's Dental Newspaper - Asia Pacific Edition

za novim iskustvom. Dolazak u Cirihi najaviće Hajdi, uz udaljene zvuke nadaleko čuvenih švajcarskih krava. Posle sat vožnje kroz velelepne predele netaknute prirode ciriškog jezera, začu se iz donjeg doma: ".....ma ista naša Srbija.....samo sredena.....". Istini za volju, kad smo se smestili u Buchs, na samoj granici sa Lihtenštajnom, shvatismo da u celom regionu morate jako paziti na jezik. Jer, pitanje je vremena, kad će vas neko od lokalnih stanovnika savršeno razumeti. U svakoj petoj radnji – naš čovek.

Lihtenštajn, ušuškan na medji Švajcarske i Austrije, dugačak je do 25 i širok do 12 kilometara.. Na račun malih dimenzija ove kneževine, već se uveliko raspredaju priče. Tipa one, da svi voze samo u prvoj brzini (jer bi u drugoj već izašli iz zemlje). Dve najveće kompanije su Hilti i IVOCLAR VIVADENT. Kneževina po uređenju, ova neobična zemlja zadržala je svoj suverenitet, i danas predstavlja jednu od izuzetno bogatih država, čiju ekonomsku moć podržavaju na daleko poznati lanci banaka.

U firmu se kreće u 8.33. časova. Brzo se naviknete na ono "i tri". Jer, ako dođete u "i četiri", autobus je već otišao. Od recepcije, ljubazni domaćini odvedoše nas u Edukacioni centar. Za tri dana programa, predviđeno je upoznavanje i rad sa najvažnijim segmentima svakodnevnih prakse. Sa pravilno raspoređenim odmorima i podnevnim ručkom, sati brzo prolaze. U Fantom laboratoriji, brusilo se za bezmetalne nadoknade. Jedan po jedan, preparisani su inleji, onleji, fasete, solo krune. Pod veštim rukama, i ceo kvadrant ubrzo bi spreman za otišivanje. U predavanju se moglo čuti o kompozitnim cementima, a zatim se teorija mogla isprobati adhezivnim cementiranjem fiber kočica. U moru naziva, polako su se kristalisale indikacije, vrste, šta kod koje keramike treba upotrebiti. I dok je sala za stomatologiju zujala od turbina, u sali za tehničare – tajac. Svi se koncentrišu, da što preciznije izvajaju zadatak morfologiju. Tu su i mameloni, incizalne ivice, efekti.....kičice rade na sve strane, a iz raznobojnih prahova malo po malo nastaju umetnička dela, visokoestetske bezmetalne krune. Rad sa cirkonijum dioksidom, zatim press keramikom – sve su to teme ovog raznovrsnog kursa. U našoj grupi, dobro poznato plavo svetlo označilo je početak rada sa kompozitima. Najnoviji nanohibridi, slojevitih teh-

nika.....pa, ko voli, neka pusti mašti na volju. Radi se na specijalnim kompozitnim zubima. Napred IV i bočno klasa II. Koriste se specijalni instrumenti za oblikovanje kontaktnih tačaka, poliranje.....krišom oka, prepisujem od kolege. Sve u rok službe. Za to vreme, na gornjem spratu žagor. Slikaju se glazirani radovi. Svako ističe transparentiju, prirodnost.....a slika govori više od hiljadu reči.

Obilazak fabrike daje tek najavu veličine ove kompanije. Danas se njihovi proizvodi distribuiraju se u 120 zemalja. Centar za razvoj dentalnih materijala (R&D) predstavlja jedan od najvećih u dentalnoj industriji. Logo sadrži reči "passion – vision – innovation" i simbolizuje strast, viziju i inovativnost kompanije u proizvodnji, razvoju i brizi o korisnicima.

Čovek najbolje konsoliduje znanje uz smeh. A smeha je, tokom svih 5 dana puta bilo na pretek. Zamak Šatenburg, jedno od mesta u kojem smo ugošćeni tradicionalnom večerom, orio se do kasnih sati. Ubrzo se pokazalo da je i bečka šnicla, čuveni lokalni specijalitet. Atmosferu starinskog zamka upotpunjuju lovački trofeji. Druge večeri odvedoše nas na jezero. Mala šetnja, uz blicanje aparata, baš otvara apetit. I opet, smeh, kao večita inspiracija. Končno, zadnje večeri – srpska diskoteka u Cirihi. "Možemo li mi da biramo muziku", -odmah se začulo iz pozadine. Tako i bi. Nemaju sve naše pesme. Vriska, radost i igra. "Sledeći put, donećemo vam naj hitove", - ostalo je naše obećanje.

## Obaveštenje

Poštovane kolege,

**U Beogradu, u kongresnom centru „Sava“ se u periodu 20-23.10.2010. godine, održava I Kongres Udruženja stomatologa Srbije (USS) sa međunarodnim učešćem.**

Na Kongresu će rezultate svojih naučnih istraživanja prezentovati najugledniji nastavnici stomatoloških fakulteta Srbije, kao i više pozvanih eminentnih profesora iz inostranstva. Svoju šansu na ovom velikom stručno – naučnom skupu imaju i ostale kolege, koji će u okviru usmenih saopštenja i poster prezentacija, izneti iskustva iz sopstvene bogate prakse (do sada je prijavljeno preko 100 radova).

Podsećamo Vas da je Kongres akreditovao Zdravstveni savet Srbije i to:

**Za predavače 12 bodova**  
**Za kratke i poster prezentacije 9 bodova**  
**Za učesnike 6 bodova**


Kongres USS prati velika izložba stomatološke opreme i materijala, kao i bogat društveni program.

Siguran sam da ćete u Beogradu, u tih nekoliko oktobarskih dana, obogatiti znanja iz stomatološke struke, proveriti i osvežiti svoja iskustva, steći nova poznanstva i uživati u lepom druženju.

Predsednik Udruženja stomatologa Srbije  
 Predsednik I Kongresa  
 Prof.dr Obrad Zelić s.r.

O kvalitetu, jačini branše, stručnosti.....o savremenim mogućnostima, da osmeh učinimo lepšim – je obećanje koje je svako poneo u sebi. Vrednost ovog puta je naučena konkretna veština i upoznata naučna misao, ali i spoznaja vrednosti naših radova, njihova validacija i efekat na zdravlje i psihu naših pacijenata.

Zaključak je jednostavan: privilegija je - baviti se osmehom, zadovoljstvo je - baviti se stomatologijom, uz podršku kompanije IVOCLAR VIVADENT. **DT**




Postanite naš Facebook prijatelj  
 Dental Tribune Srbija

Ukoliko želite DT informacije mejlom, pošaljite nam Vašu e -mail adresu na:  
[dentalmedia@neobee.net](mailto:dentalmedia@neobee.net)

[www.dental-tribune.com](http://www.dental-tribune.com)



**Za zdraviji život!**



35. Međunarodni sajam medicine i stomatologije

novi proizvodi  
 nova saznanja  
 nove mogućnosti

14 -16. oktobar



Pokrovitelj:  
 Ministarstvo zdravlja  
 Republike Srbije




# Taktilna percepcija u endodonciji

Autor: dr Beri Li Musikant (Barry Lee Musikant), USA

Kada je u pitanju taktilna percepcija, odnosno preciznost taktilnog osećaja dok se vrši obrada kanala korena zuba, većina kliničara će se složiti kako je potrebno da ona bude što veća. Ali, na šta mi konkretno mislimo kada govorimo o taktilnoj percepciji? Za mene, taktilna percepcija je mera do koje mi možemo precizno da odredimo sa čim se susreće vrh endodontskog instrumenta koji koristimo. Da li se vrh instrumenta susreće sa preprekom kao što je čvrsti zid kanala korena ili je zaglavljnjen u uzanom kanalu? Ili, da li je kanal u koji unosimo instrument okruglog ili ovalnog preseka?

Taktilna percepcija je u direktnoj funkciji dizajna kanalnog instrumenta i načina na koji se on koristi. Pretpostavljajući da je taktilna percepcija upravo onakva kakvom sam je ja definisao, logičan je zadatak analizirati koji dizajn instrumenata i koje tehnike obrade kanala koje koristimo poboljšavaju taktilnu percepciju. Jedno od polaznih zapažanja jeste to da će informacije prenete sa vrha kanalnog instrumenta biti znatno jasnije ukoliko se umanjuje efekat informacija koje se dobijaju sa čitave dužine kanalnog instrumenta. Ukoliko je kanal-



Slika 1.




Slika 2.

ni instrument celom svojom dužinom u kontaktu sa različitim strukturama kanalnog sistema, informacije o tome šta se dešava na vrhu instrumenta postaju oskudnije.

U svetlu prethodnih razmatranja, K-turpija koja je dizajnirana po principu 30 horizontalno orijentisanih navoja po dužini (slika 1) znatno će više dolaziti u kontakt sa strukturama zidova kanala u odnosu na K-proširivač koji ima 16 navoja više vertikalno orijentisanih (slika 2). Ovde valja razjasniti sledeće: ako su i turpija i proširivač napravljeni od žice koja je u poprečnom preseku kvadratnog oblika, proširivač sa 16 navoja će ostvarivati 64 kontakta sa strukturama kanalnog sistema jer svaki navoj ostvaruje 4 kontaktne tačke (posledica kvadratnog preseka žice), dok će turpija sa 30 navoja ostvarivati 120 kontaktnih tačaka. Što je veći broj ovakvih kontaktnih

tačaka, veći je i otpor dosezanju apikalnog dela kanala. Ukratko, povećani otpor duž kanalnog instrumenta smanjuje taktilnu percepciju onoga što se dešava na njegovom vrhu. Povećanje broja navoja ili sečiva povećava broj kontakata kanalnog instrumenta sa zidovima kanala i smanjuje taktilnu percepciju, dok horizontalna orijentacija



Slika 3.

navoja ili sečiva rezultira time da instrument samo dodiruje dentin, a ne seče ga ukoliko se koristi u preporučenom smeru, smeru kazaljke na satu. Dizajn turpije je sličan zavrtnju i taktilna percepcija o tome šta se dešava na vrhu instrumenta je znatno manja u odnosu na čitavu dužinu instrumenta. Dok je zadatak zavrtnja da se zašrafi, to svakako nije cilj endodontskog instrumenta, i horizontalni navoji prisutni dužinom turpije su kontraproduktivni kada se ima u vidu cilj koji stomatolog želi da postigne.

Idealna taktilna percepcija pruža informacije stomatologu o tome kada je instrument došao do čvrstog zida. Kliničar pravi razliku između ovog tipa kontakta i kontakta koji vrh kanalnog instrumenta ostvaruje kada je zaglavljnjen u uzanom kanalu, u odnosu na otpor koji instrument pruža na izvlačenje. Ukoliko nema otpora, to govori u prilog tome da je instrument u kontaktu sa čvrstim zidom. Neposredni otpor je znak da je stomatolog najverovatnije stigao u uzani kanal koji će dozvoliti

dublje prodiranje instrumenta, bilo korišćenjem tehnike okretanja instrumenta u smeru kazaljke na satu, bilo korišćenjem mašinskih instrumenata i kolenjaka koji istovremeno ima i normalan i obrnut hod u iznosu od 30 stepeni. Naglašavam reč neposredni jer će čvrsti zid u koji oštri instrument više puta upire posle izvesnog vremena pružati otpor, pošto će ovi ponavljani kontakti dovesti do stvaranja fausse route-a, greške koju kliničar želi da izbegne od samog početka.

Znajući da je naišao na čvrsti zid kanala kao prepreku, stomatolog treba da izvuče instrument, zakrivi vrh instrumenta i pokuša da ručno prođe pre-

preku. Kada je jednom prođe, stomatolog ostavlja instrument na novoj postignutoj dužini, povezuje ga kolenjakom izbalansirano hoda u oba smera i na taj način se doseže apeks zuba. Jasno je da nešto više vertikalno orijentisanih navoja povećavaju taktilnu percepciju. Manje navoja takođe čine instrument lakšim za rukovanje, što ga dodatno čini i fleksibilnijim, a to je jedno od svojstava koje takođe poboljšavaju taktilnu percepciju.

Postavljanje ravne površine čitavom dužinom kanalnog instrumenta poboljšava taktilnu percepciju smanjujući broj kontakata po dužini, što čini instrument još fleksibilnijim. Na taj način broj od 64 kontakta se smanjuje na 48 (Slika 3). Sečivni vrh je još jedna mogućnost koja može doprineti boljoj taktilnoj percepciji. Za razliku od tupog vrha koji utiskuje pulpno tkivo, sečivni vrh kroz njega prodire. Ne postoji mogućnost da se sečivnim vrhom napravi fausse route jer se ili koristi pažljiva ručna instrumentacija ili balansirana instrumentacija već opisanim kolenjacima.

Ukoliko se instrumenti navedenog dizajna koriste na ovde opisani način za čitavu instrumentaciju kanalnog sistema, taktilna percepcija neće biti kompromitovana ni u jednoj fazi tretmana. Uporedimo ovaj pristup sa metodom u kojoj se prvo koriste K-turpije, a zatim rotirajući NiTi instrumenti. K-turpije su veoma loše sa aspekta taktilne percepcije jer dolaze u kontakt sa strukturama kanalnog sistema u velikom broju tačaka. Njihovi horizontalno orijentisani navoji su dizajnirani tako da se ušrafe pre nego da seku, a veliki broj navoja koji je nastao uvrtanjem žice, instrument čini krućim, što je veoma nepovoljno po taktilnu percepciju. Rotirajući NiTi instrumenti se danas obično koriste u „crown-down“ tehnici, gde je osnovni cilj odrediti granicu otpora dužinom kanala, a ne na njegovom vrhu. Zapravo, vrhovi ovih NiTi rotirajućih instrumenata ne dosežu apeks sve dok instrumentacija kanala nije skoro završena, a dijamentar apikalne preparacije retko kad premašuje onaj dijamentar koji je postignut K-turpijama. Kada rotirajući NiTi instrumenti obrađuju apikalni deo kanala u širem dijametru nego što je to postignuto K-instrumentima, kod zakrivljenih kanala verovatnoća loma instrumenta zbog prevelikog torzionog napona i zamora materijala raste.

Proširivači ne samo da obezbeđuju više informacija o tome da li je vrh instrumenta u kontaktu sa čvrstim zidom ili zaglavljnjen u uzanom kanalu, već se njihovim korišćenjem može napraviti razlika između okruglog i ovalnog kanala. Oni koji preporučuju upotrebu NiTi instrumenata su daleko odmakli u razmatranjima kako bi objasnili do kog obima treba obraditi apikalni deo kanala korena, koristeći termine kao što su „određivanje dimenzija“ (*tuning*) i „širenje“ (*gauging*), gde je obim apikalne preparacije određen prisustvom čistih opiljaka dentina na navojima rotirajućih instrumenata.

Servis i proizvodnja stomatološke opreme

**ELIKS**

**DENTAL**

Futog, ul. Branka Radičevića 5

- Proizvodnja rezervnih delova za stom. mašine (creva, ventili..)
- Kompletan servis mašina i nasadnih instrumenata svih proizvođača
- Vršimo generalni remont vašeg radnog mesta uz garanciju
- Prodaja generalno remontovanih stomatoloških mašina

tel/fax: 021/895-695, 064-117-1002,  
e-mail: eliksdental@neobee.net,  
berbakovpavle@nadlanu.com

# Philips Sonicare FlexCare

## Najmoćnija sila za razaranje biofilma

Četkicu Philips Sonicare podržava više od 140 objavljenih kliničkih laboratorijskih istraživanja koja su objavljena na više od 40 univerziteta i istraživačkih instituta širom sveta.

Dokazano je da četkica Sonicare FlexCare ostvaruje izuzetne rezultate, a istovremeno je izvanredno nežna.

- Uspešno razara biofilm u interdentalnim prostorima i na teško dostupnim mestima<sup>(1)</sup>, a istraživanje in vitro pokazuje da uništava biofilm do 4 mm ispred vlakana<sup>(2)</sup>.
- 80 % manje vibracija zahvaljujući unapređenom mehanizmu za smanjenje vibracija<sup>(4)</sup>
- Nežna i sigurna za meka tkiva, sa 50 % manje abrazija dentina u odnosu na ručnu četkicu<sup>(3)</sup>.

1. Schaeken M, Sturm D, Master A, Jenkins W, Schmitt PA randomized, single-use study to compare plaque removal ability of Sonicare Flexcare and Oral-B® Triumph Professional Care 9000. Comp Cont Educ Dent 2007;28. 2. Aspiras M, Elliott N, Nelson R, Hix J, Johnson M, de Jager M. In vitro evaluation of interproximal biofilm removal with power toothbrushes. Comp Cont Educ Dent 2007;28. 3. De Jager M, Nelson R, Schmitt P, Moore M, Putt MS, Kunzelmann KH, Nyamaa I, Garcia-Godoy F, Garcia-Godoy C. In vitro assessment of tooth brushing wear of natural and restorative materials. Comp Cont Educ Dent 2007;28. 4. Data on file, 2008.

Novi pažljivo oblikovan nastavak ProResults – za potpuno i precizno čišćenje

Nova izuzetna snaga protiv zubnih naslaga: kombinacija visokofrekventnog četkanja i nežnih zvučnih vibracija (31000 pokreta u min.), a istovremeno je nežna za gingivu, implantate i mostove

UV čistač (UV Sanitiser) – UV tehnologija čišćenja za uklanjanje bakterija na nastavcima

**Iskoristite posebnu ponudu SAMO ZA STOMATOLOGE!**  
Nazovite na telefon broj 011/2674-959 i zatražite detaljnije informacije.

### Jan Lindhe i saradnici Klinička parodontologija i dentalna implantologija I-II

Prema 5. engleskom izdanju  
Izdavač: NAKLADNI ZAVOD GLOBUS, Zagreb

Hrvatsko izdanje udžbenika „Klinička parodontologija i dentalna implantologija“ I-II čitaocima nudi nova i široka saznanja o parodontologiji i dentalnoj implantologiji.

U stvaranju ovog izdanja učestvovali su brojni saradnici sa svih strana sveta koji ne samo da predstavljaju vrhunac u akademskom i naučnom okruženju, već i zavidnu praksu u kliničkom radu i rezultatima. Ova 2 toma knjige obuhvataju područje parodontologije i dentalne implantologije, ali i brojna srodna područja, što je čini jednom rečju – nezaobilaznom.

#### Osobine

- knjiga I-II je formata 21x29,7 cm, ima 1500 stranica
- sadrži 2500 ilustracija, od kojih je više od 1500 u boji
- objedinjuje rezultate važnih naučnih istraživanja
- uključuje detaljne opise pojedinačnih slučajeva

#### Knjiga je namenjena

pre svega stomatolozima, studentima, naučnim radnicima, univerzitetskim profesorima, specijalistima parodontologije i implantolozima i svima koji se bave dentalnom higijenom.

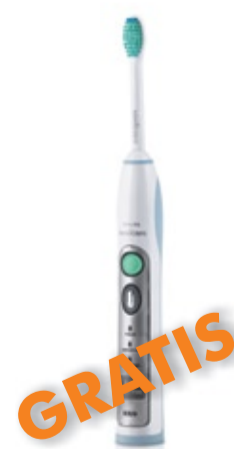**Cena za knjigu I-II iznosi 180,00 EUR\***

\* po kursu Narodne banke Srbije

**Za narudžbine nazovite:**

**oralent** d.o.o.

## Uz novo izdanje *Kliničke parodontologije i dentalne implantologije I-II* – poklanjamo zubnu četkicu Sonicare FlexCare



### Philips Sonicare FlexCare Najmoćnija sila za razaranje biofilma

- Klinički je dokazano da za dve nedelje poboljšava zdravlje gingive
- Smanjuje krvarenje gingive
- Otklanja znatno više zubnog plaka u odnosu na ručnu četkicu, čak i na teško pristupačnim mestima

Cena za stomatologe: ~~85,00 EUR\*~~

Uz narudžbinu knjige I-II **POKLANJAMO** Vam električnu zubnu četkicu **Philips Sonicare FlexCare** model HX6942

Broj besplatnih električnih četkica Philips Sonicare FlexCare je ograničen, zbog toga je i ova ponuda ograničena.

**Ne čekajte! Nazovite kako bi iskoristili ovu izuzetnu priliku!**

ORALENT d. o. o.  
Ulica Palmira Toljatića 5/III  
11 070 Novi Beograd

Tel.: 011/267 49 59  
Faks: 011/260 68 37  
E-mail: info@oralent.rs

[www.oralent.rs](http://www.oralent.rs)

← DT strana 1

• patološki: medijalne ciste gornje vilice, tumori i parodontopatija

• neuromuskularni: oralne navike, kao što su tiskanje jezika tokom govora ili gutanja, povećani pritisak tokom mirovanja.

Kliničari moraju biti spremni za pacijente koji u stomatološku ordinaciju dolaze radi zatvaranja dijasteme kako bi se rešili njihovi psihološki problemi (estetika lica i doživljaj sopstvene lepote), funkcionalni (izgovor glasova „s“ i „f“, odgrizanje hrane prednjim zubima) i/ili zdravstveni (očuvanje oralnog zdravlja) problemi.

#### Terapijske opcije za zatvaranje dijasteme

Terapijski pristup zavisi od etioloških faktora i kompleksnosti DM. Predlaže se da se tretman DM odloži do nicanja stalnih očajnika. Međutim, patološki etiološki faktori, kao što su, na primer, ekstrakcija prekobrojnog zuba (*mesiodens*), zatim,

hirurški tretman medijalne ciste gornje vilice, tumora ili parodontalna patologija treba da budu isključeni i sanirani u najranijoj fazi. Hirurški, ortodontski (kompleksni/kratkotrajni), parodontološki tretman, direktne adhezivne restauracije ili indirektne restauracije, predstavljaju terapijske procedure koje se mogu koristiti samostalno ili kombinovano kako bi se postigla harmonija kada je u pitanju estetika, funkcija i oralno zdravlje pacijenta.

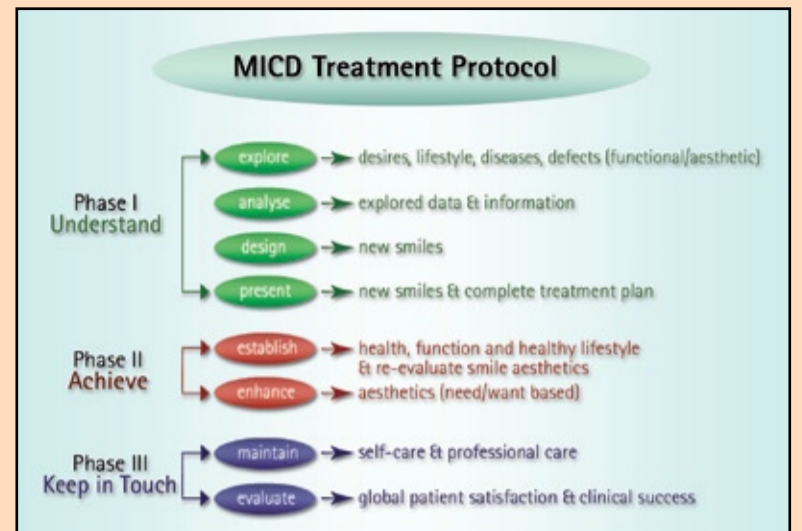
MICD (*minimally invasive cosmetic dentistry*; minimalno invazivna kozmetska stomatologija) po definiciji je „holistički pristup koji istražuje nesklad u osmehu i estetskim zahtevima pacijenta i tretira ih korišćenjem najmanje invazivnih dijagnostičkih, terapijskih i profilaktičkih procedura, uzimajući u obzir psihološki uticaj, zdravlje, funkciju i estetiku lica pacijenta“<sup>8</sup>. MICD koncept, kao profesionalni pristup, podstiče sve kličare da odaberu dijagnostičke i terapijske procedure, kao i procedure kojima se čuvaju postignuti rezultati, koje su najmanje inva-

zivne kako bi se očuvala zdrava oralna tkiva, a istovremeno postigla estetika prirodnih zuba koja usrećuje pacijenta i koja je najbolja za njegovo zdravlje.

U delu koji sledi predstaviti kliničku upotrebu MICD TP (*minimally invasive cosmetic dentistry treatment protocol*, terapijski protokol minimalno invazivne kozmetske stomatologije), za zatvaranje dijasteme ili smanjenje prostora između centralnih sekutića u kliničkoj praksi (Slika 1)<sup>8</sup>. Direktna adhezivna procedura primenom *Flowable Frame Technique (FFT)*, predstavljena je ovde kao posebna restaurativna tehnika<sup>9</sup>.

#### Prikaz slučaja

Dvadesetogodišnja pacijentkinja javila se u stomatološku ordinaciju sa primedbom da joj se ne dopada njen osmeh zbog velikog razmaka koji postoji između prednjih gornjih zuba. Pacijentkinja je bila veoma zabrinuta zbog narušenog sklada svog osmeha i svesna smetnji koje ima prilikom izgovaranja određenih glasova.



Slika 1. Klinički protokol minimalno invazivne kozmetske stomatologije MICD TP

#### Faza I: Razumeti:

Ispitati želje, stil života, oboljenja, defekte (funkcionalne/estetske)

Analizirati ispitivane podatke i dobijene informacije

Dizajnirati novi osmeh

Prikazati novi osmeh i napraviti plan terapije

#### Faza II: Postići:

Uspostaviti zdravlje, funkcije i zdrav stil života

(ponovna evaluacija sopstvenog osmeha)

Poboljšati izgled osmeha (zasnovano na potrebama ili na željama)

#### Faza III: Ostati u kontaktu:

Očuvati naviku održavanja oralne higijene i korišćenje profesionalne nege

Proceniti opšte zadovoljstvo pacijenta postignutim tretmanom i klinički uspeh terapijske procedure

#### Faza I: Razumeti

U prvom koraku faze I, opažanja pacijentkinje, njen stil života, ličnost i očekivanja ispiti-

vani su uzimanjem anamneze, ali i ispunjavanjem posebnog MICD formulara kojim se ocenjuje sopstveni osmeh (*MICD self smile-evaluation form*). Pacijentkinja, koja je pokazala veoma visoko znanje o oralnom zdravlju, izgled sopstvenog osmeha je ocenila kao nezadovoljavajući.

Nakon anamneze, stanje usne duplje, prisustvo sile vuče i nesklad osmeha analizirani su klinički. Sačinjene su neophodne digitalne fotografije, kao i studijski modeli za dalju analizu postojećih oboljenja, prisustva vuče i estetskih nedostataka. Oralno zdravlje pacijentkinje je bilo dobro, sve funkcije u fiziološkim okvirima, bez prisustva parafunkcija i štetnih navika.

Sakupljeni dijagnostički i klinički podaci, uključujući ekstraoralne i intraoralne digitalne fotografije, studijske modele i radiograme, su dalje analizirani kako bi se odredio odnos između sopstvene ocene estetike osmeha pacijentkinje i oralnog zdravlja, funkcije i estetike, kako bi se dobio potpuni uvid u kliničke probleme velikih, srednjih i minimalnih estetskih nedostataka osmeha pacijentkinje. Pronađen je hiperplastični fibrozni frenulum gornje usne, a analizom studijskih modela otkriveno je prisustvo DM koja je iznosila 3,5mm između centralnih maksilarnih sekutića. Analizom morfologije centralnih sekutića došlo se do podataka da je odnos širine i dužine zuba oko 65%, bez naglašenog proširenja srednje trećine krunice zuba.

**“Competence in Esthetics”**

Drugi internacionalni, udruženi istočno - evropski seminar o estetici u stomatologiji, uz podršku firme IVOCCLAR VIVADENT AG

**Osnovne informacije:**

**Mesto:** Hotel Novotel Budapest Congress  
Ul. Jagelló 1-3.  
1123 Budimpešta  
Mađarska

**Datum:** 12.-13. novembar 2010.

**Kotizacija:** EUR 190.00 (registracija do 10.10.2010).  
EUR 220.00 (registracija nakon 10.10.2010., ili na početku seminara).

**Registracija i dodatne informacije:** [www.ivoclarvivadent.com](http://www.ivoclarvivadent.com)  
[www.dental-excellence.hu](http://www.dental-excellence.hu)

**RESERVIŠITE DATUM!**

**ivoclar vivadent**  
passion vision innovation



U sledećem koraku, novi osmeh, sa zatvorenim među-prostorom između sekutića je dizajniran. Treba naglasiti da se gornji centralni sekutići smatraju ključnim zubima kada je estetika osmeha u pitanju<sup>10,11</sup>, te moraju biti dovoljno naglašeni<sup>12</sup>. Estetski prihvatljiva širina krunice centralnog sekutića iznosi između 75% i 80% njene dužine<sup>12</sup>. U ovom slučaju, bilo je logično da se prostor dijasteme u potpunosti zatvori povećanjem širine centralnih sekutića. Analizirani su vrste potrebnih intervencija, kompleksnost tretmana, mogući faktori rizika, komplikacije i ograničenja tretmana, a izvršena je procena troškova i sve to predočeno pacijentkinji.

Izgled novog osmeha je predložen pacijentkinji i prikazan modifikovanim digitalnim fotografijama i estetskim nadogradnjama na studijskim modelima. Kao prva terapijska opcija predložena je frenektomija uz izradu neinvazivnih indirektnih parcijalnih ljuspica, dok je izrada direktnih adhezivnih restauracija bez frenektomije predložena kao druga terapijska opcija. Zbog finansijskih ograničenja, pacijentkinja se odlučila za drugu opciju.

Sve nedoumice koje je pacijentkinja imala u vezi sa predloženim novim osmehom i terapijskim procedurama su raspravljene do detalja. Pacijentkinja je dala pisanu saglasnost pre no što se pristupilo fazi II.

#### Faza II: Postići

U prvom koraku, analizirano je oralno zdravlje, funkcije i životni stil pacijentkinje. Osmeh pacijentkinje je klasifikovan kao tip B<sup>8</sup>. Identifikovani parametri njenog oralnog zdravlja i funkcija bili su u fiziološkom optimumu, dok su estetski parametri bili ispod granica prihvatljivosti i cilj tretmana je bio upravo poboljšanje estetike osmeha. Tako, u ovom slučaju nije bilo potrebe za tretmanom kojim se uspostavljaju funkcije ili uklanjaju patološka stanja (kao što su ortodontski ili parodontološki tretman, okluzalno usklađivanje) pre poboljšanja estetskog izgleda osmeha pacijentkinje. Prema MICD TP terapijskom protokolu, u ovom slučaju želje i očekivanja pacijentkinje su smatrani opravdanim, jer će omogućiti nastanak osmeha koji oponaša prirodni izgled.

#### Direktna adhezivna restauracija

Tehnika izrade direktnih adhezivnih restauracija predstavlja optimalnu terapijsku

opciju u okviru MICD. Njome se maksimalno čuvaju zdrava zubna tkiva i omogućava da se uspostave estetika i funkcija u kratkom roku. Osim toga, ova tehnika je ekonomična i dobra u slučaju potrebe za izradom sofisticiranijih indirektnih restauracija koja može biti odložena. Izrada direktnih adhezivnih restauracija zahteva izvanredne kliničke veštine. Kliničar mora da koristi istovremeno različite tehnike, ideje i „trikove“. U delu

koji sledi, želeo bih da prikažem jednostavnu tehniku koju koristim od 2005. godine u različitim kliničkim situacijama, a za koju smatram da u značajnoj meri unapređuje restaurativne veštine kliničara.

#### The Flowable Frame Technique (FFT, tehnika u kojoj se kao okvir koristi tečni kompozit)

FFT tehnika je jednostavna restaurativna procedura razvijena kako bi se ubrzalo i pojed-

nostavilo postavljanje granica pružanja materijala prilikom restauracije komplikovanih kliničkih slučajeva u estetskoj zoni, kao što su restauracije IV ili III klase, kao i smanjenje ili zatvaranje dijasteme. Kao što i ime tehnike sugerise, njena upotreba zahteva korišćenje tečnog kompozitnog materijala kojim se određuju granice restauracije, celuloidne tračice, četkica za kompozitne materijale i drugih uobičajenih instrumenata za

Molimo Vas da nas obavestite o svakoj promeni Vaše adrese ukoliko želite da dobijate redovno Dental Tribune

izradu direktnih adhezivnih restauracija.

→ DT strana 8

**OMES**  
ITALY

**SAESHIN**

**COMMEX**

**DYN AIR**

**W&H**

**JOIN CHAMP**

Kornelija Stankovića 31, 21000 Novi Sad  
tel/fax 021/511-073, 021/511-075, mob 063/526-949  
web: [www.commexdental.com](http://www.commexdental.com)  
e-mail: [commex@eunet.rs](mailto:commex@eunet.rs)

**GARANCIJA 36 MESECI**

**Kliničke faze FFT tehnike**

Neophodno je preduzeti sledeće kliničke faze:

Faza 1- Nakon završenog nagrizanja, postavljanja prajmera i adheziva na površine zuba, potrebno je postaviti običnu celuloidnu matricu u gingivalni sulkus zuba na kome se radi restauracija (Slika 2).

Faza 2- Pridržavati celuloidnu matricu lingvalno kažiprstom kako bi se obezbedilo definisanje lingvalne konture restauracije (Slika 3),

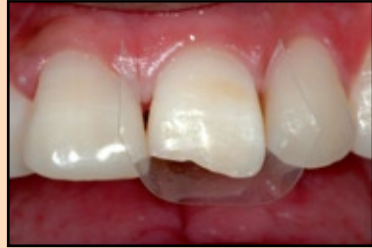Faza 3- Naneti tečni kompozit željene nijanse (opakne ili translucetne) u tankom sloju korišćenjem ručnih instrumenata ili četkice za kompozit ukoliko je neophodno (Slika 4).

Faza 4- Svetlosno polimerizovati tečni kompozit i ukloniti celuloidnu matricu. Na ovaj način je okvir restauracije načinjen od tečnog kompozita spreman (Slike 5 i 6). Dužina, oblik i debljina okvira od tečnog kompozita mogu biti korigovani korišćenjem oštre ivice ručnih instrumenata ili dijamantskim borerom ukoliko je potrebno.

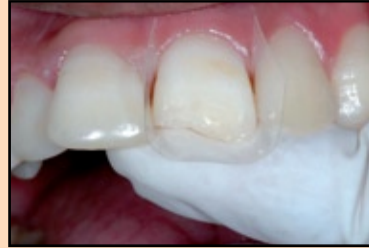**Prednosti FFT tehnike:**

- ušteda vremena i ekonomičnost (nije potrebna izrada direktnih ili indirektnih modela, silikonskog ključa i sl)

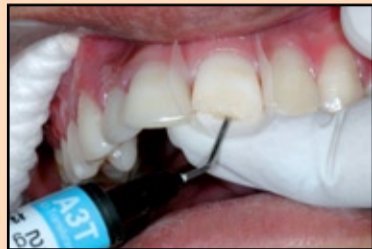- debljina sloja restaurativnog materijala koji će biti korišćen (dentinski, gledni ili opakni) može unapred biti predviđena kao i kada se koristi silikonski



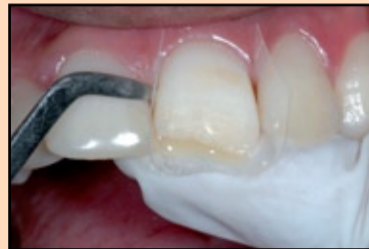Slika 2. Postavljanje celuloidne matrice



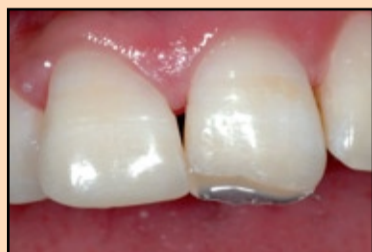Slika 3. Celuloidna matrica se pridržava kažiprstom



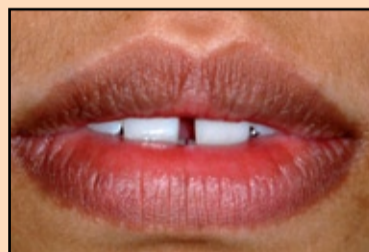Slika 4. Nanošenje sloja tečnog kompozita kako bi se napravio palatinalni okvir restauracije



Slika 5. Tečni kompozit spreman za svetlosnu polimerizaciju



Slika 6. Celuloidna matrica je uklonjena nakon svetlosne polimerizacije; zapaža se izvanredno formirani palatinalni okvir preparacije



Slika 7. Izgled usana u mirovanju; prisustvo dijasteme je jasno uočljivo

ključ, opakni oreol, mameloni i translucetne zone na proksimalnoj i incizalnoj površini mogu biti kreirani

- glatkoća palatinalne površine restauracije se relativno lako

postiže uz minimalno poliranje jednostavna adaptacija restauracija može biti ostvarena čak i u gingivalnom sulkusu

- ovo je najprikladnija tehnika kojom se prvo stvara lingvalni

okvir restauracije za zatvaranje ili smanjenje dijasteme.

**Izbor materijala i klinički koraci u zatvaranju dijasteme**

Izbor materijala za zatvaranje dijasteme treba da bude rukovoden njihovim optičkim svojstvima (propuštanje svetlosti i difuzione karakteristike) i tkivnom odgovoru na materijal (restauracije koje se koriste za zatvaranje dijasteme su obično u kontaktu sa gingivom i epitelom gingivalnog sulkusa). Među mnogim materijalima koji su trenutno dostupni na tržištu, giomeri predstavljaju najnoviju kategoriju mikrohibridnih svetlosnopolimerizujućih restaurativnih materijala koji se promovisu kao pravi hibridni materijali kompozita i glas-jonomernih materijala, jer poseduju svojstva kako glas-jomera (oslobađanje i mogućnost ponovnog punjenja fluoridima), tako i estetiku (boja, mogućnost poliranja i optička svojstva), mogućnost rukovanja i fizička svojstva kompozitnih materijala. Giomerni restaurativni i adhezivni sistemi odlikuju se biokompatibilnošću<sup>15</sup> i postoje navodi u literaturi da ne izazivaju dugotrajnu postoperativnu osetljivost<sup>14</sup>. Za njih se takođe tvrdi da ispoljavaju inhibitorni

efekat na formiranje plaka<sup>15</sup>. Zbog svega ovoga giomerne direktne adhezivne restauracije su odabrane za zatvaranje dijasteme u ovom slučaju.

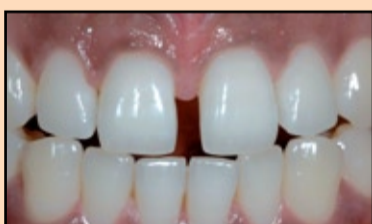Izvanredna nijansa tečnog kompozita Flow #A3T sa giomernim adhezivnim sistemom FL-Bond II (Shofu Inc) korišćena je u okviru FFT tehnike da bi se izradio palatinalni okvir restauracije. Zatim su upotrebljene dentinska i gledna boja A1 (Shofu Inc) za nadoknadu defekta korišćenjem dvoslojne tehnike nijansiranja kako bi se postigao željeni estetski efekat restauracije, a sama restauracija bila neprimetna. Priprema zuba, kao i poliranje finalne restauracije izvršeno je korišćenjem sledećih sistema: The Direct Composite Restoration Kit (Shofu Inc) i Super-Snap Rainbow Technique Kit (Shofu Inc) (Slike 7-22)

**Faza III: Ostati u kontaktu**

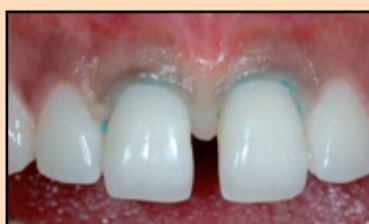Nakon završetka tretmana, važnost i uloga koncepta „ostati u kontaktu“ za dugotrajni uspeh restauracije je ukratko objašnjen pacijentkinji. Savetovano joj je da nastavi sa uobičajenim načinom održavanja oralne higijene i objašnjeno kako da održava higijenu interdentalnog prostora zatvorene dijasteme. U poslednjem koraku MICD TP protokola pacijentkinja je zamoljena da ispuni evaluacioni formular (*MICD clinical evaluation form*). Pacijentkinja je novi izgled svog osmeha ocenila kao odličan i napomenula da je potpuno zadovoljna kompletnim tretmanom u našem centru. Poseban formular sačinjen od 10 stavki, *MICD Summary ten* (tabela 1) pomaže da se u potpunosti oceni uspešnost terapijske procedure kliničkog slučaja.

**Zaključak**

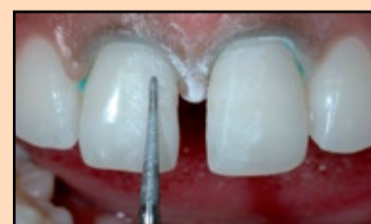Zatvaranje dijasteme, ili smanjenje njene širine u kliničkoj praksi zahteva detaljnu analizu svakog pojedinačnog slučaja. Uspešan tretman dijastema zavisi od etioloških faktora, širine i obima dijasteme, ali i od mogućnosti pacijenta da uloži dovoljne količine vremena ili novca da bi se sprovele indikovane procedure. Klinički protokol minimalno invazivne kozmetičke stomatologije, MICD TP usmerava i kliničare i pacijente i pomaže im da razumeju, planiraju i realizuju kliničke faze tretmana koristeći dijagnostičke i terapijske procedure koje su najmanje invazivne sa ciljem da se očuvaju zdrava tvrda zubna tkiva i postigne estetika prirodnog osmeha, uzimajući u obzir najbolji interes pacijenta.



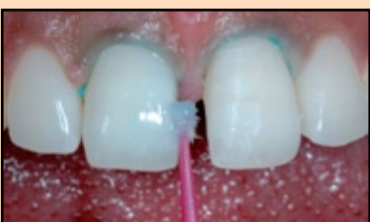Slika 8. Diastema mediana izbliza



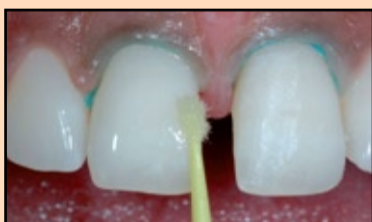Slika 9. Zubi 11 i 21 nakon izolacije korišćenjem gingivalnog retrakcionog konca



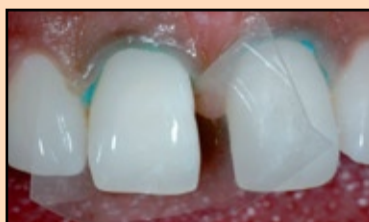Slika 10. Blaga obrada površine gleđi dijamantskim borerom kako bi se poboljšalo vezivanje restaurativnog materijala za gleđ



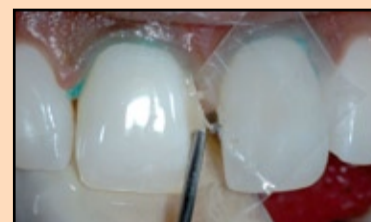Slika 11. Nagrizanje gleđi fosforom kiselinom (FL-Bond Etchant) u trajanju od 20 sekundi



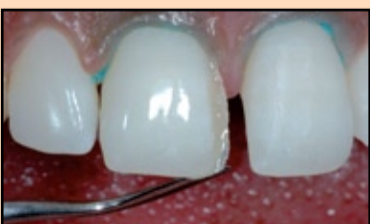Slika 12. Postavljanje uniformnog sloja adheziva (FL-Bond)



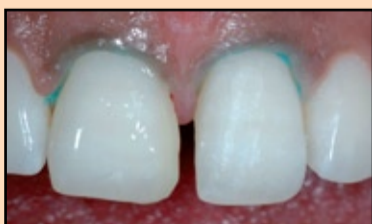Slika 13. Postavljanje celuloidne matrice za FFT



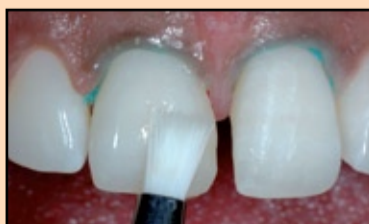Slika 14. Nanošenje sloja tečnog kompozita A3T nijanse



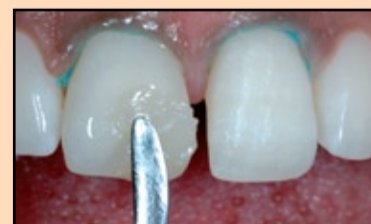Slika 15. Obrada palatinalnog okvira restauracije oštrim ručnim instrumentom



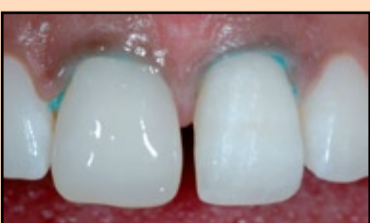Slika 16. Nanošenje dentinske boje A1



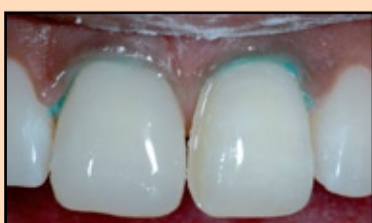Slika 17. Poravnavanje površine dentinskog sloja četkicom i svetlosna polimerizacija



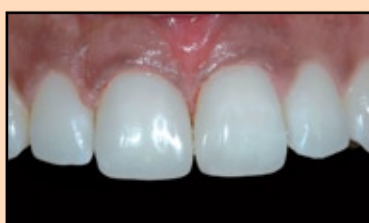Slika 18. Nanošenje gledne nijanse



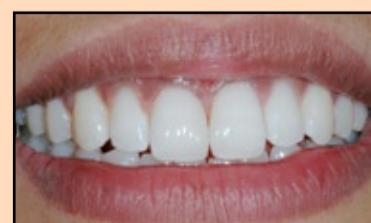Slika 19. Zub 11 nakon definitivne restauracije



Slika 20. Palatinalni okvir na zubu 21



Slika 21. Zubi 11 i 21 nakon završne obrade i poliranja



Slika 22. Osmeh nakon tretmana



## O autoru

Dr Sushil Koirala je osnivač i predsednik Vedskog Instituta za estetiku osmeha i glavni instruktor opšte estetske stomatologije, dvogodišnjeg programa koji je baziran na filozofiji i estetici drevnih Veda. Ima sopstvenu privatnu ordinaciju koja se prvenstveno bavi minimalno invazivnom kozmetičkom stomatologijom (MICD). Na osnovu svog kliničkog islustva u estetskoj stomatologiji dugog više od 17 godina, dr Koirala je dizajnirao Vedski koncept osmeha (*Vedic Smile Concept*), „ dizajn točka osmeha“ (*Smile Design Wheel*), klinički protokol minimalno invazivne kozmetičke stomatologije (*MICD TP*), kao i različite kliničke tehnike za direktne adhezivne restauracije. On je osnivač i predsednik Nepalske Akademije za kozmetičku i estetsku stomatologiju i Južnoazijske Akademije estetske stomatologije

Objavio je brojne kliničke članke iz oblasti estetske stomatologije i autor je Kliničkog vodiča za direktne kozmetičke restauracije giomerima, koje je štampao Dental Tribune International GmbH. Osim toga, dr Koirala je glavni urednik časopisa *Cosmetic dentistry beauty&science*. Vrlo često drži praktične seminare i predavanja o estetici osmeha širom sveta.

Njegova e-mail adresa je [skoirala@wlink.com.np](mailto:skoirala@wlink.com.np)



Napomena izdavača: MICD formulara je dostupna  
Kompletna lista referenci i kod izdavača. **DT**

[www.dental-tribune.com](http://www.dental-tribune.com)

**IKODENTAL**

GENERALNI ZASTUPNIK I DISTRIBUTER

- Šabac - Stojana Novakovića 19  
tel/fax: 015 345 123, 015 300 261
- Beograd - Belville 14 Lj mob: 064 643 81 64  
[www.mikodental.rs](http://www.mikodental.rs)

**POSETITE NAS NA SAJMU MEDIDENT  
14. - 16. OKTOBAR 2010.**



Tabela 1. Formular *MICD Summary ten*

1. Ocena sopstvenog osmeha: Nezadovoljavajući.
2. Tip osmeha: Tip B
3. Kategorija tretmana: Tip I
4. Kompleksnost tretmana: Tip I
5. Predložen tretman: Prihvaćen
6. Rezultati pretretmana:  
Nije primenjivo u ovom kliničkom slučaju
7. Ponovna ocena sopstvenog osmeha:  
Nije primenjivo u ovom kliničkom slučaju
8. Kategorija unapređenja estetike osmeha: imitiranje prirodnog osmeha (zasnovano na potrebama pacijentkinje)
9. Završna opažanja: Odlična
10. Klinički uspeh: Zadovoljavajući

## Bakterije iz usne duplje povezane su sa spontanom pobačajem

Tekst preuzet od Stomatološkog fakulteta Univerziteta Case Western Reserve

**Klivelnd, Ohajo, SAD:** Naučnici sa odeljenja za parodontalne bolesti Stomatološkog fakulteta Univerziteta Case Western Reserve objavili su da su po prvi put dokumentovali vezu između oboljenja desni koje je izazvano trudnoćom majke i spontanog pobačaja. Rezultati će biti komentarisani u februarskom izdanju stručnog časopisa *Obstetrics & Gynecology* (Akušerstvo i ginekologija).

Čak 75% trudnica suočava se sa krvarenjem desni izazvanim normalnim hormonskim promenama tokom trudnoće. „Postoji čak i bapska priča da žena izgubi po jedan zub na svako svoje dete i to je u vezi sa osnovnim promenama koje nastaju u trudnoći“, izjavio je Yiping Han koji je vodio istraživanje. „A ukoliko postoji još neko prethodno oboljenje u pozadini, može se desiti da izgubite ne samo zub, već i bebu“.

Usled razvoja gingivitisa izazvanog trudnoćom, bakterija *Fusobacterium nucleatum*, koja je uobičajeno prisutna u usnoj duplji, prelazi u krvotok i pronalazi put do placentе. Profesor Han je uspeo da dokaže da je bakterija pronađena u ustima majke

ista ona koja izaziva infekciju pluća i stomaka bebe.

Pod normalnim uslovima, imunitet majke reguliše prisustvo ovih bakterija u krvi pre nego što one dospeju do

placentе. U ispitivanom slučaju, majka je imala upalu gornjih disajnih puteva praćenu blago povišenom temperaturom svega nekoliko dana pre spontanog pobačaja. Smrt bebe uzrokovana je sepsom

izazvanom bakterijskom infekcijom praćenom upalom.

Ovaj slučaj naglašava koliko je važna temeljna briga o oralnom zdravlju. Bakterije iz usne duplje ranije su se dovodile u

vezu sa srčanim oboljenjima, dijabetesom i artritismom, a sada ovaj slučaj pokazuje kako se ta bakterija prenosi sa majke na bebu. **DT**

*Izbeljivanje zuba - blistav osmeš brzo i lako*



25 €



15 €

**NITEWHITE<sup>®</sup> ACP set**

- 6 x 2,4 ml gela za izbeljivanje u špricu
- 2 folije za izradu splinta
- 1 kutijica za čuvanje splinta

**KOLIČINA GELA ZA 36 SPLINTOVA**

**NITEWHITE<sup>®</sup> ACP miniset**

- 4 x 1,3 ml gela za izbeljivanje u špricu

**KOLIČINA GELA ZA 12 SPLINTOVA**

**DISCUS** [www.discusdental.com](http://www.discusdental.com)