ISSN 2354-0494 Cena: 30 PLN (w tym 5% VAT) Vol. 2 • 2015

laser

international magazine of laser dentistry

2 2015 wydanie polskie

_Praktyka

Laseroterapia diodowa w protetyce stomatologicznej

_Wydarzenie

Laser Show podczas CEDE 2015!

dti] Dental Tribune International

Fotona
choose perfection

KURS PRAKTYCZNEGO WYKORZYSTANIA LASERA ER:YAG I ND:YAG W STOMATOLOGII

Dr Beata Soś-Sidor

Zapraszam Serdecznie
na kursy praktyczne

Zapraszamy na indywidualne kursy

z zastosowania lasera Fotona LightWalker™ w procedurach:

- leczenia zachowawczego laserem Er:YAG
- periodontologicznych, metodą TPT™
- endodontycznych, metodą TET™
- implantologicznych
- chirurgicznych tkanek twardych i miękkich
- leczenia chrapania metodą NightLase™
- wybielania zębów metodą TouchWhite™
- medycyny estetycznej

KONTAKT

Dr Beata Soś-Sidor
Gabinet Stomatologiczny
TOP-DENT

Kielce, ul. Hoża 19
www.topdent.kielce.com
topdent.kielce@gmail.com
Mobile: +48 602-425-858

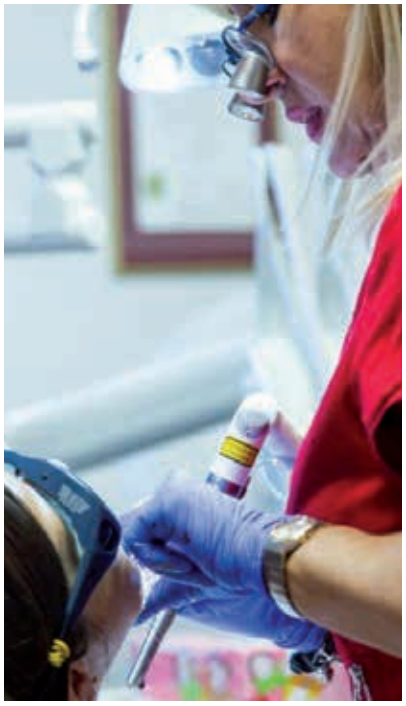

BTL Polska Sp. z o.o.
ul. Leonidasa 49, 02-239 Warszawa
tel. 22 667 02 76, fax 22 667 95 39
btlnet@btlnet.pl, www.btlnet.pl

Drodzy Czytelnicy!
Szanowni Państwo!

_O laserach **mówi się coraz więcej.** Choć jeszcze kilkanaście lat temu ich zastosowanie w gabinecie dentystycznym było marginalne, dzisiaj nowe technologie zdecydowanie weszły do wielu dziedzin naszego życia. Technologiczna rzeczywistość zmienia się na naszych oczach z dnia na dzień. Na co dzień mamy też do czynienia z technologiami, które jeszcze niedawno stosowane były wyłącznie w wysokospecjalistycznych branżach.

Mimo obecności technologii laserowej na rynku od wielu lat, nadal budzą one tyle samo obaw, co zainteresowania. Naszym celem i celem wszystkich, który o nich mówią, jest przybliżenie informacji i oswojenie tematyki laseroterapii, aby stała się częścią naszego zawodowego życia i służyła nam codziennie – gdyż taka jest rola technologii.

Dlatego warto poznawać nowe technologie i nowe metody leczenia. Sprzyjają temu kursy, szkolenia i spotkania praktyków, którzy dzielą się swoją pasją i doświadczeniem.

Jak zwykle szkoleniowa jesień rozpoczęła się poznańskimi targami CEDE należącymi do największych w tej części Europy. Jest to swoiste święto polskiej stomatologii. Jak zawsze odwiedzający mają okazję uczestniczyć w licznych wykładach, kursach oraz spotkaniach. W tym roku wiele z nich poświęconych było zastosowaniu laserów w różnych dziedzinach stomatologii.

Natomiast koniec roku będzie dla miłośników laserów niezwykle ekscytujący: po raz pierwszy w Polsce odbędzie się Pierwszy Kongres Stomatologii Laserowej. W pierwszy weekend grudnia w Krakowie zapraszamy wszystkich chętnych na niezwykłe dwudniowe spotkanie. Niemal 30 wykładów poruszających wiele interesujących tematów z zakresu wykorzystania laserów wysoko- i niskoenergetycznych w pracy chirurga, implantologa, periodontologa, edodonty czy w leczeniu chorób stawów skroniowo-żuchwowych, jak również w stomatologii zachowawczej, dziecięcej i estetycznej.

Kongres organizowany jest przez Polskie Towarzystwo Stomatologii Laserowej (PTSL) pod patronatem Światowej Federacji Stomatologii Laserowej (WFLD). Dodatkowe informacje znajdują się na stronach internetowych *www.laser.org.pl*, *www.ptsl.com.pl*

Zapraszamy do lektury aktualnego wydania kwartalnika *laser* oraz aktywnego uczestnictwa we wszystkich wydarzeniach związanych z tą tematyką.

dr n. med. Kinga Grzech-Leśniak
specjalista periodontolog
Prezes Polskiego Towarzystwa Stomatologii Laserowej
Reprezentant Polski w WFLD



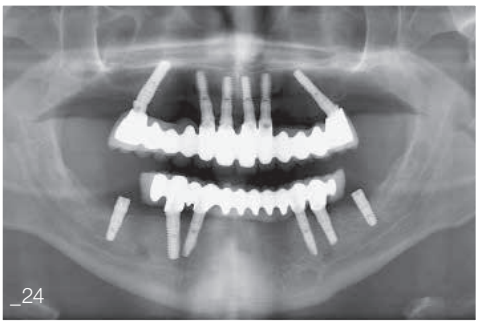

Od wydawcy

03 Drodzy Czytelnicy!

Dr n. med. Kinga Grzech - Leśniak

Praktyka

06 Laseroterapia diodowa w protetyce stomatologicznej z nadwrażliwością zębiny laserem diodowym

Dr n. med. Maciej Mikołajczyk

14 Zmiana struktury zębiny za pomocą lasera diodowego do leczenia nadwrażliwości

Dr Ute Ulrike Botzenhart

24 *Periimplantitis* z perspektywy TwinLight™

Dr Ilay Maden PhD, Dr Zafer Kazak

28 Zastosowanie laserów w leczeniu *periimplantitis* – przegląd piśmiennictwa

Piotr Wesołowski, Magdalena Płachta, Karolina Siuciak, Paweł Nieckula i Andrzej Wojtowicz

32 Jak wprowadzić Twoją praktykę na wyższy poziom.

Dr Anna Maria Yiannikos, Niemcy i Cypr

Informacje

34 W piękną lipcową sobotę na warszawskim Mokotowie

38 Informacje o produktach

Wydarzenia

40 Laser Show podczas CEDE 2015!

41 Kolacja z mistrzami!

O wydawcy

42 laser

Zdjęcie na okładce zostało wykorzystane dzięki uprzejmości firmy KaVo Polska Sp. z o. o. www.kavo.pl

Fotona
choose perfection

LightWalker®

Lasery stomatologiczne Er:YAG i Nd:YAG
do zabiegów na tkankach twardych i miękkich

Zastosowania:

- Stomatologia zachowawcza
- Stomatologia dziecięca
- Zabiegi PERIO - TwinLight™
- Zabiegi ENDO - TwinLight™
- Chirurgia tkanek twardych i miękkich
- Leczenie nadwrażliwości zębów
- Wybielanie zębów - TouchWhite™
- Leczenie chrapania - NightLase™
- Medycyna estetyczna

LITEMEDICS

Najlepszy laser diodowy
w swojej klasie

Zastosowania:

- Chirurgia tkanek miękkich
- Dezynfekcja kanałów Endo
- Dezynfekcja kieszonek Perio
- Zabiegi biostymulacyjne
- Wybielanie zębów

Dystrybucja w Polsce: BTL Polska Sp. z o.o., ul. Leonidasa 49, 02-239 Warszawa, tel. 22 667 02 76, btlnet@btlnet.pl

LIDER NA RYNKU LASERÓW STOMATOLOGICZNYCH W POLSCE

Laseroterapia diodowa w protetyce stomatologicznej z nadwrażliwością zębiny laserem diodowym

Autor_Dr n med. Maciej Mikołajczyk

_Spośród wszystkich rodzajów laserów stomatologicznych, to właśnie laser diodowy ma najszersze spektrum zastosowania w zabiegach protetycznych. Ma on zastosowanie w zabiegach chirurgii tkanek miękkich wokół filarów protetycznych, ale zastępuje także tradycyjne nitki retrakcyjne tzw. retrakcją laserową. Dodatkowo może oddziaływać dezynfekująco i biostymulacyjnie na dziąsła w trakcie leczenia i po zabiegu. Dzięki tym zaletom jest często wykorzystywany jako element prowadzonego leczenia protetycznego.

Lasery są grupą urządzeń, które znajdują coraz więcej zastosowań w stomatologii. Każde wskazanie kliniczne do stosowania lasera powinno być starannie przemyślane, gdyż zabieg laseroterapii obok licznych zalet niesie też ze sobą pewne ograniczenia. Znając je i uwzględniając w planie leczenia, będziemy zawsze szczęśliwymi użytkownikami różnego rodzaju laserów, dostosowanych do naszych potrzeb. Dobrym przykładem są tutaj lasery przeznaczone do opracowywania tkanek twardych, które znajdują zastosowanie w stomatologii zachowawczej, ale nie sprawdzają się tak dobrze już w protetyce. Dzieje się tak, gdyż promień lasera Er-YAG lub ER:YSSG jest w stanie usunąć szkliwo lub zębinę, ale precyzja zabiegu nie pozwala na staranne ukształtowanie stopnia preparacji protetycznej, lub uzyskanie gładkiej powierzchni ścian preparacji i ich odpowiedniej zbieżności w przypadku filarów protetycznych. Stąd planując leczenie protetyczne u pacjentów, można rozważyć zastosowanie laserów jako element wspomagający przebieg leczenia jako uzupełnienie tradycyjnych metod, a nie je zastępujący.

Sam laser ma niewielkie rozmiary i jest bardzo łatwy w stosowaniu (ryc. 1). Znacznym ułatwieniem w przypadku wszelkich laserów medycznych jest rozbudowane MENU sterowania w języku polskim, z zaprogramowanymi parametrami pracy dla poszczególnych zastosowań co znakomicie skraca czas przygotowywania lasera do pracy (ryc. 2). W przypadku laserów diodowych promień światła jest przewodzony przy pomocy światłowodu i aplikowany na tkanki odpowiednio ukształtowanym włóknem szklanym. Powinno mieć

Ryc. 1

Ryc. 2

Ryc. 1_Laser diodowy ma kompaktowe rozmiary, co ułatwia jego stosowanie w gabinecie stomatologicznym
Ryc. 2_Programy zabiegowe z zapisanymi parametrami pracy lasera i wbudowaną w laser instrukcją stosowania znacznie przyśpieszają przygotowanie lasera do zabiegu tkanek twardych i miękkich

Ryc. 3

Ryc. 4

Ryc. 5

Ryc. 6

Ryc. 3_Uchwyt dla światłowodu lasera to po prostu metalowa obudowa, pusta w środku
Ryc. 4_Włókno szklane końcówki światłowodowej lasera przy zabiegach chirurgicznych powinno być dość krótkie, aby zapewnić precyzję pracy
Ryc. 5_Głęboko poddziąsłowe złamanie korzenia
Ryc. 6_Bezpośrednio po zabiegu gingiwektomii, zwraca uwagę brak krwawienia ze strony tkanek

ono średnicę ok. 300 µm, aby precyzyjnie ciąć tkankę, oraz być płasko i gładko zakończone. Znajduje się ono w uchwycie, który jest po prostu metalową tuleją, pustą w środku i odporną na uszkodzenia mechaniczne, co ułatwia pracę w polu operacyjnym (ryc. 3). Długość włókna szklanego powinna mieć możliwość regulacji, gdyż samo włókno jest stosunkowo „wiotkie", chociaż bardzo odporne na złamania. Wydłużone włókno będzie potrzebne przy zabiegach z zakresu enodoncji lub periodontologii, podczas gdy przy zabiegach chirurgicznych będziemy stosować końcówkę skróconą, która zapewnia większą precyzję operowania na tkankach miękkich (ryc. 4). Proces skracania lub wydłużania włókna odbywa się poprzez ruch końcówki wewnątrz uchwytu.

W leczeniu protetycznym pacjentów zastosowanie lasera diodowego do zabiegów chirurgicznych w obrębie tkanek miękkich niesie za sobą nieocenione korzyści. Wycinanie tkanek przy po-

Ryc. 7_Wycisk pobierany bezpośrednio po wycięciu dziąsła mimo to charakteryzuje się dużą dokładnością
Ryc. 8_Widoczne gojenie tkanek po upływie 2 dni od zabiegu laserowego
Ryc. 9_Znaczne poddziąsłowe zniszczenie korony zęba przedtrzonowego
Ryc. 10_Narastanie dziąsła do ubytku jest częstym problemem przy poddziąsłowym przebiegu krawędzi ubytku
Ryc. 11_Zabieg wycięcia dziąsła laserem diodowym pozwala na odsłonięcie całego zarysu preparacji i natychmiastowe pobranie wycisku
Ryc. 12_ Dzięki oszczędnej preparacji tkanek możliwe stało się zastosowanie korony razem z wkładem w włókna szklanego
Ryc. 13_Model gipsowy prezentuje odpowiednią dokładność odwzorowania tkanek twardych i miękkich
Ryc. 14_Po zacementowaniu pracy szybko rozpoczyna się regeneracja brodawki dziąsłowej
Ryc. 15_Zniszczony próchnicowo korzeń zęba przedtrzonowego, zasłonięty przez narastającą tkankę dziąsłową
Ryc. 16_Bezpośrednio po zabiegu jej wycięcia uzyskujemy dobry wgląd w pole operacyjne dzięki brakowi krwawienia z rany po cięciu laserem diodowym ceramiczne

Ryc. 14

mocy lasera jest zabiegiem precyzyjnym, a rany goją się bardzo szybko. Cały zabieg odbywa się bez krwawienia ze strony tkanek, co znakomicie ułatwia ich obserwację i ocenę w trakcie zabiegu, jak również umożliwia przeprowadzenie na tej samej wizycie dalszych zabiegów protetycznych, które w innym przypadku, mogłyby być niemożliwe do wykonania ze względu na krwawienie z tkanek.

_Gingiwektomia

Może się zdarzyć, że pacjent z poważnym problemem stomatologicznym ma ograniczony czas na jego rozwiązanie. Pacjentka zgłosiła się do gabinetu stomatologicznego z powodu odłamania korony zęba 13, linia złamania przebiegała głęboko poddziąsłowo, chociaż korzeń zęba miał długość ok. 23 mm i był prawidłowo leczony kanałowo. Istotnym czynnikiem dla pacjentki był czas leczenia, ze względu na planowany wyjazd (ryc. 5). Ze względu na odpowiednią odległość brzegu kostnego wyrostka od linii złamania korzenia podjęto decyzję o gingiwektomii i odbudowie zęba przy pomocy wkładu i korony. Wycięcie dziąsła wykonano laserem EXPERTLASE (KaVo) ustawionym na program „Cięcie/wycięcie" (ryc. 6).

Ze względu na brak krwawienia bezpośrednio po zabiegu było możliwe wykonanie wycisku pod wkład koronowo-korzeniowy w taki sposób, aby uzyskać odpowiednio dokładne odwzorowanie tkanek (ryc.7). Wkład koronowo-korzeniowy został zacementowany po 2 dniach od zabiegu wycięcia dziąsła i wykonania wycisku, już wtedy widać było prawidłowy przebieg gojenia dziąsła brzeżnego (ryc. 8).

U wielu pacjentów można zaobserwować niepożądane narastanie tkanki dziąsłowej w przypadku rozległych ubytków próchnicowych w okolicy przydziąsłowej przy znacznym zniszczeniu korony zęba (ryc. 9). Tkanki miękkie zaczynają wrastać do ubytku, zasłaniając jego krawędź dodziąsłową, która w dodatku musi zostać usytuowana głęboko poddziąsłowo, ze względu na zniszczenie próchnicowe (ryc. 10). W takiej sytuacji wykorzystanie lasera diodowego bywa jedynym wyjściem, dzięki któremu możliwe staje się kontynuowanie leczenia na tej samej wizycie. Usunięcie dziąsła z linii preparacji i poniżej jej w sposób bezkrwawy przy pomocy lasera umożliwia zaplanowanie i przeprowadzenie protetycznego leczenia adhezyjnego (ryc. 11). W opisanej sytuacji zdecydowano o wykonaniu wkładu koronowo-korzeniowego zespolonego z koroną zęba z materiału kompozytowego wzmacnianego włóknem szklanym w obrębie wkładu (ryc. 12). Dzięki zabiegowi laserowemu odwzorowanie preparacji na modelu było perfekcyjne i umożliwiło podjęcie decyzji o takim sposobie leczenia (ryc. 13). Po upływie tygodnia od zabiegu wycięcia dziąsła zacementowano na stałe pracę koronę protetyczną. W tym czasie postępowało już gojenie i regeneracja brodawki dziąsłowej, co bez użycia lasera diodowego nie byłoby możliwe w tak krótkim czasie (ryc. 14).

Obserwowanie efektów gingiwekotmii z wykorzystaniem lasera diodowego zachęca do przeprowadzania takich zabiegów coraz częściej i w coraz trudniejszych przypadkach. Nawet znaczne zniszczenie tkanek zębowych i zasłonięcie ich prze tkankę dziąsłową nie musi być bezwzględnym przeciwwskazaniem do podjęcia