

DENTAL TRIBUNE

The World's Dental Newspaper · Turkish Edition



İSTANBUL, MART 2015

ISSN: 1304-6098

Fiyatı: 10.00 TL

CİLT: 12

SAYI: 2

Kısa Kısa

Batı Dental'den İmplantolojide İleri Estetik Kursu

Batı Dental, dünyada 7.si yapılan İmplantolojide İleri Estetik Kursu'nu İstanbul'da düzenledi.

İmplantolojide İleri Estetik Kursu, ITI Fellowları, Louisville Üniversitesi'nden Prof. Dr. Dean Morton ve Florida Üniversitesi'nden Doç. Dr. William Martin'in katılımıyla 19-20 Nisan tarihinde Bezmialem Vakıf Üniversitesi'nde gerçekleştirildi.

İki günlük kursun seminer bölümü olan

ilk gününe 150 diş hekimi katıldı. Seminerde implantolojide estetik, S.A.C sınıflandırması, estetik bölgede tedavi seçenekleri, cerrahi rehber hazırlanması ve tahmini estetik başarı için klinik ipuçları konuları anlatıldı. İkinci gününde Türkiye ve Rusya'dan gelen katılımcı 40 diş hekimi çeşitli implant üstü geçici hazırlama yöntemlerini uygulamalı olarak öğrenme fırsatı buldu. Katılımcı diş hekimlerine kurs sonunda sertifikaları verildi.

Yeni Yüzyıl Üniversite-si'ne Yeni Fakülte Binası

İstanbul Yeni Yüzyıl Üniversitesi'nin (YYÜ) hastane standartlarında hazırlanan Diş Hekimliği Fakültesi, Halıcıoğlu'nda eğitim ve hizmet vermeye başlıyor. Geçtiğimiz günlerde diş hekimliği fakültesi öğrencileri mesleğin ilk adımı olan beyaz önlüklerini özel bir törenle giydiler. Törene YYÜ Mütevelli Heyeti Başkanı Dr. Azmi Ofluoğlu, Rektör Prof. Dr. H. Hüsnü Gündüz, İktisadi ve İdari Bilimler Fakültesi Dekanı Prof. Dr. Yaşar Hacısalihoğlu da katıldı. Törende fakülte adına konuşan Prof. Dr. Haluk İşeri, yeni fakülte kliniklerinde her öğrenciye ait bir diş üniti olduğunu söyledi. Prof. Dr. İşeri, misyonlarının yüksek düzeyde deneyimine sahip, bilimsel gelişmelere duyarlı, etik davranışlara önem veren ve teknolojiye hızlı uyum sağlayabilen nitelikli hekimler yetiştirmek olduğunu belirtti.

www.dental-tribune.com

Haber

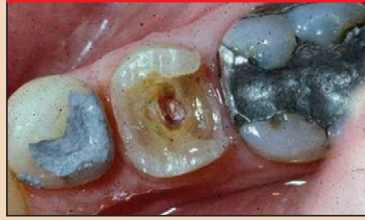

3M ESPE'den Yeni Ürün

Yüz on yılı aşkın süredir yeni fikirler geliştiren 3M'in dental markası 3M ESPE, yeni ürünü "Filtek™ Bulk Fill Posterior Restoratif" ürününü piyasaya sürdü. 3M bu ürününü, diş hekimlerine zamandan tasarruf etmeyi ve güvenilir sonuçlar almayı sağlayan bir materyal sunuyor.

► Sayfa 3

Bilim & Araştırma

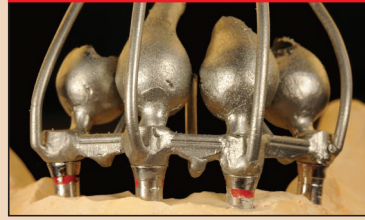


Endodontik Restorasyon

Klinik başarı için dişin enstrümanite edilebilmesi ve obtürasyon yapılabilmesi amacıyla kanalların belirlenmesi ve müzakere edilmesi gerekmektedir. Ancak uzun vadeli başarı için, endodontik tedavi görmüş dişin restorasyonu kritik öneme sahiptir.

► Sayfa 4

Yenilik & Uygulama



Barlı Protezle Tedavi

74 yaşında hasta eski protezlerinin estetiğinin ve fonksiyonunun iyileştirilmesi için başvurdu. İlk muayene sonrası eski üst protezlerin oldukça harap olduğu, alt protezlerin ise 4 implant üzerine hazırlanmış olduğu buna bağlı alt ve üst protez arasında farklar bulunduğu görülmüştür.

► Sayfa 8

Ajanda



TAOMS Kongresi

Türk Oral ve Maksillofasiyal Cerrahi Derneği'nin 22. uluslararası bilimsel kongresi, 19 ile 23 Mayıs tarihleri arasında Bodrum Rixos Premium Otel'de yapılacak. Bu seneki Uluslararası TAOMS Kongresi'ne Prof. Dr. A. Bülent Katiboğlu başkanlık yapacak.

► Sayfa 11

VESTA'dan Yeni Bir Eğitim Daha

VESTA | Vestiyer Akademi, kurulduğu günden bu yana düzenlediği en etkili eğitimlere bir yenisini daha ekledi. Doç. Dr. Hanefi Kurt tarafından verilen "Çene Eklemi Rahatsızlıkları ve Çözüm Yolları" eğitimine Urfa, İzmir, Kıbrıs, Adıyaman ve İstanbul'dan 13 diş hekimi katıldı.

Dental Tribune Türkiye
Elif Taman

VESTA | Vestiyer Akademi, kurulduğu günden bu yana düzenlediği en etkili eğitimlere bir yenisini daha ekledi. 25-26 Nisan'da Doç. Dr. Hanefi Kurt tarafından verilen uygulamalı "Çene Eklemi Rahatsızlıkları ve Çözüm Yolları" eğitimine Urfa, Diyarbakır, İzmir, Rize, Kıbrıs, Adıyaman ve İstanbul'dan 13 diş hekimi katıldı.

Çene eklemi rahatsızlıkları, hastanın yaşam kalitesinin yanı sıra, diş hekimlerinin yaptığı dental tedavilerin başarısını da

doğrudan etkilemektedir. Toplumda görülme sıklığı %60 - %70 olan bu rahatsızlıkların teşhis ve tedavisi; yalnızca hastayı bu konuda rahatlatmaya değil, yapılan diş tedavilerinin başarısına da katkıda bulunacağı için, diş hekimliği mesleği açısından büyük önem taşımaktadır.

VESTA | Vestiyer Yayın Grubu da bu sebepten dolayı "Mezuniyet Sonrası Sürekli Eğitim" sloganı ile sürekli geliştirdiği eğitim maratonuna "Çene Eklemi Rahatsızlıkları ve Çözüm Yolları"

→ DT Sayfa 2



Kutlamalar Yaşam Boyu Gülümseme için Yapıldı

Dental Tribune Türkiye
Elif Taman

20 Mart Dünya Oral Sağlık Günü (WOHD)'nde ağız sağlığının önemi konusunda farkındalığın artırılması amacıyla, 95 ülke, 65 ulusal dişhekimliği derneği, 50 öğrenci dişhekimliği derneği ve WOHD ortakları bir dizi etkinlikle güçlerini birleştirdi.

WOHD çerçevesinde ağız sağlığının ve geniş kapsamlı sonuçlarının önemi konusunda farkındalığın artırılması amacıyla

la dünya genelinde birçok ülkede yaşam boyu ağız sağlığı ve yaşam boyu gülümseme temalı kutlamalar gerçekleştirildi.

Bu yılki faaliyetler düzenlenirken en güçlü etkinin sağlanmasına odaklanıldı. Etkinlikler arasında, Bolivya'da yapılan Dentolympics (çocuklar için ağız sağlığı oyunları), İtalya'da diş hekimliği öğrencileri tarafından düzenlenen flash mob, Ken-

→ DT Sayfa 2

Kadavra Uygulamalı İmplantoloji ve Cerrahi Kursu

Dr. Norbert Fock



29 Mayıs - 01 Haziran 2015, Viyana

AYRINTILI BİLGİ İÇİN
0212 481 02 20

Viyana
Tıp Üniversitesi
"Anatomy Training
Center"

vesta
MEZUNİYET SONRASI SÜREKLİ EĞİTİM AKADEMİSİ
DİŞ HEKİMLİĞİ VE CERRAHİ UZMAN
DİŞ HEKİMLİĞİ VE CERRAHİ UZMAN

← DT Sayfa

1'den: Kutlamalar Yaşam Boyu Gülümseme için Yapıldı

ya'da 1.000'in üzerinde öğrenciye ücretsiz ağız ve diş sağlığı değerlendirilmesinin yapılması ve Mısır'da piramitlerin önünde dişhekimleri için düzenlenen bir maratona da yer aldı.

Kutlamalara ek olarak, New York'ta Times Meydanı'nda dev NASDAQ ekranı aracılığıyla, "Yaşam boyu gülümse" mesajı, kullanıcıların WOHD'in web sitesindeki bir uygulama ile oluşturdukları WOHD 2015 özel posterlerinin kolaj görüntüsü eşliğinde tüm dünyada yayımlandı.

Tüm dünyada, ağız hastalıkları birçok yetişkini ve okul ça-

(FDI) Başkanı, Dr. Tin Chun Wong, Endonezya Dişhekimleri Birliği ve küresel sarf malzemeleri firması Unilever tarafından düzenlenen bir WOHD etkinliğinde konuşma yaptı.

Wong konuşmasında "Burada, kutlamalara katılarak ve kendi yerel, bölgesel veya ulusal farkındalığı artırma etkinliklerini düzenleyerek 'yaşam boyu gülümse' mesajının anlaşılması için çok sıkı bir şekilde çalışmış olan tüm ulusal dişhekimliği derneklerine, diş hekimliği öğrencilerine ve diğer ortaklarımıza teşekkür etmek istiyorum". Eski bir söylem olan 'korunma tedaviden daha iyidir' sözünü Dünya Oral Sağlık Günü 2015'te, yaşam boyu gülümse sloganımız için verilecek mücadeleye yardımcı olması amacıyla günümüze uyarlayalım." açıklamasını yaptı.

Bu yılki WOHD kutlamaları, aktivitelerin başarılı olmasının sağlanması için dünya çapındaki dört küresel ortak tarafından desteklenmiştir. Ortaklara teşekkür eden Wong

"Listerine, Unilever, Henry Schein ve Wrigley Oral Sağlık Programı, WOHD 2015'in, katılımcı ülke sayısı ve dernekler açısından şimdiye kadar yapılan en büyük kutlama olması için eşsiz bir destek sağlamışlardır. Onların süregelen desteklerinden dolayı kendilerine çok teşekkür ediyoruz" dedi. DT

← DT Sayfa

1'den: VESTA'dan Yeni Bir Eğitim Daha

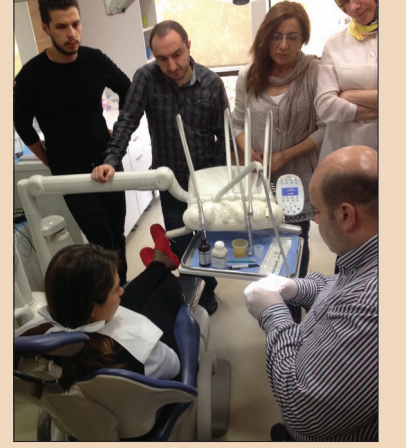eğitimini de ekledi.

Medipol Üniversitesi Diş Hekimliği Fakültesi Protetik Diş Tedavisi Anabilim Dalı'ndan Doç. Dr. Hanefi Kurt'un verdiği hem teorik hem uygulamalı olan eğitime Türkiye'nin çeşitli illerinden ve Kıbrıs'tan 15 diş hekimisi katıldı.

İlk günü teorik anlatıma ayrılan eğitime katılan diş hekimleri, bu bölümde çiğneme sistemi-



nin anatomisinden başlayarak sistemin klinik muayenesi ve çene eklemi rahatsızlıklarının teşhisinde radyolojik görüntülerin



kullanımını, ayırıcı tanıları, muayenehanedeki mevcut hastalarda veya yeni başvuranlarda en sık karşılaşılan şikâyetleri örneklerle inceleyip nasıl baş edilebileceklerini detaylı şekilde gördüler.

Eğitimin uygulama bölümüne ayrılan ikinci günü, Medipol Üniversitesi Diş Hekimliği Fakültesi'nde yapıldı. Uygulama sırasında bir diş hekiminin, muayenehanesinde yapabileceği tüm işlemler detaylandırıldı. Her katılımcı çene eklemi rahatsızlığı muayenesinden, ölçü almına ve splint yapımına kadar birçok uygulamayı bizzat deneyimleme fırsatı buldu.

Eğitimin ileri seviyesinin de yapılmasını isteyen hekimler, sertifikalarını aldıktan sonra memnuniyetlerini dile getirdiler.

Serpil Ören Güzey (Urfa):

Hanefi Hoca'ya ve bu eğitimi düzenlediği için Vesta Akademi'ye çok teşekkür ediyorum. Aldığım bu eğitim sayesinde artık pratikte çene eklemi rahatsızlıklarına müdahale edebileceğimi düşünüyorum. Yüz arkı ile ilgili de daha geniş bilgi ve kayıtlarla bu çalışmaların devamının yapılmasını arzu ediyorum. Bilgilerimizi daha da pekiştirmek için ileri seviye eğitim düzenlenirse çok iyi olur.

Fatma Sağbaşı (İstanbul):

Hem teorik bölümü hem pratik bölümü çok güzel hazırlanmış bir eğitim oldu. Hanefi Hoca'ya ve Vesta'ya teşekkürlerimi iletiyorum. Daha önce işlenmemiş bir konu üzerinde böyle bir eğitim düzenlenmesi çok iyi olmuş. Eğitimin modüler halde devamlılığı olursa bizler için çok faydalı olacaktır. Her hekim bu bilgileri aralar bilgilerinin güncellemeli düşüncesindeyim.

Emre Naiboğlu (Van):

Ortodonti uzmanıyım. Bilgilerimizi pekiştirmek, hastalarımızı detaylı muayene edebilmek ve doğru tedaviyi uygulamak için bu eğitim çok yerinde oldu. Temel eğitimle kalmamalı, ileri seviye de mutlaka yapılmalı. Hocamıza ve eğitimi düzenleyen Vesta grubuna teşekkür ederim. DT



ğındaki çocukların yüzde 90'ını etkilemektedir. Dental hastalıklar genel sağlık giderlerine önemli bir yük getirmektedir, bu yük dezavantajlı ve yoksul toplumlarda daha da fazladır. Temel sorunlar arasında diş çürükleri, periodontal hastalıklar ve ağız kanseri yer almaktadır.

Dünya Dental Federasyonu

DENTAL TRIBUNE

The World's Dental Newspaper - Turkish Edition

Dental Tribune International

Yayıncı: Torsten Oemus

Grup Editörü
Daniel Zimmermann
newsroom@dental-tribune.com
Tel.: +49-341/4 84 74-107

Klinik Editörü
Magda Wojtkiewicz

Online Editör
Claudia Duschek

Editör Yardımcıları
Anne Faulmann
Kristin Hübner

Baskı Editörleri
Sabrina Raaff
Hans Motschmann

Online Proje Müdürü
Martin Bauer

Uluslararası Yayın Kurulu

Dr. Nasser Barghi, Ceramics, U.S.A.
Dr. Karl Behr, Endodontics, Germany
Dr. George Freedman, Esthetics, Canada
Dr. Howard Glazer, Cariology, U.S.A.
Prof. Dr. I. Krejci, Conservative Dentistry, Switzerland
Dr. Edward Lynch, Restorative, Ireland
Dr. Ziv Mazor, Implantology, Israel
Prof. Dr. Georg Meyer, Restorative, Germany
Prof. Dr. Rudolph Slavicek, Function, Austria
Dr. Marius Steigmann, Implantology, Germany

Dental Tribune International

Holbeinstr. 29, 04229 Leipzig, Germany
Tel.: +49 341 4 84 74 502 | Fax: +49 341 4 84 74 175
www.dental-tribune.com | info@dental-tribune.com

Bölge Ofisleri

Asya Pacific
Dental Tribune Asia Pacific Limited
Room A, 20/F, Harvard Commercial Building, 111 Thomson Road, Wanchai, Hong Kong
Tel.: +852 5115 6177 | Fax: +852 5115 6199

The Americas
Tribune America, LLC
116 West 25rd Street, Ste. 500, New York, N.Y. 10011, USA
Tel.: +1 212 244 7181 | Fax: +1 212 224 7185

Dental Tribune Türkiye

Cilt: 12 Sayı: 2 Genel Sayı: 66

Yayıncı: Vestiyer Yayın Grubu

Sahibi

Bülent Manav

Editör

Prof. Dr. Cem Şener

Yayın Kurulu

Prof. Dr. Ateş Parlar
Prof. Dr. Ender Kazazoğlu
Prof. Dr. Faruk Haznedaroğlu
Doç. Dr. Enis Güray

Kurumsal Satış Müdürü

Derya Arslan

Sorumlu Yazı İşleri Müdürü

Rahmi Çelikağ

Yazı İşleri

Elif Taman

Tercüme

Nilgün Kayhan

Abone Servisi

İlhan Köse, Ergül Kaya, Elvan Genç

Dental Tribune Grafik

Hakan Zengin

İdare Yeri

Meridyen İş Merk.
Eski Çırpıcı Yolu No:1/550
34010 Merter / İstanbul / Türkiye

Telefon

+90 212 481 02 20

Faks

+90 212 481 02 46

internet

www.vyg.com.tr / www.dentiss.com

e-posta

bilgi@vyg.com.tr

Basım Yeri

Elma Basım, İkitelli/İstanbul
Tel: 0212 697 50 50

© 2015, Dental Tribune International GmbH • Bütün hakları saklıdır.

Dental Tribune klinik bilgileri ve yapımcıların haberlerini doğru olarak yayınlarsa, fakat ürün talebinin geçerliliğinden ve dizgi hatalarından sorumlu değildir. Ayrıca, yayıncı ürün isimlerinden, isteklerinden ya da reklamverenler tarafından verilen beyanlardan sorumlu değildir. Yazarların görüşleri onlara aittir ve bunlar Dental Tribune International'ı yansıtmaz.

Dergi Adı Dental Tribune Türkiye, Yayın Türü Süreli - Yaygın, Basım Tarihi: 12.05.2015

Abone ücreti: 1 Yıllık (5 Sayı) 60,00 TL

■ Dental Tribune Türkiye, Dişhekimliği Dergisi abonelerine ücretsiz olarak gönderilir.

Filtek™ Bulk Fill Posterior Restoratif Tanıtıldı

3M ESPE, dayanıklılık için geliştirilen tek tabaka uygulama çözümünü diş hekimleriyle buluşturdu. 3M ESPE, Filtek™ Bulk Fill Posterior Restoratif ürününü düzenlenen özel etkinlikle diş hekimlerine tanıttı.

Yüz on yılı aşkın süredir yeni fikirler geliştiren ve bu fikirleri dâhiyane ürünlere dönüştüren 3M'in dental markası 3M ESPE, yeni ürünü "Filtek™ Bulk Fill Posterior Restoratif" ürününü piyasaya sürdü. Ürün, Renaissance İstanbul Bosphorus Otel'de düzenlenen bir etkinlikte diş hekimlerine tanıttı. 3M bu ürünüyle, diş hekimlerine zamandan tasarruf etmeyi ve güvenilir sonuçlar almayı sağlayan bir materyal sunuyor.

3M ESPE'nin Renaissance İstanbul Bosphorus Otel'de düzenlediği etkinliğe katılan diş hekimleri ürün hakkında 3M ESPE yöneticilerinden bilgi alma fırsatı buldu.

dâhiyane ürünlere dönüştüren 3M'in dental markası 3M ESPE'nin sunduğu Filtek™ Bulk Fill Posterior Restoratif, 5mm'ye kadar tek tabaka uygulayabilme, stres absorpsiyonu ve mükemmel aşınma direnci özellikleri ile bu ihtiyacı karşılıyor.

Ürünün içeriğindeki polimerizasyon stresini azaltan iki farklı metakrilat monomeri, benzer-

siz stres absorpsiyonu sağlıyor. Bu monomerler dayanıklılık ve aşınma direncinden ödün vermeden bulk uygulama yapılabilmesini sağlıyor.

Yapılan in-vitro araştırmalar, Filtek™ Bulk Fill Posterior Restoratif'in pazarda bilinen diğer bulk fill materyallerinden daha iyi bir aşınma direnci gösterdiği ortaya koyuyor. **DT**



Ürünün faydalarını aktaran 3M ESPE Türkiye Pazarlama Müdürü Evren Köksal, "Posterior bölgede yapılan restorasyonların çoğunda, diş hekimleri daha az zaman harcayarak güvenilir sonuçlar alacakları bir materyale ihtiyaç duymuyorlar. Filtek™ Bulk Fill Posterior Restoratif, hızlı ve kolay tek tabaka uygulama çözümü ile bunu sağlıyor. Filtek™ Bulk Fill Posterior Restoratif ile diş hekimlerinin yaptıkları işlemlerde yüzde 24 zaman tasarrufu sağlıyoruz" dedi.

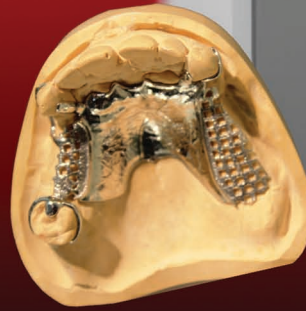
Diş hekimlerinin direk kompozit restorasyonların uygulama açısından en az teknik hassasiyet gerektirecek en etkili ve kolay uygulama aşamalarına sahip restorasyon materyallerini tercih ettiklerini belirten Doç. Dr. Dt. Hande Şar ise ürünle ilgili olarak şunları söyledi; "Klinik uygulamalarımız doğrultusunda, Filtek™ Bulk Fill Posterior Restoratif'in polimerizasyon sırasında gösterebildiği stres absorpsiyonu ve polimerizasyon derinliği açısından avantaj yaratabilecek monomerlere sahip olması posterior kavitelere uygulama kolaylığı sağlıyor.

Ayrıca kavite tek materyal ile bitirilebiliyor, karpül ile uygulanması kavitenin derin bölgelerine yerleştirilmesini, özellikle aproksimal alanlarda rahat kontak oluşturulabilmesine ve uygulamada zaman tasarrufuna imkan sağlıyor."

Dayanıklılık için geliştirilen tek tabaka uygulama çözümü 3M ESPE Filtek™ Bulk Fill Posterior Restoratif Diş hekimleri, posterior bölgede yapılan restorasyonların yüzde 70'inde, hasta sağlığından ödün vermeden daha hızlı ve kolay prosedür uygulayabilecekleri çözümler arıyor. Yüz on yılı aşkın süredir yeni fikirler geliştiren ve bu fikirleri

ProX® 100 Dental Direct Metal 3 Boyutlu Metal Yazıcı

ProX 100 Dental 3D yazıcısı ile tam yoğunlukta metal diş protezini saatler içerisinde üretmeniz mümkün.



3D mast

www.3dmast.com.tr
03124735151

3DSYSTEMS

Endodontik Dişlerin Restorasyonu: Bir Mühendislik Perspektifinden

Dr. Gregori M. Kurtzman, ABD

Giriş

Klinik başarı için dişin ens-trümante edilebilmesi ve obturasyon yapılabilmesi amacıyla kanalların belirlenmesi ve müzakere edilmesi gerekmektedir. Ancak uzun vadeli başarı için, endodontik tedavi görmüş dişin restorasyonu kritik öneme sahiptir. Diş restore edilemedikten sonra tedavinin endodontik kısmını tamamlamış olmamızın bir önemi yoktur. Bu düşünceyle, restorasyon aşamasına bir mühendislik perspektifinden bakmamız gerekmektedir. Çiğneme sırasında oluşan tekrarlı yüklemenin üstesinden gelebilmesi için kalan dişi güçlendirmek için yapılması gereken nedir? Bu makalede ferrulenin adeziv diş hekimliğindeki önemini yanı sıra postların ne zaman kullanılacağını ve en iyi malzemelerin neler olduğunu tartışacağız.

Ferrule: Günümüzde ne kadar önemlidir?

Diş hekimliğinde önemli bir kavram olan ferrulenin bonding evrimi ile önemi azalmıştır. Ne var ki, bu kavram bugün de dental bonding öncesinde olduğu kadar önemlidir. Peki, ferrule nedir? Bir ferrule, rezidüel diş yapısının diş boyutunu çevreleyen bir banttır ve bir varilin etrafını çevreleyen ve çitaları bir arada tutan metal bantlardan farklı değildir. Gelecekteki protetik kronun bir ferrule etkisi oluşturmasını sağlaması için gelecekteki kron tarafından korunacak olan diş yapısının dikey yüksekliğinin yeterli olması gerekmektedir; bunun endodontik tedavi görmüş olan dişin kırık insidansını önemli ölçüde azalttığı kanıtlanmıştır.^{1,2}

Bu kavramda önemli olan, bir chamfer veya bir shoulder preparasyonu da içerebilen kron preparasyonunun marj tasarımıdır. Bir chamfer marjı, dişin dikey eksenine paralel olmayan konik bir alana sahip olduğundan, ferrule yüksekliğine tam anlamıyla katkı sağlamaz. Bu nedenle, bir chamfer kullanıldığı zaman bu, marjın kenarı ile kalan diş yapısının koronal bölümünün üst yönü arasında 1mm'lik bir ilave yükseklik gerektirecektir. Dolayısıyla, endodontik tedavi görmüş veya diş yapısının önemli bölümleri eksik olan dişler restore edilirken bir chamfer kullanılması en iyi marj tasarımı veremeyebilir. Günümüzde, sabit protezlere yönelik, ister, uygulayıcının işyerinde ister laboratuvarında yapılan, tarama ve frezeleme eğilimi için shoulder preparasyonunun iç taraflarının taranmasının zor olduğunu belirtmek gerekir ve yuvarlanmış bir shoulder kullanılması tavsiye edilmektedir. Yuvarlanmış shoulder preparasyonu, marjda iç

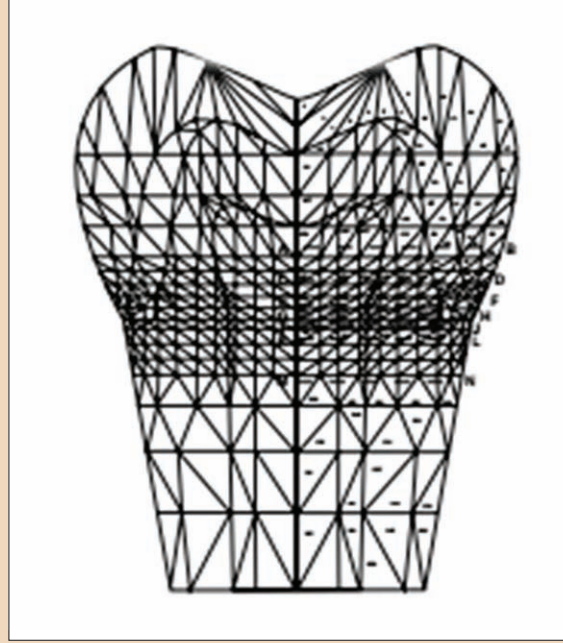
tarafı 90 derecelik açıyla hafifçe yuvarlak olan maksimum dikey duvar elde edilmesini sağlamaktadır. Bu da, taranan ve frezlenen marjların replikasyonunun daha iyi olmasını sağlamaktadır.

Bazı çalışmalar, ferrulenin kesinlikle çekici olmasına rağmen kalan diş / kök yapısına kullanılmaması gerektiğini göstermektedir.³ Alternatif olarak, etkili, uzun süreli restorasyon ile başarısız restoratif sonuç arasındaki farkın sadece 1mm kadar ilave diş yapısı olabileceği gösterilmektedir ki bu ek yapı bir ferrule ile kaplı olduğunda daha fazla koruma sağlanmaktadır. Böyle uzun ömürlü, fonksiyonel bir restorasyon öngörülmesi gibi oluşturulmadığında, bir ferrule kullanılabilmesi için kullanılabilir diş yapısını artırmak amacıyla kemik kron uzatma işlemi düşünülmelidir, ancak bu da dişin periodontal durumuna bağlıdır ve ferrule kullanılmadığında ekstraksiyon düşünülmelidir.⁴ Ichim ve diğerleri, "Yapılan çalışma bir ferrulenin bir post / kor / kron restorasyonun mekanik direncini arttırdığını teyit etmektedir.", diye ifade etmişlerdir.⁵

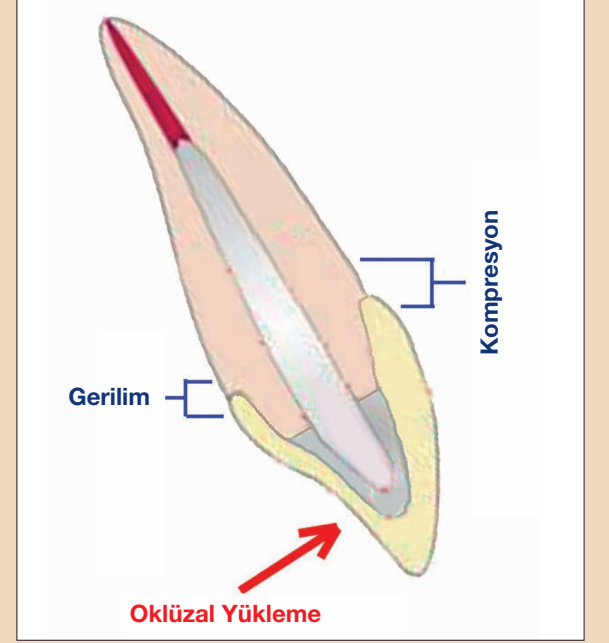
Ne kadar ferrule gereklidir?

Endodontik tedavi görmüş bir dişi yeniden yaparken, mevcut olan tüm dentinin, hatta ince kıymıkların dahi korunması en iyisidir. Dentinin söz konusu bu ince kıymıkları kor ile dişin kökü arasında ve kron ile kök arasında güçlü bir bağlantı sağlamaktadır.⁶ Mümkün olduğu kadar çok diş yapısının korunmaya çalışılması önemlidir ve bu ferrulenin yapılabilmesinin yanı sıra yüklemenin yoğunlaştığı yerlerde dişin servikal mukavemetinin muhafaza edilmesine de yardımcı olmaktadır. Mastikator yük altında dişlerin servikal kısmında gerinim yoğunlaşmaktadır, bu nedenle, endodontik tedavi sırasında dişin bu kısmının aşırı preparasyonundan kaçınılması ve dişin restorasyonu sırasında bu alanının korunması önemlidir (Resim 1).

Ne kadar ferrulenin gerekli olduğu üzerine yapılan birçok çalışma da, en az 2 mm ferrule kullanılmış olan dişlerin, daha az ya da hiç ferrule kullanılmayan dişlere göre restoratif açıdan anlamlı ölçüde daha uzun vadeli prognozu olduğu bulunmuştur. Libman ve ark tarafından, "Farklı ferrule tasarımlarının kullanıldığı tam kronlarda döküm post ve korlar için yapılan yorulma yüklemesi, bir kronun preparasyonu için en az 1.5 mm -2.0-mm uzunluğunda ferrule ihtiyacı olduğunu destekleyen kanıtlar sunulmaktadır. 0.5 mm ve 1.0 mm ferrule ile hazırlanan kronlar 1.5 mm ve 2.0 mm ferrule kullanı-



Resim 1. Posterior dişin, servikaldeki yüklenme sırasında gerinim yoğunluğunu gösteren, gerinim analizi. (Görüntü / Dr Gen McCoy)



Resim 2. Maksiller anterior diş çiğneme sırasında yüklendiğinden, kron marjlarında gerilim ve kompresyon meydana gelmektedir. (Görüntüler / Dr Gregori M. Kurtzman)

lanlara ve kontrol dişlere göre önemli ölçüde daha az sayıda döngüde başarısız olmuştur" şeklinde bildirilmiştir.⁷ Libman ayrıca, maksiller anterior bölgede meydana gelen eksen dışı yönde bir yüklemde, restorasyonun marjında yükün doğduğu taraf gerilim altındayken karşı tarafın kompresyon altında olduğunu da göstermiştir (Resim 2). Lingual marjdaki gerilim nedeniyle olan bu tekrarlı yüklemeye ve mikro gerilme, marjin açılmasına, bu da tekrarlayan çürüğe ve / veya endodontik kapamanın veya restorasyonun başarısız olmasına yol açabilmektedir (Resim 3).

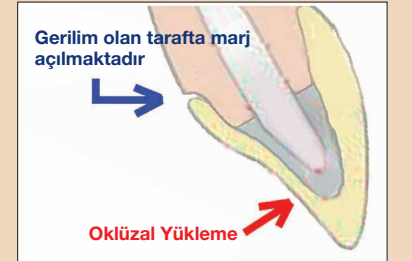Buna ek olarak, Libman ve diğerleri tarafından farklı yüksekliklerdeki ferrule karşılaştırılmasının yapıldığı gerinim çalışmalarına baktığımızda, 0.5 mm uzunluğunda bir ferrule kullanıldığında, gerilim altında gerinimin marjda daha fazla olduğunu ve dişin kor veya postun bulunduğu orta kısımlarında yoğunlaştığını görmekteyiz. 2.0 mm uzunluğunda ferrule kullanılmış olan dişlerde, marjlarda veya dişin servikal tarafının merkezinde gerinim yüklemesinin daha az olduğu gösterilmiştir. Servikal orta noktada gerinimin daha düşük olması, aşırı yüklemeye ve restoratif açıdan ba-

şarısızlık ihtimalini azaltmaktadır (Resim 4).

Koronal kapamanın başarısız olduğunun saptanması

Rutin kontrol randevusu için gelen hastanın, kendisinin farkında olmadığı, kron marjındaki yineleyen çürümenin klinisyen veya hijyenist tarafından fark edilmesi alışılmadık bir durum değildir. Bu durum, daha önce endodontik tedavi görmüş dişler söz konusu olduğunda daha da karmaşık hale gelmektedir. Burada hastayı uyaracak bir pulpa olmadığından sorun yoğun çürüme meydana gelene veya kron yerinden çıkana kadar fark edilmez. Freeman ve arkadaşları yayınlanan çalışmalarında, "Tam döküm kronlu üç farklı post ve kor tasarımı için yapılan yorulma yüklemesi, restorasyon ve diş arasında klinik olarak saptanamayan bir prelininer sızıntının oluşmasına yol açmıştır." şeklinde belirtmişlerdir.⁸

Literatür, koronal sızıntının endodontik tedavinin başarısız olmasında önemli bir faktör olabileceğini desteklemektedir.⁹⁻¹¹ Daha önce de tartışıldığı gibi, çiğneme sırasındaki yüklenmede, yetersiz miktarda ferrule olan marjların gerilimin olduğu tara-



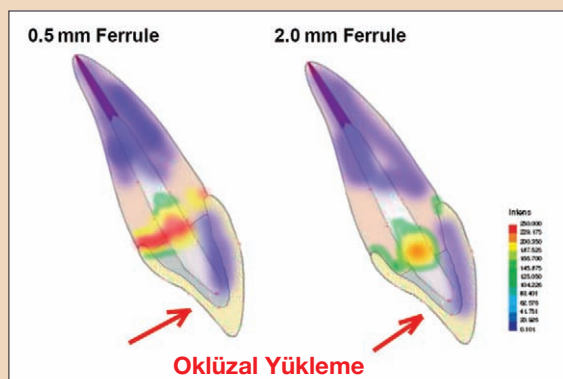
Resim 3. Gerilimin olduğu taraftaki marjin açılması zaman içinde yineleyen çürük veya restorasyonun ve endodontik tedavinin başarısız olmasına neden olabilir.

finda mikro açıklık oluşabilmekte, bu da zaman içinde sızıntıya yol açabilmektedir. Bu başlangıçta yineleyen çürük olarak görülebilir, ancak derinleşmesiyle ve obturasyon malzemelerinin açığa çıkmasıyla, ağız bakterilerinin apikal göçü sonucu endodontik tedavi başarısızlıkla sonuçlanabilir. Bu, bağlı kor ya da post / kor olduğunda en aza indirilebilir, ancak yeterli yükseklikte bir ferrule olmadığından endodonti veya restorasyon zaman içerisinde başarısız olacaktır.

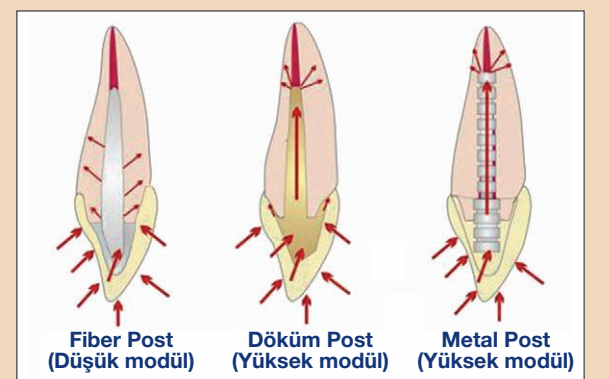
Tüm postların işlevi aynı mıdır?

Dişler işlevlerini, postun imal edildiği malzemeye, kökün den-

→ DT Sayfa 5



Resim 4. Oklüzal yüklemeye sırasında, ferrule yüksekliğine ilişkin gerinim yoğunluğunda ve konumundaki fark (Libman).



Resim 5. Bir döküm post ve prefabrik metal posta göre fiber postların yük dağılımının karşılaştırılması.

← DT Sayfa 4

tinine nazaran postun elastisite modülüne göre kök içinde dağıtılmış olan yüklerle bağlı olarak farklı şekilde yerine getirirler (Resim 5).

Bir diş fiber bir post ile restore edildiğinde aşırı yük nedeniyle başarısız olur, başarısızlık modu, kalan kök ve diş yapısının korunduğu koronaldır.¹² Fiber post ile restore edilmiş dişlerdeki bu başarısızlık modunda genellikle dikey kök kırığı çok nadir görülen bir durum olduğu için dişin restore edilmesine izin verir. Bitter[®] FRC postlar metal postlarla kıyaslandığında, çoğunlukla restore edilebilir bir başarısızlık modu ile birlikte, in vitro ortamda düşük kırılma direnci ortaya koymaktadır¹³ diye bildirilmiştir (Resim 6). Metal postlarla ister prefabrik ister döküm olsun, başarısızlık değeri daha yüksekti, döküm post ve kor örneklerinin yüzde 91'inde kökler kırılmışken, fiber post kullanılan örneklerin hiçbirinde kök kırığı görülmedi; post ve kor genellikle diş kompoziti ve kor ara yüzünde kırılmaktadır.¹⁴ Metal postun apikal ucunun elastisite modülü kendisini çevreleyen kökten daha yüksek olduğundan baskının burada yoğunlaşması nedeniyle dikey kök kırığı sık karşılaşılan bir durumdur (Resim 7). Postun köke sementasyonunun bozunması, yük altındayken postun dişin içinde mikroskobik olarak kaymasına olanak sağlamaktadır, bu da servikal bölgede tork verilmesine yol açarak dikey kök kırılması ile sonuçlanabilmektedir.

Metal postlar kök dentininden daha sert olduğundan (daha yüksek elastisite modülü), stresin postların apikalinde yoğunlaştığı metal postların kullanılması dikey kök kırıklarına ve dişin katastrofik kaybına neden olmaktadır. Ansari "Başarısızlık riski oram metal döküm postlarda (98 metal posttan 9 tanesi başarısız olmuştur) karbon fiber postlara (kullanılan 97 tanesinin hiçbirisi başarısız olmamıştır) göre daha fazladır."¹⁵ diye bildirmiştir. Ancak köke eşit veya daha büyük bir esnekliğe sahip olan fiber postlarda (daha düşük elastisite modülü) stres servikal bölgede yoğunlaşmaktadır, bu da post ve korda yatay kırıkların oluşmasına neden olmaktadır ki bu durumda diş genellikle kurtarılabilir.

Elastikiyet modülü malzemenin bağlı sertliği anlamına gelmektedir. Malzeme ne kadar sertse bağlı modülü de o kadar yüksektir. İki farklı malzeme birlikte yerleştirildiği zaman, örneğin, bir diş köküne bir post yerleştirildiğinde, malzemelerden hangisi daha sertse elastikiyet modülü onun tarafından etkilenir. Dentinin ortalama elastisite modülü, 17.5 (+/- 3.8) GPa, bu cam fiber postlarda 24,4 (+/- 3.4) GPa, titanyum prefabrik postlarda 66.1 (+/- 9.6) GPa prefabrik paslanmaz çelik postlarda 108,6 (+/- 10.7) GPa ve döküm altın postlarda 53.4 (+/- 4.5) GPa'dır. Soy ya da baz metallere imal edilen döküm postlar soy alaşımlardan imal edilenlerden daha yüksek modüle sahiptir ve bağlı sertlikleri paslanmaz

çelik prefabrik postlara yaklaşılmaktadır. Fiber postların elastisite modülü dentininkine daha yakındır (Resim 8). Fiber ve metal postların eğilme dayanımı kök dentininden sırasıyla dört ve yedi kat daha yüksektir ve bir postun dişi güçlendirip güçlendirmedeği hala tartışılmaktadır.¹⁶

¹⁷ Bir postun temel amacı, kor'un retansiyonuna yardım etmektir.

Servikal ferrulenin olmamasının, kök içinde oldukça yüksek stres seviyelerine sebebiyet veren, belirleyici negatif bir faktör olduğu tespit edilmiştir. Ferrule


olmadığı zaman, prefabrik metal post / kompozit kombinasyonu, döküm post ve kor'dan daha fazla servikal stres oluşturmuştur. Zira ferrule rekonstrüksiyon malzemesinin gerilmelerin yoğunluğu üzerindeki mekanik etkisini kaldırıyor gibi görünmektedir. Ferrule kullanıldığında, rekonstrüksiyon malzeme seçiminin servikal stres düzeyi üzerinde herhangi bir etkisi olmamıştır. Amacı servikal bölgeyi korumak olan kök kanal postun, yeterli rezidüel koronal dentinle bile faydalı olduğu gösterilmiş-

tir. Bir kök kanal postun varlığında, servikal stres düzeyleri olmadığı duruma karşılaştırıldığında daha düşüktür. Pierrisnard, elastisite modülü ne kadar yüksek olursa stres düzeylerinin de o kadar düşük olduğu sonucuna varmıştır.¹⁸


Uygulanan kuvvetlerin post ve kök uzunluğu boyunca dağıtılması ve postun apikal ucunda yoğunlaşmaması için postun imal edildiği materyalin kök dentini ile aynı elastisite modülüne sahip olması gerekmektedir. Çalışmalar, farklı sertlikteki

bileşenler yüklendiğinde, bozulma olmaksızın kuvvetlere direnme yeteneğine, daha sert olan bileşenin sahip olduğunu göstermiştir. Post daha sert bir malzemedir olduğunda, bu stres postun apikal ucunda yoğunlaşmaktadır. Kök dentininden daha sert olan bir post kullanıldığında, daha az sert bileşenin başarısız olması kaçınılmazdır.¹⁹ Dentinden önemli ölçüde daha yüksek elastisite modülüne sahip postlar, diş / sement / post arayüzünde

→ DT Sayfa 6




Symposium on Aesthetic Dentistry




MIDDLE EAST MEDITERRANEAN DENTAL CONGRESS

2015



ROME
JUNE
18-19-20

Atahotel Villa Pamphili
Via della Nocetta, 105 - Rome



BORDERLINE BETWEEN CONSERVATIVE THERAPY AND IMPLANTS

Faculty invited

June 18th
Room Pamphili
ENDO-OPERATIVE SYMPOSIUM
Franco, Baratieri, Maggiore, Kim, Solomon, Bertani, Generali, Grandini, Abu Tahan, Nair

Room Borghese
REGENERATIVE SYMPOSIUM
Jacotti, De Stavola, Ronda, Wang, Felice, Di Stefano, Pagnutti, Grusovin, Rossi, Schlee

OPENING CEREMONY

June 19th
Room Pamphili
PERIO-IMPLANT SYMPOSIUM
Di Dino, Park, Simion, Covani, Steigmann, Abundo, Tabanella, Testori

Room Borghese
MULTIDISCIPLINARY PROGRAM
Andrade, Grous, Nair, Stanley, Vanlioglu, Voyiazis, Hanefi, Kaitsas, Paolone, Andreasi Bassi

Room Pignatelli A
MICRO SURGICAL ENDOCOURSE
Kim, Maggiore


June 20th
Room Pamphili
ORTHO-PROSTHO SYMPOSIUM
De Stefano, Sculean, Chu, Canullo, Cocchetto, Simonpieri, Ghirlanda, Luzi

Room Borghese
MULTIDISCIPLINARY PROGRAM
Sonaglia, Eliades, Buicu, Daghustani, Makary, Grous, Arlotta, Xhanari


Room Pignatelli A
SINUS ELEVATION COURSE
Testori

ANDI Roma President: **Sabrina Santaniello**

Chairman of the Congress: **Roberto Pistilli**, Chairman of the Scientific Committee: **Gabriele Pecora**
Chairman of the Organizing Committee: **Gilberto Triestino**, Chairman of the Local Organizing Committee: **Nicola Illuzzi**,
Aesthetic Dentistry: **Antonio Scarano**

 **Medicon Italia**
Congressi

Organizing Secretariat
Via del Buon Ricovero, 10
00189 Roma - Tel. 06/3233301
www.mediconitaliacongressi.it

 **ANDI ROMA**
SERVIZI

Provider C.M.E.
Aut. Prov. CNFC n.1301
Via G.L. Squarcialupo, 11 - 00162 Roma
www.andiromaservizi srl

For further information and Registration Form please link on: www.mediterraneancongress.com

with educational contribution

AL.FA. MODEL, ALTER INGEGNERIA, BICON, BIOMAX, BIOSAFIN, BIOTECK, BOTISS BIOMATERIALS, DE ORE BIOMATERIALS, DENTALICA, DITRON DENTAL, DL MEDICA, DREAMED, EXEA, FMD, GEISTLICH BIOMATERIALS, GLANZ, GMV, HU-FRIEDY, INTRA-LOCK, ISASAN, ITALFARMACIA, LEADER ITALIA - NOVAXA, MECTRON, MEGAGEN ITALIA, MERIGHI UMBERTO, METAL FREE, MICERUM, NEOBIOTECH, NOBEL BIOCARE ITALIANA, NOBIL METAL, NORIS MEDICAL, NUVOLA, ODONTOIATRICA - NETWORK DEL SORRISO, OMNIA, OSTEOBIOL, PHILIPS, PRODENT ITALIA, RENAULT FILIALE DI ROMA - RENAULT CONCESSIONARIA A. FIORI, ROMA URGENZA, ROMADENT 2C, SIRONA DENTAL SYSTEMS, STUDIO & SINTESI, SUNSTAR, SWEDEN & MARTINA, TECNO GAZ, TEKKA, VOCO, ZIMMER

← DT Sayfa 5

olası post ayrılması ve başarısızlığı ile sonuçlanacak stresler oluşturmaktadırlar. Endodontik olarak restore edilen dişte yinelenen yüklemeye oldukça, metal post ve kök dentininin arasında ki arayüzde bulunan sement sonunda bozularak post mikro kaymasına olanak verir. Bu, kök üzerine dikey kök kırılması ve katastrofik diş kaybına yol açan, yüksek gerilimlerin uygulanmasına izin verir. Metalik postların modülünün (katılık) yüksek olması onları sert ve bu gerilimleri absorbe edemez hale getirir. Buna ek olarak, oklüzal ve lateral kuvvetlerin metal bir kor ve post yoluyla iletimi gerilimleri yoğunlaştırabilmekte, bu da istenmeyen olası kök kırılmaları ile sonuçlanabilmektedir.²⁰ Dentinin elastisite modülü yaklaşık 14 ila 18GPa'dır. Fiber postlar, post üreticisine bağlı olarak, yaklaşık 9 ila 50GPa'lık modüle sahiptir. Bu, fiber post ve kök dentini arasında, post fleksiyonunun diş fleksiyonunu taklit etmesine izin veren, bir elastikiyet benzerliği sağlamaktadır. Fiber post gerilimleri absorbe edip dağıtmakta ve böylece köke iletilen gerilim azaltılmış olmaktadır.²¹ Fiber postlarda fiberlerin uzunlamasına dizilimi ve postun elastikiyet modülünün dentininkine eşit veya daha az olması, gerilimi, kök kırıkları yerine kor / kök arayüzünde bozulma olasılığını artırmak amacıyla, dişin içine ve chamferli shoulder'ın uzağına yeniden dağıtabilir. Başarısızlık aşırı yüklemeye nedeniyle meydana geldiğinde, bozulma genellikle koronal kısmında olmakta ve çoğunlukla katastrofik diş kaybı olmadan, dişin yeniden restore edilme olasılığının olduğu, diş arayüzünde kor kırılması olarak görülmektedir.²²

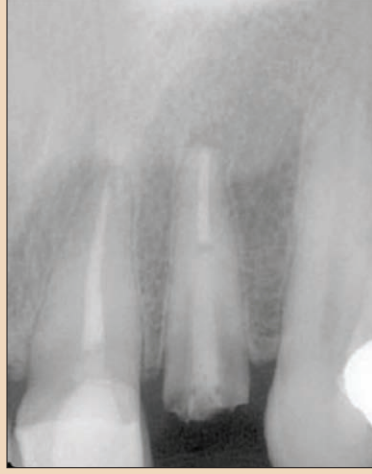Fiber postların eğilme özellikleri, metal postlardan daha yüksek ve dentininki ile benzerdir.²⁵

Oysa prefabrik paslanmaz çelik postlar fiber postlar ile karşılaştırıldığında bozulma sırasında önemli ölçüde daha yüksek kırılma direnci sergilemiştir. Prefabrik paslanmaz çelik post ve seramik post ile karşılaştırıldığında karbon fiber postun başarısızlık modu kalan diş yapısı açısından çok daha olumludur.²⁴

Prefabrik metal postlara daha estetik bir alternatif olarak, fiber postlardan daha önce piyasaya sunulmuş olan seramik postlar günümüzde yaygın olarak kullanılmaya başlanmıştır. Seramik postların elastisite modülü 170-215GPa'dır, bu da dentinin yaklaşık 15 katıdır. Bu seramik postların hepsi çok serttir ve kök kanalına fiber postlardan çok daha fazla gerilim iletirler, bu da metal postlarda görülen dikey kök kırılmasıyla geri dönüşü olmayan kök hasarına yol açmaktadır. Günümüzde, endodontik tedavi görmüş dişlerin restorasyonunda bunların kullanımını tavsiye edilmemektedir.²⁵

Endodontik tedavi görmüş dişlerin restorasyonuna karar verilmesi

Endodontik tedavi görmüş dişlerin restorasyonunda, en uzun vadeli sağkalım için, kalan



Resim 6. Koronal yatay kırığın suprakrestal olarak gösterildiği, fiber post kullanılarak restore edilmiş diş. Genelikle fiber postlar kullanılarak restore edilmiş dişler aşırı yüklenildiği zaman görülmektedir.

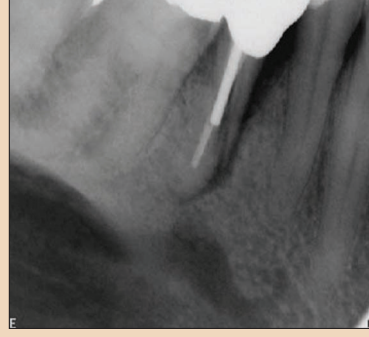dişin nasıl yeniden yapılandırılacağına bir mühendislik bakışıyla ele alınması gerekmektedir. Bu düşünceyle, uygulayıcının, endodontik tedavi sonrasında dişte şu anda var olan ana diş yapısı ve restoratif materyal miktarına dayanarak dişi sınıflandırması gerekmektedir.

Çok azı eksik ya da daha önceden restore edilmiş olan diş:

Marjinal sırt bölgesi ve proksimal yüzeye doğal diş yapısından oluştuğunda ve restore edilmiş olduğunda posterior dişler güçlenir. Endodontik tedavi geçirmiş dişlerde, çukurlardan ve fissürlerden her hangi birinde pulpa tutulumuna giden oklüzal çürüme veya daha önce yerleştirilen küçük-orta büyüklükte bir amalgam veya kompozit restorasyonun olması, konservatif restorasyon yapılmasını gerektirmektedir (Resim 9). Bu dişler, mevcut restoratif malzemesinin çıkarılması ve 2 ila 3mm kanal da dâhil olmak üzere pulpa (diş odasındaki obturasyon malzemesinin temizlenmesi ile restore edilebilir. Dişin içine yapışan geleneksel bir kompozitin yerleştirilmesi, bu dişler için uzun vadeli iyi bir restoratif çözüm sağlamakta ve genellikle kron kullanımını gerektirmez. Giriş veya mevcut restorasyon, hâlihazırda bulunan tüberkül genişliğinin büyük bölümünü bırakmalıdır. Çürüğün ve tüberkül genişliğini işgal eden mevcut restoratif materyallerin çıkarılmasını müteakip yapılan preparasyonla diş yapısının yarısının eksilmesi daha kapsamlı bir restorasyona işaret etmektedir.

Diş yapısı orta derecede eksik veya daha önceden restore edilmiş olan diş:

Restore edilecek dişin marjinal sırtlarından biri veya her ikisi eksik olduğunda ve bu alanlar daha önce restore edilmiş ya da restore edilecek olduğunda, yapılandırılmış bir kompozit yerleştirme nihai restorasyon için yeterli olmayacaktır (Resim 10). Marjinal sırtlar dişin gücünü artırarak dişin tüberkül eğilmesine karşı direnç göstermesini sağlamaktadır. Bunlar eksik olduğunda, dişin fonksiyonel yüklenmesi daha fazla tüberkül eğilmesine izin verecek ve bunun sonucu olarak, çiğneme fonksiyonu sırasında kırılma olasılığı daha yüksek olacaktır. Bu dişlerin restorasyonu, tam kaplama kronun ardından,

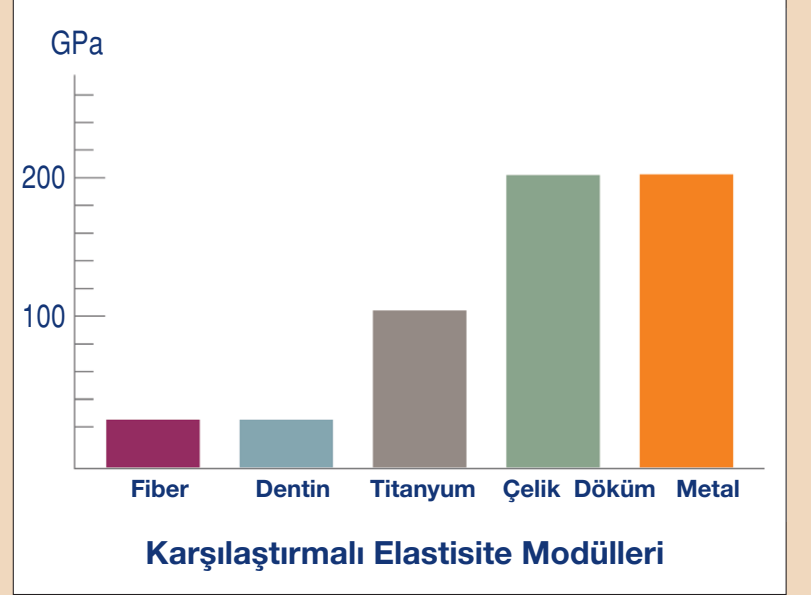


Resim 7. Metal post kullanılarak restore edilmiş bir dişte oluşan dikey kök kırığı.

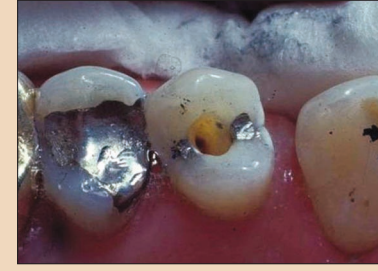opsiyonel pimler veya kor için olan diğer kalıcı unsurlarla birlikte bir kor oluşumunu gerektirecektir. Kron preparasyonundan sonra tüberküllerde kalan diş yapısı, ferrule ve kor'un tutulması için yeterli olduğundan postların kullanılmasına çoğu zaman gerek kalmamaktadır. Post kullanımı, brüksizm veya diş sıkma sorunu olan ya da dişin oklüzal düzleme ilişkin pozisyonu nedeniyle oklüzionları restore edilmiş olan diş üzerine daha yüksek kuvvetler uygulayabilen hastalarda düşünülebilir. Ferrule yapılamaması durumunda, uygulayıcı, ferruleyi değerlendirmek için kemik kron uzatma veya kasıtlı erüpsiyon seçeneklerini düşünmelidir. Endodontik tedavinin gerçekleştirilmesi için oluşturulan erişim, tüberkül eğilme açısından dişi zayıflattığından ve inley bağlandığında bir kama gibi hareket edip tüberkülleri ayrılmaya zorlayarak diş kırığına neden olabileceğinden, endodontik tedavi görmüş dişlerde inley restorasyonlardan kaçınılmalıdır. Onley restorasyon kullanılabilir ve tasarım, tüberkül eğilmesinin sınırlanması amacıyla tüberküllerin nallanması işlemi de içermelidir.

Diş yapısının önemli bölümü eksik veya daha önceden restore edilmiş olan diş:

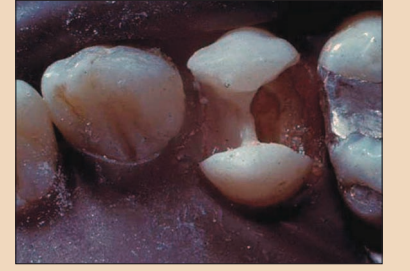Eski restoratif materyallerin çıkarılması ve çürüklerin temizlenmesiyle geriye kalan dişin önemli bir bölümünün yenilenmesi gerektiğinden, bu dişlerin restore edilmesi oldukça zorlu bir iştir (Resim 11). Bu dişlerde, kalan diş yapısının kor'u tutması için postların yerleştirilmesi gerekmektedir. Postların amacı kor'u korumak olduğu için, çok kanallı dişleri de her bir kanala postun kor ile kalan diş yapısına cross-pin tekniği ile yerleştirilmesi önerilmektedir (Resim 12). Posterior dişlerde kanalların açılması nedeniyle oluşan postların projeksiyonu, dişin koronal kısmında postların konverjansına yol açar. Bu da kor'u yerine hapseder ve sadece tek bir post yerleştirildiğinde görülen, post kırılmasının veya işlev sırasında yerinden çıkmasının önlenmesine yardımcı olur. Tüberküller olmadığında kor kısmının tutulmasına yardımcı olması için ve yerleştirilen postlara bir ilave olarak pimlerin kullanılması da düşünülebilir. Bu dişlere, yük altında tüberkül eğilmesinin sınırlanması amacıyla, tam kaplama kron yapılması gerekmektedir. Diş yapısı orta derecede eksik olan dişlerde, tüberkül eğilmesini sınırlamadıklarından inleylerin kullanımından kaçınılmalıdır. Bazı durumlarda istenilirse bir onley kullanılabilir, ancak



Resim 8. Farklı post malzemelerin karşılaştırmalı elastisite modülleri.



Resim 9. Endodontik tedavi sonrasında çok azı eksik ya da restore edilmiş olan diş.

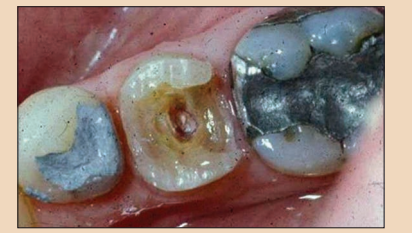

Resim 10. Endodontik tedavi sonrasında diş yapısının önemli bölümü eksik veya daha önceden restore edilmiş olan diş.

preparasyon tasarımının bir parçası olarak tüberkül eğilmesinin sınırlanması için tüberküller nallanmalıdır. Ferrule yapılamadığında, ferrule iyileştirmesi için yine kemik kron uzatma veya kasıtlı erüpsiyon düşünebilirsiniz.

Sonuç

Endodontik tedavi görmüş dişlerin restorasyonunun, uzun vadeli sağkalımın sağlanması için bir mühendislik bakışıyla ele alınması gerekmektedir. Ferrule genellikle günümüz adeziv diş hekimliğinde göz ardı edilmektedir, ancak geçmişte olduğu gibi bugün de aynı derecede önemlidir. Ferrule olmamasının dişin sağkalımını etkilediği gösterilmiştir ve literatür 2.0mm uzunluğunda ferrule kullanımını desteklemektedir, bu çiğneme sırasında yüklemeye yönü nedeniyle maksiler anterior dişlerde çok daha önemlidir. Ayrıca, uzun vadede olası sorunlarda geriye kalan dişin nasıl restore edildiğinin de payı bulunmaktadır. Metal postlar dişe aşırı yüklenme olduğunda oluşabilen dikey kök kırıkları nedeniyle daha az sıklıkla kullanılmaktadır ve giderek köklerin elastisite mo-



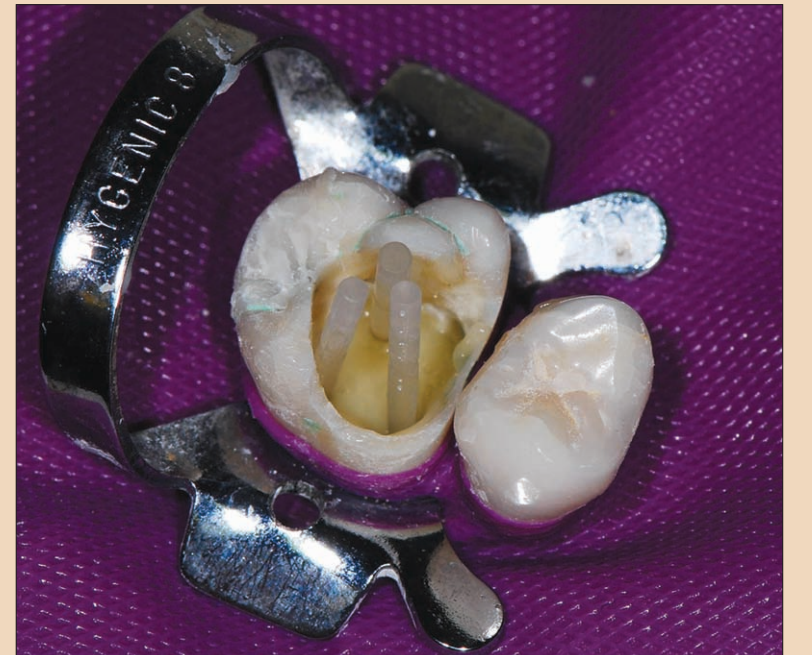Resim 11. Endodontik tedavi sonrasında diş yapısının önemli bölümü eksik veya daha önceden restore edilmiş olan diş.

dülünü taklit eden fiber postların kullanımına yönelmiştir. Fiber post kullanılarak restore edilen dişlere aşırı yüklenme olduğunda, kırık genellikle, geriye yeniden restore edilmesine yetecek kadar diş bırakarak, dişin koronal (supragingival) bölümünde olmaktadır. Gereğinden fazla mühendislik süreci uygulanan dişler nadiren başarısız olurken yeterli mühendislik sürecine maruz kalmayanların birçoğu başarısız olmaktadır. DT

Kaynaklar

1. Barkhodar RA, Radke R, Abbasi J: Effect of metal collars on resistance of endodontically treated teeth to root fracture. J Prosthet Dent

→ DT Sayfa 7



Resim 12. Çoklu fiber postlar kor'u geriye kalan diş yapısına kilitlemek için bir molar içine yerleştirilmiştir.

← DT Sayfa 6

- 61:676, 1989.
- Galen WW, Muella K.: Restoration of the Endodontically Treated Tooth. In Cohen, S. Burns, RC., editors: Pathways of the Pulp, 10th Edition.
 - Stankiewicz NR, Wilson PR. The ferrule effect: a literature review. Int Endod J, 55:575-581, 2002.
 - Galen WW, Mueller KI: Restoration of the Endodontically Treated Tooth. In Cohen, S. Burns, RC., editors: Pathways of the Pulp, 8th Edition. St. Louis: Mosby, Inc. 2002, page 771.
 - Ichim I, Kuzmanovic DV, Love RM.: A finite element analysis of ferrule design on restoration resistance and distribution of stress within a root. Int Endod J. 2006 Jun;59(6): 443-452.
 - Nicholls JI. An engineering approach to the rebuilding of endodontically treated teeth, J Clin Dent, 1:41-44, 1995.
 - Libman WJ, Nicholls JI: Load fatigue of teeth restored with cast posts and cores and complete crowns. Int J Prosthodontics 8:155-161, 1995.
 - Freeman MA, Nicholls JI, Kydd WL, Harrington GW: Leakage associated with load fatigue-induced preliminary failure of full crowns placed over three different post and core systems. J Endod 24:26-32, 1998.
 - Ricucci D, Siqueira JF Jr.: Recurrent apical periodontitis and late endodontic treatment failure related to coronal leakage: a case report. J Endod. 2011 Aug;37(8):1171-5. doi: 10.1016/j.joen.2011.05.025.
 - De Moor R1, Hommez G.: [The importance of apical and coronal leakage in the success or failure of endodontic treatment]. Rev Belge Med Dent (1984). 2000;55(4): 334-344.
 - Sritharan A.: Discuss that the coronal seal is more important than the apical seal for endodontic success. Aust Endod J. 2002 Dec;28(5): 112-115.
 - Jimenez MP, et al. Fracture resis-


- tance of endodontically treated teeth with fiber composite posts. IADR abstract no. 323, March, 2002.
- Bitter K Kielbassa AM: Post-endodontic restorations with adhesively luted fiber-reinforced composite post systems: a review. Am J Dent. 2007 Dec;20(6):555-560.
 - Martinez-Insua A, et al. Comparison of the fracture resistances of pulpless teeth restored with a cast post and core or fiber post with a composite core. J Prosthet Dent 80(5), 1998.
 - Al-Ansari A.: Which type of post and core system should you use? Evid Based Dent. 2007;8(2):42.
 - Plotino G, Grande NM, Bedini R, Pameijer CH, Somma F.: Flexural prop-

- erties of endodontic posts and human root dentin. Dent Mater. 2007 Sep;23(9):1129-35. Epub 2006 Nov 20.
- Stewardson DA1, Shortall AC, Marquis PM, Lumley PJ.: The flexural properties of endodontic post materials. Dent Mater. 2010 Aug;26(8): 730-6. doi: 10.1016/j.dental.2010.05.017. Epub 2010 Apr 21.
 - Pierrisnard L, Bohin F, Renault P, Barquins M.: Corono-radi - cular reconstruction of pulpless teeth: a mechanical study using finite element analysis. J Prosthet Dent. 2002 Oct; 88(4):442-448.
 - King PA, Setchell DJ. An in vitro evaluation of a prototype Carbon fiber reinforced prefabricated post

- developed for the restoration of pulpless teeth. J Oral Rehabil 1990;17: 599-609.
- Purton DG, Chandler NP. Rigidity and retention of root canal posts. Br Dent J 1998;184:294-296.
 - Cormier CJ, Burns DR, Moon P. In vitro comparison of the fracture resistance and failure mode of fiber, ceramic and conventional post system at various stages of restoration. J Prosthodont 2001;10:26-56.
 - Martinez-Insua A, da Silva L, Rilo B, Santana U. Comparison of the fracture strength of pulpless teeth restored with a cast post and core or carbon fiber post with a composite core. J Prosthet Dent 1998;80:527-532.
 - Chieruzzi M, Pagano S, Pennacchi

- M, Lombardo G, D'Errico P, Kenny JM.: Compressive and flexural behaviour of fibre reinforced endodontic posts. J Dent. 2012 Nov; 40(11):968-78. doi: 10.1016/j.jdent.2012.08.005. Epub 2012 Aug 21.
- Padmanabhan P. A comparative evaluation of the fracture resistance of three different pre-fabricated posts in endo - dontically treated teeth: An in vitro study. J conserve Dent 2010;13:124-128.
 - Maccari PC, Conceição EN, Nunes MF. Fracture resistance of endodontically treated teeth restored with three different prefabricated esthetic posts. J Esthet Restor Dent 2005; 15:25-31.

Yazışma Adresi



Dr. Gregori M. Kurtzman

Silver Spring, Maryland'da, özel bir genel klinikte çalışmaktadır ve Maryland Üniversitesi'nde eski öğretim üyesidir. Restoratif diş hekimliği, endodonti, implant cerrahisi ve protez, hareketli ve sabit protezler, periodontoloji konularında uluslararası dersler vermiştir. 260'm üzerinde yayımlanmış makalesi bulunmaktadır. Genel Diş Hekimliği Akademisi, Amerikan İmplant Protez Akademisi, Diş Hekimleri Amerikan Koleji, Uluslararası Oral İmplantologlar Kongresi, Pierre Fauchard Akademi, Uluslararası Diş Hekimliği Akademisi üyesi; Genel Diş Hekimliği Akademisi ve Uluslararası Oral İmplantologlar Kongresi'nden mastır ve Amerikan Dental İmplant Derneği ve Uluslararası Oral İmplantologlar Kongresinden diplomalıdır.

İletişim

Leisure World Plaza Professional Building
3801 International Drive, Suite 102
Silver Spring, MD 20906
ABD
drimplants@aol.com

BUL MEDICA DENTAL

13-15 May 2015



take your invitation here



www.bulmedica.bg

 INTER EXPO CENTER • IEC

Uyumsuz Protez Taşıyıcısı Bulunan Vakada İmplant Destekli Barlı Protezle Estetik ve Fonksiyonel Tedavi

Carlo Borromeo, İtalya

Giriş

74 yaşında bayan hasta kliniğimize eski protezlerinin estetiğinin ve fonksiyonunun iyileştirilmesi için başvurdu. İlk muayene sonrası hastanın eski üst protezlerinin eskimiş ve oldukça harap olduğu, alt protezlerinin ise 4

implant üzerine hazırlanmış olduğu buna bağlı alt ve üst protez arasında farklar bulunduğu görülmüştür. İlk göze çarpan sorun alt protezin dişlerinin implantlarla altyapı arasında hazırlanacak boşluğun planlanmasındaki hatalı prosedür nedeniyle dişlere

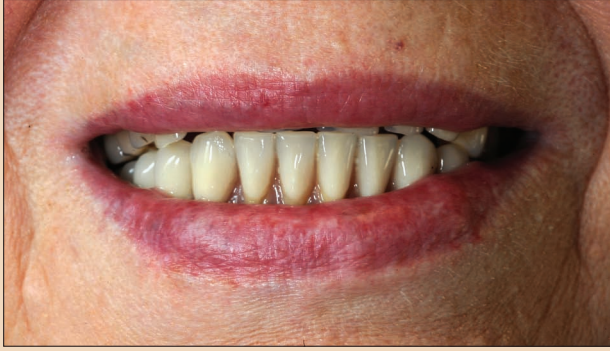yeterli yer kalmadığı ve buna bağlı olarak alt dişlerin aşırı miktarda görüldüğüydü.

Hasta istirahat pozisyonundayken yüksekliğin kendi başına gerekenden fazla olduğu görülebiliyordu. Hastayla birlikte konuşup protezlerinin tekrar arti-

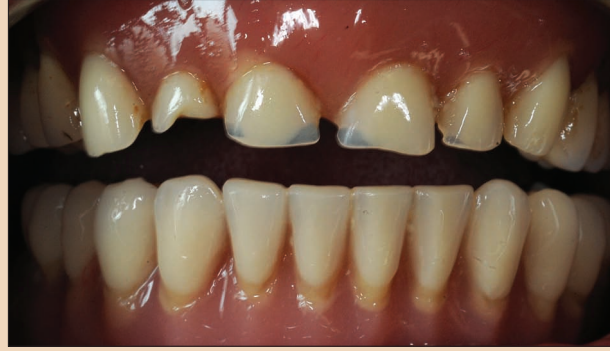külatöre bağlanıp, optimum estetik ve çiğneme fonksiyonunun sağlanabileceği şekilde düzeltilmesi konusunda hemfikir olduk. Ancak bu değerlendirmeler tamamlandıktan sonra doğru ve uygun tutucu bağlantı sisteminin seçimine geçilebilirdi. Bu sistem

bize bu hasta için uygun altyapıyla desteklenen uygun tutucunun ve gerekli kalınlığa sahip uygun protezin doğru şekilde yapılmasını sağlamaktadır.

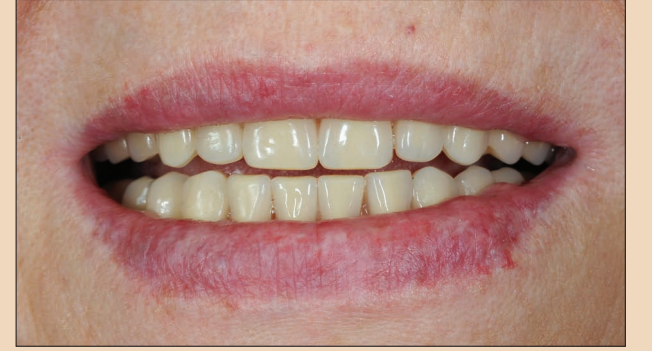→ DT Sayfa 9



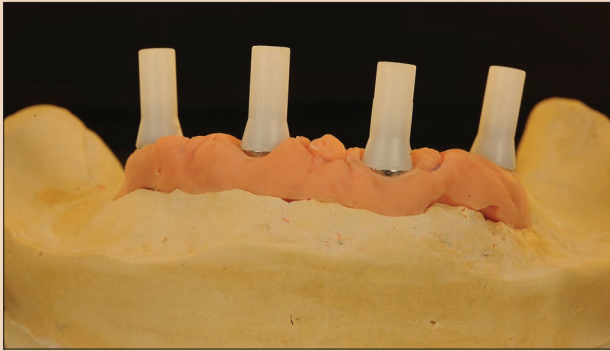
Resim 1. Hasta ilk klinik seans sırasında.



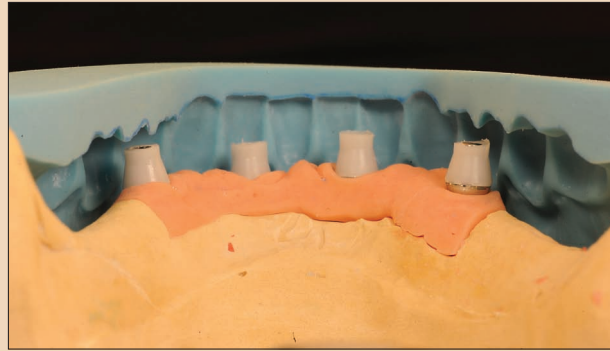
Resim 2. Hasta, ilk klinik seans sırasında ağız açıcı ile.



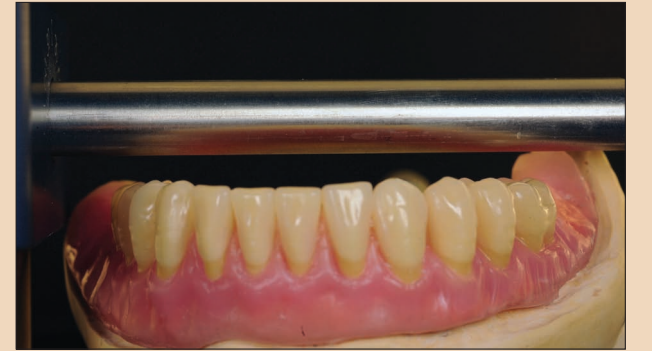Resim 3. Dişlere balmumu-testinin uygulanması.



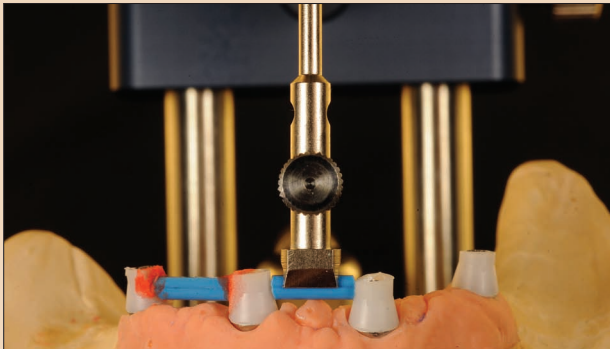
Resim 4. Dökme bileşenlerin model üzerine yerleştirilmesi.



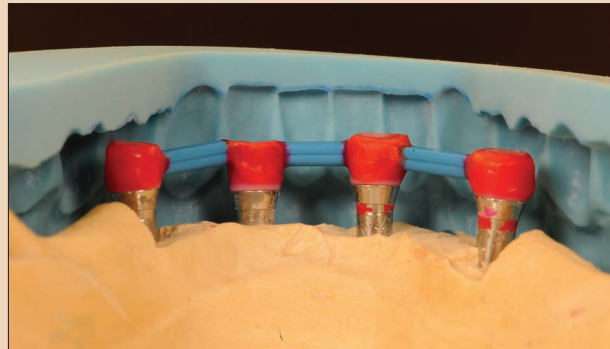
Resim 5. Alanların kontrol edilmesi için yerleştirilmiş olan silikon plaklar.



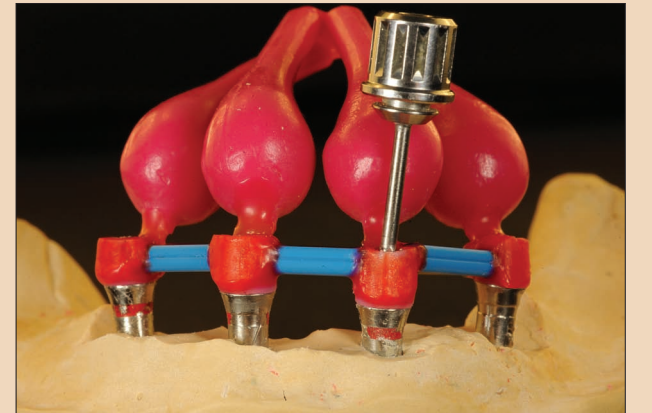
Resim 6. Yerleştirme çizgisinin, oklüzal ve insizal düzlemi doğrularak, bir paralelometre ile belirlenmesi.




Resim 7. OT Bar'ın yerleştirilmesi.



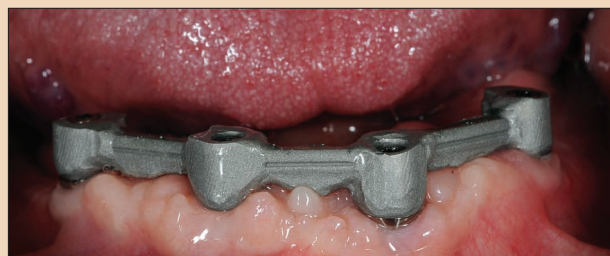Resim 8. Vestibüler plak kullanılarak boyutların kontrol edilmesi.



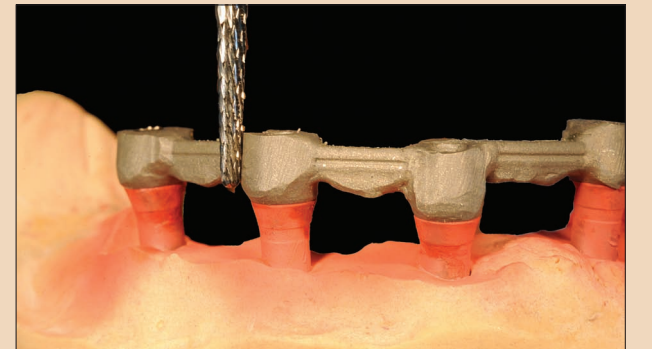
Resim 9. Bar'ın model üzerinde spru edilmesi.



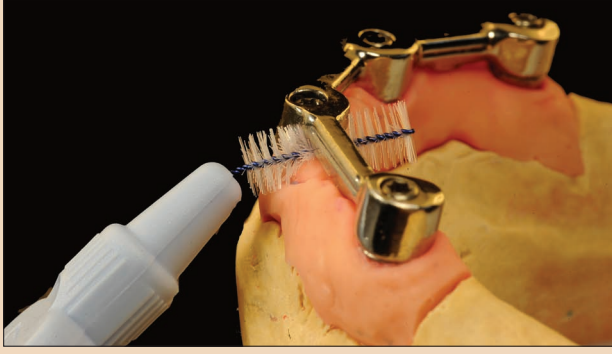
Resim 10. Tamamlamadan önce model üzerinde bar'ın hassasiyetinin kontrol edilmesi.



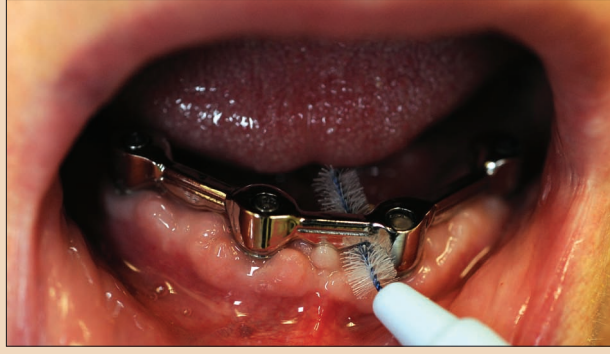Resim 11. Bar'ın hasta ağızında kontrol edilmesi.



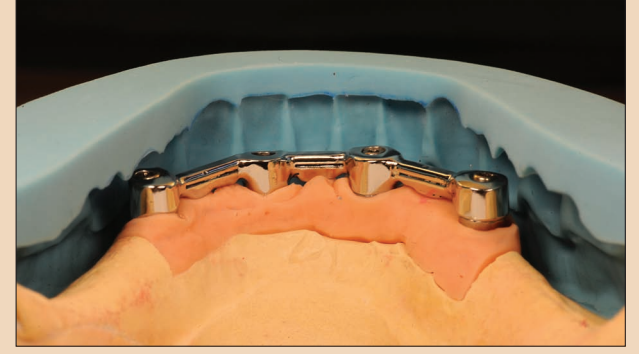
Resim 12. Modelin düzeltilmesi ve tamamlanması.



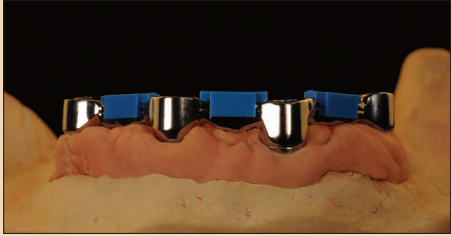Resim 13. Alanların hijyen amacıyla bir tüp temizleyici ile kontrol edilmesi.



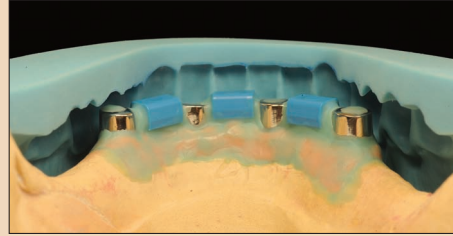
Resim 14. Ğızdaki alanların tüp temizleyici için kontrol edilmesi.



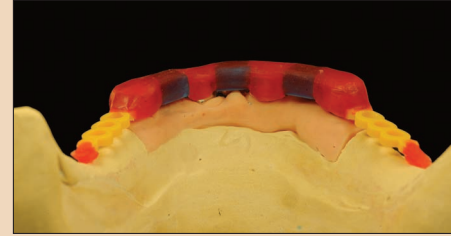
Resim 15. Üst yapının yapımı için boyutların vestibüler plak ile kontrol edilmesi.



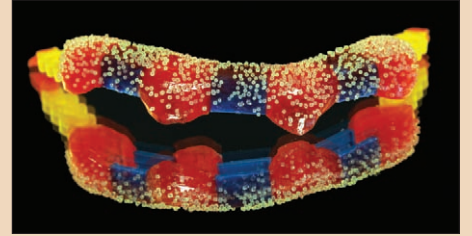
Resim 16. Bar'ın üzerine uygulanan kliplerin yerleştirilmesi.



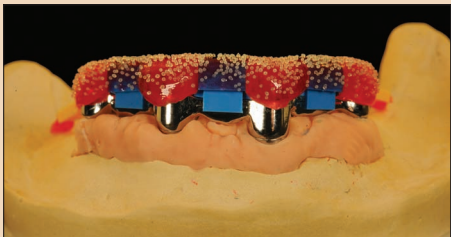
Resim 17. Tam yerinde bulunan tutucu kliplerin dökme kutuları ve plakların kontrolü.



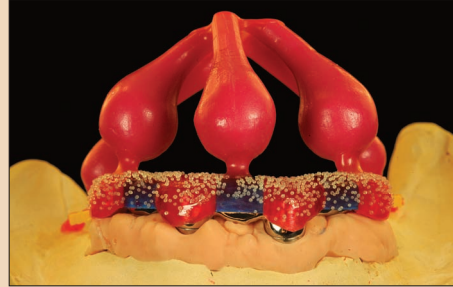
Resim 18. Doğrudan model üzerinde tamamlanmış olan üstyapı



Resim 19. Üstyapı retansiyonlarla birlikte.



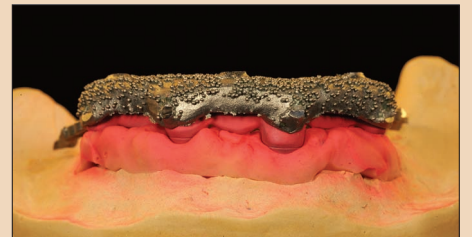
Resim 20. Tutucu küreler tam yerinde. Üstyapının çıkarılması ve kontrolü.



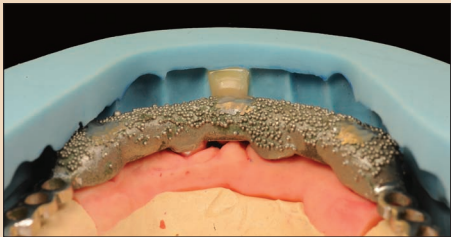
Resim 21. Doğrudan model üzerinde üstyapıya spru yapılması.



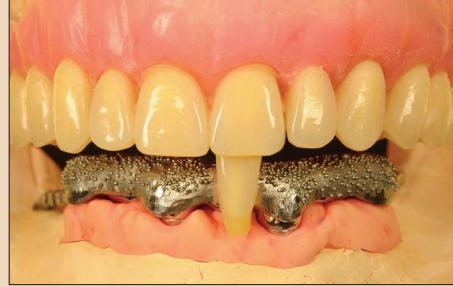Resim 22. Kaplamanın çıkarılmasından hemen sonrasındaki posterior ve içten görünüm.



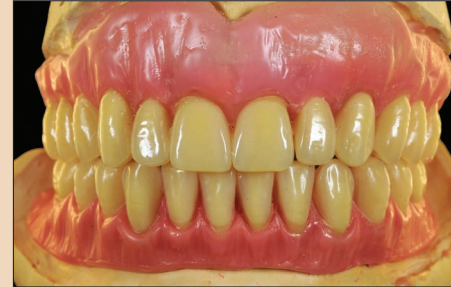Resim 23. Bar üzerine yerleştirme yapılırken üstyapı sürtünmesinin kontrol edilmesi.



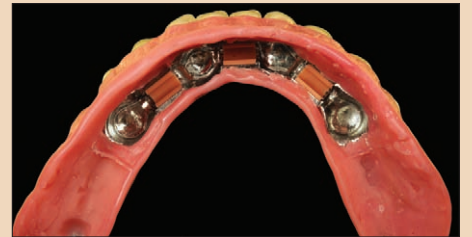Resim 24. Plaklar kullanılarak dişlerin tekrar uygulanması.



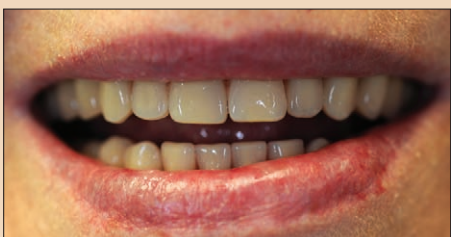Resim 25. Bir rezin protez oluşturulması için modelin eldiven içine yerleştirilmesi.



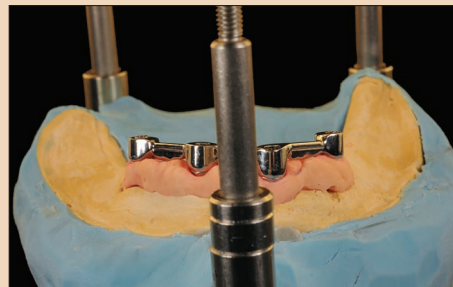
Resim 26. Balmumu dişlerin tekrar uygulanması.



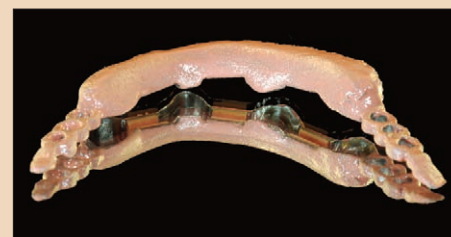
Resim 27. Pembe başlıkların yapıya yerleştirilmesi.



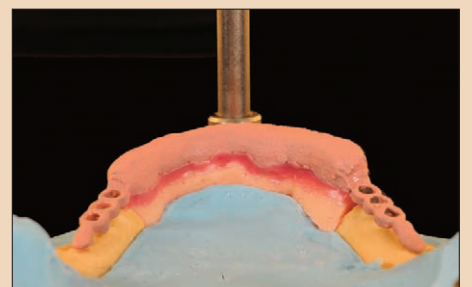
Resim 28. Dişlerin ağız içinde kontrolü.



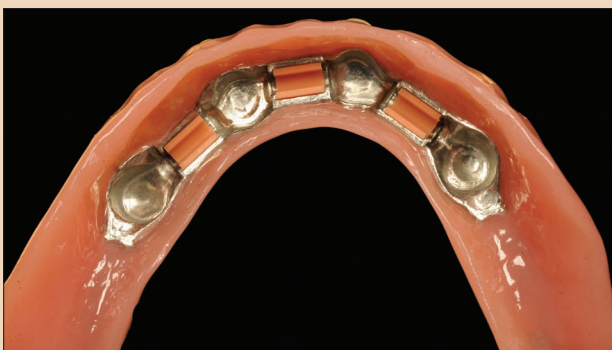Resim 29. Bir rezin protez oluşturulması amacıyla modelin yerleştirilmesi.



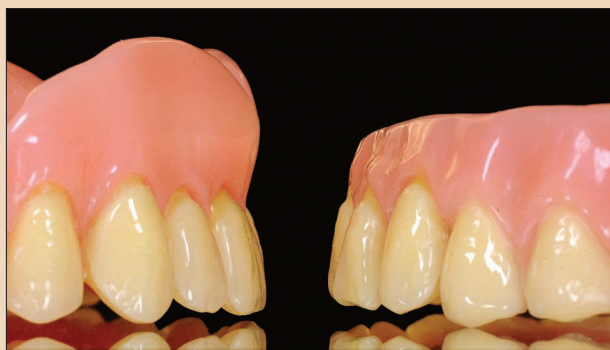Resim 30. Yapının parlatılması.



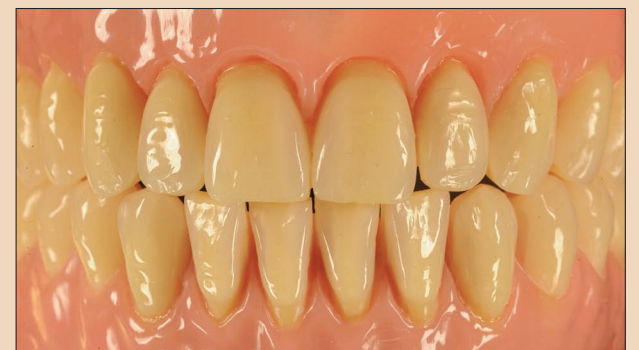Resim 31. Üstyapının lingual görünümü.



Resim 32. Bitmiş protez. Metal yapının görünümü.



Resim 33. Bitmiş ve parlatılmış protezler.



Resim 34. Protezlerin detayları.

Vaka Planlanması

Giriş kısmında bahsedildiği üzere hasta uyumsuz olan eski üst protezi ve yeni alt proteziyle ilgili estetik ve fonksiyonel şikâyetlerinin giderilmesi için başvurmuştur (Resim 1-2). Hastanın istekleri doğrultusunda, ilk de-

ğerlendirme sonrası çalışma modeli için ölçü alındı, modeller hazırlandı ve dikey ve sentrik ilişkiyi sağlamak için artikülatöre bağlandı. (Resim 3). Hasta açısından fonksiyonel ve estetik olarak tatmin edici bir sonuca erişildiğinde diş teknisyeni alt yapı ve üst yapıyı oluşturmada rehberlik edecek olan vestibül ve lingual silikon maskeyi hazırla-

mıştır. Mesafe uygunluğu dişlerin ve implantların pozisyonlarına göre değerlendirilmiştir. Bu değerlendirmeler doğru protetik tedavinin belirlenmesini sağlar. Çalışma modeli giriş yolunun tespiti için paraleleometreye yerleştirilmiştir. Farklı açılar değerlendirilmiştir: keser dişlerin yatay çizgisi, arka dişlerin oklüzal çizgisi, kretin ön kısmındaki

ve implant açılarındaki undercutlar incelenmiştir. Giriş yolu belirlendikten sonra silikon maske sayesinde döküm pivotlar uygun yükseklikte ayarlandı ve vidalandı. Ardından döküm bar uygun pozisyonda yerleştirilerek rezinle sabitlendi (Resim 4-5-6-7). Altyapının tüm parçaları bağlandıktan sonra implantüstü alanlar 2 derecelik frezle düzen-

lendi. Diş teknisyeni ardından silikon maskeyi kullanarak durumu kontrol etmiştir (Resim 8). Bar kontrol edilip onaylandığında mumun soğuması sırasında herhangi bir distorsiyon oluşması için direkt model üstünde tijin yapımına geçilmiştir (Resim