

DENTAL TRIBUNE

The World's Dental Newspaper • Croatian & BiH Edition

HRVATSKA

SVIBANJ /MAY 2009.

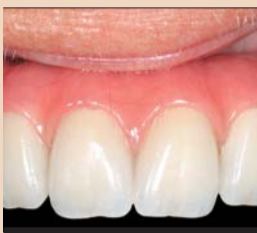BR. 2/GOD. 2



Management

Koja je svrha ocjenjivanja?
Maksimalan učinak
svakog pojedinca

► VIŠE NA STRANICI 10



Trendovi

“All-on-4” koncept
opskrbe bezube čeljusti
implantatima

► VIŠE NA STRANICI 14



Interview

Suosnivači Cosmedent Inc
Michael O'Malley & Dr.
William K. 'Bud' Mopper

► VIŠE NA STRANICI 28



Uradi sam stomatologija je
opasna i nepotrebna

Rješavanje dentalnih problema po principu “uradi sam”

Anketa magazina “Which?”
pokazala je da mnogi ljudi po-
kušavaju sami riješiti svoje
dentalne probleme.

Magazin je proveo anketu na
2.631 odraslih osoba. Pokaza-
lo se da je osam posto proba-
lo “Uradi sam stomatologiju”
(USS). Od onih koji su priznali
da su probali to sami napraviti,
26% je pokušalo izvaditi vlastiti
zub koristeći kliješta, a 12% ih je
pokušalo zavezati komad žičane
trake za kvaku od vratiju.

Drugi USS postupci koje su
ljudi priznali uključivali su lje-
pila za kućnu uporabu kojima su
lijepili ispune ili krunice, buše-
nje apscesa iglom, pokušavanje
popravljanja ili prepravljanja
proteza ili lijepljenje slabo pri-
čvršćenih ispuna gumama za
žvakanje. Ministar zdravstva
u sjeni, Mike Penning optužio
je vladu za rezultate ankete. On
kaže “Skandalozno je da milioni
ljudi pribjegavaju samostalnom
vađenju zuba kao posljedica ka-
tastrofalno lošeg upravljanja sto-
matologijom Službe nacionalnog
zdravlja (National Health Servi-
ce (NHS) od strane Laburista.
Rezultati ove ankete su direktna
posljedica primjene Laburistič-
kih skrpanih ugovora u stoma-
tologiji koji su ostavile milione
ljudi bez NHS (državnih) stoma-
tologa.” Zaključujemo na kraju
da je Uradi Sam Stomatologija
opasna i nepotrebna”. □

Uzgoj zuba u laboratoriju

Američki znanstvenici objavili rezultate proučavanja gena Ctip2

Utvrđen je gen koji kontrolira
stvaranje zubne cakline, što jed-
nog dana može rezultirati moguć-
nošću popravaka oštećene cakline,
razvoju novih koncepata u preven-
ciji karijesa i izradi restauracija ili
čak stvaranju zamjenskih zuba.

Znanstvenici sa Oregon State Uni-
versity College of Pharmacy, College
of Science and College of Engineer-
ing te sa Institut-a de Genetique et
de Biologie Moleculaire et Cellula-
ire u Francuskoj, objavili su u Pro-
ceedings of the National Academy
of Sciences, rezultate proučavanja
gena Ctip2. Ovaj je gen ‘transcripti-
on factor’ za kojeg je već poznato da
ima nekoliko funkcija, poput imunih
odgovora i razvoja kože i živčanog
sustava. U ovoj studiji, istraživači su
se koristili modelom laboratorijskih
miševa u kojih je ovaj gen inaktivi-
ran, a njegovih proteina nije bilo.



Postoji mogućnost korištenja zubnih matičnih stanica za stimulaciju
rasta nove cakline

Takvim miševima nedostajali su
osnovni biološki sustavi i nisu mogli
živjeti nakon rođenja, ali su omogući-
li znanstvenicima da prouče što je bez
njega prisutno, a čega nema. U ovom
slučaju, miševi su imali rudimentar-

ne zube, spremne za nicanje, ali im
je nedostajao pravi caklinski sloj, te
nikada ne bi mogli biti funkcionalni.
Znanstvenici su otkrili da je Ctip2
krucijalan za stvaranje stanica koje
proizvode caklinski sloj, ameloblasta,

da ih formira i te da bi mogli ispunja-
vati svoju funkciju. Chrissa Kioussi,
docent na College of Pharmacy na
Oregon State University-u, je rekla:
“Ovo je prvi transkripcijski faktor
kod kojeg je ustanovljeno da upravlja
stvaranjem i maturacijom amelobla-
sta, stanica koje luče caklinu. Cakli-
na je jedna od najtvrdih obloga koje
se mogu pronaći u prirodi, a evolui-
rala je da bi omogućila mesojedima
snažne i dugotrajne zube, koji su im
bili potrebni da bi preživjeli.”

Kioussi objašnjava da postoji mo-
gućnost korištenja zubnih matičnih
stanica za stimulaciju rasta nove
cakline. Neke grupe istraživača već
imaju uspjeh u uzgoju unutarnjih
dijelova zuba u eksperimentima
sa laboratorijskim životinjama, ali
takvi zubi nemaju tvrdih slojeva,
budući da je znanstvenicima nedo-
stajao genetički materijal potreban
za razvoj cakline. □

Električni nasadnici i kolječnici mogu izazvati ozbiljne opekline

Neki pacijenti su pretrpjeli opekline trećeg stupnja koje su zahtijevale
rekonstrukciju plastičnim operacijama

Američka Državna uprava za
hranu i lijekove (Food and Drug
Administration (FDA)) izdala je
javno zdravstveno upozorenje za
zaposlenike u stomatološkoj dje-
latnosti o “ozbiljnim” ozljedama
pacijenata, uključujući opekline
trećeg stupnja, uzrokovanih loše
održanim električnim dental-
nim nastavcima.

Tijekom stomatoloških zahvata,

pacijenti su bili žestoko opečeni
električnim dentalnim nastavcima,
upozorava Dr. Daniel G. Schultz,
direktor FDA-ina Centra za uređaje
i radiološko zdravlje. Neki pacijenti
su pretrpjeli opekline trećeg stupnja,
koje su zahtijevale rekonstrukciju
plastičnim operacijama. Takve ope-
kline, zbog toga što je pacijent ane-
steziran i ne može osjetiti paljenje
tkiva, mogu proći nezapaženo od

strane pacijenta ili liječnika sve dok
šteta nije već učinjena.

“Iako su se prijavljene opekline
dogodile tijekom rezanja zuba i ko-
sti, ekstrakcije zuba i ostalih oralno-
kirurških zahvata, pregrijavanje se
može dogoditi prilikom bilo kojeg
stomatološkog zahvata” stoji u pri-
općenju FDA. Rotirajući kirurški
nastavci također mogu izazvati ope-
kline pacijenata tijekom ortoped-

skih zahvata, kao što je izvješćeno
u FDA Novostima u sigurnosti paci-
jenata, izdanju iz srpnja 2003.

FDA objašnjava da sa nastavcima
koji imaju pogon na komprimirani
zrak, stomatolozi radi neučinkovitog
rada uoče probleme kao što su tupa
svrdla, istrošeni ili začepljeni po-
gonski uređaji ili ostalo. Električni
nastavci ne pružaju slične indikacije
pa im nije potreban servis. □

Oralna higijena mogla bi smanjiti bolničke infekcije

Istraživanje Sveučilišta u Tel Aviv-u u Izraelu otkrilo je da četkanje zuba može prevenirati bolničke infekcije do čak 50%.

Prema glavnom istraživaču, Ofra Raanan-i, sa sveučilišnog Odjela za Njegu, medicinske sestre iz različitih medicinskih centara u zemlji otkrile su da je četkanje zuba intubiranim pacijentima tri puta dnevno dovelo do smanjenja upale pluća povezane s respiratorom (ventilator-associated pneumonia (VAP)), infekcije pluća koja se razvija u ljudi koji su umjetno ventilirani.

Bolničke infekcije poput VAP-a predstavljaju ozbiljan rizik u dugotrajnim hospitalizacijama. VAP obično uzrokuju bezopasne bakterije iz usta koje se prenose u sitnim vodenim kapljicama kroz tubus i

dolaze u pluća gdje se koloniziraju. Kada jednom dođu u pluća, bakterije koriste pacijentov oslabljen imunološki sustav i množe se, uzrokujući ozbiljne infekcije koje mogu dovesti do smrti. Pacijenti koji su intubirani mogu se inficirati upalom pluća samo dva ili tri dana nakon što je postavljen tubus.

Medicinske sestre obično koriste mehanički aspirator za uklanjanje sekreta iz usta i grla ili postavljaju pacijenta u sjedeći položaj svakih nekoliko sati. Raanan kaže da njezine preporuke - pripremljene za publikaciju u vodećim časopisima za njegu - mogu uvjeriti medicinske centre diljem svijeta da ulože veća sredstva i osoblje u rutinsku praksu četkanja zuba njihovim pacijentima. "Ovaj pristup će zasigurno povećati šanse za preživljavanje" tvrdi ona. [D](#)



"Rajski plin" bolje djeluje pod hipnozom

Didušični oksid najviše se koristi za anesteziju

Učinci didušikovog oksida - "rajskog plina" - na olakšavanje boli mogu biti pojačani sugestijom ili hipnozom, prema novoj studiji University College-a u Londonu (UCL).

Istraživanje, objavljeno online u časopisu Psychopharmacology, otkrilo je da didušikov oksid pojačava sugestibilnost za otprilike 10%, bez obzira na ispitaničeva očekivanja u svezi učinka plina. Ova otkrića uka-

zuju da bi dentalni pacijenti mogli imati koristi kada bi bili podvrgnuti relaksaciji dok primaju sedaciju.

"Didušični oksid je jedan od najviše korištenih plinova za anesteziju, a najmanje shvaćen i donedavno se jako malo znalo o tome kako funkcionira unutar tijela" kaže Dr Matthew Whalley, Honorary Research Fellow na UCL. "Mnogo stomatologa koristi rajski plin da smanje neugodu kod pacijenata, ali naše istraživanje ukazuje da kombinira-

nje plina sa uputama i sugestijama pacijentima za pomoć u opuštanju i uvođenjem u stanje imaginacije, na primjer, može pojačati učinak oslobađanja od boli"

Dr Whalley je rekao da je otprilike 500 stomatologa u VB educirano za korištenje hipnoze, te da su ustanovili da njihovi pacijenti dobro reagiraju kad im se govori na tihi, hipnotički način. Nova otkrića upućuju da ovi učinci mogu biti još pojačani sa rajskim plinom, dodao je on. [D](#)

International Imprint

Licensing by Dental Tribune International

Publisher Torsten Oemus

Group Editor Daniel Zimmermann
Managing Editor newsroom@dental-tribune.com
DT Asia Pacific +49 541 48 474 107
Managing Editor Jeannette Enders
German Publications j.enders@dental-tribune.com
Editorial Assistants Claudia Salwiczek
 c.salwiczek@dental-tribune.com
 Anja Worm
 a.worm@dental-tribune.com
Copy editors Sabrina Raaf
 Hans Motschmann
President/CEO Peter Witteczek
 p.witteczek@dental-tribune.com
Director of Finance and Controlling Dan Wunderlich
 d.wunderlich@dental-tribune.com

Marketing & Sales Services Nadine Parczyk
 n.parczyk@dental-tribune.com
License Inquiries Jörg Warschat
 j.warschat@dental-tribune.com
Accounting Manuela Hunger
 m.hunger@dental-tribune.com
Product Manager Bernhard Moldenhauer
 b.moldenhauer@dental-tribune.com
Executive Producer Gernot Meyer
 g.meyer@dental-tribune.com
Ad Production Marius Mezger
 m.mezger@dental-tribune.com
Designer Franziska Dachsel
 f.dachsel@dental-tribune.com

International Editorial Board

Dr. Nasser Barghi, Ceramics, USA
 Dr. Karl Behr, Endodontics, Germany
 Dr. George Freedman, Esthetics, Canada
 Dr. Howard Glazer, Cariology, USA
 Prof.Dr. I. Krejci, Conservative Dentistry, Switzerland

Dr. Edward Lynch, Restorative, Ireland
 Dr. Ziv Mazor, Implantology, Israel
 Prof.Dr. Georg Meyer, Restorative, Germany
 Prof.Dr. Rudolph Slavicek, Function, Austria
 Dr. Marius Steigmann, Implantology, Germany

Copyrights 2009 by Dental Tribune International GmbH. All rights reserved.

Urednički materijal preveden i tiskan u ovom izdanju časopisa Dental Tribune International, zaštićen je autorskim pravima tvrtke Dental Tribune International GmbH. Sva prava su zadržana. Objavljeno uz dozvolu tvrtke Dental Tribune International GmbH, Holbeinstr. 29, 04229 Leipzig, Germany. Reprodukcijski na bilo koji način, na bilo kojem jeziku, u cjelini ili djelomično, bez pethodne pismene dozvole tvrtke Dental Tribune International GmbH i tvrtke Dental Media Grupa d.o.o. strogo je zabranjena. Dental Tribune je zaštitni znak tvrtke Dental Tribune International GmbH.

Dental Tribune International GmbH and Dental Media Grupa d.o.o. makes every effort to report clinical information and manufacturer's product news accurately, but cannot assume responsibility for the validity of product claims, or for typographical errors. The publishers also do not assume responsibility for product names or claims, or statements made by advertisers. Opinions expressed by authors are their own and may not reflect those of Dental Tribune International.

Dental Tribune International

Holbeinstr. 29, 04229, Leipzig, Germany
 Tel.: +49 541 4 84 74 302 Fax: +49 541 4 84 74 173
 Internet: www.dti-publishing.com
 E-mail: info@dental-tribune.com

Regional Offices

Asia Pacific
 Yontorio Communications
 Room A, 26/F, 589 King's Road, North Point, Hong Kong
 Tel.: +852 5118 7508 Fax: +852 5118 7509

The Americas
 Dental Tribune America, LLC
 215 West 55th Street, Suite 801, New York, NY 10001, USA
 Phone: +1 212 244 7181, Fax: +1 212 224 7185

Croatian & BiH edition

Vlasnik licence Dental Media Grupa d.o.o.
 Zagrebačka 77
 10410 Velika Gorica
Izdavač Dental Media Grupa d.o.o.
Telefon +585 (0)1 6251 990
E-mail info@dentalmedia.hr
Internet www.dentalmedia.hr

Direktor Sanela Drobnjak
Glavni urednik Mr.sc. Tatjana Milošak, dr.stom.
Grafika Red Point
Prijevod Mr. sc. Mia Giroto, Marijeta Bilić, dr. stom.
Lektor Ivanka Tičarić, prof.
Marketing Maja Erdelja, dipl.ing.
Tisak Tiskara Markulin d.o.o.
Naklada 5500 primjeraka

MALI STRESNI UVODNIK

Malo mi je teško pisati. Proljeće je učinilo svoje, ponavljam se, zaboravljam... vjerovatno je krivo vrijeme. No bez obzira na moje raspoloženje, mislim da smo napravili najbolji broj do sada. Svjesna sam da će uvijek biti komentara na odabir članaka, ali ja sam glavni krivac pa vas molim da sve kritike uputite meni. Namjera nam je i dalje da se svi skupa educiramo koliko je to got moguće u realim okvirima krize u kojoj živimo. Ideja je i dalje da ne budemo pristrani u odabiru članaka i reklama, no to svakako ne ovisi samo o nama nego i o zainteresiranosti tvrtki koje prodaju stomatološku opremu i materijale na području obje države.

Za ovaj broj smo pripremili ponovo dosta novosti iz svijeta znanosti i stomatologije. Ukratko, donosimo in-

tervju s osnivačima tvrtke Cosmedent koja dolazi na hrvatsko tržište sa svojim hvaljenim Renamel NANO kompozitom te nekoliko savjeta za mudar odabir zaposlenika za vaš tim.

Za prikaz slučaja odabrali smo ovoga puta 2 članka, jedan iz područja implantologije i jedan iz područja estetske stomatologije. Pratimo današnje trendove piezo kirurgije i estetske stomatologije i uspoređujemo trendove u endodonciji. Kako got bilo, ovo je jedna musaka od stomatologije i ima za svakoga ponešto. I na poslijetku, radite najbolje kako možete, služite časno svojoj struci i ne zaboravite naporni radni dan zaključiti čašom crvenog vina! [D](#)

Mr.sc.Tanja Milošak, dr.stom.

Glavna urednica
 DTI Hrvatsko i BiH izdanje
 E-mail: info@dentalmedia.hr

STRENGTH AND HONOUR!

"Snaga i čast"



PRIJAVA VLASNIČKE STRUKTURE

- Sukladno čl. 32. st. 1. Zakona o medijima (NN 59/2004).
1. **Tvrtka, nakladnik:** Dental Media Grupa d.o.o
 2. **Matični broj:** 02293749
 3. **Odgovorna osoba nakladnika:** Sanela Drobnjak
 4. **Sjedište nakladnika:** Zagrebačka 77, 10410 Velika Gorica
 5. **Telefon i telefaks nakladnika:** 01/ 6251 990; fax: 01/ 7897 008
 6. **E-pošta i web-stranica nakladnika:** www.dentalmedia.hr info@dentalmedia.hr
 7. **Vlasnik nakladnika i postotak udjela u vlasništvu:** Dental Media Grupa d.o.o., MB: 02293749, 100% vlasništvo
 8. **Naziv medija:** Dental Tribune
 9. **Vrsta medija:** tiskani
 Dental Media Grupa d.o.o., Velika Gorica

Willy Wonka, makni se!

Jeste li ste čuli za lizaljke protiv karijesa?

Group Editor Robin Goodman


U ožujku ove godine, televizija i tiskani mediji uzduž SAD-a brujali su o novoj biljnoj lizaljci koja doslovce ubija bakterije koje uzrokuju karijes.


Ove lizaljke bez šećera sadrže prirodni sastojak koji ubija *Streptococcus mutans*. Prirodni sastojak - ekstrakt biljke *Glycyrrhiza uralensis*, također poznate kao sladić, slatki korijen - ne šteti niti jednoj "dobroj" bakteriji u ustima. Ako ste propustili novosti, evo nekih dodatnih informacija.

Za ideju lizaljke zaslužna je

predanost mikrobiologa Wenyuan Shi-a sa Sveučilišta u Kaliforniji, Los Angeles (UCLA), koji je ispitaio 2.000 kineskih biljaka da bi pronašao jednu koja bi ubijala "loše" bakterije u ustima. Od 700 vrsta bakterija u ustima, samo je tucet onih koje izazivaju karijes. Shi je proveo 50 000 eksperimenata prije otkrića da je aktivni sastojak sladića najučinkovitiji.

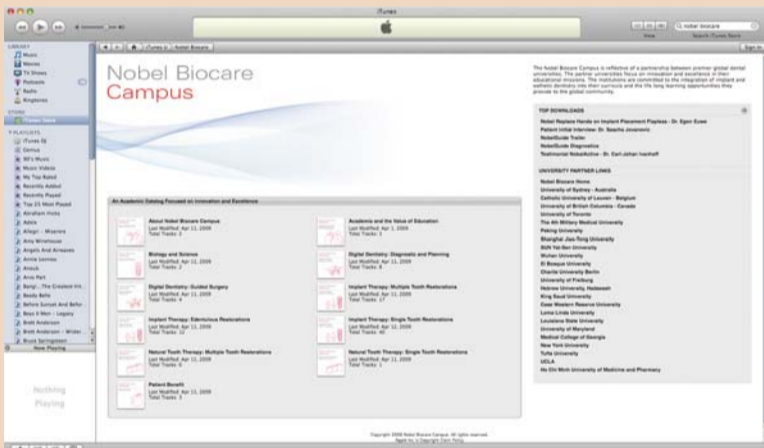Upitan zašto je odlučio staviti sastojak u lizaljku, Shi je objasnio da treba otprilike pet minuta da se bakterije unište. Lizaljka, za koju treba otprilike 10 minuta da se rastopi, puno je bolji izbor od običnih bombona, koje žvakanjem

usitnjavamo u komadiće prije gutanja. Jedan od Shi-jevih sponzora, Delta Dental Plan, regrutira 2.000 djece za njihov projekt Zdravi zubi lizaljkom /Healthy Teeth Lollipop/ da testiraju lizaljke, koje su nazvane "Biljne lizaljke Dr. John-a". Također se testiraju u dva sanatorija u području Los Angeles-a. Rezultati ove dvije studije očekuju se krajem ove godine. Učestalost uporabe lizaljki ovisi o procjeni rizika za nastanak karijesa u dotičnog djeteta: umjereni rizik - svakih šest mjeseci; visoki rizik - svaka tri mjeseca. Lizaljku treba pustiti da se otapa polako u ustima najmanje pet minuta (bez žvakanja, molim). 



Biljna lizaljka dr. Johna

Nobel Biocare od sada i na iTunes U




Nobel Biocare CAMPUS

Na ovogodišnjem sajmu stomatoloških materijala i opreme IDS u Kelnu, tvrtka Nobel Biocare napravila je veliki pomak u edukaciji. Na web mjestu "iTunes U" u okviru iTunes dućana moguće je pronaći besplatni edukacijski materijal za stomatologe, studente i pacijente.

Odjel za edukaciju jedan je od najjačih aduta tvrtke Nobel Biocare. Ključni trend u edukaciji na kojem Nobel Biocare želi nastaviti graditi svoju reputaciju je brzi napredak učenja preko interneta. Edukacijski sadržaj može se pronaći na iTunes U pod "Beyond Campus" sadržajem. Najjednostavnije je u Google pretraživač upisati iTunes U i potom pokrenuti traženu stranicu. U izborniku sa lijeve strane potražite Beyond Campus i potom Nobel Biocare. Pronađeni sadržaj može se gledati direktno s interneta ili ga možete presnimiti na svoje računalo i po-

tom na iPod ili iPhone. Uvjet za gledanje i skidanje sadržaja je da na svom računalu imate program iTunes. Danas Nobel Biocare posjeduje partnerstvo za edukaciju sa 24 vodeća stomatološka fakulteta u svijetu kroz University Partner Program, tzv. "pear-to-pear" suradnju koja pomaže fakultetima da u svoj poslijediplomski program uključe najnoviju tehnologiju u protetici i implantologiji.

Program opskrbljuje akademske institucije s najnovijim znanstvenim ekspertizama, razvojem kliničke kompetencije, najmodernijim edukacijskim alatima i pruža pomoć u implantologiji i konceptima koji koriste digitalnu CAD/CAM tehnologiju.

iTunes U je posebni dio unutar iTunes Store (www.itunes.com) na kojem se nalaze besplatni edukacijski materijali iz gotovo svih područja koja možete zamisliti u obliku predavanja, tečajeva i demonstracija. 

HDES
HRVATSKO DRUŠTVO ZA
ESTETSKU STOMATOLOGIJU

12. - 13. lipnja 2009.
Dom Kulture
Komiža

6 Stomatološki
simpozij
s međunarodnim
sudjelovanjem
HDES

DVORANA A

Petak 12.06.2009.

Dan otvorenih vrata

ivoclar
vivadent
passion vision innovation

Subota 13.06.2009.

Dan otvorenih vrata

ULTRADENT
PRODUCTS, INC.

Službeni organizator

VIŠKONGRES

ESTHETIC EXCELLENCE : FUSION OF ART AND SCIENCE

DVORANA B

Petak 12.06.2009.

Prof. dr. sc. Božidar Pavelić

Stomatološki fakultet Zagreb
Izbjeljivanje zubi u svakodnevnoj praksi-indikacije, tehnika i procjena

Dr. George Freedman

Toronto, Canada, osnivač i bivši predsjednik Američke asocijacije estetske stomatologije FAACD, FACD, FADI, FADFE
First Impressions to Time Tested: Better, Faster, Easier
Clinical Dentistry

Prof. dr. sc. Ivica Anić

Stomatološki fakultet Zagreb

Kontrola infekcije u endodonciji

Dr. med. dent. Rolf Vollmer

Implantološko društvo DGZI Njemačka

The posterior atrophied maxilla.

Patient centered choice of treatment

Dr. Istvan Urban Budimpešta, Mađarska

Prof. Loma Linda University CA

From tissue preservation to reconstruction for esthetics in implant therapy

Doc. dr. sc. Sonja Apostolska

Stomatološki fakultet Skopje, Makedonija

Estetika u svakodnevnoj praksi

Prof. dr. sc. Maida Ganibegović

Stomatološki fakultet Sarajevo, BiH

Uloga asistenta u stomatološkoj ordinaciji

Doc. dr. sc. Samir Prohić

Stomatološki fakultet Sarajevo, BiH

Suvremeni pristup u terapiji traumatskih aluviziranih zuba

DVORANA B

Subota 13.06.2009.

Prof. dr. sc. Ivana Miletić

Stomatološki fakultet Zagreb
Koronarno brtvljenje put do uspješne estetske rekonstrukcije

Dr. Fay Goldstep

Toronto, Canada

Healing dentistry

Prof. dr. sc. Hrvoje Jurić

Stomatološki fakultet Zagreb

Želja svakog pacijenta - visoka estetika

Dr. med. dent. Snježana Pohl

München, Njemačka

Implantati u estetskoj zoni, 3D zona komfora

Dr. stom. Nataša Stojanović Zagreb

Zubni tehničar Vjekoslav Budimir Zagreb

Estetika bezmetalne keramike Press i CAD-CA

Dr. med. dent. Barbara Mueller

Njemačka

GuttaFlow, an innovative root canal filling material

Dr. Renato Miotto Palo

Sao Paulo, Brazil

Current Concepts in Tooth Whitening

Dr. med. dent. Darko Slovaš

poliklinika Rident, Rijeka

Implantologija za početnike

www.viskongres.hr

Vitamin D čuvar mentalnog zdravlja

Vitamina D ima najviše u ribljem ulju, mesu, mlijeku i jajima

Istraživači iz Velike Britanije i SAD-a ispitivali su 2,000 ljudi u dobi od 65 i više godina. Otkrili su da u usporedbi sa onima koji su imali najviše vrijednosti vitamina D, oni sa najnižim vrijednostima imaju više od dva puta veći rizik za oslabljenu sposobnost shvaćanja.

Vitamin D je važan u održavanju zdravlja kosti, u apsorpciji kalcija i fosfora i u potpori imunom sustavu. Tijelo stvara vitamin D kad je izloženo suncu, ili ga apsorbira iz hrane koja njime obiluje, poput ribljeg ulja i one kojoj je pridodan poput mlijeka, žitarica i napitaka od soje. Koža starijih ljudi je manje sposobna apsorbirati vitamin D iz sunčevog svjetla, tako da se oni moraju više oslanjati na dobivanje vitamina D iz drugih izvora.

Životinjske i laboratorijske studije još su ranije pokazale da vitamin može imati blagotvorni učinak na kognitivnu funkciju. Tim istraživača iz Peninsula Medical School u Exeter-u, na Sveučilištu u Cambridge-u i Sveučilištu u Michigan-u, procijenjavao je kognitiv-

ne funkcije ljudi i sposobnosti shvaćanja.

Istraživači su pregledavali ljude koji su sudjelovali u projektu Ispitivanje zdravlja u Engleskoj 2000.g. Rad će biti objavljen u idućem izdanju časopisa Journal of Geriatric Psychology and Neurology.

Ljudi koji imaju oslabljene spoznajne funkcije skloniji su razvoju demencije. Malo više od 200 njih imalo je značajno oslabljene spoznajne funkcije, procijenjeno prema njihovoj pažnji, orijentaciji u vremenu i prostoru i pamćenju. Istraživanje je pokazalo kako su vrijednosti vitamina D niže, tako je kognitivna funkcija slabija.

Dr. Iain Lang sa Peninsula Medical School, koji je radio na istraživanju rekao je: "Za nas koji živimo u državama gdje su zime duge i mračne sa malo sunčevog svjetla, poput

VB, dobiti dovoljno vitamina D može biti ozbiljan problem - osobito za starije ljude koji apsorbiraju manje vitamina D iz sunčevog svjetla. Jedan od načina rješavanja ovog problema mogla bi biti opskrba starijih osoba sa nadomjescima vitamina D. Ovo je bilo predlagano u prošlosti kao način za poboljšanje zdravlja kosti u starijih ljudi, ali naši rezultati pokazuju da bi to imalo i druge povoljne učinke. Moramo istražiti da li je nadomještavanje vitamina D isplativ i siguran način smanjivanja rizika od slabljenja spoznajnih funkcija i demencije u starijih osoba."

Rebecca Wood, izvršni upravitelj Alzheimer's Research Trust-a, kaže:

"Mnogo hrane koja sadrži vitamin D, poput ribljeg ulja, jaja i žitarica za doručak, također je dobar izvor i vitamina B12, koji, kako su prijašnje studije pokazale, može pomoći u očuvanju mozga. Poznato je da prehrana utječe na rizik od demencije. Najbolji način smanjivanja rizika od nastanka demencije je održavati izbalansiranu prehranu sa redovitim vježbanjem i čestim socijalnim interakcijama"

Dr Susanne

Sorensen, pročelnik za istraživanja u Alzheimer's Society, dodaje:

"Jedan od tri čovjeka starijih od 65 godina umrijet će sa demencijom, stoga istraživanja o tome kako možemo smanjiti rizik trebaju biti podržana. Neki prijašnji nalazi dokazali su da ljudi sa demencijom mogu imati niže razine vitamina D u krvi, ali nije bilo jasno da li se to dogodilo poslije nastanka bolesti. Bilo bi zanimljivo kada bi se ustanovilo da je niska razina vitamina D čimbenik rizika za spoznajne probleme, iz razloga što je liječenje jeftino i jednostavno." □



Inspektor za otkrivanje plaka

U suradnji sa Inspektor Research Systems BV u Nizozemskoj, znanstvenici sa Sveučilišta u Liverpoolu razvili su novi proizvod za otkrivanje naslaga plaka u ustima prije nego postanu vidljive ljudskom oku. Uređaj veličine četkice za zube ima plavo svjetlo na vrhu koje omogućuje da se plak lako vidi kao crveno svjetlucaje kada osvjetlimo po ustima i gledamo kroz žute naočale s crvenim filterima.

Stomatolozi trenutno koriste sredstva za bojanje plaka u formi tableta za otkrivanje karijesa i plaka, ali one često ostavljaju mrlje u ustima i neugodnog su okusa. Novi proizvod pod nazivom Inspektor TC, dizajniran je za svakodnevnu uporabu kod kuće i bit će osobito koristan za one koji su podložni bolestima zuba, pogotovo djeci i starijima.

"Rani stadiji plaka su nevidljivi, stoga će ova naprava otkriti ljudima koje dijelove u ustima zanemaruju ili preskaču prilikom četkanja, i na taj način omogućiti im da uklone plak prije nego on stvori problem" rekla je Prof. Sue Higham, direktorica Istraživanja na University of Liverpool's School of Dental Sciences. "Inspektor TC je dizajniran tako da ga ljudi mogu lako uključiti u njihovu dnevnu rutinu održavanja oralne higijene."

Njezin tim je već primio nagradu Medical Futures Innovation Award koja prepoznaje u produktu značajnu znanstvenu inovaciju. "Sada se nadamo suradnji sa industrijskim partnerima za razvoj ovog prototipa, tako da ga ljudi mogu koristiti kod kuće za otkrivanje plaka prije nego što bude potrebno učiniti bilo koji ozbiljniji stomatološki zahvat" dodala je Prof. Higham. □



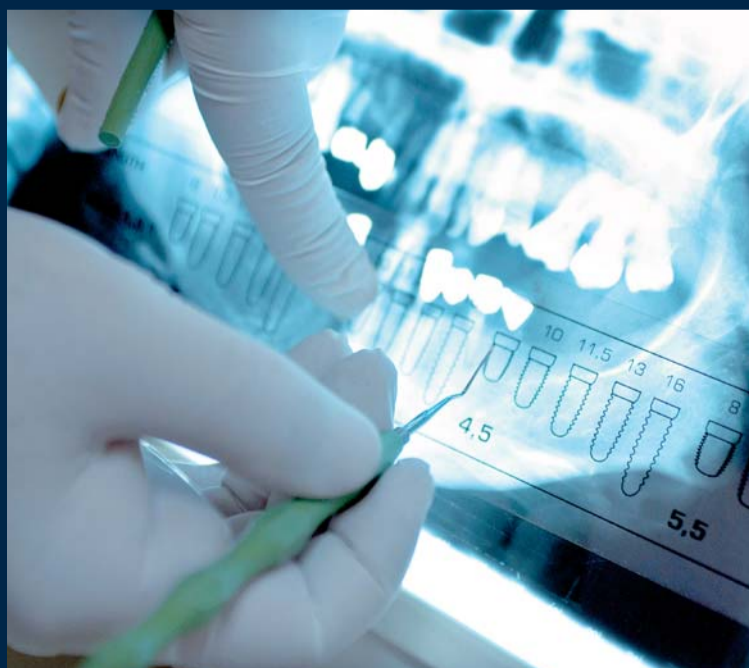Radiografska analiza otkriva napredovanje karijesa

Otkrivanje karijesa u ranim fazama važno je za očuvanje zahvaćenih zuba

Istraživači na RMK Engineering College-u u Tamil Nadu, u Indiji, razvili su tehniku analize radiograma koja može automatski prepoznati različite faze karijesa.

Tehnikom se otkriva intenzitet piksela pri različitim valnim dužinama X-zraka, vrlo slično histogramskoj analizi slika visoko specificiranih digitalnih kamera, a mogu biti vrlo korisni pri dijagnosticiranju i opskrbi dentalnog karijesa u najranijim fazama.

R. Siva Kumar, glavni istraživač u RMK Odjelu elektronike i komunikacijskog inženjerstva (Department of Electronics and Communication Engineering), objasnio je da se softverom ot-



RTG zrake i dalje su nezaobilazna pomoć u stomatologiji

kriva da su histogram i spektar X-zraka vrlo različiti ovisno o zdravlju snimanog zuba - da li je normalan ili pokazuje rane faze karijesa. Istraživači su otkrili da se na histogramu X-zraka intenzitet piksela različito koncentrira ovisno o stupnju karijesa.

Karijes je najraširenija kronična bolest u djetinjstvu, čak pet puta rasprostranjenija od astme. Primarni je uzrok gubitka zuba u djece, dok između trećine i dvije trećine populacije iznad 50 godina, ovisno o državi, također imaju karijes. Otkrivanje karijesa u ranim fazama razvoja važno je za očuvanje zahvaćenih zuba i izbjegavanje mogućnosti gubitka zuba i invazivne terapije u kasnijim fazama. □

59%

stomatologa spremno je izdvojiti između 500 i 1000 kn za dodatnu stručnu edukaciju

Prvi puta u Hrvatskoj!

Orthopathomograph OP200 D X

Orthoceph OC200 D X

Focus X

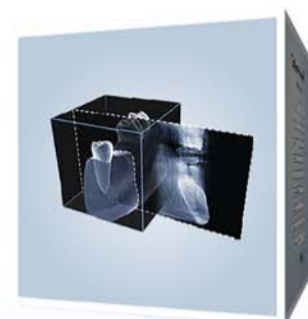
NOVO !!! SNAPSHOT INTRAORAL SENSOR X

(za još preciznije intraoralne slike)

NOVO !!! PRVI UREĐAJ U REGIJI !!! X

DENTAL CONE BEAM

3D X-ray system



snimci vrhunske kvalitete X

vrhunski zapis RTG snimke na film foliju i CD X

do 70% reducirane doze zračenja X

posebni programi za snimanje djece (dodatno smanjenje zračenja) X

digitalna obrada i pregled snimke X

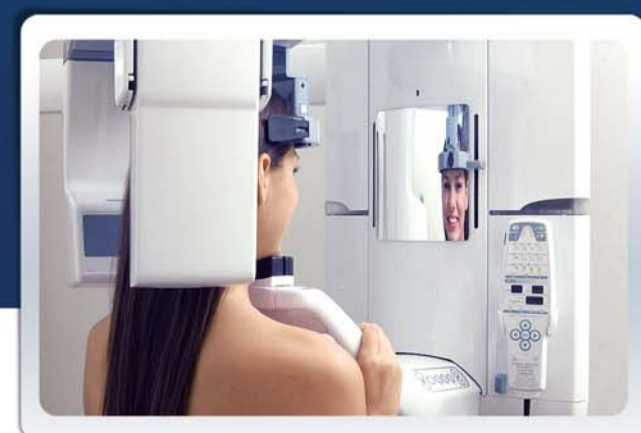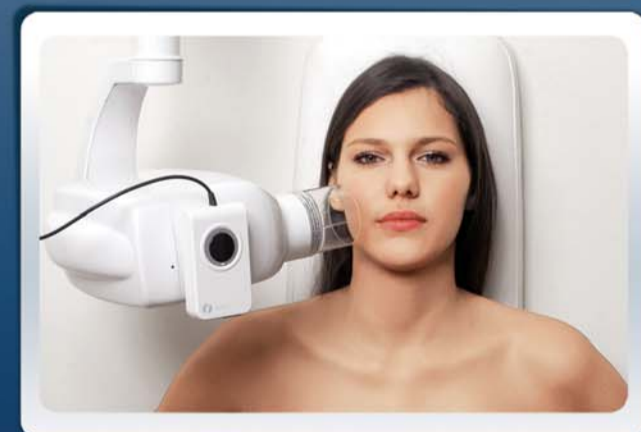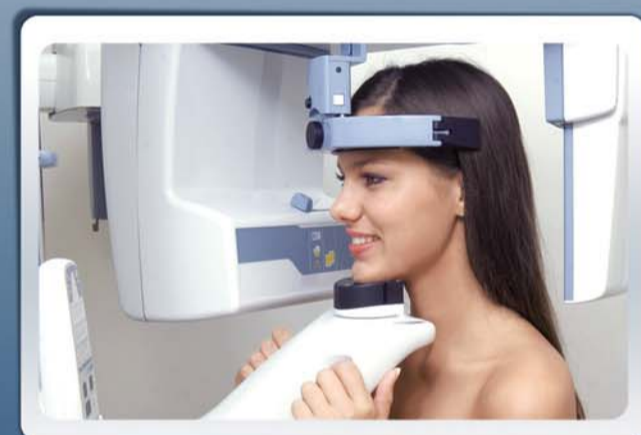iznimno precizna dijagnostika X

slanje e-mailom X

tim stručnjaka educiran u inozemstvu X

besplatna instalacija i demonstracija programa X

Najsuvremenija dentalna digitalna rentgenska tehnologija!



X DENT ZAGREB
CENTAR ZA DENTALNU
RADIOLOGIJU
ZUBNI RENTGEN

Hebrangova 26, 10 000 Zagreb

01/4854-608

zagreb@x-dent.net

www.x-dent.net

Implantati zahtijevaju više praćenja od endodontski liječenih korijenskih kanala

Istraživanje je objavljeno u Journal of Endodontics, službenom časopisu AAE

AAE snažno potiče stomatologe da daju prednost očuvanju prirodnih zuba putem endodontskog liječenja, nad razmatranjem o vađenju zuba i zamjeni zuba implantatom.

Novo istraživanje bavi se rastućom kontroverzom među profesionalcima u stomatološkoj struci oko toga koji je najbolji način liječenja kad se procjenjuje između endodontije ili ugradnje implantata. Istraživači su procjenjivali stope uspješnosti i neuspjeha obje procedure - endodontski opskrbljenih zuba ili zuba koji su izvađeni pa nadomješteni sa dentalnim implantatom. Dok su rezultati pokazali da je stopa uspješnosti svake od procedura bila slična, podaci su pokazali da je značajno više dentalnih implantata zahtijevalo dodatni tretman ili kiruršku intervenciju nakon samog zahvata, u usporedbi sa endodontski liječenim zubima - 12,4% u odnosu 1,3%.

"Mnogo stomatologa danas suočeno je s dilemom da li je endodont-

ski zahvat ili ugradnja dentalnih implantata najbolja opcija za njihove pacijente." rekao je glavni istraživač James Porter Hannahan, DMD, na University of Alabama u Birmingham-u. "Dok je uspješnost oba zahvata slična, očuvanje prirodnih zuba putem endodontskog liječenja rijetko zahtijeva dodatni tretman i općenito traje doživotno. Implantati, s druge strane, imaju više postoperativnih komplikacija i veću stopu neuspjeha kroz duže vrijeme."

Istraživanja su pokazala da loše oralno zdravlje i gubitak zuba mogu dovesti do ozbiljnih medicinskih problema, poput bolesti srca, moždanog udara, dijabetesa i čak i određenih vrsta karcinoma. Znajući za ovu povezanost, poduzimanje ispravnih koraka za sprječavanje gubitka zuba može biti važno za održavanje cjelokupnog zdravlja.

"Uzimajući u obzir ove rezultate u svjetlu rastućih dokaza o utjecaju oralnog zdravlja na opće zdravlje, stomatolozima je imperativ surađivati sa endodontima koji imaju napredni stupanj obuke u odluci da

li prirodni zub može biti sačuvan endodontskim zahvatom." kazao je Dr. Louis Rossman, endodont i predsjednik American Association of Endodontists (AAE). "Dok ugradnja implantata može biti odgovarajuće rješenje za ljude kojima nedostaju zubi, endodontsko liječenje bi trebalo biti prvi izbor za izlječenje kompromitiranih zuba."

Radi rastuće popularnosti dentalnih implantata, pacijenti ne shvaćaju dugoročne implikacije zahvata ili da bi endodontsko liječenje moglo biti zdravije i manje komplicirano na duge staze. Stomatolozi bi trebali biti sigurni da su objasnili pacijentima razlike između ova dva zahvata.

AAE bi voljela da opća populacija zna da je za dentalni implantat potrebno izvaditi zub, a potom slijede višestruke operacije za umetanje metalnog vijka u čeljust i fiksiranje porcelanske krunice na vijak. Za ove je operacije često potrebno tri ili više posjeta u nekoliko mjeseci da bi se dovršile i mogu biti vremenski intenzivne i skupe. Tijekom endodontskog liječenja, izvor


zubobolje - inflamirana pulpa - se uklanja, a unutrašnjost zuba se čisti, puni i zatvara. Danas se većina korijenskih kanala može obraditi u jednoj posjeti i gotovo su bezbolne. Zapravo, izlječenje korijenskih kanala spasi prosječno 17 milijuna zuba svake godine.

Kada razmišljamo o terapijskim opcijama, AAE naglašava da odluke moraju biti donesene ne samo na temelju ishoda, nego i na temelju kompleksnosti slučaja ili pacijentovog individualnog zdravlja i želja. Da bi pomogli stomatolozima i njihovim pacijentima u određivanju najispravnijeg tretmana, AAE ima formalne upute za planiranje terapije, koje uključuju procjenu različitih čimbenika rizika i ostalih implikacija povezanih sa endodontskim zahvatom i sa implantološkim zahvatom. Čimbenici rizika mogu uključivati pušenje, kvalitetu kosti i razine estrogena - na primjer, žene sa nižim razinama estrogena mogu se susresti sa lošijim ishodom terapije implantatima.

Dodatni podaci o istraživanju

Temeljem kriterija za sudjelovanje u istraživanju, istraživači su ocjenjivali kartone pacijenata 129 implantata sa prosjekom od 36 mjeseci (od 15 do 57 mjeseci) i 143 endodontski liječena zuba sa prosjekom od 22 mjeseca (od 18 do 59). Podaci o implantatima dobiveni su iz parodontološke grupne prakse, a podaci o endodontskim liječenjima iz endodontske grupne prakse. Istraživači su podijelili svaki zahvat na jednu od tri kategorije: uspjeh, neizvjestan rezultat, neuspjeh. Uspjeh se definirao kao radiografski dokaz da je implantat ili tretirani zub još uvijek prisutan u ustima i da nema znakova ili simptoma koji bi zahtijevali intervenciju tijekom perioda praćenja nakon zahvata. Neuspjeh se definirao kao gubitak implantata ili zuba.

Istraživači su pronašli dva neuspjeha u 129 postavljenih implantata, sa stopom uspješnosti od 98.4 %. Također su pronašli jedan neuspjeh u 143 endodontski liječena zuba sa stopom uspješnosti od 99.3 %. Ovi rezultati nisu bili statistički značajno različiti ($P=.56$) metodom Fisher-ova egzaktnog testiranja kojim se utvrđuje statistička značajnost. Pa ipak, 12.4 % dentalnih implantata zahtijevalo je dodatne kirurške zahvate, za razliku od samo 1.4 % endodontski liječenih zuba koji su zahtijevali dodatni kirurški zahvat, što je bila statistički značajna razlika ($P=.0003$).

Ovo je istraživanje objavljeno u Journal of Endodontics, službenom časopisu AAE, u izdanju iz studenog. Ovi podaci sakupljeni su kao dio većeg projekta za usporedbu ishoda endodontske terapije i implantoloških zahvata i potpomognuti su od strane AAE Foundation. 



NAUČNI SIMPOZIJUM DENTALART

od 21. do 24. maja 2009. - hotel Sunce Neum

Drage kolege, saradnici i prijatelji,

Zadovoljstvo nam je pozvati vas na "Naučni simpozijum dentalart" u organizaciji Internacionalnog stručnog stomatološkog časopisa Dentalart, koji će se održati od 21. do 24. maja 2009. u hotelu Sunce - Neum.

Organizacioni odbor Simpozijuma sa predsjednikom Prof. dr. S. Živkovićem osmislio je sljedeće aktivnosti na Simpozijumu:

- Nučni dio simpozijuma
 - Predavači po pozivu
 - Usmene prezentacije
 - Stomatološki kurs
 - Stomatološke radionice
 - Radionice za stomatološke tehničare
- Marketinški dio simpozijuma
 - Izložbeno prodajni sajam stomatološke opreme i materijala
 - Marketinška predavanja

Save the Date
 May
 21-24, 2009

KOTIZACIJA	IZNOS u €
Dentalart pretplatnici	€ 110,00
Ostali	€ 125,00

Uplata inozemstvo:
 "Kompjuter Biblioteka" d.o.o., Srpska 101, 78000 Banja Luka BiH
 NLB Razvojna banka a.d.
 IBAN BA395620998036676116 s naznakom za Simpozijum
 SWIFT: RAZBBA22

SPONZOR SIMPOZIJUMA 

S poštovanjem
 Organizacioni odbor "Naučnog simpozijuma Dentalart"
<http://simpozijum-dentalart.wetpaint.com>

INFORMACIJE:
 DENTALART - Kralja Alfonsa XIII 8, 78000 Banja Luka, BiH
 Tel. +387 51 322 250, +387 65 525 035, +387 65 687 987
 dentalart@blic.net



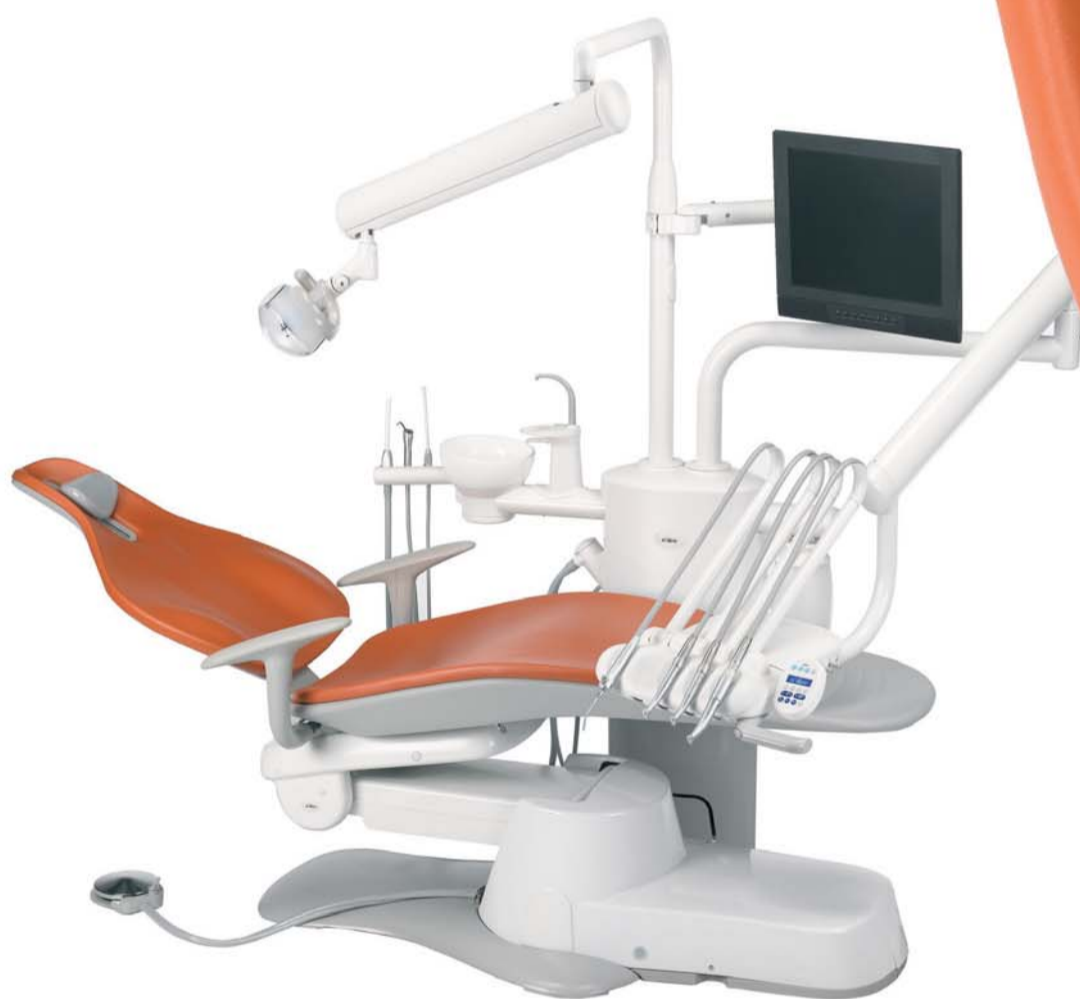68%

stomatologa kaže da bodovi ne utječu na odluku o stručnom usavršavanju

Predstavljamo A-dec 300

A-dec 300™. Još jedan izvrstan proizvod vodeće svjetske kompanije koja, proizvodeći stomatološku opremu donosi uvijek najbolja rješenja. Elegantna i kompaktna, A-dec 300 je stomatološka jedinica za male prostore i štedljive budžete.

Uz robustan dizajn, lagani pristup pacijentu i minimalno održavanje, A-dec 300 Vam osigurava poznato pouzdani servis, pružajući Vam svu podršku. Izbor baš onakav kakav zahtijevate.



zdrav i NOV izbor za stomatologiju

Saznajte zašto je NOVI A-dec 300 dobar izbor za Vašu praksu.
Kontaktirajte ovlaštenog A-dec distributera ili posjetite www.a-dec300.com

Radix
Lovrinić d.o.o.

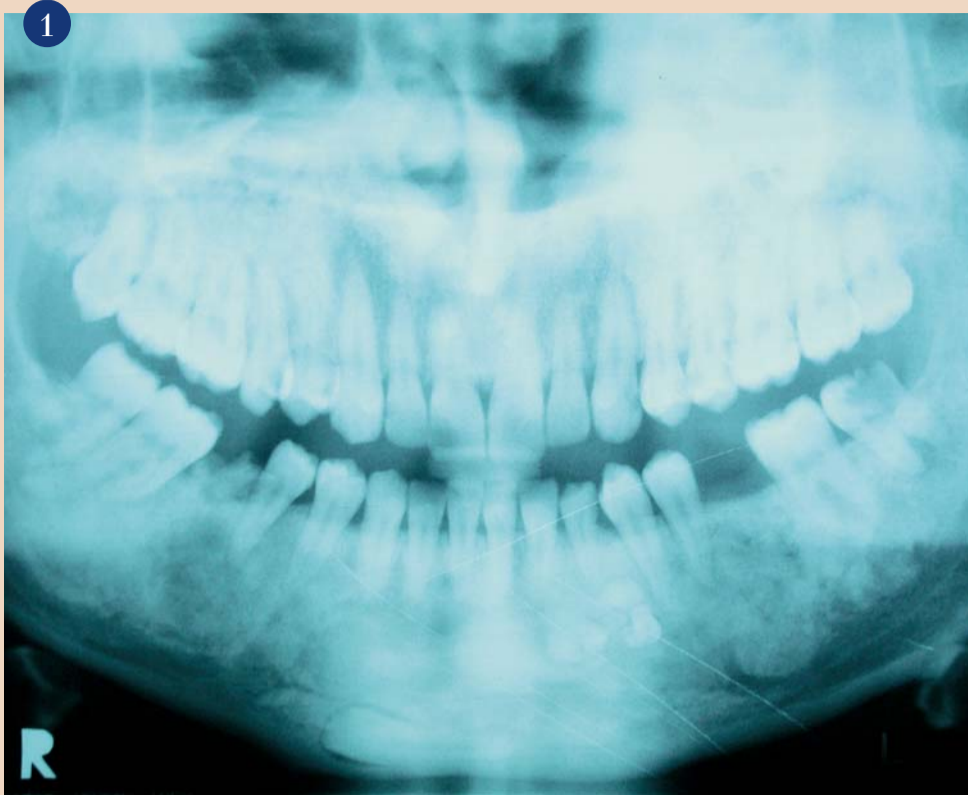
RADIX Lovrinić d.o.o.
Martićeva 37, 10000 Zagreb
tel/fax.: +385 01/ 45 58 358, mob: +385 098/ 131 90 45
mail: lovrinic_doo@hotmail.com, web: www.stomoprema.com

a dec®

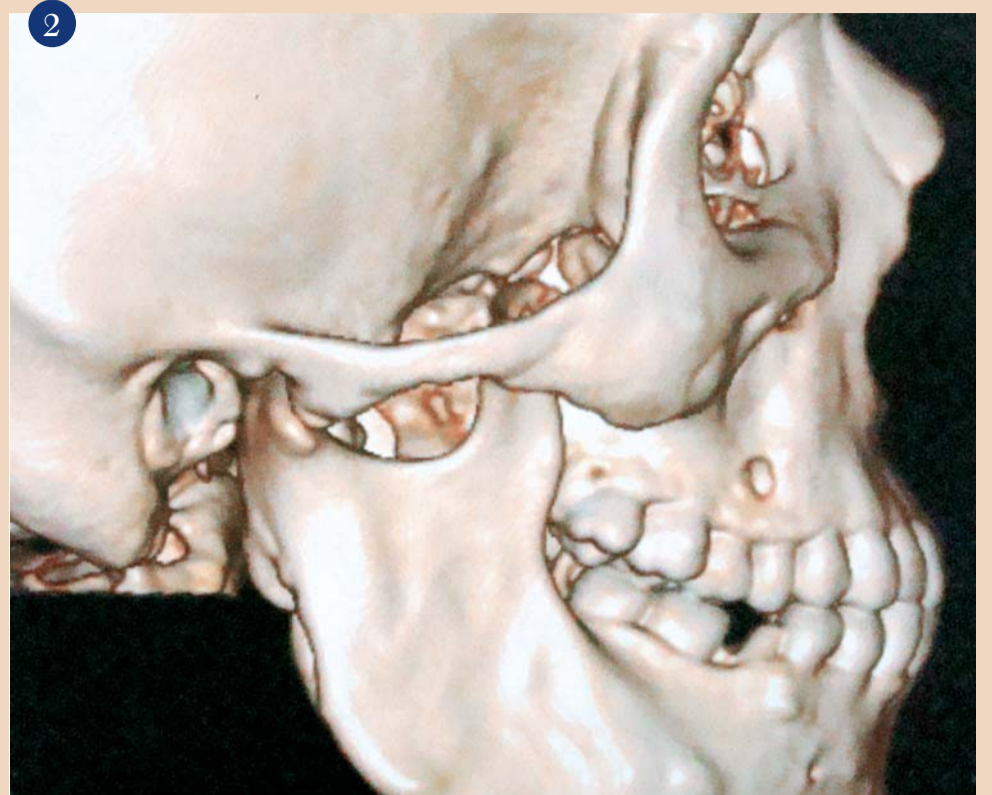sdinformatika

STOMATOLOGIJA S POTPISOM

Andrije Štampara 8a
10410 Velika Gorica,
tel.: 01/63 70 040, faks: 01/ 63 70 041
mail: sd@sdinformatika.hr, web: www.sdinformatika.hr



Ortopantomogram s vidljivim multiplim osteomima i impaktiranim očnjakom na donjem rubu mandibule



Lateralna 3 D CT snimka otkriva prisutnost osteoma u obliku ekzostotskih formacija

GARDNEROV SINDROM

TEKST PREUZET IZ:

Acta Stomatologica Croatica 2009;
43(1):60-65.

Amila Brkic, Çiğdem Özcamur
Stomatološki fakultet Sveučilišta Çapa
u İstanbulu, Turska

Banu Gürkan-Köseoğlu
Profesor oralne kirurgije na Odjelu
za oralnu kirurgiju

Gardnerov sindrom rijedak je genetski poremećaj koji karakterizira trijada obiteljske polipoze, multipli osteomi i tumori mekog tkiva. U svim se tim slučajevima javlja maligna transformacija polipa debelog crijeva u rak debelog crijeva te zbog toga oboljeli imaju lošu kakvoću života. Muškarca u dobi od 27 godina na naš je odjel poslala obližnja medicinska ustanova kako bismo mu izvadili drugi donji lijevi kutnjak. Na priloženim ortopantomografskim snimkama bila je vidljiva karijesno destruirana kruna zuba, impaktirani donji očnjaci na donjem rubu mandibule i multipli osteomi mandibule. Iz anamneze je bilo jasno da pacijent boluje od Gardnerova sindroma i da je bio podvrgnut različitim kirurškim postupcima. Svrha ovog prikaza jest opisati oralne i maksilofacijalne simptome Gardnerova sindroma i njegove moguće stomatološke implikacije.

Gardnerov sindrom (GS) rijedak je genetski poremećaj. Naziv je do-

Gardnerov sindrom karakterizira trijada familijarne polipoze, multipli osteomi i tumori mekih tkiva

bio prema Eldonu J. Gardneru koji je prvi opisao njegova svojstva godine 1951. Sindrom karakterizira trijada familijarne polipoze, multipli osteomi i tumori mekih tkiva (1-5). Bolest uzrokuje mutacija gena APC-a lociranog na kromosomu 5q21, a to je gen mutant prisutan kod familijalne adenomatozne

intestinalnom traktu, uključujući želudac, dvanaesnik i terminalni ileum. Polipi se počinju javljati u pubertetu, a posebice tijekom drugog i trećeg desetljeća života kada se njihov izgled pojačava (3). Tijekom kolonoskopije može se ustanoviti broj polipa u rasponu od nijednog do više od 7.000 vidljivih

ste (3-5). U većem dijelu populacije epidermoidne ciste čest su benigni nalaz, ali se nikada ne javljaju u pubertetu. Kod pacijenata s Gardnerovim sindromom češće se javljaju i ranije ih se nalazi, dakle i u doba puberteta. Udjel od 75 posto pacijenata s Gardnerovim sindromom ima kongenitalnu hipertrofiju pigmentnog epitela mrežnice, što se s lakoćom može detektirati postupkom oftalmoskopije. Takve su lezije rijetke kod zdravih pojedinaca (3-5).

Prikaz slučaja

Muškarca u dobi 27 godina na naš je odjel poslala obližnja medicinska ustanova radi ekstrakcije drugog donjeg lijevog kutnjaka. Kliničkim pregledom potvrđena je bol senzitivnim odgovorom na test vertikalne perkusije.

Na priloženim ortopantomografima (Sl.1) vidjela se kruna zuba destruirana karijesnom lezijom te impaktirani donji očnjaci smješteni na donjoj granici mandibule, uz multiple osteome s obje strane mandibule i maksile.

Iz anamneze je bilo jasno da pacijent boluje od Gardnerova sindroma (GS-a) i da je bio podvrgnut različitim kirurškim postupcima, poput profilaktične kolektomije i uklanjanja nazalnih i mandibularnih osteoma. Simptome rektalnog krvarenja imao je od 20. godine. Nakon daljnjih pregleda dijagnosti-

Tumori mekih tkiva kod GS-a uključuju fibrome, fibromatitis, rak štitnjače, te epidermoidne i lojne ciste

polipoze (FAP-a). Iz tog se razloga Gardnerov sindrom smatra fenotipskom varijantom FAP-a (1).

Bolest ima visoku stopu penetracije i varijabilnu ekspresivnost s incidencijom između 1:8.000 i 1:14.000 živorođenih (1). Za Tursku nema točnih podataka.

Većina aficiranih pojedinaca ima obiteljsku anamnezu opterećenu tom patološkom pojavom, ali se 25 posto pacijenata javlja s novom kliničkom slikom svježe dominantne mutacije te mogu biti prvi aficirani članovi svoje obitelji (2,6).

Iako je maligna pretvorba u rak prisutna u svim slučajevima (1,3), najvažniji nalaz kod toga sindroma su crijevni polipi. Najčešći su u debelom crijevu i rektumu, no mogu se razviti i u cijelom gastro-

u crijevima kod rijetkih pacijenata (3). Maligna transformacija samo je pitanje vremena. U pubertetu je malignitet 5 posto i povećava se prema 100 posto kod pacijenata u dobi iznad 50 godina (3,7).

Drugo važno svojstvo Gardnerova sindroma jest nalaz multiplih osteoma (3,4). To su benigne osteogene lezije sa sporom proliferacijom na kompakte medularne kosti. Njihova je lokalizacija u facijalnim kostima i kraniju, iako se mogu pojaviti i na bilo kojoj drugoj kosti. Prisutnost im je najčešće asimptomatska, ali klinički mogu uzrokovati oteklinu i asimetriju, posebice ako su smješteni periferno.

Tumori mekih tkiva kod GS-a uključuju fibrome, fibromatitis, rak štitnjače, te epidermoidne i lojne ci-

ciran mu je Gardnerov sindrom.

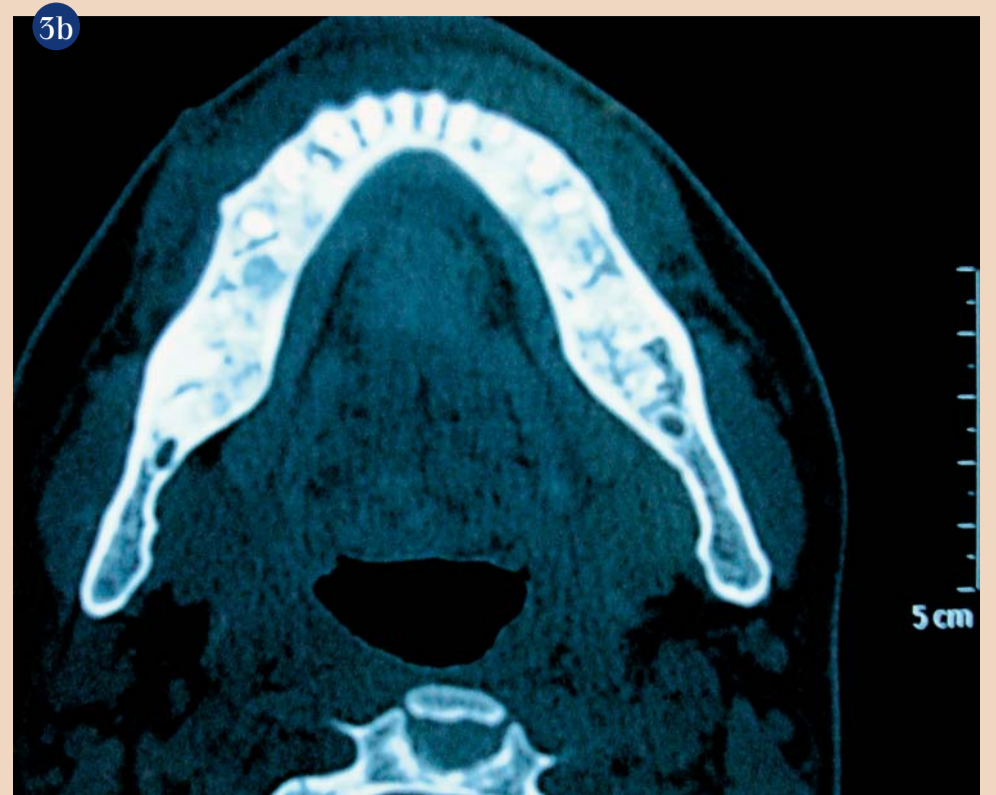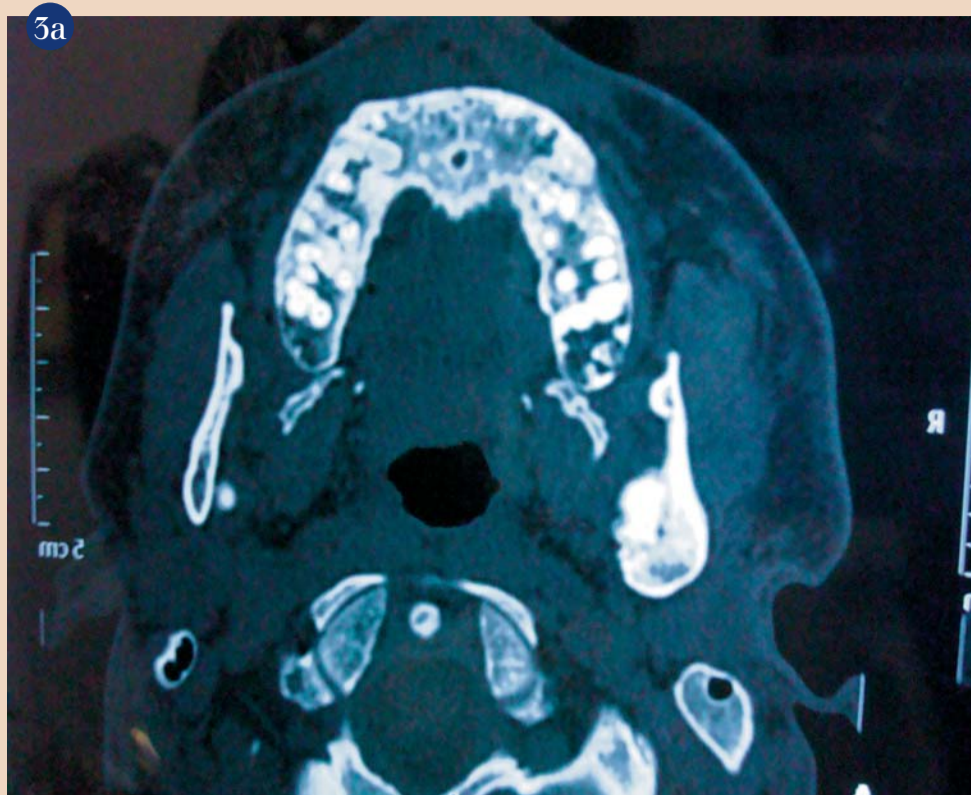
Pacijent je naveo kiruršku korekciju asimetrije na lijevom angulusu mandibule prije tri godine, a bila je obavljena postupkom osteotomije.

Njegova obiteljska anamneza bila je negativna, tj. on je bio prvi član iz obitelji s Gardnerovim sindromom. Od godine 2001. do 2007. pacijent je bio na sedam operacija, a dvije su uključivale enukleaciju osteoma u maksilofacijalnoj regiji. Ostalih pet rezultiralo je totalnom kolektomijom. Ekstraoralnim pregledom nisu bile ustanovljene ni asimetrija ni limfadenopatija.

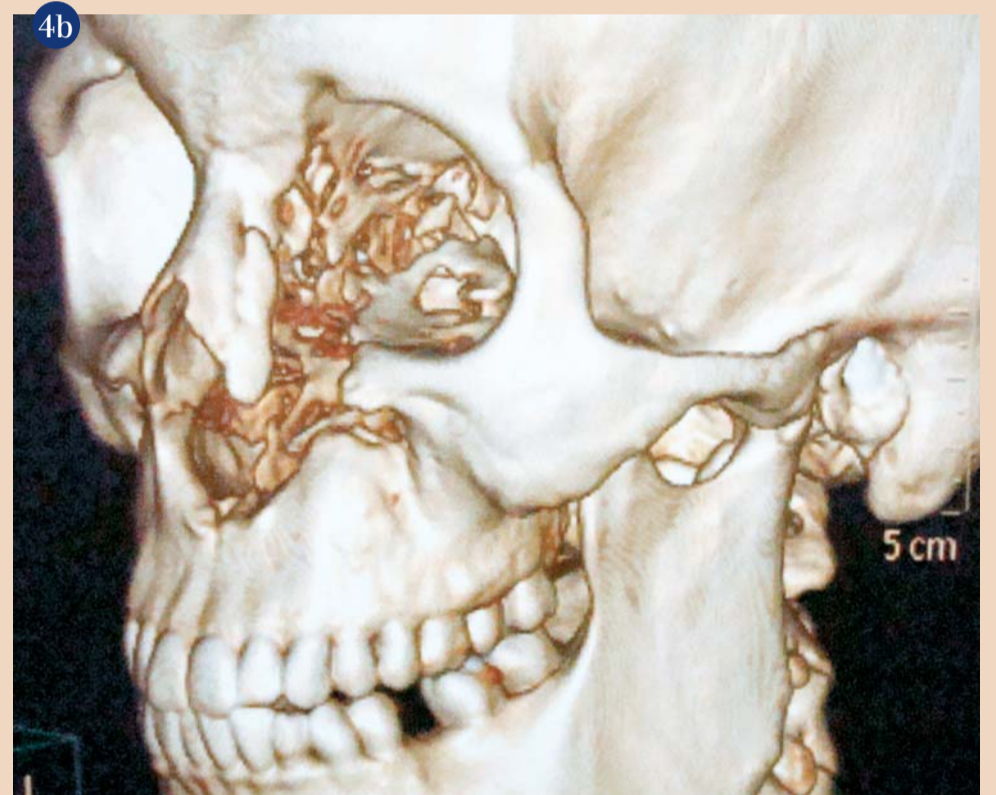
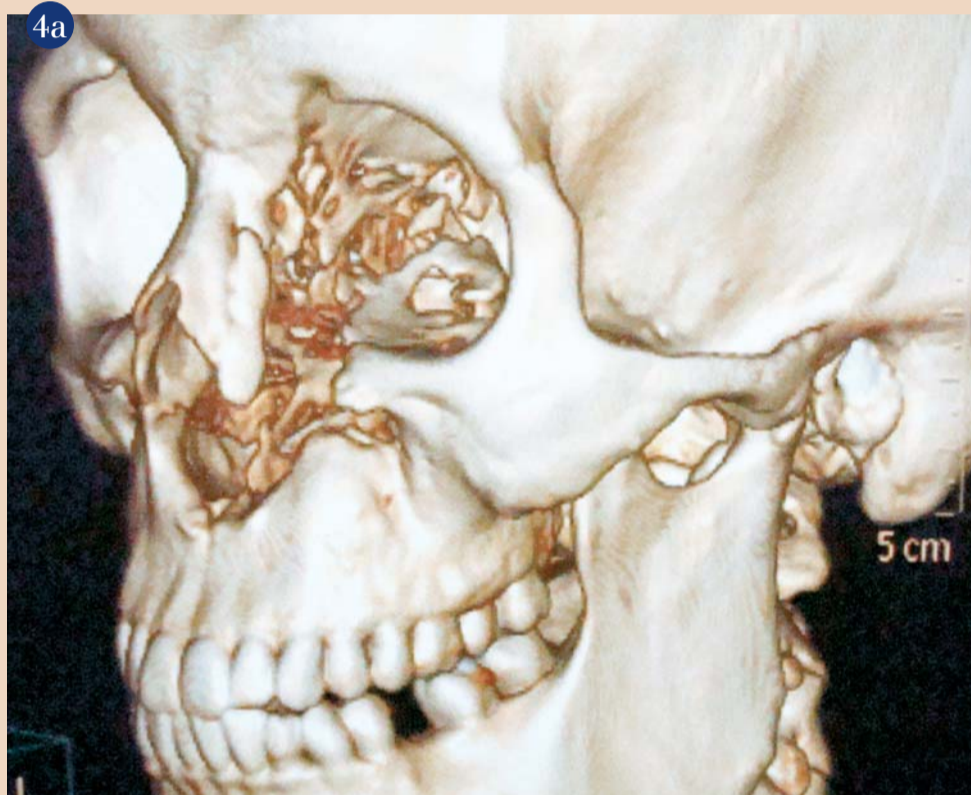
Krvni nalazi – uključujući i hemogram i testove koagulacije - bili su normalni. Pacijent se savjetovao s liječnicima s odjela opće kirurgije te interne medicine i otorinolaringologije, i nije bilo kontraindikacija za kirurški ili koji drugi postupak.

Priložene su bile slike triju dimenzija CT-snimanja na kojima se vide multipli osteomi smješteni u medularnoj kosti (spužvastoj) s obje strane maksile i mandibule. Osteomi su se nalazili i u kondilima mandibule. Istodobno su uočeni i uklonjeni defekti u regiji maksilo-nazalne strukture, frontalnih nastavaka maksile, medijalne stijenke maksilarnog sinusa te srednjih i donjih nosnih hodnika (Sl.2).

Dijagnosticirani su bili i kronični sinusitis sfenoidnih maksilarnih i etmoidalnih sinusa te multiple formacije osteoma. Pacijentu smo objasnili njegovo zdravstveno stanje i moguće posljedice liječenja, te je on iz straha odbio terapiju. Da-



Na aksijalnoj CT-snimci vidljive su radio nepropusne mase smještene obostrano u mandibuli i maksili



Na 3D CT snimci uočljiv je defekt na lateralnoj granici nosne šupljini, što je posljedica kirurškog postupka

kle, liječenje je bilo ograničeno na palijativnu skrb. Ekstrahirano mu je bio prvi donji lijevi kutnjak i bio je pod nadzorom idućih šest mjeseci.

Rasprava

Multipli osteomi općenito se javljaju u adolescenciji i to najčešće u čeljusti, facijalnom skeletu i frontalnim kostima, ali mogu istodobno zahvatiti i bilo koju drugu kost

nim sinusima. U prosjeku se osteomi detektiraju 17 godina prije polipa debeloga crijeva (8). Iako ih ne moramo ekscipirati, često se uklanjaju zbog njihova izgleda i tegoba kod pokretljivosti. Novi se osteomi javljaju već nakon nekoliko mjeseci do nekoliko godina (5).

Oralni radiološki nalazi GS-a obuhvaćaju multiple impaktirane i prekobrojne zube s multiplim oste-

iznimno gustu alveolarnu kost, a parodontni prostor im je jako tješan zbog hiper cementoze (9). Tijekom ekstrakcija zuba kod našeg pacijenta nije bilo poteškoća.

Uloga stomatologa opće prakse vrlo je važna, jer oni trebaju točno i pravodobno dijagnosticirati mnoga patološka stanja, uključujući i sindrome poput Gardnerova. Za svakog je pacijenta vrlo važno imati dobru i iscrpnu anamnezu, jasne ortopantomograme te obaviti kliničke preglede. Stomatolozi mogu biti prvi u detekciji ranih simptoma mnogih bolesti vezanih za maksilofacijalno područje.

Terapija GS-a mora biti simptomatska. Ponekad se, kao u našem slučaju, javljaju estetske i funkcijske tegobe u maksilofacijalnoj regiji, no one mogu upozoriti na prisutnost osteoma. U dijagnostičke svrhe dostatan je nalaz impaktiranih i prekobrojnih zuba te više od tri osteoma. Razdoblje kontrole obuhvaća kliničke i rendgenske preglede svakih šest mjeseci. Najbolja tehnika za snimanje osteoma jest CT ili 3DCT.

Kako se polipoza obično javlja

nakon osteoma (3), stomatolozi moraju najprije posumnjati na Gardnerov sindrom. Na taj način mogu

pomoći u ranom postavljanju dijagnoze i uputiti pacijenta na preventivne medicinske preglede. [11](#)

Kontakt

Dr. Amila Brkić İstanbul Üniversitesi, Diş hekimliği fakültesi
Ağız Diş Çene Hastalıkları ve Cerrahisi A.B.D.
34 093 Çapa İstanbul Turkey
Tel :00902126 632351 Fax :00902125742405 ✉ amilabrkić@hotmail.com

Literatura

- Smud D, Augustin G, Kekez T, Kinda E, Majerovic M, Jelincic Z. Gardner's syndrome: genetic testing and colonoscopy are indicated in adolescents and young adults with cranial osteomas: a case report. *World J Gastroenterol.* 2007;13(28):3900-3.
- Patel H, Rees RT. Unicystic ameloblastoma presenting in Gardner's syndrome: a case report. *Br Dent J.* 2005;198(12):747-8.
- Chimenos-Küstner E, Pascual M, Blanco I, Finestres F. Hereditary familial polyposis and Gardner's syndrome: contribution of the odonto-stomatology examination in its diagnosis and a case description. *Med Oral Patol Oral Cir Bucal.* 2005;10(5):402-9.
- Payne M, Anderson JA, Cook J. Gardner's syndrome - a case report. *Br Dent J.* 2002;193(7):383-4.
- Madani M, Madani F. Gardner's syndrome presenting with dental complaints. *Arch Iran Med.* 2007;10(4):535-9.
- Bussey HJ, Veale AM, Morson BC. Genetics of gastrointestinal polyposis. *Gastroenterology.* 1978;74(6):1325-30.
- Bilkay U, Erdem O, Ozek C, Helvacı E, Kilic K, Ertan Y, et al. Benign osteoma with Gardner syndrome: review of the literature and report of a case. *J Craniofac Surg.* 2004;15(3):506-9.
- Alexander AA, Patel AA, Odland R. Paranasal sinus osteomas and Gardner's syndrome. *Ann Otol Rhinol Laryngol.* 2007;116(9):658-62.
- Ramaglia L, Morgese F, Filippella M, Colao A. Oral and maxillofacial manifestations of Gardner's syndrome associated with growth hormone deficiency: case report and literature review. *Oral Surg Oral Med Oral Pathol Oral Radiol Endod.* 2007;103(6):30-4.

Multipli osteomi općenito se javljaju u adolescenciji i to najčešće u čeljusti, facijalnom skeletu i frontalnim kostima

(poput tibije ili femura) (3,4). Općenito, osteomi u facijalnim kostima i kraniju nisu česti, pa ako se i pojave to su uglavnom mandibularni osteomi, a oni su i najveći (3,5).

Kod bolesnika s GS-om opisani su slučajevi multiplih osteoma u paranazalnim sinusima (frontalni i etmoidni sinusi češće su zahvaćeni od maksilarnih) (3). Kod našeg pacijenta osteomi su uglavnom bili smješteni u maksilarnim i etmoid-

omima čeljusti (na panoramskim radiografima izgledaju poput vatanog pamuka) (3).

Kod našeg pacijenta bili su uočeni implaktirani donji očnjaci te multipli osteom u medularnoj kosti maksile i mandibule.

Odontogene ciste nisu obilježje toga poremećaja, ali se mogu razviti iz zubnih folikula. Ekstrakcija zuba kod pacijenata s GS-om opisana je kao vrlo teška jer imaju