

DENTAL TRIBUNE

The World's Dental Newspaper



РОССИЯ

Февраль, 2015

№1, Том 14

Новости

Представлена альтернативная система классификации пародонтита

Dental Tribune International

Нью-Йорк, США: традиционно заболевание пародонта классифицируется в зависимости от клинических признаков как хронический или агрессивный пародонтит. Такая классификация, однако, не основана на неоспоримых биологических признаках. Ввиду этого исследователи из Медицинского центра Колумбийского университета разработали новую систему классификации заболевания пародонта, опирающуюся на генетическую информацию пораженной ткани. В рамках исследования с участием 120 некурящих пациентов с пародонтитом обоих полов в возрасте 11–76 лет обнаружили, что молекулярный профиль тканей десны может послужить основой для разработки альтернативной классификации пародонтита, объяснил доктор Panos N. Papanicolaou – автор исследования и профессор стоматологии Колумбийского университета в Нью-Йорке.



Есть надежда, что новая система классификации заболевания пародонта будет способствовать более ранней диагностике тяжелого пародонтита и более индивидуальному подходу к его лечению (фото: Никита Сидоров/Shutterstock).

Анализируя экспрессию генов в ткани десны, установили, что пациенты четко делятся на 2 группы. «Эти группы, однако, не коррелируют с традиционной классификацией пародонтита», – сказал доктор Papanicolaou. Согласно исследованию пациенты 2-й группы демонстрировали более экстенсивную форму заболевания. Это были преимущественно пациенты мужского пола, что согласуется с известным фактом большей распространенности тяжелого пародонтита среди мужчин. Исследователи полагают, что новая система, основанная на генетическом анализе, обладает значительными преимуществами с точки зрения классификации. «Если пациент подвержен значительному риску развития тяжелого пародонтита, стоматолог имеет все основания для того, чтобы применять инвазивное лечение, даже если заболевание находится на субклинической стадии», – отметил Papanicolaou. – Сегодня мы, как правило, не знаем, носит ли пародонтит агрессивный характер, пока заболевание не наносит вред здоровью полости рта пациента».

В ближайшем будущем ученые планируют провести проспективное исследование, чтобы оценить возможности новой системы классификации с точки зрения прогнозирования течения заболевания.

Исследование «Gingival Tissue Transcripts Identify Distinct Periodontitis Phenotypes» («Транскрипты десневой ткани указывают на четкие фенотипы пародонтита») было до печати опубликовано 19 марта в онлайн-выпуске «Journal of Dental Research».

www.dental-tribune.com

Пародонтология



У вегетарианцев состояние пародонта лучше, а зубов – хуже
Ганновер, Германия: немецкие исследователи обнаружили, что для вегетарианцев характерно лучшее, чем у «плотоядных», состояние пародонта. В рамках недавнего исследования вегетарианцы продемонстрировали меньшее количество воспалений, меньшее повреждение пародонта и лучшую гигиену полости рта.

стр. 6

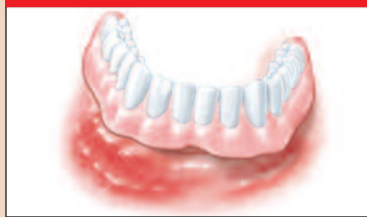События



Интеллектуальный конкурс «Dental Tribune – учащейся молодежи»
Стоматологический брейн-ринг – интеллектуальная игра для учащихся стоматологов, проводящаяся при поддержке газеты «Dental Tribune», Первого Московского государственного медицинского университета им. И.М.Сеченова и Центрального научно-исследовательского института стоматологии и челюстно-лицевой хирургии.

стр. 8

Клиническая практика



Современные аспекты лечения геронтостоматологических пациентов съёмными пластиночными протезами
Статистика последних лет показывает, что пациенты преклонного возраста составляют довольно большой и постоянно растущий сегмент на рынке стоматологических услуг. Противоречия между сложностью старения и упрощенностью подходов к его изучению – основное противоречие современной геронтологии.

стр. 12

Новости



Вид на жительство в Америке благодаря инвестициям
Сегодня новые глобальные возможности для работников разных сфер здравоохранения предоставляет и Америка, где иммигранты всегда считались создателями американской мечты. Компания Peer Equities, оказывающая разнообразные бизнес-услуги, занимается стратегическим инвестированием в стоматологию, стоматологические издания и иные проекты, связанные со стоматологией.

стр. 15

Возвращая естественный цвет десны

Йост П. Престин, Германия

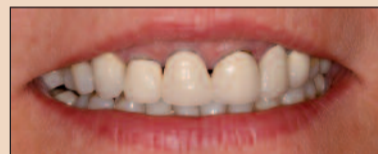

Рис. 1. Старые металлокерамические коронки в полости рта пациентки: обратите внимание на серый оттенок десны.

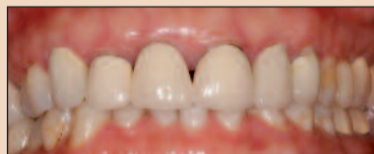

Рис. 2. Старые металлокерамические коронки: слегка обнаженные шейки зубов 12–22 и обнаженная граница реставрации на зубе 22.

Знакомая с кем-нибудь, стоматологи и техники автоматически отмечают состояние полости рта человека. Обычно неестественный сероватый или темно-красный цвет десны привлекает даже больше внимания, чем сами зубы. Как показывает описанный клинический случай, основной причиной такого непривлекательного оттенка десны являются

металлокерамические коронки или мостовидные протезы в области фронтальных зубов.

Клинический случай

В феврале 2012 г. пациентка обратилась в нашу клинику с жалобой на боль в области зубов 22 и 23. Кроме того, она была недовольна серым оттенком десны и хотела знать, можно ли с этим что-то сделать. Пятнадцать лет назад на зубы 13–23 были установлены металлокерамические коронки (рис. 1–3).

→ стр. 2

Реклама

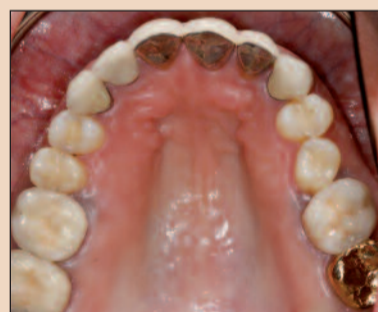

Рис. 3. Вид со стороны окклюзии: серые мягкие ткани вокруг металлокерамических коронок на зубах фронтальной группы и молярах.

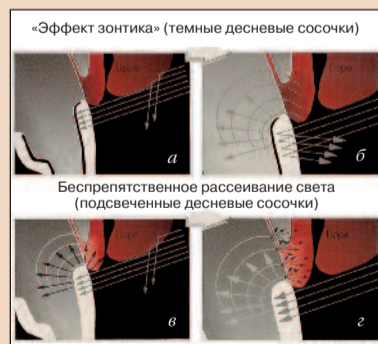


Рис. 4, а–г. Схема падения и распространения света: а, б – поперечный разрез зуба с металлокерамической коронкой показывает, что свет проходит сквозь керамику, блокируется более опакующей поверхностью металлического каркаса коронки и рассеивается в керамике; в, г – поперечный разрез естественного зуба демонстрирует, что свет проходит через минеральную структуру его тканей и рассеивается во всех направлениях. Благодаря тонкости альвеолярной кости и мягкой ткани вся область вокруг зуба подсвечивается изнутри.

FKG
swiss endo

world revolution

discover_

IDS 2015 Hall 4.2 Booth G28/J29

FKG Dentaire SA
www.fkg.ch

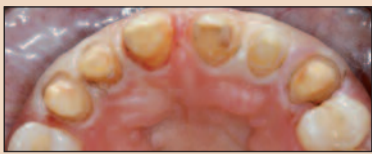

Рис. 5. Вид со стороны окклюзии: культы жевательных зубов с ретракторной нитью.

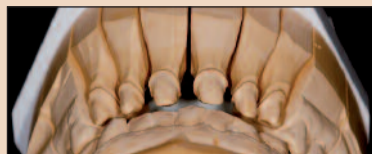

Рис. 11. Модель проверили на наличие достаточного пространства для коронок.

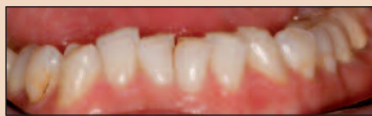

Рис. 16. Увеличенное изображение резцов нижней челюсти, послуживших образцами при облицовке каркасов коронок.

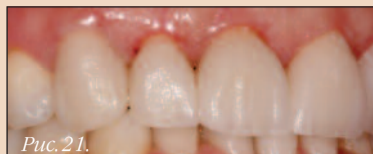

Рис. 21.

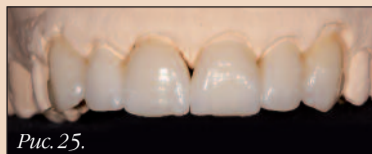

Рис. 25.

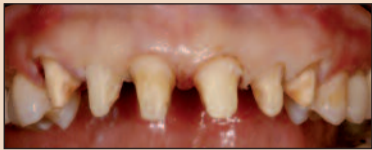

Рис. 6. Все культы имеют одинаковый оттенок.

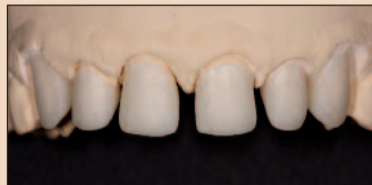

Рис. 12. Готовые каркасы коронок из материала IPS e.max на модели.

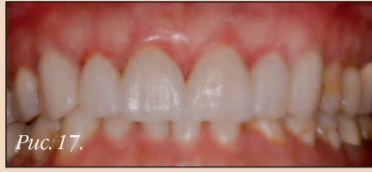

Рис. 17.

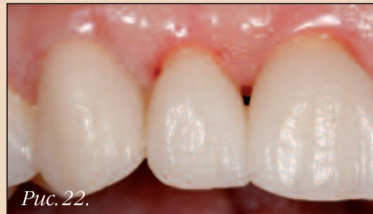

Рис. 22.

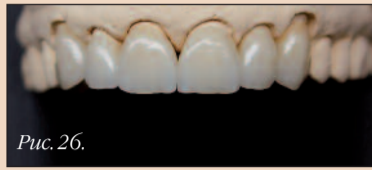

Рис. 26.

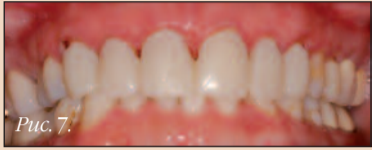

Рис. 7.

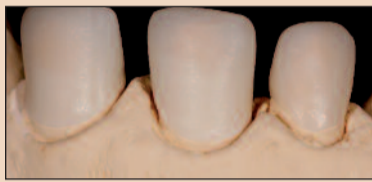

Рис. 13. Увеличенное изображение каркасов.

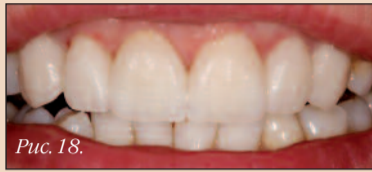

Рис. 18.

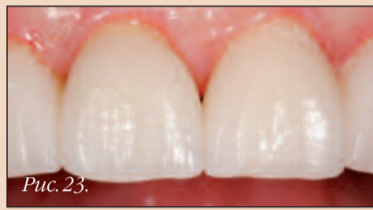

Рис. 23.

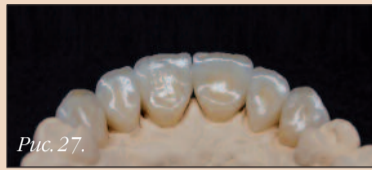

Рис. 27.

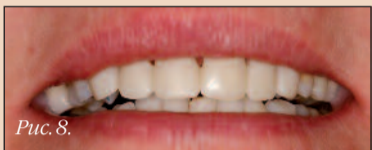

Рис. 8.

Рис. 7, 8. Временный протез в полости рта пациентки: область десневых сосочков освобождена от нагрузок.

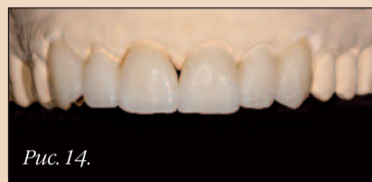

Рис. 14.

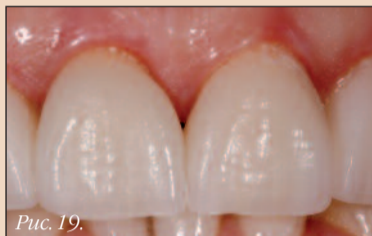

Рис. 19.

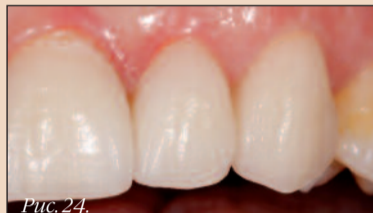

Рис. 24.

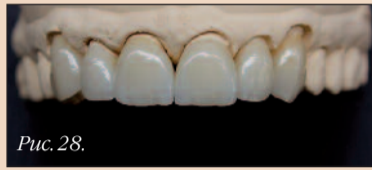

Рис. 28.

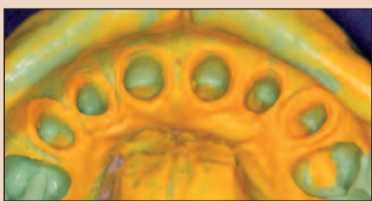


Рис. 9. С помощью материала Aquasil Ultra получили оттиск.

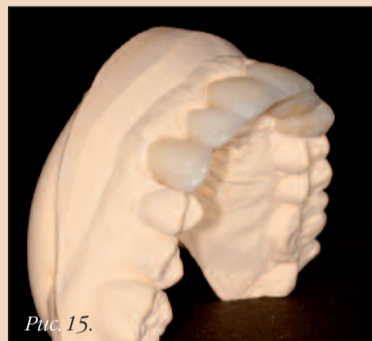

Рис. 15.

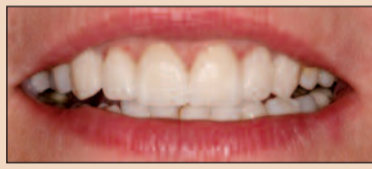

Рис. 20. Проверка цвета (включая губы).

Рис. 21–24. Проверка межпроксимальных областей.

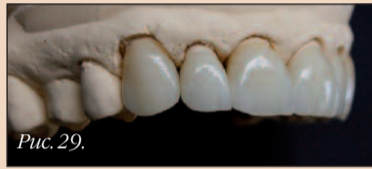

Рис. 29.

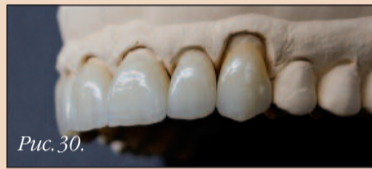

Рис. 30.

ной группы IPS e.max является материалом выбора. Далеко не всякая керамика обладает нужными свойствами. Для циркониевой керамики характерна почти такая же светопроницаемость, как и для металлокерамики – т.е. фактически нулевая. Разумеется, прогресс не стоит на месте, и сегодня на рынок выходят первые материалы из полупрозрачной циркониевой керамики. Однако прежде всего необходимо понять, что является причиной серого оттенка десны у пациентов с металлокерамическими коронками.

Рис. 25–30. Проверка готовых коронок на модели.

Основных причин – две. Первая – это так называемый «эффект зонтика». Он возникает только в случае металлокерамических и иногда циркониевых коронок. Непрозрачный материал блокирует свет (рис. 4, а, б) и лишает корень зуба возможности

← стр. 1

После подробного обсуждения современных методов эстетической реставрации приняли решение удалить все 6 металлокерамических коронок и заменить их коронками из материала IPS e.max (Ivoclar Vivadent). При лечении зубов фронталь-

Реклама

ENDOPOINT

МЕЖДУНАРОДНЫЙ КОНГРЕСС ПО ЭНДОДОНТИИ МОСКВА, КРОКУС ЭКСПО, 21 АПРЕЛЯ 2015 ГОДА

Научный конгресс по эндодонтии ENDOPOINT создан при поддержке ведущих итальянских научных организаций в области стоматологии – Societa Italiana di Endodonzia (SIE), Accademia Italiana di Endodonzia (AIE) и Societa Italiana di Chirurgia Orale e Implantologia (SICOI). Конгресс состоит из лекционной части (Флавио Палацци, Сильвио Таскьери, Джанлука Гамбарини) и практической части Джанлука Гамбарини.

Флавио Палацци

Один из ведущих и самых цитируемых ученых в области дезинфекции корневых каналов.

Последние научные достижения в дезинфекции системы корневых каналов: новые возможности глубокой обработки и консервативного лечения инфекционных поражений периапикальных тканей.

Сильвио Таскьери

Один из ведущих специалистов мировой стоматологии в области периапикальной хирургии.

Новые научные подходы к перечислению в эндодонтии: современные методы ортоградной ревизии и периапикальной хирургии.

ДжанЛука Гамбарини

Один из наиболее выдающихся ученых-исследователей в мире в области общей эндодонтии.

Современные европейские подходы к лечению острых форм заболеваний периодонта: от новых решений медикаментозного лечения до революционных возможностей трехмерной obturation.

Практическая демонстрация:
Современные концепции протокола эндодонтического лечения: последние научные достижения в препарировании, дезинфекции и 3D-обтурации системы корневых каналов.

Подробности на сайте
WWW.ENDOPOINT.COM

Реклама

Конгресс
ГИПЕРРЕАЛИЗМ В СТОМАТОЛОГИИ

2015
ИЮНЬ 24 – 26

Европа. Адриатическое побережье.
Словения. Город Порторож

Юриан Мануца
Эстетика и композиция. Сложные случаи, лучшие советы от авторов книги SAOJI

Пауло Монтейро
Эндодонтия, ориентированная на реставрацию. Работа узкоспециализированной команды

Микела Солюмонов
Орто-эндо взаимосвязи: алгоритм совместных клинических решений

Марсело Каламита
Медикаментозное галерирование лечения – ортодонтия улучшает результаты протезирования

Анна Салат
Эстетика и композиция. Сложные случаи, лучшие советы от авторов книги SAOJI

Диего Гурейро
Эндодонтия, ориентированная на реставрацию. Работа узкоспециализированной команды

Евгений Шапченко
Орто-эндо взаимосвязи: алгоритм совместных клинических решений

Рамон Гомес Мела
Регенерация сосочков у пациентов с десневой ульцерацией

Бегрут Сибетли
Хирургия. От эксперимента до клинического применения. Обширные исследования, проведенные независимой научно-исследовательской группой «Юмек»

Донк-Сюк Сонн
Хирургия. Костный графт не является обязательным условием для проведения синус-аугментации: синус-лифтинг без осложнений

Галки Дажав
Все начинается с планирования.
1) Структура
2) Биология
3) Функция
4) Эстетика

Асан Мамедов
Хирургия и Ортопедия. Создание и сохранение профиля прорезывания в боковой группе

Мастер класс по хирургии
Мастер класс по реставрации и эндодонтии
Мастер класс по ортопедии

«Каждый год мы выбираем новую страну для проведения нашего международного конгресса. В этом году предлагаем открыть для себя Адриатическое побережье Европы – город Порторож!»
Алтур Гошкелан | Ана Верлан

Парусная регата AURUM YACHT WEEK 2015

ИЮНЬ 27 - ИЮЛЬ 4
Яхтенная неделя AURUM

ДОБРО ПОЖАЛОВАТЬ НА БОРТ
Сразу после Конгресса... Длительность: 8 дней
Расстояние: 195 миль

МАРШРУТ
Пула - Ровень - Венеция - Грандо - Порторож - Пореч - Пула

СТОИМОСТЬ:
- ранняя регистрация 90 000 руб. (до 31.01.2015)
- промежуточная регистрация 96 800 руб. (19.01.2015 - 19.02.2015)
- промежуточная регистрация 36 000 руб. (19.02.2015 - 19.05.2015)
- финальная регистрация 40 000 руб. (24.06.2015)

КОНТАКТЫ:
Тел.: +7 (495) 698 12 52
+7 (905) 522 60 00
e-mail: info@moskorexpedental.com
www.moskorexpedental.com
www.aurumacademy.ru

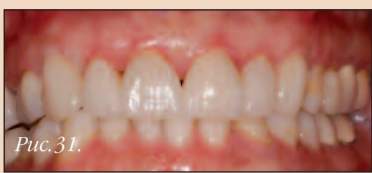

Рис. 31.

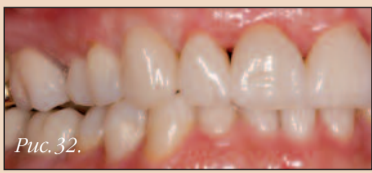

Рис. 32.

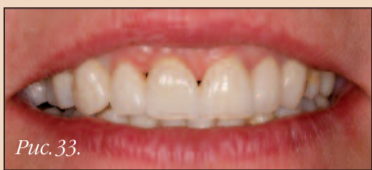

Рис. 33.

Рис. 31–33. Увеличенное изображение десневых сосочков сразу после фиксации новых коронок.

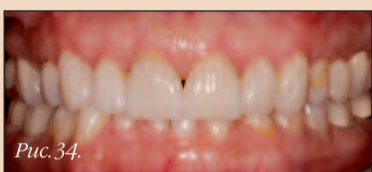

Рис. 34.

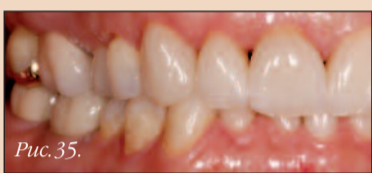

Рис. 35.

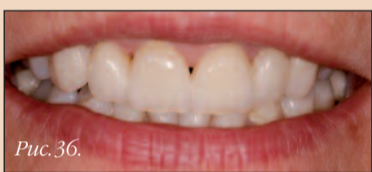

Рис. 36.

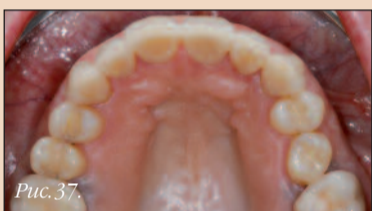

Рис. 37.

Рис. 34–37. Заключительная проверка через неделю после фиксации коронок.

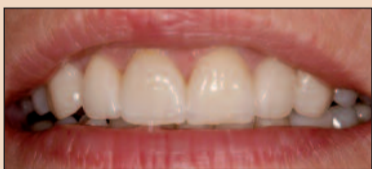

Рис. 38. Клиническая картина через 5 мес после установки коронок.

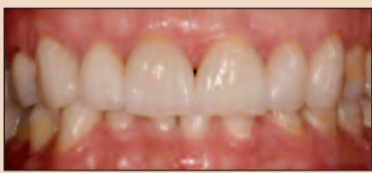

Рис. 39. Небольшой черный треугольник между центральными резцами.

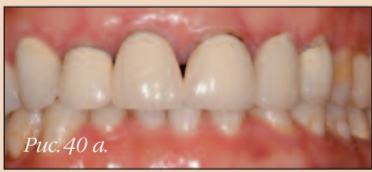

Рис. 40 а.

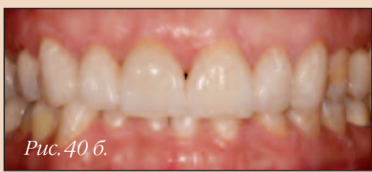

Рис. 40 б.

Рис. 40, а, б. Увеличенный снимок: клиническая картина до лечения.

подсвечивать десневой сосочек изнутри. Стеклокерамика на основе дисиликата лития (за исключением блоков МО и НО) позволяет имитировать естественный зуб. Как минеральная (кристаллическая) структура зуба, так и светопроницаемые реставрации из материала IPS e.max обеспечивают рассеивание света внутри зуба во всех направлениях, благодаря чему десна подсвечивается изнутри (рис. 4, в, г). Вторая при-



Рис. 41. Пациентка со старыми металлокерамическими коронками до лечения.



Рис. 42. Пациентка после фиксации новых коронок.

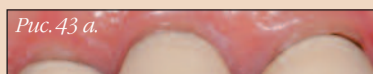

Рис. 43 а.



Рис. 43 б.

Рис. 43. Сделанная с увеличением фотография десневого края: а – темные шейки зубов вследствие блокирования света старыми коронками и правильный оттенок; б – полупрозрачность новых реставраций.

чина посерения десны у металлокерамических коронок – диффузия оксидов металлов в мягкие ткани. Риск возникновения темного оттенка увеличивается при установке коронок с высоким содержанием неблагородных металлов.

План лечения

Подготовив всю необходимую документацию и еще раз обсудив план лечения с пациенткой, в середине апреля удалили старые коронки и препарировали культи; границы препарирования разместили выше уровня десны. Все 6 зубов имели одинаковый оттенок, что позволило одновременно изготовить все необходимые каркасы (IPS e.max Press LT A2); рис. 5, 6. Временный протез изготовили непосредственно в клинике, оставив необходимое пространство для десневых сосочков во избежание их деформации (рис. 7, 8).

→ ДТ стр. 4

Реклама

37-й Московский
международный
стоматологический
форум и выставка



Дентал Салон

20-23 апреля 2015

Москва, Крокус Экспо,
павильон 2, залы 7, 8
Проезд: м. "Мякинино"



www.dental-expo.com



Устроитель:
DENTALEXPO®

Спонсор выставки
Colgate®

ST.I.dent - спонсор выставки,
эсклюзивно представляет
Septanest®

Генеральные информационные партнеры
Стоматология **СЕГОДНЯ** **DENTAL TRIBUNE**

18+
На правах рекламы

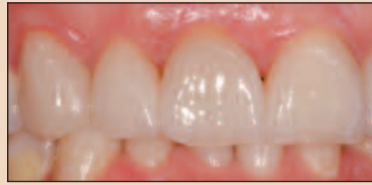
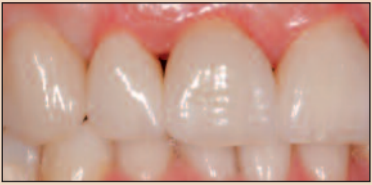
Рис. 44. Регенерация десневого сосочка: а – клиническая картина сразу после фиксации коронок; б – через 5 мес.

← **DT** стр. 3

С помощью материала Aquasil Ultra (Dentsply) получили оттиск (рис. 9), изготовили рабочую модель (рис. 10, 11) и каркасы коронок из материала IPS e.max (рис. 12). Прессование выполнили с помощью аппарата Vario Press 300.e (Zubler).

Реклама

Благодаря чрезвычайно короткому времени прессования образующийся реакционный слой отличается малой толщиной. Ввиду этого отпадает необходимость в протравливании с помощью плавиковой кислоты. Результатом становится идеальная адаптация тонкого края коронки, который в отсутствие протрав-

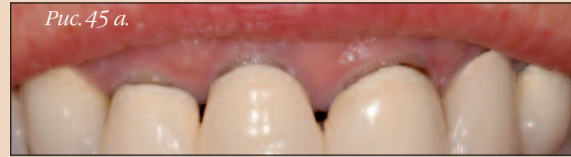

Рис. 45. а – состояние десны до лечения; б – через 5 мес после установки коронок.

ливания не меняет своей формы (рис. 13).

Затем каркасы облицовали материалом IPS e.max Ceram (Ivoclar Vivadent). Обсуждение техники послойного нанесения облицовочного материала выходит за рамки темы настоящей статьи (рис. 14, 15). Оттенок и характерные особенности воспроизвели по фронтальным зубам нижней челюсти (рис. 16). К

моменту первой примерки коронки приобрели окончательный размер и форму (рис. 17–19). Пациентка была очень довольна результатом. Корректировка реставраций не потребовалась; даже цвет идеально соответствовал естественным зубам пациентки (рис. 20).

В межпроксимальных областях оставили достаточно места для регенерации десневых сосочков

(рис. 21–23). От протяженных областей контактов отказались, поскольку в этом случае зубы выглядели бы квадратными. При примерке реставраций десневые сосочки слева заняли практически идеальное положение (рис. 24).

После этого поверхность реставраций глазурировали с помощью материала Glaze Paste FLUO (Ivoclar Vivadent). В заключение коронки вручную отполировали с помощью алмазной пасты, чтобы минимизировать аккумуляцию на них зубного налета. Огромную помощь на заключительном этапе работы оказывают фотографии. Сегодня фото съемка зубов стала уже общепринятой практикой, поскольку она существенно экономит время пациентов, исключая необходимость в их присутствии (рис. 25–30).

Примерно через 3 нед после препарирования зубов коронки зафиксировали с помощью адгезива Syntac и цемента Tetric Flow оттенка A2 (Ivoclar Vivadent). Между зубами 11 и 12, а также 11 и 21 все еще наблюдались небольшие черные треугольники (рис. 31–33). Неделю спустя провели заключительную проверку реставраций (рис. 34–37), контрольный осмотр назначили через 5 мес (в октябре). К тому моменту никаких признаков серого оттенка десен не наблюдалось, десневые сосочки имели идеальную форму (рис. 38). Отметили наличие небольшого черного треугольника между центральными резцами (рис. 39).

Результат лечения

Через 6 мес после начала терапии пациентка была полностью удовлетворена результатами (рис. 40–42). Ее пожелания в отношении здорового цвета десны и естественного вида реставраций были выполнены полностью. Реставрации почти неотличимы от соседних естественных зубов – заметить их трудно даже стоматологу или технику.

Благодаря исключительным оптическим свойствам коронок из материала IPS e.max на корни зубов падает столько же света, что и в случае естественных зубов (рис. 43, а, б). За счет этого мягкие ткани подсвечиваются изнутри и полностью утрачивают неприятный серый оттенок. Также интересно отметить, насколько хорошо регенерируются десневые сосочки (рис. 44, а, б). Порой складывается впечатление, что при контакте с металлокерамическими коронками десна «спасается бегством», чтобы предотвратить инфильтрацию ионов металла. Внешний вид десневых сосочков заметно улучшился после установки цельнокерамических коронок (рис. 45, а, б).

Резюмируя, можно сказать, что ввиду недостатков металлокерамики и даже циркониевой керамики в подобных клинических случаях цельнокерамические коронки являются предпочтительными. **DT**

От редакции

Статья была впервые опубликована в журнале *Cosmetic Dentistry* №2, 2013.

Контактная информация

Jost P. Prestin, MDT
Andre di Mauro, DDS

Die Zahnärzte am alten Park
Hegastraße 3
78315 Radolfzell
Germany (Германия)
prestin@dzaap.de
www.dzaap.de
www.jostprestin.com

blend-a-med
PRO-EXPERT
ВСЁ-В-ОДНО
КАРИЕС
ПРОБЛЕМЫ С ДЕСНАМИ
БАКТЕРИИ
ЧУВСТВИТЕЛЬНОСТЬ
ЗУБНОЙ КАМЕНЬ
ТЁМНЫЙ НАЛЁТ
СВЕЖЕСТЬ ДЫХАНИЯ
ЭРОЗИЯ ЭМАЛИ
СВЕЖАЯ МЯТА

**КЛИНИЧЕСКИ ДОКАЗАНО
В 2 РАЗА ЛУЧШЕ*:
УДАЛЕНИЕ НАЛЕТА**
ЗАЩИТА*****

* По сравнению с обычной пастой с фтором.
** Бактериального.
*** От эрозии эмали и гиперчувствительности.

Основано на результатах исследований, проведенных в клинических условиях Стоматологическим факультетом Тихоокеанского университета, США, Сан-Франциско, 2014 г. и клинических испытаний Лабораторных исследований твердых тканей Мейесенского университета, США, Огайо, 2008 и 2011 г.

blend-a-med

PRO-EXPERT

Спонсор рубрики – компания Берлин Хеми/А.Менарини



Клиническая задача

Задача составлена А.И.Ерохиным, кандидатом медицинских наук, доцентом

Актуальной проблемой современной хирургической стоматологии является устранение или уменьшение выраженности болевого синдрома в послеоперационном периоде, так как боль ухудшает самочувствие пациентов и отражается на сроках заживления. И если даже после удаления зуба мы рассказываем нашим пациентам, какие препараты следует принять при боли, то обширные реконструктивные операции требуют курсового назначения препаратов, обладающих аналгетическим эффектом.

Пациент К., 55 лет, обратился в стоматологическую клинику с пожеланием провести дентальную имплантацию, поскольку его не устраивали эстетические и функциональные параметры съемного зубного протеза, изготовленного по поводу дефекта зубного ряда верхней челюсти

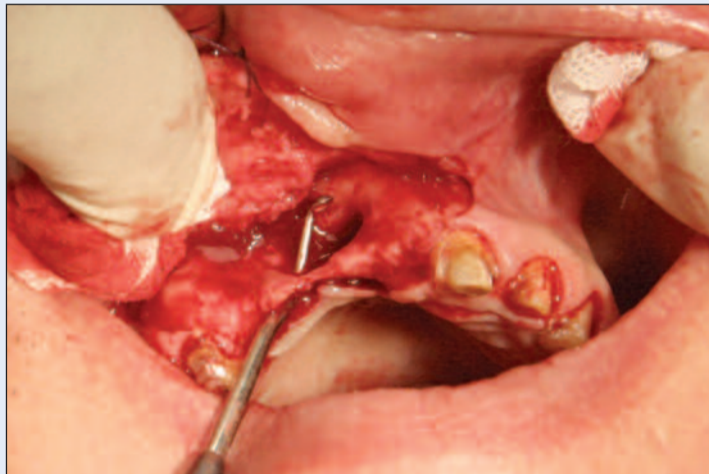


Рис. 1. Дефект костной ткани альвеолярного отростка верхней челюсти.

справа. Однако наличие костного дефекта и значительная атрофия альвеолярного отростка в области отсутствующих зубов 14–11 обусловили необходимость реконструктивной операции, в процессе которой была

проведена направленная тканевая регенерация и зафиксирована мембрана (рис. 1, 2).

Поскольку у пациента К. в анамнезе протезирование тазобедренного сустава, то проведение операции проходило под

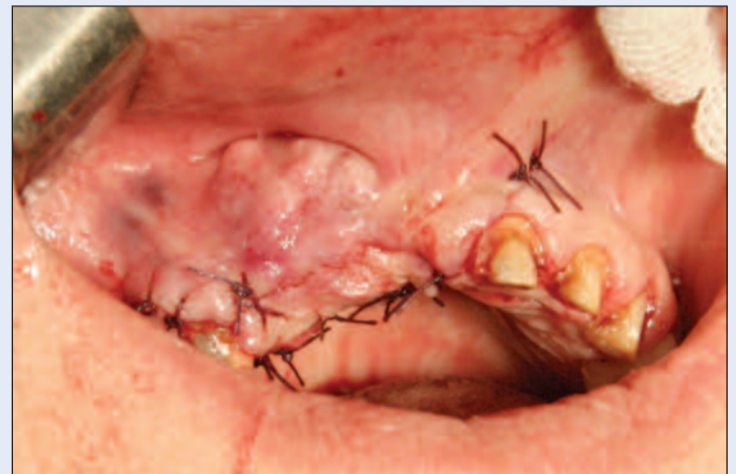

Рис. 2. Операция завершена, наложены швы. Хорошо видна обширная послеоперационная рана.

прикрытием антибиотика. Вместе с антибиотиком были назначены антигистаминный и противогрибковый препарат, препарат для восстановления кишечной флоры. Какой еще препарат необходимо назначить?

Определите кратность и длительность его применения. Соматических заболеваний у пациента нет, в настоящее время других лекарственных препаратов не принимает. **И**

Ответ на клиническую задачу см. на стр. 14.

Реклама

Bio-Emulation™

Colloquium 360°

4-5 July, 2015, Berlin, Germany

Mentors

Ed McLaren Michel Magne Pascal Magne

Emulators

Details & Online Registration

www.BioEmulationCampus.com

Registration fee: 599 EUR +VAT

Реклама

www.dental-tribune.com

The DTI publishing group is composed of the world's leading dental trade publishers that reach more than 650,000 dentists in more than 90 countries.

У вегетарианцев состояние пародонта лучше, а зубов – хуже

Ивонн Бахман, ДП

Ганновер, Германия: немецкие исследователи обнаружили, что для вегетарианцев характерно лучшее, чем у «плотоядных», состояние пародонта. В рамках недавнего исследования вегетарианцы продемонстрировали меньшее количество воспалений, меньшее повреждение

пародонта и лучшую гигиену полости рта. Тем не менее состояние их зубов было хуже, чем у людей, не придерживающихся вегетарианского питания.

До сих пор возможной взаимосвязи вегетарианства и состояния пародонта было посвящено очень

мало исследований с весьма небольшими выборками. Специалисты с факультета пародонтологии и профилактики Ганноверской медицинской школы привлекли к исследованию 100 вегетарианцев и 100 невегетарианцев. Участники исследования прошли полное обследование



Исследователи установили, что вегетарианцы отличаются лучшим по сравнению с невегетарианцами состоянием пародонта. Однако, отмечают ученые, говоря о пародонтологическом статусе, следует учитывать, что вегетарианцы не только не едят мяса, но и в целом ведут более здоровый образ жизни (фото: Lucky Business/Shutterstock).


Реклама

CADline CAM

РЕЗЬБОВЫЕ КРЕПЛЕНИЯ CAD CAM



ПОПОЛНЕНИЕ ВАШЕГО АРСЕНАЛА



Dental AV

Напрудный пер., д. 8/3
129110, Москва, Россия
Тел.: (+7) (495) 627-75-77
moscow@dental-av.ru

SIMKO Ltd.

1-я ул. Бухвостова, д. 12/11
107014, Москва, Россия
Тел.: (+70) 959 62 07 77
Факс: (+70) 957 37 38 26
simkob@dol.ru

Aprel Plus

ул. Вавилова, д. 12
398002, Липецк, Россия
Тел.: (+7) 4742 27 88 37
Факс: (+7) 4742 47 00 20
aprilident@mail.ru

полости рта, целью которого было определение их пародонтологического статуса и состояния зубов, а также заполнили анкеты, посвященные гигиене полости рта и уровню образования.

Распределение хорошо известных факторов риска, например возраста, пола и курения, среди вегетарианцев и невегетарианцев было равномерным (71 женщина, 29 мужчин и 10 курильщиков в каждой группе; средний возраст вегетарианцев составлял 41,45 года, невегетарианцев – 41,72 года).

Исследователи установили, что у вегетарианцев значительно меньше глубина зубодесневой борозды, а также кровоточивость при зондировании и пародонтальный индекс; вегетарианцы отличались лучшим индексом гигиены полости рта и меньшим количеством подвижных зубов. При обследовании вегетарианцев было выявлено, что у них значительно меньше отсутствующих зубов при большем количестве кариозных поражений и заметно большей по сравнению с невегетарианцами эрозии эмали. Кроме того, вегетарианцы обладали более высоким уровнем образования, но существенно реже посещали стоматолога.

«В целом у вегетарианцев состояние пародонта лучше, а зубов – хуже, чем у невегетарианцев, – рассказал Dental Tribune Online доктор Ingmar Staufenberg, ординатор факультета. – Тому есть две основные причины: более редкие посещения стоматолога и сниженное по сравнению со средним уровнем использование фторидсодержащих зубных паст. Многие вегетарианцы не пользуются фторидсодержащими зубными пастами, хотя значимость регулярного профилактического применения фторида научно доказана». (В состав фторированных средств для гигиены полости рта часто входят компоненты животного происхождения. – Прим. ред.)

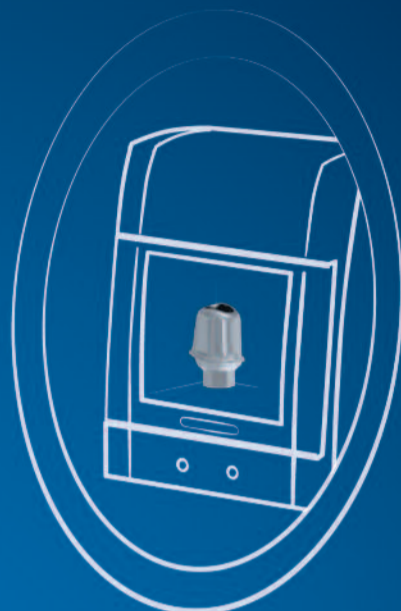
Удивительно, но исследование показало, что у веганов – лиц, употребляющих исключительно растительную пищу, – общий стоматологический статус хуже. «Среди 100 вегетарианцев, принявших участие в исследовании, было 11 веганов. Состояние пародонта и зубов у них хуже, чем у вегетарианцев (употребляющих молоко и яйца) и невегетарианцев. Тем не менее ввиду малого числа веганов определить статистическую значимость этого факта не представляется возможным», – объяснил доктор I.Staufenberg изданию Dental Tribune Online.

Исследование Periodontal conditions in vegetarians: a clinical study (Заболелания пародонта у вегетарианцев: клиническое исследование) было опубликовано онлайн 29 мая в European Journal of Clinical Nutrition. В настоящее время доктор I.Staufenberg проводит проспективное исследование состояния зубов вегетарианцев. Предполагается, что результаты этого исследования будут опубликованы осенью. [PI](#)



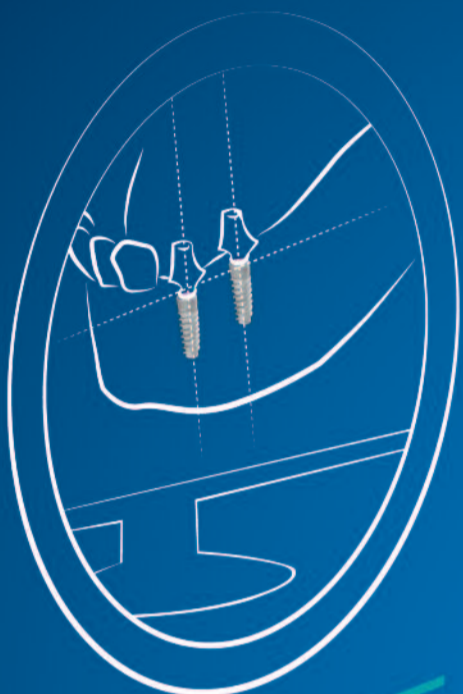
MGUIDE

Open wire-frame 3D printed surgical template allows irrigation + anesthesia from all angles. Surgical drills and tools eliminate the need for guidance keys, freeing-up hands & saving time.



MLAB

Precision CAD/CAM fabrication of customized abutments plus temporary crowns & bridges in a range of materials.

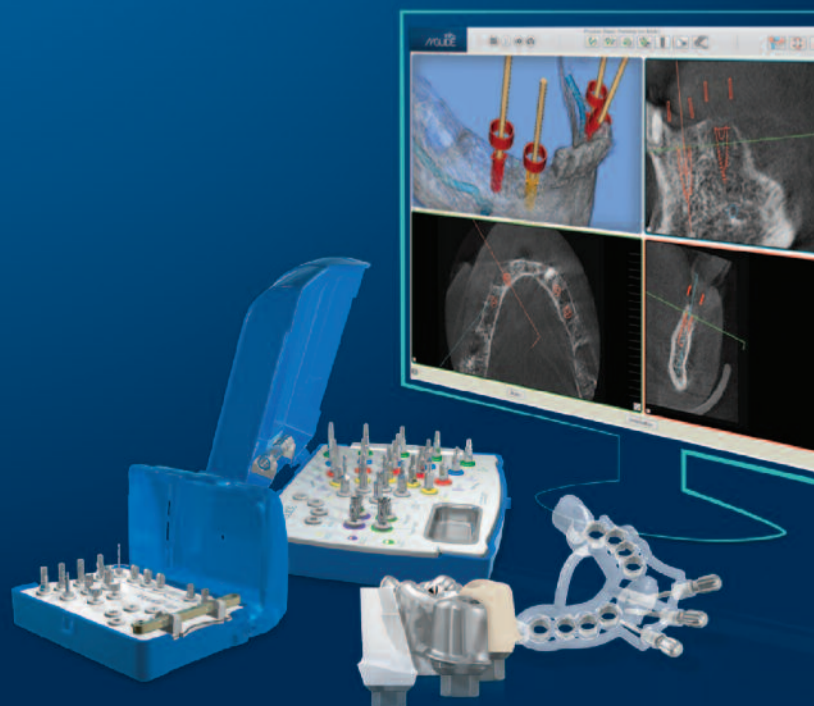


MISOFT

Highly accurate multi-level implant placement planning software, for more accurate surgical procedures & less chair-time.

MCENTER

**ON THE CUTTING EDGE
OF DIGITAL IMPLANT
DENTISTRY
MAKE IT SIMPLE**



All MCENTER products and services, from the initial plan to temporary restoration, are available in one location. MISOFT, MGUIDE and MLAB systems provide doctors with optimum support for quicker, more accurate surgical procedures resulting in better esthetics, predictable outcomes and reduced chair-time. Learn more at: www.mis-implants.com



Первый МГМУ им. И.М.Сеченова



ЦНИИС и ЧЛХ

Интеллектуальный конкурс «Dental Tribune – учащейся молодежи»

Стоматологический брейн-ринг – интеллектуальная игра для учащихся стоматологов, проводящаяся при поддержке газеты «Dental Tribune», Первого Московского государственного медицинского университета им. И.М.Сеченова (Первый МГМУ им. И.М.Сеченова) и Центрального научно-исследовательского института стоматологии и челюстно-лицевой хирургии (ЦНИИС и ЧЛХ).

В ноябре 2014 г. уже в четвертый раз в ЦНИИС и ЧЛХ состоялся стоматологический брейн-ринг «Dental Tribune – учащейся молодежи». Газета «Dental Tribune» традиционно проводит это мероприятие совместно с Первым МГМУ им. И.М.Сеченова и ведущими медицинскими вузами. Бесценный куратор и модератор конкурса – заведующая кафедрой терапевтической стоматологии Первого МГМУ им. И.М.Сеченова и главный редактор газеты «Dental Tribune», доктор медицинских наук, профессор Ирина Михайловна Макеева.

Если в 2011 и 2012 г. в мероприятии принимали участие только московские вузы, то с 2013 г. мероприятие имеет статус международного: к московским командам присоединились команды из Нижегородской государственной медицинской академии, Белорусского государственного медицинского университета – БГМУ (Минск) и Таджикского государственного медицинского университета им. Абуали ибни Сино – ТГМУ (Душанбе).

В 2014 г. в мероприятии приняли участие студенты из Самарского государственного медицинского университета (СамГМУ), БГМУ, ТГМУ им. Абуали ибни Сино, ЦНИИС и

ЧЛХ и Первого МГМУ им. И.М.Сеченова. Ребята из БГМА и ТГМУ им. Абуали ибни Сино были объединены в одну команду – участницу брейн-ринга.

В начале мероприятия краткие приветственные выступления были сделаны профессором И.М.Макеевой, издателем «Dental Tribune Russian Edition» С.А.Дроздовской, заместителем директора по науке ЦНИИС и ЧЛХ, профессором Е.К.Кречиной и заместителем декана стоматологического факультета Первого МГМУ И.А.Солопом.

Итак, в игре принимали участие 4 команды:

- сборная команда – БГМУ и ТГМУ им. Абуали ибни Сино;
- Первый МГМУ им. И.М.Сеченова;
- СамГМУ;
- ЦНИИС и ЧЛХ.

Каждая из команд в первой части мероприятия представила одно или два сообщения, сделанные по научной работе участника команды.

Прозвучали следующие сообщения:

1. Проблемы адгезивной стоматологии (И.Н.Лепилин, СамГМУ).
2. Результаты научно-исследовательской работы Международной летней школы (Д.Н.Нурма-

това, ТГМУ им. Абуали ибни Сино).

3. Влияние метода финишной обработки пломбы на микроподтекание (А.С.Жижкин, БГМУ).

4. Диффузия в стоматологии. Препараты меди-кальция для диффузии. Сравнение методов диффузии и апекс-фореза (Р.И.Авдеев, Г.А.Аванесян, Первый МГМУ им. И.М.Сеченова).

5. Структурно-функциональные нарушения языка у пациентов с расщелиной губы и неба: причины и следствия (Д.С.Синицын, ЦНИИС и ЧЛХ).

Следующая часть мероприятия – собственно брейн-ринг. Было предложено множество вопросов на русском и английском языках, составленных, в том числе, по материалам публикаций газеты «Dental Tribune».

Участники команд были полны энтузиазма, но сразу дать ответ удавалось далеко не всем и не на все вопросы. Некоторые задания потребовали разъяснений, поскольку вызвали трудности у участников. Нельзя сказать, что какая-то команда была явным лидером, а при подсчете очков в итоге имели значение даже пол- и четверть балла, которые давались за

неполные или уточняющие ответы. Конкурс проходил в дружеской обстановке. Как модераторы игры, так и участники команд всегда были готовы улыбнуться друг другу.

После командной игры последовали вопросы для зрителей. Они также были встречены с энтузиазмом и неизменно сопровождалась улыбками. Каждый правильный ответ был поощрен подарком от компаний-партнеров.

В следующей – творческой – части мероприятия слово вновь было предоставлено командам. Каждый из медицинских вузов по своему выбору предложил зрителям презентацию или интересные номера.

Команды из Минска и Самары рассказали о своих прекрасных городах и alma mater, Команда ТГМУ – о великом Абуали ибн Сино (Авиценне), его «Каноне врачебной науки», а также о своем университете. Яркой заключительной нотой стал национальный таджикский танец, исполненный одной из участниц команды ТГМУ. А команда Первого МГМУ им. И.М.Сеченова по традиции развеселена всех присутствующих юмористическими сценками на стоматологические темы.

Закончилась мероприятие награждением. Были отмечены лучшие доклады: экспертный совет выделил работы из Самары и Душанбе. Призом за энергию и азарт участников была отмечена белорусская команда.

В заключение были объявлены и награждены победители брейн-ринга. Первое место разделили команды Первого МГМУ им. И.М.Сеченова и ЦНИИС и ЧЛХ, они получили равное количество баллов. Второе место досталось СГМУ. Третье место – БГМУ и ТГМУ им. Абуали ибн Сино. Следует сказать, что второе и третье место разделили всего 0,25 балла.

Организаторы мероприятия благодарят всех участников и выражают надежду, что подготовка и участие в конкурсе были познавательны, полезны и подтолкнут к взятию очередных интеллектуальных и профессиональных вершин.

Газета «Dental Tribune» также выражает признательность компаниям, поддерживающим проведение мероприятия – «Валлекс М», Splat и «Лаборатории KIN».



Профессор И.М.Макеева



Посмотреть видеозапись конкурса «Dental Tribune – учащейся молодежи» вы можете на сайте <http://con-med.ru>.

На сайте <http://www.dental-tribune.com> вы найдете все номера российских выпусков «Dental Tribune», иностранные издания этой газеты и последние стоматологические новости со всего мира. А свежие номера любимой газеты Dental Tribune теперь доступны в новом приложении для iPhone и iPad – бесплатно и в удобном для чтения формате! Для этого нужно просто в Apple Store скачать приложение Consilium Medicum и выбрать в нем Dental Tribune.



В зале – профессор А.И.Груздянов



KIN

SPLAT

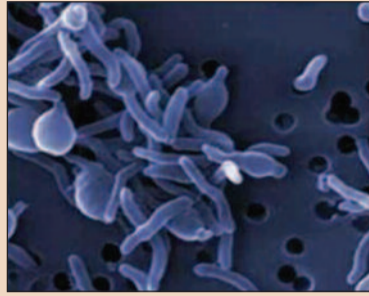
Валлекс М

Брейн-ринг 2014 (вопросы)

1. Какие особенности имплантатов NobelActive позволяют добиться превосходных эстетических результатов?
2. Что является источником кристаллов холестерина в периапикальной области?
3. Почему заживление идет быстрее при отсутствии болевого синдрома? (Назовите принцип.)
4. Какой активный ингредиент присутствует в составе PERIOKIN продукции Laboratorios Kin S.A.?
5. Назовите ключевой принцип лечения эндодонто-пародонтальных поражений.
6. Симптом Абсо-Хансена – это...

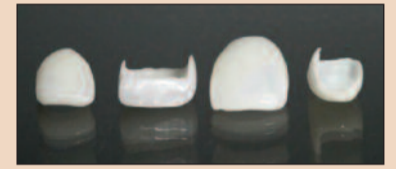7. Назовите 3 фактора, позволяющие *Enterococcus faecalis* противодействовать нашим попыткам идеально дезинфицировать корневой канал.
8. Назовите микроорганизмы, которые могут существовать вне корневого канала при апикальном периодонтите.
9. Через какой промежуток времени проявляется противовоспалительное действие нестероидных противовоспалительных препаратов и при каком условии?
10. По какому типу проходит заживление в случае работы по одноэтапному протоколу имплантации?

11. Назовите преимущества композитной вкладки в сравнении с керамической.
12. What are two most important factors that influence on the outcome of retreatment after perforation?



13. What type of cameras are the best in dental photography?
14. Какой объем костной ткани позволяет произвести имплантацию на нижней челюсти в соответствии с концепцией all-on-4?
15. Перечислите основные гипотезы (3) возникновения периимплантита.
16. Какой революционный шаг сделал доктор Альфред Фоунс в 1906 г.?
17. Через какой период времени после удаления зуба обычно проводится отсроченная имплантация?

18. Опишите действие комплекса молочных ферментов (лактоферрин, лактопероксидаза, оксидаза глюкозы) в составе пенок Oral Care Foam (Splat).
19. Какое важное свойство материала Luxatemp Star (DMG) выгодно отличает его от других материалов этой группы?
20. What is a key factor to successful restoration with veneers?



Ответы см. на стр. 14.

Представляем вашему вниманию сообщения, заслужившие поощрения экспертного совета



Влияние ультразвукового воздействия и способа адгезивной подготовки поверхности стеклоиономерного цемента на силу адгезии между композитным материалом и стеклоиономерным цементом

И.Н.Лешин, А.Н.Азизов, Э.М.Гильмияров

Кафедра терапевтической стоматологии ГБОУ ВПО Самарский государственный медицинский университет Минздрава России

Методика двухслойной реставрации [1] с применением стеклоиономерного цемента (СИЦ) и композитного материала является одной из рекомендуемых методик для восстановления большого объема отсутствующих тканей зуба [2, 3]. Данная техника имеет свои плюсы. СИЦ, используемый как базовая прокладка, призван уменьшить микроподтекание на границе дентина и пломбировочного материала [4]. Использование СИЦ в сэндвич-технике показано для амортизации пломбы и во избежание накопления напряжений в области пульпарной

стенки при пломбировании глубоких кариозных полостей [2]. Доказано, что сочетание СИЦ и композитного материала приводит к клиническому успеху [5], исходя из положительного свойства цемента: теплового расширения, аналогичного структурам зуба, бактериостатической функции, химической адгезии к дентину, а также эстетических качеств композита и его хорошей полируемости [4]. Использование СИЦ позволяет избежать неблагоприятных факторов и осложнений, таких как гидролиз адгезивной системы [6, 7] и разрушающего действия матричных металлопротеиназ на коллаген в составе гибридного слоя [8]. Тем не менее существует относительно слабая связь между классическим СИЦ и композитным материалом, обусловленная отсутствием химической связи между двумя этими материалами и низкой когезионной прочностью цемента [9, 10]. В современной научной литературе не описана обоснованная методика подготовки поверхности СИЦ перед нанесением композитного материала.

Именно поэтому целью нашего исследования стало сравнение силы адгезии на сдвиг между композитным материалом и СИЦ при разных методиках подготовки поверхности СИЦ. Мы исследовали влияние протравливания, адгезивной системы типа СИЦ, ультразвуковой обработки на силу адгезии композитного материала к поверхности СИЦ.

На кафедре терапевтической стоматологии ГБОУ ВПО СамГМУ было изготовлено 80 образцов, по 10 единиц в каждой из 8 групп.

В исследовании применялись образцы следующей конструкции – в цилиндре из супергипса высотой 1 см и диаметром 3 см мы формировали полость, которую заполняли СИЦ (рис. 1).

В исследовании мы использовали адгезивную систему, применяемую в технике тотального протравливания тканей, – Adper Single Bond 2 (3M ESPE) – и самопротравливающую адгезивную систему – Adper Easy One (3M ESPE), гибридный композит VersaCOMP (Sultan), полимеризационную лампу Woodpecker 1000 нм/см².

В 1–4-й группах применялся классический СИЦ – Цемион (Владивива); рис. 2.

Первая группа – аппликация на поверхность классического цемента,

Данные, полученные в результате исследования				
	Total etch	Total etch H3PO4	Self etch	Self etch У/З
Классический СИЦ	5,8±2,45 (1-я группа)	6,0±1,62 (2-я группа)*	5,8±1,38 (3-я группа)*	5,9±1,15 (4-я группа)*
Гибридный СИЦ	15,8±1,16 (5-я группа)*	13,0±1,24 (6-я группа)*	19,9±1,15 (7-я группа)*	15,8±2,4 (8-я группа)

*p<0,05.

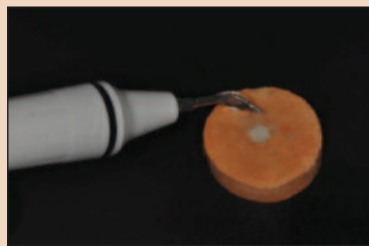

Рис. 5. Обработка поверхности СИЦ ультразвуком.

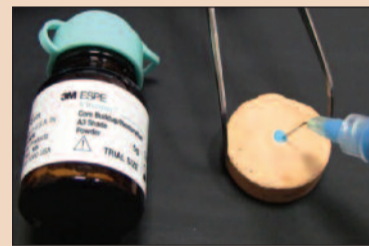


Рис. 6. Протравливание поверхности гибридного композита

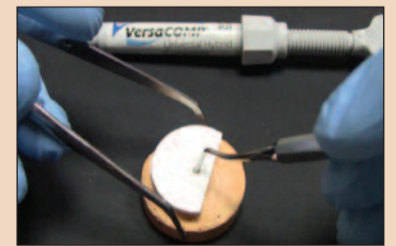

Рис. 7. Установка композитного столбика на поверхность цемента.

та адгезива, применяемого в технике тотального протравливания, – 30 с, раздувание воздухом – 10 с, полимеризация – 20 с (рис. 3).

Вторая группа – протравливание поверхности цемента 37% ортофосфорной кислотой – 30 с, ополаскивание кислоты – 30 с, аппликация адгезива, применяемого в технике тотального протравливания, – 30 с, раздувание адгезива воздухом – 10 с и полимеризация – 20 с (рис. 4).

Третья группа – аппликация самопротравливающего адгезива – 30 с, раздувание воздухом – 10 с, полимеризация – 20 с. Четвертая группа – обработка поверхности цемента с помощью ультразвукового аппарата Woodpecker – 10 с, аппликация самопротравливающего адгезива – 30 с, раздувание воздухом – 10 с и полимеризация – 20 с (рис. 5).

В 5–8-й группах применялась аналогичная методика, что и в первых 4 группах, но использовался гибридный СИЦ – Vitremer (3M ESPE); рис. 6.

Композитный столбик, формирующийся на всех образцах с помощью специальных матриц, полимеризовался в течение 20 с (рис. 7).

Подготовленные образцы выдерживались 24 ч в среде при температуре 37°C и влажности 100%. Сила адгезии на сдвиг измерялась на аппарате Shear bond tester (Bisco), гипсовый цилиндр закреплялся в зажиме и фиксировался в аппарате. Тест силы адгезии на сдвиг был статическим макротестом (площадь связи композита и СИЦ >3 мм) со скоростью движения поршня 0,75 мм/мин.

Сила, при которой происходит отрыв столбика от поверхности це-

мента, фиксируется на электронном табло. Силу сдвига аппарат фиксирует и выдает в ньютонах.

В результате наших исследований получены следующие данные силы адгезии на сдвиг (см. таблицу).

Полученные данные можно объяснить следующим образом. Протравливание не влияет на поверхность цемента, так как ортофосфорная кислота не вызывает изменений структуры в течение того времени, что находится на его поверхности.

При использовании самопротравливающего адгезива сила связи с цементом выше, чем при использовании адгезива V поколения. Это объясняется особенностью состава адгезива и соотношением химических веществ.

Гибридный стеклоиономер сильнее связывается с композитом, ведь в структуре цемента имеются полимерные цепи. С помощью адгезивной системы композитный материал химически связывается с полимерными структурами в цементе. В результате сила адгезии композита с гибридным СИЦ выше в 2,7 раза, чем с классическим стеклоиономером.

Ультразвуковая обработка не повлияла на силу адгезии в нашем исследовании. Возможно, ультразвук не изменяет структуру поверхности цемента так, чтобы сила адгезии возросла. Так же, следуя правилам работы с СИЦ, мы должны обрабатывать цемент только по истечению 24 ч и на низкой мощности ультразвукового аппарата, так как мы можем уменьшить когезионную прочность СИЦ. Именно поэтому использование ультразвуковой обработки

СИЦ для увеличения силы адгезии мы считаем необоснованным.

Проанализировав данные, можно сделать следующие выводы: 1) процедура протравливания не влияет на степень адгезии между СИЦ и композитом; 2) сила связи увеличивается при использовании самопротравливающей адгезивной системы с гибридным СИЦ; 3) гибридный СИЦ обеспечивает более надежную связь с композитом, чем классический цемент; 4) ультразвуковая обработка не увеличивает силу адгезии СИЦ к композитному материалу. ■

Литература

1. McLean JW, Powis DR, Prosser HJ. The use of glass ionomer cements in bonding composite resin to dentine. *Br Dent J* 1985; 158: 410–4.
2. Макеева ИМ, Загорский ВА. Биомеханика зубов и пломбировочного материала. М.: Бином, 2013.
3. Николаев АИ, Деликанова ЛИ, Молоканов НЯ. Новое поколение новых микронаполненных композитов: опыт клинического применения. *Институт стоматологии*. 2008; 4 (41): 84–7.
4. Stockton LW, Tsang ST. Microleakage of Class II posterior composite restorations with gingival margins placed entirely within dentin. *J Can Dent Assoc* 2007; 73 (3): 255.
5. Gopikrishna V, Abarajitban M, Kribikadatta J, Kandaswamy D. Shear bond strength evaluation of resin composite bonded to GIC using three different adhesives. *Oper Dent* 2009; 34: 467–71.
6. Гильмияров ЭМ, Азизов АН и др. Манипуляционные, эстетические свойства, биосовместимость современных адгезивных систем и пломбировочных материалов. *Рос. стоматол. журн.* 2014; 3: 30–3.

Полный список литературы находится в редакции



Рис. 1. Исследуемые образцы – гипсовые цилиндры с СИЦ.



Рис. 2. Гипсовый цилиндр с классическим СИЦ.




Рис. 3. Нанесение адгезивной системы на поверхность цемента.



Рис. 4. Нанесение ортофосфорной кислоты на поверхность цемента.