

DENTAL TRIBUNE

The World's Dental Newspaper · Turkish Edition

İSTANBUL, TEMMUZ-AĞUSTOS 2013

ISSN: 1304-6098

Fiyatı: 10.00 TL

CİLT: 10

SAYI: 4

Kısa Kısa

Fotoğraflarla "Diş Hekimim Aynı Ben"

Yeditepe Üniversitesi DHF öğrencileri, çocuklara yönelik bir resim sergisi açtı. "Diş Hekimim Aynı Ben" konulu fotoğraf sergisi fakülte yerleşkesinde 5-27 Haziran tarihleri arasında ziyarete açık tutuldu. Çocuklardaki diş hekimi korkusunun önlenmesi amacıyla diş hekimlerinin de çocuklar gibi aynı hobi ve etkinlikleri yapabileceğini anlatmak ve çocuklardaki beyaz önlük korkusunun giderilmesi amacıyla düzenlenen sergi, 18 ay-14 yaş arasında çocuklarla gerçekleştirildi. Serginin açılışını Dekan Prof. Dr. Türker Sandallı yaptı. 50 diş hekimi ile organize edilen proje kapsamında 39 fotoğrafın çekimi, konsept oluşturulması, kostüm seçimi, dekor düzenlenmesi, mekan belirlenmesi ve ışık düzeni 3. sınıf öğrencilerinden oluşan bir ekip tarafından gerçekleştirildi. Çocuklar, sergiyi diş hekimleri ile birlikte gezerek eğlenceli vakit geçirdi.



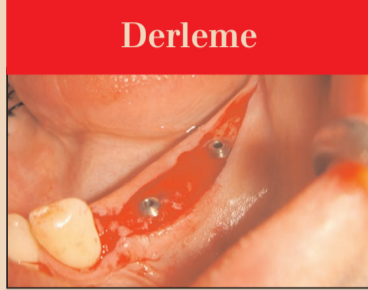
Kırşehir'de ADSM'ye Yeni Hizmet Binası

Kırşehir'de eğitim-öğretim faaliyetlerini devam ettiren Ahi Evran Üniversitesi, günümüzde Eğitim ve Araştırma Hastanesi ek binası çatısı altında hizmet veren Ağız ve Diş Sağlığı Merkezi'ni yeni binasına taşıyacak. Kamu Hastaneleri Hizmet Birliği Başkanı Ekrem Öztürk, açıklamasında, "Eski Devlet Hastanesi binasında hizmet veren Ağız ve Diş Sağlığı Merkezi yeni binasına Eylül ayında geçecek. Yeni bina Türkiye'de çok az olan modern bina donanım ve cihazları ile birlikte günümüzün beklentilerini karşılayabilecek bir merkez oluyor. Merkezimiz; yılda 57 bin poliklinik yaparken yılda bin 500 cerrahi müdahale yapan, 25 bin dolgu ile birlikte yılda 25 bin ile 15 bin arasında protez yapıyor. Yeni binamızla bu sayılar daha da artacak. Amacımız Kırşehir halkının beklentilerine cevap vermek." ifadelerini kullandı.

Kırşehir'de ADSM'ye Yeni Hizmet Binası

Kırşehir'de eğitim-öğretim faaliyetlerini devam ettiren Ahi Evran Üniversitesi, günümüzde Eğitim ve Araştırma Hastanesi ek binası çatısı altında hizmet veren Ağız ve Diş Sağlığı Merkezi'ni yeni binasına taşıyacak. Kamu Hastaneleri Hizmet Birliği Başkanı Ekrem Öztürk, açıklamasında, "Eski Devlet Hastanesi binasında hizmet veren Ağız ve Diş Sağlığı Merkezi yeni binasına Eylül ayında geçecek. Yeni bina Türkiye'de çok az olan modern bina donanım ve cihazları ile birlikte günümüzün beklentilerini karşılayabilecek bir merkez oluyor. Merkezimiz; yılda 57 bin poliklinik yaparken yılda bin 500 cerrahi müdahale yapan, 25 bin dolgu ile birlikte yılda 25 bin ile 15 bin arasında protez yapıyor. Yeni binamızla bu sayılar daha da artacak. Amacımız Kırşehir halkının beklentilerine cevap vermek." ifadelerini kullandı.

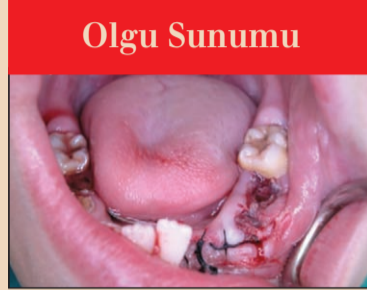www.dental-tribune.com



Derleme

Kısa İmplantların Başarısı
Kısa dental implantlar boyu 10 mm'den az olan implantlardır. Bu prospektif çalışmada, anatomik yapıların uzun dental implant yapımına izin vermediği olgularda, kullandığımız kısa dental implantların klinik başarısının 11 yıllık değerlendirilmesi amaçlanmıştır.

► Sayfa 6



Olgu Sunumu

Submental Absesinin Tedavisi
Diş üzerinde küçük bir girintiden, köke kadar uzanan bir kalandıya kadar değişen görünümü olan dens invaginatus (Dİ), mine ve dentinin dişin gelişimi sırasında pulpaya doğru göstermiş olduğu invaginasyon ile oluşan gelişimsel bir anomalidir (1,2).

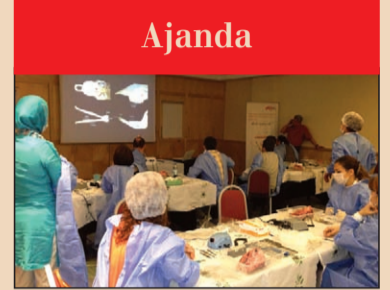► Sayfa 8



Röportaj

İnci'den Profesyonel Hizmet
Yaklaşık on yıldır diş hekimliği sektörüne hizmet sunan İnci Dental'in Genel Koordinatörü Mehmet Altunbaş ile yaptığımız röportajda firmanın 1994 yılından bugüne geldiği noktayı, geleceğe yönelik planlarını, sektörel ürünlerini ve faaliyetlerini konuştuk.

► Sayfa 14



Ajanda

VESTA Eğitim Takvimi
VESTA | Vestiyer Akademi, yeni sezon için hazırlıklarını tamamladı. VESTA yetkilileri tarafından yapılan açıklamada gülüş tasarımı implantolojiye, yardımcı personel seminerinden botoks ve dermal dolgu eğitimlerine kadar birçok kurs gerçekleştirileceği duyuruldu.

► Sayfa 20

Dental İstanbul, 7-8 Aralık 2013'te

Sektörde 24 yıldır başarılı çalışmalara attığı imzalarla güven kazanan Vestiyer Yayın Grubu, bu yılki Dental İstanbul Kongresi'ni Aralık ayında düzenleyecek. Kongre için sektör seçkinlerinin katılımıyla zengin bir bilimsel program hazırlandı.

Dental Tribune Türkiye
Sesil Kocar

Diş hekimliği sektörünün her yıl düzenlenen üç büyük kongresi arasında yer alan Dental İstanbul Kongre ve Fuarı'nın bu yıl 7-8 Aralık tarihlerinde yapılacağı geçtiğimiz günlerde resmen ilan edildi. Duyuruda, her yıl Ekim ayında düzenlenen kongrenin DIŞSIAD'ın organize edeceği "İstanbul İmplant Fuarı" nedeniyle bu yıl Aralık ayına ertelendiği, bu süreçte de Vestiyer Yayın Grubu'nun (VYG) implant fuarına kesintisiz destek vereceği açıklandı.

→ DT Sayfa 2

Camianın yayıncılık, eğitim ve organizasyon anlamında lider konumunda bulunan Vestiyer Yayın Grubu; 7-8 Aralık günlerinde gerçekleştireceği Dental İstanbul 2013 Kongresi için çalışmalarını yoğun bir şekilde sürdürüyor.

İstanbul Grand Cevahir Otel ve Kongre Merkezi'nde organize edilecek Dental İstanbul Kongresi, Ekim ayı yerine bu yıl Aralık ayında gerçekleştirilecek. Tarihin ertelenme nedeninin; DIŞSIAD tarafından 25-27 Ekim'de



İmplantla Dair Her Şey Bu Fuarda

Dental Tribune Türkiye
Sesil Kocar

Diş Malzemeleri Sanayici ve İş Adamları Derneği (DIŞSIAD), CNR Fuarçılık işbirliğiyle, 25-27 Ekim tarihlerinde yeni ve büyük bir organizasyona imza atacak. Vestiyer Yayın Grubu'nun da desteklediği fuarla eşzamanlı olarak bir de kongre düzenleniyor.

"İstanbul İmplant Fuarı 2013" ve "İmplant İstanbul Kongresi" şemsiyeleri altında diş hekimliği sektörünü bir araya getirecek organizasyonlarda dental implantolojiye dair birçok konu konuşulacak.

recek organizasyonlarda dental implantolojiye dair birçok konu konuşulacak.

Gözü 'İmplant'ta Olanlara

Fuar, Türkiye'nin en seçkin ticari platformlarından CNR EXPO Fuar Merkezi'nde gerçekleştirilecek ve 3 bin m² alan üzerine kurulacak. Türkiye'den ve yurt dışından implant alanında faaliyet gösteren firmaların ürünlerini ve yeni teknolojilerini sergile-

→ DT Sayfa 2

Botoks ve Dermal Dolgu

Dr. David Taylor, Lady Lisa Moore

25 - 27 Ekim 2013, İstanbul

Dört farklı sertifika eğitimi, VESTA katılımcılarına özel yeniden tasarlandı. Bu sayede; Botulinum Toksin Başlangıç, Botulinum Toksin İleri Seviye, Dermal Dolgu Başlangıç ve Dermal Dolgu İleri Seviye eğitimleri üç gün zarfında tamamlanıyor.

AYRINTILI BİLGİ İÇİN
0212 481 02 20

← DT Sayfa

1'den: İmplant Dair Her Şey
Bu Fuarda

yecekleri fuar alanına yaklaşık 3 bin ziyaretçi bekleniyor.

Sektörde yer alan yerli-yabancı firmalar, üç gün boyunca implant uygulamaya başlamak isteyen, hâlihazırda uygulayan ve gelişmelerden haberdar olmak isteyen tüm katılımcıları ağırla-

yacak. Küresel anlamda gelişen implant teknolojilerine uyum sağlayarak diş hekimlerine yenilikler sunan firmalar, çeşitli özelliklerdeki implantlarını ve ilgili malzemelerini hekimlere sunarak detaylı tanıtımlarını yapacak.

VYG'den Fuar ve Kongreye Tam Destek

Kongrede üç gün boyunca bilimsel kongre de yapıyor. Konu

ile ilgili CNR EXPO ve VYG, ortak bir protokole anlaşmaya vardıklarını bildirdi. İşbirliği neticesinde VYG, implantoloji alanında yaptıkları başarılı çalışmalarla tanınan bilim insanlarını hekimlerle buluşturacak. VYG'nin "Bilim Sahnede" sloganıyla duyurduğu kongre ve kurslar hakkında daha detaylı bilgi yakında kamuoyuna sunulacak.

Fuar alanının ortasında kurulacak kongre merkezinde, dünya genelinden konuşmacılar implantoloji tekniği ve pratiğine yönelik sunumlar gerçekleştirecek. VYG'nin aktif bir şekilde etkin rol alacağı fuarda tam anlamıyla implanta dair bilgi ve teknoloji şöleni yaşanacak.

İmplantoloji & Estetik Sahnede

"Bilim Sahnede" sloganı ile kongrenin bilimsel ayağını düzenleyen VYG, fuar esnasında gerçekleştireceği İmplant İstanbul Kongresi'nde implantoloji ile estetiği tek çerçeve içine alacak. "İmplantoloji Estetik ile Buluşuyor" kapsamındaki kongrenin üç günlük yoğun bilimsel programında yerli ve yabancı konuşmacılar, ilgi çekici bilimsel sunumlar, uygulamalı ve teorik kurslar, implantolojiye dair farklı bakışlar yer alacak.

Etkili Tanıtım, Yoğun İlgi

Bu büyük kongre organizasyonu için genel olarak her açıdan faaliyette bulunan VYG ayrıca, kongrenin tanıtım çalışmalarını da hızla sürdürüyor. Çalışmalar neticesinde 3 bin m² fuar alanını yaklaşık 3 bin ziyaretçi dolduracak. DT



← DT Sayfa

1'den: Dental İstanbul,
7-8 Aralık 2013'te

CNR EXPO Fuar Merkezi'nde gerçekleştirilecek "İstanbul İmplant Fuarı" için Vestiyer Yayın Grubu ile DİŞSİAD arasındaki centilmenlik mutabakatı olduğu ifade ediliyor.

Karşılıklı İşbirliği Protokolü ile Tam Destek

DİŞSİAD ile CNR Fuarcılık'ın ortaklaşa hayata geçirdiği İstanbul İmplant Fuarı'nın tanıtım çalışmalarını yürütmek ve bilimsel etkinlikleri organize etmek üzere Vestiyer Yayın Grubu yetkilendirildi.

Vestiyer Yayın Grubu ve CNR Fuarcılık, bu doğrultuda bir işbirliği protokolü imzaladı. VYG, sektörde kanıtlanmış başarısını bir yandan DİŞSİAD'ın organizasyonuna verdiği tam destekle bir yandan da hazırlıklarını sürdürdüğü Dental İstanbul Kongresi ile sürdürüyor.



İmplant İstanbul Kongresi: "Bilim Sahnede"

Üç tam gün boyunca sürecek fuar esnasında VYG, "Bilim Sahnede" sloganıyla "İmplant İstanbul Kongresi" gerçekleştirecek. Hazırlanan bilimsel programda "İmplantoloji Estetik ile Buluşuyor" çatısındaki bilimsel sunumlar, uygulamalı ve teorik kurslar ile implantolojiye dair a'dan z'ye her unsur ve farklı bakış açıları ele alınacak.

3 bin metrekare üzerine kurulu fuar alanının ortasında dizayn edilecek kongre merkezinde katılımcı hekimler diş hekimliği implantolojisi teori ve pratiğinde gelen son noktayı, güncel gelişmeleri ve implantolojinin yol haritasını öğrenme imkânı yakalayacak.

Fulpaket Abonesi Diş Hekimleri, bu yıl iki kongreye birden katılıyor

Diş hekimleri için sektörün her alanında hizmet veren Vestiyer Yayın Grubu, diş hekimliği bilimi için yine büyük bir fırsat sunuyor. VYG dergilerine 'Fulpaket' aboneliği olan hekimler hem 7-8 Aralık'taki Dental İstanbul 2013 Kongresi'ne hem de 25-27 Ekim'deki İmplant İstanbul Kongresi'ne ücretsiz olarak katılabiliyor.

Bir yıl boyunca süren 'Fulpaket' aboneliği, periyotlar halinde yayınlanan şu dergileri içeriyor: Dişhekimliği Dergisi, Türk Dişhekimliği Dergisi, Dental Tribune, Estetik & İmplant, Roots, Dental Labor. Vestiyer Yayın Grubu'na abonelik kaydını yaptıran diş hekimleri, bu iki kongreye davetiyelerini anında kazanabilecek ve tüm imkanlardan faydalanabilecek.

Bu konuda daha geniş bilgi almak için 0212 481 02 20 no'lu telefonla Vestiyer Yayın Grubu'yla irtibat kurulabilir. DT



İmplant
İ S T A N B U L

25-27 Ekim October 2013
İstanbul İmplant Fuarı İstanbul Implant Fair
CNREXPO

DİŞSİAD
DENTAL İMPLANT EXHIBITION

İKESPO
İSTANBUL TRADE FAIRS

CNR EXPO Yesilköy 34149 İstanbul, Turkey Tel: +90(212) 465 74 74 Fax: +90(212) 465 74 76-77
BU FUAR SİZİN SAĞLIK KANUNU GEREĞİNCE TÜRKİYE ODALAR VE BORSALAR BİRLİĞİ (TOBB) İZİNİ İLE DÜZENLENMEKTEDİR. / THIS FAIR IS ORGANIZED WITH THE PERMISSION OF THE UNION OF CHAMBERS AND COMMODITY EXCHANGES OF TURKEY, IN ACCORDANCE WITH THE LAW NO:5174.

CNR HOLDING implantistanbul.com

DENTAL TRIBUNE

The World's Dental Newspaper - Turkish Edition

Dental Tribune International

Yayıncı: Torsten Oemus

Grup Editörü
Daniel Zimmermann
newsroom@dental-tribune.com
Tel.: +49-341/4 84 74-107

Klinik Editörü
Magda Wojtkiewicz

Online Editör
Yvonne Bachmann
Claudia Duschek

Baskı Editörleri
Sabrina Raaff
Hans Motschmann

Uluslararası Yayın Kurulu

Dr. Nasser Barghi, Ceramics, U.S.A.
Dr. Karl Behr, Endodontics, Germany
Dr. George Freedman, Esthetics, Canada
Dr. Howard Glazer, Cariology, U.S.A.
Prof. Dr. I. Krejci, Conservative Dentistry, Switzerland
Dr. Edward Lynch, Restorative, Ireland
Dr. Ziv Mazor, Implantology, Israel
Prof. Dr. Georg Meyer, Restorative, Germany
Prof. Dr. Rudolph Slavicek, Function, Austria
Dr. Marius Steigmann, Implantology, Germany

Yayıncı, CEO
Torsten Oemus

Finans Direktörü
Dan Wunderlich

İş Geliştirme Müdürü
Claudia Salwiczek

Medya Satış Müdürleri
Matthias Diessner
Melissa Brown
Peter Witteczek
Maria Kaiser
Veridiana Mageswki
Hélène Carpentier

Pazarlama & Satış Servisi
Esther Wodarski
Nicole Andra

Muhasebe
Karen Hamatschek
Anja Maywald

Üretim Müdürü
Gernot Meyer

Dental Tribune Türkiye

Yayıncı: Vestiyer Yayın Grubu

Cilt: 10 Sayı: 4 Genel Sayı: 58

Sahibi

Bülent Manav

Editör

Prof. Dr. Cem Şener

Yayın Kurulu

Prof. Dr. Ateş Parlar
Prof. Dr. Ender Kazazoğlu
Prof. Dr. Haldun İplikçioglu
Prof. Dr. Faruk Haznedaroğlu
Doç. Dr. Enis Güray

Kurumsal Satış Müdürü

Derya Arslan

Sorumlu Yazı İşleri Müdürü

Rahmi Çelikağ

Yazı İşleri

Sesil Kocar

Tercüme

Nilgün Kayhan

Abone Servisi

İlhan Köse, Ergül Kaya, Mehmet Özbilen

Dental Tribune Grafiği

Hakan Zengin

Dağıtım

Mehmet Özbilen

İdare Yeri

Meridyen Plaza, Çırpıcı Yolu No:1/525 34175
Merter / İstanbul / Türkiye

Telefon

+90 212 481 02 20

Faks

+90 212 481 02 46

internet

www.vestiyer.com.tr / www.dentiss.com

e-posta

bilgi@vestiyer.com.tr

Basım Yeri

Elma Basım, İkitelli/İstanbul
Tel: 0212 697 50 50

Dental Tribune International

Holbeinstr. 29, 04229 Leipzig, Germany
Tel.: +49 341 4 84 74 502 | Fax: +49 341 4 84 74 175
www.dental-tribune.com | info@dental-tribune.com

Bölge Ofisleri

Asya Pacific
Dental Tribune Asia Pacific Limited
Room A, 20/F, Harvard Commercial Building, 111 Thomson Road, Wanchai, Hong Kong
Tel.: +852 5115 6177 | Fax: +8525115 6199

The Americas
Tribune America, LLC
116 West 25rd Street, Ste. 500, New York, N.Y. 10011, USA
Tel.: +1 212 244 7181 | Fax: +1 212 224 7185

© 2015, Dental Tribune International GmbH • Bütün hakları saklıdır.

Dental Tribune klinik bilgileri ve yapımcıların haberlerini doğru olarak yayınladık, fakat ürün talebinin geçerliliğinden ve dizgi hatalarından sorumlu değildir. Ayrıca, yayıncı ürün isimlerinden, isteklerinden ya da reklamverenler tarafından verilen beyanlardan sorumlu değildir. Yazarların görüşleri onlara aittir ve bunlar Dental Tribune International'ı yansıtmaz.

Dergi Adı Dental Tribune Türkiye, Yayın Türü Süreli - Yaygın, Basım Tarihi: 26.08.2015

Abone ücreti: 1 Yıllık (6 Sayı) 60,00 TL

■ Dental Tribune Türkiye, Dişhekimliği Dergisi abonelerine ücretsiz olarak gönderilir.

İMLANT VE LASER İLE İLGİLİ TÜM İHTİYAÇLARINIZ

FDI 2013
C117-C118

Fotona
choose perfection

bredent
medical

LightWalker

Sert ve Yumuşak doku Dental Laserleri

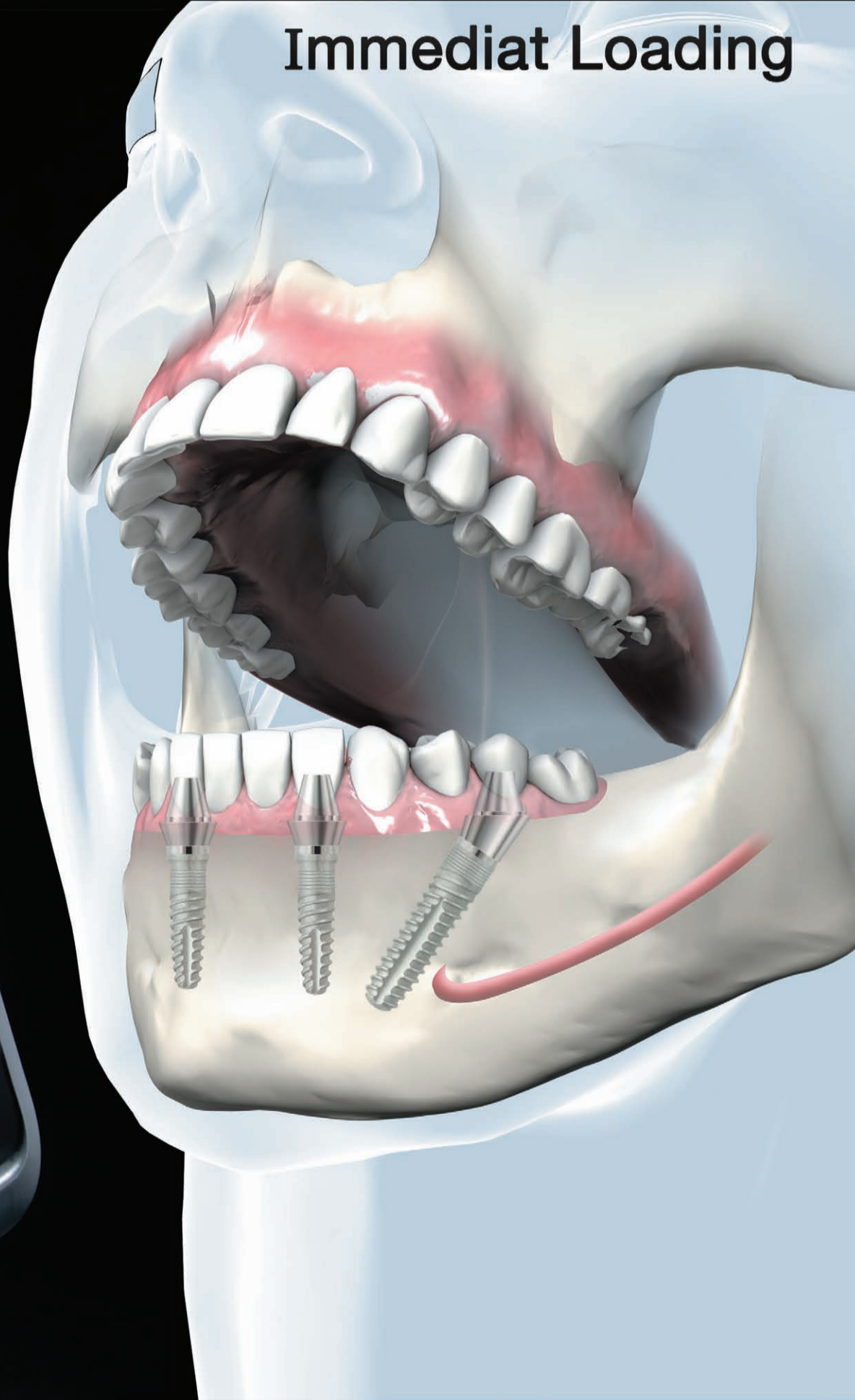
SKY
IMPLANT SYSTEM

fast & fixed

- En son teknoloji dental lazer sistemleri
- Diş Hekimliğinde en iyi iki dalga boylu Er: YAG ve Nd: YAG
- Scanner-ready
- En üst seviyede klinik sonuçlar
- Kullanımda Eşsiz kolaylık



Immediat Loading





ANKARA DIŞHEKİMLERİ ODASI

2013 FOTOĞRAF YARIŞMASI

KONU: "Dişhekimi Gözüyle Güzel Ülkemizden Kareler"

Her fotoğrafçı için güzel bir fotoğrafın yanı sıra güzel, an ve insan momentleri.

Kazanan fotoğrafçı ve makinesi:

1. Yarışma Tümü Dişhekimleri ve Dişhekimliği Öğrencilerine aittir.

2. Yarışma şartları Ankara Dişhekimleri Odası web sitesinde www.ado.org.tr den öğrenilebilir.

3. Son katılma tarihi: 20 Ekim 2013.

Kazanan:

1. Canon 1100D DSLR Fotoğraf Makinesi

18-55 mm EF-S lens + 50 mm EF 1.8 lens + 8 GB SD + mini tripod

2. Canon PowerShot S1050 IS DSLR Like Fotoğraf Makinesi + 8 GB SD

3. Canon PowerShot A1050 IS Kompakt Fotoğraf Makinesi + 8 GB SD

Makinesi (2 adet) DÖRR Tripod

Diş Hekimi Gözüyle Hayattan Kareler Yarışıyor

Ankara Dişhekimleri Odası (ADO), her yıl 22 Kasım haftasında kutlanan Dişhekimliği Günü ve Haftası dolayısıyla fotoğraf yarışması düzenliyor. Son katılım tarihinin 20 Ekim olarak duyurulduğu yarışmanın bu yılki teması "Dişhekimi Gözüyle Güzel Ülkemizden Kareler".

Fotoğraf sanatı ile ilgilenen diş hekimleri ve diş hekimliği öğrencileri, hayata bakış açıları-

nı aktarabileceği kareler ile yarışmaya katılabiliyor.

Ülkemizin güzelliklerini yansıtan doğa, an ve insan unsurlarının ana tema olarak işleneceği yarışmada birinciye ödül olarak Canon 1100D DSLR fotoğraf makinesi, 18-55 mm lens, 50 mm lens ve 8 GB SD kart takdim edilecek. Yarışmayı ikinci olarak kazanan hekime Canon PowerShot SX500 IS DSLR like fotoğraf

makinesi ve 8 GB SD kart verilecek. Dereceye üçüncü sırada giren hekime Canon PowerShot A 4050 IS Kompakt Fotoğraf Makinesi ile 8 GB SD kart sunulacak. Mansiyon ödülü ise DÖRR tripod.

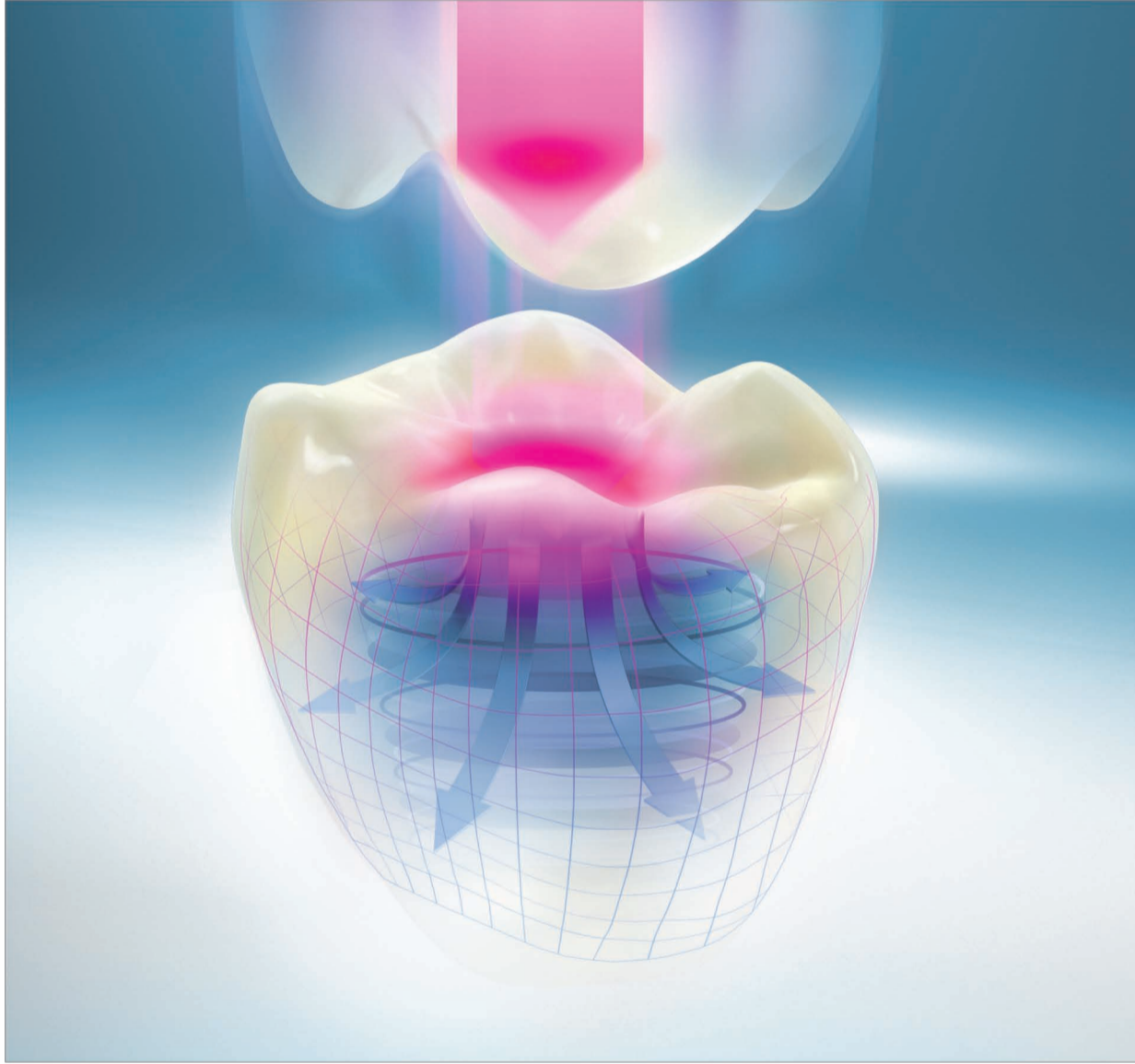
Bir hekimin en fazla beş fotoğraf ile katılabileceği bildirilen yarışma şartnamesinde fotoğrafların çerçeve ve paspartusuz 500 piksel ile 'jpeg' formatında olma-

sı, özgün bir eser olması, dijital ortamda bulunması, rakamlarla rumuzlandırılması gibi maddeler yer alıyor. Ayrıca kısa kenarın 20 santimetreyi geçmemesi gerekiyor.

Yarışmanın sonuçları 1 Kasım'da açıklanacak. Kazanan diş hekimlerinin ödülleri ise 22 Kasım Diş Hekimleri Günü'nde düzenlenecek olan ödül töreni esnasında takdim edilecek. [DT](#)

VITA ENAMIC® Dayanıklılığı yeniden tanımlıyor.

Çiğneme kuvvetlerini en iyi şekilde absorbe eden çift katmanlı ağ yapılı ilk hibrit seramik!



VITA shade, VITA made.

VITA

VITA ENAMIC, sertliği esneklikle kombine edip çiğneme kuvvetlerini en iyi şekilde absorbe ederek, dayanıklılık konusunda yeni standartlar belirler. VITA ENAMIC klinikler ile laboratuarlara optimum seviyede güven ve ekonomik işlenebilirlik özelliklerini temin eder. Hasta-

lar ise VITA ENAMIC malzemesini doğala özdeş dişleri olarak algılar. VITA ENAMIC, özellikle molar dişlerdeki kron uygulamalarında ve minimum prepare edilmiş restorasyonlar için uygundur. Daha ayrıntılı bilgi için: www.vita-enamic.com [facebook.com/vita.zahnfabrik](https://www.facebook.com/vita.zahnfabrik)

En başarılı olmanın formülü: Sertlik + Esneklik = Güvenilirlik²

DIS-MAT A.S. Rumeli Cad. Silahtar Han No. 53 Kat. 3-4
3-4 Osmanbey / İstanbul
Tel: 0212-343 81 73 · Faks: 0212-343 81 67
www.dismat.com · info@dismat.com

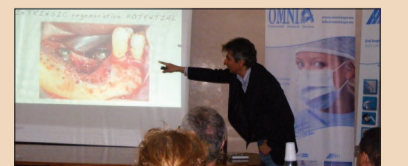Dünya Hekimleri İtalya'da İmplantoloji Konuştu



Implatech firması, 5-10 Haziran tarihleri arasında İtalya'da geniş çaplı bir kongre düzenledi. "11. Implatech İmplantoloji Günleri" başlığı altındaki uluslararası etkinliğe, Türkiye'den diş hekimleri de katıldı.

Padova şehir merkezinde yer alan en büyük ve eski saraylardan Palazzo Della Regione'de gerçekleştirilen 12. Premium Day Kongresi ile başlayan bilimsel etkinlikler, sunumlarla devam etti. Sweden & Martina'nın Kurucu Başkanı Sandro Martina ve Başkan Enrico Gherlone tarafından yapılan açılış konuşmasının ardından kongrede Niclaus Lang, Ignazio Loi, Ugo Covani, Ferdinando D'Avenia gibi ortaya koydukları çalışmalarla dünya çapında tanınmış isimler konuşma yaptı. Kongreye 26 ülkeden 1465 katılımcı diş hekimi iştirak etti.

Diş hekimliği implantolojisi alanındaki gelişmelere mercek tutulduğu eğitimlerin yanı sıra katılımcılara yönelik kurslara da yer verildi. Oturumların ardından Türkiye'nin çeşitli illerinden organizasyona katılan hekimler Parma'ya geçti. Omnia S.P.A.'nın düzenlediği, Prof. Dr. Ferdinando D'Avenia'nın sunumuyla İleri Cerrahi Semineri'nde "Titanium mesh ile alveol inşa tekniğinin biyolojik temeli, tekniğin limitleri ve vaka sunumu, cerrahiye hazırlık aşamaları ve planlama, kemik ogmentasyonunda flap yönetimi, 2. cerrahi ve mesh sökümü, post-operatif komplikasyonlar ve çözümleri, iyileşme süreci ve aşamaları ile güncel yenilikler" gibi konulara açıklık getirildi. Organizasyonun son aşamasını ise Omnia S.P.A. fabrikası gezisi oluşturdu. [DT](#)



YENİ

E

Sadece Eczanelerde

Profesyonellerin
Tercihini

Signal
Professional

C Vitaminli Diş Macunu ve Gargara

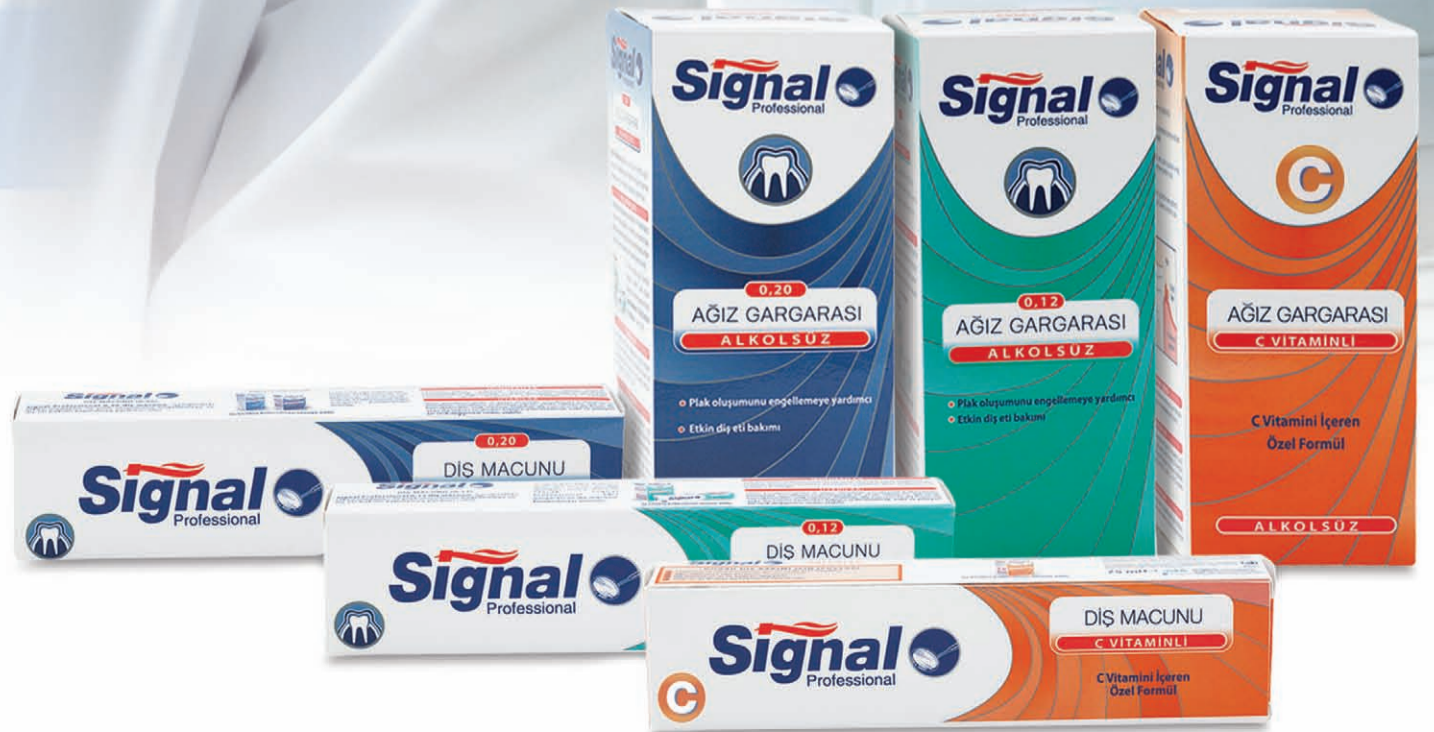Antioksidan ve antiplak etki

%0,20 Klorheksidinli Diş Macunu ve Gargara

Derin gingivitlerde ve/veya operasyon sonrasında yoğun ve güçlü etki


%0,12 Klorheksidinli Diş Macunu ve Gargara

Kronik marjinal gingivitlerde uzun süreli etki

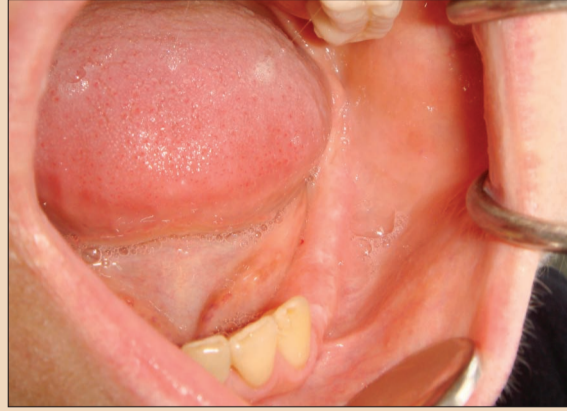


Kısa Dental İmplantların Başarısı: Retrospektif Çalışma

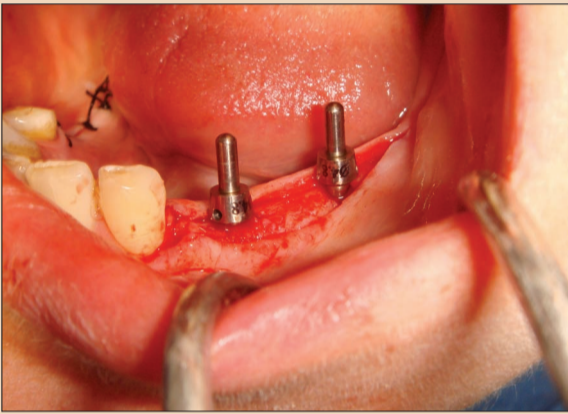
Prof. Dr. Hakkı Tanyeri, Doç. Dr. Meltem Koray, Dt. Fulya Üçem, Dt. Selin Saygınsoy



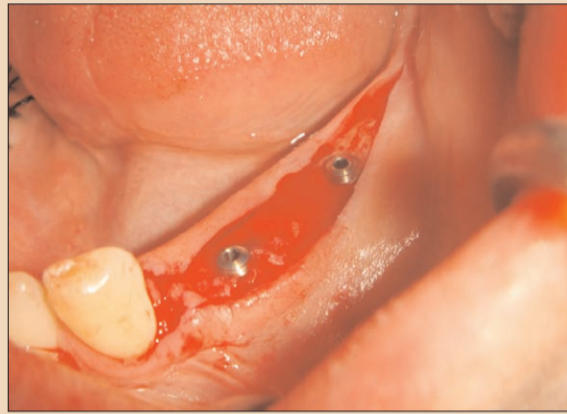Resim 1. Mandibulada yetersiz vertikal kemiği olan hastaya ait OPG.



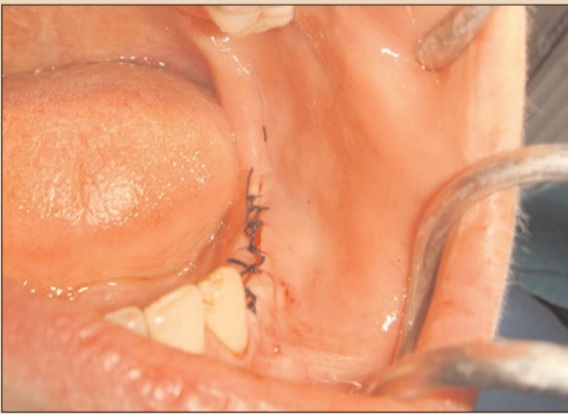Resim 2. Intraoral görüntü.



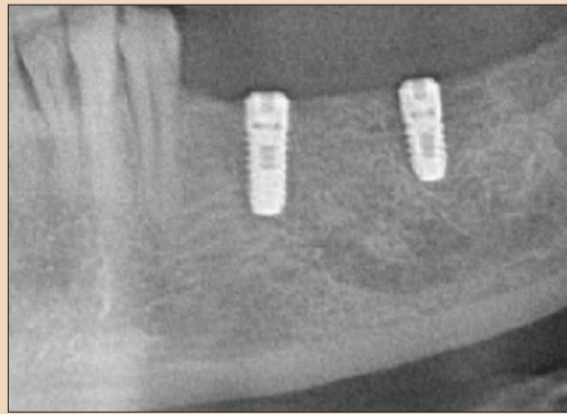
Resim 3. Kısa dental implantların paralellik kontrolü.



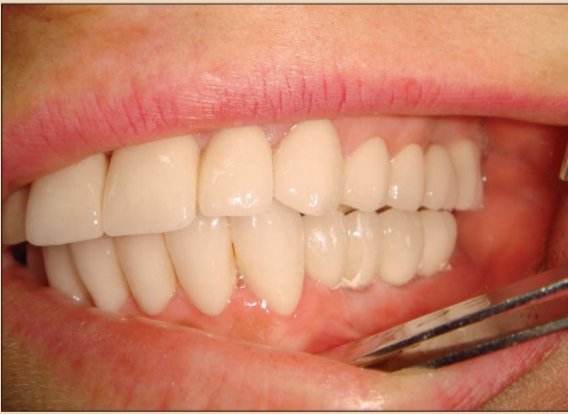Resim 4. Kısa dental implantların kapama vidası uygulaması.



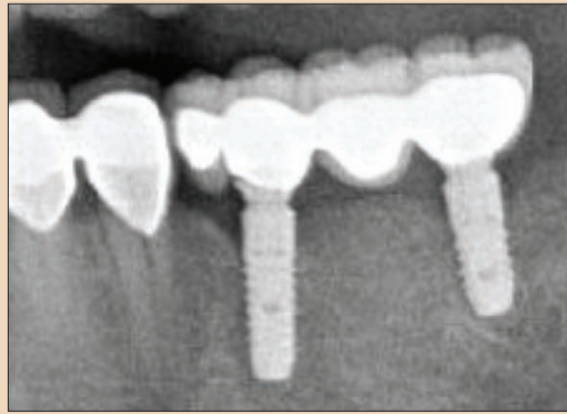
Resim 5. Primer sütürler.



Resim 6. Kısa dental implantların operasyon sonrası OPG görüntüsü.



Resim 7. Protetik rehabilitasyon.



Resim 8. Hastanın 1 yıl sonraki radyolojik kontrolü.

Özet

Günümüzde diş eksikliklerinin dental implantlar ile rehabilitasyonu yaygın bir tedavi yöntemi haline gelmiştir. Vertikal kemik yetersizliğinin bulunduğu, anatomik durumlarda alternatif olarak kısa dental implantlar kullanılmaktadır. Bu prospektif çalışmada, anatomik yapıların uzun dental implant yapımına izin vermediği olgularda, kullandığımız kı-

sa dental implantların klinik başarısının 11 yıllık değerlendirilmesi amaçlanmıştır. 2001-2012 yılları arasında İstanbul Üniversitesi Diş Hekimliği Fakültesi Ağız Diş, Çene Cerrahisi Anabilim Dalı'nda, yaş ortalaması 48±7,19 olan 52 (kadın=30, erkek=22) hastaya uygulanan 154 adet kısa implantın (<10 mm) başarı oranları klinik ve radyografik olarak değerlendirilmiştir. İmplantlar, 1 yıldan 11 yıla kadar değişkenlik

gösteren sürelerde takip edilmiştir. 52 hastaya yapılan 154 adet kısa dental implantların başarı oranı %92 olarak tespit edilmiştir. Bulgularımıza göre kısa dental implantlarda başarı oranı yüksek olmasına rağmen implant uzunluğu arttıkça başarı oranı da artmıştır.

Giriş

Dental implantlar, diş eksikliklerinin sabit veya hareketli

protezlerle tedavi edilebilmesi için komşu doğal dişlerde herhangi bir preparasyon gerektirmeden kullanılabilen, bir tedavi prosedürüdür (1,2). Günümüzde diş eksikliklerinin dental implantlar ile rehabilitasyonu yaygın bir tedavi yöntemi haline gelmiştir. Alveol kemiğinin yetersiz olduğu veya anatomik yapılar nedeniyle uzun dental implantların yerleştirilmesi mümkün olmayan vakalarda implant tedavisinden önce, sinüs tabanı yükseltilmesi, inferior alveol sinir repozisyonu veya vertikal kemik augmentasyonu gibi ileri cerrahi tedaviler yaygın olarak kullanılmaktadır. Ancak bu işlemler komplikasyon riskini, maliyeti ve tedavi süresini arttırmaktadır (3-5). Kısa dental implantlar boyu 10 mm'den az olan implantlardır. Vertikal kemik yetersizliğinin bulunduğu, anatomik durumlarda kullanılmakla birlikte, uzun dental implantlara kıyasla başarı oranının düşük olduğu ileri sürülmektedir. Ancak bu tür olgularda alternatif olarak kısa dental implantlar yaygın olarak kullanılmaktadır (6-8). Bu prospektif çalışmada, anatomik yapıların uzun dental implant yapımına izin vermediği olgularda, kullandığımız kısa dental implantların klinik başarısının 11 yıllık değerlendirilmesi amaçlanmıştır.

Gereç ve Yöntem

2001-2012 yılları arasında İstanbul Üniversitesi Diş Hekimliği Fakültesi Ağız Diş, Çene Cerrahisi Anabilim Dalı'nda, yaş ortalaması 48±7,19 olan 52 (kadın=30, erkek=22) hastaya uygulanan 154 adet kısa implantın (<10 mm) başarı oranları klinik ve radyografik olarak değerlendirilmiştir. Çalışmaya brüksizmi olmayan, implant cerrahisini kontrendike kılan bir sistemik hastalığı bulunmayan, günde 10 adetten az sigara içen ve ağız hijyeni iyi hastalar dahil edilmiştir. Cerrahi sınırlarda enfeksiyon bulunan, sinüs lift operasyonu veya augmentasyon gereksinimi olan vakalar çalışmaya, dahil edilmemiştir. İmplantların tümü, lokal anestezi altında ve tam kalınlık mukoperiostal flep kaldırılarak uygulanmıştır. Takip süresi, 1 yıldan 11 yıla kadar değişkenlik göstermektedir. Hastaların takipleri klinik ve radyolojik olarak yapılmıştır.

Bulgular

Tüm hastalarda postoperatif iyileşme sorunsuz bir şekilde gerçekleşmiştir. 52 hastaya yapılan 154 adet kısa dental implantların başarı oranı %92 olarak tespit edilmiştir. 7 mm uzunluğundaki implantlarda başarı oranı %92,1; 8 mm uzunluğundaki implantlarda başarı oranı %93,7; 8,5 mm uzunluğundaki implantlarda başarı oranı %94,4; 9 mm uzunluğundaki implantlarda başarı oranı %95,6 ve 9,5mm uzun-

luğundaki implantlarda başarı oranı %100 olarak bulunmuştur.

Tartışma

Birçok araştırmacı, kısa dental implant uygulamasının ileri cerrahi tekniklerine gerek olmadan, etkili bir alternatif olacağını bildirmişlerdir (6,9,10). Bulgularımıza göre kısa dental implantlarda başarı oranı yüksek olmasına rağmen implant uzunluğu arttıkça başarı oranı da artmıştır. Misch ve ark. 1991-2005 yılları arasında posterior bölgede uyguladıkları 2837 adet kısa dental implantın başarı yüzdesini %85,5 olarak bildirmişlerdir (11). Kotsovilis ve ark. kısa dental implantların, parsiyel veya total dişsiz hastalarda, 10 mm den daha uzun implantlara kadar başarılı olduğunu ortaya koymuşlardır (12). Le BT ve ark. diğer dişlere splint edilmeden tek kuronla restore edilen kısa dental implantlarda, 37 ay süresince yapılan takip sonucunda başarı oranını %94,1 olarak bulmuşlardır (13). Bizim çalışmamızda başarı oranı %92 olarak bulunmuştur. Bunu sebebi seçilmiş vakalarda çalışmamız ve sinüs lift operasyonu veya augmentasyon gerektiren durumları çalışmaya dahil etmememiz olabilir.

Ayrıca uzun dental implantların başarı oranının kısa dental implantlara kıyasla yüksek olduğu görüşüne rağmen, son yıllarda yapılan bazı çalışmalar implant üstü restorasyonun başarısında implant çapının, boyundan daha önemli olduğunu ileri sürülmektedir (4,5).

Primer stabilite, implant yerleşimini takiben istenilen biometrik stabilite olarak tanımlanmıştır. Uygulanan implantların uzun dönem başarısında majör faktörler arasında yer alır (14). Bizim çalışmamızda değerlendirdiğimiz tüm kısa dental implantlarda primer stabilite mevcut olduğu için başarı oranımız bu kadar yüksek olabilir.

Sonuç olarak, çalışmamızın sınırları dahilinde, kısa dental implantların alveol kemiği vertikal yüksekliği yetersiz olan vakalarda, ileri cerrahi teknik gerektirmeden güvenilir bir şekilde kullanılabileceğini söyleyebiliriz. Ancak bununla birlikte, daha fazla sayıda vaka ve implant içeren ve daha uzun süreli takip uygulanmış klinik çalışmalara gereksinim vardır. □

Kaynakça istenildiği takdirde yayıncıdan temin edilebilir.


İletişim

Prof. Dr. Hakkı Tanyeri
İstanbul Üniversitesi Diş
Hekimliği Fakültesi, Ağız, Diş ve
Çene Cerrahisi AD.
34095 Çapa/İstanbul
e-posta: tanyerih@istanbul.edu.tr
Tel: 0212 414 20 20 / 30235



Bahar
dental labor

Metal altyapının milling teknoloji ile üretilip üretilmediği, çok dikkatli olarak incelendiğinde, gövde altlarındaki yuvarlak, mekanik, elips şeklindeki izlerden anlaşılabilir.
(Yanda defalarca kez büyütülmüş olan uygulamada bu izler kolaylıkla görülebilmektedir.)




YENİ TEKNOLOJİ ALTYAPI UYGULAMASI

METAL MILLING

CAD - CAM teknolojisi ile CrCo altyapı üretimidir.

Milling teknolojisinde, klasik sistemin aksine, tesviye işlemi hemen hemen hiç yoktur. Bu sayede hard metal yada elmas frezler ile yapılan alt yapının kontaminasyonu azalttığı gibi aynı zamanda insan kaynaklı hassasiyet kaybına sebep olabilecek birçok hatayı da minimize etmektedir.

5 aksla üretilen metal alt yapılarda en ufak ayrıntılara bile ulaşılabilmesi mümkün olmaktadır. Kullanılan diskler tekrar kullanılmadığından hammadde sağlığı hakkında hiç bir endişeye yer kalmamaktadır.



- Fiziksel özellikleri ve dayanımı çok yüksektir.
- CAD-CAM teknolojisiyle üretildiğinden diş hekimliğinde mükemmel kabul edilen 20 mikron hassasiyetindedir.
- Üretim aşamalarını azaltması dolayısıyla, insan kaynaklı hassasiyet kaybını minimize etmektedir.
- Homejen kalınlık dağılımı sağlar.

Dens Invaginatus Görülen Mandibular Süt Lateral Dişe Ait Submental Absenin Tedavisi: Vaka Raporu

Doç. Dr. Meltem Koray, Dt. Beril Alkan, Dr. Duygu Ofluoğlu, Prof. Dr. Hakkı Tanyeri

Giriş

Diş üzerinde küçük bir girintiden, köke kadar uzanan bir katlantıya kadar değişen görünümleri olan dens invaginatus (Dİ), mine ve dentinin dişin geli-

şimi sırasında pulpaya doğru göstermiş olduğu invaginasyon ile oluşan gelişimsel bir anomali- dir (1,2). İlk defa Socrates isimli bir diş hekimi tarafından 1856 yılında insan dişinde tanımlan-

mıştır (3,4). 1957 yılında Oehlers tarafından geliştirilen klasifikasyona göre 3 tip Dİ bulunmaktadır. Tip I olgularda katlantı, kron kısmında sınırlanmıştır. Tip II olgularda katlantı, sement-mine birleşiminin apikaline devam ederek pulpayla temas ederek veya etmeden sonlanır. Tip III olgularda katlantı, kök ucuna kadar devam edip pulpayla te-

mas etmeden apikalden çıkarak periradiküler dokulara ulaşır (4,5). Etiyolojileri kesin olarak bilinmemesine rağmen oluşum mekanizması diş germi üzerine çevre dokulardan gelen anormal basınçların etkisi, minenin lokal gelişim yetersizliği, diş mine organı hücrelerinin ani ve anormal gelişim göstermesi, odontojenik epiteliumun beslenme bo-

zukluğu ve genetik faktörlerin anomalinin oluşumunda etkili olduğu öne sürülmektedir (6,7,8). Genellikle maksiller yan keserlerde %42,2 gibi yüksek oranda ortaya çıktığı bildirilmiştir. Daha sonra sırasıyla maksiller orta keserler, kaninler, küçük azı ve büyük azılarda görülmektedir. Nadir olarak mandibulada ortaya çıkar (3,6,9). Dİ tedavi seçenekleri; restoratif tedavi, cerrahi olmayan endodontik tedavi, cerrahi endodontik tedavi ve diş çekimi olarak sıralanabilir (10-14).

Invaginasyonun görüldüğü dişlerde arka yüzeydeki pitlerin profilaktik olarak erken dönemde örtülmesi tavsiye edilmektedir. Özellikle Tip III Dİ'de bakterilerin peridontal ligamente penetre olabilmeleri için gerekli geçiş yolu bulunmaktadır. Böylece periodontal bölgede patolojik lezyonlar oluşma riski yüksektir. Bu nedenle Dİ'nin erken teşhis ve tedavisi invaginasyon nedeniyle oluşacak pulpal enfeksiyonların ve buna bağlı periapikal abselerin engellenmesi açısından önemlidir (15,16).

Vakamızda Dİ görülen mandibular lateral süt dişinden kaynaklanan submental abse ile kliniğimize gelen 5 yaşındaki erkek hastanın tedavisi anlatılmaktadır.

Vaka

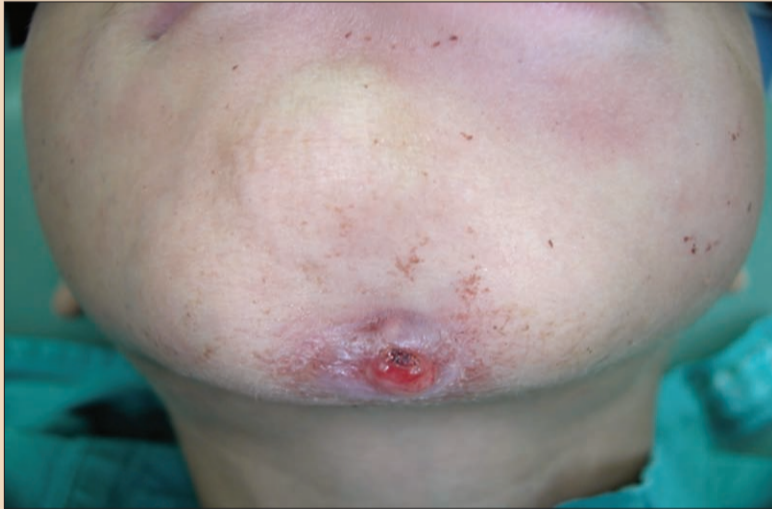Ağrı, ödem, submental bölgede abse ve ekstraoral fistül ağzı (Resim 1) ile kliniğimize gelen 5 yaşındaki hastadan alınan radyografilerde, mandibular sol lateral süt dişinde minenin singulumdan apikale kadar uzandığı ve mandibular sol süt molar dişlerinde derin dentin çürüğü olduğu görülmüştür (Resim 2,5). Alınan anamnezde hastanın sistemik herhangi bir rahatsızlığı olmadığı öğrenilmiştir. Tip III Dİ oluşumu görülen sol lateral dişe erken teşhis ve müdahale yapılmadığından invaginasyonun submental bölgede ekstraoral abseye neden olduğu anlaşılmıştır. Konservatif yaklaşım mümkün olmadığından tedavi seçeneği olarak lokal anestezi uygulanarak lateral süt dişinin ve aynı bölgedeki geniş çürük kaviteyi bulunan süt molar dişlerinin çekilmesine ve çekim bölgesindeki granülasyon dokularının küretajından sonra primer kapatılmasına karar verilmiştir (Resim 4,5). Çekim öncesi hastaya preoperatif olarak antibiyotik tedavisine (amoksisilin+klavulanik asit 400 mgx2) başlanmış ve çekimden sonra

Özet

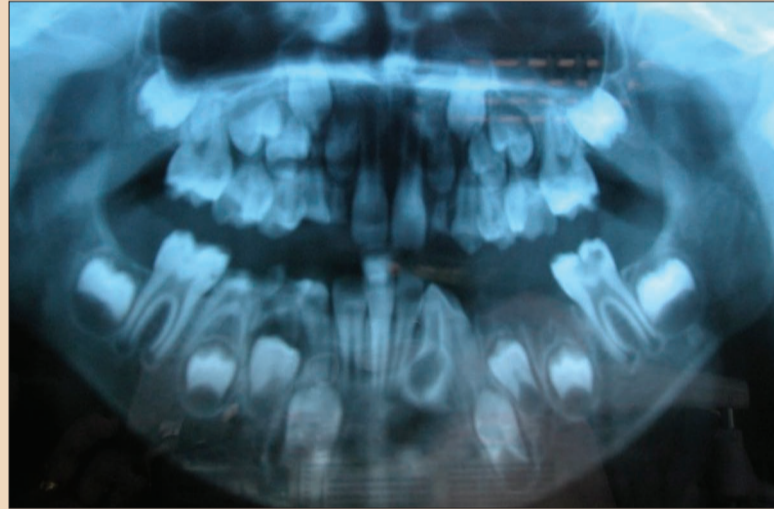
Dens invaginatus (Dİ); mine ve dentinin kalsifikasyon tamamlanmadan pulpa odası içine doğru ilerlemesi sonucu oluşan, nadir rastlanan gelişimsel bir anomali- dir. Bu malformasyon; süt dişleri, daimi dişler veya supernumere dişlerde oluşabilir. Sıklıkla sürekli maksiller lateral dişlerde görülüp nadiren sırasıyla maksiller santral, premolar, kanin ve molar dişlerde

görülebilir. Mandibulada görülme sıklığı oldukça azdır. Etiyolojisi halen tartışmalıdır. Bu vaka sunumunda submental abseye bağlı ekstraoral fistül görülen ve geç teşhis edilen mandibular lateral süt dişindeki Dİ'nin cerrahi tedavisi anlatılmıştır.

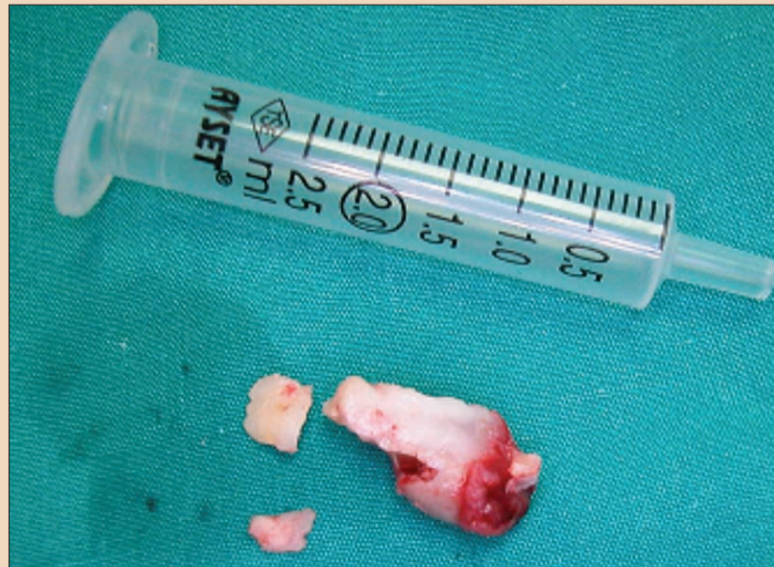Anahtar kelimeler: Dens invaginatus, submental abse.



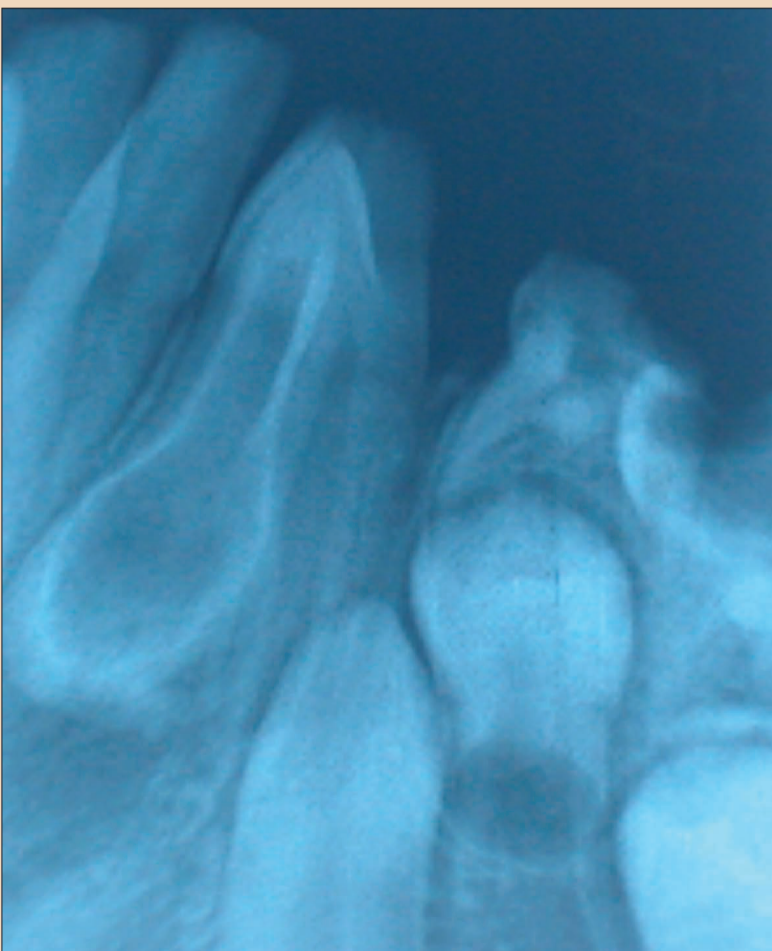
Resim 1. Submental bölgedeki ekstraoral fistül.



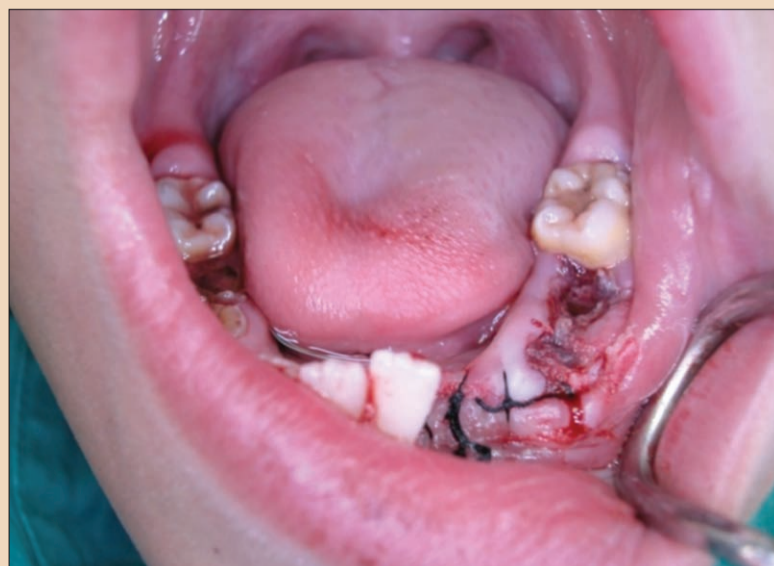Resim 2. Mandibular süt lateral dişteki Dİ'nin OPG görünümü.



Resim 4. Çekimden sonra Dİ.



Resim 3. Dİ'nin periapikal radyografisi.



Resim 5. Operasyon sonrası.

← DT Sayfa 8

günde 2 defa olacak şekilde 6 gün devam edilmiştir.

Tartışma

Dişlerin gelişimi sırasında mine ve dentin çeşitli sebepler sonucu diş içine invaginasyon gösterebilir (1,7,17). 3 tipi bulunan Dİ; Tip I, Tip II, Tip III olarak sınıflandırılır. Görülme sıklığı olarak maksiller lateral dişler, santral dişler, kaninler, küçük azı ve büyük azı dişleri olarak sıralanan Dİ'nin, nadiren alt çenede de görüldüğü bildirilmiştir (4,9,18). Bizim vakamızda da mandibular sol lateral süt dişinde tespit edilmiştir. Minenin malformasyon yapısında olması, kanalların ve çatlakların bulunması nedeniyle bu anomalili dişlerde herhangi bir çürük veya travma olmaksızın bakteriyel enflamasyon gelişmekte ve bunun takibinde erken pulpal patolojik oluşumlar, apse formasyonları, kistler ve internal patolojik oluşumlar meydana gelmektedir (19). Bizim vakamızda da erken teşhis edilemeyen kök malformasyonu nedeni ile submental bölgede oluşan ekstra oral abse tespit edilmiştir. Koronal defektlere sealant uygulanması, endodontik tedavi gibi konservatif yaklaşımlardan cerrahi rejeneratif tekniklere kadar değişik tedavi seçenekleri vardır (10-12). Vakamızda erken teşhis ve tedavi uygulanamamasından dolayı tedavi seçeneği olarak dişin çekimine karar verilmiştir.

Sonuç olarak, Dİ olgularında erken teşhis oldukça önemlidir. Erken teşhis ve konservatif tedavi yapılmayan dişlerde travma olmaksızın bakteriyel enflamasyon gelişmekte ve pulpal, periapikal patolojik oluşumlar görülmektedir. Bu nedenle Dİ'nin erken teşhis ve tedavisi, dens invaginatus nedeniyle oluşacak pulpal enfeksiyonların engellenmesi açısından önemlidir. DT

Kaynaklar

1. Shafer, W.G., Hine, M.K., Lew, B.M. Textbook of Oral Pathology, 4th.ed., Philadelphia, W.B. Saunders, 1985, sayfa 41-42.
2. Mishra S, Mishra L, Sahoo SR. Type III Dens Invaginatus with Unusual Helical CT and Histologic Findings: A Case Report. Journal of Clinical and Diagnostic Research. 2012 November, Vol-6(9): 1606-1609.
3. Hulsmann M. Dens invaginatus: aetiology, classification, prevalence, diagnosis, and treatment considerations. Int Endod J 1997; 30: 79-90.
4. Kallianpur S, US S, Kasetty S, Joshi S. Dens invaginatus (Type II-B). Journal of Oral and Maxillofacial Pathology:2012;16:262-5.
5. Altunbulak H, Lomcalı G, Ergün N. Dens invaginatus (12 Olgu raporu) EUDF 12(4); 288-292, 1991.
6. Banner H. Bilateral dens in dente in mandibular premolars. Oral Surg Oral Med Oral Pathol 145; 827-828, 1978.
7. Morfis AS, Lentzars A. Dens invaginatus with an open apex; a case report. Int Endodol J, 22;190-192, 1989.
8. Khan SA, Khan SY, Bains VK, Bains R, Loomba K. Dens invaginatus: review, relevance, and report of 3 cases. J Dent Child (Chic). 2012 Sep-Dec;79(5):145-55.
9. Gündüz K, Çelenk P, Canger EM, Zengin Z, Sümer P. A retrospective study of the prevalence and charac-

teristics of dens invaginatus in a sample of the Turkish population. Med Oral Patol Oral Cir Bucal. 2015 Jan 1;18(1):e27-32.

10. Steffen H, Splieth C. Conventional treatment of dens invaginatus in maxillary lateral incisor with sinus tract: one-year follow-up. J Endod 2005;31:130-3.
11. Ortiz P, Weisleder R, Villareal de Justus Y. Combined therapy in the treatment of dens invaginatus: case report. J Endod 2004;30:672-4.
12. Kato H. Non-surgical Endodontic Treatment for Dens Invaginatus Type III Using Cone Beam Compu-

ted Tomography and Dental Operating Microscope: A Case Report. Bull Tokyo Dent Coll. 2015;54(2):105-8.

13. Tsurumachi T, Hayashi M, Takeichi O. Non-surgical root canal treatment of dens invaginatus type 2 in a maxillary lateral incisor. Int Endod J. 2002 Jan;35(1):68-72.
14. Ma R, Kaiwar A, N M, Kumari R A, Shetty A, Dn N, N S. Nonsurgical endodontic treatment of type II dens invaginatus. J Conserv Dent. 2009 Apr;12(2):75-6.
15. Travano SMR, Desousa SMG, Bramante CM. Dens invaginatus in first mandibular premolar. Endod Dent

Traumatol 1994; 10: 27-9.

16. Odabaş M.E, Bodur H. Üst Orta Kesici Dişte Tip III Dens Invaginatus'un Endodontik Tedavisi: Olgu Raporu
17. Nalawade TM, Pateel D, Mallikarjuna R, Gunjal S. Dens invaginatus type II associated with an impacted mesiodens: a 3-year follow-up. BMJ Case Rep. 2015 Jul 26;2015.
18. Jiménez-Rubio A, Segura JJ, Jiménez-Planas A, Llamas R. Multiple dens invaginatus affecting maxillary lateral incisors and a supernumerary tooth. Endod Dent Traumatol 1997;13: 196-8.

19. Roland NM. Periapical lesions associated with dens in dente Oral Surg Oral Med Oral Pathol 48;190-195, 1979.


İletişim

Doç. Dr. Meltem Koray
İstanbul Üniversitesi Diş Hekimliği Fakültesi Ağız, Diş ve Çene Cerrahisi AD.
4095 Çapa/İstanbul
Tel: 0212 414 20 20 / 30350
e-posta: mkoray@istanbul.edu.tr

champions implants

time to be a champion®

champions-implants.com



champions (r)evolution® iki parçalı implantlar

- Ø: 3,5 / 4,0 / 4,5 / 5,5 mm
- Uzunluklar: 6,5 - 16 mm

champions® Topuz başlı implantlar

- Ø: 2,5 / 3,0 / 4,0 mm
- Uzunluklar: 8 - 24 mm

champions® Dört köşeli implantlar

- Ø: 3,0 / 3,5 / 4,5 / 5,5 mm
- Uzunluklar: 6 - 24 mm

Şimdi artık nihayet Türkiye'de de satın alınabilir

- Öncü implant üreticilerinden birisi
- En iyi fiyat ve performans relasyonu
- Ürünlerimiz hastaların yüksek taleplerini yerine getirmektedir
- Made in Germany



CEO Champions-Implants GmbH
Dr. Armin Nedjat

Champions-Implants GmbH
Bornheimer Landstr. 8
D - 55237 Flonheim

Aytekin Kara
Koordinatör / Türkiye



Tel.: 00905393388331
Tel.: +49 (0) 176 - 934 53 039
Fax: +49 (0) 6734 - 1053
aytekin.kara@champions-implants.com