ΕΛΤΑ Hellenic Post
ΕΦΗΜΕΡΙΔΕΣ ΠΕΡΙΟΔΙΚΑ (Α' +7) ΕΚΔΟΤΟΝ
ΠΛΗΡΩΜΕΝΟ ΤΕΛΟΣ Ταχ. Γραφείο Κ.Ε.Μ.Π. ΑΘ. Αριθμός Αδείας 4830
ΕΝΤΥΠΟ ΚΛΕΙΣΤΟ ΑΡ. ΑΔΕΙΑΣ 2054/2006 ΚΕΜΠ. ΑΘ.

DENTAL TRIBUNE

The World's Dental Newspaper ¦ Greek Edition

ORTHO TRIBUNE

ΕΛΛΑΔΑ, Απριλιος - Μαϊος - Ιουνιος 2014 www.dental-tribune.gr Συνδεθείτε τώρα Τομος 10, Τευχος 49

ORTHO TRIBUNE

The World's Orthodontic Newspaper ¦ Greek Edition ¦ Τόμος 2_Τεύχος 2

σελίδα 17 - 24

Εν Συντομία

Μια νέα εξέταση για τα νοσήματα των ούλων

Ο επίκουρος καθηγητής A.Khocht του Πανεπιστημίου Temple

Ο A.Khocht, DDS, επίκουρος καθηγητής Περιοδοντολογίας στο Πανεπιστήμιο Temple ήταν επικεφαλής της ομάδας που μελέτησε την αποτελεσματικότητα μίας έγχρωμης ταινίας για ανίχνευση ουλικών νοσημάτων μεταβάλλοντας το χρώμα σε απόκριση στα επίπεδα θειούχων ενώσεων στα μικρόβια του σάλιου. Η ταινία αλλάζει χρώμα από λευκό σε κίτρινο κι όσο πιο σκούρο κίτρινο γίνεται το χρώμα της τόσο μεγαλύτερη βαρύτητα έχουν τα ουλικά νοσήματα.

Η ομάδα εξέτασε 75 ασθενείς που χωρίστηκαν σε 3 ομάδες-άτομα με ουλίτιδα, με περιοδοντίτιδα και με υγιή ούλα. Ένα χρωματικό διάγραμμα αποτέλεσε τη βάση για την καταμέτρηση των αλλαγών στο χρώμα της ταινίας και συγκρίθηκαν με τις τιμές για κλασικές εκτιμήσεις όπως επίπεδο πρόσφυσης, αιμορραγία κατά την ανίχνευση, ουλικό δείκτη και δείκτη πλάκας.

Η χρήση μίας έγχρωμης ταινίας θα ήταν συντομότερη κι ευκολότερη από τις κλασικές μεθόδους εκτίμησης και δεν θα προκαλούσε πόνο στον ασθενή.

Δεδομένου πως 80% των ενηλίκων εμφανίζουν κάποια μορφή περιοδοντικής νόσου, μία σύντομη και ανώδυνη μέθοδος εντοπισμού των νοσημάτων θα εξοικονο-

→ DT σελίδα 8

www.dental-tribune.gr

Τάσεις & Εφαρμογές

Θεραπευτική πρόκληση αποκατάστασης ενός κεντρικού τομέα με επιεμφυτευματική αποκατάσταση

Το επιτυχημένο αποτέλεσμα ενός τέτοιου δύσκολου περιστατικού (υψηλή γραμμή γέλωτος, φυσιολογική προς εξεσημασμένη μορφολογία των ούλων, λεπτοί μαλακοί ιστοί) εξαρτάται από δύο βασικούς παράγοντες: τη σωστή τοποθέτηση του εμφυτεύματος και το υλικό και το σχεδιασμό του κολοβώματος.

σελίδα 2

Επιστήμη & Έρευνα

Η στοματική υγεία είναι πολύ σημαντική για τους χρήστες οδοντοστοιχιών λόγω της πιθανής επίδρασης στη συστηματική υγεία

Οι ασθενείς θα πρέπει να είναι πιο αποτελεσματικοί στον καθαρισμό οδοντοστοιχιών σε καθημερινή βάση και θα πρέπει να είμαστε πολύ προσεκτικοί στη μείωση της πηγής της λοίμωξης στο στόμα.

σελίδα 8

Κλινικά Θέματα

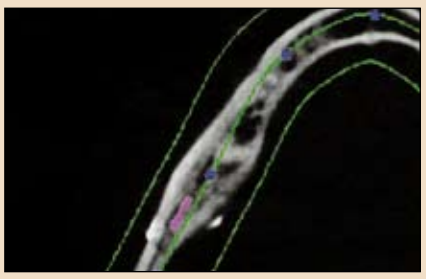

Ανακάλυψη ξένων σωματιδίων κατά τη διάρκεια οδοντιατρικής θεραπείας

Σε αυτό το άρθρο θα συζητηθεί η παγίδευση τεμαχιδίων αμαλγάματος

σελίδα 12

7ο Διεθνές Συνέδριο

"Ενδοδοντία-Αισθητική-Εμφυτεύματα Κλινικές προσεγγίσεις ελάχιστης παρέμβασης και Αισθητικής τελειότητας"

Σπύρος Φλωράτος

Αγαπητοί Συνάδελφοι,

Με ιδιαίτερη χαρά και ευθύνη σας προσκαλώ να παρακολουθήσετε τις εργασίες του 7ου Διεθνούς Συνεδρίου "Ενδο-Αισθητική-Εμφυτεύματα: Κλινικές προσεγγίσεις Ελάχιστης Παρέμβασης και Αισθητικής τελειότητας".

Ως Κλινικοί Οδοντίατροι, είτε Γενικοί είτε Ειδικοί, όλοι επιδιώκουμε και φιλοδοξούμε να παρέχουμε το υψηλότερο επίπεδο υπηρεσιών στους ασθενείς μας. Αυτή είναι και η φιλοσοφία του Συνεδρίου αυτού, η εξοικείωση δηλαδή με αντιλήψεις, θέματα, τεχνικές, τεχνολογία και θεραπευτικές επιλογές που αποτελούν την πιο

→ DT σελίδα 25

3 - 4 Οκτωβρίου 2014, Αθήνα

7ο ΔΙΕΘΝΕΣ ΣΥΝΕΔΡΙΟ ΕΜΦΥΤΕΥΜΑΤΟΛΟΓΙΑΣ & ΑΙΣΘΗΤΙΚΗΣ ΟΔΟΝΤΙΑΤΡΙΚΗΣ

ΣΥΝΕΔΡΙΟ ΕΝΔΟΔΟΝΤΙΑΣ & ΠΡΟΣΘΕΤΙΚΗΣ

Ομιλητές:

- Dr. Didier Dietschi (Switzerland)
- Prof. Daniel Edelhoff (Germany)
- Prof. Syngcuk Kim (USA, University of Pensylvania)
- Dr. Ziv Mazor (Israel)
- Prof. Angelo Putignano (Italy)
- Prof. Martin Trope (USA, University of Pensylvania)
- Dr. Dietmar Weng (Germany)
- Dr. Spyros Floratos (Greece)
- Dr. George Goumenos (Greece)
- Dr. Stavros Pelekanos (Greece), κ.α.

Διοργάνωση: OMNI CONGRESSES Media Partner: dti

Πληροφορίες - εγγραφές: Τηλ.: 210 22.22.637, 6972 036900
e-mail: info@omnicongresses.gr website: www.omnicongresses.gr

Θεραπευτική πρόκληση αποκατάστασης ενός κεντρικού τομέα με επιεμφυτευματική αποκατάσταση

M. Fischer


B. Votteler

Μία 28χρονη γυναίκα παρουσίασε κάταγμα του 11 μετά από πτώση. Παρά την άμεση οδοντιατρική θεραπεία, το φυσικό δόντι δεν μπορούσε να διασωθεί και χρειάστηκε να εξαχθεί. Κατασκευάστηκε μία κινητή μεταβατική οδοντοστοιχία και τοποθετήθηκε προς αντικατάσταση του 11. Η ασθενή παραπέμφθηκε στο ιατρείο μας για την τοποθέτηση εμφυτεύματος και την επακόλουθη προσθετική αποκατάσταση.

Λόγω της καλής κατάστασης των σκληρών και μαλακών ιστών, δε χρειάστηκε προεμφυτευματική αυξητική επέμβαση. Όπως δείχνει ξεκάθαρα η εικόνα 1, ο χειλικός χαλινός επεκτεινόταν στη ζώνη του εμφυτεύματος. Ως αποτέλεσμα, επανατοποθετήθηκε κατά την τοποθέτηση του εμφυτεύματος. Αυτό το μέτρο λήφθηκε για πρόληψη της ουλικής υφίζησης γύρω από το εμφύτευμα σε επόμενο στάδιο. Μετά από 3 μήνες ανοικτής επούλωσης, λήφθηκε αποτύπωμα με δισκάριο που τροποποιήθηκε για να επιτρέπεται η προβολή του άξονα αποτύπωσης. Ακολούθησε η κατασκευή εκμαγείου εργασίας στο εργαστήριο.

Το επιτυχημένο αποτέλεσμα ενός τέτοιου δύσκολου περιστατικού (υψηλή γραμμή γέλωτος, φυσιολογική προς εξεσημασμένη μορφολογία των ούλων, λεπτοί μαλακοί ιστοί) εξαρτάται από δύο βασικούς παράγοντες: τη σωστή τοποθέτηση του εμφυτεύματος και το υλικό και το σχεδιασμό του κολοβώματος. Προτιμούμε τη χρήση κολοβωμάτων οξειδίου του ζιρκονίου με βάση τιτανίου, που εξασφαλίζουν άριστη εφαρμογή στο εμφύτευμα λόγω της εμβιομηχανικά κατασκευασμένης βάσης. Επίσης, το κολόβωμα διοξειδίου του ζιρκονίου (προφίλ ανάδυσης) μπορεί να εξατομικευθεί.

Το προφίλ ανάδυσης του 11 διαμορφώθηκε με βάση την ακόλουθη διαδικασία. Σε ένα δεύτερο εκμαγείο, ο αντίπλευρος τομέας, ο 21 ταπεινώθηκε μέχρι το ουλικό επίπεδο και μετρήθηκε η διάμετρος της ρίζας. Τοποθετήθηκε ένα λεπτό φύλλο χαρτιού επάνω στην περιοχή και διαμορφώθηκε το προφίλ. Το προφίλ ανάδυσης αποκόπηκε, ντουμπλαρίστηκε και μεταφέρθηκε στο εκμαγείο εργασίας. Αυτό επέτρεψε την αποκοπή του προφίλ ανάδυσης έως τον αυχένα του εμφυτεύματος. Η προοδευτική διάνοιξη προς το μυλικό τμήμα είχε σημασία. Το προφίλ ανάδυσης του κολοβώματος θα μπορούσε επίσης να διαμορφωθεί σε αρκετά στάδια με προσωρινές αποκαταστάσεις: ωστόσο, είχαμε μεγαλύτερη επιτυχία με τη μέθοδο που περιγράφηκε (Εικ. 2).

Ο 11 κηρώθηκε. Το κέρωμα χρησιμοποιήθηκε για να δημιουργηθεί ένα κλειδί σιλικόνης στην υπερώια και ένα άλλο στην προστομιακή πλευρά. Η βάση του κολοβώματος κοχλιώθηκε στο εργαστηριακό ανάλογο και το προφίλ ανάδυσης και η βάση απομονώθηκαν και τοποθετήθηκε φωτοπολυμεριζόμενη σύνθετη ρητίνη (Εικ. 3). Ο προκαταρκτικός πολυμερισμός θεωρήθηκε απαραίτητος σε αυτό το στάδιο για τον πλήρη πολυμερισμό του φωτοπολυμεριζόμενου υλικού στο βάθος της ουλοδοντικής σχισμής. Στη συνέχεια, το υπερουλικό τμήμα του κολοβώματος κτίστηκε και φωτοπολυμερίστηκε.

Για να διαμορφωθούν επίπεδες επιφάνειες και ένα καθορισμένο όριο παρασκευής γύρω από το κολόβωμα, οι αυχενικές περιοχές διαμορφώθηκαν παραουλικά. Η όμορη προστομιακή και υπερώια επιφάνεια διαμορφώθηκαν ώστε να προκύψει κωνικό σχήμα με κλίση δύο μοιρών.

Η κλίση και η υπερώια επιφάνεια διαμορφώθηκαν με το χέρι. Ο διαθέσιμος χώρος ελέγχθηκε με τα κλειδιά σιλικόνης.

→ DT σελίδα 4

International Imprint

Licensing by Dental Tribune International

***Publisher* Torsten Oemus**

Group Editor
Daniel Zimmermann
newsroom@dental-tribune.com
+49 341 48 474 107

Clinical Editor
Magda Wojtkiewicz

Online Editors
Yvonne Bachmann
Claudia Duschek

Copy editors
Sabrina Raaff
Hans Motschmann

International Editorial Board

Dr Nasser Barghi, USA – Ceramics
Dr Karl Behr, Germany – Endodontics
Dr George Freedman, Canada – Aesthetics
Dr Howard Glazer, USA – Cariology
Prof Dr I. Krejci, Switzerland – Conservative Dentistry
Dr Edward Lynch, Ireland – Restorative
Dr Ziv Mazor, Israel – Implantology
Prof Dr Georg Meyer, Germany – Restorative
Prof Dr Rudolph Slavicek, Austria – Function
Dr Marius Steigmann, Germany – Implantology

Publisher/President/CEO Torsten Oemus
CFO/COO Dan Wunderlich
Media Sales Managers Matthias Diessner (Key Accounts), Melissa Brown (International), Peter Witteczek (Asia Pacific) Maria Kaiser (USA), Weridiana Mageswki (Latin America) Hélène Carpentier (Europe)
Director of Finance& Controlling Dan Wunderlich
Marketing & Sales Services Nadine Dehmel, Nicole Andrä
Accounting Karen Hamatschek
Business Development Claudia Salwiczek
Executive Producer Gernot Meyer
Event Manager Esther Wodarski

Dental Tribune International
Holbeinstr. 29, 04229 Leipzig, Germany
Tel.: +49 341 4 84 74 302 | Fax: +49 341 4 84 74 173
Internet: www.dental-tribune.com | E-mail: info@dental-tribune.com

© 2013, Dental Tribune International GmbH. All rights reserved.
Απαγορεύεται η αναδημοσίευση όλου ή μέρους της ύλης του περιοδικού χωρίς την γραπτή άδεια του εκδότη.
Το Dental Tribune καταβάλει κάθε δυνατή προσπάθεια για να παρουσιάσει με ακρίβεια τα κλινικά δεδομένα και τα στοιχεία για τα νέα προϊόντα των δια¬φόρων κατασκευαστών, αλλά δεν αναλαμβάνει την ευθύνη για την αξιοπιστία αυ¬τών των στοιχείων ή για τυχόν τυπογραφικά λάθη. Επίσης, οι εκδότες δεν φέρουν καμία ευθύνη όσον αφορά τις ονομασίες των προϊόντων ή τις δυνατότητες τους ή αυτά που αναφέρονται από τις διαφημιστικές εταιρείες. Οι απόψεις που εκ¬φράζονται από τους συγγραφείς των διαφόρων άρθρων αντιπροσωπεύουν μόνον τους ίδιους και δεν εκφράζουν απαραίτητα και τις απόψεις του Dental Tribune International

Regional Offices

Asia Pacific
Dental Tribune Asia Pacific Limited
Room A, 20/F, Harvard Commercial Building, 105-111 Thomson Road, Wanchai, Hong Kong Tel.: +852 3113 6177 | Fax +852 3113 6199

The Americas
Tribune America, LLC
116 West 23rd Street, Ste. 500, New York, NY 10011, USA
Tel.: +1 212 244 7181 | Fax: +1 212 224 7185

Ελληνική έκδοση

Ιδιοκτήτης Αφοί Ρούσση & ΣΙΑ ΟΕ
Ανδριτσαίνης 48, Τ.Κ. 11146
Τηλέφωνο +30 210 2222637 - +30 6972036900
E-mail info@omnipress.gr
Internet www.dental-tribune.gr
Κωδικός 01-7656
Εμβασμα συνδρομών ΕΘΝΙΚΗ ΤΡΑΠΕΖΑ 179/44015225
ALPHA BANK 218/00-2002-000-260

Εκδότης - Διευθυντής Αφοί Ρούσση & ΣΙΑ ΟΕ
Διεύθυνση - Σύνταξη Δημήτρης Αρ. Αλεξόπουλος
Επιμέλεια ύλης Ευάγγελος Καινούργιος
Ειδικοί Συνεργάτες Κατερίνα Σπυροπούλου
Αριστείδης Αλεξόπουλος
Διαφημίσεις Δημήτρης Ρούσσης
Art Director Μαρία Σιδερή
Υπεύθυνη, Επιμέλεια τεύχους Αναγνωστάκη Κωνσταντίνα
Εκτύπωση Ariagraf & ΣΙΑ ΕΕ, Γραφικές Τέχνες
Νέα Ζωή, Θέση Λάκο Κάτσαρη,
Ασπρόπυργος 19300, τηλ: 210 5822130

Νέο

Adhese® Universal

Ο συγκολλητικός παράγοντας για όλες τις χρήσεις

Όλα με ένα κλικ...
Μέχρι 190 φορές.

Καθολική συγκόλληση σε προχωρημένη συσκευασία

- **ΟΙΚΟΝΟΜΙΚΗ ΣΥΣΚΕΥΑΣΙΑ** – μέχρι 190 εφαρμογές σε μονήρη δόντια ανά VivaPen®*
- **ΚΑΘΟΛΙΚΗ ΧΡΗΣΗ** – για όλες τις τεχνικές συγκόλλησης και αδροποίησης
- **ΠΡΟΒΛΕΨΙΜΑ ΑΠΟΤΕΛΕΣΜΑΤΑ** – υψηλή αντοχή δεσμού σε οδοντίνη και αδαμαντίνη

* Διαθέσιμα στοιχεία κατόπιν αιτήσεως

www.ivoclarvivadent.gr

Επίσημοι διανομείς:
Ελλάδας:

Dental Vision ΕΠΕ
• Μιχαλακοπούλου 125 / 115 27 Αθήνα / τηλ: 210 77 55 900 /
• Τσιμισκή 34 / 546 23 Θεσσαλονίκη / τηλ: 2310 253 800 / www.dentalvision.gr

SADENT AEBE
• 1 χλμ Λεωφ. Μαρκοπούλου / 190 02 Παιανία / τηλ: 211 10 22 900 /
• Τετραπόλεως 4 / 115 27 Γουδή / τηλ: 210 77 77 608 /
• Ν. Τέλογλου 7 / 546 36 Θεσσαλονίκη / τηλ: 2310 968 799 / www.sadent.com

Κύπρου:
dentalcon trading ltd.
• Λ. Λάρνακα 57, PO Box 27245 / 1643 Λευκωσία / τηλ: 22 466 000 / www.dentalcon.com.cy

ivoclar vivadent®
passion vision innovation

← DT σελίδα 2

Στο εργαστήριό μας, τα κολοβώματα κατασκευάζονται με διοξείδιο του ζιρκονίου με την τεχνική αντιγραφής χύτευσης. Εναλλακτικά, αυτό το στάδιο μπορεί να πραγματοποιηθεί με συστήματα CAD/CAM εφαρμόζοντας τη μέθοδο της διπλής σάρωσης ή λογισμικό σχεδιασμού κολοβωμάτων.

Το πράσινο σώμα λειάνθηκε μετά την αντιγραφή χύτευσης. Διαμορφώθηκε βάθρο στο ουλικό επίπεδο για την επακόλουθη δημιουργία ενός κεραμικού βάθρου. Στη συνέχεια η αποκατάσταση χρωματίστηκε και ψήθηκε (Εικ. 4). Μετά τη διαδικασία όπτησης, πραγματοποιήθηκαν ελάχιστες ρυθμίσεις για να εξασφαλιστεί η τελική εφαρμογή. Σε αυτήν την περίπτωση, το κολόβωμα επικαλύφθηκε με IPS e.max Ceram ZirLiner. Στη συνέχεια, το βάθρο κατασκευασμένο από IPS e.max Ceram ψήθηκε σύντομα επάνω στις αποκαταστάσεις (Εικ. 5). Επιπρόσθετα, ένα λεπτό στρώμα κεραμικού υλικού τοποθετήθηκε επάνω σε ολόκληρο το κολόβωμα ζιρκονίου.

Το κολόβωμα που δημιουργήθηκε με αυτόν τον τρόπο εμφάνιζε τρία πλεονεκτήματα. Η υαλοκεραμική επικάλυψη επιτρέπει την αδροποίησή του, που είναι απαραίτητη για τη συγκόλληση με τη στεφάνη. Η διάχυση του φωτός στα ούλα αυξάνεται δραματικά λόγω της διάχυσης φωτός τριών στρωμάτων διοξειδίου του ζιρκονίου στις παραουλικές περιοχές του κολοβώματος, η οποία πέφτει σχεδόν στο μηδέν. Τέλος, μετά την τοποθέτηση IPS e.max Ceram ZirLiner και διαστρωματικού κεραμικού υλικού στην αποκατάσταση, ο φθορισμός αυξάνεται σημαντικά. Συνήθως, ο φθορισμός του ζιρκονίου είναι αρκετά χαμηλός.

Ένα σημαντικό στοιχείο αυτού του τύπου κολοβωμάτων είναι η συγκόλληση μεταξύ της βάσης τιτανίου και του διοξειδίου του ζιρκονίου. Δεν προτείνουμε τη χρήση δημοφιλών εργαστηριακών συγκολλητικών παραγόντων. Μία μελέτη που πραγματοποιήθηκε πρόσφατα έριξε φως σε αυτό το συχνά παραμελημένο στάδιο.

Η πιο σύγχρονη εξέλιξη σε αυτόν τον τομέα είναι η Multilink Implant. Αυτό το υλικό έχει εξελίξει τα δεδομένα χειρισμού και τις φυσικοχημικές ιδιότητες αυτών των προϊόντων. Σύμφωνα με τη μελέτη που αναφέρθηκε παραπάνω, η αντοχή δεσμού αυτής της αυτοπολυμεριζόμενης συγκολλητικής ρητίνης, που μπορεί επίσης να φωτοπολυμεριστεί, είναι 45% υψηλότερη από την PANAVIA και 25% υψηλότερη από τη Relyx. Το γεγονός πως πολυμερίζεται ταχέως χωρίς έκθεση στο φως αποτελεί ένα πλεονέκτημα όταν χρησιμοποιούνται κολοβώματα μεγαλύτερου πάχους, καθώς σε αυτές τις περιπτώσεις το φως μπορεί να μην είναι δυνατό να διεισδύσει σε όλες τις περιοχές της αποκατάστασης και μπορεί να αποτύχει να πολυμερίσει επαρκώς την κονία.

Στην προαναφερθείσα μελέτη, όπου εξετάστηκαν οι μέθοδοι επιφανειακής επεξεργασίας και πολυμερισμού, η υψηλότερη αντοχή δεσμού επετεύχθη με τις ακόλουθες συνθήκες. Η εσωτερική επιφάνεια του κολοβώματος ζιρκονίου καθαρίστηκε με οξείδιο του αργιλίου 110μ σε πίεση 1 bar και η βάση τιτανίου καθαρίστηκε με 50μ οξείδιο του αργιλίου σε πίεση 2 bar. Και οι δύο συγκολλητικές επιφάνειες καλύφθηκαν με Monobond Plus, που παρέμεινε για ένα λεπτό πριν στεγνωθεί με ρεύμα αέρα. Στη συνέχεια τοποθετήθηκε η κονία στην εσωτερική επιφάνεια του κολοβώματος και η βάση τιτανίου συνδέθηκε με αυτό (Εικ. 6). Όπως όλες οι ρητινώδεις κονίες, είναι ευπαθής στην αναστολή του οξυγόνου, που σημαίνει πως το ανώτερο στρώμα (περίπου 100μ) του υλικού δεν πολυμερίζεται πλήρως επειδή εκτίθεται στο οξυγόνο.

Υπάρχουν αρκετοί τρόποι να προληφθεί το συγκεκριμένο πρόβλημα. Μετά τη σύνδεση του ζιρκονίου στη συγκολλούμενη επιφάνεια, η περίσσεια της ρητίνης μπορεί να αφαιρεθεί πλήρως και να τοποθετηθεί ένα gel γλυκερίνης για πρόληψη της δημιουργίας ενός στρώματος αναστολής. Η περίσσεια της κονίας, από την άλλη πλευρά, μπορεί να διατηρηθεί στην θέση της. Η περίσσεια της κονίας αφαιρέθηκε με οξύαιχμο εργαλείο μετά τον πολυμερισμό της. Είναι σημαντικό να μην αφαιρεθεί η περίσσεια της κονίας πριν τον

→ DT σελίδα 5

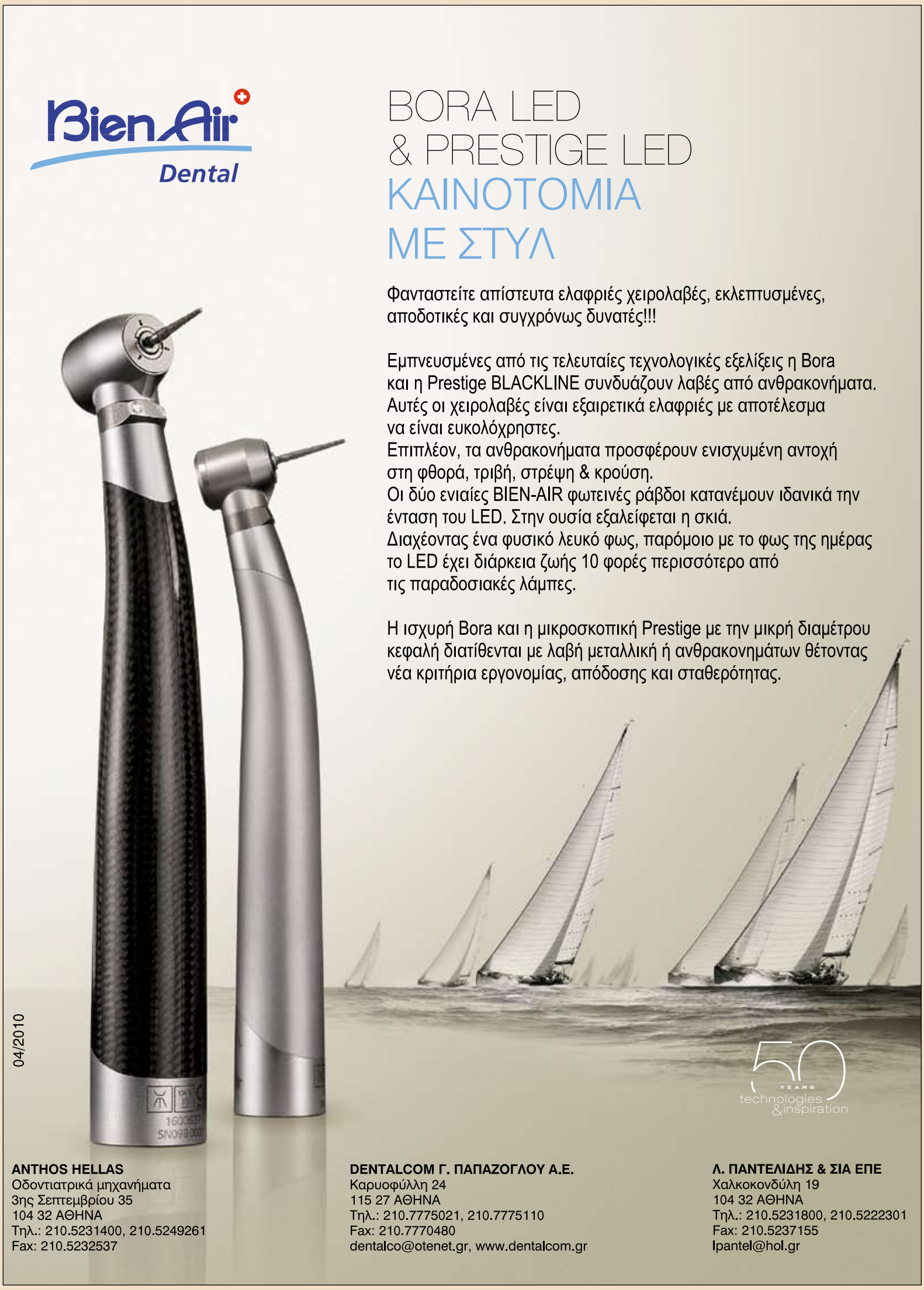

← DT σελίδα 4

Εικ. 1 Ο χειλικός χαλινός χρειάστηκε να μετατοπιστεί για την πρόληψη της υφίζησης γύρω από το εμφύτευμα σε επόμενο στάδιο.

Εικ. 2 Διαμόρφωση του προφίλ ανάδυσης βάση του παρακείμενου δοντιού.

Εικ. 3 Διαμόρφωση του εξατομικευμένου κολοβώματος με φωτοπολυμεριζόμενη ρητίνη.

πολυμερισμό της. Τέλος, τα όρια της κονίας τελειώθηκαν και στιλβώθηκαν με ελαστικά. Οι προσπάθειές μας οδήγησαν σε ένα άρτιο αποτέλεσμα (Εικ. 7).

Στο επόμενο στάδιο, ο σκελετός για την στεφάνη από υαλοκεραμικό διπυριτιούχο λίθιο κατασκευάστηκε. Η οπή πρόσβασης στη βίδα εμφράχθηκε (πχ με σιλικόνη) και το κολόβωμα επεξεργάστηκε όπως ένα φυσικό κολόβωμα. Με άλλα λόγια, καλύφθηκε με υλικό διατήρησης χώρους (βερνίκι).

Ο σκελετός κηρώθηκε για να δημιουργηθεί ένα ταπεινωμένο οδοντικό σχήμα (ανατομικό). Αυτό έγινε για να υπάρχει ελεγχόμενη διαρροή στο στάδιο της επικάλυψης. Ανάλογα με το δόντι που αποκαθίσταται, δηλαδή, ανάλογα με την ημιδιαφάνεια και τη φωτεινότητά του, χρησιμοποιείται μία ράβδος IPS e.max Press χαμηλής ημιδιαφάνειας ή μέτριας αδιαφάνειας για πρεσάρισμα του σκελετού.

Μετά το πρεσάρισμα της αποκατάστασης, αφαιρέθηκαν οι αγωγοί χύτευσης και ο σκελετός δοκιμάστηκε προσεκτικά και τελειώθηκε. Η βασική όπτηση πραγματοποιήθηκε πριν την κύρια όπτηση (Εικ. 8) επειδή βελτιώνει το δεσμό μεταξύ του υλικού διαστρωμάτωσης και του πρεσαριστού σκελετού. Επίσης, ο σκελετός χαρακτηρίστηκε με φθορίζουσες χρώσεις για να δημιουργηθούν περιοχές όπου ο χρωματικός κορεσμός θα είναι υψηλότερος κατά την έναρξη της διαδικασίας. Μετά το στάδιο του χαρακτηρισμού, σκόνη οδοντίνης κάλυψε το σκελετό και στη συνέχεια ψήθηκε. Για τη βασική όπτηση, η θερμοκρασία είναι 20 βαθμούς Κελσίου υψηλότερη από αυτήν του πρώτου κύκλου όπτησης της κεραμικής οδοντίνης. Το ψημένο στρώμα περιέχει όλα τα εσωτερικά χαρακτηριστικά του δοντιού.

Για τη δεύτερη όπτηση, το δόντι κτίστηκε ελαφρώς μεγαλύτερο από το τελικό του μέγεθος. Ως αποτέλεσμα, η μορφολογία και η επιφανειακή υφή της αποκατάστασης μπορούσε να ρυθμιστεί με βάση τα χαρακτηριστικά του παρακείμενου δοντιού (Εικ. 9).

Κατά το γλασάρισμα, διατήρησα την τελική θερμοκρασία για μόνο 20'' ώστε να επιτευχθεί μία λεία ματ επιφάνεια. Το επιθυμητό επίπεδο φωτεινότητας επετεύχθη με συσκευή στίλβωσης, χρησιμοποιώντας υγρό τροχό και πάστα στίλβωσης. Η εσωτερική επιφάνεια της στεφάνης δεν αμμοβολήθηκε, καθώς αυτό θα μείωνε την αντοχή της. Μετά τη δοκιμή της αποκατάστασης, η εσωτερική επιφάνεια της στεφάνης και του κολοβώματος καθαρίστηκαν με οινόπνευμα.

Πριν την τοποθέτηση, οι κεραμικές επιφάνειες αδροποιήθηκαν. Η επιφάνεια του κολοβώματος, που καλύφθηκε με IPS e.max Ceram (υαλοκεραμικός νανοφθοριοαπατίτης), εμφάνισαν ιδιαίτερα συγκρατητική αδροποιημένη επιφάνεια μετά από χρόνο αντίδρασης 20'' (HF 4.5%). Η εσωτερική επιφάνεια της ολοκεραμικής στεφάνης αδροποιήθηκε επίσης για 20''. Τέλος, και τα δύο τμήματα επεξεργάστηκαν με σιλάνιο. Για να προληφθεί η είσοδος της κονίας στην ουλοδοντική σχισμή, τοποθετήθηκε νήμα απώθησης ούλων.

Η αποκατάσταση τοποθετήθηκε με ρητινώδη κονία. Είναι σημαντικό να σημειώσουμε πως η συγκεκριμένη κονία θα πρέπει να χρησιμοποιείται μόνο για την τοποθέτηση ολοκεραμικών ημιδιαφανών στεφανών και αποκαταστάσεων με ανοικτή απόχρωση μέσω των οποίων το φως μπορεί να διεισδύσει επαρκώς, καθώς αυτή η κονία απαιτεί την παρουσία φωτός για να πολυμεριστεί. Μία ρητινώδης κονία που πολυμερίζεται μόνο όταν εκτίθεται στο φως προσφέρει στον επεμβαίνοντα τη δυνατότητα να μπορεί να αφαιρέσει την περίσσεια της κονίας χωρίς χρονικούς περιορισμούς. Στη συνέχεια, το υλικό πολυμερίστηκε από όλες τις πλευρές για 30'' (ο χρόνος εξαρτάται από τη χρησιμοποιούμενη λυχνία πολυμερισμού). Αφαιρέθηκε το νήμα και η αποκατάσταση εξετάστηκε με προσοχή με χειρουργικές λούπες για υπολείμματα κονίας. Οι προσβεβλημένοι σκληροί και μαλακοί ιστοί βρίσκονταν σε κατάσταση υγείας τρεις μήνες μετά την τοποθέτηση της στεφάνης (Εικ. 10 και 11).

Εικ. 4 Το χρωματισμένο και ψημένο κολόβωμα ζιρκονίου. Εικ. 5 Ο ψημένος κεραμικός αυχένας. Εικ. 6 Βέλτιστη συγκόλληση με την Multilink Implant. Εικ. 7 Άριστη ένωση.

Συζήτηση

Η διαχείριση ενός κολοβώματος με σύνθετο σχεδιασμό είναι δυνατή μόνο αν ο ουλικός βιότυπος είναι λεπτός και φυσιολογικός. Τα λεπτά, οδοντωτά ούλα (πάχος κερατινοποιημένων ούλων 0.6-0.9χιλ.) χαρακτηρίζονται ως εξής:

- μικρή ποσότητα προσπεφυκότων ούλων
- τριγωνική κλινική μύλη με στενές μεσοδόντιες ζώνες επαφής
- υφίζηση μαλακών ιστών ως αντίδραση σε χειρουργικές/προσθετικές παρεμβάσεις
- προδιάθεση στη δη-

→ DT σελίδα 6

← DT σελίδα 5

μιουργία ελλειμμάτων λόγω απορρόφησης μετά από εξαγωγή δοντιών και κατάρρευση των μεσοδόντιων θηλών και

- το περίγραμμα του περιοδοντικού ανιχνευτήρα φαίνεται μέσα από τους ουλικούς ιστούς

Όλα αυτά τα στοιχεία θα πρέπει να λαμβάνονται υπόψη για να επιτευχθεί ένα φυσικό αποτέλεσμα. Αν ο ουλικός βιότυπος είναι παχύς (πάχος κερατινοποιημένων ούλων 1-1.3χιλ.), η επιλογή του κολοβώματος δεν επηρεάζει ιδιαίτερα την αισθητική της αποκατάστασης. Σε αυτές τις περιπτώσεις, ένα μεταλλικό κολόβωμα ή κολόβωμα ζιρκονίου χωρίς επιπρόσθετο κεραμικό αυχένα επαρκούν.

Πάντως, το διοξείδιο του ζιρκονίου είναι ανώτερο ως κολόβωμα όσον αφορά την αισθητική. Αντίθετα με τα μεταλλικά υλικά, επιτρέπει τη διείσδυση του φωτός από διαφορετικές γωνίες (για παράδειγμα, φως από τα πλάγια). Ο παχύς ουλικός βιότυπος εμφανίζει μία ομοιόμορφη αρχιτεκτονική μαλακών ιστών και οστού:

- ελάχιστη διαφορά μεταξύ παρειακού και όμορου ύψους μαλακών ιστών και οστού
- κοντές μεσοδόντιες θηλές
- ινώδης χαρακτήρας των μαλακών ιστών
- τάση δημιουργίας ουλών
- τετράγωνη ανατομική μύλη δοντιών με αποστρογγυλεμένη κυρτή επιφάνεια
- μεγάλη επιφάνεια επαφής μεταξύ των δοντιών
- ελάχιστη τάση υφίζησης και
- ο περιοδοντικός ανιχνευτήρας δε φαίνεται μέσα από τους ουλικούς ιστούς.

Ανοικτή επούλωση

Η απόφαση να ακολουθηθεί ένα ανοικτό πρωτόκολλο στηρίχθηκε στους ακόλουθους λόγους:

Άφθονος χρόνος για ωρίμανση των μαλακών ιστών πριν την έναρξη της προσθετικής αποκατάστασης.

Αποφυγή μίας δεύτερης χειρουργικής επέμβασης.

Διατήρηση της αιματικής παροχής στην περιοχή.

Μείωση του χρόνου θεραπείας και λιγότερη δυσανεξία για τον ασθενή.

Αυτή η προσέγγιση είναι δυνατή μόνο αν υπάρχει επαρκής ουλική πρόσφυση. Αν απαιτείται αυξητική επέμβαση των μαλακών ιστών, είναι ουσιώδης η κλειστή επούλωση. Στο παρόν περιστατικό, ο χειλικός χαλινός χρειάστηκε να μετατοπιστεί, αφού επεκτεινόταν στα προσπεφυκότα ούλα και μπορεί να προκαλούσε υφίζηση των μαλακών ιστών.

Στο περιστατικό που συζητήθηκε, πραγματοποιήθηκε μία ενδοσχισμική τομή χωρίς τομή απελευθέρωσης. Αυτή η προσέγγιση επέτρεψε να ελεγχθεί οπτικά. Χρειάστηκε ελάχιστη αφαίρεση συνδετικού ιστού. Ως αποτέλεσμα, υπήρχε ελάχιστη οστική απώλεια και δε δημιουργήθηκαν ουλές.

Εικ. 8 Ο σκελετός από διπυριτιούχο λίθιο μετά τη βασική όπτηση.

Εικ. 9 Εφαρμογή των κοπτικών υλικών για τη δεύτερη όπτηση.

Εικ. 10 Ένα άριστο χαμόγελο.

Εικ. 11 Κοντινή άποψη της αποκατάστασης 3 μήνες μετά την τοποθέτηση.

Αναδημοσίευση από το περιοδικό DT Asia Pacific Edition, No.12, Vol.8

Μιλτιάδης Βιτσαρόπουλος Α.Ε.

ΝΕΟΣ ΚΑΤΑΛΟΓΟΣ 2014

- ✓ Εμφράξεις, Προσθετική, Ενδοδοντία, Εμφυτευματολογία, Μοσχεύματα
- ✓ Συσκευές & Laser
- ✓ Πακέτα προσφορών

Carestream DENTAL – Authorised Distributor
HANEL
Dentatus
lege artis
DISPOTECH
RAINTREE ESSIX
PENG LIM
MANI
elexxion
OsteoBiol by Tecnoss
DIRECTA directadental.com
Keeler
NIPRO
VISTA Dental Products
CROSSTEX
MAXTER
Aseptico
centrix
MK-dent GERMANY
EVE
DYNEK SUTURES
SciCan
DMG
roeko
SDI
bredent medical
DENDEMA
Dispo Wrap
dentramar
POLYDENTIA SA – Swiss Products for Fine Dentistry
dxm
WOODPECKER
e-line
USTOMED INSTRUMENTE
Temrex
SAGIMA
CBM
BLOSSOM
Elma
PANASIA
Reco-Dent
LANG
laboratoires ANIOS – Le professionnel de la désinfection
ReDentNOVA
NICHROMINOX
frank.dental
OCO-Präparate
Depro

Εάν επιθυμείτε να σας αποσταλεί, τηλεφωνήστε μας στο: **210 65.41.340**

Η στοματική υγεία είναι πολύ σημαντική για τους χρήστες οδοντοστοιχιών λόγω της πιθανής επίδρασης στη συστηματική υγεία

L. Townsend

Στο Ετήσιο Συνέδριο της FDA, που πραγματοποιήθηκε πρόσφατα στη Βραζιλία, η GSK πραγματοποίησε ένα συμπόσιο αφιερωμένο στη σημασία των οδοντοστοιχιών και της στοματικής υγιεινής στους χρήστες οδοντοστοιχιών και την πιθανή επίδραση στη στοματική και συστηματική τους υγεία.

Τα κυριότερα συμπεράσματα από το συγκεκριμένο συμπόσιο ήταν πως οι μη καθαρισμένες οδοντοστοιχίες αποτελούν μία χρόνια πηγή δυνητικά επιβλαβών βακτηρίων και μυκητών που μπορεί να σχετίζονται με στοματικά και συστηματικά νοσήματα. Επίσης, οι οδοντοστοιχίες θα πρέπει να καθαρίζονται καθημερινά με αποτελεσματικούς αντιμικροβιακούς και αντιμυκητιασικούς παράγοντες. Τέλος, οι οδοντίατροι παίζουν ένα σημαντικό ρόλο στην εκπαίδευση των ασθενών και τη βοήθειά τους στη βελτίωση της στοματικής και συνολικής τους υγείας.

Συμμετείχαν ειδικοί διεθνούς φήμης με προεδρεύοντα τον καθηγητή Προσθετικής στο Πανεπιστήμιο Φλουμινένσε C.Fernandes. Ο καθηγητής τόνισε την αύξηση του νωδού πληθυσμού διεθνώς, τις επιπτώσεις στη στοματική υγεία και το ρόλο των οδοντιάτρων στην αντιμετώπιση σχετικών ζητημάτων. Οι ομιλητές και τα κύρια σημεία της παρουσίασης ήταν τα εξής:

-Ο Dr. Z.Loewy, αντιπρόεδρος του Τμήματος Οδοντιατρικής Φροντίδας στην GSK, και στο Ιατρικό Κολλέγιο στο Πανεπιστήμιο της Ν.Υόρκης, αναφέρθηκε στην επίδραση της δημόσιας υγείας. Η συχνότητα των χρηστών οδοντοστοιχιών είναι 12-63% διεθνώς. Μελέτες δείχνουν αυξημένο κίνδυνο ορισμένων συστηματικών νοσημάτων σε χρήστες οδοντοστοιχιών, που επηρεάζουν το σύστημα δημόσιας υγείας.

-Ο Dr. A.Walls, καθηγητής Επανορθωτικής Οδοντιατρικής και Διευθυντής Ερευνών στο Πανεπιστήμιο Νιουκάστλ, συζήτησε τις επιπτώσεις της στοματικής υγείας και διατροφής στη συστηματική υγεία. Διατροφικές μεταβολές που σχετίζονται με την απώλεια δοντιών μπορεί να οδηγήσουν σε μία ανθυγιεινή διατροφή, χαμηλής περιεκτικότητας σε φρούτα και λαχανικά με αυξημένα λιπαρά και σάκχαρα. Η σταθερότητα των οδοντοστοιχιών αποτελεί κλειδί στη βελτίωση της εμπιστοσύνης στη μασητική ικανότητα και αποτελεί μία από τις απαραίτητες παραμέτρους για να βελτιώσουν οι ασθενείς τη διατροφή και την ποιότητα ζωής τους. Η χρήση σταθεροποιητικών οδοντοστοιχιών μπορεί να βοηθήσει στη σταθεροποίησή τους ή τη βελτίωση της μασητικής αποτελεσματικότητας. Τα στοιχεία δείχνουν πως καθώς μειώνεται η ικανότητα πρόσληψης τροφής, υποβαθμίζεται η λειτουργία του ανοσοποιητικού συστήματος και αποκατάστασης του σώματος, που αποτελούν άριστες συνθήκες για την ανάπτυξη στοματικών και συστηματικών νοσημάτων.

- Ο Dr. W.Shi, Πρόεδρος και καθηγητής του Τμήματος Βιολογίας Στόματος στο Πανεπιστήμιο UCLA, αναφέρθηκε στη Μικροβιολογία των χρηστών οδοντοστοιχιών και τη σημαντική συσχέτιση μεταξύ μικροβιολογίας και οδοντικών νοσημάτων. 65-80% των χρηστών οδοντοστοιχιών εμφανίζουν στοματίτιδα από C.Albicans και C.glabrata και άλλα παθογόνα στελέχη που υπάρχουν στις οδοντοστοιχίες εμπλέκονται σε λοιμώξεις του αναπνευστικού και γαστρεντερικού συστήματος. Συστήνει την εξάλειψη των μικροβιακών παθογόνων στελεχών από τις οδοντοστοιχίες ως ιδιαίτερα σημαντικό παράγοντα.

- Ο Dr. S.Offenbacher, καθηγητή Περιοδοντολογίας, Πρόεδρο του Τμήματος Περιοδοντολογίας στο Πανεπιστήμιο της Βόρειας Καρολίνας των ΗΠΑ, παρουσίασε στρατηγικές προσεγγίσεις στους χρήστες οδοντοστοιχιών με βάση τις περιοδοντικές και προσθετικές έρευνες. Παρουσίασε λεπτομερώς τη σημασία της νωδότητας σε συστηματικά νοσήματα, όχι ως κύρια αιτία, αλλά περισσότερο ως παράγοντα κινδύνου. Ανέφερε πως οι οδοντοστοιχίες φέρουν υψηλό φορτίο πολλών παθογόνων μικροοργανισμών. Η χρήση οδοντοστοιχιών σχετίζεται με αυξημένο κίνδυνο αρκετών συστηματικών νοσημάτων όπως καρδιαγγειακά νοσήματα, αθηροσκλήρωση, υπέρταση και διαβήτης. Οι έρευνες δείχνουν πως οι ασθενείς θα πρέπει να είναι πιο αποτελεσματικοί στον καθαρισμό οδοντοστοιχιών σε καθημερινή βάση και θα πρέπει να είμαστε πολύ προσεκτικοί στη μείωση της πηγής της λοίμωξης στο στόμα.

Αναδημοσίευση από το περιοδικό DT Asia Pacific Edition, No.12, Vol.8

Εν Συντομία

← DT σελίδα 1

μούσε χρόνο και χρήματα για το οδοντιατρείο. Όλο και περισσότερες έρευνες υποστηρίζουν τη σχέση μεταξύ ουλικών νοσημάτων και αιματολογικών λοιμώξεων, καρκίνου, διαβήτη, καρδιακών νόσων, λιποβαρών νεογνών και παχυσαρκίας. Επομένως, η πρώιμη ανίχνευση των περιοδοντικών νοσημάτων είναι κεφαλαιώδους σημασίας για τη συνολική υγεία του ασθενή.

Αναδημοσίευση από το περιοδικό DT USA Edition, 5-6/2009

Το λευκό κρασί μπορεί να δημιουργήσει οδοντική δυσχρωμία

Ερευνητές από το Πανεπιστήμιο της Ν.Υόρκης παρουσίασαν τα ευρήματά τους σχετικά με το λευκό κρασί και την οδοντική δυσχρωμία στο Ετήσιο Συνέδριο του Διεθνούς Οργανισμού Οδοντιατρικών Ερευνών στο Μαϊάμι.

Χρησιμοποιώντας δύο σειρές δοντιών βοοειδών, τα αποτελέσματα της μελέτης έδειξαν πως η διαβροχή των δοντιών με λευκό κρασί για μία ώρα πριν την έκθεση σε μαύρο τσάι οδήγησε σε σημαντικά πιο σκουρόχρωμη χρώση σε σχέση με τη διαβροχή των δοντιών με νερό μία ώρα πριν την έκθεση σε μαύρο τσάι.

Η διαβροχή σε λευκό κρασί για μία ώρα, που αποτελεί το ισοδύναμο της κατανάλωσης κρασιού κατά τη διάρκεια του δείπνου, επιτρέπει στα οξέα του κρασιού να δημιουργήσουν αύλακες και αδρόκοκκες κηλίδες στα δόντια που συγκρατούν τις χρώσεις των αναψυκτικών και επιτρέπουν τη βαθύτερη διείσδυσή τους.

Ωστόσο, το κόκκινο κρασί προκαλεί σημαντικά υψηλότερη δυσχρωμία λόγω των χρωμοφόρων ουσιών που περιέχει, ουσίες που δε συναντώνται στο λευκό κρασί.

Αναδημοσίευση από το περιοδικό DT USA Edition, 5-6/2009

Αναβάθμιση των αισθητικών υπηρεσιών του ιατρείου με ενέσεις στο πρόσωπο

Z.Schlhof, DMD, MD
Εξειδικευμένος χειρουργός στόματος και γναθοπροσωπικός χειρουργός καθώς και γιατρός. Είναι πρόεδρος της Αμερικανικής Ακαδημίας Αισθητικής του προσώπου και κάνει διάφορες παρουσιάσεις για σχετικά θέματα. Μέχρι σήμερα έχει εκπαιδεύσει πολλούς γιατρούς και οδοντίατρους για θέματα νευροτοξινών και παραγόντων αισθητικής βελτίωσης του προσώπου.

Οι ελάχιστα επεμβατικές προσωπικές επεμβάσεις αποτελούν το πιο συναρπαστικό και αντιφατικό ζήτημα στην Αισθητική Οδοντιατρική. Κατά τη γνώμη μου, δεν υπάρχει καλύτερος κλινικός με τις δυνατότητες και τις πιστοποιήσεις για παροχή αυτών των επεμβάσεων από τον οδοντίατρο.

Εικ. 1 Γυναίκα 62 ετών παραπονούμενη για λεπτά και με αντιαισθητική μορφολογία χείλη.

Εικ. 2 Μία εβδομάδα μετά τη χορήγηση 1cc Restylane.

Τα τελευταία 3-4 χρόνια, έχουμε εκπαιδεύσει εκατοντάδες οδοντιάτρους στην τέχνη των ενέσιμων ουσιών για το πρόσωπο. Με τον τρόπο αυτό, έχουμε βρει πως οι οδοντίατροι διαθέτουν τις καλύτερες δεξιότητες σε σχέση με οποιονδήποτε άλλο γιατρό.

Οι οδοντίατροι συχνά με ρωτούν γιατί πιστεύω πως είναι πιστοποιημένοι για αυτές τις επεμβάσεις. Ως απάντηση, τους θέτω ορισμένα απλά ερωτήματα:

- Ποιοι επαγγελματίες υγείας πραγματοποιούν τις περισσότερες ενέσεις σε ασθενείς σε καθημερινή βάση;
- Ποιοι γνωρίζουν καλύτερα πώς να πραγματοποιηθεί όσο το δυνατόν πιο ανώδυνα μία ένεση;
- Ποιοι γνωρίζουν την αναισθητοποίηση των ιστών του προσώπου με ενδοστοματικές τεχνικές;
- Ποιοι είναι εξοικειωμένοι, σε καθημερινή βάση, με την ανατομία του προσώπου και των
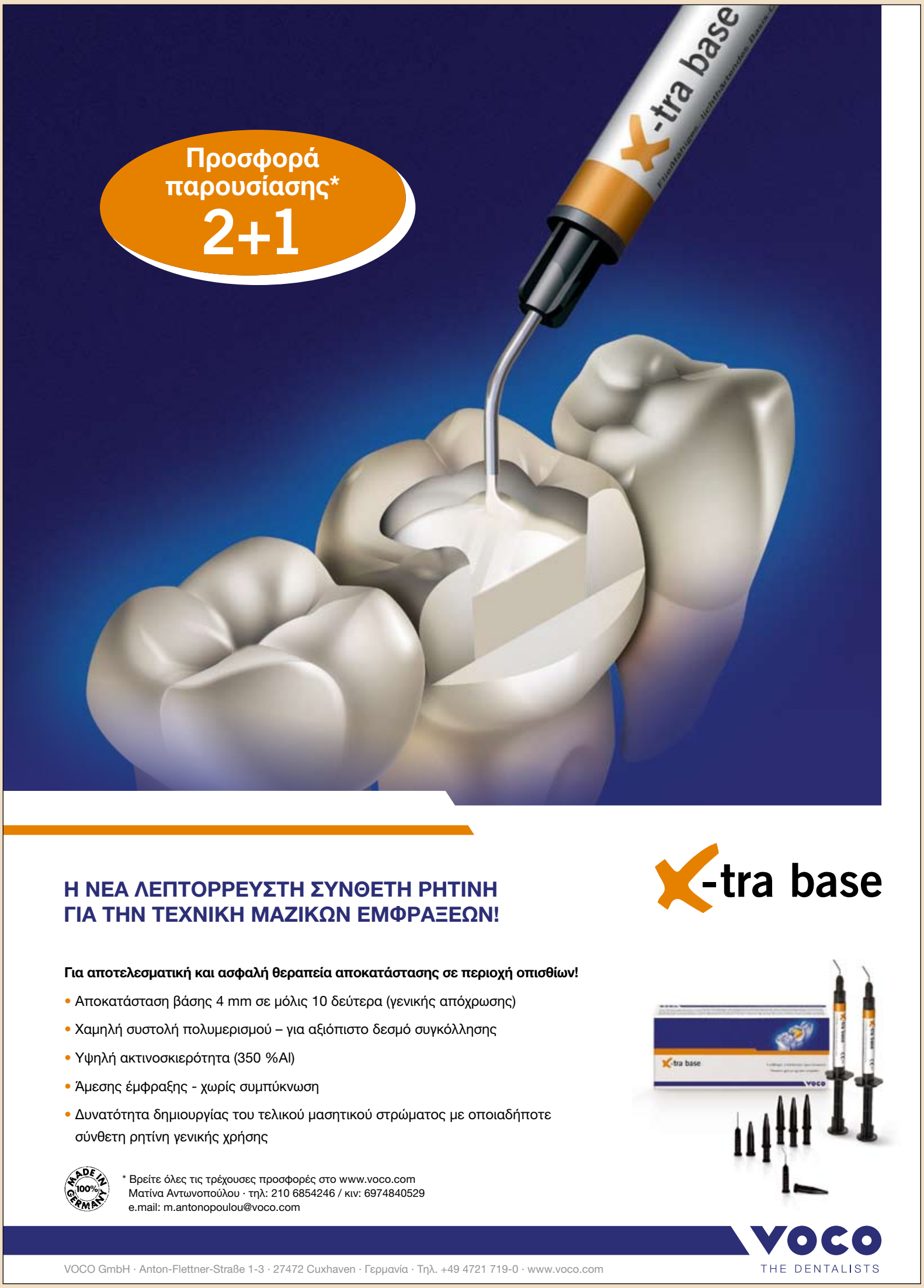
→ DT σελίδα 10