

DENTAL TRIBUNE

The World's Dental Newspaper - Netherlands Edition

JUNI 2014

WWW.DENTAL-TRIBUNE.NL

JAARGANG 4 | NUMMER 5

CLOSED

IGZ sluit praktijk
"Ernstige tekortkomingen"
bij tandarts in Ridderkerk

Pagina 3



Quality Practice
Programma 2014-2015
bekend

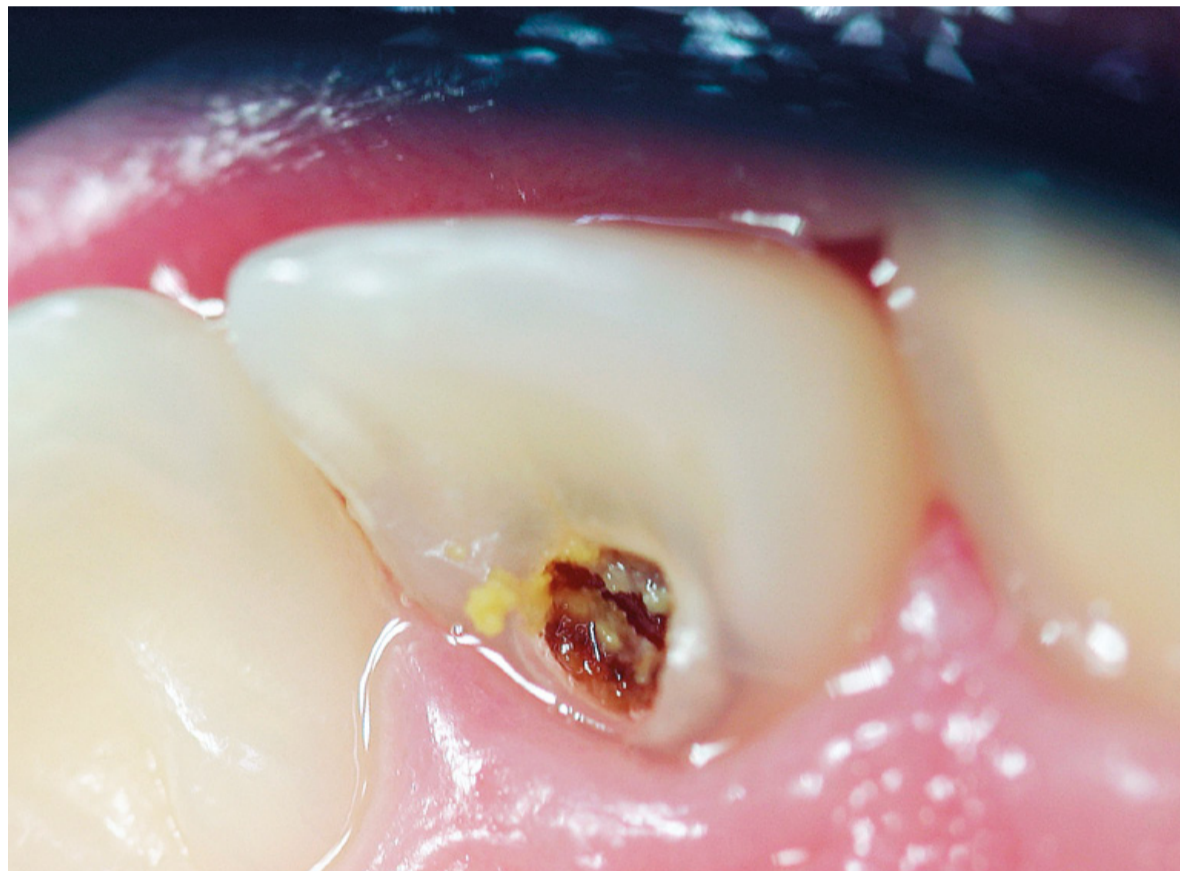
Pagina 17-18



Dental Debate
Verslag vanuit
Burgers' Zoo in Arnhem

Pagina 18

Diepe cariëslaesies: focus op kinderen én ouderen



Diepe cariëslaesie palatinaal in 12, gevonden tijdens halfjaarlijks onderzoek. (uit: Diepe cariëslaesies. AccreDidact, 2014)

VAN DE REDACTIE

UTRECHT - Deze maand bespreken we de meest voorkomende infectieziekte ter wereld: cariës. 95% van de wereldbevolking lijdt eraan. In de oudheid dacht men nog dat cariës door gemene tandwormen werd veroorzaakt. Tegenwoordig weten we dat zuuraanvallen de boosdoener zijn bij demineralisatie van het tandweefsel.

Anders dan vroeger zijn zwaar carieuze gebitten en aan de lopende band extraherende tandartsen nu eerder uitzondering dan regel. Toch krijgt de tandarts ondanks de voortschrijdende kennis, de intrede van fluoridetandpasta en talloze mediacampagnes nog regelmatig patiënten met cariëslaesies in de stoel. Vaak met voorstadia van cariës, maar niet zelden ook met diepe laesies die een endodontische behandeling of zelfs een extractie noodzakelijk maken. "Voor de behandelaar is de kunst het herkennen van de voorstadia," vertelt Cees de Baat, emeritus hoogleraar tandheelkunde, in een interview met *Dental Tribune*

(pagina 4-6). Door een vroege diagnose kan voorkomen worden dat een laesie zich verder ontwikkelt.

Behalve bij de jeugd is vooral bij ouderen in de bestrijding van caries veel te winnen: zij zijn vaak niet bewust bezig met hun mondverzorging, of kunnen het niet meer. Helaas verliezen veel tandartsen hun oudere patiënten uit het oog. De Baat: "Als tandarts moet je dan juist de vinger aan de pols houden. Dat betekent soms dat je naar patiënten toe moet en hen intensief moet begeleiden." Bij dat laatste kan volgens De Baat de preventieassistent een grote rol spelen. Daarnaast is het in de vele verzorgings- en verpleeghuizen waar de situatie nijpend is, zaak om de leiding van het belang van een goede mondverzorging te overtuigen.

Wat te doen bij een diepe cariëslaesie? Op pagina 8-9 vindt u een fragment uit het recent verschenen nascholingsprogramma *Diepe cariëslaesies* (AccreDidact) over de behandeling van vitale gebitselementen. Diverse behandelstappen en tips beschrijven hiervoor de aangewezen aanpak. ■

Na ogen nu ook tanden laseren

CAMBRIDGE/BOSTON - Een onderzoeksteam van de Harvard-universiteit is er voor het eerst in geslaagd tandweefsel te herstellen met een laser. Het team stimuleerde stamcellen in beschadigde tanden met een laagvermogenlaser, waardoor nieuw dentine werd gevormd. Volgens hoofdonderzoeker prof. dr. David Mooney legt deze ontdekking de basis voor klinische toepassingen in de restauratieve tandheelkunde en regeneratieve geneeskunde.

De werkzaamheid van de laserbehandeling werd getest door gaten in de molaren van ratten te boren en met een laagvermogenlaser de pulpa, waarin de stamcellen zich bevinden, te bestralen. Vervolgens werden tijdelijke caps geplaatst. Na twaalf weken werd met röntgenfoto's in hoge resolutie en microscopisch onderzoek de aanmaak van nieuw dentine aangetoond.

De onderzoekers brachten ook het achterliggende moleculaire proces in kaart. Het aanstralen van de stamcellen met de laser zorgt voor de productie van een veelvoorkomende groeifactor, TGF- β , die een moleculaire kettingreactie veroorzaakt waardoor

uiteindelijk nieuw dentine wordt aangemaakt.

Volgens Mooney heeft de laserbehandeling veel potentie, omdat er weinig barrières voor de vertaling naar de kliniek zijn. "In tegenstelling tot de huidige regeneratietechnieken hoeven we niet eerst cellen uit het lichaam te halen, ze te behandelen en terug te plaat-

sen. De stamcellen blijven in het lichaam." Bovendien wordt de laser al veel gebruikt in de tandheelkunde, waardoor tandartsen deze nieuwe toepassing gemakkelijk kunnen aanleren. "Het betekent een forse vooruitgang in de tandheelkunde, wanneer we tanden kunnen regenereren in plaats van vervangen." (bron: Harvard SEAS) ■

Patiënt overlijdt door 'brute' tandartsbehandeling

NEW YORK - Een Indiase tandarts heeft zijn licentie moeten inleveren nadat hij in één zitting twintig elementen bij een 64-jarige vrouw wilde trekken. Hierbij diende hij alleen een plaatselijke verdoving toe. Tijdens de behandeling raakte de patiënte bewusteloos, maar de tandarts ging stug door met extraheren. De vrouw overleed enige tijd later, zo meldt *The Times of India*.

De tandarts, werkzaam in de VS, wilde direct na de uitgebreide extractieprocedure ook implantaten plaatsen. Toen duidelijk werd dat de patiënte de behandeling niet volhield, smeekte de

assistente de tandarts te stoppen, maar hij weigerde. Vervolgens verliet de assistente de praktijk en belde het alarmnummer, maar de hulpdiensten kwamen te laat.

Justitie concludeerde onder meer dat de tandarts niet goed reageerde op het overduidelijk hyperventileren en de extreme stress van zijn patiënt. Vanwege "ernstige nalatigheid" en eerdere strafzaken in 2005 en 2013 mag hij de rest van zijn leven geen patiënten meer behandelen.

De advocaat van de tandarts liet weten dat zijn cliënt de beschuldigingen aanvecht en zijn praktijk wil voortzetten. ■

straight. dental equipment

sterilisator aanbieding



actieprijs
€ 2.100

Klasse B autoclaaf, 18 liter, inclusief ingebouwde printer.
Actie tot 15 juli 2014, prijs ex BTW.

Voor meer informatie en voorwaarden:
www.straightdental.com of mail: info@straightdental.com

dental units | thermodesinfectoren | autoclaven

Korenmolenveg 5, Haaksbergen, telefoon: 053 2600 002

Barendrechtse 'nep-tandarts' gaat vrijuit



ROTTERDAM - De Barendrechtse 'tandarts' Raymond O., die zonder diploma tandheelkundige behandelingen uitvoerde, wordt daarvoor niet gestraft. Het Openbaar Ministerie had twee maanden cel en een boete van 3500 euro geëist, maar de rechter acht niet bewezen dat de man onbekwaam was en sprak hem daarom vrij.

De inspectie sloot in 2010 O.'s praktijk in Barendrecht, na geconstateerd te hebben dat de man gaatjes vulde en wortelkanaalbehandelingen uitvoerde zonder dat hij de opleiding tot tandarts had afgerond. Patiënten waren niet op de hoogte dat O. geen tandartsdiploma had. Ook de assistenten in de praktijk waren niet gekwalificeerd. Een jaar eerder waren ook al praktijken in Bloemendaal, Zeist en Barendrecht van dezelfde 'tandarts' gesloten. Volgens de inspectie had dat te maken met financiële problemen.

Raymond O. is wel basisarts en daarom toch bevoegd een aan-

tal tandheelkundige handelingen uit te voeren. Ook had hij wel een deel van de tandartsopleiding gevolgd en waren er geen klachten van patiënten of collega's. De rechter acht daarom niet bewezen dat O. onbekwaam is om tandheelkundige behandelingen uit te voeren. Wel werd hij schuldig bevonden aan het zich onrecht uitgeven als tandarts, maar de rechter legde hem daarvoor geen straf op.

O. stopte na de eerste drie jaar met zijn studie Tandheelkunde aan ACTA. Toch ging hij aan de slag als tandarts, naar eigen zeggen onder toezicht van een bevoegd tandarts. Deze 'toezichthouder' gaf echter bij het bezoek van de inspectie aan zelden met O. mee te kijken, waarop de inspectie in 2010 ingreep. Ruim acht jaar nadat hij stopte is O. in België opnieuw begonnen met zijn studie. Inmiddels heeft hij zijn bachelordiploma gehaald. (bron: Rijnmond.nl/De Weekkrant Barendrecht) ■

Inspectie: extra controle op lachgas en narcose

AMSTERDAM - De Inspectie voor de Gezondheidszorg (IGZ) gaat extra controleren bij tandartspraktijken waar lachgassedatie en/of een behandeling onder narcose wordt aangeboden voor angstige patiënten. Dat bevestigt een woordvoerder naar aanleiding van berichtgeving in *de Volkskrant* van afgelopen zaterdag.

De inspectie wil onderzoeken of narcose of lachgassedatie altijd nodig is, of de tandartsen voldoende expertise hebben en of de narcose op een veilige manier wordt toegediend. Een behandeling onder narcose moet altijd onder begeleiding van een anesthesioloog plaatsvinden. Voor lachgassedatie hoeft dat niet, maar daarvoor moet de tandarts

wel een aparte opleiding volgen.

In Nederland hebben ongeveer 600.000 mensen een tandartsfobie. Officiële cijfers over het aantal tandartsen dat lachgassedatie of behandeling onder nar-

“Met een behandeling onder narcose komt een patiënt nooit van zijn angst af”

cose aanbiedt, zijn er niet. Maar volgens de Stichting voor Bijzondere Tandheelkunde zijn het er teveel. Dyonne Broers, directeur zorg van de stichting, zegt in de *Volkskrant*: “Als je patiënten steeds onder narcose behandelt,

komen ze niet van hun angst af. Narcose is alleen goed voor mensen die daarvoor een psychologische indicatie hebben of een verstandelijke of lichamelijke beperking.” Dat betreft volgens haar slechts een klein deel van alle patiënten.

Broers waarschuwt dat narcose gezondheidsrisico's met zich mee kan brengen. Daarom is het volgens haar van belang enkel in het uiterste geval gebruik te maken van narcose en vooral te proberen de patiënt van de angst af te helpen. In de negentien Nederlandse Centra voor Bijzondere Tandheelkunde kunnen angstige patiënten terecht om onder begeleiding van tandartsen en psychologen van hun angst af te komen.

De inspectie onderschrijft met de extra controles de zorg dat patiënten te gemakkelijk een behandeling onder narcose ondergaan. (bron: de Volkskrant) ■

NMT: Laat tandartsen medisch screenen

NIEUWEGEIN - Tandartsen moeten behalve de mondgezondheid ook de algemene gezondheid van hun patiënten gaan volgen. Zo kan de tandarts de bloeddruk of het BMI meten en zijn rol in de vroege signalering van ziekten uitbreiden. Dat stelt voorzitter Rob Barnasconi van de Nederlandse Maatschappij tot bevordering der Tandheelkunde (NMT) in diverse media. Het Nederlands Huisartsen Genootschap (NHG) reageerde kritisch op de uitspraken van Barnasconi.

Volgens de NMT-voorzitter is de tandarts zeer geschikt om meer aan preventieve medische screenings te doen. Hij is immers de enige medische professional die al zijn patiënten minstens eenmaal per jaar ziet. “Hierdoor kunnen veel gezondheidsproblemen voorkomen worden en dat levert meteen een kostenbesparing op,” aldus Barnasconi. “Een moderne tandarts zorgt niet alleen voor een goed gebit en gezonde mond, maar ook voor de algemene gezondheid. Wij zijn daarvoor opgeleid, de studie ging niet voor niets van vijf naar zes jaar.”

Het belang van een gezonde mond voor de rest van het lichaam is de laatste jaren regelmatig aangetoond. Zo schreef *Dental Tribune* al over het verband tussen mondgezondheid en diabetes, hart- en vaatziekten en reuma. Barnasconi: “Maar liefst dertig verschillende ziekten of bijwerkingen van medicijnen geven een signaal in de mond. Ook weten we bijvoorbeeld dat de kans op een vroeggeboorte groter is als een zwangere vrouw een ontsteking in de mond heeft.” De NMT-voorzitter acht daarom de tijd rijp voor een grotere doorverwijsrol van de tandarts naar de huisarts, maar benadrukt niet op de stoel van de huisarts te willen gaan zitten.

Met een voorbeeld uit zijn eigen praktijk illustreert Barnasconi hoe hij die rol voor zich ziet. “Ik zag afgelopen week nog twee patiënten met onverklaarbare ontstekingen, een schimmelinfectie en een droge mond. Dat zijn vroege signalen van diabetes, dus heb ik de patiënten met dit vermoeden doorgestuurd naar de huis-



arts. Onze rol kan nog verder gaan: ook kindermisbruik kan zich uiten in wonden in de mond, of zelfs door afgebroken tanden. We hebben hiervoor een speciale meldcode ontwikkeld.”

Artsen zijn minder enthousiast over het plan van de NMT. Het NHG vindt het niet verstandig als tandartsen bloeddruk en BMI gaan bepalen. “Klakkeloos meten heeft geen zin als je er geen vervolg aan kunt geven,” zegt

bestuursvoorzitter Rob Dijkstra. “Als een tandarts schimmelinfecties constateert, of een patiënt is zo obeer dat hij niet meer in de tandartsstoel past, dan is het uitstekend als hij dat met de patiënt bespreekt en deze zo nodig doorverwijst naar de huisarts. Maar tandartsen moeten geen diagnoses gaan stellen als hoge bloeddruk of een te hoog cholesterol.” (bron: De Telegraaf/Medisch Contact) ■

SybronEndo



TF Adaptive -
Roterend als u dat wilt.
Reciprocerend als u dat nodig hebt.

Kerr Benelux
D'Artagnanstraat 28/2, 4600 Wezet
@ info.benelux@kerrhawe.com
0032 4 374 08 10

www.tf-adaptive.eu/nl

Colofon

Dental Tribune verschijnt tienmaal per jaar en is een uitgave van Albion Press BV, onder licentie van Dental Tribune International

Hoofdredacteur/uitgever
Ben Adriaanse, MSc

Redactie
Marieke Epping, MSc
Joann Hebben, MA

Cartoons
Emily van Someren, MA

Redactieadres
Redactie Dental Tribune
Postbus 545, 3990 GH Houten
E-mail: redactie@dental-tribune.nl
De Nederlandse editie van Dental Tribune kent een onafhankelijke redactie en richt zich op professionals in de volle breedte van het mondzorgvak.



Aanmelden

De doelgroep van Dental Tribune (bestaande uit tandartsen-algemeenpractici, tandartsen-specialisten, mondhygiënist, orthodontisten, kaakchirurgen, tandtechnici, tandprothetici en diegenen die werkzaam zijn in de dentale industrie) komt in aanmerking voor een kosteloos abonnement. Behoort u tot de doelgroep en ontvangt u het maandblad nog niet? Meld u dan aan via het inschrijfformulier op www.albionpress.nl.

Advertentieverkoop

Harry Velthuis, accountmanager.
Postbus 545, 3990 GH Houten.
Telefoon: 06-531 55 262.
E-mail: velthuis@dental-tribune.nl.
Laura Bogaers, medewerker mediaorder.
Telefoon: 030-63 55 070.
Fax: 030-63 55 069.
E-mail: advertiser@dental-tribune.nl

© 2014 Albion Press BV. Redactioneel materiaal van Dental Tribune International, Duitsland, dat is vertaald en in dit nummer is opgenomen, is auteursrechtelijk beschermd door Dental Tribune International GmbH. Alle rechten voorbehouden. Gepubliceerd met toestemming van Dental Tribune International GmbH, Holbeinstr 29, 04229 Leipzig, Duitsland. Reproductie op welke manier en in welke taal dan ook, gedeeltelijk of volledig, zonder de voorafgaande schriftelijke toestemming van Dental Tribune International GmbH, is uitdrukkelijk verboden. Dental Tribune is een handelsmerk van Dental Tribune International GmbH.

Q-Keurmerk positief beoordeeld

TEKST: BEN ADRIAANSE

DRIEBERGEN - De accreditatieprocedure van St. QuAT, die het Q-Keurmerk voor tandheelkundige nascholing verleent, verloopt helder en conform de afspraken. Zowel de toetsingscriteria als de uitvoering ervan zijn goed georganiseerd. Dat concludeert TNO Management Consultants in een onderzoeksrapport van mei 2014. Het bestuur van St. QuAT reageert "verheugd" op het nieuws en ziet hierin een verdere bevestiging van de kwaliteit en deugdzzaamheid van de eigen procedures.

St. QuAT voert een audit uit voor

aanvang van tandheelkundige cursussen, waarbij zowel de opzet als de inhoud van het programma wordt getoetst. Ook de cv's van de sprekers, abstracts, de syllabus en andere leermiddelen worden in de procedure meegenomen. Daarnaast wordt een cursus ter plaatse getoetst en worden de evaluatieformulieren van deelnemers bestudeerd. Is aan alle criteria voldaan, dan verdient een nascholingsactiviteit het Q-Keurmerk.

TNO MC ondersteunde St. QuAT enkele jaren geleden bij het ontwikkelen van de criteria en fungeert sindsdien als 'toezichthouder'. De positieve beoorde-

ling is een steun in de rug voor het keurmerk, dat vorig jaar onder vuur werd genomen door het Kwaliteitsregister Tandartsen (KRT). Het register eiste destijds dat de toetsingscriteria van het Q-Keurmerk werden aangescherpt. Toen St. QuAT weigerde hieraan te voldoen en de KRT niet meer erkende als houder van bevoegdheden, stopte het register met het erkennen van Q-geaccrediteerde cursussen. Sindsdien wordt deelname aan cursussen met het Q-Keurmerk geregistreerd in het nieuw opgerichte Mondzorgregister.

Momenteel buigen de betrokken partijen zich samen met een



Veel tandheelkundige nascholingsactiviteiten zijn geaccrediteerd met het Q-Keurmerk.

onafhankelijke commissie over een geheel nieuwe organisatie voor de registratie en accreditatie van deskundigheidsbevorderende activiteiten. Alom wordt gehoopt

op een snelle implementatie van deze voornemens, zodat de chaotische huidige situatie met meerdere kwaliteitsregisters snel verleden tijd is. ■

IGZ sluit tandartspraktijk in Ridderkerk

TEKST: BEN ADRIAANSE

RIDDERKERK - De Inspectie voor de Gezondheidszorg (IGZ) heeft tandarts R.G.E.J. Wijckmans verzocht zijn deuren onmiddellijk te sluiten. In de Ridderkerkse praktijk constateerde de inspectie ernstige tekortkomingen, waardoor patiënten acuut gevaar lopen. Kort na het bevel maakte de IGZ bekend het aantal onverwachte bezoeken het afgelopen jaar flink te hebben opgeschroefd.

In het verleden werd de inspectie nog weleens muggenzifterij verweten, maar daarvan is in dit geval geenszins sprake. Het lijvige rapport toont aan dat Wijckmans de voorschriften voor fatsoenlijke praktijkvoering stelselmatig aan zijn laars lapte. Bij een onaangekondigd bezoek, dat volgde op een melding van de plaatselijke brandweerpost, vond de inspectie in de praktijk een groot aantal (steriele) materialen waarvan de houdbaarheidsdatum verlopen was. Er was geen scheiding tussen schoon en vuil in de ruimte voor desinfectie en de werkruimtes werden niet vaak genoeg gereinigd.

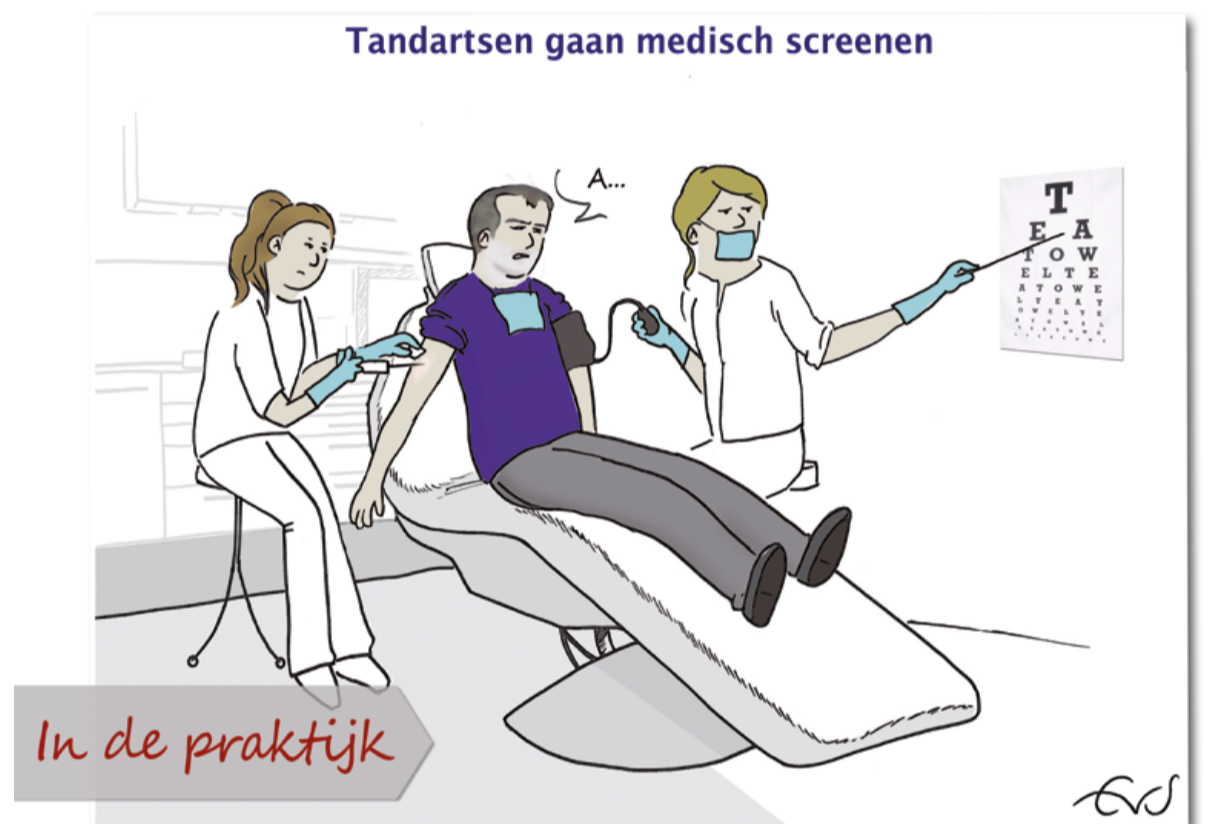De waslijst aan gebreken gaat echter nog veel verder. Op het gebied van radiologie werd geconstateerd dat de KEW-dossiers veel te weinig informatie bevatten. Ook waren niet de vereiste diploma's in huis om röntgenopnamen te maken. Een steekproef van de patiëntendossiers wees onder meer uit dat er geen tandheelkundige en medische anamnese werd opgeslagen en er ook bij ingrijpende behandelingen geen behandelplan werd opgesteld. Er waren geen duidelijke afspraken met de spoedgevallendienst en de praktijk heeft geen eigen website. Verder was geen sprake van intercollegiale toetsing, certificering, protocollen of een kwaliteitsbeleid en deed de tandarts niet of nauwelijks aan nascholing.

Al met al scoorde de praktijk op alle hoofdcriteria een dikke onvoldoende. Er restte de IGZ daarom weinig anders dan direct ingrijpen om de patiëntveiligheid te waarborgen. De praktijk mag pas weer open als er naar het oordeel van de inspectie verantwoorde zorg geleverd kan worden, zo liet de IGZ eind mei weten.

De tandarts verklaarde dat zijn

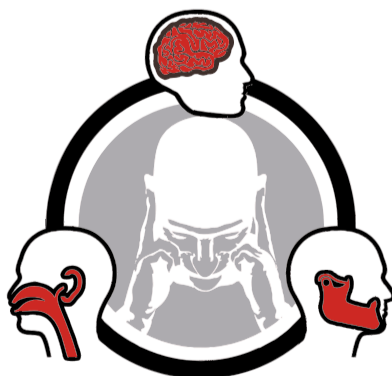focus en energie de laatste tijd niet heeft gelegen in de praktijkvoering en hij zich realiseert dat de geboden zorgkwaliteit tekortschiet. Hij wekte volgens de inspectie wel de indruk aan de richtlijnen te willen voldoen en heeft hiervoor hulp ingeschakeld. Over de termijn waarbinnen de verbeteringen doorgevoerd kunnen worden is weinig duidelijk, maar gezien de omvang van de geconstateerde gebreken blijft de praktijk vermoedelijk nog enige tijd op slot.

Begin juni maakte de IGZ bekend in 2013 bijna drie keer zoveel onverwachte bezoeken te hebben gebracht als in 2012. Ook werden meer instellingen onder verscherpt toezicht geplaatst of zelfs gesloten. Steeds vaker baseert de inspectie haar bezoeken op basis van meldingen en andere signalen, zoals bij de tandartspraktijk in Ridderkerk gebeurde. ■



VERENIGING MEDISCH TANDHEELKUNDIGE INTERACTIE PRESENTEERT 3 OKTOBER 2014 IN HET SINGER IN LAREN

HOOFDPIJN & KOPZORGEN VAN CRACKED TOOTH TOT CLUSTER HOOFDPIJN



Differentiaal diagnostiek van hoofd- en aangezichtspijn:

dr. Nico van Duijn, huisarts (moderator)

dr. Ben van Cranenburgh, neurowetenschapper

prof. dr. Boudewijn Stegenga, MKA-chirurg

dr. Corine Visscher, orofaciaal fysiotherapeut

prof. dr. Wytske Fokkens, KNO-arts

dr. Gisela Terwindt, neuroloog & bioloog

prof. dr. Michel Ferrari, neuroloog

Meer informatie en inschrijven via www.vmti.nl, inzendingen voor de wetenschapsprijs (2.500 €) voor 31 augustus



“Houd voorstada van cariës goed in de gaten”

Emeritus hoogleraar Cees de Baat over diepe cariëslaesies en mondzorg bij ouderen

TEKST: MARIEKE EPPING
FOTO'S: KEES WOLLENSTEIN

Prof. dr. Cees de Baat, tot voor kort hoogleraar Geriatrie Tandheelkunde aan het Radboudumc, ging onlangs met emeritaat. Momenteel geeft hij nog één dag in de week onderwijs. Echt missen doet De Baat het vak niet. In zijn carrière als algemeen practicus, universitair docent en hoogleraar, jarenlang gecombineerd met het hoofdredacteurschap van het Nederlands Tijdschrift voor Tandheelkunde, heeft hij naar eigen zeggen “Alles gezien en gedaan.” Dental Tribune sprak met deze tandheelkundige nestor over diepe cariëslaesies, vooral bij de groep patiënten die jarenlang zijn bijzondere aandacht had: ouderen.

In 1976 ging u aan de slag als tandarts. In hoeverre verschilde in de aanpak van diepe cariëslaesies aan het begin en eind van uw carrière?

Toen ik net begon, zag je ontzettend veel diepe cariëslaesies en ook hele monden die waren aangedaan. Nu zie je dat zelden en vind je een diepe cariëslaesie hooguit in één of twee elementen. De rest van de mond is vaak gewoon gezond, wat ik in mijn beginperiode als tandarts echt nooit zag. Dan was er helemaal geen sprake van dat je ging restaureren, daar ging direct de tang op. Alles eruit, want er was geen redding meer aan. Nu moet je overwegen wat te doen, toen overwoog ik niet zoveel. Dat is dus flink veranderd.

Hoe kunt u die ‘overwegingen’ van tegenwoordig omschrijven?

Het is van belang dat je het element vitaal houdt en dus niet direct de pulpa in duikt. Daarbij is het essentieel om te differentiëren wat nog wel kan, en wat niet meer. Eigenlijk zijn er drie mogelijkheden. Als een element er zo slecht aan toe is dat je het niet meer kunt redden, ga je over tot extractie. Als een element in betrekkelijk slechte staat is, kun je het vaak met een endodontische behandeling nog redden. De derde mogelijkheid is dat het er slecht uitziet, maar dat je met wat voorzichtig manipuleren het element kunt herstellen. Hoe meer kennis en ervaring je hebt met diepe cariëslaesies, hoe makke-

“Bij 50% van de instellingen is de situatie erbarmelijk”

lijker het wordt om een goede keuze te maken. Er zitten natuurlijk overgangsgebieden tussen de drie opties, dus hoe meer laesies je ziet, hoe gemakkelijker je kunt herkennen of een element vitaal te houden is.

Wat zijn de valkuilen in de behandeling?

Een eerste grote valkuil is dat je de laesie verkeerd inschat en daardoor de verkeerde behandeloptie kiest. Het is daarbij wel ‘fijn’ voor de behandel- laar dat geen patiënt het merkt

wanneer je de verkeerde keuze maakt. Als je zegt: “Ik voer een endo uit, want anders is het element niet meer te redden,” dan bestaat de optie om het element zonder endo vitaal te houden niet meer. Dus je doet het altijd goed. Dat geldt ook wanneer je voor de ‘lichtere’ optie kiest om de pulpa vitaal te houden. Als dat niet blijkt te werken, staat de patiënt dezelfde middag weer op de stoep met pijnklachten. Die kun je gelukkig alsnog verhelpen door een endo uit te voeren, maar je patiënt zal het je niet kwalijk nemen: je hebt het geprobeerd, maar is het niet gelukt het element te redden. Voor jezelf is dit alles natuurlijk wel een belangrijk leermoment, een volgende keer zul je een andere keuze maken

Een tweede valkuil is dat veel beslissingen over diepe cariëslaesies worden genomen op elementniveau in plaats van op persoonsniveau. De gehele mondgezondheid, algemene gezondheid en de patiënt en zijn of haar omgeving worden daardoor niet meegewogen. Een diepe cariëslaesie bij een patiënt die veel aankomende diepe laesies heeft en totaal geen waarde hecht aan zijn (mond)gezondheid, vraagt een andere aanpak dan een patiënt die door omstandigheden een periode van verwaarlozing heeft doorgemaakt, maar nu een nieuw leven is begonnen en een baan zoekt. De basis voor elke behandelbeslissing moet zijn dat je over zo veel mogelijk individuele informatie beschikt uit anamnese en onderzoek. De anamnese moet

bestaan uit medische, sociale, biografische en orale componenten. Gecombineerd met de tandheelkundige onderzoeksgegevens ontstaat zo een totaalbeeld van de orale problemen. Dit totaalbeeld moet de behandeling bepalen.

Veel tandartsen twijfelen aan het nut van een cariësindicator als hulpmiddel bij het behandelen van een diepe cariëslaesie. Hoe denkt u daarover?

Een cariësindicator is een prachtig hulpmiddel als je weinig ervaring hebt. Het gebruik ervan is zeker niet onzinnig, maar als je vijftig van dit soort laesies hebt gezien, heb je de indicator niet meer nodig. Dan kun je zelf goed onderscheiden wat carieus is en wat niet.

Studenten adviseer ik wel altijd met een cariësindicator te werken, dan kun je je nooit vergissen. Vooral als een leermiddel: eerst beoordeel je zelf, om vervolgens je eigen beoordeling te controleren met de indicator. Ik kan me voorstellen dat studenten in het begin bij elke behandeling een indicator gebruiken, en metertijd steeds minder vaak door de ervaring die ze opbouwen.

Leren studenten genoeg over diepe cariëslaesies in hun opleiding?

In theorie wel. In de praktijk worden ze er veel te weinig mee geconfronteerd. Het patiëntenbestand van de universiteit wordt zeer goed gevolgd, waardoor er bijna nooit meer iets misgaat. Bij deze patiënten zal beginnende


cariës niet de kans krijgen verder te ontwikkelen tot een diepe cariëslaesie. Dat betekent dat we met onze studenten de boer op moeten, naar klinieken elders in het land waar ze dit probleem nog wel tegenkomen. Hetzelfde geldt voor extracties, die zijn bij ons ‘in huis’ bijna nooit geïndiceerd.

“Houd bij kwetsbare ouderen de vinger aan de pols”

Zijn cariëslaesies in de praktijk voor de minder ervaren tandarts moeilijk te herkennen?

Een diepe cariëslaesie is niet te missen. De kunst is het herkennen van de voorstada, zodat je kunt voorkomen dat een laesie zich verder ontwikkelt. Daarvoor is het belangrijk dat je patiënten regelmatig ziet. Dat geldt vooral voor de risicogroepen, zoals kinderen en ouderen. In de leeftijd daartussen, (jong)volwassenen, zie je diepe cariëslaesies vele malen minder. Als je dan cariëslaesies tegenkomt, is het vaak een bewuste keuze om het gebit niet te verzorgen: mensen die het niets kan schelen. Vaak zijn dit verslaafden, zeker op de jongvolwassen leeftijd. Bij hen heb ik flinke cariësexplosies gezien, of jarenlang verslaafden bij wie het hele gebit uit de mond is gerot. Maar onder ‘normale’ om-

> lees verder op pagina 6



CROIXTURE

PROFESSIONAL MEDICAL COUTURE



EXPERIENCE OUR ENTIRE COLLECTION ONLINE

WWW.CROIXTURE.COM

> vervolg van pagina 4

standigheden zie je op die leeftijd geen diepe cariëslaesies.

Zijn patiënten zelf alert genoeg op die voorstadia?

Nee, als patiënten er zelf alert genoeg op waren, dan zou het niet voorkomen. Daarom zijn ouderen en kinderen gevoeliger voor het ontwikkelen van diepe cariëslaesies: zij zijn vaak niet bewust bezig met hun mondverzorging. Kinderen kunnen het nog niet en ouderen kunnen het niet meer, of letten er niet meer op. Niet eens met opzet, maar er spelen bij hen vaak andere zaken die aandacht vragen, waardoor mondzorg onder aan het lijstje komt. Iemand die niet meer kan lopen of halfzijdig verlamd is, heeft andere dingen aan het hoofd dan de mondgezondheid. Die mensen moet je dus vaker gaan zien en passende zorg bieden.

Hoe moet de mondzorgverlener die zorg voor ouderen vormgeven?

Kinderen met een hoog risico houd je goed in de gaten, die wil je elke drie tot vier maanden zien. Bij ouderen moet je hier eigenlijk

naar terug. Zodra mensen niet goed meer voor hun gebit kunnen zorgen, moet je als tandarts de vinger aan de pols houden. Dat zal bij sommige patiënten betekenen dat je naar ze toe moet. In eerste instantie ga je stimuleren dat mensen weer voor hun eigen gebit gaan zorgen. Aangezien de aandacht vaak naar andere zaken gaat, kan het helpen om te benadrukken dat een gezonde mond belangrijk is voor de algehele gezondheid. Maar er komt natuurlijk een stadium waarin het echt niet meer gaat en mensen hulp nodig hebben bij de mondzorg. Dan moet je proberen daar een partner of andere mantelzorgverlener voor te stimuleren, of het moet professioneel gebeuren door een verzorgende. De thuiszorg, die dagelijks langskomt, kan geleerd worden de mond te verzorgen. Dat gebeurt nu nog niet, maar zou mogelijk moeten zijn. Nog een stadium verder in zorgbehoefte, wanneer iemand in een verzorgings- of verpleeghuis woont, moeten alle verzorgenden in staat zijn hierbij te helpen.

Er is recent veel ophef ontstaan over de ontoereikende mondzorg voor ouderen in

instellingen. Ook volgens u moeten verzorgenden hierbij een rol spelen. Gebeurt dit in de praktijk al?

Dat verschilt sterk per locatie. Mijn ervaring is: zodra de leiding beseft dat mondzorg een integraal onderdeel van de verzorging is en haar medewerkers stimuleert om die mondzorg uit te voeren, gebeurt het ook goed. Ontbreekt dat besef, dan gebeurt er niets. Soms is er dan nog een specifieke medewerker die mondgezondheid belangrijk vindt of de taak op zich heeft genomen, maar wanneer die wegvalt, valt ook direct de mondzorg weg. Het hangt dan te veel op één persoon en is niet geïntegreerd. Als ik een ruwe schatting moet geven, dan is het bij vijftig procent van de instellingen goed geregeld. Bij de overige vijftig procent is de situatie erbarmelijk. Er zit eigenlijk niets tussenin: zodra de leiding overtuigd is, gaat het goed.

Al die extra controles en zorg voor ouderen, dat is een flinke belasting voor een tandarts...

Ouderen die moeite hebben met de gebitsverzorging hebben inderdaad intensieve begeleiding nodig: je moet het voordoen, een



VOOR Icon behandeling

NA Icon behandeling

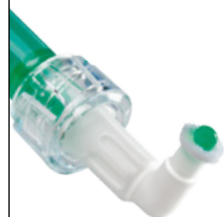Met dank aan: Prof. Dr. Carlos Rocha Gomes Torres, DDS, MSc, PhD

Hét antwoord op whitespots: I can Icon!

Snel, pijnloos en esthetisch: Is de infiltratie behandeling met Icon.

Cariogene whitespots – even ongewenst als ze frequent zijn, met name na het verwijderen van de vaste beugel. Nu kunt u uw patiënten een pijnloze behandeling aanbieden in plaats van een invasieve interventie. Infiltratie met Icon heeft

bewezen een effectieve manier te zijn om de whitespots te maskeren op gladde oppervlakken. Snel, pijnloos, esthetisch. In slechts 1 behandeling. Een goed vooruitzicht voor u en uw patiënten. www.dmg-dental.com



DMG
Dental Milestones Garandeerd

paar dagen later weer langsgaan en een beetje bijsturen. Dat is een struikelblok, maar de tandarts heeft hulptroepen tot zijn beschikking. Mondhygiënist, hoewel dit al iets buiten hun werkveld ligt, maar vooral preventieassistenten zijn hier bij uitstek geschikt voor. Mits zij natuurlijk goed worden opgeleid voor het uitleggen en ondersteunen bij de gebitsverzorging. Het is zonde om daarvoor een dure, hoogopgeleide tandarts langs te sturen.

Ik vind dat we als tandarts absoluut naar onze oudere patiënten toe moeten. Wij leren dat nu aan onze studenten, maar ook de huidige tandartsen moeten dit gaan doen. Dat vergt nogal wat aanpassing, merk ik. Te vaak hoor ik collega's zeggen: "daar moeten we een specialist voor hebben." Eén tandarts die 'het afvalputje' is en de patiënten doet voor wie collega's geen tijd willen maken. Terwijl het helemaal niet zoveel moeite is! Ga maar eens door je patiëntenbestand heen: het zijn misschien tien tot twintig patiënten bij wie je langs zou moeten. Wanneer je dat verdeelt over de maanden, moet je misschien twee keer per maand op huisbezoek. Is dat te veel gevraagd? Ik vind van niet. Je kunt de mensen die je tot hun zestigste eens per jaar hebt gezien, niet aan hun lot overlaten zodra ze het moeilijker krijgen om langs te komen.

Nu zien we diepe cariëslaesies nog weinig, en voornamelijk bij ouderen. Aan het begin van uw carrière kwam dit verschijnsel veel vaker voor. Wat heeft bijgedragen aan die verbetering?

Allereerst is onze kennis over het cariësproces op zich erg vergroot. Toen ik nog studeerde, was niet geheel duidelijk hoe cariës precies ontstaat en zich ontwikkelt. Nu kennen we het ontstaan in detail en dat helpt natuurlijk om het te kunnen voorkomen. Het werk van Ten Cate bij ACTA is

daarvoor zeer belangrijk geweest.

Cruciaal was uiteraard de 'ontdekking' van fluoride als wondermiddel tegen cariës. De effectiviteit van fluoride was in het onderzoek in Tiel en Culemborg (een van de bekendste fluorideonderzoeken ter wereld: van 1953 tot 1973 werd in Tiel fluoride aan het drinkwater toegevoegd, in controlegemeente Culemborg niet, red.) al aangetoond, maar pas in de laatste twintig jaar heeft de inzet van fluoride een vlucht genomen. Dat kwam door de ontdekking dat het middel met hetzelfde effect aan tandpasta kon worden toegevoegd. Voordien deden we hele middagen fluorideapplicaties bij kinderen. De toediening via tandpasta is een heel grote factor geweest in cariëspreventie.

Kunnen we de diepe cariëslaesie in de toekomst nog verder uitbannen?

Ik denk dat de trend van de afgelopen veertig jaar doorzet en we steeds minder en minder diepe cariëslaesies gaan zien. Al zal er altijd een groep mensen blijven bij wie het blijft voorkomen, omdat zij hun gebit verwaarlozen. Ik verwacht niet nog eens zo'n doorbraak als de fluoridetandpasta, iets wat zoveel effect zal hebben op de incidentie van diepe cariëslaesies. Al is er wel wetenschappelijke kennis over cariës die nog onvoldoende wordt toegepast in de praktijk. Zo weten we inmiddels dat je cariës kunt stoppen door niet alles te verwijderen en de laesie netjes af te sluiten. Toch heerst bij veel collega's nog het idee dat cariës altijd volledig weggehaald moet worden. Doe je dat niet, dan ben je een slechte tandarts. Niets is minder waar, het is nergens voor nodig om alle cariës weg te boren. Op een gegeven moment moet je die wetenschap accepteren en ernaar gaan behandelen. Als het veld meegaat in dit soort wetenschappelijke ontwikkelingen, denk ik dat diepe cariëslaesies bijna volledig uit onze praktijk zullen verdwijnen. ■

Oral-B® TRIZONE

VERTROUWDE POETSERVARING,
BETERE VERWIJDERING VAN PLAQUE*¹



Ideaal voor trouwe gebruikers van een handtandenborstel die hun vertrouwde poetstechniek willen behouden

- Vertrouwde borstelkopvorm
- Niet nodig om anders te poetsen
- 89% van de gebruikers van een handtandenborstel zegt liever TriZone te gebruiken dan zijn gebruikelijke borstel ¹

100% MEER PLAQUEVERWIJDERING*¹

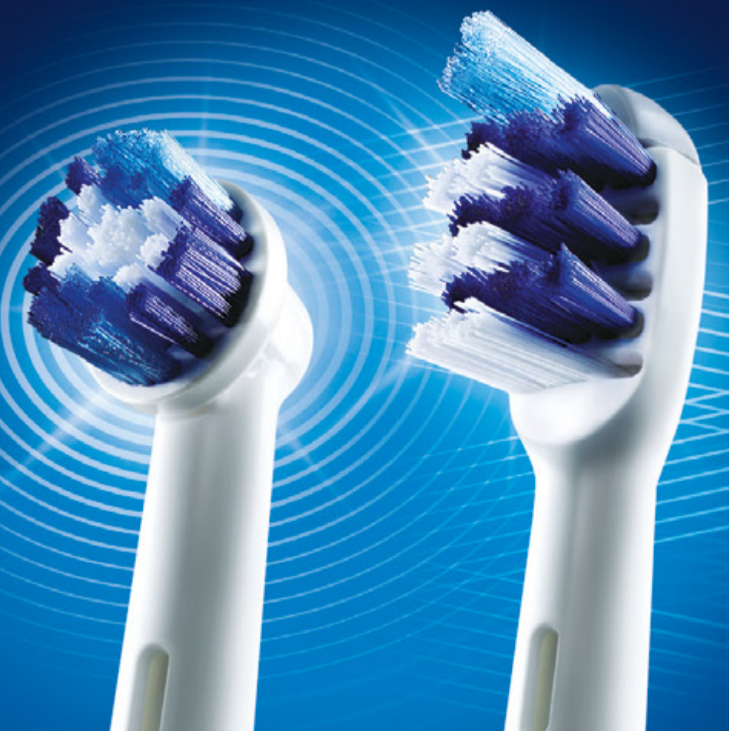- 8800 richtingsveranderingen per minuut voor een uitstekende plaqueverwijdering
- Drie-Zone reiniging met pulserende, heen- en weer bewegende en vaste borstelharen
- Dynamische schuin aflopende Power Tip

DE GESCHIKTE BORSTEL AANBEVELEN

Assortiment **oscillerende/roterende** opzetborstels voor poetsers die een stap verder willen gaan op het vlak van hun mondhygiëne

TriZone, voor poetsers die hun vertrouwde poetstechniek verkiezen

*in vergelijking met een standaard handtandenborstel. ¹Based on 67 subjects in 2 clinical trials. Reference: 1. Data on file, P&G.



De verzorging voortzetten die begint in uw praktijk

Oral-B®

Diepe cariëslaesies - behandeling van vitale gebitselementen

Dit is een fragment uit het recent verschenen nascholingsprogramma *Diepe cariëslaesies* (AccreDidact), geschreven door R.J.M. Gruythuysen, E.J.A. Tijskens en A.J.P. van Strijp.

5.1 INLEIDING

Bij de behandeling van diepe cariëslaesies wordt onderscheid gemaakt naar behandelingen die níet en behandelingen die wél tot een expositie leiden. Het veroorzaken van een expositie hangt sterk samen met de behandelingsmethode en meer specifiek met de wijze van excaveren. De incidentie van een pulpa-expositie neemt bij de stapsgewijze excavatie en de indirecte pulpaoverkapping af met respectievelijk 56% en 77%.³⁵ Er bestaan bij het behandelen van diepe cariëslaesies grote onderlinge verschillen met betrekking tot de daarbij toegepaste methoden voorafgaand aan een goed afsluitende restauratie.

5.2 ZONDER EXCAVEREN

Er wordt onderscheid gemaakt naar behandelingen waarbij níet en waarbij wél wordt geëxcapeerd.

5.2.1 Niet excaveren

Excaveren blijft achterwege bij sealen over cariës en bij de Hall-techniek. Over sealen van gebitselementen is in 2012 een advies verschenen van het Ivoren Kruis. Sealen over cariës wordt daarin als een optie beschreven. Niet precies wordt aangegeven tot hoever men hierin kan gaan. De keuze is ook arbitrair, omdat deze van veel factoren afhangt zoals de grootte en diepte van de laesie, de sterkte van de glazuurkap, het cariësriscico bij de patiënt, de mate van cavitatie, de kwaliteit van de afsluiting, en de attitude van de zorgverlener. Duidelijk is dat het cariësproces kan worden gestopt of tenminste sterk kan worden vertraagd door het aanbrengen van een sealant.^{36,37} Belangrijker dan de vraag 'sealen of niet-sealen' lijkt goede communicatie over de zorgvraag en het monitorbeleid dat wordt gevolgd als men overgaat tot het sealen van een diepcariëuze laesie.

Instorten van de glazuurkap is een complicatie waarmee bij sealen over cariës rekening moet worden gehouden. Meestal wordt, indien tijdig opgemerkt, een weinig actieve cariëslaesie aangetroffen, die het restaureren vereenvoudigt. Als het om jonge kinderen gaat, rust er een grote verantwoordelijkheid op de zorgverlener waar het de zorgvraag betreft. De zorgverlener is namelijk wettelijk verplicht de belangen van het kind te bewaken en de wensen van de ouders hieraan ondergeschikt te maken. Natuur-

lijk wordt dit bij voorkeur zodanig gecommuniceerd dat de ouder kan meegaan in de aangevoerde argumentatie.

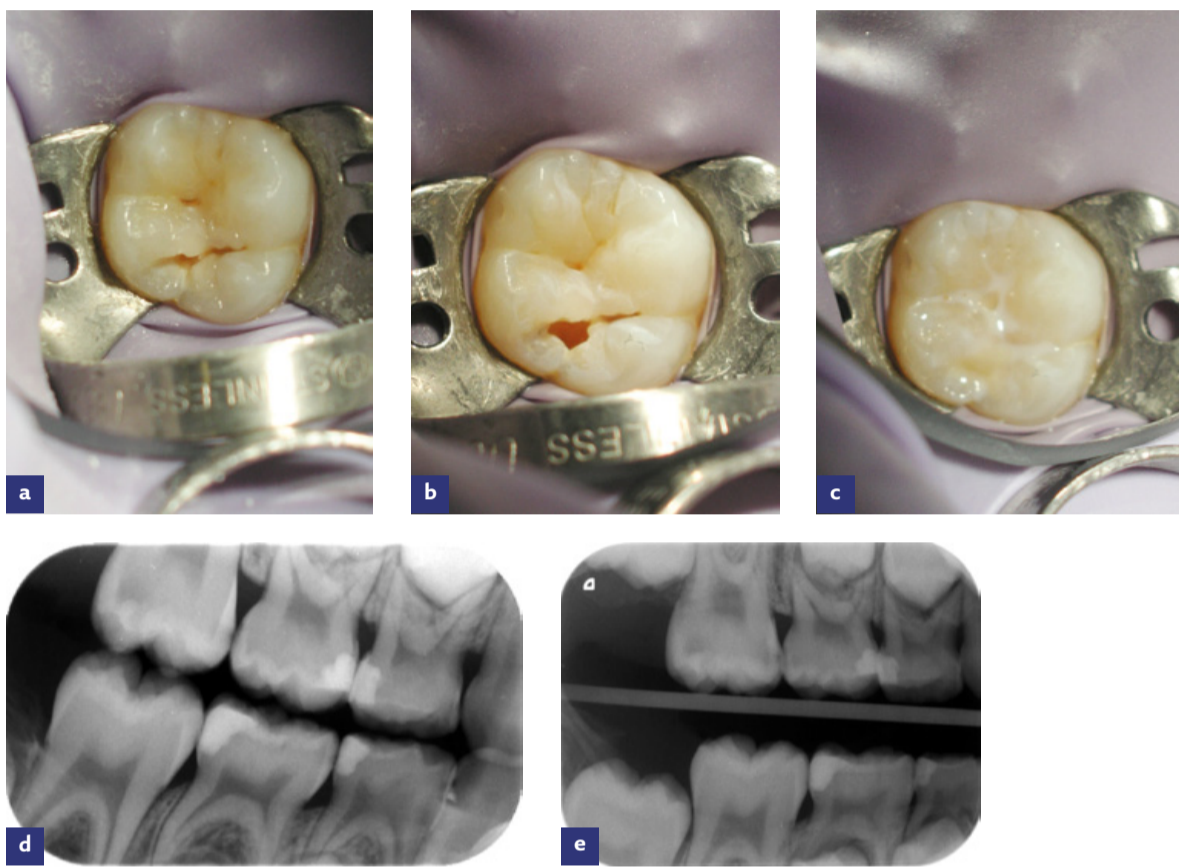
Bij de Hall-techniek wordt zelfs vaak de biomassa (tandplaque) niet verwijderd. Er wordt een voorgevormde kroon, gevuld met glasionomeercement, over een gecaviteerde tijdelijke molaar geplaatst zonder voorafgaande preparatie.⁶ Dit leidt gedurende enkele weken tot een beetverhoging die goed wordt geaccepteerd. Indien er te weinig proximale ruimte bestaat, worden gedurende drie tot vijf dagen separatielelastieken aangebracht, maar dat is vaak niet nodig. De Hall-techniek wordt vooral toegepast bij jonge angstige kinderen voor wie de traditionele behandeling onder lokale anesthesie te belastend is. De methode is niet specifiek bedoeld voor de behandeling van diepcariëuze laesies, maar kan hierbij zeker worden toegepast. Op internet is een zeer uitgebreide handleiding voor de Hall-techniek beschikbaar (Google op: Hall Technique, en ga vervolgens naar dentistry.dundee.ac.uk).

Tip

Bij een diepe cariëslaesie is het aan te raden de laesie verder vrij te leggen door lokaal de glazuurkap te verwijderen alvorens een Hall-kroon te plaatsen. Vervolgens kunnen de tandplaque en de biofilm met een roterend prophorborsteltje en tandpasta worden verwijderd. Daarna wordt gespoeld met de waterluchtspray en gedroogd met wattentampons. Eventueel wordt een laag kunststofgemodificeerd glasionomeercement aangebracht, gevolgd door het plaatsen van de Hall-kroon. Kunststofgemodificeerd glasionomeercement sluit minstens zo goed, zo niet beter af als conventioneel glasionomeercement.

5.2.2 Wel excaveren

Er wordt wel geëxcapeerd bij partiële cariësverwijdering. Daarbij wordt onderscheid gemaakt tussen indirecte pulpaoverkapping en stapsgewijze excavatie. Engelstalige synoniemen voor indirecte overkapping zijn: indirect pulp capping, indirect pulp treatment, indirect pulp therapy en *partial caries removal*. Bij partiële excavatie gaat het altijd om de vraag tot hoever men moet gaan met excaveren. Enerzijds is er de vrees om te veel carieuze dentine achter te laten, anderzijds om te exponeren wanneer er te veel carieuze dentine wordt verwijderd. Diverse in de literatuur omschreven methoden van partiële cariësverwijdering staan in tabel 5.1.



Afbeelding 35 a-e.

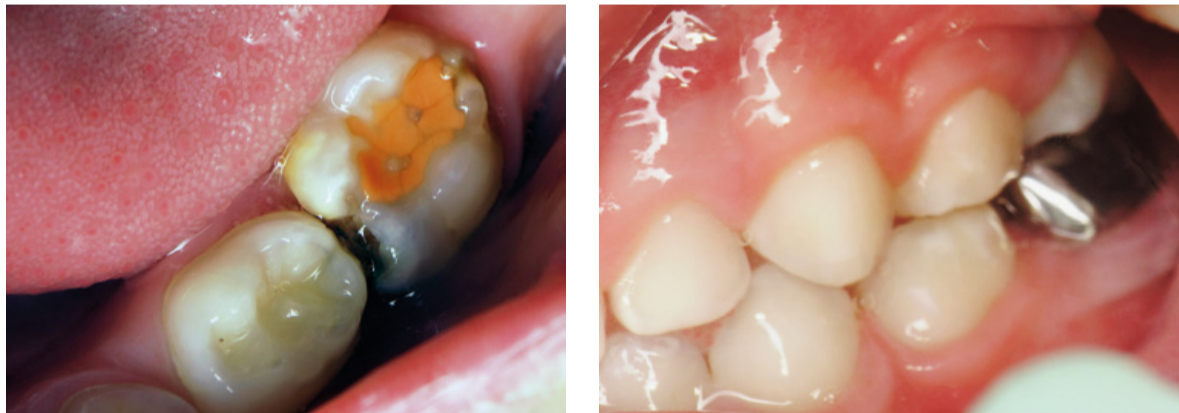a. Verdachte fissuur 16 beslepen om de retentie van de sealant te bevorderen.

b. Verzwakt en ontkalkt glazuur verwijderd met ART-instrument.

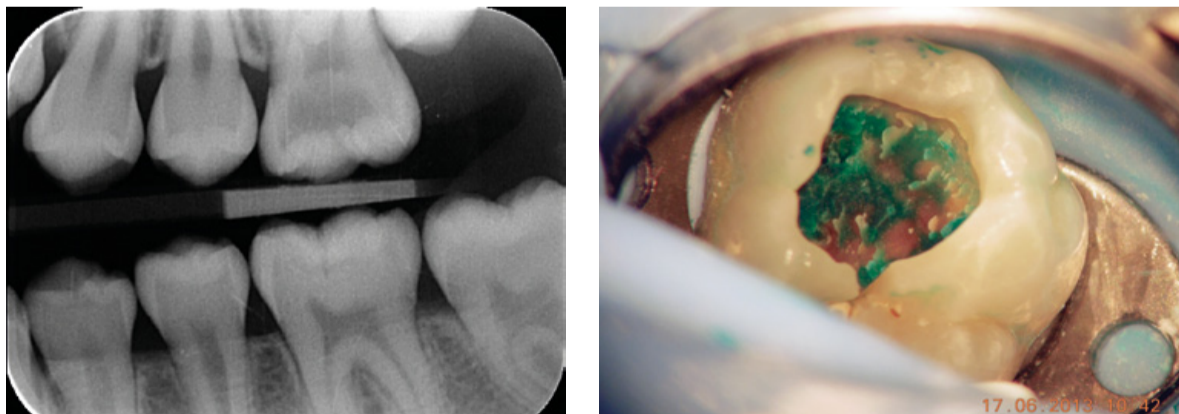
c. Sealant waarin composiet is geïnjecteerd voor de sterkte.

d. Bitewing een maand later: eerste blijvende molaren mesiaal bedreigd.

e. Bitewing: geen progressie van de occlusale cariës 16 na ruim anderhalf jaar; wel progressie mesiaal (foto's: TP).



Afbeelding 36 en 37. Indicatie Hall-techniek bij element 75 met een diepe cariëslaesie mesiaal. De rechter foto toont de situatie elf maanden later (foto's: Thierry Boulanger).



Afbeelding 38 en 39. Diepcariëuze 26. Rechts: Biofilm verwijderd, geïnfecteerd dentine blijft achter.

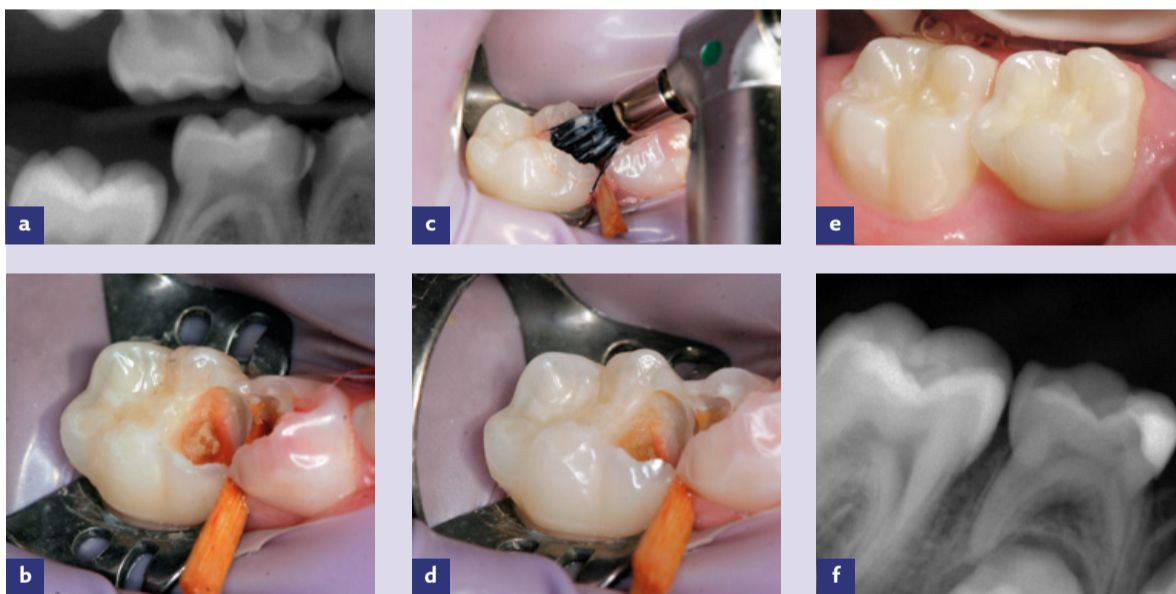5.2.2.1 Indirecte pulpaoverkapping
De indirecte pulpaoverkapping berust op het principe dat, na het schoonmaken van de glazuurdentinegrens, het 'grootste' deel van het zachte carieuze dentine in het centrum van de caviteit

wordt verwijderd, zonder daarbij de pulpa te exponeren. Lang werd gedacht dat geïnfecteerd dentine moest worden verwijderd en gedemineraliseerd dentine in de caviteit kon achterblijven. Dat plaatst ons voor een dilemma, want de

overgang van geïnfecteerd naar gedemineraliseerd dentine verloopt geleidelijk. Het zijn immers geen concentrische lagen. Zoals eerder is aangegeven, speelt het cariësproces zich vooral af in de biofilm (plaque). Het is daarom

auteur	jaar	excaveermethode
Ribeiro	1999	Carious dentin from the pulpal and axial walls was only removed superficially with a N°2 round bur running at low speed. Visible moist and soft carious dentin was intentionally left in the cavity
Farooq* Vij*	2000 2004	Cariou dentin was removed, but some was left to avoid a clinical pulp exposure
Massara	2002	Excavation in deep cavities of primary molars was stopped when the remaining dentin showed increased resistance to manual instrumentation, coming out in scales or chips.
Falster Marchi Büyükgüral	2002 2006 2008	Caries removal at the side of 'risk for pulp exposure' was performed with a N°6 or 8 carbide bur at low speed
Al-Zayer	2003	Leaving enough carious dentin over the pulp chamber and horns to avoid a mechanical exposure
Pinto** Franzon**	2006 2007	Necrotic tissue with soft and fragmented appearance located at the pulpal wall was removed with spoon excavators with no rotary instruments. Caries removal at the side of 'risk for pulp exposure' was performed with a dentin excavator (N°17/18)
Maltz	2007	Removal of the superficial part of the necrotic leaving a layer of soft dentine on the pulp surface
Orhan	2010	After eliminating the superficial part of the necrotic dentin, excavation continued until the operator thought pulp exposure would occur with further excavation; thus, a layer of soft carious dentin was left on the cavity floor adjacent to the pulp wall
Gruythuysen	2010	The same as Massara (2002). The treatment protocol included also the use of a proph brush. In order to remove the biomass from the infected dentin, a spoon excavator (N°153/154; Ash Lustra, Dentsply, Addlestone, UK) was used and/or a proph brush (Screw type black brushes, Crescent, Dentsply Rinn, Elgin, IL; 2000 rpm) with fluoride toothpaste. Infected dentin, showing intact parts and dark red staining after application of the Caries Detector, was retained
Kotsanos	2011	Most, but not all, of the carious dentine over the pulp was removed, with care being taken to try to avoid a pulp exposure. All teeth had pulpal walls with incomplete caries removal but in some, approximation to, but not actual exposure of a pulp horn was supposed from the altered colour of the dentine over it, as seen clinically
Maltz	2012	Partial removal of carious dentin (only disorganized dentin was removed) on the pulp wall was performed using manual instruments ¹⁰

Tabel 5.1. Onderzochte excaveermethoden bij diepe cariëslaesies.³⁸



Afbeelding 43 a-f.
 a. Bitewings: diep carieuze 75, 85 (indicatie indirecte pulpaoverkapping) en 84 (indicatie extractie).
 b. Glazuur-dentinegrens 85 schoon, centraal: geïnfecteerd dentine, nog bedekt met biomassa/plaque.
 c. De biomassa wordt verwijderd met een zwart prophborstelje (met 2000 omwentelingen/min en weinig druk).
 d. Centraal blijft geïnfecteerd weefsel in 85 achter. Er volgt een onderlaag van kunststofgemodificeerd glasionomeercement en een restauratie van compomeer.
 e. Klinische situatie na 2 jaar en 4 maanden.
 f. Bitewing na 2 jaar en 4 maanden waarop de indirecte pulpaoverkapping te zien is (foto's: TP).

voldoende deze te verwijderen met een roterend prophborstelje en fluoridebevattende tandpasta.³³ Na het reinigen van de caviteit met de water-luchtspray wordt centraal bij voorkeur een onderlaag aangebracht, alvorens tot restauratie van het gebitselement over te gaan (zie paragraaf 7.2). Het achtergebleven carieuze weefsel blijkt bij inspectie na een bepaalde periode meestal harder en donkerder van kleur te zijn geworden. Dit wordt als een bewijs van afnemende cariëactiviteit beschouwd, maar de afnemende cariëactiviteit in het achtergebleven carieuze weefsel kan na verloop van tijd ook microbiologisch worden aangetoond.^{9,12,13,39-41}

Verondersteld wordt dat de irritatie door achtergebleven bacterien en hun producten zo gering is, dat hiertegen in de pulpa een adequaat afweer- en herstelmechanisme op gang wordt gebracht.

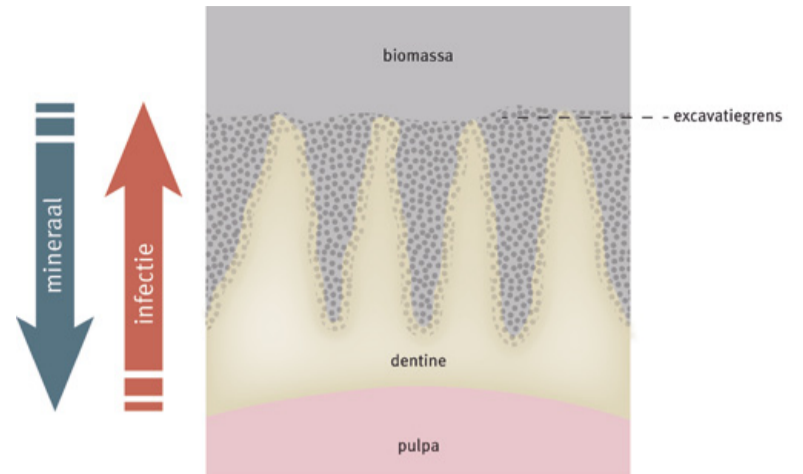
Met een indirecte overkapping wordt ernaar gestreefd een ac-

tieve laesie om te zetten in een minder actieve laesie. Klinisch en röntgenologisch nemen we waar:

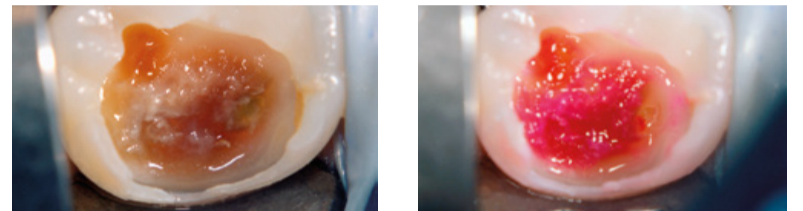
- sclerosering van carieuze dentine. Dit is bevestigd via dichtheidsmetingen in longitudinaal röntgenologisch onderzoek.⁴²⁻⁴⁵ Als reactie op pathologische prikkels kan tot 80% van de tubuli volledig oblitereren.⁴⁶
- afzetting van tertiair dentine. Het is een traag verlopend proces: het betreft ongeveer een halve millimeter in acht maanden tijd.

Het uiteindelijke doel is het behoud van de vitaliteit van de pulpa.

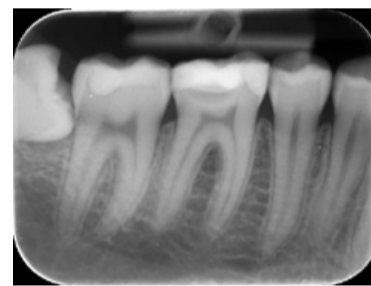5.2.2.2 *Stapsgewijze excavatie*
 Bij stapsgewijze excavatie wordt de pulpa tijdelijk indirect overkapt. Op een later moment wordt het achtergebleven geïnfecteerde dentine alsnog verwijderd, in de verwachting dat de kans op een expositie hierdoor sterk zal afnemen.^{9,47}



Afbeelding 40. Schematische voorstelling excavatiegrens.



Afbeelding 41 en 42. Schone glazuur-dentinegrens, centraal is de biofilm zichtbaar. Rechts: De biofilm is verwijderd. Er is nog diep rood gekleurd geïnfecteerd dentine aanwezig. Na drogen en aanbrengen van een onderlaag kunststofgemodificeerd glasionomeercement kan de caviteit worden hersteld (foto's: TP).



Afbeelding 44. Geslaagde indirecte pulpaoverkapping na tien jaar. Onder de cariëslaesie is een opake band zichtbaar als gevolg van mineraalafzetting.

Via stapsgewijze excavatie zou de uiteindelijke excavatiegrens gemakkelijker te bepalen zijn dan bij excavatie in één keer, doordat het carieuze weefsel wat donkerder is geworden en het secundaire dentine beter is waar te nemen.⁸ Stapsgewijze excavatie wordt vooral toegepast in het blijvende gebit, mede omdat de behandeling in meer zittingen belastend kan zijn voor jonge kinderen. Het tijdsinterval tussen beide stappen is in de loop van de tijd toegenomen van twee tot twaalf maanden.^{9,12}

De resultaten zijn goed, maar het blijft hinken op twee gedachten: (1) we kunnen carieuze dentine achterlaten, (2) we moeten carieuze dentine verwijderen. Bovendien wordt de pulpa met het heropenen van de caviteit opnieuw geïrriteerd. ■

Tip
 Stapsgewijze excavatie is een geschikte methode als de behandeling te lang op zich laat wachten, bijvoorbeeld na periodiek mondonderzoek. Er wordt alleen oppervlakkig geëxcaveerd (verwijdering biomassa en perifeer gecontroleerd op hardheid met een excavator). Een niet-verkleurde glazuurdentinegrens is dan geen vereiste. Het geven van lokale anesthesie evenmin. De voorkeur gaat bij stapsgewijze excavatie uit naar de toepassing van het roze glasionomeercement Fuji Triage®. Dit vereenvoudigt bij verwijdering het kleuronderscheid met het dentine.

AccreDidact

Diepe cariëslaesies

(eLearning en op zichzelf staand naslagwerk/cahier)

van auteurs
 dr. R.J.M. Gruythuysen
 E.J.A. Tijskens
 dr. A.J.P. van Strijp

www.accredidact.nl