




Trendovi i tehnike

KONCEPT I TERAPIJSKI
PROTOKOL
u stomatološkoj praksi

• VIŠE NA STRANICI 14



Management

Nošenje sa stresom u 21.
stoljeću – iz perspektive
stomatološke struke

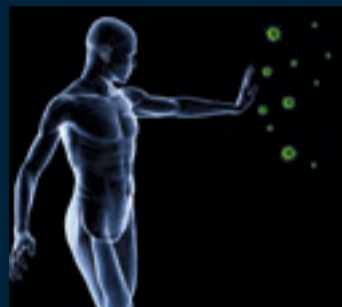• VIŠE NA STRANICI 10



Interview

Dr. Wolfgang Richter,
predsjednik ESCD-a

• VIŠE NA STRANICI 28

Izvanredna
antimikrobna
obloga

Znanstvenici s UCL Eastman Dental Institute stvorili su svjetlosno-aktivirajući antimikrobni materijal koji može pomoći u borbi protiv širenja bolničkih infekcija (hospital - acquired infections (HAIs)) i također revolucionirati mikrobnu kontrolu u stomatološkim praksama. Profesor Michael Wilson i dr. Jonathan Pratten (UCL EDI) i profesor Ivan Parkin (UCL Chemistry) radili su s kolegama u Velikoj Britaniji i Španjolskoj. Razvili su senzacionalan način modifikacije silikona tako da on ubija mikrobe kad je izložen svjetlosti lasera ili fluorescentnih lampi. Novi materijal radi se inkorporiranjem svjetlosno-aktivirajućih antimikrobnih tvari i zlatnih nano-čestica u polimer tako da se prilikom izloženosti svjetlu stvaraju visokoreaktivne molekule koje ubijaju sve mikrobe na površini polimera. Kako se one također aktiviraju svjetlom običnih fluorescentnih lampi, transparentni filmovi polimera mogu se koristiti za oblaganje širokog raspona površina, od stolova do podova i kvaka na vratima ili zahodima. Svjetlosno-aktivirajući polimeri imaju dodatnu prednost, a to je mala vjerojatnost razvijanja bakterijske otpornosti na njih. Primjena u dentalnim praksama mogla bi uključivati vodovodne cijevi kao i ostale izložene površine. Ovaj izvanredni pronalazak ogroman je napredak za stomatološku zdravstvenu skrb jer pomaže u smanjenju patogenih bakterija, virusa i gljivica u okolišu. **DT**

Komora liječnika – doktora stomatologije Federacije BiH dodijelila je pretplatnicima na Dental Tribune International 2 boda.

JESTE LI ZNALI?

Sretna zaraza

Smijeh može biti zarazan. Ne trebate sofisticiranu studiju da vam ukaže na to. No, da li ova sretna zaraza nestaje s osmijehom?

Novo istraživanje koje su proveli James Fowler s UC San Diego i Nicholas Christakis s Harvard Medical School pokazuje da se osjećaj sreće širi puno dalje kroz socijalnu mrežu – putujući ne samo dobro poznatim putevima s jedne osobe na drugu, nego čak i na ljude udaljene i do tri

Jeste li znali što je to "centriranje"? Ukratko, to je kada sreća pojedinca ne ovisi samo o tome koliko on ima prijatelja, nego koliko njegovi prijatelji imaju prijatelja!

da su emocije kolektivan fenomen, a ne samo individualni.“

Istraživanje pokazuje da sreća voli društvo. Sretni ljudi imaju tendenciju grupiranja, i površno, ljudi s više društvenih kontakata čine se općenito sretnijima. Fowler i Christakis primjećuju, međutim, da ono što

povezano sa samo 2%-tnim povećanjem osjećaja sreće pa ćete vidjeti da je moć utjecaja ljudi nevjerojatna. Netko koga ne poznajete i koga niste nikada sreli – prijatelj prijateljeva prijatelja – može imati veći utjecaj nego stotine dolara više u vašem džepu. Struktura veza također je važna. Izvanredno je to što činjenica gdje sjedimo u društvenoj mreži utječe na to koliko smo sretni.“

Prema ovom istraživanju sreća pojedinca ne ovisi toliko o tome koliko prijatelja imaju nego i o tome koliko njihovi prijatelji imaju prijatelja. U smislu društvenih mreža to je poznato kao centriranje. I što je osoba bliže centru bolje povezana sa svojim prijateljima ili širim društvenim krugom, to su veći izgledi da će postati sretnija. (Učinci ne vrijede obrnuto: postajanje sretnim ne širi društveni krug.)

Fowler i Christakis također su istražili što se zbiva sa srećom na daljinu. Kad prijatelj koji živi unutar

jedne milje postane sretan, to povećava izgleda za sreću 25%. Što je prijatelj udaljeniji to je učinak manjeg značaja. Slični učinci uočeni su u rođaka koji žive unutar jedne milje i u supružnika koji žive zajedno u odnosu na rođake i supružnike koji su udaljeni. Prvi susjedi imaju značajan utjecaj, 34%, dok susjedi koji su udaljeniji, čak u istom bloku, nemaju takav učinak.

„Mislimo da je širenje emocija fundamentalni psihobiološki aspekt“, kazao je Christakis. „Fizička osobna interakcija je nužna, tako da učinci opadaju s udaljenošću.“

Učinak se također smanjuje vremenom.

Postoji nekoliko praktičnih učinaka rada, a jedna od njih može biti, Fowler kaže, preuzimanje odgovornosti za osobnu sreću budući da to utječe na puno drugih ljudi.

"Potraga za srećom nije jedini cilj. Svi smo mi povezani, pa tako i naša sreća." **DT**



stupnja. Istraživanje je objavljeno u British Medical Journal.

Ove sezone blagdana, tijekom tmurnih ekonomskih vremena – koja, ako se stvari dovoljno pogoršaju, može biti nazvana depresijom – ohrabrujuće je znati, rekao je Fowler, da „se sreća širi brže i više od jada“ i čini se da ima veći učinak od novca.

Fowler je rekao:

"Znanstvenici su proučavali učinak svega: od dobitka na lutriji, gubitka posla do obolijevanja, ali nikad prije nisu uzimali u obzir pun utjecaj na druge ljude. Mi smo pokazali da se sreća može širiti s osobe na osobu na iduću osobu u lančanoj reakciji kroz društvene mreže."

"Jedna od osnovnih obilježja ljudske sreće je sreća drugih", kazao je Christakis. "Nova osobina našeg istraživanja bila je istraživanje ideje

je važno nije samo sveukupan broj veza nego broj onih koje su ispunjene srećom.

Prosječno, svaki sretni prijatelj povećava naše šanse da budemo sretni za 9%. Svaki naš nesretan prijatelj umanjuje ih za 7%.

Osjećaj sreće, kao što su istraživači ustvrdili, širi se društvenom mrežom do čak tri stupnja razdvojenosti: izglednije je da ste 15% sretniji ako ste direktno povezani sa sretnom osobom, 10% ako je prijatelj prijatelja sretan, a 6% ako je prijatelj prijateljeva prijatelja sretan.

Nesreća se isto širi, ali ni približno toliko.

Fowler je rekao:

„Učinci koje promatramo na prvi pogled ne moraju se činiti velikim, no uzmite u obzir da je prije dvadeset i pet godina 5000 dolara ekstra bilo

NAJBOLJA PRETPLATA
SAMO ZA STOMATOLOGE

Večernji list i Dental Tribune imaju ponudu koja se ne propušta:
1069 kuna uštede!

SAZNAJTE VIŠE POZIVOM
NA BESPLATNI BROJ 0800 300 909.



Najavljen je preokret u tkivnom inženjeringu

Claudia Salwiczek, DTI
NEW YORK, NY, SAD/LEIPZIG,
Njemačka:


Istraživači na University of Illinois u Chicagu možda su otkrili ključ za ponovni rast cakline. U komparativnoj studiji na životinjama otkrili su da su ponavljajuće aminokiseline, takozvane Proline, odgovorne za veću čvrstoću i otpornost zuba.


Ova otkrića mogla bi pomoći u nadomještanju izgubljenih dijelova zuba kod pacijenata koji imaju karijes.

Proline je glavna komponenta proteinskog kolagena, strukture vezivnog tkiva koja veže sva ostala tkiva. Također se može naći u proteinskim mjehurićima koji podržavaju stvaranje cakline. Istraživači su usporedili broj ponavljanja prolinea u amfibij-

skim i životinjskim modelima, poput miševa, krava i žaba. Otkrili su da kod kratkih ponavljanja zub nema caklinske prizme koje su odgovorne za čvrstoću ljudske cakline. Suprotno tome, kada su ponavljanja prolinea dugačka, privlače grupe molekula i pomažu rast kristala cakline.

"Proline ponavljanja su očaravajuća", rekao je Tom Diekwisch, profesor i predstojnik oralne biologije na UIC College of Dentistry i glavni istraživač na studiji. "Ona sadrže ključ za razumijevanje strukture i funkcije mnogo prirodnih proteina, poput mucina, antifriznih proteina, Alzheimer amiloida i proteina priona."

Diekwisch je dodao da otkrića neće pomoći samo u stomatologiji, nego i u ostalim važnim područjima znanstvenog istraživanja, uključujući tretman neurodegenerativnih bolesti. 



Elektronskomikroskopska slika Proline aminokiselina. (DTI/Photo courtesy of Florida State University, SAD)

MALI RELAKSIRANI UVODNIK

Dragi kolege, prijatelji, stomatolozi i žene stomatolozi,

stariji smo za još jednu godinu! Nisam osobito sretna zbog toga, jer u ovom trenutku nisam mislila na novine. Prebrzo se sve to odvija, a centrala (čitaj: mozak) mi je spremna za resetiranje i frišku nadogradnju. No da ne bi opet ispalo da "kukam", čeka nas još jedna interesantna godina i tome se treba veseliti. Iz godine u godinu gomila se količina kvalitetne edukacije koja se nudi u Hrvatskoj i, ako ništa drugo, izbor je velik.


U ovom izdanju Dental Tribune Internationala možete pronaći najavu za događanja u ovoj godini. Od velikih kongresa sa stranim predavačima ističe se 1. Međunarodni stomatološki kongres - Hvar kongres 2010, od 10. - 12. lipnja i 1. Regionalna konferencija o savladavanju neuspjeha u stomatologiji - KLINIČKI IZAZOVITM od 22.- 23. listopada 2010. godine u hotelu ARISTOS u Zagrebu.

Konferenciju „Žene u stomatologiji“ lijepo molim da sve žene stomatolozi ozbiljno shvate. Mjesto, vrijeme, sadržaj i predavači i dalje su čista konspiracija! Jedino je sigurno - muškim stomatolozima pristup je zabranjen. Sorry, dečki! Znanja koja će vaše kolegice dobiti na ovom kongresu donijet će konačno nadmoć žena u struci.

Još je jedna bitna stvar koju trebamo podijeliti s vama na početku ove godine. Dental Media Grupa je odlučila nako dvije godine besplatne



distribucije Dental Tribune Internationala uvesti pretplatu. Ona je zaista simbolična i moram reći da zapravo nismo imali izbora. Vrijeme i dimenzija u kojoj trenutno živimo je takva da poželimo imati „holodeck“ (za sve one koji nisu ljubitelji Star Trek-a i Voyagera, radi se o virtualnom svijetu kojeg si sami programirate) i preseliti se u njega dok „izazovi“ ne prođu. Nama je stalo da ove novine i dalje redovito izlaze i potrebna nam je vaša pomoć. Informacije o pretplati nalaze se na naslovnici.

Ali ljudi, skoro ulazimo u Europu, koliko se god mi protiv toga borili. Toliko od mene za prvi broj. Uvod je upola kraći od prošlog broja. Štedim na riječima. Kriza je pa ni vino ovoga puta nije pomoglo za inspiraciju. Ili je možda greška što sam sa Shiraza prešla na Tinto? 

Tanja Milošak, DDM, MSc

Glavna urednica
Dental Tribune International
Hrvatsko i BiH izdanje
E-mail: info@dentalmedia.hr

International Imprint

Licensing by Dental Tribune International

Publisher Torsten Oemus

Group Editor Daniel Zimmermann
newsroom@dental-tribune.com
Managing Editor +49 341 48 474 107
DT Asia Pacific Claudia Salwiczek
Editorial Assistants c.salwiczek@dental-tribune.com
Copy editors Sabrina Raaff
Hans Motschmann
Publisher/President/CEO Torsten Oemus
VP Sales & Marketing Peter Witteczek
Director of Finance & Controlling Dan Wunderlich

Marketing & Sales Services Nadine Parczyk
License Inquiries Jörg Warschat
Accounting Manuela Hunger
Business Development Manager Bernhard Moldenhauer
Executive Producer Gernot Meyer
Production & Ad Disposition Manager Jens Lindenhain
Project Manager Online Designer Alexander Witteczek
Franziska Dachsels

International Editorial Board

Dr Nasser Barghi, USA - Ceramics
Dr Karl Behr, Germany - Endodontics
Dr George Freedman, Canada - Aesthetics
Dr Howard Glazer, USA - Cariology
Prof Dr I. Krejci, Switzerland - Conservative Dentistry

Dr Edward Lynch, Ireland - Restorative
Dr Ziv Mazor, Israel - Implantology
Prof Dr Georg Meyer, Germany - Restorative
Prof Dr Rudolph Slavicek, Austria - Function
Dr Marius Steigmann, Germany - Implantology

Dental Tribune International

Holbeinstr. 29, 04229 Leipzig, Germany
Tel.: +49 341 4 84 74 502 | Fax: +49 341 4 84 74 175
Internet: www.dental-tribune.com |
E-mail: info@dental-tribune.com

Regional Offices

Asia Pacific
Yontorisio Communications
Room A, 26/F, 589 King's Road, North Point, Hong Kong
Tel.: +852 5118 7508 | Fax: +852 5118 7509
The Americas
Dental Tribune America, LLC
215 West 55th Street, Suite 801, New York, NY 10001, USA
Tel.: +1 212 244 7181 | Fax: +1 212 224 7185

© 2010, Dental Tribune International GmbH. All rights reserved.

Dental Tribune makes every effort to report clinical information and manufacturer's product news accurately, but cannot assume responsibility for the validity of product claims, or for typographical errors. The publishers also do not assume responsibility for product names or claims, or statements made by advertisers. Opinions expressed by authors are their own and may not reflect those of Dental Tribune International.

Croatian & BiH edition

Vlasnik licence Dental Media Grupa d.o.o.
Zagrebačka 77
10410 Velika Gorica
Izdavač Dental Media Grupa d.o.o.
Telefon +585 (0)1 6251 990
E-mail info@dentalmedia.hr
Internet www.dentalmedia.hr

Direktor Sanela Drobnjak
Glavni urednik Tanja Milošak, DDM, MSc
Grafika Red Point
Prijevod Mia Giroto, DDM, MSc
Lektor Ivana Antolović, prof.
Marketing Maja Erdelja, mag. ing. traff.
Tisak RADIN-repro i roto
Naklada 6000 primjeraka

Posjetite nas na www.dental-tribune.com

Geni upravljaju upalom gingive


Daniel Zimmermann, DTI

NEW YORK, NY, SAD/LEIPZIG, Njemačka: Istraživači s University of North Carolina (UNC) u Chapel Hillu u SAD-u otkrili su da je gotovo jedna trećina svih humanih gena uključena u proces upale gingivnog tkiva. Promatrajući uzorke desni na molekularnoj razini, sakupljene od osoba s blagim gingivitisom, ustanovili su da više od 9000 gena pokazuje različitu ekspresiju tijekom početka bolesti i u procesu zacjeljivanja. Prema zadnjim podacima International Human Genome Sequencing Consortium, procijenjeni broj gena u ljudskom tijelu kreće se od 25000 do 30000.

Istraživanje, potpomognuto od strane US National Institutes of Health i proizvođača sredstava za održavanje oralnog zdravlja Procter & Gamblea, prvo je koje je uspješno identificiralo gensku ekspresiju i biološke puteve uključene u početak i zacjeljivanje procesa gingivitisa, uključivši i one povezane s imunim odgo-

rom, energijskim metabolizmom, neuralnim procesima, vaskularizacijom, kemotaksijom, zacjeljivanjem rane i metabolizmom steroida." Rezultati istraživanja pokazuju da klinički simptomi gingivitisa odražavaju komplicirane promjene u staničnim i molekularnim procesima unutar tijela", kazao je Steven Offenbacher.

"Razumijevanje tisuća individualnih gena i multiplih sistema uključenih u gingivitis pomoći će točno objasniti što se zbiva u tijelu osobe na početku bolesti i kako ona utječe na njezino sveukupno zdravlje." Gingivitis se obično pripisuje nedostatnim oralno-higijenskim navikama.

Ako se ne liječi, može dovesti do parodontne bolesti, koja se intenzivno proučava zbog moguće povezanosti s kardiovaskularnim oboljenjima, dijabetesom i preranim porođima. Istraživači kažu da razumijevanje razvijanja i razrješavanja ovoga stanja na molekularnoj razini možda može omogućiti kritički uvid u prevenciju oboljenja desni, a možda može dovesti i do novih terapija. 

AAID: Plazma obogaćena trombocitima poboljšava rast kosti i tkiva

PRP ubrzava proces zacjeljivanja na staničnoj razini. Rizik od alergijske reakcije gotovo je minimalan

Uzbudljiv tretman koji je sve više prihvaćen u ortopediji i sportskoj medicini, nazvan terapija plazmom obogaćenom trombocitima (PRP), pokazuje snažan potencijal za ubrzavanje zacjeljivanja u postupcima dentalne implantologije. O tome je izlagao istaknuti dentalni istraživač na godišnjem sastanku American Academy of Implant Dentistry (AAID).

James Rutkowski, DMD, PhD, urednik Journal of Oral Implantology i praktičar dentalne implantologije iz Pennsylvanije, rekao je na AAID skupu da pacijentima u dentalnoj implantologiji terapija plazmom obogaćenom trombocitima (PRP) može ubrzati rast kosti i tkiva i zacjeljivanje rane te pomoći u osiguravanju dugoročnog uspjeha terapije implantatima.

„Što može biti bolje od korištenja regenerativnih mogućnosti vlastitog tijela za brzo i sigurno poticanje rasta mekih tkiva i kosti? Za postup-

ke dentalne implantologije, PRP tretmani mogu brzo pokrenuti rast kosti i integraciju implantata u samo dva tjedna, a to smanjuje vrijeme između postavljanja implantata i postavljanja definitivne krunice”, rekao je Rutkowski.

Plazma obogaćena trombocitima dobiva se iz malog uzorka pacijentove vlastite krvi. Centrifugira se za separaciju faktora rasta trombocita od crvenih krvnih stanica. Koncentracija trombocita izaziva ubrzani rast nove kosti i mekih tkiva.

„Vrlo je mali rizik budući da ubrzavamo prirodni proces kojim tijelo samo zacjeljuje”, kaže Rutkowski. „PRP ubrzava proces zacjeljivanja na staničnoj razini. Gotovo da nema rizika od alergijske reakcije ili odbacivanja jer koristimo pacijentovu vlastitu krv.”

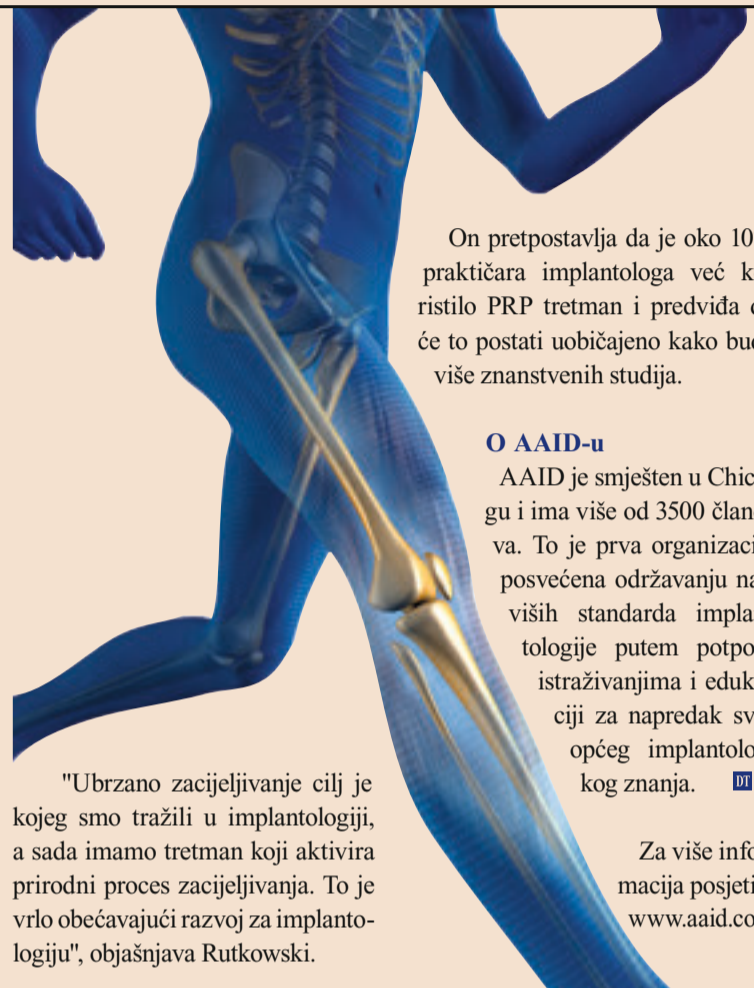Rutkowski ističe da neki doktori ortopedije uspješno koriste PRP za bolna i teško izlječiva stanja poput teniskog lakta, tendinitisa i oštećenja ligamenata. Kao zagriženi navi-

jač Pittsburgh Steelersa, Rutkowski nije mogao odoljeti ne spomenuti da je PRP korišten 2009. godine u pretkolu Super Bowla kao tretman za dva igrača Steelersa (Heinz Ward i Troy Polamalo). Obojica su bili ključni igrači u timu koji je osvojio svoj šesti Super Bowl.

Rutkowski objašnjava da se PRP miješa poput gela kada se koristi u oralnoj kirurgiji. Taj gel može biti primjenjen izravno u alveolu zuba ili na ostalim područjima.

Također je učinkovit u slučajevima gdje je potrebno primijeniti nadomjestke kosti da se postigne pravilna integracija kosti za implantate.

Faktori rasta u PRP pripravcima pomažu nadomjestcima da se brže vežu s pacijentovom vlastitom kosti. Rutkowski je izvijestio da je u jednoj od njegovih studija postojala povećana radiografska gustoća kosti tijekom dva inicijalna tjedna nakon tretmana PRP-om u usporedbi s područjima gdje nije bilo tretmana PRP-om.



On pretpostavlja da je oko 10% praktičara implantologa već koristilo PRP tretman i predviđa da će to postati uobičajeno kako bude više znanstvenih studija.

O AAID-u

AAID je smješten u Chicagu i ima više od 3500 članova. To je prva organizacija posvećena održavanju najviših standarda implantologije putem potpore istraživanjima i edukaciji za napredak sveopćeg implantološkog znanja. ■

Za više informacija posjetite www.aaid.com

„Ubrzano zacjeljivanje cilj je kojeg smo tražili u implantologiji, a sada imamo tretman koji aktivira prirodni proces zacjeljivanja. To je vrlo obećavajući razvoj za implantologiju”, objašnjava Rutkowski.

Izloženost alkalnim tvarima može rezultirati oštećenjem zuba

University of Gothenburg, priopćenje za tisak

GOTHENBURG, Švedska:

Dugo je poznato da kiseline mogu erodirati caklinu zuba, ali nova studija iz Švedske sa Sahlgrenska Academy na University of Gothenburg pokazuje da jako alkalne tvari mogu također oštetiti zube – tvari s visokom pH vrijednošću mogu razoriti dijelove organskog sadržaja zuba, ostavljajući caklinu osjetljivijom.

„Istraživanje pokazuje da izloženost alkalnim tvarima može rezultirati oštećenjem zuba, ali da je proces različit od procesa izazvanog izloženosti kiselinama ili kiselim napitcima”, kaže Fabian Taube, higijeničar za rad i jedan od istraživača s ove studije.

Pažnju istraživača privukle su profesionalne ozljede nastale pri popravljanju automobila. Zajednički nazivnik bila je izloženost alkalnim odmaščivačima koji su sprejani na različite dijelove automobila. Pokazalo se da sprej ima pH vrijednost između 12 i 14, a to je vrlo alkalno.

Nova dentalna udruga nudi ekološki svjesnim pacijentima jednostavan način uštede vode dok se brinu za svoje zube.

„Izloženost ovoj supstanci uništila je površinu zuba, rezultirajući lisatom caklinom”, kaže prof. Jörgen Norén, stariji dentalni dužnosnik na Sahlgrenska

Academy. „Ova vrsta oštećenja značajno povisuje rizik od karijesa i ostalih oštećenja zuba.”


Alkalni odmaščivači koriste se u prehrambenoj industriji zajed-

no s ostalim tvarima za čišćenje profesionalnih kuhinja. Uobičajeni su i u automobilskoj industriji za uklanjanje vandalskih šaranja. „Profesionalna oštećenja zuba

zbog izloženosti alkalnim tvarima vjerojatno nisu tako uobičajena kao oštećenja nastala kiselim tvarima, ali postaju problem kada poslodavci ne obavijeste zaposlenike o riziku ili im ne daju ispravnu zaštitnu opremu”, kaže Taube. U istraživanju su ekstrahirani zubi izloženi odmaščivačima i ostalim alkalnim solucijama. Uzorci cakline proučavani su skening-elektronskim mikroskopom i analizirani korištenjem različitih spektroskopskih metoda. Istraživači su otkrili da se organski materijal na zubnoj površini rapidno otapa. Rezultati pokazuju da su organske komponente cakline također pogođene kako caklina postaje poroznija.

„Međutim, nismo bili u stanju pokazati da alkalne tvari mijenjaju sastav minerala koji čine glavnu komponentu cakline”, kaže Taube. „U tom smislu, razlikuju se od učinka izloženosti kiselinama.”

Studija je napravljena pri Department of Occupational and Environmental Medicine na Sahlgrenska Academy i objavljena je u Journal of Dentistry. ■



Slika površine cakline skening-elektronskim mikroskopom nakon 8 sati izloženosti otopini NaOH (uvećanje 2000x). (DTI/Photo courtesy University of Gothenburg)

Budućnost endodoncije: revaskularizacija pulpe

Regeneracija pulpnog tkiva kao nova metoda tretmana iritantne, inflamirane i nekrotične pulpe

Autor dr. Philippe Sleiman, Libanon

Konvencionalni način tretmana nezrelih zuba s peri-radikularnim apscesom pribjegavanje je metodi apeksifikacije u kojoj koristimo kalcijev-hidroksid kao intrakanalni lijek nakon instrumentacije tankih zidova kanala.^{1,2} Kalcijev-hidroksid pokazao se učinkovitom intrakanalnom medikacijom, budući da stvara okoliš pogodan za formaciju mosta tvrdog tkiva na apeksu.^{3,4} Pa ipak, ima jedan važan nedostatak do kojeg dolazi zbog njegove visoke pH vrijednosti: probavit će tkiva koja su u direktnom kontaktu s njim i na taj način uništiti tkiva koja imaju potencijal diferencijacije u novo pulpno tkivo. To sve zajedno rezultira zubima s tankim

Ova metoda oslanja se uglavnom na ponovni rast pulpe iznad preostalog pulpnog tkiva. Bazirana je na prisutnosti nediferenciranih mezenhimalnih stanica u pulpi i u dentinu koje će dati poticaj matičnim stanicama. One se nakon ozljede diferenciraju u odontoblastoidne stanice koje su kasnije odgovorne za formaciju dentinskih mostića. Novost kliničkog slučaja prikazanog ovdje jest ta da je to jedan od nekolicine publiciranih koji pokazuju korištenje dvojne antibiotičke paste i tkivnog inženjeringa za apeksifikaciju.

Klinički slučaj

Mlada pacijentica upućena je u ordinaciju, a osjećala je bol u području donjeg molara. Rtg-snimka otkrila je leziju na oba korijena s

nisu pokazivali znakove krvarenja, ali je preostala pulpa bila vrlo jasno vidljiva pod mikroskopom. Nakon obilne irigacije koristeći klorheksidin i u mezijalnom i u distalnom korijenu, postavljena je SmearClear solution (SybronEndo) i napravljena je pasivna aktivacija s #10 K-instrumentom u mezijalnom kanalu sa samo nešto krvarenja. Za ispiranje svih kemikalija korištena je destilirana voda te je postavljena dvojna antibiotička pasta. Nakon toga privremeno je postavljen stakleni ionomer i preko njega kompozit (Sl. 2). Pacijentica nije osjećala bol, samo laganu nelagodu.

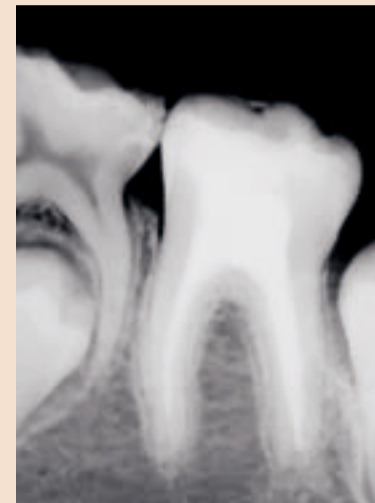Kontaktirao sam pacijentičine roditelje u nekoliko navrata zbog kontrolnog pregleda, ali mi, na žalost, nisu odgovarali. Nakon 18

problem. Napravljen je konvencionalni tretman korijenskog kanala budući da su korijeni bili potpuno sazreli. Uporabljani su TF (twisted files) za silaznu tehniku i proširivanje apeksa do #45 u mezijalnom i #50 u distalnom korijenu korištenjem K3 instrumenta s koničnošću od .04, a korijenski kanali su brtvljeni s RealSeal (SybronEndo; Sl. 4). Pacijentica je upućena svom stomatologu zbog nadogradnje molara.

Rasprava

Pokušaji regeneracije pulpnog tkiva pod stanjem upale ili nekroze pulpe dokazano su bili neuspješni.⁷ U prisustvu infekcije, matične stanice pulpe čine se nesposobne za mineralizaciju i odlaganje mostića tercijarnog dentina. Stoga je nužno dezinficirati korijenski kanal na način da ne ometa zacjeljivanje i tkivni inženjering pulpe sa zidovima korijenskog kanala.⁸

Dezinfekcija sustava korijenskih kanala postiže se obilnom irigacijom nakon koje slijedi primjena mješavine antibiotika nekoliko tjedana. Antibiotička pasta trebala bi se obnoviti samo kad se pokažu klinički znakovi poput boli i neugode, a to se obično događa unutar nekoliko tjedana nakon tretmana. U cilju očuvanja pulpnog vezivnog tkiva, koje izgleda ima zaštitnu funkciju za daljnji razvoj matičnih stanica, upotrijebljen je klorheksidin glukonat za intrakanalnu irigaciju umjesto NaOCl zbog vrlo



Slika 4

metronidazol).

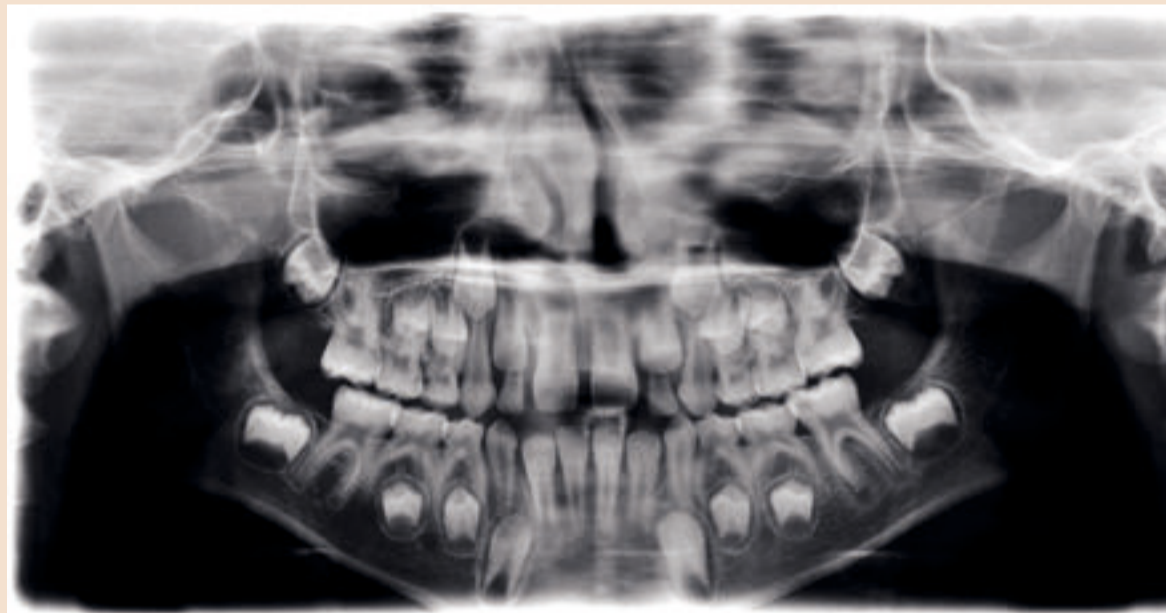Amoksicilin je antibiotik širokog spektra koji ima baktericidni učinak i sposoban je inhibirati sintezu bakterijske stanične membrane tijekom njihove razvojne faze zbog kompetitivne inhibicije transpeptidaze. Klavulanska kiselina ima nisku antibakterijsku aktivnost, ali se nepovratno inkorporira u beta-laktamazu inhibirajući rastvaranje amoksicilina. Zub se hermetički zatvara kompozitnom restauracijom i staklenim ionomerom kao privremenim sredstvom.

Autor bi želio zahvaliti Phd Yuliji Vorobyevoj, tumaču i prevoditeljici za pomoć s ovim člankom.⁹

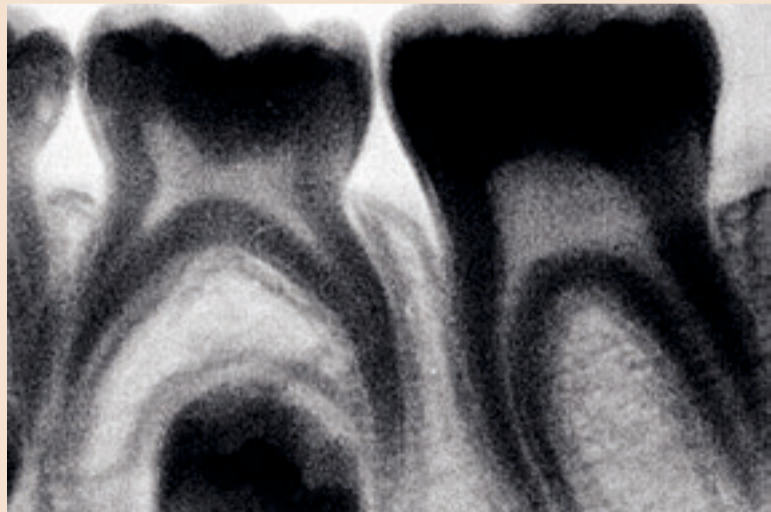
Urednička bilješka: Potpuna lista literature dostupna je kod izdavača.

O autoru

Dr. Philippe Sleiman endodont je i instruktor pri Lebanese University Dental School. On podučava i održava hands-on endodontske tečajeve širom svijeta. Objavio je radove u nekoliko endodontskih publikacija. Dizajnirao je instrumente za Hu-Friedy. Dr. Sleiman može se kontaktirati na phil@cyberia.net.lb.



Slika 1



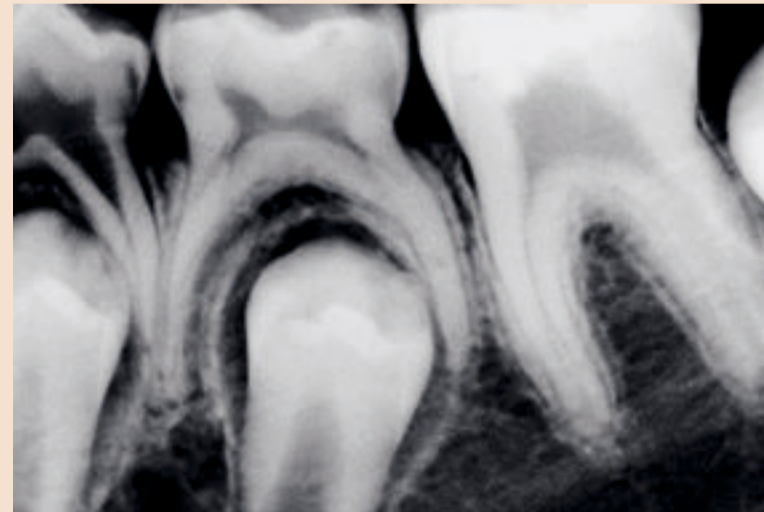
Slika 2

i slabim zidovima korijenova, podložnim frakturi.⁵

Regeneracija pulpnog tkiva prepoznata je kao nova metoda tretmana za zube s iritiranom, inflamiranom i nekrotičnom pulpom. Njezina glavna prednost leži u mogućnosti daljnjeg razvoja korijena i ojačavanja dentinskih zidova odlaganjem tvrdog tkiva što učvršćuje zube protiv fraktura.⁶

nepotpuno formiranim mezijalnim kanalima, s obzirom na duljinu i promjer (Sl. 1).

Nakon rasprave o slučaju s pacijentičnim roditeljima i objašnjenja nove tehnike, otvorio sam molar u vrlo čistim uvjetima. Distalni korijen pokazivao je znakove laganog krvarenja tako da je pulpa bila relativno vitalna. Mezijalni korijeni



Slika 3

mjeseci stigao je njihov poziv kojim su me obavijestili da pacijentica osjeća nelagodu. Odmah sam ih naručio na pregled. Bio sam iznenađen vidjevši na rtg-snimci potpunu formaciju mezijalnih korijena i zatvaranje distalnog korijena (Sl. 3). Razlog nelagode bilo je koronalno puknuće kompozita s jednim izgubljenim dijelom pa je koronalna propusnost bila osnovni

dobro poznatog efekta rastvaranja mekih tkiva kojeg ovaj ima.^{9,10} Uklanjanje zaostatnog sloja esencijalno je za intimni kontakt između matičnih stanica i prehrabne tvari koje dolaze iz zaštitnog sloja.

Stavljanje antibiotika nužno je za slijed ove procedure. U ovom slučaju korištena je mješavina dvaju antibiotika (Curam, amoksicilin s klavulanskom kiselinom i

Dugoročna zaštita od karijesa putem micelija koji se vežu na zub?

Novo istraživanje pokazuje da miceliji koji se vežu na zub mogu osigurati dugoročnu zaštitu od karijesa adherirajući se na površinu zuba i postupno otpuštajući inkapsulirane antimikrobne tvari. Predviđa se sustav isporuka poput formulacije temeljene na tekućinama za ispiranje usne šupljine što na kraju pojednostavnjuje primjenu i povećava suradnju pacijenta kod kuće.

Istraživači s University of Nebraska Medical Center, Omaha i University of Florida, Gainesville, izvijestili su o svojim otkrićima u Journal Antimicrobial Agents and Chemotherapy, izdanju od studenog 2009. godine.

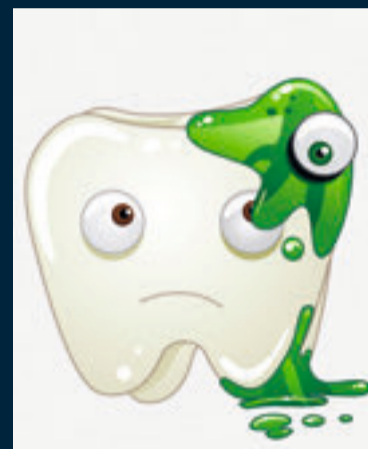
Zbog prirode karijesa koji se pojavljuje u epizodama, dugotraj-

Nova istraživanja o zaštiti površine zuba pomoću inkapsuliranih antimikrobnih tvari

ne prednosti periodičnog tretmana koji se primjenjuje kod rutinskih posjeta ordinaciji minimalne su. Ostali sustavi isporuka koji su razvijeni za održavanje koncentracije primjenjenog sredstva, uključujući bioadhezivne tablete, flastere, filmove i gelove, nisu baš učinkoviti na površini zuba i često uzrokuju iritacije što rezultira lošom suradnjom pacijenta.

Zajamčen je naglasak na potrebi terapijskih strategija koji ciljaju na bakterijski aspekt bolesti i platforma za isporuku koja bi mogla održati koncentraciju sredstva na površini zuba. U studiji su razvi-

jeni miceliji koji se vežu uz zub (dijelovi molekula) i inkapsulirani s farnesolom, antimikrobnim



sredstvom koje se nedavno pokazalo učinkovitim protiv bakterije Streptococcus mutans UA159 koja uzrokuje karijes. Kada su testirani na modelu površine zuba, miceliji su bili sposobni brzo vezati i postupno otpuštati inkapsulirani farnesol.

Dodatno, u studijama inhibicije biofilma s micelijima koji sadrže farnesol pokazalo se da mogu inhibirati S. Mutans UA159 na puno većoj razini nego netretirani prazni kontrolni miceliji. „Platforma isporuke u vidu micelija koji se vežu na zub za prevenciju i tretman zubnog karijesa dizajnirana

je i pripremljena u ovoj studiji”, kazali su istraživači. „Predviđa se da miceliji koji se vežu na zub imaju potencijal za uklapanje u tekućine za ispiranje usne šupljine što može imati prednosti jednostavne primjene, kulturalne prihvaćenosti i poboljšane suradnje pacijenata.”

Ako želite skinuti kopiju članka posjetite www.asm.org. DT

(F. Chen, X.M. Liu, K.C. Rice, X. Li, F. Yu, R.A. Reinhardt, K.W. Bayles, D. Wang. 2009. Toothbinding micelles for dental caries prevention. Antimicrobial Agents and Chemotherapy, 53; 11: 4898–4902.)

(Source: American Society for Microbiology)

Zašto je geometrija najvažnija

Napio sa Stephen Buchanan, DDS, SAD

Augusta, GA, SAD: Američki istraživački projekt trenutno provodi istraživanja nove tehnike koja možda produži trajnost zubnih ispuna.

prirodne procese dok kontrolira veličinu svakog kristala. U teoriji, kristali bi trebali zaključiti minerale u hibridni sloj i zaštititi ih od propadanja.

"Stomatolozi više neće morati mijenjati ispune koje nisu čvrsto

Otprilike 60% svih zahvata u stomatologiji zamjene su restauracija kompozitnim materijalima u boji zuba.

Dr. Franklin Tay, Associate Professor of Endodontics na Medical College of Georgia School of Dentistry, dobio je dvogodišnju stipendiju u visini 250,000 dolara s US National Institute of Dental and Craniofacial Research za istraživanje prevencije starenja i degradacije spoja dentina i ispuna. To bi se trebalo postići ponovnim dodavanjem minerala u kolagen-sku strukturu kroz vođenu tkivnu remineralizaciju (GTR). To je novi nanotehnološki proces razvoja iznimno malih kristala bogatih mineralima i njihovog uvođenja u demineralizirane pukotine između kolagenih vlakana. Ideja dr. Taya potekla je iz njegova ispitivanja načina na koji se kristali stvaraju u prirodi primjerice u ljuski jajeta ili u školjkama. Kristali, zvani hidroksiapatiti, spajaju se kada dođe do interakcije između proteina i minerala.

Dr. Tay će koristiti kalcij-fosfat, koji je osnovni sastojak dentina, cakline i kostiju i dva proteinska analoga, koji se također mogu naći u dentinu, kako bi oponašao

vezani uz zub. Nadamo se da će im korištenje ovih kristala tijekom postupka vezanja ispuna uz zub omogućiti čvrstoću koja će očuvati tu vezu”, kaže dr. Tay. "Naš je krajnji cilj postići da ovaj materijal sam popravlja oštećenja nastala djelovanjem bakterija tako da stomatolozi neće morati raditi ispune.”

Prema istraživanju predstavljenom u časopisu Journal of the American Dental Association, polovica svih kompozitnih ispuna u boji zuba ispast će u roku od 10 godina, a gotovo 60% zahvata u ordinacijama otpada na njihovu zamjenu. Ukoliko koncept GTR-a dr. Taya bude uspješan, stvorit će sustav kojim će se kristali nanositi u hibridni sloj nakon procesa jetkanja cakline.



www.generalturist.com

... prepustite nam organizaciju:

poslovnih putovanja, stručnih skupova i kongresa, konferencija, seminara, prezentacija proizvoda, incentive putovanja, team building programa, te putovanja na kongrese i sajmove u inozemstvu.

Uz tradiciju i nova partnerstva, idemo snažno dalje!

Generalturist – profesionalno, inovativno, i prilagođeno potrebama klijenata.



U pripremi: FDI – Annual World Dental Congress
2.-5.9.2010., Salvador da Bahia / Brazil
Brazil, Urugvaj, Argentina, 12 dana



U najavi: WID, Fachdental, FTI – The 2nd Future Trends in Implantology, GNYDM – Greater New York Dental Meeting

Za sve zainteresirane grupe izrađujemo program po mjeri!

Generalturist d.o.o., Odjel kongresa i sajmove, tel.: 01/ 4805 549, 4805 562, e-mail: kongresi-sajmovi@generalturist.com
Sve informacije o ostalim kongresima potražite na: www.generalturist.com

EROZIJA ZUBA

2. dio

Preventivne mjere

Budući da je erozivno trošenje zuba multifaktorijsko, preventivne se mjere moraju primijeniti uzimajući u obzir kemijske i biološke čimbenike te ponašanja pacijenata uključena u etiologiju i patogenezu erozije (Slika 6.) (2).

Preventivne mjere za čimbenike ponašanja

O pojavi i progresiji zubne erozije odlučuje način ponašanja (69). Ako često jedemo mnogo kiselih jela, to povećava opasnost od nastanka zubne erozije. I oralna higijena može utjecati na progresiju takvih lezija. Abrazivne procedure, poput četkanja, uklanjaju oslabljenu i demineraliziranu površinu tvrdih struktura zuba. Tako četkanje nakon erozivnog napada (70, 71) i vrsta zubne paste mogu djelovati na progresiju trošenja zuba (72).

Mjere za što manju izloženosti kiselinama

Kako bi se prevenirala zubna erozija najvažnije je smanjiti izloženost kiselinama. Vanjski izvori su uglavnom kiseline u hrani, ali tu se ubraja i način života (primjerice različite droge) i boravak u kiselom okolišu tijekom rada. Da bi se smanjila opasnost od erozija potaknutih hranom, pacijente bi trebalo upozoravati neka ne jedu kisele međuobroke kako bi omogućili slini da očvrstne erodiranu zubnu površinu. Treba ih upozoriti i na nezdrave načine života, kao što su uzimanje droga, alkohol i laktovegetarijanska prehrana, jer mogu povećati rizik od erozije (69). Zbog kiseloga okoliša najugroženiji su radnici s baterijama, u punionicima i oni u procesu galvanizacije, jer je tamo jako djelovanje sumporne ili klorovodične kiseline. Osobna zaštitna oprema (maske za disanje) i oprez kako se ne bi prešle granične vrijednosti koje su preporučili stručnjaci zaštite na radu, smatraju se važnim preventivnim mjerama za smanjivanje erozije u radnim okruženjima (73). Unutarnji čimbenici uključuju poremećaje povezane sa želučanom kiselinom u usnoj šupljini, a tu ubrajamo povraćanje i gastroezofagealni refluks. Te tegobe zahtijevaju kauzalnu terapiju (opći lijekovi, psihoterapija).

Mjere za smanjivanje mehaničkog učinka

Iz istraživanja obavljenih in vitro (74) i in situ (75, 76) može se zaključiti da mehanički stres na erodiranim površinama uzrokuje uglavnom četkanje zuba, ali i atricija zbog dodira zub-na-zub, trenja jezika ili abrazije okolnoga mekog tkiva pod kliničkim uvjetima. U dosadašnjim istraživanjima (77, 78, 79) istaknuto je da električne i ručne četkice zbog različitog pritiska variraju u moguć-

nostima da uklone krhku površinu demineralizirane cakline i dentina. Za razliku od toga, abraziju tijekom četkanja uzrokuju većinom zubne paste (80). Njihov abrazivni učinak određuje se prema veličini i količini abrazivnih zrnaca, pH-vrijednosti, puferskom kapacitetu i koncentraciji fluorida (80, 81). Smatra se da zubne paste s fluoridima ne samo da smanjuju erozivnu demineralizaciju, nego i abraziju erodiranih površina (82, 42). Zato bi se pacijenti s erozivnim lezijama trebali koristiti zubnim pastama s fluoridima i niskim stupnjem abrazivnosti.

Preventivne mjere za biološke čimbenike

Na razvoj erozije mogu utjecati biološki čimbenici, kvaliteta zubne strukture, svojstva sline, smještaj zuba i anatomija mekih tkiva (83). Čini se da je slina najvažnija u smanjivanju trošenja cakline i dentina u erozivnim/abrazivnim napadima zbog njezina puferskog kapaciteta i svojstva remineralizacije te stvaranja zaštitne pelikule na površini tvrdih zubnih tkiva (84, 85). Kserostomija ili hiposalivacija dosta je česta kod pacijenata tijekom radijacijske terapije glave i vrata, ali i kod onih s bolesnim žlijezdama slinovnicama (Sjögrenov sindrom) ili može nastati jatrogeno kao posljedica nekih sistemskih lijekova. Rios i suradnici (86) istaknuli su da slina stimulirana korištenjem žvakaćih guma bez šećera pomaže remineralizaciju kod erozivnog/abrazivnog fenomena. Taj se učinak može pojačati ispiranjem mlijekom ili konzumacijom sira. Te su namirnice vrlo zanimljive, jer sadržavaju više kalcija i fosfata negoli voda ili slina te mogu postati izvor tih tvari za remineralizaciju (87). Slina je također odgovorna za stečene pelikule – one su fizička zapreka koja štiti zub od erozivnog napada (83, 87). Na taj se način sprječava doticaj kiseline i površine zuba te smanjuje topljenje hidroksilapatita. Zaštita zubne površine uz pomoć stečene pelikule potanko je opisana u literaturi i dokazana u mnogobrojnim istraživanjima (88, 89).

Preventivne mjere za kemijske učinke

Utjecaj terapije fluoridima na progresiju erozije cakline i dentina analiziran je u nekoliko studija (90, 91). Stvaranje sloja sličnog kalcijevu fluoridu - CaF₂ te njegov zaštitni učinak ovise o pH-vrijednosti, koncentraciji fluora (F) i vrsti korištenih fluoridnih soli (92). Preparati s visokom koncentracijom fluorida, kao što su tekućine za ispiranje usta, gelovi i lakovi, povećavaju otpornost na abraziju i smajuju razvoj caklinske i dentinske erozije in vitro i in situ (90, 93). Za razliku od preparata s visokim udjelom fluorida, zubne paste s 1000 ppm fluora vrlo

malo i ograničeno utječu na abraziju erodiranog dentina i cakline, gotovo poput onih nefluoridiranih (88). U jednoj nedavnoj studiji istaknuto je da je pasta s 5000 ppm fluorida imala isti učinak kao i ona od 1100 ppm na erodirani te na erodirani i abradirani dentin (42). Posljednji podaci upućuju na to da fluoridi mogu zaštititi zubnu strukturu od teške erozije kod pH-vrijednosti 2,35 i 3,0 (94, 95). Hove i suradnici (96) istaknuli su da intenzivna aplikacija fluorida dobro štiti caklinu od erozije u uvjetima stimuliranoga želučanog refluksa kod pH-vrijednosti 2,0, a Willumsen i njegovi kolege (97) uočili su da fluoridi nisu zaštitili caklinu kod pH-vrijednosti 1,2. Ostali podaci pokazuju da topikalna aplikacija fluorida može zaštititi caklinu i dentin od kombinacije abrazije četkanjem i erozije kod pH-vrijednosti od oko 3,0 (98, 99), ali ne i od atricije cakline i dentina (100).

Alternativna preventivna metoda mogla bi uključivati primjenu sredstava za podmazivanje na mjestu trošenja. Primjerice, Kaidonis i suradnici (101) istaknuli su sljedeća sredstva za podmazivanje: prah kalcijeva fluorida (CaF) te mješavinu kalcijeva fluorida i maslinova ulja – oba su na mjestu doticaja smanjila trošenje cakline u usporedbi sa suhim stanjem (bez dodatnog sredstva za podmazivanje).

Nedavno su se ispitala i ostala sredstva poput tetrafluorida (TiF₄, ZrF₄, HfF₄ u koncentracijama između 0, i 10 %, te pH 1-2), a posebice se istraživalo na koji način titanijev tetrafluorid sprječava eroziju. Nekoliko istraživanja in vitro s otopinom TiF₄ dokazalo je inhibitorski učinak na nastanak zubne erozije (92, 102), što se ne pripisuje samo fluoridu nego i titaniju. Nedavno je završena studija o progresiji caklinske erozije u kojoj se uspoređuje eksperimentalna 4-postotna otopina TiF₄ i komercijalni lak (NaF). Eksperimentalni premaz s TiF₄ bio je bolji u zaštiti negoli komercijalni premaz (NaF), a otopina TiF₄ nije utjecala na smanjivanje trošenja cakline (103). Nažalost, preparati s TiF₄ imaju jako kiselu pH-vrijednost (pH 1-2), što pacijentima ne dopušta samoaplikaciju.

Jedna od preventivnih mjera može biti i smanjivanje erozivnog potencijala kiselih napitaka dodavanjem iona (kalcija, fosfata i fluorida). Tako ako dodamo kalcij, smanjuje se erozivna snaga čistih kiselina i kiselih napitaka, posebice kod erozije cakline (104, 105, 106). Larsen i Nyvad (107) te Larsen i Richards (108) istaknuli su da mješavine s dodatkom fluorida u koncentracijama koje ne potiču toksične popratne pojave, ne mogu smanjiti erozivna lezije. U njihovim studijama kaže se da dodatak niskih koncentracija kalcija, fosfata i fluorida nije sma-

nijio erozivnost otopina s pH-vrijednostima manjima od 4,0 (6).

Fluoridi su ključni za održavanje oralnoga zdravlja, posebice u prevenciji oštećenja tvrdih zubnih tkiva (109). Zbog toga se u preparatima za promicanje oralnoga zdravlja istraživalo nekoliko spojeva fluora, kao NaF, SnF₂ ili TiF (110). Otkriveno je da su vrlo djelotvorni preparati fluora s kositrom, baš kao što se i mislilo već prije nekih pet desetljeća (111).

Osim što ima antimikrobna svojstva, kositar štiti od demineralizacije zahvaljujući sposobnosti da reagira (112) i preoblikuje zubnu površinu (113), a rezultat je veća otpornost na karijes. Doista, u mnogobrojnim su se studijama istraživala svojstva kositra i potvrdio njegov učinak u zaštiti od karijesa, pa rezultati obećavaju. U eksperimentalnim modelima karijesa, topivost cakline je smanjena poslije demineralizacije mliječnom kiselinom za oko 80 % samo nakon primjene 0,2-postotne otopine SnF₂ (114). U drugom istraživanju terapija sa SnF₂ rezultirala je znatno smanjenom topivošću cakline negoli terapija natrijevim fluoridom (115). Premda se preparati kositrenog fluorida promoviraju kao lijek izbora za smanjenje topivosti cakline, rjeđe se upotrebljavaju (barem u Europi) (2), zbog ograničene stabilnosti SnF₂ u zubnim pastama ili loše formule, posebice kad je riječ o okusu. Zbog toga se radije odabiru alternativni fluoridi poput natrijeva- ili amin-fluorida (AmF) te natrijeva monofluorofosfata (116). U posljednjih nekoliko godina kositreni je fluorid ponovno u središtu pozornosti.

Već preporučene mjere u prevenciji erozije četkanjem uključuju i zaštitni plašt od smole na zubima (117) ili topikalnu fluoridaciju, što povećava otpornost zubne strukture na erozivno trošenje (118). Nije moguće uvijek ukloniti uzroke trošenja zuba te je potrebno razviti i druge preventivne mjere (117).

Xylitol može stvarati komplekse s kalcijem, prodrijeti u demineraliziranu caklinu i umiješati se u prijenos otopljenih iona iz lezije u demineralizirajuću tekućinu te tako smanjiti difuzijski koeficijent kalcija i fosfata iz lezije u otopinu (119, 120).

Kiselim se otopinama alternativno mogu dodati metalni ioni poput željeza koji im, čini se, smanjuju erozivnu snagu (121). Željezo može sudjelovati u remineralizaciji cakline, u nukleaciji apatita, zamjeni za kalcij u apatitu i inhibiciji demineralizacije (122). Važno je istaknuti da istraživanja u kojima se analizira učinak dodavanja željeza u bezalkoholna pića u visokim koncentracijama iona, ioni mogu imati toksične učinke (123). Zbog svega toga prije nego su potrebna daljnja istraživanja koja će uzeti u obzir sve te čimbe-

nike, posebice promjene okusa, stabilnost otopine i sistemski učinak na pacijente. Potrebno je obaviti i istraživanja o uticaju modificiranih bezalkoholnih pića na eroziju dentina.

Aplikacija kalcija

Istraživanja o zubnom karijesu pokazuju da bi veća koncentracija kalcija u slini i plaku mogla povećati unos fluorida i njihovo zadržavanje te pojačati učinak u procesima demineralizacije i remineralizacije. Pokušavajući spriječiti zubnu eroziju razumno bi bilo povećati koncentraciju kalcija u slini, jer bi mogao pomoći u odlaganju fluorida na zubno tkivo i stvaranje zaliha CaF₂(6). Trenutačno postoji samo nekoliko studija o utjecaju na eroziju zubnih pasta obogaćenih kalcijem. Lennon i suradnici (124) analizirali su djelovanje paste s kazein/kalcijevim fosfatom (Topcalom) na eroziju cakline in vitro. Topcal i kombinacija Topcala s 250 ppm fluorida samo su neznatno štitali od erozije i bili su znatno manje učinkoviti od visoko fluoridiranog amin-fluoridoga gela.

Rees i suradnici (125) te Piekarz i njegovi kolege (126) ustanovili su da je Tooth Mousse (CPP-ACP: kazein fosfopeptid– amorfnji kalcijev fosfat) (GC Asia Pty. Ltd. Japan) jako smanjio eroziju cakline uzrokovanu limunskom kiselinom (126) te kiselim sportskim napitcima (127). Ranjtkar i suradnici (128) izvjestili su da je atricijsko trošenje dentina in vitro gotovo uklonjeno nakon stalne primjene TM-a u usporedbi s klorovodičnim kiselim sredstvom za podmazivanje (pH 3,0) te deioniziranim vodenim sredstvom za podmazivanje (pH 6,1). Naizmjenična primjena TM-a također je smanjila trošenje dentina u kiselom i gotovo neutralnom okolišu, no moraju se istaknuti njegova svojstva podmazivanja i remineralizacije kad je riječ o smanjivanju erozivnog trošenja dentina (128). Učinak TM-a u smanjivanju erozivnog trošenja zuba zbog četkanja nije se ocjenjivao.

U nedavnoj studiji in vitro gotovo je uklonjeno atricijsko trošenje dentina i to kontinuiranom primjenom paste s antikariogenim sadržajem u obliku kazein fosfopeptid–amorfnog kalcijeva fosfata (CPP-ACP-a) i nanokompleksa (128). Naizmjenična primjena paste s CPP-ACP-om također je smanjila trošenje dentina kako u kiselom tako i u neutralnoj okolini, te se moraju istaknuti svojstva podmazivanja i remineralizacije u smanjivanju erozivnog trošenja dentina (128). To podupire spoznaja da CPP-ACP može smanjiti zubnu eroziju uzrokovanu limunskom kiselinom (125), bijelim vinom (126) i sportskim napitcima (127) te erozivno trošenje zbog abrazije četkanjem (129). Nakon tih analiza opravdano je istraživanje učinka CPP-ACP-a

na trošenje cakline zbog kombinacije atricije i erozije (129, 130).

CPP-ACP kao antikariogenog sredstvo potvrđen je in vitro, ali i in situ (131, 132). Tako je spriječio demineralizaciju i poticao remineralizaciju potpovršinske karijesne lezije u caklini i dentinu (133). CPP-ACP održava razinu zasićenosti kalcija i fosfata na površini zuba i zalihe neutralnih ionskih parova (CaHPO₄ 0) koji inhibiraju demineralizaciju i potiču stvaranje kristala hidroksilapatita u karijesnoj leziji (134). Može se otkriti i u sastavu plaka i na površini bakterijskih stanica tri sata nakon primjene tekućina za ispiranje usta sa CPP-ACP-om ili žvakaćim gumama (131). Na koji način CPP-ACP smanjuje erozivno trošenje, još se ne zna. Nalaz da TM povećava tvrdoću površine cakline erodirane colom (135) upućuje na to da njegov učinak na eroziju vjerojatno uključuje i proces remineralizacije. Za razliku od remineralizacije karijesne lezije, erodirana će površina prije biti popravljena odlaganjem minerala u poroznu zonu, negoli rastom kristala (136). Hipoteza je u skladu sa spoznajama da se na površini cakline nakon izlaganja sportskim napicima sa CPP-ACP-om stvaraju zrnate strukture (137).

Zbog premalo podataka zasad nije moguće dati konačan zaključak o učinkovitosti preparata bogatih kalcijem, kad je riječ o zubnoj eroziji. Potrebna su daljnja istraživanja kako bi se ispitalo preventivni učinak otopina kalcija i pasta bogatih kalcijem na eroziju cakline i dentina (6).

Primjena lasera

Posljednjih je godina sve veće zanimanje za istraživanje zaštitnog učinka lasera na demineralizaciju cakline i dentina. Proučavalo se nekoliko vrsta, kao ruby, CO₂, Nd:YAG i argonski, s različitim operativnim modovima i izlaznom energijom. Terapija laserom potiče nekoliko kemijskih promjena na zubnoj površini, uključujući smanjenje karbonata i promjene hidroksilapatita u fluorapatit ako se primjenjuju zajedno sa sredstvima fluorida (138).

Otopljena površina cakline može potaknuti rast kristala koji može smanjiti interprizmatске prostore te difuziju kiselina tijekom napada kiselina (139). Sve te kemijske i morfološke promjene zubne površine mogu smanjiti osjetljivost na erozivnu demineralizaciju.

Malo je istraživanja u kojima se analizira učinak primjene lasera na prevenciju erozivne demineralizacije - većina su u vezi s karijesom i neerozivnom demineralizacijom. Tsai i suradnici (140) usporedili su djelovanje terapije laserom (pulsni CO₂ i pulsni Nd:YAG - 83.33 J/cm²) na otpornost humane cakline in vitro. Laser Nd:YAG nije mogao povećati otpornost cakline na napad kiselinom (laktatna pufera otopina, pH 4, 5, 24 i 72 sata). Ali, primjena lasera Nd:YAG (0,5, 0,75 i 1 W) u kombinaciji s aplikacijom

fluorida (fluoridni gel i premaz) znatno je smanjila erozivno trošenje cakline u petodnevnoj studiji in vitro (141). Kad je erozivni napad bio produžen na 10 dana, kombinirana primjena lasera Nd:YAG i fluoridnog gela i dalje je uspješno smanjivala caklinsko trošenje, što se može zahvaliti niskim pH-vrijednostima fluoridnog preparata (142). Autori su istaknuli da je dentin osvijetljen laserom Nd:YAG 0,6 W otporniji na kisele napitke kao što su cola i bezalkoholna pića te voćni sokovi. Magalhães i suradnici (143) dokazali su, pak, da primjena lasera Nd:YAG (0,5, 0,75 i 1 W) nije smanjila erozivno trošenje dentina.

Zbog malo podataka još se ništa ne može zaključiti o uspješnosti primjene lasera na eroziju zuba, pa su potrebna dodatna istraživanja.

Inhibitori matriks-metaloproteinaza (MMP-a)

Matriks-metaloproteinaze (MMP) odgovorne su za hidrolizu izvanstaničnog matriksa tijekom remodelacije i razgradnje u oralnom okolišu. Organski matriks dentina (kolagen) može se razgraditi MMP-om u dentinu i slini. Ravnoteža između aktiviranoga MMP-a i tkivnih inhibitora metaloproteinaza (TIMP-a) kontrolira količinu ECM-remodeliranja/razgradnje (144). Čini se da je aktivacija MMP-a vrlo važna u progresiji dentinskog karijesa, budući da je nužan u razgradnji kolagena u karijesnoj leziji. Pojedinci s visokom koncentracijom MMP-a u slini osjetljiviji su na zubni karijes (145). Iako je premalo istraživanja o njegovu učinku u eroziji zuba, vjeruje se da se događaju slični procesi kao i kod karijesa (146). Tjäderhan i suradnici (146) ističu da se latentni oblici MMP2 i MMP9 mogu aktivirati u kiselim stanjima, a zatim slijedi neutralizacija kao i u karijesnom procesu kada pH-vrijednost zubnog plaka pada za nekoliko minuta nakon unošenja šećera dok god se ne neutralizira puferom iz sline. Zbog uključenosti MMP-a domaćina u progresiju karijesne lezije, na humanim zubima možda bi bilo zanimljivo pronaći inhibitore MMP-a za pacijente s visokim rizikom od nastanka karijesa, ali i erozije (147).

Za polifenole iz zelenoga čaja, a posebice epigalokatehin galat (EGCG), ustanovljeno je da imaju određen inhibitorski učinak na MMP (148). U nedavnom istraživanju o preventivnom djelovanju zelenoga čaja na trošenje zuba, istaknuto je da ispiranje tim napitkom smanjuje eroziju zuba i abraziju in situ (149).

Drugi mogući inhibitori MMP-a su klorheksidini (CHX), antibakterijski preparat za koji je ustanovljeno da inhibira aktivnost MMPa 2, 8 i 9 (154), ali i neutralne kao avokado, zrna soje i oleinska kiselina (150). CHX povoljno djeluje na dentinsku snagu in vivo kao MMP-inhibitor (151), kada se primjenjuje između napada kiselina i procedura adhezivnog lijepljenja. Njihov način djelovanja i učinak na eroziju zuba

još nije istražen te će se to vjerojatno učiniti u budućim studijama o prevenciji erozije zuba (6).

Restorativna terapija

Ovisno o stupnju trošenja zuba, restorativni postupak može se sastojati od adhezivnog postavljanja kompozitnog ispuna u pojedinim područjima erozije, pa sve do potpune rekonstrukcije u slučajevima jako uništene denticije. Opisi pojedinih tehnika nisu u sklopu našeg zadatka. Bez obzira na vrstu restorativne terapije, prevencija progresije trebala bi biti osnova za liječenje pacijenata s erozijom. To će povećati mogućnosti za uspjeh i osigurati dugotrajnost restorativnog zahvata (6).

ZAKLJUČAK

U kliničkoj stomatologiji neprestance raste zanimanje za što bolje razumijevanje etiologije i rješavanje trošenja zuba (152), budući da sve više starijih pacijenata ima svoje zube dok se na njima ne opaze znakovi velike istrošenosti (2). Sve je više i pacijenata s istrošenim i mliječnim i trajnim zubima (153, 154). Preporučuje se da se kliničko rješavanje trošenja zuba usredotoči na rano otkrivanje i prevenciju, a ne na razmišljanje o restorativnom pristupu (2).

Na osnovi podataka iz istraživanja in vitro i in situ, preventivne mjere za pacijente pogođene erozijom uključuju savjete o prehrani, stimulaciju protoka sline, fluoridaciju, modifikaciju erozivnih napitaka i odgovarajuće mjere oralne higijene (6).

Rano otkrivanje erozije važno je za uspješnu brigu i prevenciju progresije bolesti. Predstavili smo kratak pregled etioloških čimbenika te dali preporuke za procjenu i brigu o pacijentima s erozivnim promjenama. To uključuje cjelovitu medicinsku povijest bolesti kako bi se, uz ostale oblike trošenja zuba, mogli identificirati mogući rizični čimbenici. Važno je i za određivanje etiologije i pomaže usmjeriti terapiju. Bez obzira na to može li se ili ne odrediti etiologija, treba se primijeniti preventivni protokol. Pacijent se mora redovito nadzirati uz pomoć fotografija ili otisaka te modela zuba, kako bi se odredila prava metoda i postigao uspjeh. Za to je idealan tim primarne stomatološke zaštite, jer može uspješno pružiti tu uslugu pacijentima sa zubnom erozijom i drugim oblicima trošenja zuba (9).

Potrebne su daljne kliničke studije kako bi se potvrdila vrijednost tih mjera. Zbog toga što se erozivno trošenje zuba ne može potpuno prevenirati preporučenim mjerama, potrebno je razviti nove s još većim zaštitnim potencijalom i kliničkom prihvatljivošću. **DT**

Urednička bilješka: Potpuna lista literature dostupna je kod izdavača.

POVEĆAJTE DOŽIVLJAJ ZA IMPLANTOLOŠKE PACIJENTE

Napisao Roger P. Levin, DDS

Trenutna ekonomija izmijenila je način na koji gledamo prihod i profitabilnost. Prije krize, usluge poput implantata imale su nevjerojatan porast. Kako ekonomija postavlja teži teret na kreditne sposobnosti vaših pacijenata, izborni postupci, poput implantologije, počinju osjećati posljedice recesije. Unaprijeđenje pacijentovog doživljaja može pomoći u osiguranju boljeg implantološkog uspjeha.

Motivirajte pacijente pogodnostima

Implantati bi se trebali poimati kao praksa unutar prakse. Ne možete očekivati uspjeh ako vodite implantološki sustav poput ostalih vrsta usluga. Budući da je prihvaćanje implantološkog zahvata emocionalna odluka, morate svoje pacijente oduševiti i motivirati pogodnostima takvog zahvata.

Koristite sljedeće sugestije za povećavanje doživljaja implantologije:

- Potaknite praktičare koji vam upućuju pacijente da vam šalju sve potencijalne pacijente. Svaki pacijent kojem nedostaje zub kandidat je za implantološki zahvat. Radite prisno s praktičarima koji vam upućuju pacijente da pokažete pogodnosti implantologije za sve upućene pacijente.
- Naručite pacijente za implantološki zahvat unutar sedam ili manje dana. Što više čekaju na termin izbornog zahvata, veća je vjerojatnost da se neće pojaviti.
- Odredite koordinatora za implantološke zahvate - Implant Treatment Coordinator (ITC). ITC je posebno uvježbana osoba koja ima sposobnost dogovoriti visok postotak zahvata kao i upravljati financijskim dogovorima.

Nadmašite pacijentova očekivanja

Pacijenti koji dobivaju dentalne implantate općenito su zadovoljni rezultatom, osobito kad dobiju izvrsnu i pravodobnu informaciju tijekom procesa zahvata i od kirurga i od liječnika koji će raditi restauracije. S jasnim predodžbama o zahvatu i vremenu koje je potrebno, pacijenti se osjećaju uključeni i više sigurni. Većina implantata još uvijek se postavlja u mnogim praksama

pa je važno staviti što manje odgovornosti na pacijenta. Levin Group sugerira da napišete svaki korak interdisciplinarnog procesa i odredite kako ćete komunicirati o sljedećim koracima, vremenim okvirima i novčanim naknadama koji će se pojaviti tijekom terapije.

Zaključak

Uspjeh vaše implantološke prakse počiva na vašoj interakciji s pacijentom. Kad se stvori jedinstvena veza, pacijenti su zadovoljni ishodom i iz estetske i iz funkcionalne perspektive. Objašnjavanje vrijednosti zahvata pomaže pacijentu shvatiti pogodnosti implantata bez obzira na novac koji moraju potrošiti. Pokušavate odlučiti gdje smjestiti implantološku stranu vaše prakse? Čitatelji „Implant Tribunea“ imaju mogućnost dobivanja 50%-tnog popusta na Levin Group Practice Potential Analysis™ — šestostupnu, evaluaciju u ordinaciji stvorenu za identifikiranje pravog potencijala vaše prakse. Nazovite (888) 973-0000 I spomenite „Implant Tribune“ ili pišite na e-mail adresu customerservice@levingroup.com s „Implant Tribune“ navedenim kao subjektom.

O autoru

Dr. Roger P. Levin osnivač je i glavni izvršni direktor Levin Groupe, vodeće tvrtke za upravljanje implantološkim praksama. Levin Group omogućuje Total Implant Success™, vrhunska sveobuhvatna konzultantska rješenja za doživotni uspjeh implantolozima u Americi i širom svijeta. Levin Group
10 New Plant Court
Owings Mills, Md. 21117
(888) 973-0000 or
(410) 654-1234
customerservice@levingroup.com
www.levingroupimplant.com



IZAZOV ESTETIKE

Markus Jedlinski objašnjava kako HeraCeram Matrix system iz Heraeusa može pomoći u stvaranju savršenih estetskih restauracija

Izrada prirodnih, estetskih restauracija stalni je izazov za zubne tehničare. Mogućnost izvedbe estetike ne zahtijeva kreativni duh, već sposobnost kopiranja da bi se proizvela savršena imitacija. Međutim, uspjeh također ovisi o tome koji materijali mogu najsvršenije imitirati optička svojstva prirodne strukture zuba. HeraCeram Matrix system iz Heraeusa korišten je u sljedećem prikazu slučaja.

Prikaz slučaja

Prva procjena početne situacije otkrila je vrlo abradiranu denticiju (slika 1). Pacijent je htio restauraciju oblika i dužine prirodnih zuba. Trebala se zatvoriti i lagana dijastema. Namjera tretmana bila je restaurirati okluziju prednjim vođenjem/vođenjem očnjakom, kao i korekcija preranih kontakata u okluziji. Cilj je bio izrada savršene restauracije uzimajući u obzir estetske i funkcijske aspekte. U konzultaciji sa stomatologom odlučeno je da je najbolja opcija potpuna rehabilitacija gornje denticije koja bi trebala biti što je moguće manje invazivna. Očnjak je također bio toliko abradiran u početnoj situaciji da su pretkutnjaci bili već preuzeli laterotruzijsko vođenje (slika 1a). Stomatolog je stoga odlučio podignuti zagriz za dva milimetra kako bi se moglo rekonstruirati prednje zube na ispravnu duljinu.

Prvo navoštavanje

Sveobuhvatnim restauracijama, kao u ovom slučaju, od velike je pomoći prvo napraviti navoštavanje. Ovo je osobito praktično kad se korigira malokluzija da bi se prepoznao i liječio svaki nedostatak na početku tretmana. Navoštavanjem dobivamo predodžbu o planiranoj restauraciji. Prije izlivanja modela, otisak se odmašćuje korištenjem silikonskog agensa za vlaženje da se osigura neporoznost modela. Tada se izliva radni model zubnog luka, postavljaju se kolčići za svaki zub (za individualno navoštavanje), izrezuje se suvišak gipsa, izrađuje se baza za radni model zubnog luka, a na nju se još postavlja dio za split-cast (razdvojeni model). Gornji se model tada postavlja u artikulatorku prema kranijalnim odnosima, a donji model se artikulira prema miocentričnoj registraciji zagrizu. Preporuča se uporaba i mobilne gingivne maskice za uključivanje gingivne situacije u sljedeće radne faze. Izrađuje se silikonski indeks na nerazrezanom

radnom modelu, a silikon za masku može biti injiciran u indeks nakon što se model prepili i pripremi.

Preparacija pod mikroskopom

Rubovi preparacije pažljivo su prikazani i označeni pod mikroskopom. Pripremljeni su kalupi za gingivnu maskicu. Namjera je bila reproducirati anatomske oblike korijena zuba do oko sredine interproximalnog područja. Ovo je stvorilo primjerenu debljinu za gingivnu maskicu. Ostatak kalupa izrezan je na trimeru za kalupe, očvrstnut super-ljepilom i namješten natrag na bazu modela. Važno je osigurati preciznu repoziciju silikonskog indeksa. Mandibularne kretnje trebale bi se uzeti u obzir pri izradi dijagnostičkog navoštavanja. Prednji zubi navoštteni su do područja pretkutnjaka korištenjem voštanih ljuskica prirodnih prednjih zuba što su otprilike bile odgovarajuće za ispravan oblik i veličinu (slika 2).

Fokus na okluzalnim i aproksimalnim kontaktima

Sljedeća je faza navoštavanje gornjih stražnjih zuba. Kada se navoštavaju stražnji zubi, osobita pažnja se treba posvetiti na prednju/očnjakom vođenu okluziju i konture okluzalnih i aproksimalnih kontakata. Još samo treba dovršiti sitne, fine detalje oblika i funkcije zuba – neprekidnim praćenjem ekstruzijskih pokreta mandibule (sl. 3 i 4). Prednost je takvog detaljnog, konturiranog navoštavanja u tome što gotovo svako područje može biti početna točka za izradu restauracije. Putem proba dijagnostičkog navoštavanja omogućeno je dobivanje informacija vezanih uz postav osi zuba, središnje linije i konačne duljine zuba. Silikonski indeks navoštavanja potom je iskorišten za izradu konstrukcija za ljuskice s anatomske omjerima konture zuba (slika 5). Prva faza nakon prešanja obično je skidanje konstrukcije ljuskica korištenjem tlaka od 2 bara i 50 mμ staklenih kuglica. Sljedeća je faza pjeskarenje konstrukcija korištenjem otprilike 0.7-1.0 bara. Ovo je uklonilo sve ostatke s konstrukcija (slika 7).

Konstrukcije su također preparirane pod mikroskopom. Uklonjena su mjesta s previsokim kontaktom i bilo koji prevjesni rub preparacije. Prije napravljena gingivna maskica iskorištena je za provjeru dostupnosti prostora (slika 9).

Koncept nadograđivanja

Postojala je određena količina fleksibilnosti budući da je planirana

potpuna rehabilitacija gornje denticije. Pacijent je želio da boja zuba odgovara donjim zubima. Boja donjih zuba bila je između A3 i A3.5. Prirodni zubi imali su također pigmentacije. Ovo je omogućilo izraženiju karakterizaciju budućih zuba. Postoje brojne mogućnosti i tehnike za izradu punih keramičkih restauracija. U ovom slučaju odabran je HeraCeram porcelain iz Heraeusa. Odlični rezultati svjetlosne optike i visoka stabilnost koja se postiže HeraCeramom vrlo su dobre za pacijenta – ne samo s obzirom na estetiku, nego i u smislu pouzdanosti.

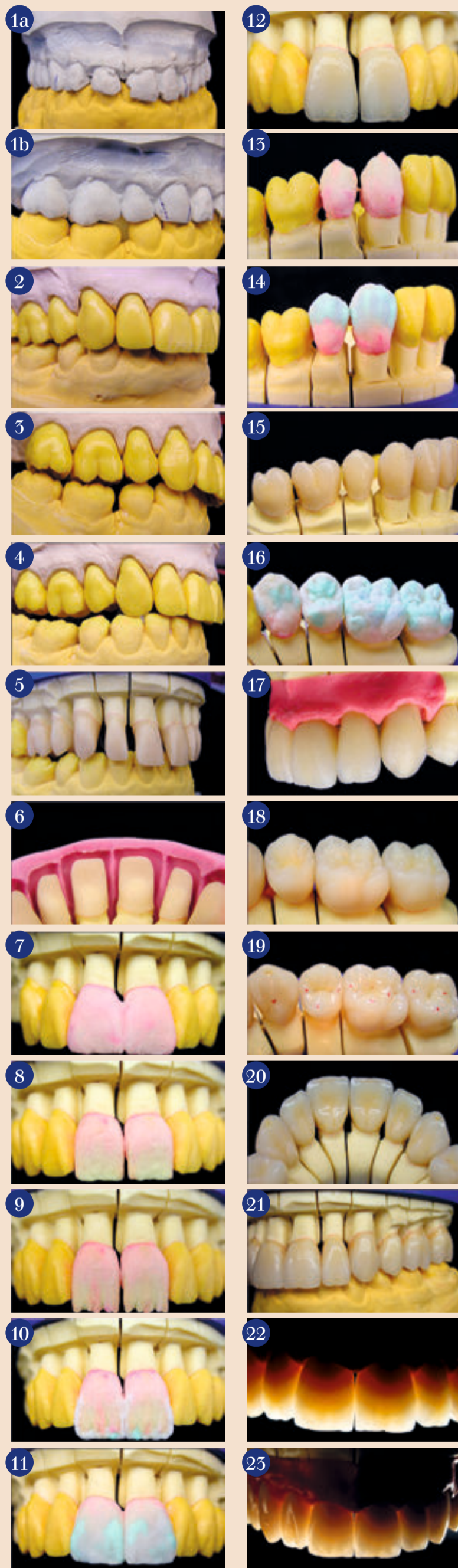Vrhunske oznake za optimalnu estetiku

Visoki estetski standardi postižu se korištenjem opalescentnog i fluorescentnog porcelana u rasponu HeraCeram Matrix range (Slike 10 – 15 + 18). Opal-incizalni i opal-transparentni porcelani koriste se za konačnu prilagodbu oblika zuba (slika 19). Nakon drugog pečenja dentina, sve krune su podvrgnute finiranju i oblikovani su sitni detalji oblika zuba. Interdentalni prostori oblikovani su tako da osiguraju mogućnost laganog i atraumatskog korištenja interdentalne četkice (slika 20). Okluzalni kontakti stavljeni su na plato (slika 22). Proksimalni kontakti oblikovani su sferično da se ne ometa mandibularni neposredni (trenutni) pomak kondila u stranu (ISS -immediate side shift). Ovo pojednostavljuje kasnije provođenje postupaka oralne higijene. Nakon pečenja glazure, bukalne se površine poliraju prahom plavućca. Ovo stvara efekt prirodne abrazije na grebenima i prevlaku glazure poput satena.

Rezultat: Potpune porcelanske restauracije impresivne su i to ne samo zbog njihove optimalne estetike ■

Opis slika:

Sl. 1a Početna situacija; Sl. 1b Početna situacija; Sl. 2 Navoštavanje; Sl. 3 Navoštavanje laterotruzijski; Sl. 4 Navoštavanje stražnjih zuba; Sl. 5 Konstrukcija za ljuskice; Sl. 6 Direktno nalijevanje; Sl. 7 Nakon skidanja; Sl. 8 Pripremljena konstrukcija; Sl. 9 Provjera dostupnog prostora; Sl. 10 Nadograđivanje dentina; Sl. 11 Nadograđivanje dentina nakon obrade; Sl. 12 Priprema mamelona; Sl. 13 Incizalni brid s transparentnim porcelanom; Sl. 14 Svršetak nadograđivanja s različitim incizalnim porcelanima; Sl. 15 Nakon prvog pečenja dentina; Sl. 16 Nadograđivanje očnjaka i pret-



kutnjaka; Sl. 17 Dodavanje incizalnog porcelana; Sl. 18 Restauracija nakon prvog pečenja dentina; Sl. 19 Dentinski i incizalni porcelani; Sl. 20 Prije peče-

nja glazure; Sl. 21 Stražnje krune prije pečenja glazure; Sl. 22 Transluminacija; Sl. 23 Transluminacija za ilustraciju savršenog prosijavanja

Keramika ostavlja svoj pečat
S uspješnom SLS formulom

