

# DENTAL TRIBUNE

The World's Dental Newspaper · Turkish Edition



İSTANBUL, OCAK 2019

ISSN: 1304-6098

Fiyatı: 12.00 TL

CİLT: 16

SAYI: 1

## Kısa Kısa

### Gebze Teknik Üniversitesi'nden LED Işık ile Aktif Hale Gelen Diş Macunu

Gebze Teknik Üniversitesi (GTÜ) Temel Bilimler Fakültesi Kimya Bölümü Öğretim Üyesi Prof. Dr. Mahmut Durmuş, "Fototerapötik Antimikrobiyal Diş Macunu Geliştirilmesi" isimli bir proje yürütüyor. Bu projede, dünyada olmayan

özel bir diş macunu ve diş macununu aktif hale getirecek LED lambalı bir diş fırçası üzerinde çalışılıyor.

Diş fırçası üzerindeki ışık ile aktive

edilerek diş fırçalama sırasında diş eti, diş minesini ve ağız içinde bulunan virüs ve mikrop gibi zararlı mikroorganizmaları temizleyerek daha hijyenik diş ve ağız bakımı sunacak.

Prof. Dr. Mahmut Durmuş, projesi "Bu diş macunu içerisinde bizim elde ettiğimiz orijinal fotosensler adını verdiğimiz bileşikler bulunmakta. Bunlar nano boyutta bileşikler, ışıktan aktif olduğu zaman sinekoksijen dediğimiz bir tür oluşturarak mikroorganizmaların ölmelerine neden oluyor" sözleriyle anlatmakta.

### Dünya, Genetik Tasarımlı Bebekleri Tartışıyor

Genetiği değiştirilmiş ilk bebeklerin Çin'de dünyaya gelmesi, etik tartışmaları beraberinde getirdi. Kasım 2018'de dünyaya gelen tüp bebeklerin genetiği CRISPR-Cas9 olarak bilinen bir teknolojiyle değiştirildi.

Dünyanın ilk genetik tasarımı bebeklerinin dünyaya gelmelerini sağlayan He Jiankui hakkında soruşturma başlatıldı. He, anne ve babaları HIV virüsü taşıyan bebeklerin HIV'e karşı bağışıklık kazanmaları için genetik tasarım yaptığını ileri sürüyor. Yapılan işlem, "insan deneyi" olarak değerlendirildiğinden etik tartışmalara neden oluyor. Genetik tasarımı, gelecek nesillere de kalıcı etkiler bırakması ve diğer genleri etkileyebilme ihtimali nedeniyle oldukça tehlikeli.

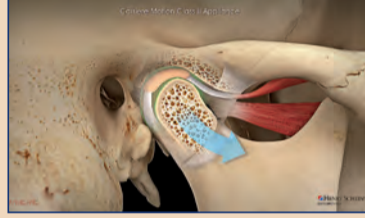## Haber



**TOİD Kongresi Tamamlandı**  
Türk Oral İmplantoloji Derneği'nin 30. Uluslararası Bilimsel Kongresi, 11-12 Ocak 2019'da Çırağan Palace Kempinski Otel'de gerçekleştirildi. Etkinlik, bilimsel programdan bir gün önce 10 Ocak günü yapılan ücretli kurslar ile başladı. Gala yemeği ise Cahide Müzikhol'de düzenlendi.

→ Sayfa 3

## Yenilik & Uygulama



### Önce Sagittal

Dr. Edward Angle maloklüzyonları, ortodontik tedavi için, ilk sınıflandırdığında, Sınıf I, Sınıf II, Sınıf III kategorilerini oluşturdu. Bu tek boyuttaki sınıflandırma sistemini bulduğunda Dr Angle sagittal ilişkinin birincil olduğunu, en hassas ve çözmesi en zor sorun olduğunu belirtmiştir.

→ Sayfa 4

## Röportaj



### Karadental'in 2019 Hedefi

Öğrencilik yıllarında çalıştığı dental sektörün dinamizminden etkilenen Selçuk Kara, 2011 yılında Karadental'i kurdu. Şirket, bugün 100'e yakın çalışanıyla büyük bir aile... 2019 hedeflerini sorduğumuz Kara, yeni yılda yurt dışına da hizmet vereceklerini söylüyor.

→ Sayfa 9

## Ajanda



**5. Kış Sempozyumu Abant'ta**  
5. Kış Sempozyumu, 22-24 Şubat 2019 tarihinde diş hekimlerini Abant'ta buluşturacak. Taksim International Abant Palace'da katılımcıları ağırlayacak olan bu etkinlik, Sakarya Diş Hekimleri Odası tarafından düzenleniyor. Hazırlanan bilimsel programın içeriği oldukça zengin.

→ Sayfa 11

## IDEX 2019 için Geri Sayım Başladı

Dental sektörde dünyanın en büyük üç fuarından biri olan IDEX İstanbul, 11-14 Nisan 2019 tarihleri arasında CNR EXPO Yeşilköy'de gerçekleştirilecek. Fuar ziyaretçileri, 4'üncüsü düzenlenen Dental Tribune Türkiye Sempozyumu ile bilimsel programdan da ücretsiz yararlanabilecek.

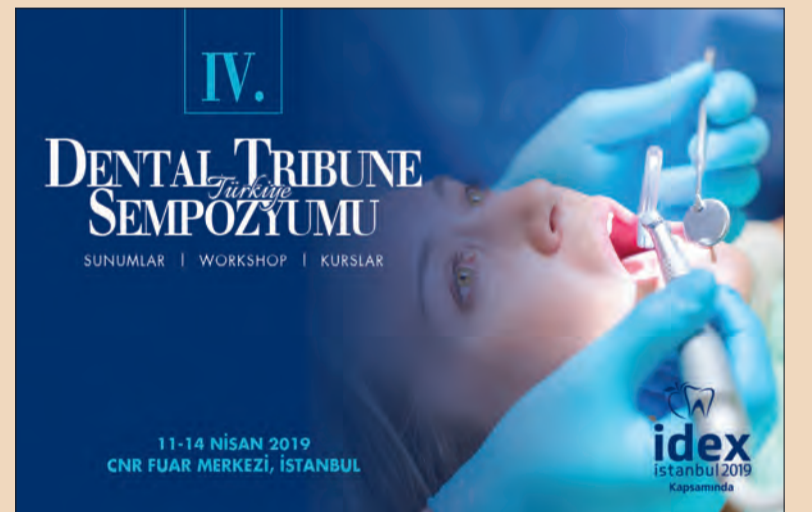Dental Tribune Türkiye  
Elvan Genç

İstanbul Ağız-Diş Sağlığı Cihaz ve Malzemeleri Fuarı'nın (IDEX İstanbul) 16'ncısı, ve DİŞ-SİAD (Diş Malzemeleri Sanayicileri ve İş Adamları Derneği) ve CNR Holding kuruluşlarından Pozitif Fuarcılık beraber organizasyonu ile 11-14 Nisan 2019 tarihleri arasında CNR EXPO Yeşilköy'de düzenlenecek.

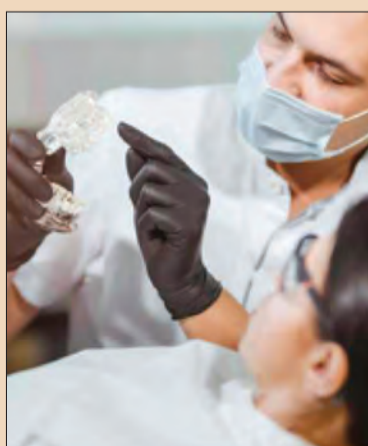Fuara 500'ün üzerinde firmanın, 1100'den fazla marka ile katılımı bekleniyor. Türk den-

tal sektörünün tek uluslararası etkinliği konumundaki fuar, 500 milyon dolarlık büyüklüğe sahip sektörün 2025 hedefi olan 1 milyar dolar ciroyu aşmasına katkı sağlayacak. Fuarı dünyanın dört bir yanından ve ülkemizin birçok ilinden, diş hekimliği fakülteleri, ağız ve diş sağlığı merkezleri, diş klinikleri ve diş hekimliği odalarını temsilen öğretim görevlileri ve hastane yöneticilerinden oluşan çok sayıda sektör profesyoneli ziyaret edecek.

→ DT Sayfa 2



## Diş Eti Hastalıkları İçin Tanı Testi

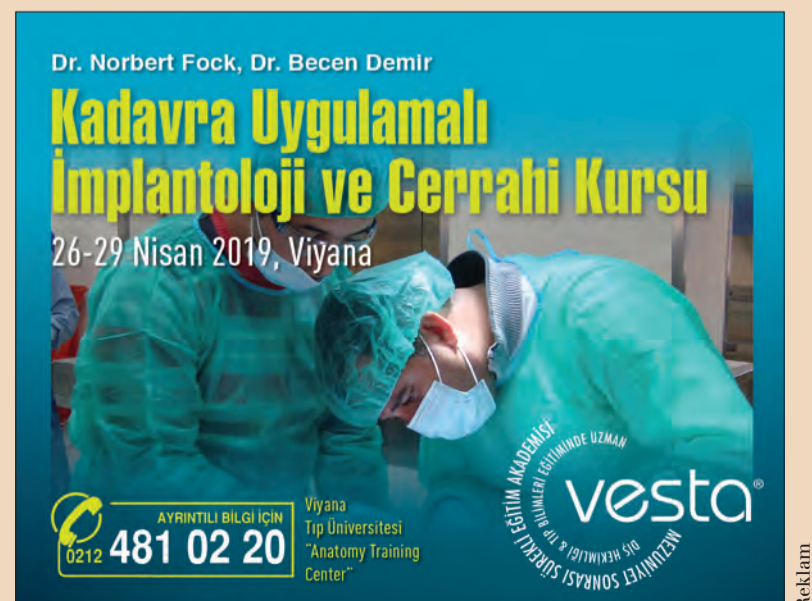

Dental Tribune Türkiye  
Elvan Genç

Diş eti hastalıkları ülkemizde oldukça sık görülüyor. Hastalıklara tanı koymak için var olan testler zaman alırken diş eti hastalıklarına yakalanma risklerinin tespiti konusunda yetersiz kalmakta. Bu ihtiyaçlarla yola çıkan İstanbul Gelişim Üniversitesi ve Aydın Üniversitesi bir proje geliştirdi.

→ DT Sayfa 2

Fotoğraf: İstanbul Gelişim Üniversitesi.



Reklam



editörden...

## Sevgili Meslektaşlarım,

Diş hekimliği, yapısı itibarı ile hem Tıp Bilimlerindeki tüm gelişmeleri takip ederken, bununla beraber Maddeler Bilgisindeki tüm yenilikleri, diğer meslek kollarına kıyasla en hızlı şekilde kendi bünyesine katan bir meslektir.

Bundan bir kaç yıl önce, bizlere bilim kurgu filmlerinden çıkma gibi gelen teknolojiler, günümüzde tüm meslektaşlarımızın yoğun şekilde kullandığı birer standart haline gelmiştir. Özellikle dijital iş akışının mesleğimize uyumlanması sayesinde hem hastaların hem meslektaşlarımızın yüzlerini güldüren, eskisinden çok daha hızlı, daha güvenilir, daha kesin, daha ucuz ve estetik sonuçlara ulaşmak bugün artık mümkün.

Bu gelişmeler ışığında, derimizdeki köşelerimizde dijital diş hekimliği gelişmelerine ve uygulamalarına daha çok yer vermek istiyoruz. Çünkü teknoloji, artık takip edilemeyecek hızda ilerlemekte, en son teknoloji olarak bizlerin beğ-

nisine sunulan cihazlar veya tedavi protokolleri kısa süre içinde güncelliğini yitirmekte ve eski teknoloji olarak görülmektedir. Fakültede öğrenilen ve öğretilen bilgiler, bir süre sonra güncelliğini yitirmekte, eksik ve yanlış olarak bile kabul edilebilmektedir. Hekimler olarak bizlere düşen; kendimizi bu duruma bilmez yenilik içinde devamlı güncel tutmak, bilgilerimizi toplantılar, kongreler, yazılı ve görsel yöntemlerle durmaksızın tazelemektir.

Dental Tribune olarak bizler de, elimizden geldiğince sizlere, bu meslekteki en yeni, en ileri ve en güncel bilgileri, gelişmeleri, teknolojileri sunmak ve bu baş döndürücü ilerleme günlerinde bir kılavuz olmayı istiyoruz.

Yeni yayın dönemimiz başlarken, 2019 hepimize sağlık, mutluluk ve huzur getirsin diyor ve herkese iyi çalışmalar diliyorum.

Dr. Evren Sütetin

← DT Sayfa  
1'den: Diş Eti Hastalıkları İçin  
Tamı Testi

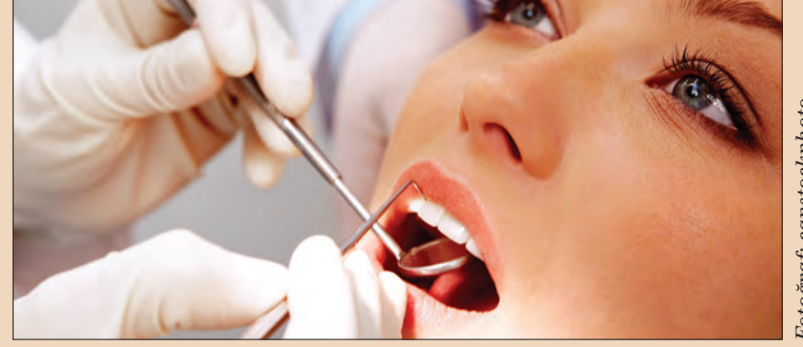Yaşam biçimi, genetik yatkınlıklarla birleşince birçok hastalığın sebebi haline geliyor. Diş sağlığında da durum farklı değil. Beslenme tarzından düzenli ağız bakımına, stresten diş hekim kontrollerine kadar birçok faktör sağlıklı bir gülümseme üzerinde etkili. Diş eti hastalıklarının başlamasında ise en önemli faktör bakteriler olarak görülüyor.

İstanbul Gelişim Üniversitesi ve Aydın Üniversitesi'nin birlikte yürüttükleri bir projeye genetik etkenlerin diş eti hastalıkları üzerindeki etkisi üzerinde çalışıyor. İki üniversitenin çalışmaları sayesinde "Farklı Periodontal Hastalıklarda Tükürük Mikro RNA Profilinin Analizi" başlıklı bilimsel bir proje geliştirildi.

← DT Sayfa  
1'den: IDEX 2019 için Geri  
Sayım Başladı

## Yabancı Katılımında Rekor Bekleniyor

Geçtiğimiz yıl düzenlenen IDEX Fuarı'nda, 75 ülkeden



Fotoğraf: canstockphoto

Çalışma ile hastalara hızlı şekilde tanı koymak mümkün olacak. Hastalara anında uygulanabilecek tanı testi ihtiyacını karşılamayı amaçladıklarını belirten Moleküler Tıp Uzmanı Dr. Öğr. Üyesi N. Ozan Tiryakioğlu, "Hızlı ve güvenilir tanı testleri geliştiriyoruz" diyor.

Hastalara uygulanan güncel tanı testlerinin belirli bir süre gerektirdiğini söyleyen Dr. Tiryakioğlu, "Kronik diş eti hastalıkları ülkemizde en sık görülen hasta-

lıklardan biri. Şu anda hastalara uygulanan testler hem zaman alıyor hem de diş eti hastalıkları konusunda özellikle de diş eti hastalıklarına yakalanma riskini belirleme açısından yetersiz kalıyor. Bu sebeple hastalarımıza anında uygulanabilecek testlere ihtiyaç duyuluyor. Projemizde elde edeceğimiz sonuçlar ile hastaya rahatsızlık vermeden uygulanabilen, hızlı ve güvenilir tanı testlerinin geliştirilmesini sağlayacağımı umuyoruz" ifadelerini kullandı. DT

gelen alım heyetleri ağırlandı. Fuarda, 1.645'i yabancı, 14 bin 507'si yerli olmak üzere toplam 16 bin 152 kişi ziyaret ederken, toplam ziyaretçi sayısında yüzde 22, yabancı ziyaretçi sayısında ise yüzde 33'lük artış yaşandı. B2B Eşleştirme Programı kapsamında Avrupa, Balkanlar, Körfez Ülkeleri, Afrika ve Bağımsız Dev-

letler Topluluğu, Orta Doğu ülkeleri başta olmak üzere birçok ülkeden konuklar ağırlandı.

Bu sene fuarın 100'e yakın yabancı katılımcı sayısı yeni bir rekora imza atması bekleniyor.

Almanya, Avusturya, İtalya, Amerika, Birleşik Arap Emirlikleri, Rusya ve İngiltere'den çok sayıda firma katılımcı olarak etkinlikte yer alacak. IDEX 2019'a Çin, Tayvan, Pakistanlı firmalar toplu katılım gösterirken Brezilya ve Kore ise milli katılım gerçekleştirecek.

## 15 Bini Aşkın Ziyaretçi Gelecek

Dental ünitelerden dental röntgen cihazlarına, implant sistemlerden amalgatörlere, laboratuvar ekipmanlarından diş hekimleri mobilyalarına kadar birçok ürün ve ürün grubunun 25 bin metrekare alan üzerinde sergileneyeceği fuarda 15 bini aşkın sektör alıcısı ağırlanacak.

## 4. Dental Tribune Türkiye Sempozyumu'na Kayıt Olmayı Unutmayın

"Dental Tribune Türkiye Sempozyumu" bu yıl 11-14 Nisan 2019 tarihlerinde, her yıl olduğu gibi İstanbul Ağız-Diş Sağlığı Cihaz ve Malzemeleri Fuarı (IDEX 2019) kapsamında düzenlenecek.

Dünyanın en yaygın dental yayın ağı DTI, DIŞSIAD ve CNR işbirliği ile düzenlenen etkinlik, başladığı 2016 yılından beri yoğun ilgi ve katılımla gerçekleştiriliyor. Fuar kapsamındaki Dental Tribune Türkiye Sempozyumu, bilimsel programlarıyla diş hekimlerinin yanı sıra diş teknisyenleri ve dental asistanlar için de önemli bir bilimsel kaynak oluşturmaktadır.

Dört gün sürecek olan sempozyum hakkındaki güncel bilgileri [www.dtempozyum.com](http://www.dtempozyum.com) adresinden takip edebilir ve ücretsiz sempozyum kaydınızı gerçekleştirebilirsiniz. Sempozyuma dair katılım sertifikaları dijital olarak verildiği için online kayıt büyük önem taşıyor. DT

# DENTAL TRIBUNE

The World's Dental Newspaper - Turkish Edition

## Dental Tribune International

Yayıncı: Torsten Oemus

Yayıncı, CEO  
Torsten Oemus

Finans Direktörü  
Dan Wunderlich

İçerik Direktörü  
Claudia Duschek

Kıdemli Editör  
Jeremy Booth  
Michelle Hodas

Klinik Editörleri  
Nathalie Schüller  
Magda Wojtkiewicz

Editör & Sosyal Medya Müdürü  
Monique Mehler

Editörler  
Franziska Beier  
Brendan Day  
Luke Gribble  
Kasper Mussche

Editör Yardımcısı  
Iveta Ramonaite

Baskı Editörleri  
Ann-Katrin Paulick  
Sabrina Raaff

İş Geliştirme & Pazarlama Müdür Yardımcısı  
Alyson Buchenau

### Uluslararası Yayın Kurulu

Dr. Nasser Barghi, *Ceramics, U.S.A.*  
Dr. Karl Behr, *Endodontics, Germany*  
Dr. George Freedman, *Esthetics, Canada*  
Dr. Howard Glazer, *Cariology, U.S.A.*  
Prof. Dr. I. Krejci, *Conservative Dentistry, Switzerland*  
Dr. Edward Lynch, *Restorative, Ireland*  
Dr. Ziv Mazor, *Implantology, Israel*  
Prof. Dr. Georg Meyer, *Restorative, Germany*  
Prof. Dr. Rudolph Slavicek, *Function, Austria*  
Dr. Marius Steigmann, *Implantology, Germany*

### Dental Tribune International

Holbeinstr. 29, 04229 Leipzig, Germany  
Tel.: +49 341 4 84 74 302 | Fax: +49 341 4 84 74 173  
[www.dental-tribune.com](http://www.dental-tribune.com) | [info@dental-tribune.com](mailto:info@dental-tribune.com)

## Dental Tribune Türkiye

Cilt: 16 Sayı: 1 Genel Sayı: 85

Yayıncı: Vestiyer Yayın Grubu

Sahibi

Bülent Manav

Editör

Dr. Evren Sütetin

Yayın Kurulu

Prof. Dr. Mustafa Kemal Ünsal  
Dr. Taylan Can  
Dt. Mustafa Bekerecioğlu

Kurumsal Satış Müdürü

Derya Arslan

Sorumlu Yazı İşleri Müdürü

Rahmi Çelikağ

Yazı İşleri

Elvan Genç

Tercüme

N. Hilal Taman

Abone Servisi

İlhan Köse, Ergül Kaya

Dental Tribune Grafik

Hakan Zengin

İdare Yeri

Meridyen İş Merk.  
Eski Çırpıcı Yolu No:1/530  
34010 Merter / İstanbul / Türkiye

Telefon

+90 212 481 02 20

Faks

+90 212 481 02 46

internet

[www.vyg.com.tr](http://www.vyg.com.tr) / [www.dentiss.com](http://www.dentiss.com)

e-posta

[bilgi@vyg.com.tr](mailto:bilgi@vyg.com.tr)

Basım Yeri

Merkez Ofset Rifat KAÇAR  
Zeytinburnu / İstanbul  
Tel: 0212 544 12 01

© 2019, Dental Tribune International GmbH • Bütün hakları saklıdır.

Dental Tribune klinik bilgileri ve yapımcıların haberlerini doğru olarak yayımlar, fakat ürün talebinin geçerliliğinden ve dizgi hatalarından sorumlu değildir. Ayrıca, yayıncı ürün isimlerinden, isteklerinden ya da reklamverenler tarafından verilen beyanlardan sorumlu değildir. Yazarların görüşleri onlara aittir ve bunlar Dental Tribune International'ı yansıtmaz.

Dergi Adı Dental Tribune Türkiye, Yayın Türü Süreli - Yaygın, Basım Tarihi XX.XX.2019

Abone ücreti: 1 Yıllık (4 Sayı) 60,00 TL

■ Dental Tribune Türkiye, Dişhekimliği Dergisi abonelerine ücretsiz olarak gönderilir.

# TOİD 30'uncu Uluslararası Bilimsel Kongresi Tamamlandı

Türk Oral İmplantoloji Derneği'nin 30. Uluslararası Bilimsel Kongresi, 11-12 Ocak 2019 tarihlerinde Çırağan Palace Kempinski Otel'de gerçekleştirildi.

Dental Tribune Türkiye  
Elvan Genç

Çırağan Palace Kempinski Otel'de gerçekleştirilen etkinlik, 10 Ocak Perşembe günü yapılan ücretli kurslar ile başladı.

“Sinüs Lifting ve Otojen Blok Uygulamaları” kursu, “İmplant Çevresi Yumuşak Doku Yönetimi” kursu ile “Muayenehanede İmplant Uygulamaları için Kolay Horizontal Ogmentasyon Metodları” başlıklı kursları katılımcı

hekimleri bekliyordu. Kongrenin birinci günü bilimsel programda “Ön Bölgede Biyolojik Olarak Oluşturulan İmplant Üstü Estetik Restorasyonlar, Şu An Neredeyiz?”, “İmplant Üstü Protezlerde Konometrik Konsept: Sabit Restorasyonlar Yapmak İçin Yeni Bir Yöntem”, “Sert Doku Rekons-

truksiyonu ve Yumuşak Doku Yönetiminde Yeni Trendler”, “Kret Atrofisinin Tedavi Yöntemlerinde Geçmiş, Günümüz ve Gelecek”, “Farklı Bir Düşünce: Kök Membran Konsepti” ve “Dijital Diş Hekimliğine Neden Yatırım Yapmalıyız? Faydalar ve Sınırları” başlıklı sunumlar bilimsel yer

ahıyordu. Gala yemeği Cahide Müzikhol'deydi. Kongrenin ikinci gününde yine zengin bir program diş hekimlerini bekliyordu. Serbest sunumlar ile başlayan kongre, “Modern İmplantoloji: 50 Yıllık Serüven, Güncel Trendler ve Faydalı Klinik Çözümler” başlıklı oturum ile devam etti.

Ardından “Yivli Kök-Form İmplantlar ile İleri Cerrahi”, “İnce Kretlerde Yaklaşım: Greftli ve Greftsiz Çözümler”, “Krestal Sinüs Liftingde Kolay ve Güvenilir Bir Yaklaşım” ve son olarak “Yumuşak ve Sert Doku Greftleme: Zor Olgulara Başlamak” sunumu ile program tamamlandı. [DT](#)



## ALKÜ Hasta Kabulüne Başladı



Alanya Alaaddin Keykubat Üniversitesi (ALKÜ) Diş Hekimliği Fakültesi, alt yapı çalışmalarını tamamlayarak hasta kabulüne başladı. Fakültenin ilk ziyaretçisi ALKÜ Rektörü Prof. Dr. Ahmet Pınarbaşı oldu.

“Mutluyuz, gururluyuz” diyen ALKÜ Rektörü Prof. Dr. Ahmet Pınarbaşı, “Diş Hekimliği Fakültemizde birinci sınıf öğrencilerimizin eğitime başlamasından sonra, Alanya'mıza ağız ve diş sağlığı konusunda hizmet sunacak olan Diş Hekimliği Fakültemizi polikliniklerini de kısa sürede hasta kabul eder hale getirmenin mutluluğunu yaşıyoruz.” diye konuştu.

Dekan Prof. Dr. Gülsün Yıldırım, “2018-2019 Eğitim ve Öğretim yılında ilk öğrencilerini alan fakültemizde, hasta kabulüne başladık. Diş Hekimliği Fakültesinde biri Profesör, biri Doçent, sekizi doktor öğretim üyesi ve biri de araştırma görevlisi olarak toplam 11 hekimimiz Alanya halkının ihtiyacı olan ağız ve diş sağlığı konusunda en gelişmiş teknoloji ve alanında uzman öğretim üyeleriyle tedavilerini sürdüreceklidir” dedi. [DT](#)

THERE'S MORE TO THIS...

...THAN MEETS THE EYE

British Dental Conference & **dentistry show** Co-located with **dts** In collaboration with **BDA** British Dental Association

FOR MORE INFORMATION VISIT: [WWW.THEDENTISTRYSHOW.CO.UK](http://WWW.THEDENTISTRYSHOW.CO.UK)

17<sup>th</sup> & 18<sup>th</sup> May 2019 / NEC Birmingham  
[www.thedentistryshow.co.uk](http://www.thedentistryshow.co.uk) [www.the-dts.co.uk](http://www.the-dts.co.uk)

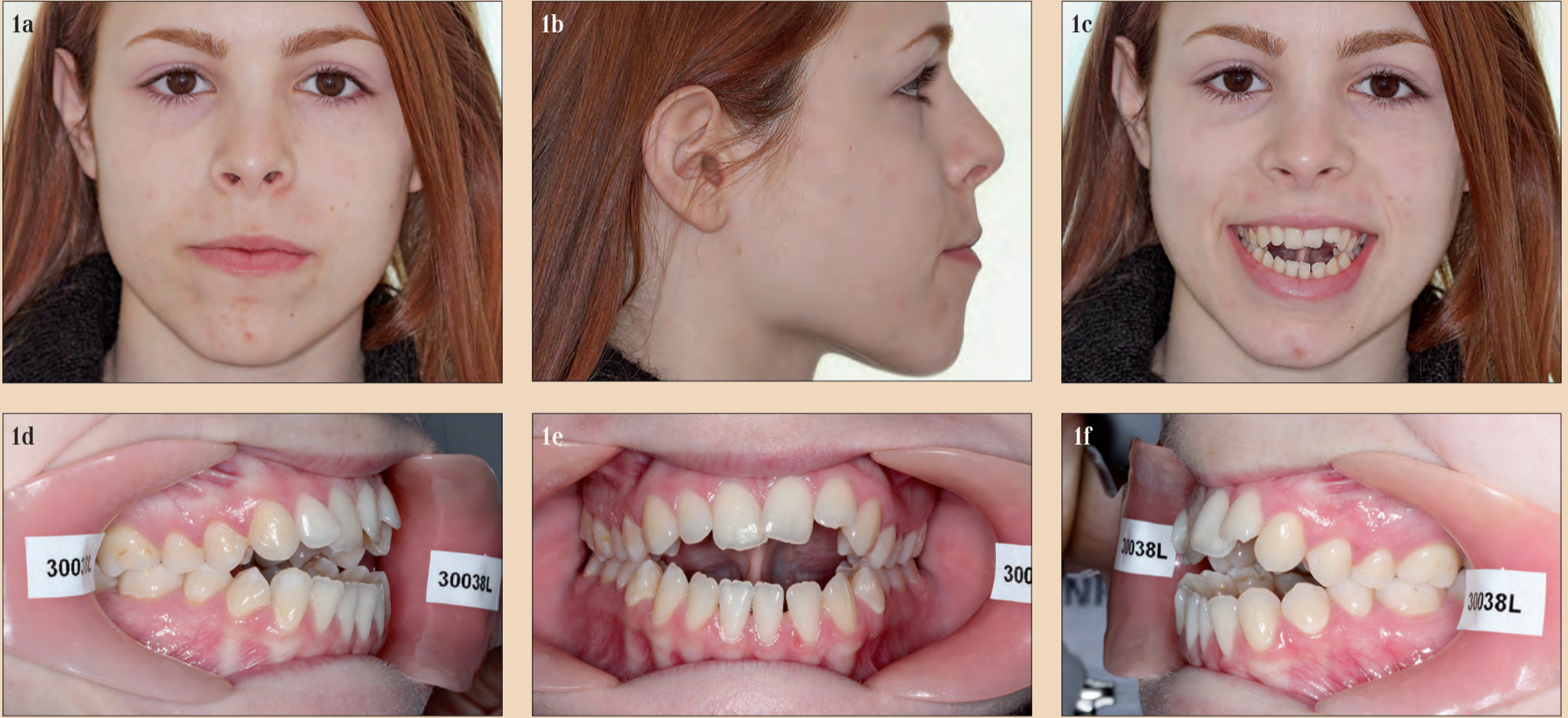#BDCDS19 @dentistryshow The Dentistry Show Network The Dentistry Show

Reklam

# Önce Sagital

Dr. Luis Carrière, İspanya

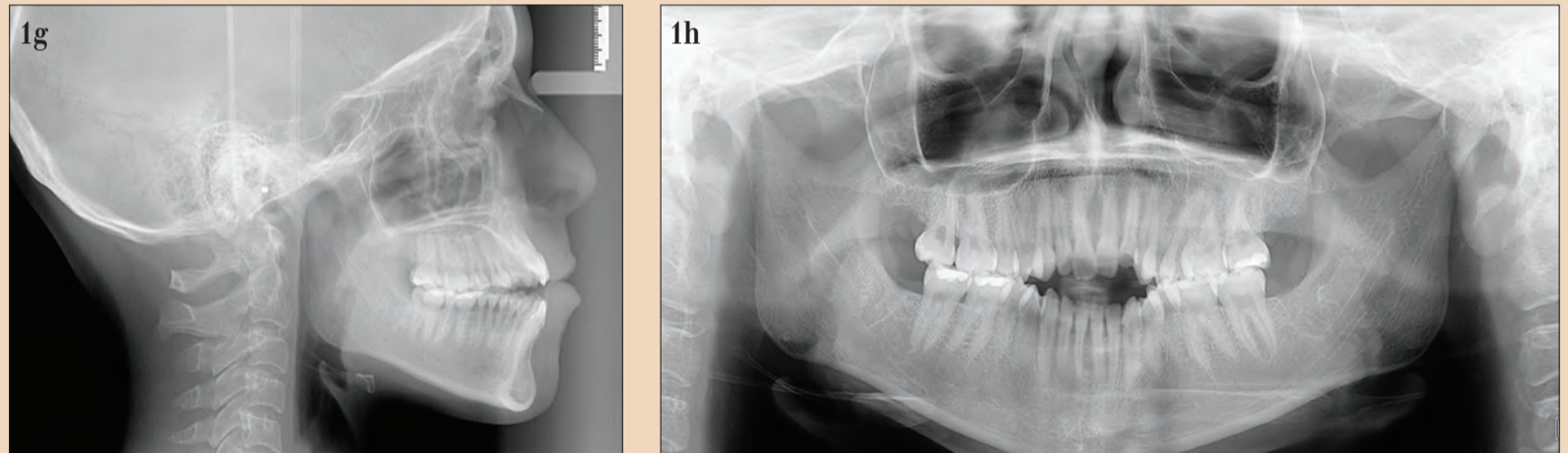
ORTHO Dergisi Sayı 2017/1



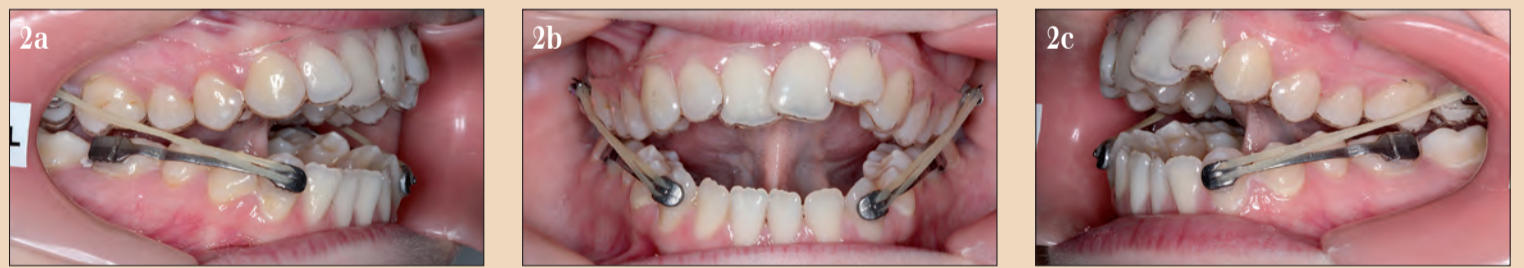Dr. Edward Angle maloklüzyonları, ortodontik tedavi için, ilk sınıflandırdığında, Sınıf I, Sınıf II, Sınıf III kategorilerini oluşturdu ki bunlar bugün hala olguları tanımlarken kullanılan esas kategorilerdir. Bu tek boyutlu -sagittal boyut- sınıflandırma sistemini bulduğunda Dr Angle sagittal ilişkinin birincil öneme sahip olduğunu, en hassas olduğunu ve çözmesi en zor sorun olduğunu belirtmiştir.

The Carriere Motion\* aparatı, kapsamlı ortodontik tedavi öncesinde hastanın sagittal boyutunu Sınıf I düzlemine getirmek için kullanılan bir teknolojidir. Bu genellikle ilk 3 aylık tedavi süresinde başarıyla tamamlanır. Bu protokole 'Önce Sagittal' ('Önce Sagittal') diyoruz. Önce Sagittal, sabit aparat tedavisi ile eş zamanlı olarak çekme yapılan geleneksel metodolojilerdeki kuvvet vektörlerinin çekişmesini ortadan kaldırır. Bukkal kısımlarda (Molarların, premolarların ve kaninlerin interkuspasyonu) Sınıf I düzlem elde edildikten sonra klinisyen tedaviyi Carriere SLX\*\* braketleriyle veya tercih ettiği başka bitirme aparatlarıyla, eğer uygunsa Invisalign\*\*\* ile bitirebilir. Önce Sagittal yaklaşımında Motion aparatının kullanımı yüksek kalitede bitimleri daha kolay ve daha basit kılar.

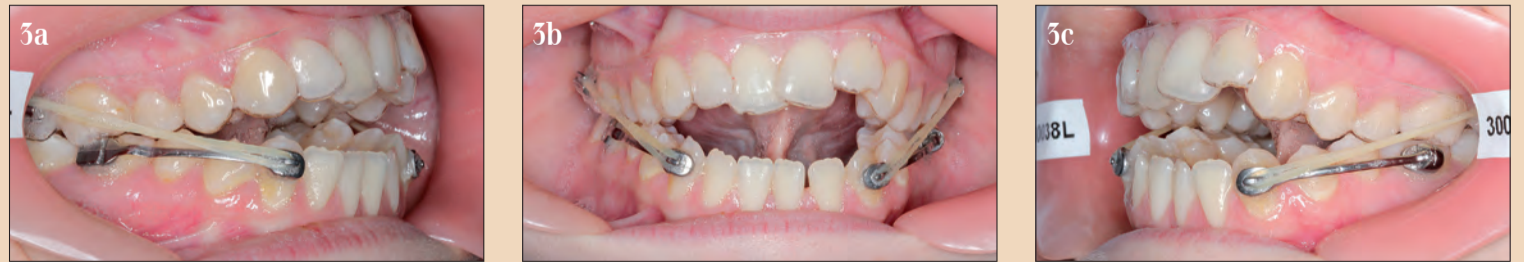Bu tartışmanın amacı Önce Sagittal konseptinin Carriere Motion Aparatı kullanılarak Sınıf II ve Sınıf III hastaların tedavisinde uygulanmasını göstermektir. Aşağıdaki iki olgu Motion aparatı ile tedavi edilebilecek zor sagittal düzeltmelerin tipik örneklerini sunmaktadır.



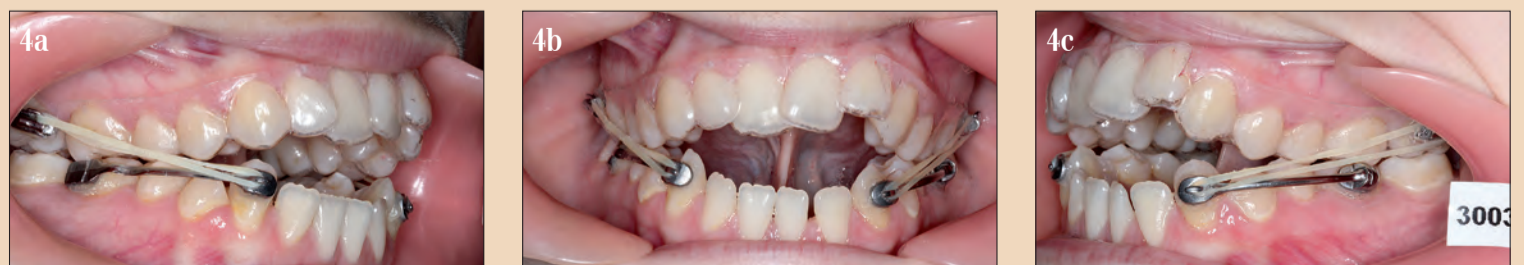Resim 1 a-h. Başlangıç hali: hastanın cephe görüntüsü (a-c); ağız içi görüntüsü (d-f); sefalometrik radyografi (g); pantomograf radyografi (h).



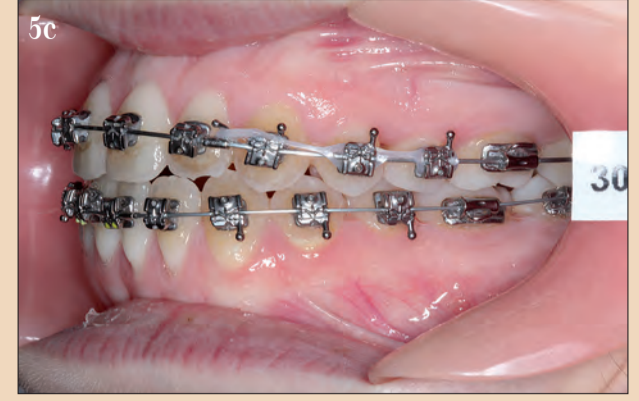
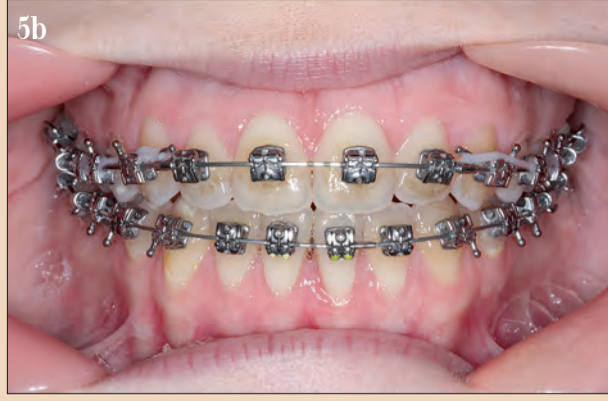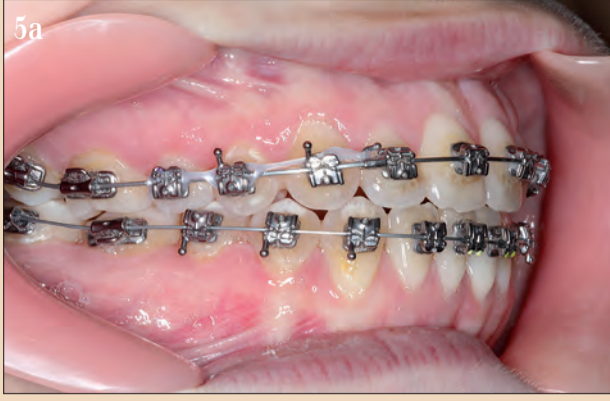Resim 2 a-c. Önce Sagittal yaklaşımıyla 1 aylık düzeltme sonrası hali.



Resim 3 a-c. 2 aylık düzeltme sonrası hali.



Resim 4 a-c. 3 aylık düzeltme sonrası hali.



Resim 5 a-c. Bitim telleri takıldı.

← DT Sayfa 4

## Olgu 1

## Teşhis ve Tedavi Planı

Negatif overjet ile orta derecede Sınıf III ilişkisi, düz supramental sulkuslu procline alt dudağı, açık kapanışı ve alt çenede çapraşıklıkları olan 25 yaşında kadın hasta tedavi için sunulmuştur. Tedavi planı Carriere Motion CL III aparatı kullanıp alt dişleri distalize ederek Sınıf I oklüzyona getirmek (Önce Sagital), sonra hafif kuvvetli ark tellerini pasif, kendinden bağlanan (self-ligating) sistemde kullanarak alt arktaki çapraşıklığı azaltmak için yer açmak ve openbite'ı kapatmaktır. Tedavinin ilerleyen safhalarında dil önleyicisi sabit aparatlarla beraber kullanılacağından, hasta, özellikle yutkunma sırasındaki yanlış dil pozisyonunu düzeltmek için aynı zamanda dil eğitimi egzersizleri ile uğraşacaktır. Dilin yanlış konumlanması tatmin edici bir sonucu riske atabilir. Açık kapanışın kapatılması, herhangi bir dikey elastik kullanımıyla değil, PSL braketlerindeki ark tellerinin hareketi ile gerçekleştirilecekti. Dikey elastikler sadece tedavinin bitim safhasında kullanılacaktır. Böylece, kök üstüne hafif kuvvetler etki ederek periodontal ligamentteki stres minimuma indirilecekti.

## Tedavi Sıralaması

## Motion Class III Aparatı Yapıştırıldı

Tedavi, Motion Class III aparatının direkt olarak alt kaninlere ve birinci büyük azı dişlerine 6 ons (1 ons= 28,35 gr) ile bağlanmasıyla, 1G4" ağız içi elastiklerin, Sınıf III çekim gücü için, üst ikinci molarlara bağlanan molar tüplerinde kullanılmasıyla başlatıldı. Üst arkta maksimum ankraj için Essix .04" vakumla biçimlendirilmiş retainer\*\*\*\*\* kullanıldı.

## 3 Ay Sonra: Sınıf I Düzlemi Başarıldı

3 ay sonunda, alt oklüzal düzlemin saatin tersi yönünde hareketiyle sagittal yönde Sınıf I oklüzal ilişkiye geçildi (Önce Sagital) Alt kanin dişlerin hafifçe ekstrüze olduğuna dikkat ediniz. Kaninlerde biraz ekstrüzyon, alt posterior oklüzal düzlemin sa-

#SayAhh  
#WOHD19

Dünya Ağız Sağlığı Günü  
20 Mart

**Aaa DE**  
AĞIZ SAĞLIĞI İÇİN HAREKETE GEÇİN

**Sağlıklı bir vücut,  
sağlıklı bir ağızla olur.**

Hastalarınızı, ağız bakımının genel sağlığa ve iyilik haline katkıları hakkında bilgilendirin.

DÜZENLİ DİŞHEKİMİ KONTROLÜ

Mesajı yayın ve kampanya kaynaklarını paylaşın

DAHA FAZLA BİLGİ İÇİN OKUTUN

www.wohd.org

Tarafından organize edilmiştir  
**fdi**  
FDI World Dental Federation

Ortaklığında  
**TDB**  
TÜRK DİŞ HEKİMLERİ BİRLİĞİ

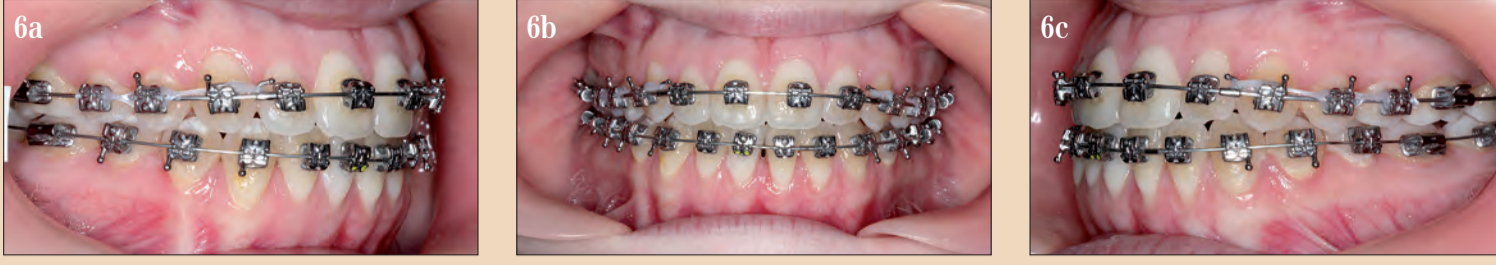Ortaklar  
**HENRY SCHEIN®**  
**PHILIPS sonicare**  
**Unilever**

Destekleyiciler  
**3M**  
**PLANMECA**  
**PROLÉY**

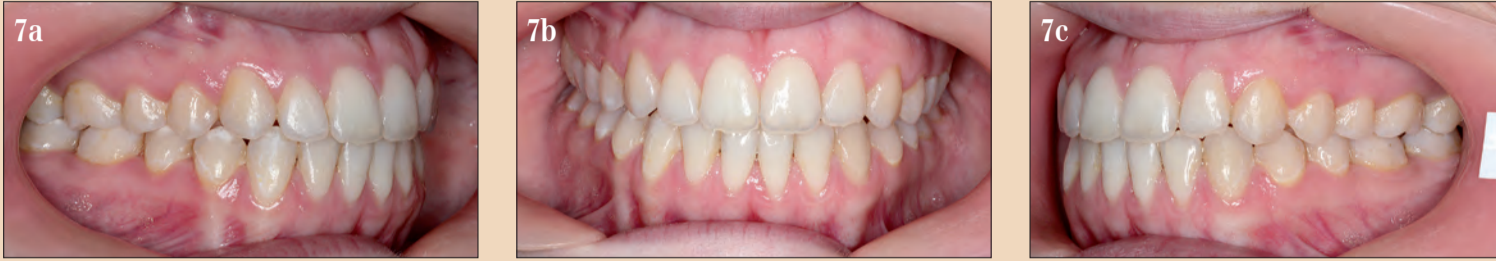Reklam

→ DT Sayfa 6

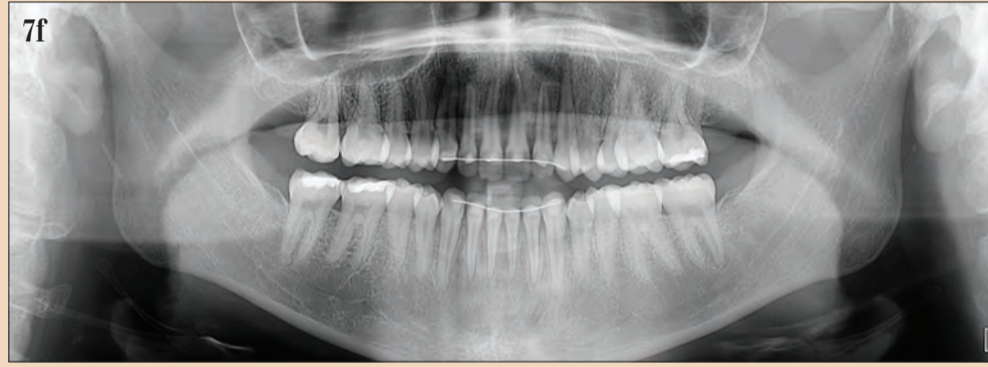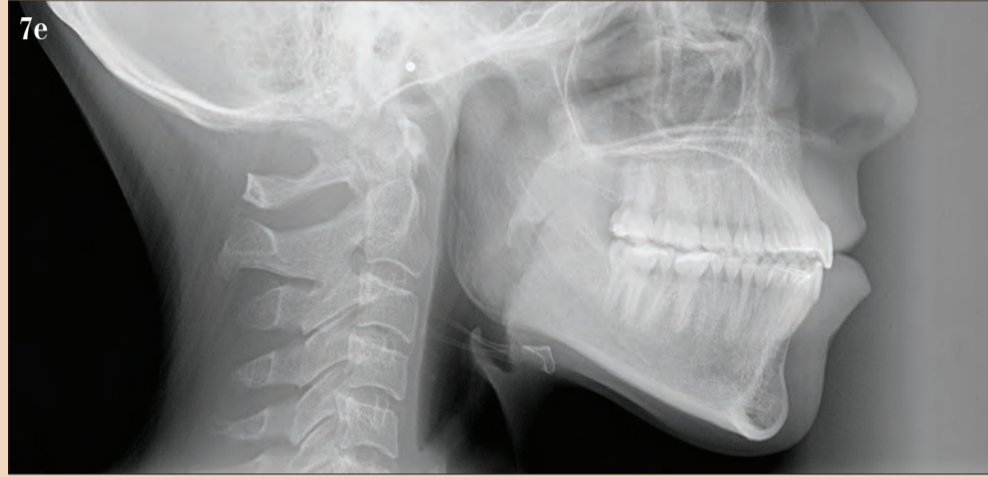← DT Sayfa 5



Resim 6 a-c. 12 aylık tedavi sonrası halini.



Resim 7 a-f. 14 aylık tedavi (3 aylık Motion sagittal tedavisi ve 11 aylık Carriere SLX sabit aparat tedavisi) sonunda ulaşılan nihai durum. Ağız içi görüntüsü (a-c); hastanın yüzü (d); sefalometrik radyografi (e); pantomograf radyografi (f).



atin tersi yönünde döndüğüne (alt posterior oklüzal düzlemin saatin tersi yönünde dönmesi, mandibulanın maksilla ile ilişkili olarak daha iyi konumlanmasına sebep olur) dair olumlu bir işaretir- aparatın direkt bir etkisi. Motion aparatı çıkarıldı ve özellikle yutkunma ve çiğneme sırasında dilin ağız boşluğunda kendini doğru konumlandırma eğitimine devam etmesi için alt kesicilerin lingual taraflarına dil önleyicisi yapıldı. Dil önleyicisi ile eş zamanlı olarak Carriere SLX .022" PSL braketleri yapıldı.

Tedavi Carriere System ark telli sıralamasını takip etti. Ark tellerinin hepsi ısıyla aktive olan tellerdi. Ark tellerinin boyutu, periodonsiyuma gelen kuvveti sınırlandırmak için, arttırdıktan tellerde düşük transformasyon sıcaklıkları seçildi.

#### Tel Sıralaması:

.014" Cu Nitanium\*\*\*\* (27 °C)  
.014"x .025" Cu Nitanium (27 °C)  
.017"x .025" Cu Nitanium (35 °C)  
.019"x .025" Cu Nitanium (35 °C)

.019"x.025" ark telleri kullanılmaya başlandığında, anterior segmenti retrakte ederek arzu edilen final pozisyona getirebilmek için, 2. premolarlardan 1. premolarlara ve 1. premolarlardan lateral kesicinin distalindeki tele bağlı olan engelleyici kancaya (crimpable hook) doğru olmak üzere bilateral olarak 3 tane kuvvet zinciri (power chain) bağlantısı kuruldu.

#### 14 Ay Sonra: Sagittal ve Sabit Aparat Tedavisi Tamamlandı

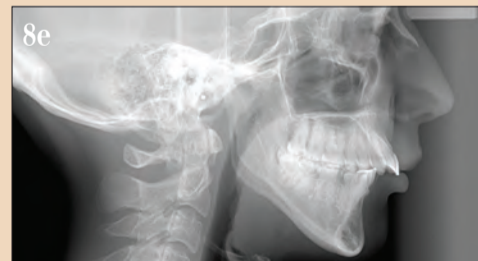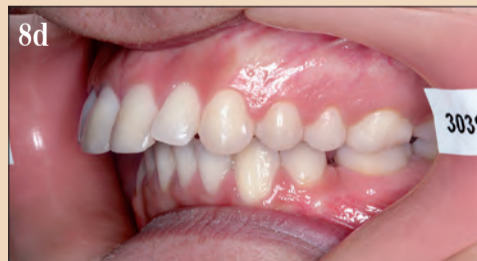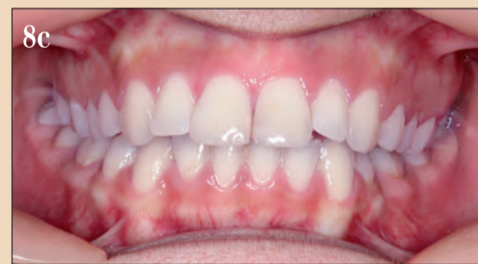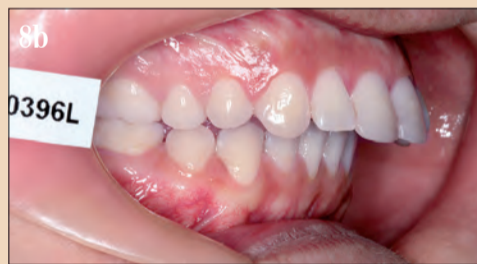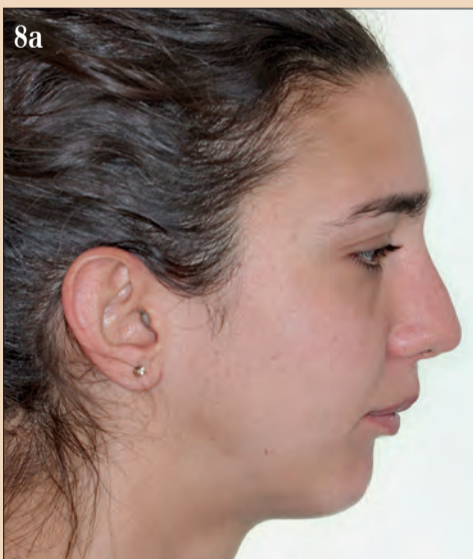5 aylık sagittal tedaviden ve 11 ay sabit aparat tedavisinden sonra, olgu tatmin edici nihai sonuca ulaştı. Nihai sefalometrik ve pantomografik radyografileri köklerin konumlandırılmasını ve sağlığını gözler önüne sermektedir, bu da bu aparatların periodonsiyuma saygılı bir yaklaşım sergilediğinin olumlu bir göstergesidir.

#### Olgu 2

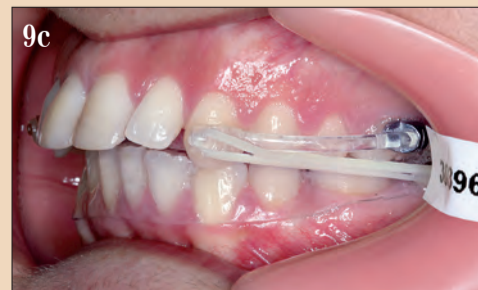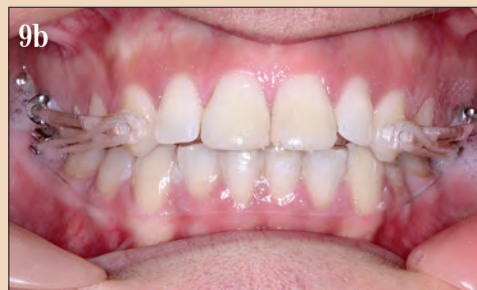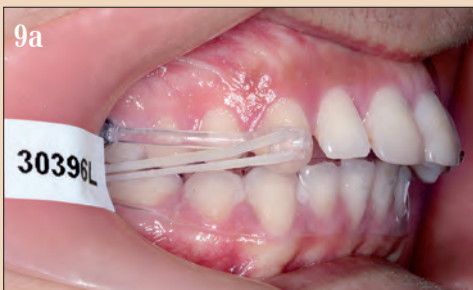#### Teşhis ve Tedavi Planı

Sınıf II Divizyon 1 maloklüzyonlu, şiddetli derecede protrüze üst çenesi ve şiddetli derecede retrüze alt çenesi olan 27 yaşındaki bir kadın hasta tedavi için sunulmuştur. Hastanın geçmişte gördüğü ortodontik tedavi için alt premolar dişler çekilmiştir. Diğer ortodontistlerle konsültasyonda ortognatik cerrahi önerilmiştir ancak hasta kabul etmemiştir.

Tedavi planı Carriere Motion Clear Class II Aparatı ile alt çeneyi öne doğru konumlandırarak olguyu Sınıf I oklüzyona getirmek (Önce Sagittal), sonra tedaviyi hafif kuvvetli ark tellerini pasif, kendinden bağlanan sistemde kullanarak tamamlamaktır. Motion Clear Aparatı, Motion aparatları ailesine katılan son üyedir, yüksek estetik talebi olan

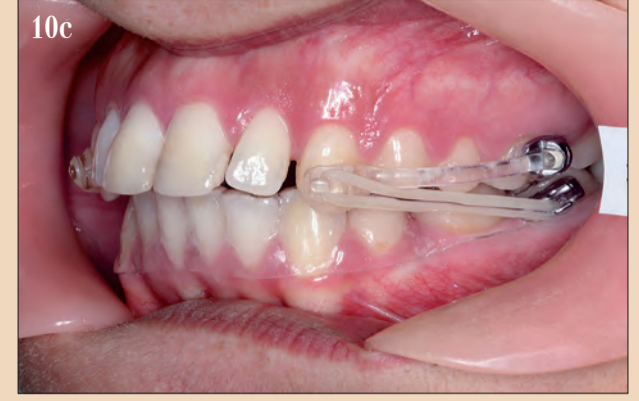
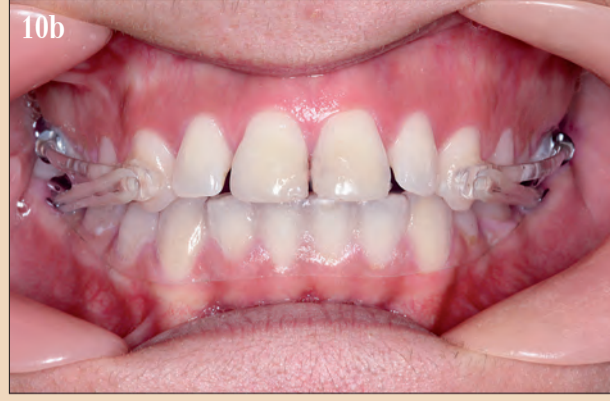
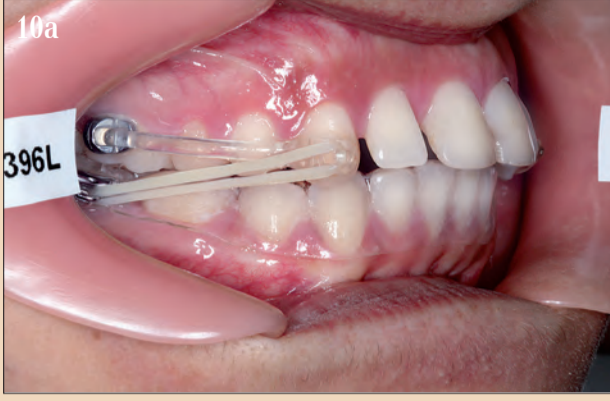Resim 8 a-e. Başlangıç halini : Hastanın yüzünün lateral görünümü (a); Ağız içi görüntüsü (b-d); sefalometrik radyografi (e).

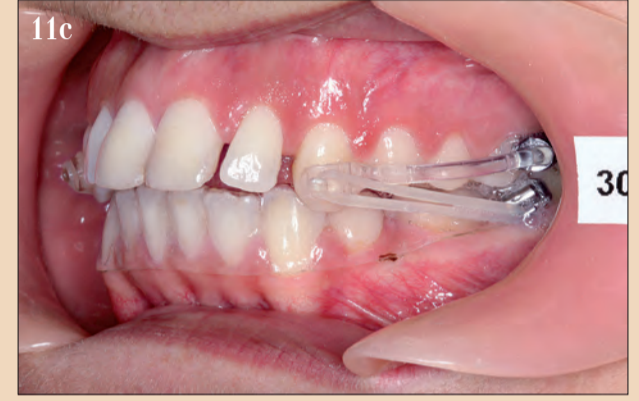
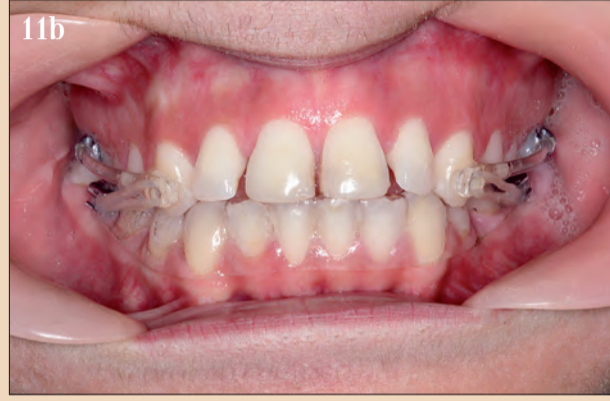
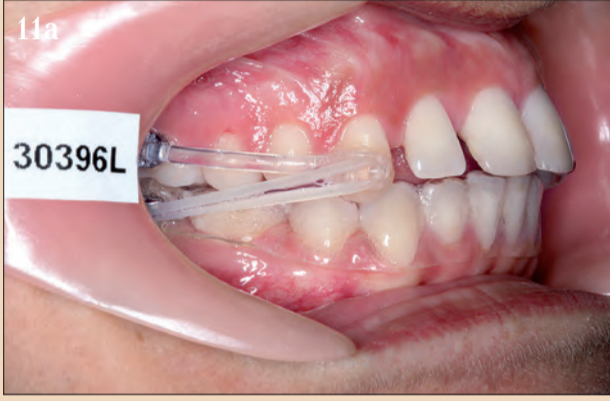Resim 9 a-c. Önce Sagittal yaklaşımıyla 1 aylık düzeltme sonrası halini.

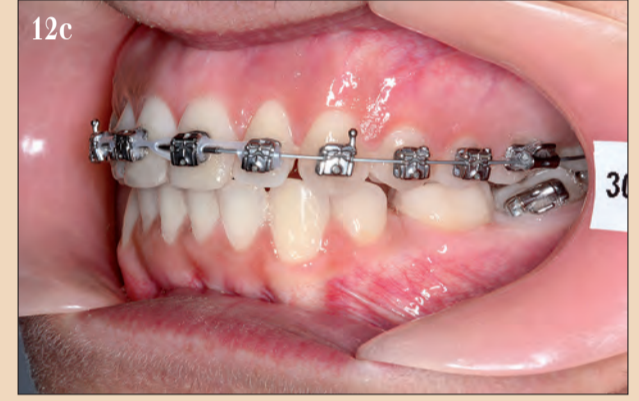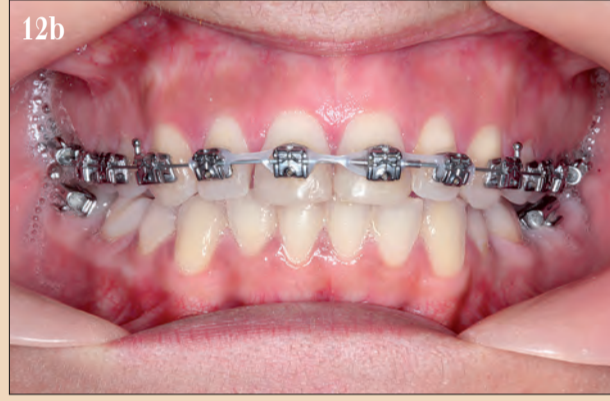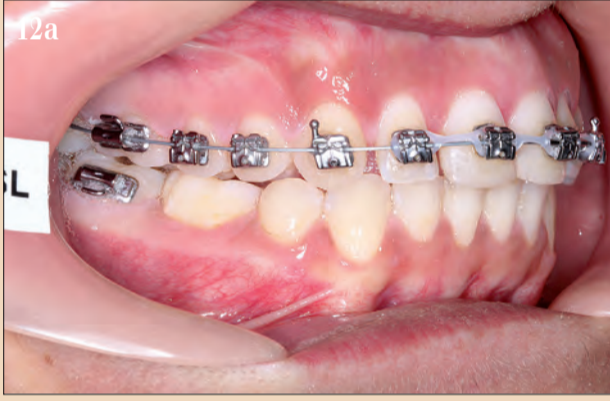→ DT Sayfa 7



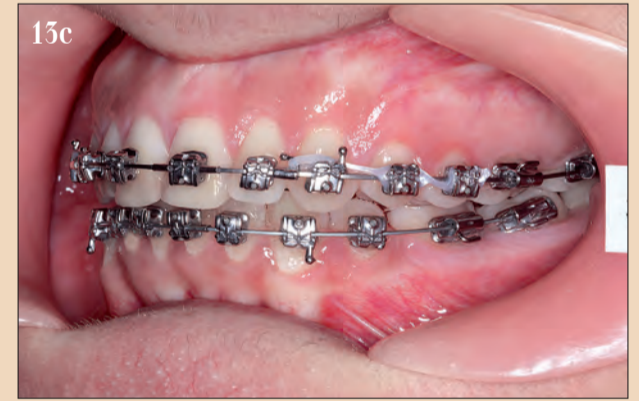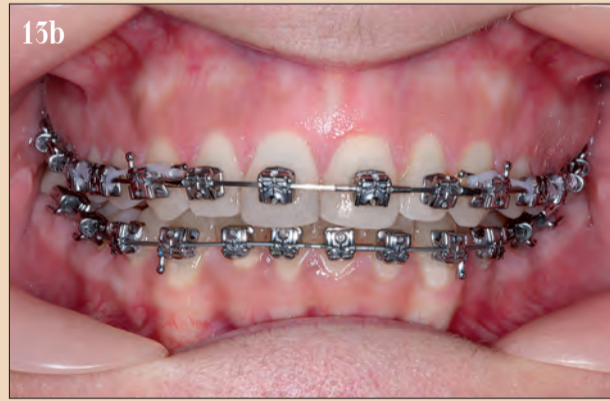
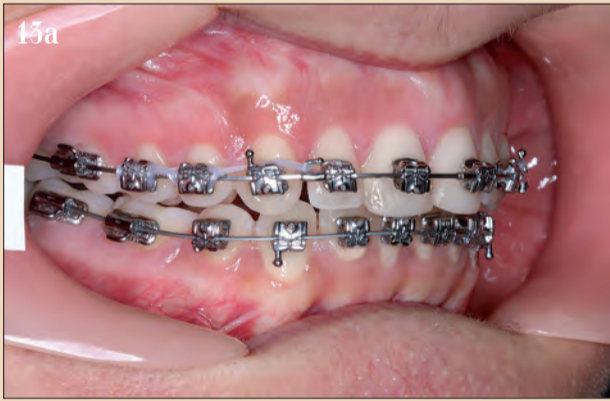Resim 10 a-c. 2 aylık düzeltme sonrası halini.



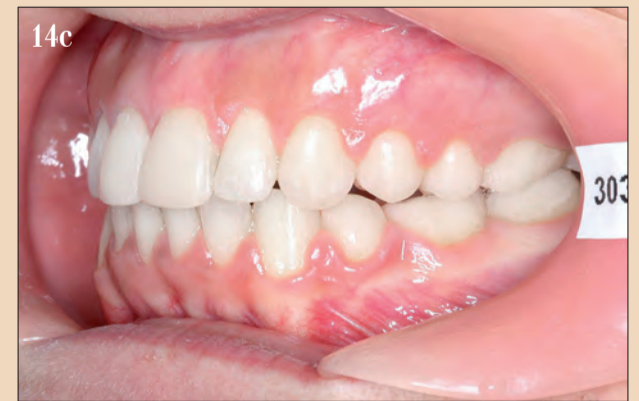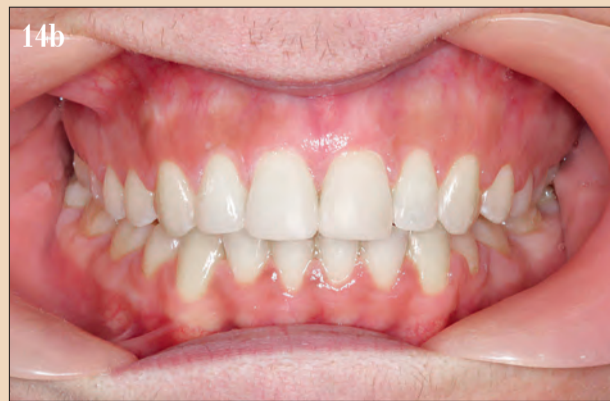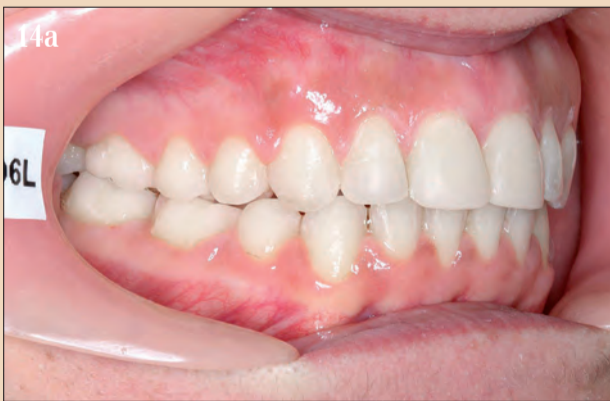Resim 11 a-c. 3 aylık düzeltme sonrası halini.: Sınıf I başarıldı.



Resim 12 a-c. 4 aylık düzeltme sonrası halini. (3 aylık Motion sagittal tedavisi ve 1 aylık sabit aparat tedavisi). Kuvvet zinciri ile .014"x .025" tel kesicilerin arasındaki boşlukları kapatmak için.



Resim 13 a-c. 7 aylık düzeltme sonrası halini (3 aylık Motion sagittal tedavisi ve 4 aylık sabit aparat tedavisi). Anterior segmenti retrakte ederek arzu edilen final pozisyonuna getirebilmek için .019"x .025" ark teli kuvvet zinciri ile beraber kullanıldı.



Resim 14 a-c. 11 aylık tedavi sonunda nihai duruma erişildi (3 aylık Motion sagittal tedavisi ve 8 aylık Carriere SLX sabit aparat tedavisi).

← DT Sayfa 6

hastalar için tasarlanmıştır.

**Tedavi Sıralaması****Motion Class II Aparayı Yapıştırıldı**

Tedavi, Motion Clear Class II

Aparayının direkt olarak üst kaninlere ve birinci büyük azı dişlerine 6 ons (1 ons= 28,35 gr) ile bağlanmasıyla başlatıldı, 1Ç4" ağız içi elastikler ilk ay ve 8 ons ile, 3/16" elastikler 2. ve 3. aylarda, Sınıf II çekim gücü için, alt ikinci molarlara bağlanan molar tüplerinde kullanıldı. Alt arkta maksimum ankraj için Essix .04"

vakumla biçimlendirilmiş retainer kullanıldı.

**3 Ay Sonra: Sınıf I Düzlemi Başarıldı**

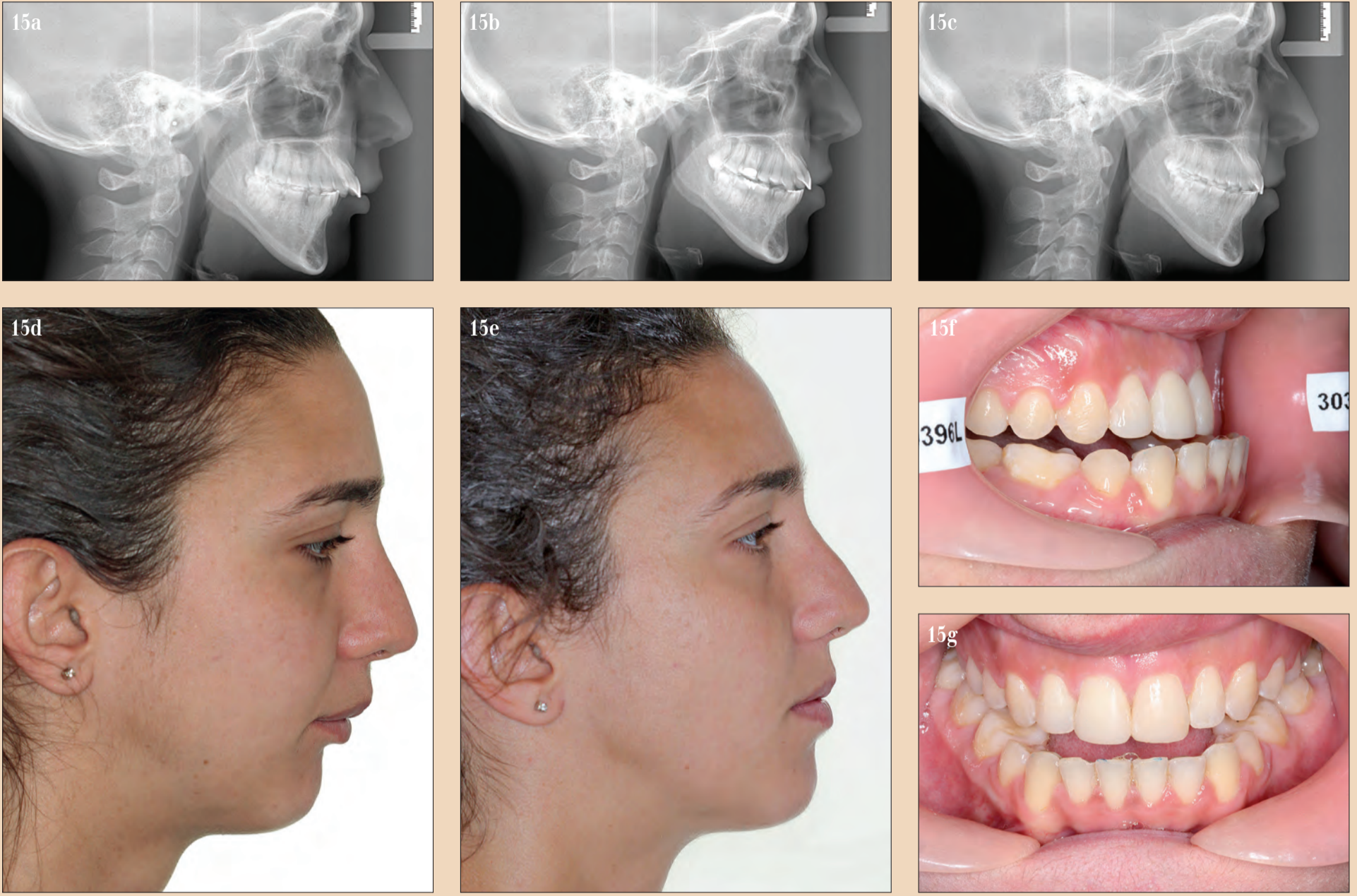
Sagittal düzeltmenin ilk ayının sonunda bile üst birinci moların derotasyonuna ve bukkal segmentin (molarlar, premolarlar, kanin dişleri) Sınıf I oklüzyona

doğru hareketine dair bulgu vardı. Üst kesiciler arasında boşluk da açılmaya başlamıştı. 3 aylık sagittal düzeltmeden sonra, sagittal yönde Sınıf I oklüzal ilişkiye geçildi (Önce Sagittal) ve olgu bir sonraki aşamaya geçmeye hazır hale geldi. Motion Aparayı çıkarıldı. Bu olguyu Invisalign ile bitirmek kolay olsa da hasta sabit

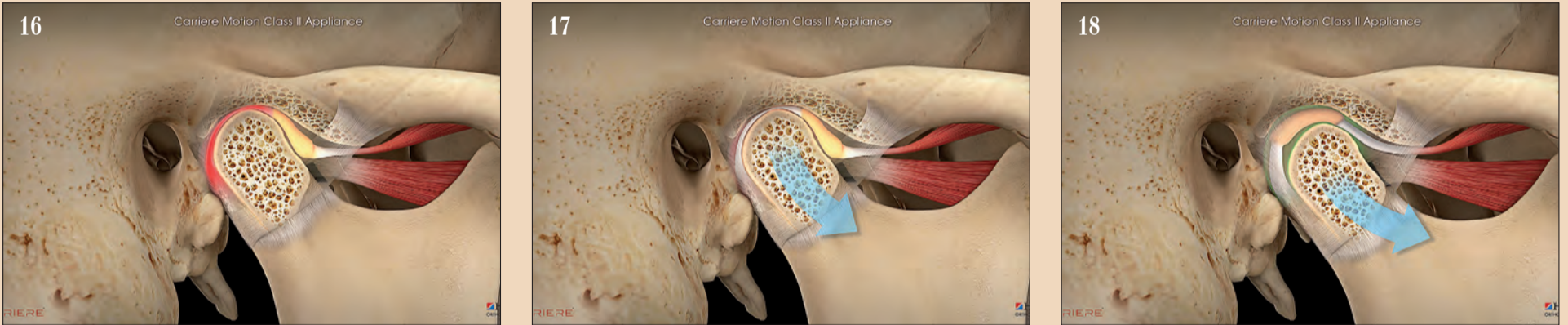
apareyleri tercih etti, dolayısıyla Carriere SLX .022" PSL braketleri yapıştırıldı.

**Tedavide Carriere System Tel Sıralaması Takip Edildi:**

→ DT Sayfa 8



Resim 15 a-g. Tedavi öncesi ve sonrası hallerin karşılaştırılması. Sefalometrik radyografiler : başlangıç hali (a); 3 aylık düzeltme sonrası – Sınıf I başarıldı. (b); nihai sonuç (c). Hastanın yüzünün lateral görüntüsü: Başlangıç hali (d); Tedavi öncesi ve sonrası hallerin karşılaştırılması (e). Tedavi sonrası ağız içi durumu: bukkal görüntü aşağı ileri hareket (f); merkezi (central) görüntü aşağı ileri hareket (g).



#### ← DT Sayfa 7

.014" Cu Nitantium (27 °C)  
.014"x .025" Cu Nitantium (27 °C)  
.017"x .025" Cu Nitantium (35 °C)  
.019"x .025" Cu Nitantium (35 °C)

İlk tel, .014" yuvarlak Cu Nitantium tel, kesici rotasyonlarını düzeltti. .014"x.025" Cu Nitantium tel ile, kuvvet zinciri kullanılarak kesiciler arasındaki boşluklar kapatıldı. Bu boşluklar kapatıldıktan sonra .017"x .025" Cu Nitantium tel, son tel olan .019"x .025" Cu Nitantium tel ile ön dişlerin aksiyel angulasyonlarını bi-

tirmek için tork kontrolüne başlayacaktı. .019" x .025" ark telleri kullanılmaya başlandığında, anterior segmenti retrakte ederek arzu edilen final pozisyonuna getirebilmek için, 2. premolarlardan 1. premolarlara ve 1. premolarlardan lateral kesicinin distalindeki tele bağlı olan engelleyici kancaya (crimpable hook) doğru olmak üzere bilateral olarak 3 tane kuvvet zinciri (power chain) bağlantısı kuruldu.

#### 11 Ay: Sagittal ve Sabit Aparey Tedavisi Tamamlandı

3 aylık sagittal tedaviden ve

8 ay sabit aparey tedavisinden sonra, olgu uyum içinde olan oklüzal ve fasiyel sonuca ulaştı. Sonunda alt çene mükemmel bir pozisyona geldi ve bu pozisyon Sınıf I oklüzal ilişki (Molarların, premolarların ve kaninlerin interkuspasyonu) ile korundu. Mandibulunun yeniden konumlandırılmasının 27 yaşındaki kadın hastada büyüme ile yönlendirilmeyeceği açık, ancak TME'nin dengeleyici yapılarının sonucu olarak alt çene temporomandibular aralıkta duruşu düzenlenmiştir (reposturing). Tedavi öncesinde, hasta alt çenesini, alt ön dişleri

üst ön dişlerin lingual yüzeylerine gelecek şekilde dahi öne doğru kaydıramıyordu. Bu hasta için, mandibulunun öne kayması hastanın profilinde hayli olumlu bir değişiklik yaparak yüz profilinde güzel bir simetri

sağladı. Resim 16-18 duruşun düzenlenmesini göstermektedir. Tedavi sonrası hastanın alt çenesini üst çenesinin önüne doğru protrüze edebilmesi bu hareketin boyutunun bir göstergesidir. [1]

#### Hakkında



**Dr Luis Carrière, DDS, MSD, PhD,** is a contributing editor to the Journal of Clinical Orthodontics'in yardımcı editörlerindedir ve the American Journal of Orthodontics and Dentofacial Orthopedics'in yayın kurulundadır. Dünya çapında ortodontik departmanlarınca davet edilen bir profesördür ve dünya çapında tanınmaktadır. Dr Carrière uluslararası olarak bilinen Carriere SLX braketlerinin ve Carriere Motion Apareyinin yaratıcısıdır. İspanya, Barcelona'da serbest hekimlik yapmaktadır.

\* Carriere Motion Henry Schein Orthodontics'in, Melville, NY. tescilli markasıdır.

\*\* Carriere SLX Henry Schein Orthodontics'in, Melville, NY. tescilli markasıdır.

\*\*\* Invisalign Align Technology'nin, Inc., San José, CA. tescilli markasıdır.

\*\*\*\* Cu Nitantium Henry Schein Orthodontics'in, Melville, NY. tescilli markasıdır.

\*\*\*\*\* Essix Dentsply RainTree Essix'in, Sarasota, FL. tescilli markasıdır.



# Karadental, 2019'da Yurt Dışına da Hizmet Verecek

Öğrencilik yıllarında çalıştığı dental sektörün dinamizminden etkilenen Selçuk Kara, 2011 yılında Karadental'i kurdu. Türk ve ithal markalar sunan şirket, bugün 100'e yakın çalışanıyla büyük bir aile... 2019 hedeflerini sorduğumuz Kara, yurt dışına da hizmet verecek şekilde organizasyonlarını genişleteceklerini söylüyor.

Dental Tribune Türkiye  
Elvan Genç

## Sizi kısaca tanıyabilir miyiz?

Kısaca kendimi tanıtmam gerekirse, Kayseri'de doğdum. Babamın iş değişikliği nedeni ile yerleşmiş olduğumuz İstanbul'da hayatımı idame ettirmekteyim. Eğitimimi pazarlama üzerine tamamladım. Öğrencilik dönemlerimde eğitimime destek olması için part time olarak başladığım dental sektördeki hayatın dinamizmi beni etkiledi ve hiç tahmin etmediğim bir şekilde hayatımın önemli bir parçası oldu.

## Şirket öykünüzü sizden dinleyebilir miyiz?

Önceleri bir öğretmenimin yönlendirmesi ile 2000'li yılların başında İstanbul'da implant tanıtımı yaparak işe başladım. O dönemde implant, Türkiye'de yeni yeni tanınmaya başlamıştı. Her türlü bilgi çok değerliydi ve bilgiye ulaşmak zordu. O yıllarda işe başladığım ve çok değerli doktorlarla çalıştığım için kendimi çok şanslı hissediyordum. Zamanla iş hacmim artmaya başlayınca 2011 yılında, şuan merkezi Florya olan kendi şir-

ketim Karadental'i kurdum. Kısa bir süre sonra da Implant Direct Marmara Bölgesi dağıtıcısı olarak faaliyet göstermeye başladık. Bu faaliyetimde bana büyük desteği olan Implant Direct Türkiye Distribütörü Mustafa Osmay'a teşekkürlerimi sunarım. Şimdi ise Glidewell Direct firmasının Türkiye distribütörüyüz. Dental alanda hem Türk üretimi hem de ithal ürünlerle hizmet vermeye çalışıyoruz. Şirket çalışanlarımız, satış danışmanlarımız ve farklı şehirlerdeki alt bayilerimiz ile birlikte yaklaşık 100 kişilik büyük bir aile olduk. Tüm şirket çalışanlarımızla birlikte büyümeye devam etmek istiyoruz.

## Ürün ve hizmetlerinizi anlatır mısınız?

Şirketimizin uzmanlık alanı, implant ve yan ürünleridir. Dünyanın en büyük dental laboratuvarı olan Glidewell Laboratories USA ürünlerinin resmi distribütörüyüz. Implant ürünlerinin yanı sıra dünyada liste başı olan Bruxzir marka zirkonların da satışını gerçekleştiriyoruz. Yine implantolojide kullanılan greft ve membran gibi yan ürünlerin de ithalatını ve satışını gerçekleştirmekteyiz.

## Yeni yıla girdik, 2019 ve yakın gelecek için hedefleriniz nelerdir?

Gelecek seneler için umudumuzu yitirmeden, iyimserliğimizi koruyoruz. Ekonomik

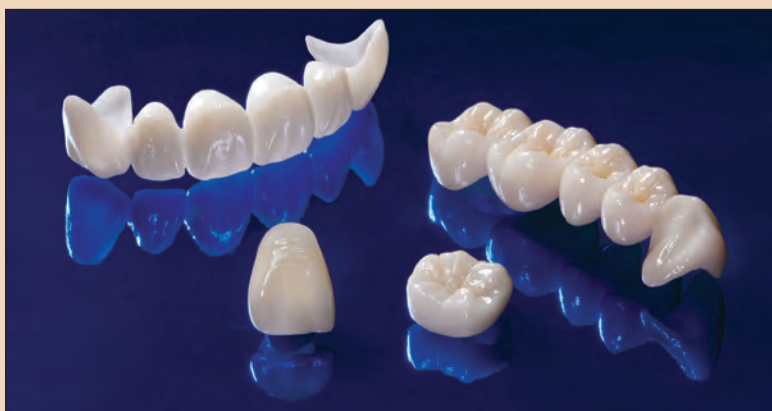
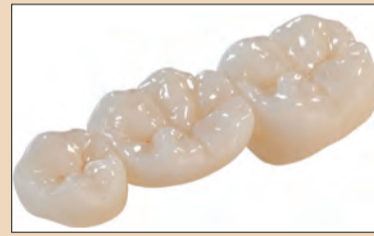anlamda çok zor geçen 2018 yılına rağmen, 2019 yılı için yeni iş planlarımız var. Türkiye'deki başarı grafiğini sürekli artırmanın yanı sıra yurt dışına da hizmet verecek şekilde organizasyonumuzu genişletiyoruz. Türk üretimi ürünler yeni yılda amiral gemimiz olacak.

## Ekleme istedikleriniz?

Rekabet ortamının son derece yoğun olduğu dental sektörde farklılaşmanın, ürün ve servis kalitesi ile çözüm odaklılığa bağlı olduğunun bilincindeyiz. Bundan sonraki adımlarımız da hep bu bilinçle gerçekleşecek. Bizi bu konuda destekleyen iş ortaklarımıza ve birlikte çalıştığımız hekimler ve dental sektör çalışanlarına teşekkürü borç biliriz..



Karadental Genel Müdürü Selçuk Kara.



11-14 NİSAN 2019, CNR FUAR MERKEZİ, İSTANBUL

# DENTAL TRIBUNE

Türkiye

# SEMPOZYUMU

SUNUMLAR | WORKSHOP | KURSLAR

idex  
istanbul 2019  
Kapsamında

www.dtsempozyum.com

DİS HEKİMİ  
DİS TEKNİSYENİ  
DENTAL ASİSTAN  
SEKTÖR

ORGANİZASYON

DİSSİAD  
Pozitif Ufi  
CNRHOLDING

Knightsbridge  
Academy  
Dental & Medical  
Trainings