

today

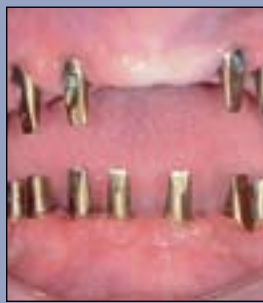展会会报



新闻与观点

一个国际抗生素耐药危机正在发生，威胁着自20世纪初以来人类从抗生素中所获得的所有利益。

>>第1页



技术与应用

传统全口义齿曾经是无牙患者的常规修复方式，而现在正在逐渐被固定的全口种植义齿所取代。

>>第6页



服务

本届展会活动安排丰富多彩，today为您带来详细各类学术会议时间安排，您可以根据自己的时间安排好自己的行程。

>>第12页



欢迎来到第二十四届华南国际口腔展

■ 行业盛事，博览牙科，第24届华南国际口腔展会于2019年3月3-6日在广州中国进出口商品交易会展馆C区隆重举行。为助力口腔产业变革，紧随国际前沿态势，促进行业商贸契机，2019年展会再度扩大规模，提升国际化水平，发挥行业发展风向标的作用，为专业观众展示口腔行业新型产品和高端技术，为口腔医学工作者提供前沿实用的继续教育及培训课程，全力打造全方位口腔产业链的产品展示与技术创新平台。



聚合行业力量，展示新型产品技术，促进行业商贸契机

作为行业风向标的华南国际口腔展将再度为展商及专业观众提供全方位展示和交流的平台。本届展会面积扩至57200m²，共设置八个展馆，来自中国大陆、中国香港、中国台湾、日本、韩国、新加坡、马来西亚、美国、巴西、加拿大、德国、英国、瑞士、法国、意大利、奥地利、丹麦、俄罗斯等20多个国家和地区的1000多家参展商将在本届展会上展示企业形象、新型产品、技术与服务。

新品推介会再度来袭，推动行业发展与创新

2019华南国际口腔展将继续开设新技术新产品推介会，为展

商们提供一个专业的新品展示和新技术推介的舞台，推动行业前沿品牌与新型技术深入市场，助力中小企业升级与创新，促进行业多元化发展。

同期会议精彩纷呈，聚焦前沿技术成果

“管理者论道”、“技术专场”、“好病例分享会”、“交流专场”等四大系列的150多场会议将继续与广大观众见面。高端会议除“中国口腔医院发展论坛”、“中国民营口腔发展论坛”、“民营口腔华南论坛”以外，还将有“2019粤港澳大湾区口腔健康高峰论坛”、“对话资本：数字化口腔医疗产业发展论

坛”等新增论坛吸引眼球。来自中国大陆、中国香港、中国台湾、美国、日本、西班牙、比利时等170多位专家将与您分享最新的医学研究成果、实用的临床治疗技术、先进的设备应用经验，以及高效的诊所管理方法。

微信粉丝俱乐部，精彩活动不间断，好礼升级享不停

2019华南国际口腔展微信粉丝俱乐部全面升级，将带给观众更多精彩活动及更加丰厚的缤纷大礼。集赞擂台赛、极速寻宝、创意拍照等各具特色的活动将带给观众不一样的体验乐趣，同时还有各种让人意想不到的神秘大礼等着幸运观众

来领取。

展会服务优化升级，“会约go”再度开启

为了方便观众与展商的精准交流与配对，2019华南展再度推出“会约go”微信小程序，通过在小程序上发布信息的方式，最大程度实现观众与展商的即时互动。展商可在“会约go”发布信息，在线接触现实潜在的客户，最大化与观众即时互动，了解行业新产品和服务。观众则可以在“会约go”上发布及查询所需品牌产品，即时联系展商，获取展商最新资讯，省时快捷定位观展的目标。欢迎各位展商与观众积极使用！

2019第二十四届华南国际口腔医疗器材展览会 中国国际口腔保健品展览会暨技术研讨会

日期：
2019年3月3日-6日

地点：
广州·中国进出口商品交易会展馆C区

主办单位：
广东省科技合作研究促进中心

承办单位：
广东国际科技贸易展览公司(广东科展)

协办单位：
广东省口腔医学会、广东省医院协会口腔医疗管理分会

支持单位：
广东省科学技术厅、中华口腔医学会、中国牙病防治基金会

欲了解更多资讯
请浏览网站：
www.dental-tribune.com



全球最畅销牙科读物

- 刊载最前沿的行业信息
- 分享最领先的牙科技术
- 畅销91个国家——《世界牙科论坛》——65万名牙医的书桌刊物

扫描二维码，订阅DTI刊物



展会期间订阅
可加赠半年DTI刊物
详情可添加编辑微信了解



氯己定是否可以减少拔牙导致的菌血症?

■ 西班牙, 莱奥亚: 人的口腔中充满了各种细菌。因此, 口腔内的手术有使细菌进入血流从而导致菌血症的风险。这类菌血症通常都是暂时的; 不过, 细菌在血液中如何参与感染的开始和发展过程仍不明确。既往研究表明, 氯己定漱口水可对唾液细菌感染起到抗菌作用。然而, 巴斯克大学的一个研究团队日前发现氯己定漱口水只有轻微的预防口腔手术相关感染的效果。

为了评估氯己定预防拔牙后菌血症的效果, 研究团队对多项临床随机对照试验进行了系统性综述和荟萃分析。这项研究共纳入了八项临床试验中的总计523例患者。在这些患

者中, 267例患者接受了氯己定治疗, 其中145例菌血症记录在案。对照组共有256例患者, 其中156例被发现了菌血症。根据此结果, 氯己定预防了12%的菌血症的发生。

这些结果证明, 虽然氯己定可在拔牙过程中起到防止口腔中细菌进入血液的效果, 但效果并不显著。研究团队还总结道: “然而, 鉴于它低成本及没有副作用和并发症的特点, 我们还是建议在进行这类手术前用氯己定漱口”。

这项题为“氯己定是否可以减少拔牙导致的菌血症? 一项系统性综述和荟萃分析”, 于2018年4月23日发表于PLOS ONE。



巴斯克大学的研究人员发现, 氯己定漱口水对口腔手术引起的菌血症预防作用有限。(照片: Andrey_Popov / Shutterstock)

广告



BeutiCem SA

自粘结性树脂水门汀

易于调拌!



易于去除!







更适合氧化锆的粘接

不需要处理剂的树脂水门汀

水包装 新登场!

同时发售!

配合: 确保口腔内环境安全的 IS-PRG 填料!

不需手工调拌的自动混合头套装

欲了解更多产品信息, 请至松风展位现场咨询, 松风展位号15.1 馆 H10



株式会社 松風

本社: 〒605-0983 京都市東山区福祇上高松町11-1 日本
松風齿科(上海)有限公司: 上海市虹口区四川北路1088号 201140 电话: (86)21-17788888 传真: (86)21-17788880 E-mail: shanghai@shofu.com.cn

http://www.shofu.com.cn

today About the publisher dti Dental Tribune International

Editorial/Administrative Office

Dental Tribune International GmbH
Holbeinstraße 29, 04229 Leipzig, Germany
Phone: +49 341 48474-302
Fax: +49 341 48474-173
E-mail: info@dental-tribune.com
Internet: www.dental-tribune.com

Publisher/Chief Executive Officer

Torsten R. Oemus
Chief Financial Officer Dan Wunderlich
Director of Content Claudia Duschek
Managing Editor Yu Daguang
Business Development & Marketing Manager Alyson Buchenau
Sales & Production Support Puja Daya
Hajir Shubbar
Madleen Zoch
Production Executive Gernot Meyer
Advertising Disposition Marius Mezger
Production Hu Zijian

today will appear at the 24th South China International Dental Equipment & Technology Expo & Conference 2019, Guangzhou, May3-6, 2019. The newspaper and all articles and illustrations therein are protected by copyright. Any utilization without prior consent from the editor or publisher is inadmissible and liable to prosecution. No responsibility shall be assumed for information published about associations, companies and commercial markets. General terms and conditions apply; legal venue is Leipzig, Germany.

©2019, Dental Tribune International GmbH.

All rights reserved. Dental Tribune International makes every effort to report clinical information and manufacturer's product news accurately, but cannot assume responsibility for the validity of product claims, or for typographical errors. The publishers also do not assume responsibility for product names, claims, or statements made by advertisers. Opinions expressed by authors are their own and may not reflect those of Dental Tribune International.

严重牙周病患者中抗生素耐药发生率正在升高

■ 荷兰，阿姆斯特丹：德国严重牙周病患者抗生素耐药发生率正在升高！该结论来自Friederike Brune在EuroPerio9上报道的研究，题为“牙周炎微生物对抗生素的耐药性趋势（2008-2015）”。因为这一原因，治疗感染和治愈牙周炎患者的能力正在受到损害，医疗界权威人士警告说，一个国际抗生素耐药危机正在发生，威胁着自20世纪初以来人类从抗生素中所获得的所有利益。

该研究的共同作者Søren Jepsen教授说：“我们进行这项研究的目的在于通过体外实验确定自牙周炎患者提取的细菌样本的耐药性。整体来说，我们发现，本研究所选择的四种关键细菌至少对一种所测试的抗生素有耐药性。从收集的数据来看，我们也发现其中三种细菌耐药性有增加的趋势，这引起我们对牙周疾病治疗中日渐随意的抗生素使用感到担忧。”

目前，牙周疾病治疗全身应用抗生素均缺乏事先微生物学分析的指导。当我们针对的是已经出现耐药性的牙周致病菌，或对抗生素非常不敏感的细胞，那么治疗最后失败的风险更大。据Jepsen讲，医疗专业人员应更负责地开具有抗生素的处方，仅在真正需要时使用。除制订抗生素使用规定以外，医疗管理者应改善地方及全国对耐药性细菌的监测。因此，需要新一代筛查技术以确定微生物的抗药性，来进一步为治疗耐药性细菌

感染设计诊断和治疗方法。

Jepsen宣布，由EFP运营的牙周病欧洲工作小组正计划在2019年针对这一重要问题给出指南。



本研究的共同作者Søren Jepsen教授在EuroPerio9开幕式上。

广告

www.dentium.com.cn

Digital Innovation

2019 登腾首尔国际研讨会 in Seoul

COEX大礼堂 2019年6月23日-6月24日

2019 DENTIUM

Dentium 登腾
For Dentists By Dentists

韩国：80-21-8999-3431
北京：朝阳区东四环北路6号2区 110016
上海：浦东新区高东镇高东路146号 200121
成都：武侯区大石坝支路40号 610045
广州：海珠区琶洲大道东10号 510308

1100162 +86-10-8476-3853
0203196 +86-21-8476-4737
8100011 +86-28-6212-5812
0702993 +86-20-6212-5388

+82-21-899-3431
+86-10-8476-3853
+86-21-8476-4737
+86-28-6212-5812
+86-20-6212-5388

today 出版人信息 **dti** Dental Times International

中国大陆地区代表	黄 懽
电话	+8610-59054510
传真	+8610-65560125
手机	+86-13911002700
电子邮件	dtichina@gmail.com
编辑/办公室	世界牙科论坛德国总部
电话	+49-341-484740
传真	+49-341-48474173
中文版出版人	黄 懽
中文版总编	于大光
执行主编	张 鹏
执行编辑	郭培良
市场及广告经理	胡子剑

Today DSC2019于2019年3月3日至6日在第二十四届华南国际口腔展上发行。

本杂志和所有文章受版权保护。任何未经事先授权就使用本刊内容的行为都将被起诉。我们对发布的学会、公司、商业信息不承担责任。本条款的法律管辖地为德国莱比锡。

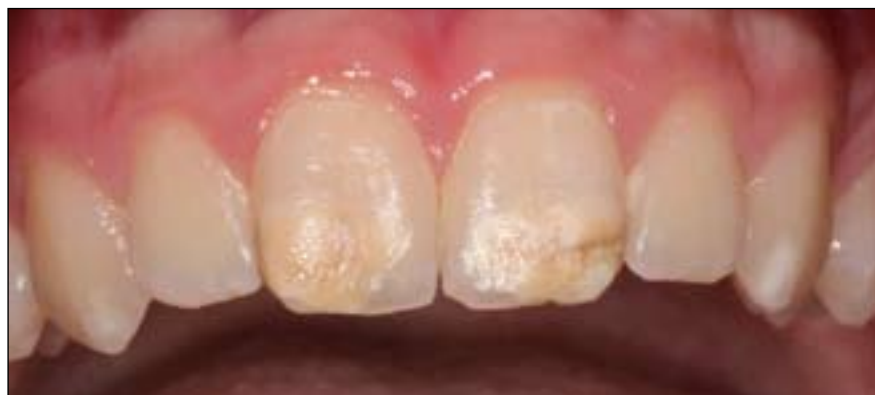德国儿童MIH发病率超过龋齿

• *Dental Tribune International*

■ 德国，柏林：刚萌出的牙齿釉质折断，出现孔隙，受影响的牙齿变得敏感——这是磨牙切牙低矿化（MIH）的临床表现，在儿童牙科中较常见。患病儿童难以维护口腔卫生，咀嚼能力降低，因为牙齿敏感导致患儿不敢刷牙，无法接受冷热刺激。随着该疾病

发病率的上升，德国牙科及口腔疾病协会（DGZMK）近期召开了一场关于该疾病的新闻发布会。

MIH最早被科学描述是在1987年，今天，其发病越发广泛。根据德国儿童牙科学会主席Norbert Krämer教授的说法，儿童和青



据德国牙科及口腔疾病学会报道：德国年轻人口中，MIH发病率高于龋坏率。（图片：Norbert Krämer教授）

广告

最先进的氧化锆技术



ARGEN Z HT+
透明和强度

美国阿根公司
展位号
15.1 H06

- 45% 透明度
- 1250 MPa 强度
- 1-14个单位长桥
- 全冠或长桥

ArgenZ HT+在同等级高透锆之中具有最高强度和最佳的透明度 适合用于全口长桥及口腔中各种牙位的修复



ARGEN Z ANTERIOR
Super Translucent Zirconia
美学新选择

- 50% 透明度
- 765 MPa 强度
- 1-3个前牙单位长桥
- 单颗后牙全冠

ArgenZ 安缇锆拥有超高透明度 相比硅酸锂玻璃陶瓷类 能提供更高等级的透明度及强度 显出牙齿最自然的效果





数字化影片



微信号 Argon-China

授权经销商 信息请联系
Argen办事处
Tel: +86 755 8288 9051



少年MIH的发病率要高于龋齿。根据第五次德国口腔健康研究分析，平均来说，10%至15%的儿童患有MIH，12岁年轻儿童发病率更是超过30%。

MIH病因的相关科学证据目前仍是缺乏，但可以确信该疾病为多因素疾病。塑料产品内的增塑剂随饮食摄入体内后，在MIH的发病过程中扮演了必要角色。一项动物实验证实，双酚A摄入量与MIH的发病有某种关联。

其他可能的病因包括孕期的问题、感染性疾病、抗生素、水痘、二恶英（一种有毒化学物质）及上呼吸道疾病等。第一磨牙与切牙釉质发育一般在孕期第8个月以及至出生后4岁左右，MIH也可能发生于这段时期。

患MIH后，恒前牙及第二乳磨牙常出现结构缺损。临床上，严重性有很大差异，从单个牙尖到影响牙齿整个咬合面。轻度MIH表现为患者牙齿咬合面或牙尖出现黄白色或黄褐色不规则、不透明斑块。而严重者则出现釉质和牙本质的剥脱和磨损。患儿在进食或刷牙时会出现牙齿疼痛。

因为确切病因未知，目前仍无有效预防MIH的方法，德国预防牙科学会主席Stefan Zimmer教授解释道。因为受MIH影响的患者牙齿表面粗糙，牙体组织质量不佳，因此更易患龋。然而，通过恰当的预防手段，仍可避免龋损形成。

因此，除刷牙外，还需要更有强度的预防来保护患牙。为达到这一目标，应定期在诊室内根据年龄涂氟，同时家庭化涂氟。要定期前往牙医处检查，使用氟保护漆治疗，采用不同技术修复缺损，以保护受MIH影响的患牙。

导致艰难梭菌爆发的原因竟是海藻糖

■ 美国，休斯敦：在二十一世纪，欧洲和北美艰难梭菌感染爆发越发频繁，导致这一细胞的感染成为发达国家最常见的院内获得性感染。然而，令人好奇的是，目前仍没有对导致这一细菌感染爆发原因的深入认识。一项近期发表于Nature杂志的研究发现，海藻糖（一种常用作食品添加剂的二糖类物质，也用于特定的口腔洁治抛光膏中），可帮助我们对此问题的根源有新的认识。

2000年前，海藻糖很少应用，因其生产成本较为昂贵。一种新型酶的引入使其生产成本降低超过百倍，使这一物质可以商品化销售。美国和欧洲先后于2000年和2001年批准其在食品领域的应用，海藻糖被定位为蔗糖的健康替代品，广泛添加于冰激凌、方便面、米和牛肉中。因其略显甜味，海藻糖目前也被添加到龈上洁治和龈下刮治所用的抛光膏内。

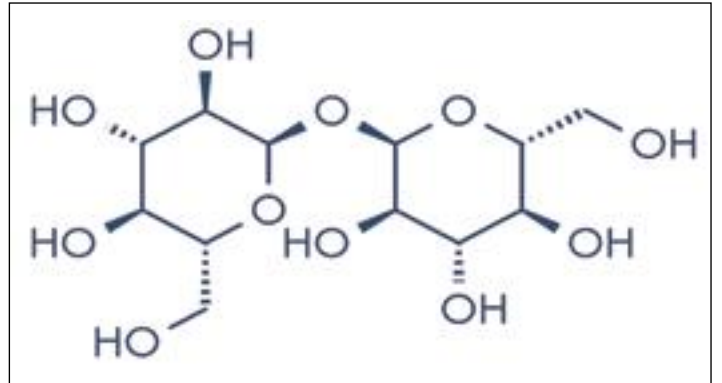
巧合的是，两种独特的艰难梭菌谱系——RT027和RT078也有着海藻糖的广泛应用，并已进化形成了全球范围内的感染大爆发。通过分析RT027和RT078，美国休斯敦贝勒医学院Robert Britton教授带领的研究团队发现，在极低水平海藻糖浓度下，任何一个菌株均可生长。因此他们认为海藻糖的存在可能是艰难梭菌爆发的原因。

艰难梭菌感染通常表现为严重的恶心、腹泻及腹痛，若不及时治疗，可致命。根据欧洲疾病预防控制中心的数据，欧洲医院因院内治疗导致的胃肠道感染病例中，48%是由于艰难梭菌感染导致。在美国，根据2015年发表于新英格兰医学杂志的研究，每

年治疗艰难梭菌感染的花费约48亿美元。

该研究，题为“Dietary trehalose enhances virulence of epidemic *Clostridium difficile*”，发表于2018年1月3日的Nature杂志上。

海藻糖，一种常作为食品添加剂的二糖类物质，被发现可导致发达国家艰难梭菌院内获得性感染频率增加。（图源：molekuul_be/Shutterstock）



广告

2019

CNDE

第二十一届中国东北国际口腔器材展览会暨学术交流会

The 21st China Northeast International Dental Equipment & Affiliated Facilities Exhibition Symposium On Oral Health

东北三省及内蒙古地区第十一届口腔医学学术会议

The 11th Stomatology Academic Conference of Three Provinces in Northeast China and Inner Mongolia

第十一届口腔保健护理用品展览会

The 11th Northeast International Symposium On Oral Health

第九届义齿加工厂产品展览会

The 9th Dental Lab Outsourcing Exhibition

时间: 2019年3月21-24日
地点: 沈阳新世界博览馆

主办单位: 北方工商展览有限公司
 协办单位: 辽宁省口腔医学会
 中国医科大学口腔医学院
 支持单位: 中国牙病防治基金会
 特别媒体支持单位: 世界牙科论坛
 亚洲牙科医学
 KQ88口腔医学网

30000m²

展览面积

800多家

知名口腔企业

200多场

学术活动

Exhibition area
Well-known dental company
Academic events

21th

二十余载鼎沸沉积 共创盛世行业平台

More than twenty continued deposits deposited
Create a prosperous industry platform

www.bfexpo.com.cn
 联系单位: 北方工商展览有限公司
 联系人: 纪晓帆 张娜 郭娜 冯露
 电话: 024-23920245 23975766
 传真: 024-23922432
 E-mail: sjzx1985@163.com
 http: www.bfexpo.com.cn

CAD/CAM在全口种植修复中的应用

【美国】Ara Nazarian

天然牙列缺失患者进行修复治疗与以往相比有更多的选择。传统全口义齿曾经是无牙患者的常规修复方式，而现在正在逐渐被固定的全口种植义齿所取代，因为其优越的稳定性、功能和美观性被越来越多的人所熟知。此外，随着修复材料的发展突飞猛进，整体氧化锆现在可以用来进行全口义齿的加工。氧化锆义齿与树脂牙相比更理想，同时也没有树脂牙那么容易磨损、崩裂、着色和断裂，从而增加了义齿的长期耐用性，使固定种植义齿成为无牙颌病例最终的修复选择。

牙科CAD/CAM技术具有多用性以及整体氧化锆的材料特性，可以为无牙颌患者制作不同结构的高强度修复体。例如，BruXZir固体氧化锆(Glidewell加工厂)，其挠曲强度高达1465MPa，可以加工成薄层并保持该材料现有的高强度，从而可以将其加工成不同的修复体，从形状类似于螺钉固位混合义齿的整块氧化锆全口种植义齿到以传统冠桥方式粘接在定制基台上的可粘结义齿。

虽然近年来螺钉固位式整体氧化锆全口种植体修复越来越受欢迎，但对很多患者来说，粘接固位式修复体是非常适合他们的。当口内存在足够的软硬组织时，可以设计直接就位牙冠下的修复体，从而更加符合天然牙列的审美，同时患者感觉更加自然。此外，使用定制的基台来支撑粘结式的全口修复体可以进行超窄颊舌宽度的义齿修复。这对许多患者是很有吸引力的，并且在垂直间隙有限的情况下也可以进行固定修复。

根据Carl Misch医生的义齿分类设计，可以制作不同的粘结式整体氧化锆种植修复体。虽然这种修复体最常用于牙齿直接就位于牙龈

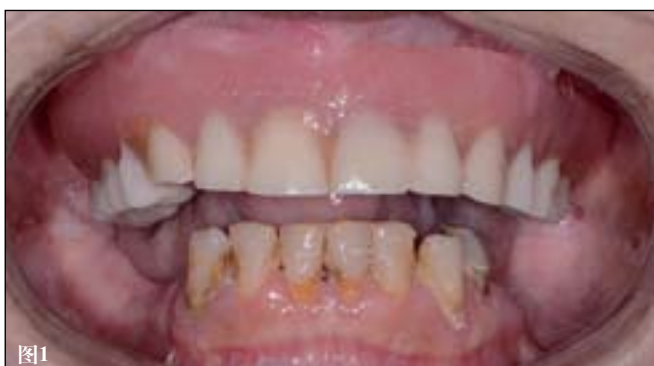

图1

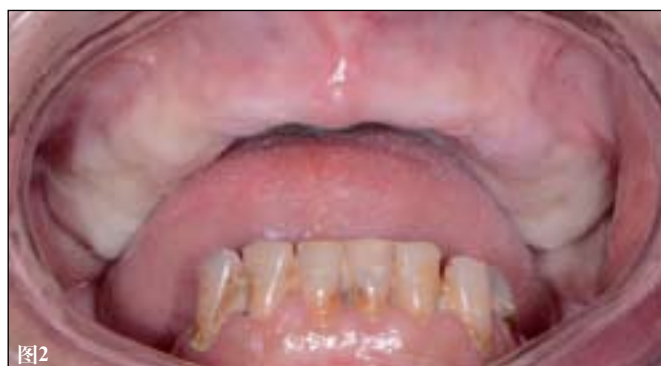

图2

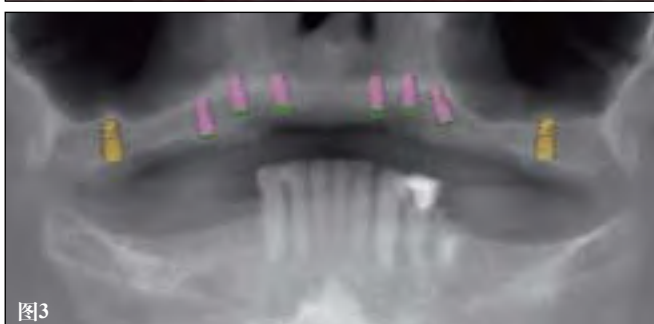


图3

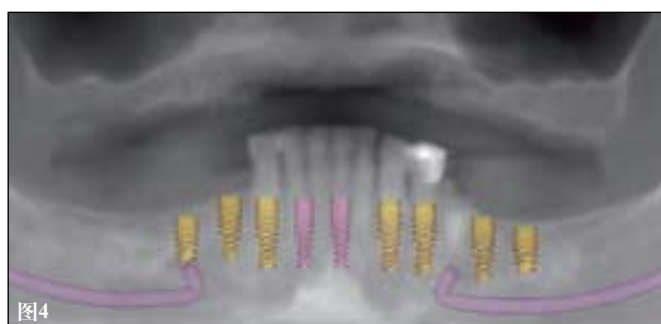

图4

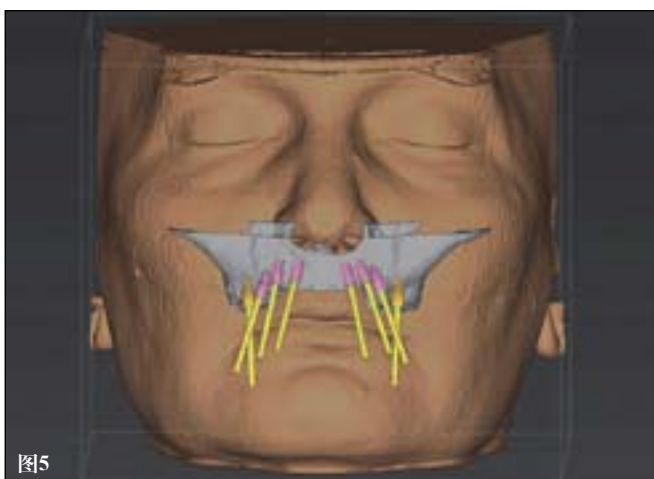


图5

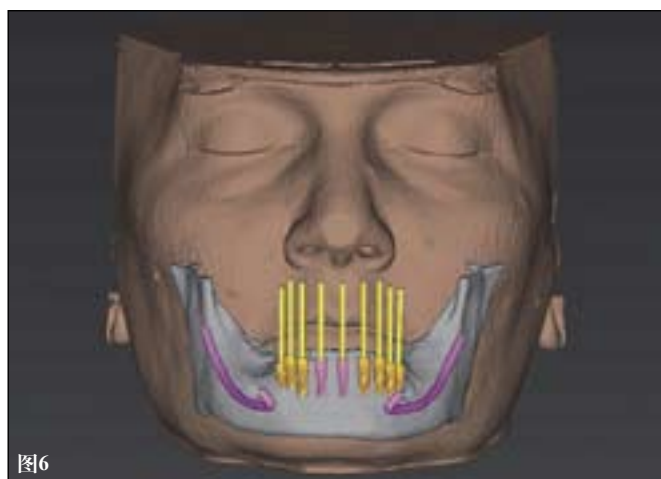


图6

图1: 术前正面照。图2: 没戴义齿的术前正面照。图3: 上颌牙弓的治疗计划。图4: 下颌牙弓的治疗计划。
图5: 在上颌牙弓进行种植体植入后的牙颌面分析。图6: 在下颌牙弓进行种植体植入后的牙颌面分析。

广告



IDS 2019
展位: 10.2
展位: V15

PROMEDICA

最高品质，德国制造





光固化微混合型树脂

- 可用于各种适应症
- 特性保证良好美学效果
- 绝佳的物理特性
- 高填料含量
- 可充填的稠度 (也可作Composan LCM流动树脂使用)



玻璃离子粘接水门汀

- 高水平粘接力
- 高生物相容性，低酸性
- 持续氟释放
- 微细粘接层厚度确保精确度
- 半透明性带来完美美学效果





PROMEDICA

Dental Material GmbH
24537 Neumünster / Germany
Tel: +49 43 21 / 5 41 73
Fax: +49 43 21 / 5 19 08
eMail: info@promedica.de
Internet: www.promedica.de

了解更多产品信息，请访问www.promedica.de

以下的FP1和FP2病例，但也可用于包括粉红色牙龈区域以重建软组织的整副义齿的FP3病例。无论是哪种义齿类型，牙科CAD/CAM技术的高精度和整块氧化锆的多用性都使得我们可以直接用整块氧化锆材料来加工修复体，从而增加其整体强度。

所有这些义齿类型都有助于骨保存、改善牙齿功能、有益于心理健康，并提高种植修复相关生活质量，而在所有修复方式中，种植体固定修复是最接近自然牙列的修复方式。

因此对这种类型的修复，使用个性化基台以及所有粘接式的修复体，是必须的，因为这种修复体可以将修复体边缘置于龈下或者龈上少许，从而增强牙冠固位，形成颈部软组织边缘和最终修复体的突出形态。个性化基牙所允许的修复体位置的精确性和灵活性也使得实现修复体被动就位和矫正种植体角度变得更加容易。

下面的病例是使用个性化钛基台以及粘接式全口BruxZir桥（Glidewell加工厂）进行修复的。

接下来会介绍这种类型修复的治疗流程，以及该方案的适应症。我们使用了标准义齿加工技术、数字化治疗方案和CAD/CAM技术，从而在这个很难进行美学修复的病例中获得了极佳的效果。

病例展示

一位五十多岁的女性患者要求进行修复治疗，其上颌牙列缺失，下颌牙列严重龋坏并伸长(图1 & 2)。这个病人烟瘾很大，有好几年没看牙医了，而且由于疼痛和不适，一直没有好好刷牙。由于其上颌牙列缺失近十年，其上颌义齿越来越松。她希望进行感觉和功能更自然的义齿修复，于是来到我的诊所寻求治疗，希望可以在同一家诊所接受手术和修复治疗。口内情况和影像学评估显示其骨量足以进行全口种植手术。

向患者介绍了其上颌无牙颌和下颌牙列的治疗方案，包括固定和可摘种植牙的各种组合。讨论了无牙颌及其存在的问题、后果和解决办法、牙齿缺失对口腔健康的影响，以及每种治疗方案在稳定性和功能上的差异。并向患者解释牙科贷款方案，这是治疗计划的重要部分，因为它可以帮助不能预先支付全部费用的患者接受种植治疗。

患者强烈希望进行固定修复，因为多年来佩戴可摘义齿使她非常沮丧。此外，患者有明显的咽反射，使得固定义齿修复更为合适，因为其不用接触上腭。患者上颌牙弓骨吸收和牙龈萎缩严重，需要使用FP3修复。还需要在下颌骨中进行骨修整，进行骨整平术去除倒凹，从而创建理想的咬合面，恰当地放置骨支撑手术导板并建立足够的骨宽度来植入种植体。

患者的牙槽骨解剖需要进行粘接式修复，由于唇舌向骨量的限制，有几颗种植体需要倾斜植入，如果使用螺钉固位修复体的话，螺钉孔距离唇侧会非常远。对于这个病人来说，此问题会尤其明显，因为吸烟会使密封螺钉孔的树脂材料变黑。患者还希望义齿占据的唇腭向空间尽可能小，进一步说明适合使用粘接式固位。因此使用个性化基台来



图7



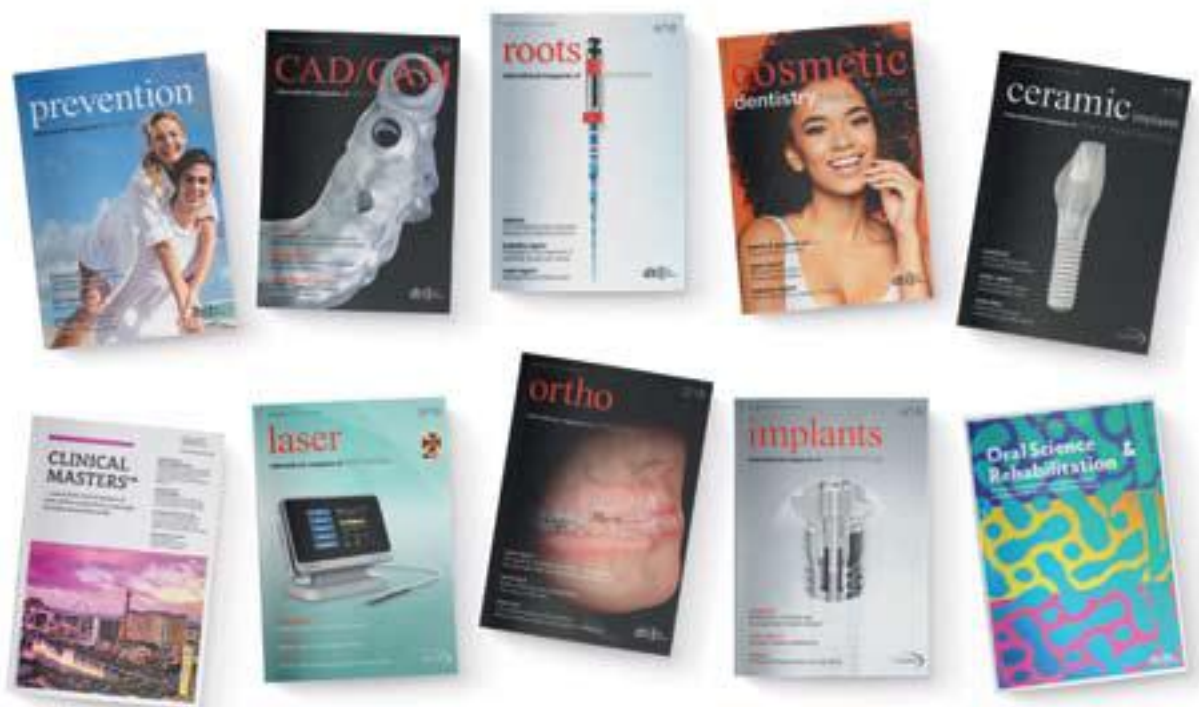图8

图7: 植入上颌种植体的手术导板。图8: 植入下颌种植体的手术导板。

广告

SUBSCRIBE NOW!

DTI—international magazine subscriptions



subscriptions@dental-tribune.com

Name

Address

ZIP | City | Country

E-mail

Date, Signature

Credit Card Number | Expiration Date | Security Code

I would like to subscribe to:

- CAD/CAM 4 issues p.a. €45
- ceramic implants 2 issues p.a. €23
- Clinical Masters 1 issue p.a. €14
- cosmetic dentistry 1 issue p.a. €14
- implants 4 issues p.a. €48
- Journal of Oral Science & Rehabilitation 4 issues p.a. €200
- laser 4 issues p.a. €48
- ortho 2 issues p.a. €23
- prevention 2 issues p.a. €23
- roots 4 issues p.a. €46

Terms & conditions: Your subscription will be renewed automatically every year until a written cancellation is sent to Dental Tribune International GmbH, Holbeinstr. 29, 04229 Leipzig, Germany, six weeks prior to the renewal date. All prices include VAT, shipping and handling.

Dental Tribune International GmbH
Holbeinstr. 29 | 04229 Leipzig | Germany

Tel.: +49 341 48 474 302
Fax: +49 341 48 474 173

www.dental-tribune.com
info@dental-tribune.com

dti | Dental Tribune International

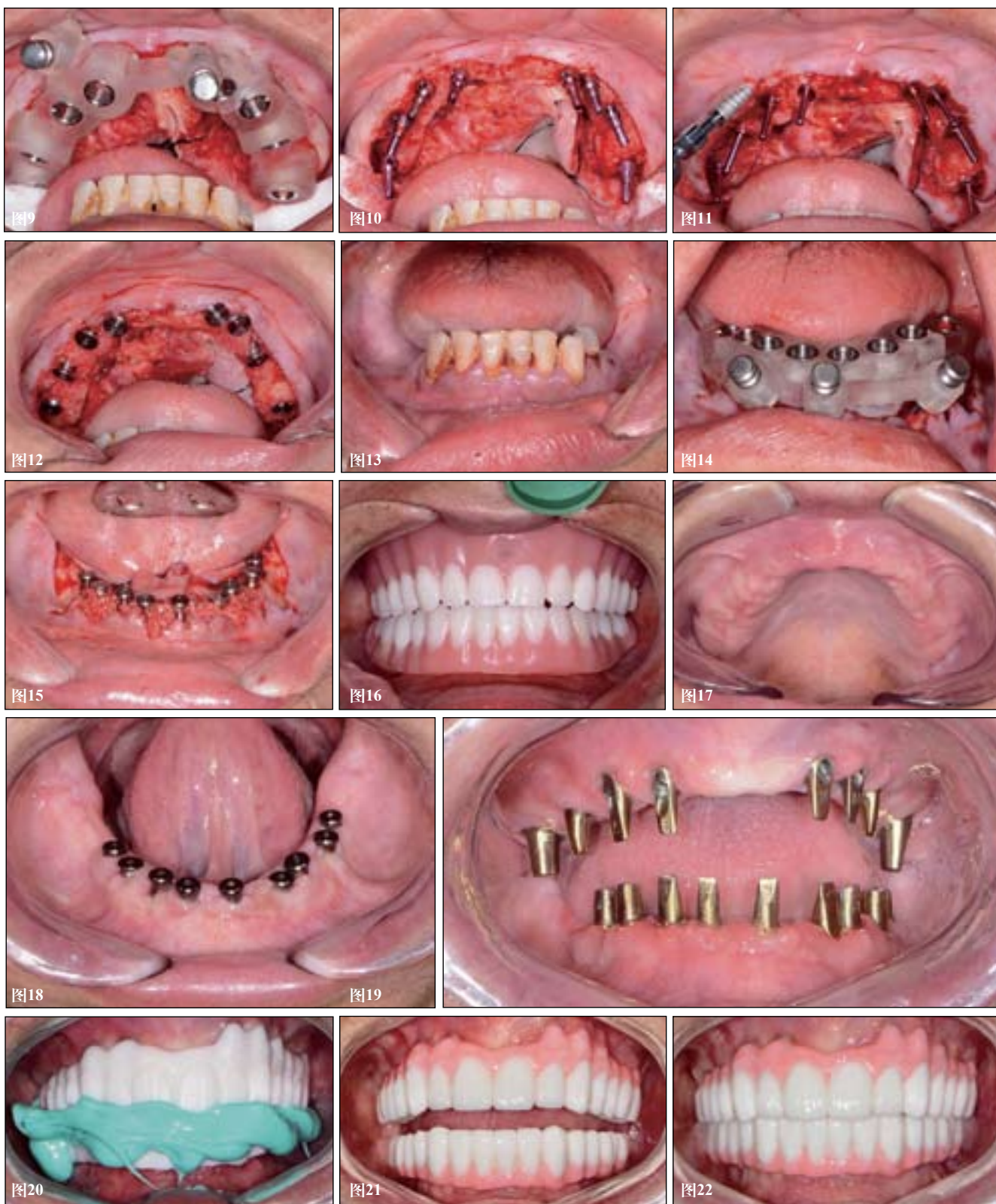

图9: 放置上颌手术导板。图10: 放置平行杆。图11: 植入Hahn种植体。图12: 放置愈合帽。图13: 麻醉下颌牙弓。图14: 固定下颌手术导板。

图15: 被骨粉包围的种植体和愈合帽。图16: 对即刻临时义齿进行软衬。图17: 术后四个月的上颌牙槽嵴。

图18: 术后四个月的下颌牙槽嵴。图19: CAD/CAM基台。图20: PMMA微笑合成器。

图21: 术后正面开合照。图22: 术后正面咬合照。

调整种植体角度, 并进行全口BruxZir修复。FP 3修复体的整体结构, 其牙龈区域和牙齿都由同一块氧化锆瓷块加工而成, 确保了修复体寿命的持久。

病人复诊制取上下颌模型, 以便制作临时义齿, 在手术后可以即刻戴上。使用CS 8100 3D扫描仪 (Carestream Dental) 进行CBCT扫描, 以提供虚拟治疗计划所需的信息。使用CBCT扫描获得的三维数据确定种植体在患者无牙颌关键位置, 包括第一磨牙、第一前磨牙、尖牙和中切牙区域的理想长度、宽度和位置 (图3-6)。根据3D Diagnostix创建的数字治疗计划, 为上颌和下颌制作骨水平手术导板 (图7 & 8)。

选择Hahn锥形种植体 (Hahn锥形种植体系统), 因为其显著的螺纹设计有助于实现最

佳定位和初期稳定性。其锥形形状和型号范围也简化了在牙弓关键位置的种植体定位。其锥形内六边形连接使得种植体与修复体之间的连接非常稳定, 这对于上下颌骨的骨量保存和软组织健康是有益的 (图7 & 8)。

在患者复诊进行种植手术时, 给患者进行静脉注射镇静。暴露骨组织后, 将骨水平手术导板放在患者的上颌骨上, 并将固定销拧紧 (图9)。使用简化的Hahn锥形种植体系统手术流程制备好种植窝洞。将八颗种植体植入上颌左侧第二磨牙到右侧第二磨牙之间 (图10 & 11)。将愈合基台拧到种植体上, 让软组织愈合以进行下一步的修复治疗 (图12)。

接下来, 使用拔牙钳 (GoldenDent) 拔除患者未治疗的下颌牙齿 (图13), 翻瓣并进行牙槽骨修整。为了确保种植体的位置和

角度, 放置了骨支持手术导板 (图14)。当Hahn锥形种植体植入到位时, 其深而锋利的螺纹插入到种植窝洞骨壁上, 帮助维持其朝向舌侧的正确位置。由于进行了骨修整导致的预期组织肿胀, 将5毫米高的愈合基台拧入下颌种植体上 (图15)。即刻临时义齿放在愈合基台上方就位并用Mucopren (Kettenbach) 进行软衬, 其沙漏形态和倒凹提供了一定程度的固位, 从而增强了患者在愈合期间的牙齿功能 (图16)。

四个月后 (图17 & 18), 手术暴露上颌的愈合基台, 修整软组织并让其愈合。大约两到三周后, 安装Hahn锥形种植体印模盖并用聚乙烯硅氧烷材料 (Panasil, Kettenbach) 取闭口印模和咬合记录 (Futar, Kettenbach)。由于临时义齿非常适合, 患者也很满意, 于

是复制了临时义齿寄给加工厂以辅助修复体的设计。

使用这些模型, 实验室灌制并扫描了石膏模型, 创建了患者牙弓的数字模型, 并在数字模型上进行了个性化基台和粘接式修复体的设计。用相应的PMMA微笑合成器制作了含钛个性化基台。

患者复诊进行修复体的试戴。使用加工厂提供的塑料转移工具将个性化基台转移到种植体上, 确保其正确就位 (图19)。由于数字化设计的精确性, 个性化基台贴合度非常理想, 其边缘在牙龈上或稍稍远离牙龈表面。这就减少了去除边缘多余粘接剂的麻烦, 展现了CAD/CAM基台的优点。

将PMMA微笑合成器放置在个性化基台上, 并稍作调整以对牙龈边缘、牙齿长度和咬合进行进一步微调 (图20)。试戴桥体并制取咬合记录。然后将PMMA微笑合成器连同照片、咬合记录和微调修改意见一起送回加工厂, 包括降低下颌义齿的牙龈边缘和升高上颌义齿的牙龈边缘。

加工厂扫描了调整后的PMMA试戴桥体, 对修复体进行了要求的微调, 然后使用BruxZir大块氧化锆进行最终修复体的制作。

在下次复诊时进行最终修复体的粘接, 确保精确就位、功能和咬合关系良好 (图21 & 22)。由于进行了PMMA的试戴, 不需要对整块氧化锆修复体进行调整, 因为通过PMMA获得了修复体形态和美学所需的精确修改细节。最后拍片确定BruxZir修复体在含钛定制基台上完全就位。上下颌的修复体在美观, 功能和舒适度上都非常理想, 增加了患者的自信, 患者非常高兴。

结论

牙科CAD/CAM技术的精确性和修复材料的多用性使得医生在进行无牙颌修复时有相当高的灵活性。对喜欢使用粘结固位方式的临床医生或牙槽骨情况不允许进行螺钉固定的病例来说, 在定制基台上使用整块氧化锆进行修复在修复牙齿和对软硬组织方面的维持方面更胜一筹。

注: 本文首发于《CAD/CAM——国际数字化牙科杂志》2018年第三期。

作者信息



Ara Nazarian 医生在美国密歇根州的特洛伊州开有自己的私人诊所, 主要从事全科和修复治疗。他是国际口腔种植学会的专科医生, Ascend牙科学院的创始人和首席临床主任。他多次在美国、欧洲、新西兰和澳大利亚举办关于美学材料、组织移植和种植牙的讲座和实操班。

他是国际口腔种植学会的专科医生, Ascend牙科学院的创始人和首席临床主任。他多次在美国、欧洲、新西兰和澳大利亚举办关于美学材料、组织移植和种植牙的讲座和实操班。

前牙外伤的快速功能性美容治疗

【德国】Martin Weber

CEREC和口腔外科是否可以很好地结合?当患者走进诊所,想尽快接受最先进、完善的美学治疗时,我觉得这种结合并不难做到。但我也不是这么认为。CEREC一直备受关注,从2003年开始,我一直用它,但我觉得还有所欠缺。2014年,我在澳大利亚萨斯堡参观,学到了两件事情:这个系统已经升级,它的精细程度已经明显提高。

这套系统非常适合于我的诊所。我基本每天都用,因为很多患者工作忙,没有太多时间。在诊所,我培训了一个优秀的团队,这为工作带来了极大便利。基于临床适应症和患者意愿,我能决定是自己制作修复体还是送到技工室,我通常在技工室制作精密修复桥。将扫描结果通过Sirona Connect直接发送给合作技工室——这非常有效可靠。

我的患者主要使用传统陶瓷材料(VITA ENAMIC; CEREC PC; IPS和 Telio CAD, Ivoclar Vivadent; Celtra Duo)。可用于前磨牙和磨牙区种植螺丝固位的全瓷牙冠,这非常值得关注。CEREC SpeedFire炉的烧结或结晶非常迅速,适用于团队工作。

诊所还雇佣了两名牙科医生,这样安排的优点是显而易见的。技工室的工作与诊所的

治疗配套,整个工作流程都便于操控,患者不用担心工作的精细程度,并且参与感很强,因为他们可以看到如何设计——CEREC的设计流程也是可视的。当然,患者可以同家人、朋友进行讨论。本病例展示的是CEREC数字化流程如何工作的过程,其中包括种植修复设计。

前牙外伤后的即刻种植修复

女性患者,29岁,因21牙齿在儿童时期受过外伤前来就诊。牙龈缘红,探诊出血。口内X光片检查结果显示外伤后根尖吸收,患牙无法保留(图1&2)。计划拔牙后即刻种植全瓷冠修复。设计治疗方案时,采集3D影像学图像。牙髓治疗失败后,由于进展性吸收会导致骨破坏,检查水平和垂直牙槽骨情况,评估根尖骨质破坏程度,这些非常重要。保留前庭骨板完整,有足够骨量允许植入后即可负载(图3)。

扫描上颌骨,在CEREC上剔除21牙,模拟拔牙后情况。建议在21牙齿处进行种植修复,并使用手术导板(图4&5)。在种植设计软件中,修复设计以CBCT数据为基础,以获得最佳种植位置。通过这样的方法,可以保证

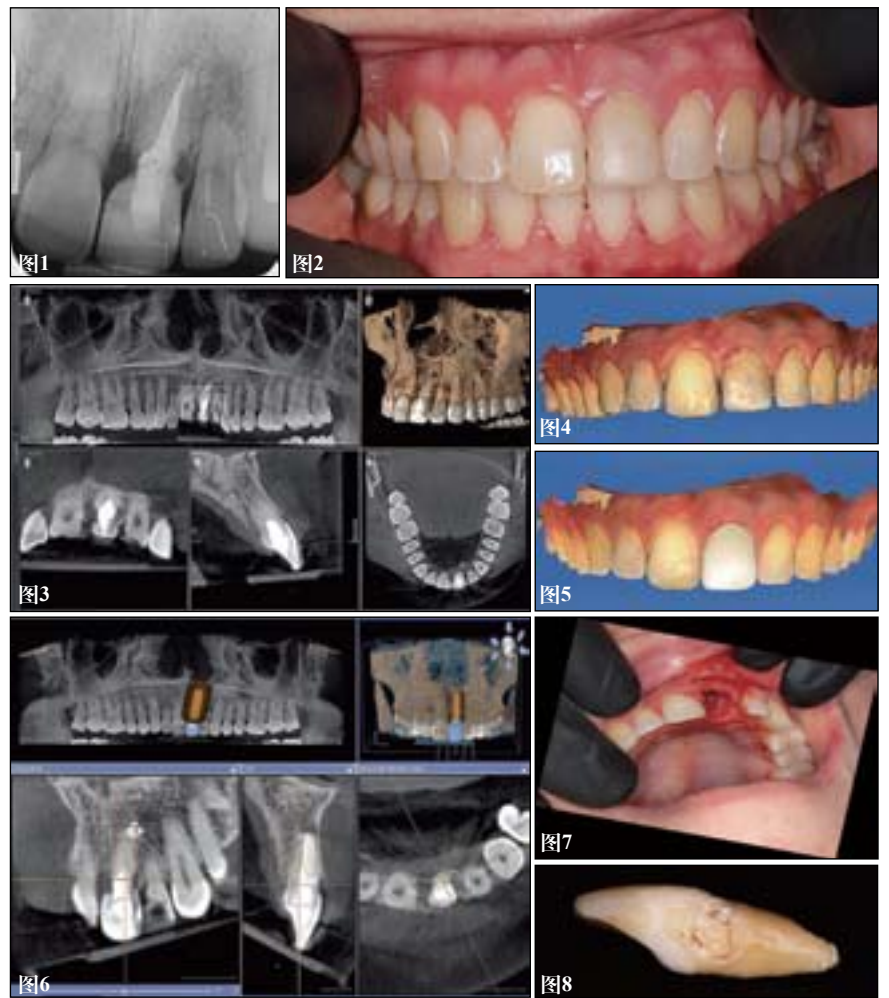


图1: 复发性牙龈炎后, 21牙单根暴露。由于严重吸收, 患牙无法保留。
图2: 初始情况: 21牙龈缘红, 探诊出血。
图3: Sidexis 4 3D成像软件显示根尖区骨质条件良好, 可以即刻种植。
图4: CEREC删除21牙信息, 模拟术后情况。
图5: 以修复设计为基础, 为21牙种植位置制作手术导板。
图6: 口内CEREC扫描3D图像数据叠加, 在Galileos种植设计软件中选择最佳植入位置。
图7: 微创拔牙, 保留前庭骨板。图8: 21牙吸收外观图。证实影像学诊断准确。

广告

广告

2019 CDS
2019年8月28-31日, 上海国家会展中心
欢迎亲临见证中国口腔行业盛会

中华口腔医学会第21次全国口腔医学学术会议
2019中国国际口腔设备器材博览会 (CDS)

www.chinadentalshow.com 共同主办:

DenTech China 2019
www.dentech.com.cn

第二十三届
中国国际口腔器材展览会暨学术研讨会
The 23rd China International Exhibition & Symposium
on Dental Equipment, Technology & Products

2019.10.30-11.02
上海世博展览馆
Shanghai World Expo
Exhibition and Convention Center

QR Code