



Ortodoncia interdisciplinaria en el 64 Congreso de SEDO Tarragona

Por DT Spain

El tema del 64 Congreso de SEDO al 9 de Junio es la “Ortodoncia Interdisciplinaria”. ¿Por qué solo un

tema y éste tema?. Porque la demanda de pacientes que necesitan una intervención coordinada de diferentes especialistas es cada vez mayor y más exigente. Por esta razón nos hace mucha ilusión invitar a todos los profesionales de la odontología a participar.

Las diferentes mesas redondas del Congreso se han repartido en dos días. El viernes 8 de Junio las de Cirugía Ortognática y Ortodoncia, SAOS infantil y Ortodoncia, ATM y

Ortodoncia, y Ortodoncia lingual y Alineadores. Y el sábado 9, un día entero como “Jornada Interdisciplinaria Estética-Periodoncia-Ortodoncia”. Ésta jornada interdisciplinaria del sábado, por su interés, está abierta especialmente a todos los dentistas que no sean miembros de SEDO ya que tiene una tarifa muy reducida para poder asistir todo el sábado. ¡NOS VEMOS EN TARRAGONA!

DTI

MESAS REDONDAS

CIRUGIA ORTOGNÁTICA
Eduardo Espinar Escalona
Francisco Hernández Alfaro
Román Coronel
José Luis López Cebalán
Pablo Llanusa
Pablo López

SAOS INFANTIL
Luis Alberto Basso
Félix de Castro
Roberto Caprioglio
Carola Pérez Irujo
Enric Masias

ATM Y ORTODONCIA
José María Barrios
Marcelo Ferrer
José María Llanusa
Emiliano Martín
José Manuel Torres-Hernández
Eduardo Vázquez

MEMBROS ORTODONCIA LINGUAL
José Luis García
Rafael Muñoz
Luis Fernando
Manuel Román
Rafael Vela

ESTÉTICA Y ORTODONCIA
Luis Jara
Rafael Muñoz Moreno
Mónica Acosta
María Ceballos
David García Basso
Julia García Basso
Guillermo Fernández
Raquel Ferrer
Miguel Ángel López
Cristina Sánchez Moya

PERIODONCIA Y ORTODONCIA
Juan Carlos Palma
Rony Santos
Pablo Gómez Basso
Guillermo Basso
José Martí
Marta Izuel
Sandra Palma Sánchez
En Zaldívar

SECRETARÍA TÉCNICA Y CIENTÍFICA
atlanta

SECRETARÍA LOCAL Y OPERATIVA
MDV

www.sedo.es
+34 937 000000

SEDO

64 CONGRESO SEDO TARRAGONA 2018 8-9 DE JUNIO

UNIENDO ESFUERZOS
UNIENDO EQUIPOS

#sedortodoncia
#sedo2018

Jornada Interdisciplinaria Estética - Periodoncia - Ortodoncia

Sábado 9, 2018 CONGRESO

- Estética y ortodoncia.
- Periodoncia y ortodoncia.

"El orden de los factores sí altera el producto"

Dr. J. Fernández, Dr. R. Fernández, Dr. Ferrer, Dr. M. Izuel, Dr. J. Martí, Dr. Santos, Dr. Jara, Dr. Basso, Dr. Sánchez Moya, Dr. Gómez Basso, Dr. Ceballos, Dr. J. García Basso, Dr. B. Sánchez, Dr. Vázquez, Dr. Palma, Dr. Ferrer, Dr. Palma, Dr. Basso, Dr. Basso, Dr. Santos

El Doctor Flavio Uribe impartirá el Curso Pre-Congreso del 64 Congreso de la SEDO en Tarragona

Por DT Spain

Del 6 al 9 de Junio de 2018 se celebra en Palau de Congressos de Tarragona el 64 Congreso de la Sociedad Española de Ortodoncia bajo el lema “Uniendo esfuerzos, uniendo equipos”. Una nueva ocasión para reunirnos, intercambiar experiencias, ponernos al día y contribuir al progreso de la ortodoncia.

Uno de los principales atractivos de este 64 Congreso SEDO es el curso Pre-Congreso impartido por el Doctor Flavio Uribe, que abordará los temas “Biomecánica con los TADs (anclaje esquelético temporal)” y el “Tratamiento contemporáneo de la dimensión vertical y las mordidas abiertas”.

Además, el Doctor Flavio Uribe participará en la mesa redonda de cirugía ortognática el viernes por la

mañana, centrando su intervención sobre “surgery first”.



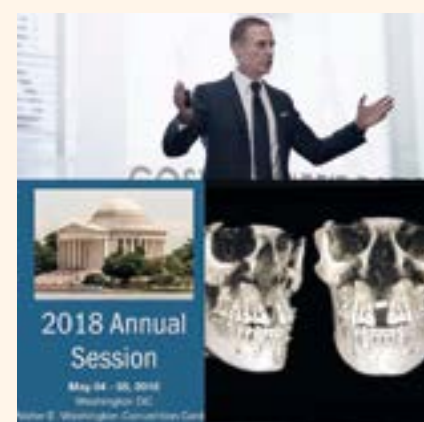Exitosa conferencia del Doctor Pérez Varela en Washington

Por DT Spain

La conferencia que el Doctor Pérez Varela pronunció durante la 2018 Annual Session de la Asociación Americana de Ortodontistas (AAO), sobre el “tratamiento de las maloclusiones esqueléticas Clases III en adultos: camuflaje vs cirugía ortognática ¿Hay otra alternativa?” ha sido un enorme éxito, hasta el punto de que varios de los asistentes tuvieron que permanecer en pie durante la charla debido al numeroso número de ortodontistas que deseaban atender a sus reflexiones.

El Doctor Pérez Varela fue invitado a pronunciar esta ponencia en este evento que convoca la veterana asociación de ortodontistas de EEUU. Además de la Doctora Beatriz Iglesias

Sánchez, también acudieron reputados ortodontistas como los Doctores Chris Chang, Patrick K. Turley, Mauricio González Balut o Benedict Wilmes.



DENTAL TRIBUNE
El periódico dental del mundo
www.dental-tribune.com

Publicado por Dental Tribune International

DENTAL TRIBUNE
Spanish Edition

Director Editorial
Francisco Soriano López
francisco@atlantiseditorial.com

Director Comercial
Jorge Luis Cacuango
jorge@atlantiseditorial.com

Director Científico
Dr. Juan José Solerí Cocco
soleri.clinicavndelpilar@gmail.com

ISSN: 2586-3692
Depósito legal: M-59040-2007

Atlantis editorial
Science & Technology S.L.L.

Editado por:
Atlantis Editorial Science & Technology SLL
C/ Alpujarras, 4 Local 1
28915 Leganés (Madrid)
Telf. (+34) 912 282 284
www.atlantiseditorial.com

DENTAL TRIBUNE
Spanish Edition

Edición que se distribuye a todos los odontólogos de España, latinoamericanos y a los profesionales hispanos que ejercen en USA.

Dental Tribune Study Club
El club de estudios online de Dental Tribune, avalado con créditos de la ADA-CERP, le ofrece cursos de educación continua de alta calidad. Inscríbese gratuitamente en www.dtstudyclubspanish.com para recibir avisos y consulte nuestro calendario.

DT International

Licensing by Dental Tribune International
Group Editor: Daniel Zimmermann
newsroom@dental-tribune.com
+44 161 223 1830

Clinical Editors Magda Wojtkiewicz
Nathalie Schüller
Yvonne Bachmann
Editor Monique Mehler
Editor & Social Media Manager

Junior PR Editor Kasper Mussche
Copy Editors Sabrina Raaff
Ann-Katrin Paulick

Publisher/President/CEO Torsten R. Oemus
Chief Financial Officer Dan Wunderlich
Chief Technology Officer Serban Veres
Business Development Claudia Salwiczek
Project Manager Online Tom Carvalho
Jr Project Man. Online Hannes Kuschick
E-Learning Manager Lars Hoffmann
Education Director Christiane Ferret

Tribune CME
Event Services/Project Manager Sarah Schubert
Tribune CME & CROXTURE
Marketing Services Nadine Dehmel
Sales Services Nicole Andrä
Team Assistant Event & Marketing Julia Maciejek
Accounting Services Anja Maywald
Karen Hamatschek
Manuela Hunger

Media Sales Managers
Antje Kahnt (International)
Barbora Solarova (Eastern Europe)
Hélène Carpentier (Western Europe)
Matthias Diessner (Key Accounts)
Melissa Brown (International)
Peter Witteczek (Asia Pacific)
Weridiana Mageswki (Latin America)
Executive Producer Gernot Meyer
Advertising Disposition Marius Mezger
Dental Tribune International GmbH

Holbeinstr. 29, 04229 Leipzig, Germany
Tel.: +49 341 4 84 74 302 | Fax: +49 341 4 84 74 173
www.dental-tribune.com | info@dental-tribune.com

Dental Tribune Asia Pacific Limited
Room A, 20/F, Harvard Commercial Building,
105-111 Thomson Road, Wanchai, Hong Kong
Tel.: +852 3113 6177 | Fax: +852 3113 6199

Tribune America, LLC
116 West 25rd Street, Ste. 500, NY, NY 10011, USA
Tel.: +1 212 244 7181 | Fax: +1 212 224 7185

La información publicada por Dental Tribune International intenta ser lo más exacta posible. Sin embargo, la editorial no es responsable por las afirmaciones de los fabricantes, nombres de productos, declaraciones de los anunciantes, ni errores tipográficos. Las opiniones expresadas por los colaboradores no reflejan necesariamente las de Dental Tribune International.

©2018 Dental Tribune International.
All rights reserved.

Cirugía guiada y carga inmediata en el tratamiento con implantes del paciente edéntulo

Por Eugenio Velasco Ortega, Antonio España López, Nuno Matos Garrido, Iván Ortiz García, Alvaro Jiménez Guerra, Jesús Moreno Muñoz y Enrique Núñez Márquez*

La implantología oral guiada asistida por ordenador está representando un avance importante en el tratamiento con implantes dentales. Esta técnica innovadora de cirugía guiada que permite el tratamiento con implantes mediante un diagnóstico por la imagen 3D y consigue la inserción de los implantes con una fase quirúrgica sin colgajo ha impulsado también la carga funcional inmediata mediante la colocación de la correspondiente prótesis.

PLANIFICACIÓN

El examen clínico debe valorar los aspectos sistémicos y orales del paciente. El paciente es informado del protocolo implantológico completo, la técnica quirúrgica de inserción de implantes mediante cirugía guiada, así como del protocolo prostodóncico (tipo de prótesis), temporalización (duración del tratamiento, número de visitas) y el seguimiento (revisiones clínicas y radiológicas), y de la posibilidad de la existencia de complicaciones y pérdida de implantes. El paciente

autoriza el tratamiento implantológico mediante un consentimiento informado.

Esta técnica de implantología oral guiada se basa en el diagnóstico por imagen mediante tomografía computarizada de haz cónico (CBCT) que permite valorar las estructuras anatómicas del maxilar superior (ej. seno maxilar) y de la mandíbula (ej. nervio dentario inferior, agujeros mentonianos) desde una perspectiva tridimensional.

El diagnóstico por imagen 3D configura el tratamiento con implantes dentales mediante cirugía guiada y carga inmediata. De esta forma, se obtiene una imagen real en forma y tamaño del maxilar o de la mandíbula. Además, y esto es lo más importante desde un punto de vista diagnóstico, las imágenes obtenidas pueden ser utilizadas de forma interactiva y dinámica por el implantólogo para la correcta planificación de cada caso clínico.

En este sentido, las técnicas 3D de imagen permiten al profesional, la

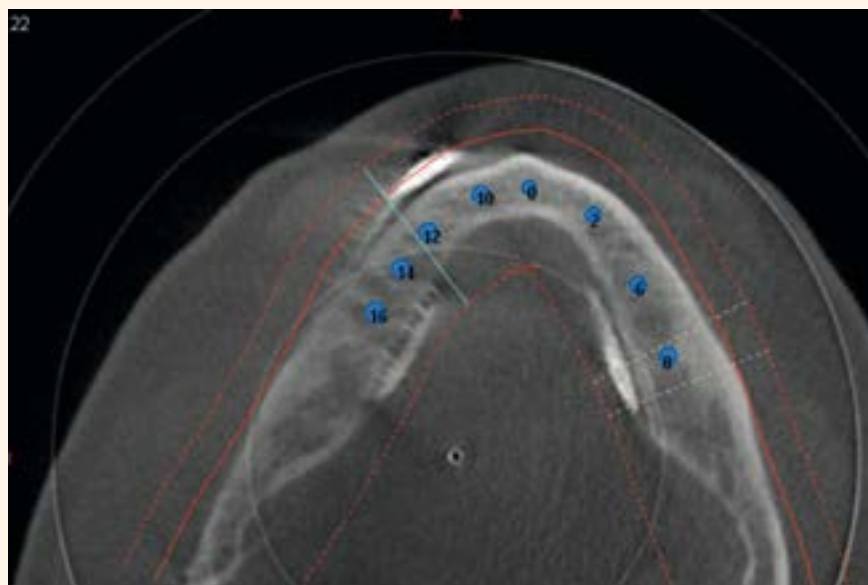


Dr. Eugenio Velasco Ortega

*Equipo Docente del Máster de Implantología Oral. Universidad de Sevilla

selección de la localización espacial de los implantes en un modelo maxilar y/o mandibular virtual en el ordenador, según sus características anatómicas y así establecer el protocolo quirúrgico y prostodóncico más favorable de acuerdo al diagnóstico individual del paciente (Figuras 1-2).

La transferencia de las imágenes obtenidas por la CBCT al programa informático mejora notablemente la planificación de tratamiento, asegurando una inserción controlada de los implantes mediante una cirugía guiada o asistida (Figuras 1-2).





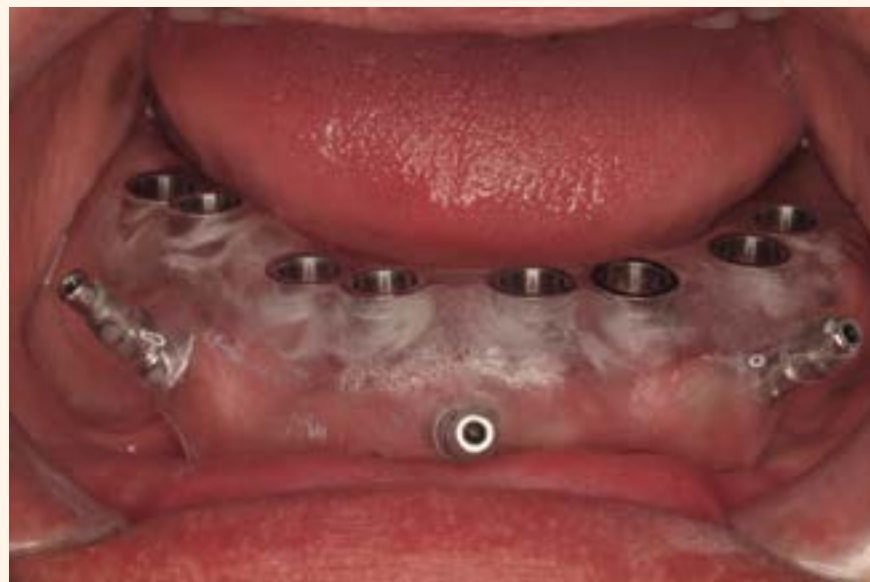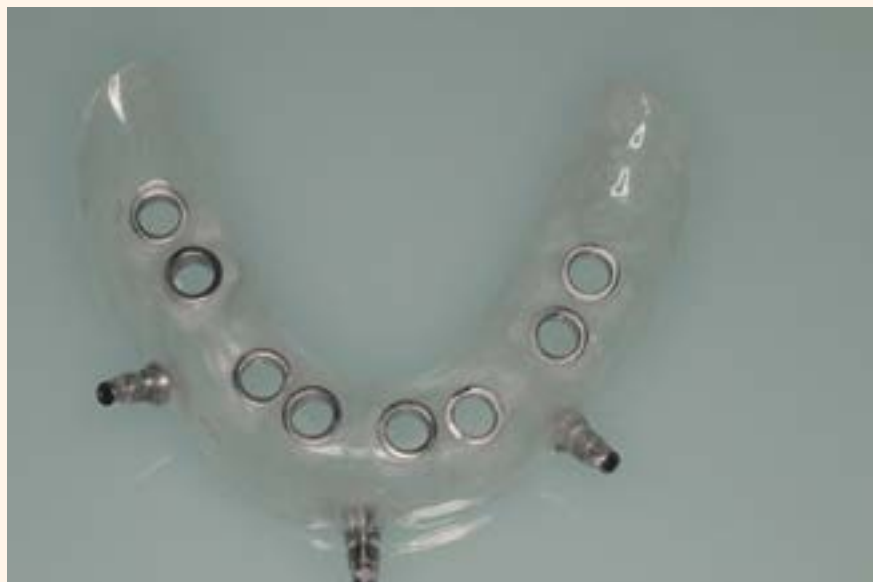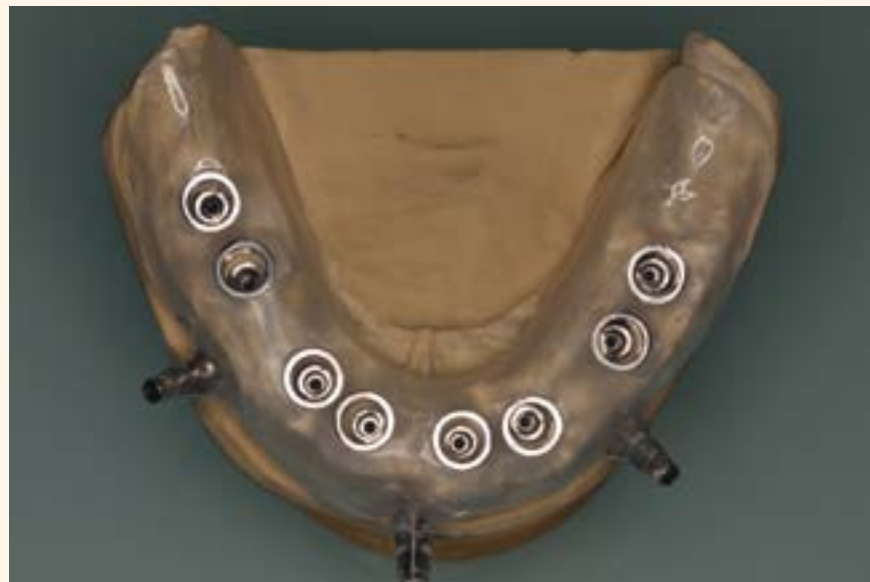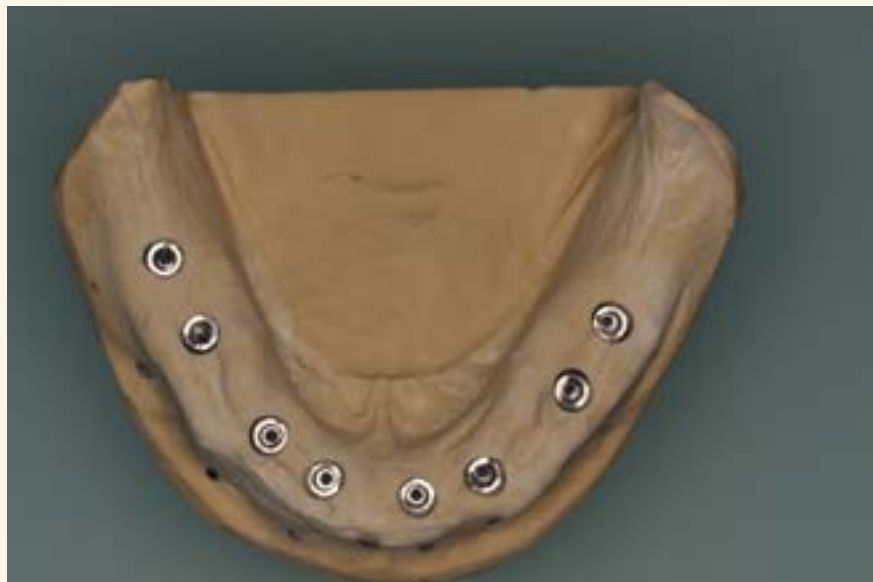EL MUNDO EN SUS MANOS

Las noticias más relevantes de España y del mundo.
Reciba Dental Tribune Spain en su consultorio sólo por el coste de su envío por correo.



DENTAL TRIBUNE
The World's Dental Newspaper - Spain and Latin American Editions

¡SUSCRÍBASE YA! VISITE WWW.DENTAL-TRIBUNE.COM



CIRUGIA

Se realiza una planificación virtual de la cirugía y de esta forma, se puede realizar una férula quirúrgica guiada diseñada para la inserción de los implantes en longitud y en diámetro, así como su inclinación u orientación espacial según las características de la anatomía de los maxilares, previamente obtenida por la CBCT. Esta guía quirúrgica permite, así mismo, la inserción de los implantes de una forma mínimamente invasiva, sin necesidad de realizar colgajo lo que simplifica el tratamiento y beneficia al paciente porque evita molestias dolorosas (Figuras 3-4).

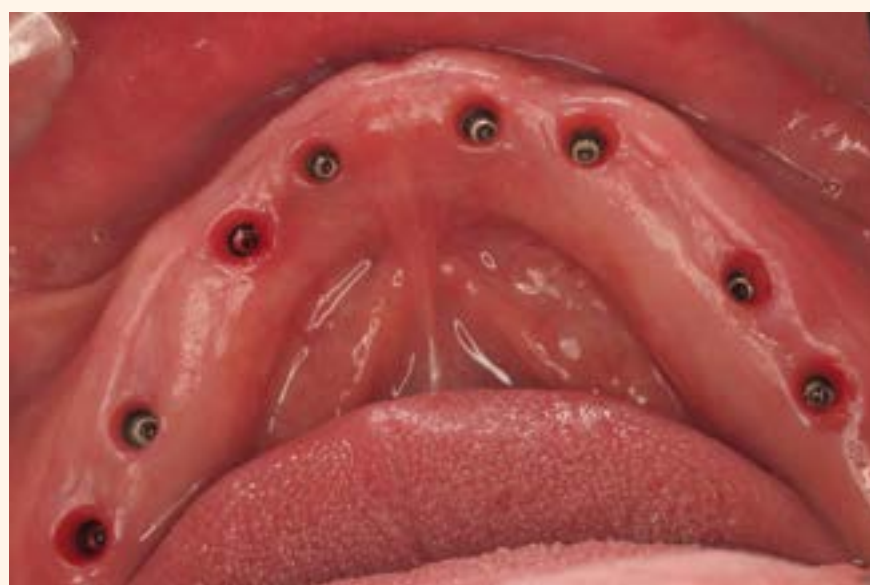El día de la cirugía, el paciente comienza un régimen antibiótico preventivo (amoxicilina + ácido clavulánico) durante una semana, y en el caso de existir dolor o inflamación, un tratamiento con ibuprofeno. Además se le recomienda un enjuague diario con clorhexidina durante los primeros 30 días. Se coloca la férula quirúrgica en el maxilar o en la mandíbula para una cirugía sin colgajo. Posteriormente se realiza el fresado corres-

pondiente y se insertan los implantes.

El profesional dispone de una férula rígida de resina transparente que se coloca en el maxilar y/o en la mandíbula y es atornillada con varios pins para evitar su movilidad y que presenta las diferentes perforaciones para la inserción de los implantes de acuerdo a su tamaño, número y angulación espacial (Figuras 5-6).

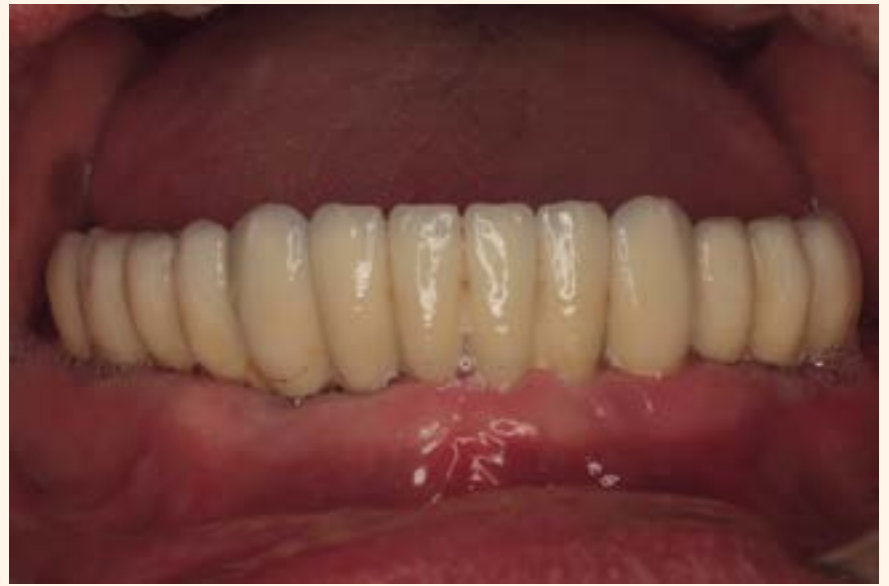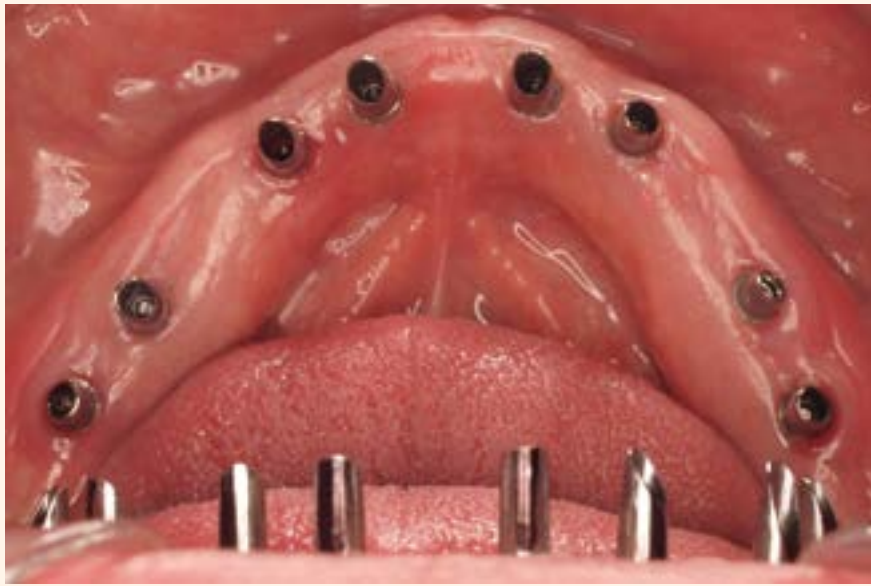Con respecto al grado de exactitud o precisión en relación a la imagen tridimensional previa y la posición quirúrgica conseguida de los implantes, se ha demostrado que - a pesar de pequeñas desviaciones de 1-1,5 mm- la inserción quirúrgica de implantes por cirugía guiada asistida por ordenador es más precisa significativamente que la inserción manual, y que debe considerarse el mejor método de inserción de implantes porque es la menos influenciada por los errores humanos en comparación con la técnica convencional o manual (Figura 7).

Una buena estabilidad primaria es imprescindible para realizar con éxito la carga inmediata de los im-



plantes insertados mediante cirugía guiada. En este sentido, la densidad del hueso maxilar o mandibular representa un papel esencial para conseguir la oseointegración y determinar el éxito a largo plazo de los implantes. Un número, tamaño y posición adecuados de los implantes, así como una buena unión primaria al tejido óseo (relación

densidad ósea y estabilidad del implante) permite mantener un buen nivel óseo y evitar la sobrecarga oclusal. De esta forma, la cirugía guiada consigue una mejor planificación de tratamiento, minimizando el trauma quirúrgico y optimizando el soporte funcional para la prótesis inmediata correspondiente (Figura 7).



CARGA INMEDIATA

Después de la cirugía, en la misma sesión operatoria, esta técnica de implantología oral guiada, puede permitir la carga funcional inmediata mediante la colocación de la correspondiente prótesis que frecuentemente es confeccionada antes de la cirugía. De esta forma, el profesional establece una planificación implantológica guiada que hace posible la realización de la fase quirúrgica y protodóncica con un éxito elevado 17-18.

Durante el examen previo del paciente se toma impresiones para obtener modelos de estudios. Se realiza la transferencia al articulador. En este caso clínico la prótesis fija provisional va a ser realizada previamente a la cirugía de implantes. En este sentido, se realiza una impresión con la férula adaptada y se realiza un modelo con los análogos de los implantes como si fuera una impresión convencional. Esta impresión es enviada al laboratorio donde se confecciona los pilares y la prótesis implantosoportada provisional. En el momento de la cirugía, el profesional ya dispone de la prótesis dental, con la que se rehabilita oralmente al paciente de forma inmediata (Figuras 8-9).

La desventaja principal de la colocación de la prótesis provisional inmediata es la posible falta de ajuste pasivo con los implantes si ha habido algún error durante la realización de la técnica. Sin embargo, permite poder corregir los problemas surgidos de oclusión y estética, antes de realizar la prótesis definitiva. En el caso necesario, se puede modificar la prótesis provisional o tomar una nueva impresión después de la inserción guiada de los implantes y realizar una nueva prótesis fija provisional en las 24 horas siguientes. Después de este periodo de rehabilitación inmediata provisional, cuando las respuestas biológica y funcional del paciente lo recomiendan se realiza la prótesis implantosoporta-

da definitiva que suele ser a los 3-6 meses.

MANTENIMIENTO

El mantenimiento en implantología oral es fundamental para asegurar el éxito del tratamiento a largo plazo. Los pacientes deben ser revisados clínicamente y radiológicamente y participar en un programa permanente de mantenimiento para evitar problemas relacionados con la estabilidad funcional y estética de los tejidos periimplantarios y de las prótesis sobre implantes.

Las complicaciones y fracasos también pueden aparecer en los protocolos de cirugía guiada y carga inmediata, siendo las más frecuentes además de las pérdidas de los implantes, las fracturas de la guía quirúrgica y la falta de ajuste de la prótesis. La evidencia científica indica que los resultados clínicos de los estudios realizados con cirugía guiada y carga inmediata en el tratamiento con implantes son muy favorables. La supervivencia media de los implantes y de las correspondientes prótesis es similar a otros protocolos de implantología convencional y suele estar por encima del 90-95%.

Un aspecto importante de los protocolos de cirugía guiada y carga inmediata es el grado de satisfacción de los pacientes con el tratamiento. La cirugía sin colgajo y la carga inmediata proporcionan un estándar de calidad muy alto al paciente edéntulo porque le evita las complicaciones de la cirugía implantológica y el tiempo de espera de la rehabilitación protodóncica convencionales.

CONCLUSIONES

La implantología oral guiada asistida por ordenador constituye una técnica implantológica exitosa cuando se realiza un diagnóstico adecuado y una planificación que aborde todas

las fases del tratamiento (cirugía guiada y carga inmediata) como demuestra la experiencia clínica acumulada actualmente.

BIBLIOGRAFIA

1. Schnitman PA, Wohrle PS, Rubinstein JE, DaSilva JD, Wang NH. Ten year results for Branemark implants immediately loaded with fixed prostheses at implant placement. *Int J Oral Maxillofac Implants* 1997 ; 12 : 495-503.
2. Tarnow DP, Emtiaz S, Classi A. Immediate loading of threated implants at stage 1 surgery in edentulous arches: ten consecutive case reports with 1-to 5-year data. *Int J Oral Maxillofac Implants* 1997 ; 12 : 319-324.
3. Chiapasco M, Gatti C, Rossi E, Haefliger W, Markwalder TH. Implant-retained mandibular overdentures with immediate loading: a retrospective multicenter study on 226 consecutive cases. *Clin Oral Impl Res* 1997 ; 8 : 48-57.
4. Jaffin RA, Kumar A, Berman CL. Immediate loading of implants in partially and fully edentulous jaws : a series of 27 case reports. *J Periodontol* 2000 ; 71 : 833-838.
5. Horiuchi K, Uchida H, Yamamoto K, Sugimura M. Immediate loading of Branemark system implants following placement in edentulous patients: a clinical report. *Int J Oral Maxillofac Implants* 2000 ; 15 : 824-830.
6. Maló P, Rangert B, Eng M, Nobre M. All-on-Four immediate function concept with Branemark system implants for completely edentulous mandibles : a retrospective clinical study. *Clin Implant Dent Relat Res* 2003 ; 5 : 2-9.
7. Degidi M, Piatelli A. Immediate functional and non-functional loading of dental implants : A 2-to 60-months follow-up of 646 titanium implants. *J Periodontol* 2003 ; 74 : 225-241.
8. Chiapasco M. Early and immediate restorations and loading of implants in completely edentulous patients. *Int J Oral Maxillofac Implants* 2004 ; 19 (suppl): 76-91.
9. Velasco E, Segura E, Linares D, Medel R, Poyato M. La carga inmediata de implantes transicionales en sobredentaduras mandibulares en adultos mayores. *Av Perio Impl Oral* 2004 ; 16 : 107-113.
10. Ibañez JC, Tahhan MJ, Zamar JA, Menendez AB, Juaneda AM, Zamar NJ, Monquait JL. Immediate occlusal loading of double acid-etched surface titanium implants in 41 consecutive full-arch cases in the mandible and maxilla: 6-to 74 -months results. *J Periodontol* 2005 ; 76 : 1972-81.
11. Velasco E, García A, Segura JJ, Medel R, López J. La carga funcional inmediata con implantes en pacientes edéntulos mandibulares. *Técnica de Maló*. *Av Perio Impl Oral* 2006 ; 18 : 127-134.
12. Romanos GE. Bone quality and the immediate loading of implants. *Critical aspects based on literature, research, and clinical experience*. *Implant Dent* 2009 ; 18 : 203-209.
13. Brief J, Edinger D, Hassfeld S, Eggers G. Accuracy of image-guided implantology. *Clin Oral Impl Res* 2005 ; 16 : 495-501.
14. van Steenberghe D, Glauser R, Blomback U, Andersson M, Schutyser F, Pettersson A, et al. A computed tomographic scan-derived customized surgical template and fixed prosthesis for flapless surgery and immediate loading of implants in fully edentulous maxillae: a prospective multicenter study. *Clin Implant Dent Relat Res* 2005 ; 7 Suppl 1: S111- S120.
15. Malo P, Araujo M, Lopez A. The use of computer-guided flapless implant surgery and four implants placed in immediate function to support

a fixed denture: preliminary results after a mean follow-up period of thirteen months. *J Prosthet Dent* 2007; 97: S26-S34.

16. Sanna AM, Molly L, van Steenberghe D. Immediately loaded CAD-CAM manufactured fixed complete dentures using flapless implant placement procedures: a cohort study of consecutive patients. *J Prosthet Dent* 2007; 97 : 331-339.

17. Velasco E, García A, Segura JJ, Medel R, España A. Cirugía guiada y carga inmediata en implantología oral. I. Consideraciones diagnósticas y quirúrgicas. *Rev Esp Odontostomatol Impl* 2008; 16: 211-218.

18. Velasco E, Pato J, López J, Poyato M, Lorrio JM. Cirugía guiada y carga inmediata en implantología oral. II. Consideraciones oclusales y protodóncicas. *Rev Esp Odontostomatol Impl* 2008; 16: 221-228.

19. Valente F, Schirotti G, Sbrenna A. Accuracy of computer-aided oral implant surgery: a clinical and radiographic study. *Int J Oral Maxillofac Implants* 2009; 24 : 234-242.

20. Komiyama A, Klinge B, Hultin M. Treatment outcome of immediately loaded implants installed in edentulous jaws following computer-assisted virtual treatment planning and flapless surgery. *Clin Oral Implant Res* 2008; 19: 677-685.

21. Siebegger M, Schneider BT, Mischkowski RA, Lazar F, Krug B, Klepper B, Zoller JE. Use of an image-guided navigation system in dental implant surgery in anatomically complex operations sites. *J Cranio-Maxillofac Surg* 2001; 29: 276-281.

22. Marchack CB. CAD/CAM-guided implant surgery and fabrication of an immediately loaded prosthesis for a partially edentulous patient. *J Prosthet Dent* 2007; 97: 389-394.

23. Widmann G, Widmann R, Widmann E, Jaschke W, Bale R. Use of a surgical navigation system for CT-guided template production. *Int J Oral Maxillofac Implants* 2007; 22 : 72-78.

24. Lal K, White GS, Morea DN, Wright RF. Use of stereolithographic templates for surgical and prosthodontic implant planning and placement. Part I. The concept. *J Prosthodont* 2006; 15: 51-58.

25. Lal K, White GS, Morea DN, Wright RF. Use of stereolithographic templates for surgical and prosthodontic implant planning and placement. Part II. A clinical report. *J Prosthodont* 2006; 15: 117-122.

26. Hoffmann J, Westendorff C, Gomez-Roman G, Reinert S. Accuracy of navigation-guided socket drilling before implant installation compared to the conventional free-hand method in a synthetic edentulous lower jaw model. *Clin Oral Impl Res* 2005; 16: 609-614.

27. Widmann G, Bale RJ. Accuracy in computer-aided implant surgery. A review. *Int J Oral Maxillofac Implants* 2006; 21 : 305-313.

28. Sarment DP, Sukovic P, Clinthorne N. Accuracy of implant placement with a stereolithographic surgical guide. *Int J Oral Maxillofac Implants* 2003; 18: 571-577.

29. Norton MR, Gamble C. Bone classification: an objective scale of bone density using the computerized tomography scan. *Clin Oral Impl Res* 2001; 12: 79-84.

30. Shahlaie M, Gantes B, Schulz E, Riggs M, Crigger M. Bone density assessments of dental implant sites: 1. Quantitative computed tomography. *Int J Oral Maxillofac Implants* 2003; 18: 224-231.

31. Song YD, Jun SH, Kwon JJ. Correlation between bone quality eva-

luated by cone-beam computerized tomography and implant primary stability. *Int J Oral Maxillofac Implants* 2009; 24: 59-64.

32. Schneider D, Marquardt P, Zwahlen M, Jung RE. A systematic review on the accuracy and the clinical outcome of computer-guided template-based implant dentistry. *Clin Oral Impl Res* 2009; 20 (suppl. 4): 73-86.

33. Ganz SD. Use of stereolithographic models as diagnostic and restorative aids for predictable immediate loading of implants. *Pract Proced Aesthet Dent* 2003; 15: 763-771.

34. Oyama K, Kan JYK, Kleinman AS, Rungcharassaeng K, Lozada JL, Goodacre CJ. Misfit of implant fixed complete denture following

computer-guided surgery. *Int J Oral Maxillofac Implants* 2009; 24: 124-130.

35. Scher ELC. A gross error occurred when treatment planning a guided surgery case. *Implant Dentistry* 2009; 18: 297-302.

36. Tardieu PB, Vrielinck L, Escolano E. Computer-assisted implant placement. A case report : treatment of the mandible. *Int J Oral Maxillofac Implants* 2003; 18: 599-604.

37. Casap N, Tarazi E, Wezler A, Sonnenfeld U, Lustmann. Intraoperative computerized navigation for flapless implant surgery and immediate loading in the edentulous mandible. *Int J Oral Maxillofac Implants* 2005; 20: 92-98.

DI

Sei
ALICANTE 2018
www.sociedadsei.com

**XXX CONGRESO NACIONAL
y XXIII INTERNACIONAL
SOCIEDAD ESPAÑOLA DE IMPLANTES**

**8 y 9
Junio 2018**

Información y reservas:
secretariatecnicasei@sociedadsei.com
Telf.: 915 550 950

al **al**
DIPUTACIÓN DE ALICANTE ASISTENTE DE LA DIPUTACIÓN DE ALICANTE

Tratamiento endodóntico de diente invaginado con historial de traumatismo

Por Dra. Maria Antonieta Veloso Carvalho de Oliveira

INTRODUCCIÓN

El diente invaginado es un defecto de desarrollo (malformación) de dientes que se origina como resultado de una invaginación de la papila dentaria durante el desarrollo del diente¹ y se asemeja radiográficamente a un diente dentro del otro, por eso el término dens in dente². En la literatura existen otras denominaciones de dens in dente, dens invaginatus y odontoma dilatado entre otros, derivadas de diferentes opiniones en lo que se refiere a su etiología³.

El tratamiento del diente invaginado abarca distintos procedimientos clínicos. En dientes hígidos se aconseja la aplicación de sellador de fósulas y fisuras para la protección física de la invaginación del tejido dentario. En la presencia de carie, sin exposición pulpar, se debe restaurar el diente. Cuando ocurre exposición de la pulpa, el abordaje puede variar de un tratamiento más conservador (pulpotomía o coronamiento pulpar directo) la endodoncia del diente, dependiendo de la condición de compromiso del tejido. El tratamiento endodóntico puede ser con o sin apicectomía adjunta a obturación retrógrada⁴.

Varios factores pueden afectar el pronóstico en el tratamiento no quirúrgico de los casos de invaginación dental. El Agregado de Trióxido Mineral (MTA) ha sido usado para la obturación en casos de anatomía

apical anormal. Sus propiedades, tales como la capacidad de lograr fraguado en medio húmedo, biocompatibilidad y un sellado superior, lo tornan una opción posible para sellar invaginaciones invasivas⁵.

De ese modo, es de gran importancia que el cirujano dentista tenga el conocimiento clínico y radiográfico sobre esa anomalía para obtener el diagnóstico, estableciendo entonces un plan de tratamiento, seleccionando materiales adecuados y que realice el debido acompañamiento del paciente.

RELATO DE CASO CLÍNICO

Paciente de 24 años, género femenino, compareció a la Facultad de Odontología de la Universidad Federal de Uberlândia (FOUFU) para evaluar el diente 12, con historial previo de dolor espontáneo intenso, el cual pasó por una consulta de emergencia anterior. La paciente presentaba reabsorción externa del diente 12, historial de trauma en los dientes anteriores y ya había realizado ortodoncia.

Clínicamente el diente presentaba restauración provisional (Figura 1), leve movilidad de canino a canino, sin fístula y asintomático. Se llevó a cabo la prueba de sensibilidad pulpar térmica fría con resultado negativo (Endo-Ice, Maquira, Paraná, Brasil). En el examen radiográfico (Figura 1), se observó una extensa área radiolúcida apical, reabsorción ósea periapical y lateral y presencia de dos canales radiculares. De acuerdo con los hallados clínicos y radiográficos de la primera consulta en FOUFU, el diagnóstico clínico probable fue tratarse de un dens in dente con Periodontitis Apical Crónica, siendo indicado el tratamiento endodóntico radical.

En la misma sesión se inició el tratamiento endodóntico en el diente

12, se llevó a cabo la confección del aislamiento absoluto modificado. Se realizó la abertura coronaria con fresa esférica diamantada #1014 (FAVA, Pirituba, SP, Brasil) y fresa multilaminada de punta inactiva (Endo Z, Angelus Indústria de Produtos Odontológicos S/A). Los dos canales (un mesial y otro distal) fueron accedidos y explorados inicialmente con lima manual del tipo K-File #15 (Maillefer, Dentsply, Tulsa, Oklahoma, EE.UU.). La odontometría mostró que el canal mesial poseía 22 mm de longitud y el distal presentó longitud de 15 mm. Tras la odontometría, se realizó la instrumentación de los canales radiculares por la técnica escalonada utilizando limas del tipo K-File (Maillefer, Dentsply) usando lima #15 hasta la memoria de #40 en el mesial y de #45 en el distal, retrocediendo enseguida hasta la lima #70. Toda instrumentación fue acompañada de irrigación con hipoclorito de sodio a 2,5%. Los canales fueron obturados tras la instrumentación con medicación intracanal de pasta de Hidróxido de Calcio asociado al PMCC (Callen, SSWHITE, São Cristóvão, RJ, Brasil) y sellados con cemento provisional a base de óxido de zinc y eugenol.

Tras un mes con la medicación se realizó la obturación de los canales radiculares y la restauración definitiva. Antes de la obturación, se irrigó con EDTA durante 3 minutos, seguida de irrigación con hipoclorito de sodio a 2,5%. Los canales se secaron con conos de papel absorbente (Maillefer, Dentsply). La obturación del canal mesial fue realizada mediante la técnica de condensación lateral y vertical con cemento a base de MTA (MTA Fillapex, Angelus Indústria de Produtos Odontológicos S/A) y conos de gutapercha (Odous de deus). A seguir, el canal distal fue totalmente llenado con cemento reparador a base de MTA (MTA Repair HP, Angelus Indústria de Produtos Odontológicos S/A) (Figuras 2 y 3).

Maria Antonieta Veloso Carvalho de Oliveira¹, Alexia da Mata Galvão², Nayara Rodrigues Nascimento Oliveira³, Rodrigo Antônio Faria⁴, Renata Pereira Georjutti⁴, Dardânia Beatriz Espíndula Pereira⁵

¹ Profesora Doctora del Departamento de Endodoncia de la Facultad de Odontología de la Universidad Federal de Uberlândia (FOUFU) - MG.

² Cursando Máster en clínica integrada en la Facultad de Odontología de la Universidad Federal de Uberlândia (FOUFU).

³ Especialista en Endodoncia, cursando Máster en clínica integrada en la Facultad de Odontología de la Universidad Federal de Uberlândia (FOUFU).

⁴ Profesor(a) Máster del Área de Endodoncia del Centro Universitario del Triângulo (Unitri) - MG.

⁵ Cirujana Dentista y Especialista en Endodoncia, Uberlândia -MG.

Luego de seis meses de observación posterior, fue posible observar el inicio de proceso de reparación de la lesión periapical, el diente se encuentra en función, asintomático y con ausencia de bolsa periodontal y movilidad (Figura 4).

Tras seis meses también se realizó una tomografía computarizada Cone Beam para acompañar y verificar el pronóstico (Figuras 5 y 6). En los cortes coronales se observó la presencia de área hipodensa (radiolúcida) en el tercio medio del lado distal

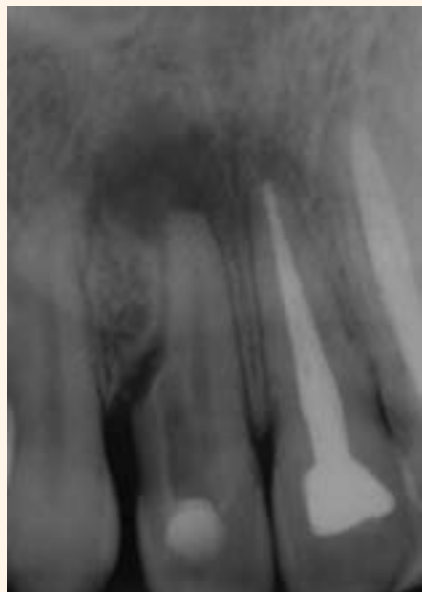
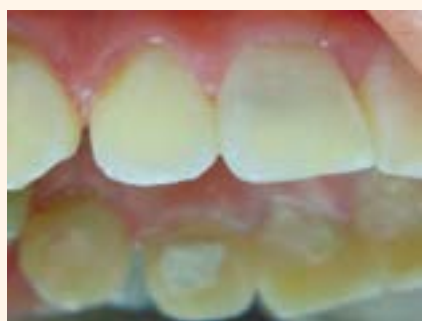
Figura 1. Aspectos clínico y radiográfico del diente 12.




Figura 2. Materiales utilizados para la obturación de los canales radiculares.

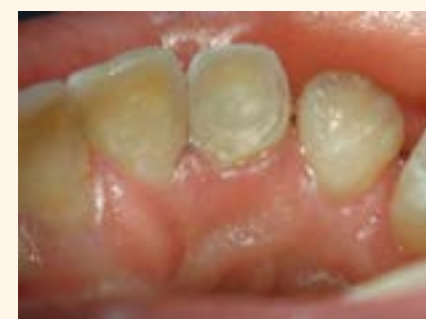
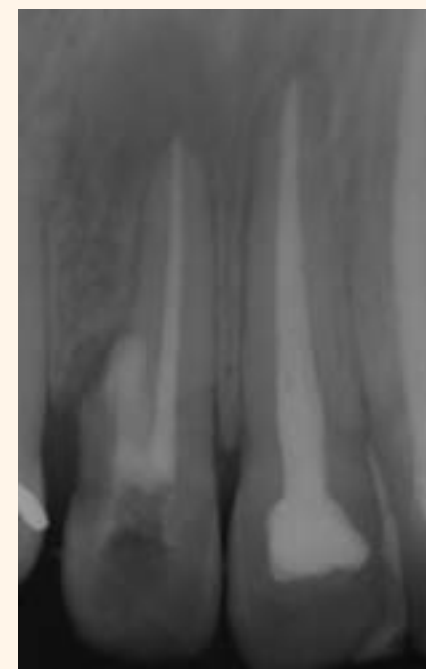
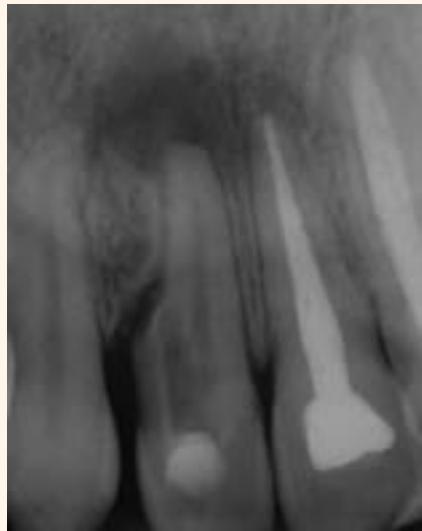Figura 3. Radiografía y aspecto clínico tras la obturación.



(canal distal, invaginación) y en la región periapical del canal mesial (Figura 5). En los cortes sagitales, se observó la presencia de filtración de material obturador en la vestibular del tercio medio del canal distal y de área hipodensa (radiolúcida) en la región periapical del canal mesial (Figura 6). Aparentemente, el tamaño de la lesión periapical del canal mesial se redujo.

CONCLUSIÓN

Tras el término del caso clínico y ante la literatura investigada, concluimos que los dientes invaginados generalmente se producen en incisivos laterales superiores y necesitan tratamiento endodóntico, ya que la

invaginación predispone al desarrollo de carie y consiguiente inflamación pulpar. La complejidad de la anatomía de dientes invaginados genera dificultades en el tratamiento endodóntico, desde la visualización del real formato de su anatomía interna, la completa limpieza de los canales hasta la elección del material de obturación para un sellado efectivo, como es el caso de MTA Fillapex y MTA Repair.

BIBLIOGRAFÍA

1. Hülsmann M. *Dens invaginatus: aetiology, classification, prevalence, diagnosis, and treatment considerations.* Int Endod J.1997; 30:79-90.

2. Luberti R. *Dente invaginado coronario.* Rev Assoc Odont Argent. 1987; 75(2):52-8.

3. Pécora ID, Vansan LP, Gariba Silva R, Aiello JSS: *Dens invaginatus: Tratamento endodôntico em uma sessão.* Rev Ass Paul Cirurg Dent (in press) 1990.

4. Canger EM, Kayipmaz S, Celenk P. *Bilateral dens invaginatus in the mandibular premolar region.* Indian J Dent Res 2009; 20(2):238-40.

5. Alani A, Bishop K. *The use of MTA in the modern management of teeth affected by dens invaginatus.* Int. Dent. J., Swansea. 2009; 59(6):343-348.

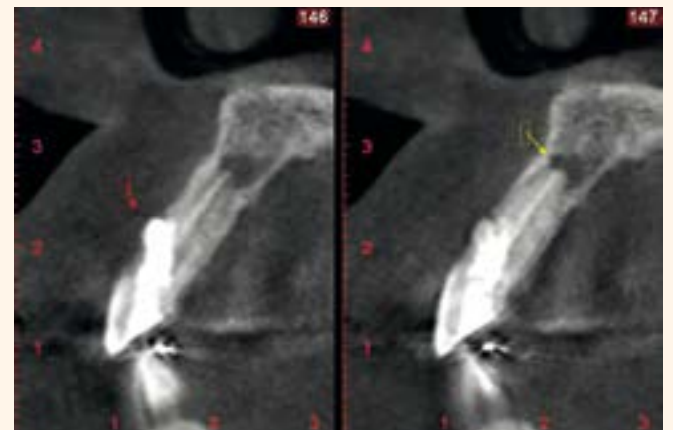
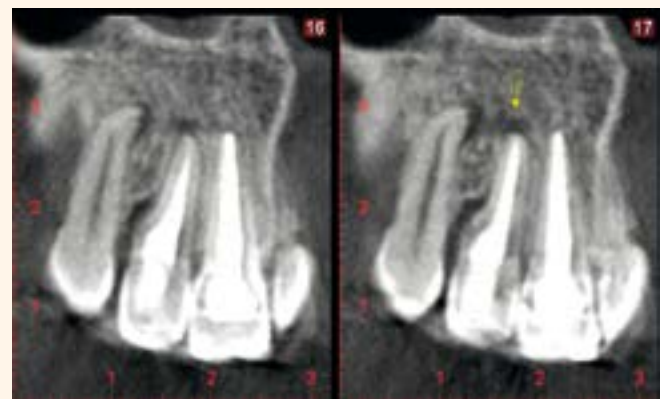
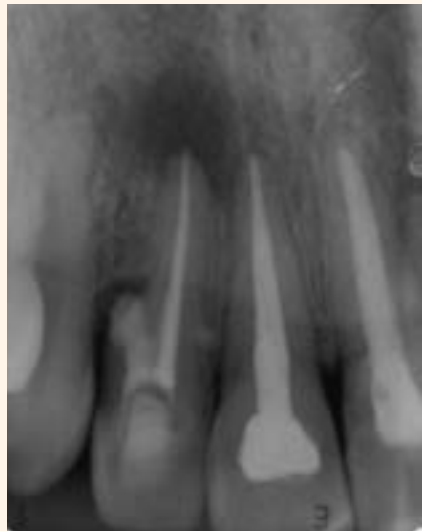
Figura 4. Radiografía 6 meses después.

Figura 5. Cortes coronales del diente 12.

Figura 6. Cortes sagitales del diente 12.

Endodoncia

Materiales Biocerámicos

MTA-Fillapex

Cemento obturador endodóntico biocerámico

- Biocompatible: Recuperación del tejido: sin causar reacciones inflamatorias
- Alta radiopacidad: Mejor visualización radiográfica
- Excelente fluidez: Permite la obturación de conductos accesorios
- Expansión del fraguado: Perfecto sellado
- Liberación de iones calcio: Ayuda en la rápida recuperación de la formación de hueso y cemento

MTA Repair HP

Cemento reparador biocerámico de alta plasticidad

- Alta plasticidad: Mejor manipulación e introducción
- Libre de Bismuto: No mancha la estructura dental
- Liberación de iones Ca: Induce la biomineralización
- Alta alcalinidad: Impide el crecimiento bacteriano
- Dosis única: Optimiza el tiempo y la utilización

Lanzamiento

Putty form

ASVADENT S.L. - Tel: 932906736 Fax: 985377304 asvabent@asvadent.com
 DENTALUNOPA - Tel: +34 670915734 / +34 662062829 - dmcocon@asvadent.com
 EDENT - Tel: +34 649667963 - marc.rovera@edent.com
 PROCLINIC - Tel: 900 39 39 39 - pedicla@proclinic.es
 ROYAL DENTAL - Tel: 900 15 23 42 - info@royal-dent.com

www.angelus.md.br

España, a la cabeza de la investigación mundial en Periodoncia y Terapia de Implantes

Expertos de referencia en este ámbito reconocen que actualmente en España se está pasando por una “edad de oro” en la investigación de las enfermedades periodontales y la terapia de implantes.

Por DT Spain

El prestigio alcanzado por los investigadores españoles a nivel mundial en el ámbito de la Periodoncia y la Terapia de Implantes no es nuevo, pero sí se ha visto reforzado en los últimos años, con la consolidación

y proliferación de importantes grupos de investigación, la creciente presencia de expertos españoles en cargos de responsabilidad en sociedades científicas internacionales y el reconocimiento institucional a

la labor que se lleva a cabo desde la Fundación SEPA de Periodoncia e Implantes Dentales y la Sociedad Española de Periodoncia (SEPA). Como destaca el actual presidente de SEPA, el Dr. Adrián Guerrero, “esta-

mos convencidos que la base para mejorar la atención clínica que ofrecemos a nuestros pacientes pasa por la excelencia en la investigación”; en este sentido, añade, “SEPA se ha volcado en la promoción y fomento de iniciativas de formación que aporten los pilares básicos para garantizar una investigación de éxito y rápidamente trasladable a la práctica clínica”.

La mejor muestra de esta tendencia la ejemplifican tres expresidentes de SEPA, los doctores y profesores Mariano Sanz, Juan Blanco y David Herrera, que no solo lideran a exitosos grupos de investigación que son referencia mundial, sino que han ocupado cargos de relevancia en instituciones científicas internacionales y son requeridos frecuentemente como líderes de opinión en conferencias y congresos de prestigio que se llevan a cabo por todo el mundo.

Líneas de investigación

En lo que respecta a la investigación en enfermedades periodontales, los avances más importantes en los últimos años se han producido en el estudio de su etiología y patogenia, así como en el campo de la epigenética y las nuevas técnicas de mapeo del microbioma humano. En el campo de la terapia de implantes, investigaciones recientes han permitido comprender la aparición de complicaciones mucho mejor que antes.

En lo que respecta a la asociación entre enfermedades periodontales y sistémicas, y en opinión David Herrera, “los avances son tan sobresalientes que permiten que desde el campo de la Periodoncia se publique en las revistas más relevantes de Medicina”. Y en cuanto de la prevención y tratamiento periodontal, destaca el profesor de Periodoncia de la Facultad de Odontología de la Universidad Complutense de Madrid (UCM) y componente del Grupo de Investigación ETEP (Etiología y Terapéutica de las Enfermedades Periodontales), “la lucha contra los biofilms bacterianos y los avances en cirugía reconstructiva destacan sobre otros campos”.

Para el catedrático de Periodoncia de la UCM Mariano Sanz, “la investigación actual, independientemente del campo científico, no avanza a grandes pasos, sino que camina lentamente y cada avance supone un nuevo grano de arena en este enorme océano que es el conocimiento científico”. A su juicio, “en lo que más se ha progresado en los últimos 10 años es en las tecnologías que utilizamos en investigación, sobre todo con el advenimiento de las modernas técnicas de biología molecular, lo que nos ha permitido tener una visión mucho más profunda, y en algunos casos, más compleja, de la fisiopatología de las principales enfermedades de la cavidad bucal: la caries y las enfermedades periodontales”.

En este sentido, la llegada de las llamadas ómicas (genómica, proteómica, metabolómica) ha permitido evaluar el impacto de la singularidad de la genética humana, así como conocer mejor los microorganismos del medio ambiente local y los factores locales y sistémicos de nuestros sistemas de defensa que afectan significativamente al inicio y progresión



register for FREE

- education everywhere and anytime
- live and interactive webinars
- more than 1,000 archived courses
- a focused discussion forum
- free membership
- no travel costs
- no time away from the practice
- interaction with colleagues and experts across the globe
- a growing database of scientific articles and case reports
- ADA CERP-recognized credit administration

www.DTStudyClub.com

Dental Tribune Study Club

Join the largest educational network in dentistry!

ADA CERP® Continuing Education Recognition Program

ADA CERP is a service of the American Dental Association for assuring dental professionals in identifying quality providers of continuing dental education. ADA CERP does not approve or endorse individual courses or instructors, nor does it imply acceptance of credit hours by boards of dentistry.

DT STUDY CLUB **dti**

de las enfermedades orales. Ahora, opina Mariano Sanz, “el reto pendiente es traducir estos conocimientos en medidas preventivas y terapéuticas individualizadas para cada circunstancia genética y medioambiental, es decir, la implementación de la medicina personalizada, que en nuestro caso pasa principalmente por desarrollar nuevos medios diagnósticos que permitan individualizar las medidas preventivas y terapéuticas a nivel periodontal”.

Para Juan Blanco, profesor del Departamento de Estomatología de la Universidad de Santiago de Compostela, “lo más importante en los últimos años ha sido el gran avance en el conocimiento que se tiene sobre la influencia de las enfermedades periodontales en otras zonas del organismo, y viceversa”. Y es que se han acumulado múltiples estudios en poco tiempo que inciden en la demostración de la relación que existe entre patología periodontal y patología sistémica (diabetes, patología cardiovascular, síndrome metabólico, partos prematuros,...). Por eso, según aconseja, “hay que continuar investigando en esta línea, en la respuesta del individuo frente a bacterias causantes de enfermedades periodontales, a través de las ciencias básicas (inmunología, biología molecular, genética,...), lo que nos ayudará a conocer mejor, a prevenir y a tratar la llamada “inflamación sistémica”, donde la periodontitis tiene mucho que ver”.

Papel de SEPA

Las sociedades científicas siempre se han preocupado en difundir los avances científicos y tecnológicos para que sean aplicados por los profesionales a sus pacientes y, de este modo, se consiga un beneficio tangible tanto para los miembros de la asociación como para los pacientes que reciben una atención actualizada. Sin embargo, como resalta Mariano Sanz, “SEPA ha tratado de ir más allá, al formar en metodologías de investigación a sus miembros interesados, haciendo posible que interpreten más adecuadamente los avances científicos y que puedan diseñar y realizar sus proyectos de investigación como parte de su actividad profesional”.

La labor de SEPA ha contribuido significativamente a la actual “edad de oro” de la investigación en Periodoncia en España. Para el doctor Sanz, “esta sociedad científica realiza desde hace décadas una magnífica labor como cuerda de transmisión y fomento de la investigación en la Periodoncia y los implantes dentales. SEPA ha servido de vehículo de expresión de la mayoría de los investigadores en nuestro país, y también de plataforma de internacionalización de nuestros jóvenes investigadores”, subraya.

El desarrollo de actividades educativas encaminadas a la formación de investigadores (como el Aula de Investigación de SEPA) ha servido para permitir que los más jóvenes se formen en técnicas e instrumentos necesarios para realizar una investigación de calidad. Pero, además de la formación en eventos puntuales, “la apuesta en investigación por parte de SEPA pasa también actualmen-

te por realizar estudios científicos (como un estudio epidemiológico de enfermedades periimplantarias, en marcha actualmente), dotar becas y premios de investigación, diseñar un curso modular de formación de investigadores, crear una Red de Clínicas de Investigación (que está

realizado un estudio de factores genéticos implicados en la periodontitis agresiva y otro sobre screening de diabetes en la clínica dental), o apoyar iniciativas de investigación epidemiológica con variables periodontales (como PREDAPS o Di@bet.es 2)”, indica David Herrera.



Sin duda, según sentencia Juan Blanco, “es la sociedad científica de nuestra área de conocimiento que más y mejor está trabajando por la investigación y el desarrollo del conocimiento científico”.

Por su parte, el presidente de SEPA, Adrián Guerrero, afirma que “desde esta sociedad seguiremos promoviendo la formación de aquellas personas interesadas en la investigación”. En concreto, según recalca, “la investigación clínica no es sólo para académicos o investigadores de primer nivel, sino que también es necesaria para el desarrollo y la mejora de nuestra práctica diaria ya que, gracias a ella, conseguiremos tomar las decisiones clínicas adecuadas con el objetivo de optimizar la prevención y el tratamiento de nuestros pacientes”.

¿QUIERES AHORRARTE 160€ EN CADA CURSO DENTAL EXCELLENCE?



NOVEDAD SOCIO DENTAL EXCELLENCE

Ahórrate 160€ en **CADA UNO** de Nuestros 9 Cursos Presenciales de 2018 al Hacerte **Socio DENTAL EXCELLENCE**

Consigue 1.450€ de Ahorro en los 9 Cursos Presenciales y 100€ de Ahorro en los Nuevos Cursos Online

ALGUNOS DE NUESTROS PRÓXIMOS PONENTES EN LOS CURSOS DENTAL EXCELLENCE 2018



INFÓRMATE COMO HACERTE SOCIO en el email:
info@cursosdentalexcellence.com
o en el Tfn: 91 746 42 93

Por tan solo 30€ mensuales, puedes inscribirte a los 8 Cursos Monográficos Presenciales de 2018 con un Descuento de 160€ en cada uno de ellos + un Descuento de 160€ en el Congreso Internacional de Noviembre + un Descuento de 100€ en los 2 Cursos Online 2018 que lanzaremos en el mes de Mayo. Ahorrándote hasta 1.580€ así como el acceso a otras 8 Ventajas Exclusivas para el Socio Dental Excellence.