

DENTAL TRIBUNE

The World's Dental Newspaper · Turkish Edition



İSTANBUL, TEMMUZ 2018

ISSN: 1304-6098

Fiyatı: 12.00 TL

CİLT: 15

SAYI: 3

Kısa Kısa

10 Saniyede Diş Fırçalamak Mümkün

Yeni geliştirilen diş fırçaları sayesinde diş fırçalamak bir zahmet olmaktan çıkıyor. 'Y' şeklindeki fırçalar, dişlerin üzerine oturarak sonik titreşimlerle temizlik sağlıyor. Tüm dişleri aynı anda fırçalamaya yarayan alet, normal yöntemlerle 2 dakikada elde edilebilecek temizliği sadece 10 saniyede sunuyor.

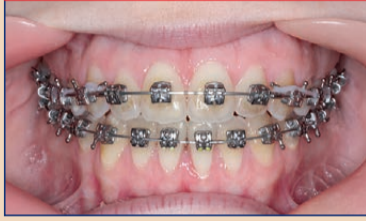Uzmanlar günde iki defa olmak üzere en az ikişer dakika boyunca dişlerin fırçalanmasını tavsiye ediyor. Fakat

yapılan araştırmalar, çoğunluğun iki kere fırçalanmadığını ve iki dakikadan az fırçaladığını gösteriyor. Yeni üretilen diş fırçası, tavsiyelere uyanlar için ayda 1 saat 50 dakikaya kadar süre tasarrufu sağlarken, diğerleri için daha sağlıklı dişlere sahip olma imkanı sunacak. Amabrush, FasTeesh ve Otobrush gibi markaların çıkardığı Y şeklindeki diş fırçalarının, ağız sağlığı alışkanlıklarını değiştirebileceği düşünülüyor.

Diş Hastanesi Yakında İhaleye Çıkacak

Çorum Milletvekili Ahmet Sami Ceylan, 70 ünitelik diş hastanesinin projesinin bitmek üzere olduğunu, yakın bir zamanda da ihaleye çıkacağını açıkladı. Diş hastanesi ile ilgili bir kafa karışıklığının olduğunu ifade eden Ceylan şu açıklamalarda bulundu: "Mevcut diş sağlığı merkezlerimizde belli bir yere kadar hizmet veriyoruz. Ortodonti ve Protez tedavilerinde halk Samsun'a, Ankara'ya gidiyor. 70 ünitelik diş hastanesi yapıyoruz. Mevcut binayı yıkıp aynı yere yapabiliriz. Mevcut binanın alanı yetmezse Yavruturna Sağlık Ocağı dediğimiz bölgeye yapıp mevcut diş sağlığı merkezimizin yerini de ağaçlandırabiliriz. Proje bitmek üzere. İhaleye çıkacak." Ceylan, ağaçlandırma ile ilgili problem olması durumunda iki tane daha 20 dönümlük yer olduğunu, hastaneyi başka yerde değerlendirebileceklerini sözlerine ekledi.

Yenilik & Uygulama



Önce Sagital

Dr Edward Angle maloklüzyonları, ortodontik tedavi için, ilk sınıflandırdığında, Sınıf I, Sınıf II, Sınıf III kategorilerini oluşturdu ki bunlar bugün hala uygulamaları tanımlarken kullanılan esas kategorilerdir. Bu tek boyuttaki -sagital boyut- sınıflandırma sistemini bulduğunda Dr Angle...

→ Sayfa 4

Bilim & Araştırma

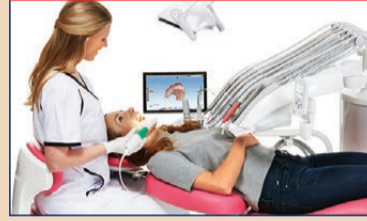

MTA ve PD MAP Sistemi

20 yılı aşkın bir süre önce, Torabinejad ve diğerleri (1995) ilk kez adı mineral trioksit agregası (MTA) olan yeni bir kök ucu dolgu maddesi bulmuşlardır. MTA in vitro olarak amalgam veya Süper EBA'ya göre kök ucu dolgusu olarak kullanıldığında daha iyi izolasyon özelliğine sahip...

→ Sayfa 9

Ürün Tanıtımı



Planmeca Emerald™

Yeni Planmeca Emerald™ Yeni Planmeca Emerald™ intraoral tarayıcı, dijital görüntülerin yakalanmasında çitayı yükseltiyor. Rakipsiz hızı ve doğruluğuyla şu anda dünya üzerindeki en yüksek tarama düzeyini temsil etmektedir. Mükemmel bir kullanım kolaylığı sağlar.

→ Sayfa 11

Ürün Tanıtımı



Univet Loupe

Galilean ve Prismatic mercekler sayesinde yüksek teknoloji buluşturularak, en iyi müşteri memnuniyeti amaçlanmaktadır. TTL ve Flip-Up modelleri mevcuttur. Quick Loupe modelleri ile önceden belirlenmiş interpupiller mesafeleri sayesinde aranan ürüne hemen sahip olunabilir.

→ Sayfa 11

TİTCK ve DİŞSİAD Dental Sektör için Bir Aradaydı

DİŞSİAD'nın faaliyetleri kapsamında TİTCK ile gerçekleştirilen sektör bilgilendirme toplantısı dental sektörün yoğun katılımı ile İstanbul'da gerçekleştirildi.

Dental Tribune Türkiye
Elif Taman

Diş Malzemeleri Sanayici ve İşadamları Derneği'nin (DİŞSİAD) faaliyetleri kapsamında Türkiye İlaç ve Tıbbi Cihaz Kurumu (TİTCK) ile gerçekleştirilen sektör bilgilendirme toplantısı, 07 Ağustos 2018 Salı günü, Mercure Hotel Topkapı İstanbul'da dental sektörün yoğun katılımı ile gerçekleştirildi.

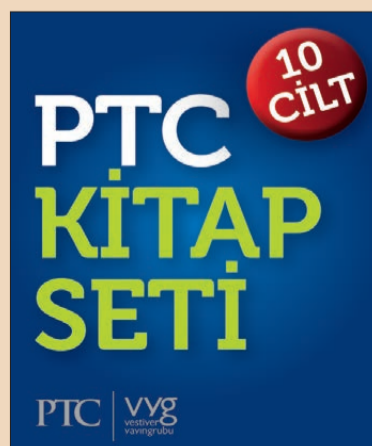Toplantıya, DİŞSİAD tarafından Yönetim Kurulu Başkanı Ali

Çakır, Başkan Yardımcısı Yusuf Arpacıoğlu, Genel Sekreter Erkan Uçar ve Yönetim Kurulu Üyeleri Erol Soydan ve Ayhan Doğan, Türk Diş Hekimleri Birliği Yönetim Kurulu Üyesi Buket Uğuz, İstanbul Diş Hekimleri Odası Başkan Vekili Tarık İşmen katılırken TİTCK tarafından ise Daire Başkanı Cengiz Yiğit, Ürün Denetmenleri Çiğdem Gündüz, Demir Mesut Öztas ve Ömer Faruk Mutlu katıldı.

→ DT Sayfa 2



PTC Kitap Serisi Tamamlandı



Dental Tribune Türkiye
Elif Taman

Vestiyer Yayın Grubu, diş teknisyenliği ve laboratuvar işlemleri konusunda, dünyada bugüne kadar yayınlanmış en kapsamlı ve anlaşılır yayınlardan biri olan PTC Teknik Kitaplar Serisi'ni Türkçeye kazandırdı.

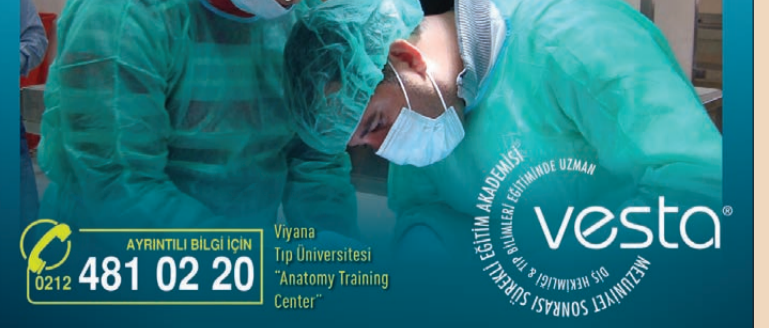Diş teknisyenliği ve laboratuvar işlemleri konusunda, dünya-

→ DT Sayfa 2

Dr. Norbert Fock, Dr. Becen Demir

Kadavra Uygulamalı İmplantoloji ve Cerrahi Kursu

14-17 Aralık 2018, Viyana



AYRINTILI BİLGİ İÇİN
0212 481 02 20

Viyana
Tıp Üniversitesi
"Anatomy Training
Center"

MEZUNİYET SONRASI SORUŞTURULAN AKADEMİKLERİN EN İYİLERİ LEHİNDE UZMAN
vesta®
DİŞ HEKİMLİĞİ VE TIBBİ CİHAZLARIN EN İYİLERİ LEHİNDE UZMAN

← DT Sayfa
1'den: TITCK ve DIŞSIAD
Dental Sektör için Bir Aradaydı

Açılışta konuşan DIŞSIAD Yönetim Kurulu Başkanı Ali Çakır, tıbbi cihaz nedir, tıbbi cihaz uyarı sistemi nasıl çalışır, TITCK görev, yetki ve sorumlulukları nelerdir, dental implantların tarama denetimi sonucunda tespit edilen uygunsuzluklar nelerdir, hangi çözüm önerileri getirilmelidir gibi konuların, genelge ve yönetmelik detaylarının anlatılacağı toplantıya geldiği için Tıbbi Cihaz Denetim Dairesi Başkanı Cengiz Yiğit'e ve tüm katılımcılara teşekkür etti.

Sektörün genelde Türkiye İlaç ve Tıbbi Cihaz Ulusal Bilgi Bankası (TITUBB) ve ÜTS sistemi hakkında bilgi sahibi olmaya başladığını ancak tıbbi cihazın çok daha kapsamlı bir konu olduğunu, kurumu tanıtır neler yaptıklarını ve sektöre düşen görevleri anlatmak için geldiklerini belirten Daire Başkanı Cengiz Yiğit, tıbbi cihazın uzun vadede çok önemli olacağını vurguladı.

Düzenlemeleri 2007'de başlatan TITCK'nın 02.11.2011 tarihli 1. Mükerrer Resmi Gazete'de yayımlanan 663 sayılı Kanun Hükmünde Kararname ile Sağlık Bakanlığına bağlı olarak özel

bütçeli Türkiye İlaç ve Tıbbi Cihaz Kurumu olarak kurulduğunu belirten Başkan Yiğit, denetimlerin 2013 yılında başladığını ifade etti. Sistemin ÜTS ve TITUBB'dan büyüklüğünü "Sahadan gelen bildirimler ve/veya gönüllü şikayetçiler ile denetimler yapıyoruz, dental sektörü de sisteme dahil etmek için eğitimler düzenliyoruz. Sistemi, ürünün piyasaya arz edilmeden önceki geçirdiği detaylı süreç olarak da anlayabilirsiniz. Piyasa gözetim denetim yapmamız ve düzeltmeleri öngören yaptırımlar yapmalıyız çünkü



insan sağlığından bahsediyoruz." sözleriyle vurguladı.

Tıbbi Cihaz Denetim Dairesi Başkanı Cengiz Yiğit'ten sonra sahneye çıkan Piyasa Gözetim Denetim Birimi Sorumlusu ve Ürün Denetmeni Çiğdem Gündüz, tıbbi cihazın ne olduğu, piyasaya arz sürecinin nasıl yürüdüğü, tıbbi cihazın diğer cihazlardan farkını ve sınıflandırılmasını ayrıntılı örneklerle anlattı.

Piyasaya arz sürecinin; klinik araştırmalar, uygunluk değerlendirme işlemleri, ÜTS kaydı ve ürünün kullanıma sunulması, piyasaya arz ve satış sonrası süreçlerden oluştuğunu belirten Gündüz, tıbbi cihazın ilaçtan farkı olmadığını, sağlık personellerinin konuyu anlayana kadar eğitimlere devam edeceklerini çünkü bu sistemin bir ekosistem olduğunu vurguladı.

Uyarı sistemine de geniş yer veren Gündüz, cihazın kullanımı sırasında olumsuz bir olayla

num gerçekleştirdi.

Tıbbi cihazların kullanımı esnasında; cihazın performansında bozulma ve/veya uygunsuzluk, etiket bilgilerindeki ve kullanım kılavuzundaki eksiklik nedeniyle doğrudan veya dolaylı olarak hasta, kullanıcı yada üçüncü kişilerde ölüm ya da sağlık durumunda ciddi bozulma ile sonuçlanan ya da sonuçlanabilecek olayların olumsuz olay olarak tanımlandığını belirten Demir Mesut Öztaş, bu durumların oluşması dahilinde rapor sisteminin mutlaka başlatılması gerektiğini vurgulayarak sistemin nasıl çalıştığını raporlama ekran görüntüleri ile detaylı anlattı.

Soru ve cevaplardan önce dental implant denetimleri ile ilgili sunum yapan Ürün Denetmeni Ömer Faruk Mutlu, dental implant denetimlerinde risk analizlerinin nasıl yapıldığını, tespit edilen uygunsuzluklardaki işlem sürecini katılımcı sektör üyeleri ile paylaştı.

TITCK sektör bilgilendirme toplantısı, soru ve cevap bölümünün ardından DIŞSIAD Yönetim Kurulu Başkanı Ali Çakır'ın Tıbbi Cihaz Denetim Dairesi Başkanı Cengiz Yiğit'e plaket takdimi ve teşekkürlerini iletmesi ile sona erdi. DT



← DT Sayfa
1'den: PTC Kitap Serisi
Tamamlandı

da bugüne kadar yayınlanmış en kapsamlı ve anlaşılır yayınlardan biri olan PTC Teknik Kitaplar Serisi, artık Türkçe.

Vestiyer Yayın Grubu, diş teknisyenliği ve laboratuvar işlemleri konusunda, dünyada bugüne kadar yayınlanmış en kapsamlı ve anlaşılır yayınlardan biri olan PTC Teknik Kitaplar Serisi'ni, Dr. Uğur Ergin ve Doç. Dr. Hanefi Kurt'un editörlüğünde Türkçeye kazandırdı.

**Takım Halinde
Sipariş Edilirse, %40
İndirimli**

Vestiyer Yayın Grubu, ABD'de her bir cildi 149\$ ilâ 199\$ fiyatlarla satışta olan bu mükemmel seriyi, birinci sınıf çeviri ve birinci sınıf baskı kalitesiyle Türkçeye kazandırmakla kalmadı, kitapla üzerindeki kur riskini de sıfırladı.

Bütün dünyada Dolar üzerinden satılan kitaplar için, kur riskini üstlenen VYG, serideki bütün kitapları tamamen TL bazında satışa sunuyor.

2.050 TL Cebinizde Kalsın

Serinin 10 cildi de basıldı, kolilendi ve dağıtımına hazır. Bütün kitap seti için şimdi sipariş verenler 5.050 TL yerine sadece 2.980 TL ödüyor. 2.050 TL ceplerinde kalıyor.

Maximum, Bonus ve World kredi kartlarına da vade farksız 8 taksit uygulanıyor.

Ücretsiz Kongre Katılımı ve Dergi Aboneliği

PTC Kitap Setini sipariş edenler, ayrıca, hem Türkiye'nin diş teknisyenliği alanındaki en köklü bilimsel etkinliği Dental Labor Diş Teknisyenliği Sempozyumu'na ücretsiz katılıyor hem de dünyanın en iyi diş teknisyenliği dergisi Dental Labor bir yıl boyunca ücretsiz abone oluyor. DT

Detaylı Bilgi ve Sipariş
0212 481 0220

Elif Taman, Ergül Kaya, Elvan Genç

Online Bilgi ve Sipariş
vyg.com.tr/ptc

DENTAL TRIBUNE

The World's Dental Newspaper - Turkish Edition

Dental Tribune International

Yayıncı: Torsten Oemus

Yayıncı, CEO
Torsten Oemus

Finans Direktörü
Dan Wunderlich

İçerik Direktörü
Claudia Duschek

Şef Editör
Yvonne Bachmann

Klinik Editörleri
Nathalie Schüller
Magda Wojtkiewicz

Editör & Sosyal Medya Müdürü
Monique Mehler

Editörler
Brendan Day
Kasper Mussche

Editör Yardımcıları
Franziska Beier
Luke Gribble

Baskı Editörleri
Ann-Katrin Paulick
Sabrina Raaff

İş Geliştirme & Pazarlama Müdür Yardımcısı
Alyson Buchenau

Uluslararası Yayın Kurulu

Dr. Nasser Barghi, Ceramics, U.S.A.
Dr. Karl Behr, Endodontics, Germany
Dr. George Freedman, Esthetics, Canada
Dr. Howard Glazer, Cariology, U.S.A.
Prof. Dr. I. Krejci, Conservative Dentistry, Switzerland
Dr. Edward Lynch, Restorative, Ireland
Dr. Ziv Mazor, Implantology, Israel
Prof. Dr. Georg Meyer, Restorative, Germany
Prof. Dr. Rudolph Slavicek, Function, Austria
Dr. Marius Steigmann, Implantology, Germany

Dental Tribune International

Holbeinstr. 29, 04229 Leipzig, Germany
Tel.: +49 341 4 84 74 302 | Fax: +49 341 4 84 74 173
www.dental-tribune.com | info@dental-tribune.com

Bölge Ofisleri

Asya Pacific
Dental Tribune Asia Pacific Limited
Room A, 20/F, Harvard Commercial Building, 111 Thomson Road, Wanchai, Hong Kong
Tel.: +852 5115 6177 | Fax: +8525115 6199

The Americas
Tribune America, LLC
116 West 25rd Street, Ste. 500, New York, N.Y. 10011, USA
Tel.: +1 212 244 7181 | Fax: +1 212 224 7185

Dental Tribune Türkiye

Cilt: 15 Sayı: 3 Genel Sayı: 81

Yayıncı: Vestiyer Yayın Grubu

Sahibi
Bülent Manav

Editör
Prof. Dr. Cem Şener

Yayın Kurulu
Prof. Dr. Ateş Parlar
Prof. Dr. Ender Kazazoğlu
Prof. Dr. Faruk Haznedaroğlu
Doç. Dr. Enis Güray

Kurumsal Satış Müdürü
Derya Arslan

Sorumlu Yazı İşleri Müdürü
Rahmi Çelikağ

Yazı İşleri
Elif Taman

Tercüme
N. Hilal Taman

Abone Servisi
Ilhan Köse, Ergül Kaya, Elvan Genç

Dental Tribune Grafik
Hakan Zengin

İdare Yeri
Meridyen İş Merk.
Eski Çırpıcı Yolu No:1/530
34010 Merter / İstanbul / Türkiye

Telefon
+90 212 481 02 20

Faks
+90 212 481 02 46

internet
www.vyg.com.tr / www.dentiss.com

e-posta
bilgi@vyg.com.tr

Basım Yeri
Elma Basım, İkitelli/İstanbul
Tel: 0212 697 30 30

© 2018, Dental Tribune International GmbH • Bütün hakları saklıdır.

Dental Tribune klinik bilgileri ve yapımcıların haberlerini doğru olarak yayımlar, fakat ürün talebinin geçerliliğinden ve dizgi hatalarından sorumlu değildir. Ayrıca, yayıncı ürün isimlerinden, isteklerinden ya da reklamverenler tarafından verilen beyanlardan sorumlu değildir. Yazarların görüşleri onlara aittir ve bunlar Dental Tribune International'ı yansıtmaz.

Dergi Adı Dental Tribune Türkiye, Yayın Türü Süreli - Yaygın, Basım Tarihi XX.XX.2018

Abone ücreti: 1 Yıllık (4 Sayı) 60,00 TL

■ Dental Tribune Türkiye, Dişhekimliği Dergisi abonelerine ücretsiz olarak gönderilir.

Planmeca Emerald™ ağız içi tarayıcı **Değerli şeyler küçük paketler halinde geliyor**

Yeni çıkan ağız içi tarayıcı **Planmeca Emerald™**, üstün hassasiyete sahip, küçük, hafif ve olağanüstü hızlı bir tarayıcıdır Dijital ölçü almak hiç bu kadar kolay olmamıştı. Kesintisiz ve etkili hasta işlemlerinizi mükemmel bir araçtır.



Daha fazla bilgi alın ve yerel bayinizi bulun!

www.planmeca.com



Ünaldı Medikal Tic. San. Ltd. Şti Tel : 444 3 912, info@unaldimedikal.com.tr

Merkez: Maltepe Mah. Edirne Çırpıcı Yolu Sok. Mira Rezidans No: 5/3 D: 6 34010 - Zeytinburnu / İSTANBUL. Tel : +90 212 621 32 71

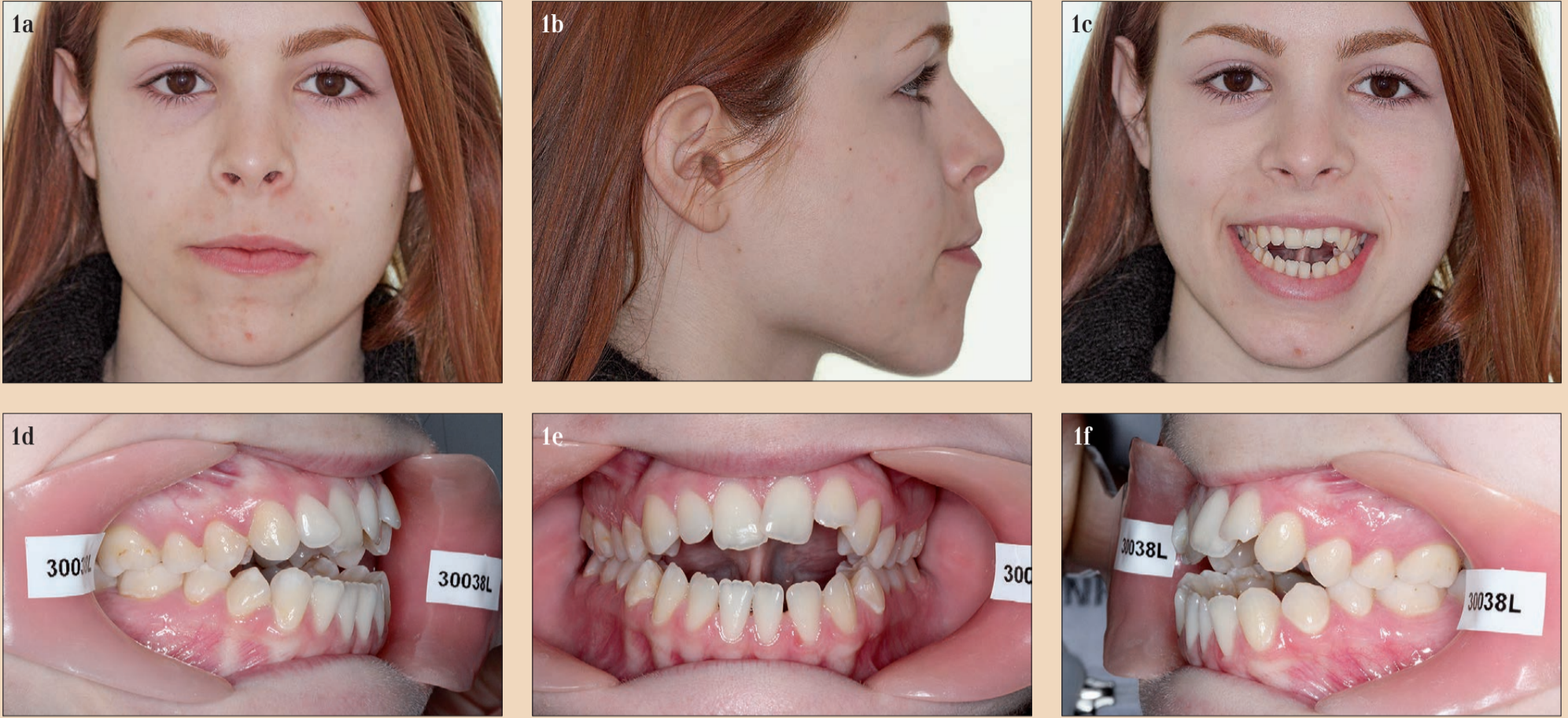
Şube: Beyhekim Mah. Kaleönü Sk. Sevilir Apt. 20/2 Selçuklu / KONYA. Tel : +90.332. 352 33 54 - 352 33 55

Planmeca Oy Asentajankatu 6, 00880 Helsinki, Finland. Tel. +358 20 7795 500, fax +358 20 7795 555, sales@planmeca.com

PLANMECA

Önce Sagital

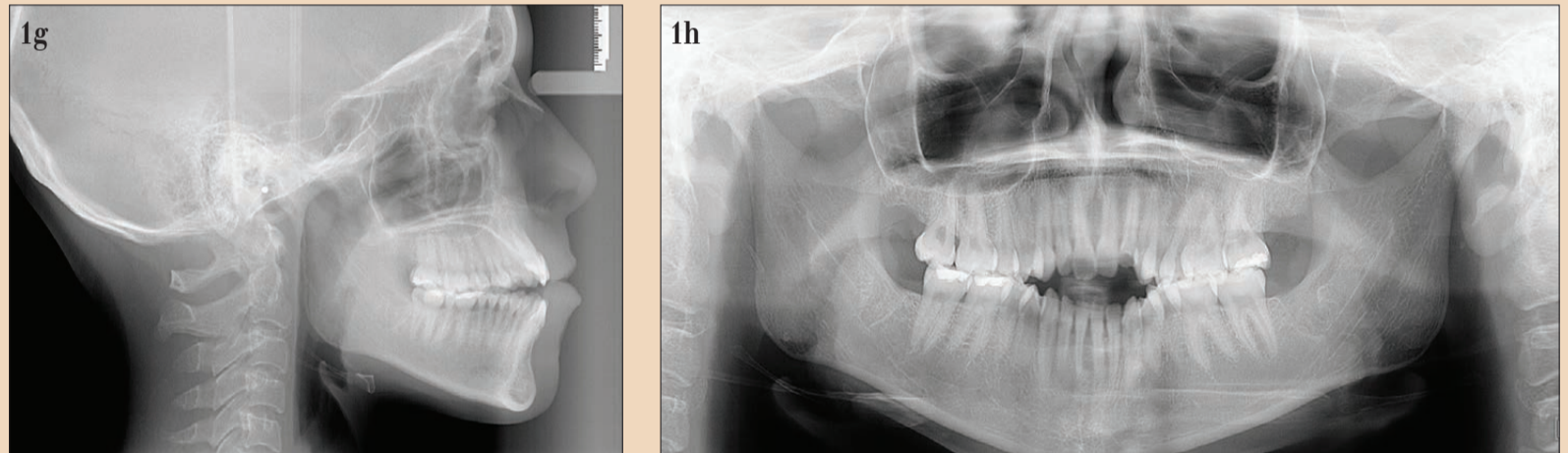
Dr. Luis Carrière, İspanya



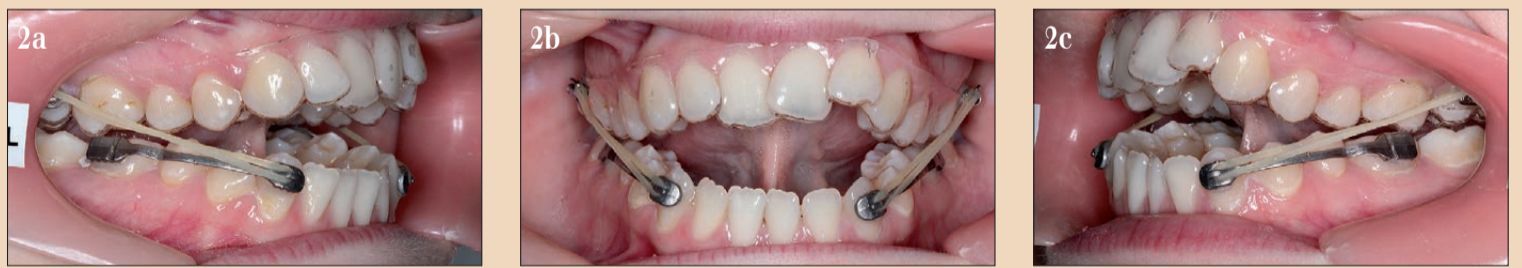Dr. Edward Angle maloklüzyonları, ortodontik tedavi için, ilk sınıflandırdığında, Sınıf I, Sınıf II, Sınıf III kategorilerini oluşturdu ki bunlar bugün hala olguları tanımlarken kullanılan esas kategorilerdir. Bu tek boyutlu -sagittal boyut- sınıflandırma sistemini bulduğunda Dr Angle sagittal ilişkinin birincil öneme sahip olduğunu, en hassas olduğunu ve çözmesi en zor sorun olduğunu belirtmiştir.

The Carriere Motion* aparatı, kapsamlı ortodontik tedavi öncesinde hastanın sagittal boyutunu Sınıf I düzlemine getirmek için kullanılan bir teknolojidir. Bu genellikle ilk 3 aylık tedavi süresinde başarıyla tamamlanır. Bu protokole 'Önce Sagittal' ('Önce Sagittal') diyoruz. Önce Sagittal, sabit aparat tedavisi ile eş zamanlı olarak çekme yapılan geleneksel metodolojilerdeki kuvvet vektörlerinin çekişmesini ortadan kaldırır. Bukkal kısımlarda (Molarların, premolarların ve kaninlerin interkuspasyonu) Sınıf I düzlem elde edildikten sonra klinisyen tedaviyi Carriere SLX** braketleriyle veya tercih ettiği başka bitirme aparatlarıyla, eğer uygunsa Invisalign*** ile bitirebilir. Önce Sagittal yaklaşımında Motion aparatının kullanımı yüksek kalitede bitimleri daha kolay ve daha basit kılar.

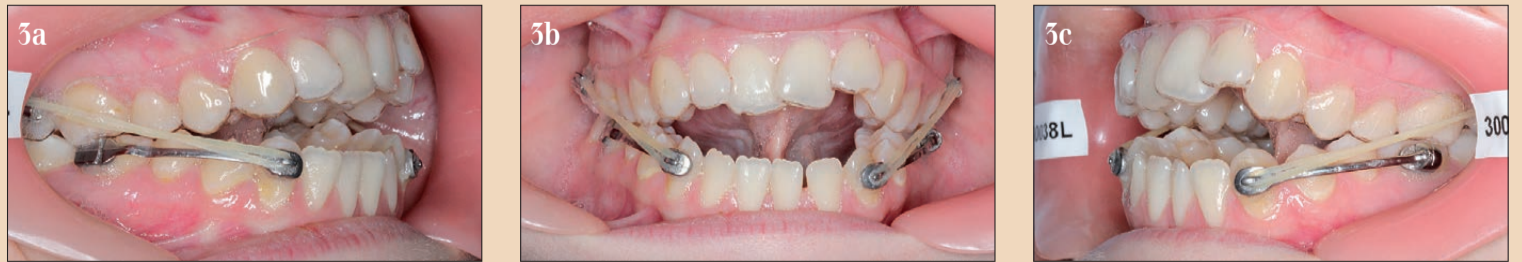Bu tartışmanın amacı Önce Sagittal konseptinin Carriere Motion Aparatı kullanılarak Sınıf II ve Sınıf III hastaların tedavisinde uygulanmasını göstermektir. Aşağıdaki iki olgu Motion aparatı ile tedavi edilebilecek zor sagittal düzeltmelerin tipik örneklerini sunmaktadır.



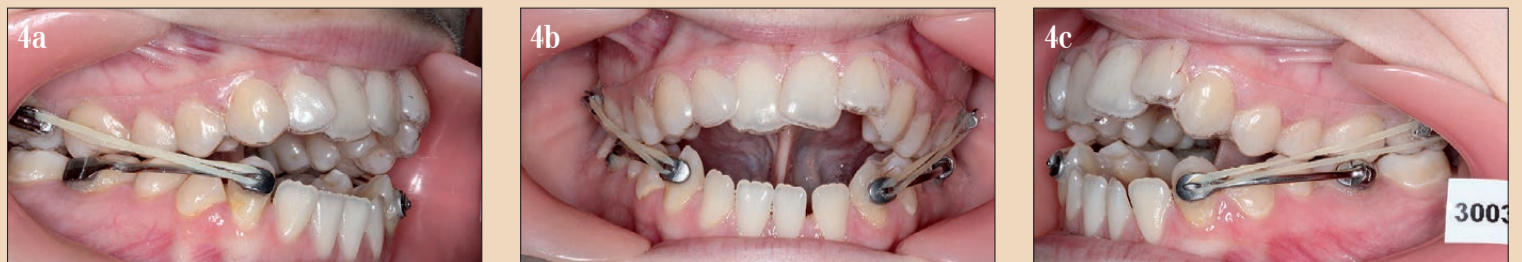Resim 1 a-h. Başlangıç hali: hastanın cephe görüntüsü (a-c); ağız içi görüntüsü (d-f); sefalometrik radyografi (g); pantomograf radyografi (h).



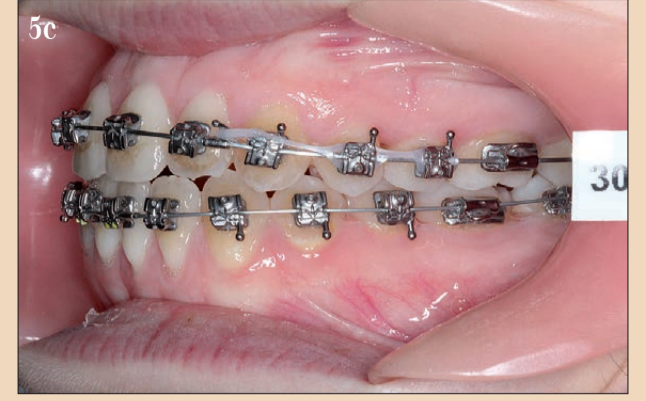
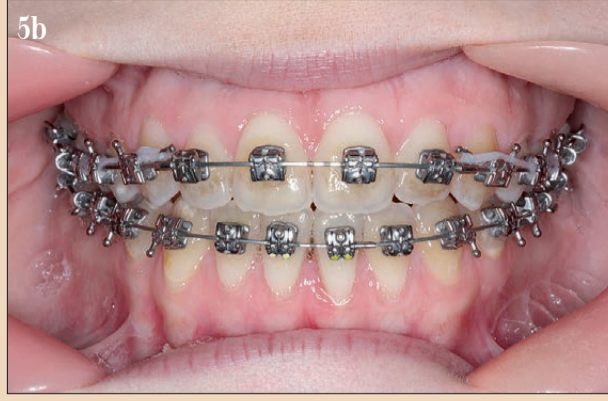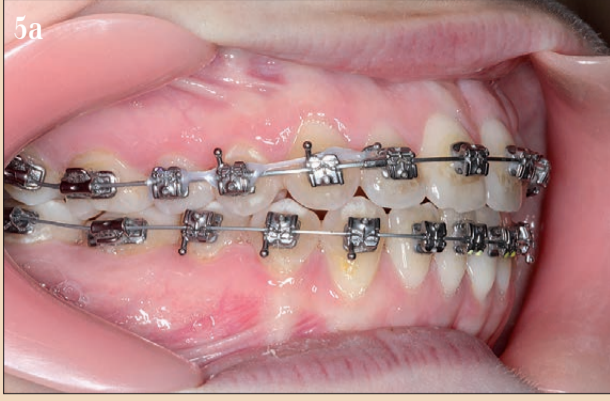Resim 2 a-c. Önce Sagittal yaklaşımıyla 1 aylık düzeltme sonrası hali.



Resim 3 a-c. 2 aylık düzeltme sonrası hali.



Resim 4 a-c. 3 aylık düzeltme sonrası hali.



Resim 5 a-c. Bitim telleri takıldı.

← DT Sayfa 4

Olgu 1

Teşhis ve Tedavi planı

Negatif overjet ile orta derecede Sınıf III ilişkisi, düz supramental sulkuslu prokline alt dudağı, açık kapanışı ve alt çenede çapraşıklıkları olan 25 yaşında kadın hasta tedavi için sunulmuştur. Tedavi planı Carriere Motion CL III aparatı kullanıp alt dişleri distalize ederek Sınıf I oklüzyona getirmek (Önce Sagital), sonra hafif kuvvetli ark tellerini pasif, kendinden bağlanan (self-ligating) sistemde kullanarak alt arktaki çapraşıklığı azaltmak için yer açmak ve openbite'ı kapatmaktır. Tedavinin ilerleyen safhalarında dil önleyicisi sabit aparatlarla beraber kullanılacağından, hasta, özellikle yutkunma sırasındaki yanlış dil pozisyonunu düzeltmek için aynı zamanda dil eğitimi egzersizleri ile uğraşacaktı. Dilin yanlış konumlanması tatmin edici bir sonucu riske atabilir. Açık kapanışın kapatılması, herhangi bir dikey elastik kullanımıyla değil, PSL braketlerindeki ark tellerinin hareketi ile gerçekleştirilecekti. Dikey elastikler sadece tedavinin bitim safhasında kullanılacaktı. Böylece, kök üstüne hafif kuvvetler etki ederek periodontal ligamentteki stres minimuma indirilecekti.

Tedavi Sıralaması

Motion Class III aparatı yapıştırıldı

Tedavi, Motion Class III aparatının direkt olarak alt kaninlere ve birinci büyük azı dişlerine 6 ons (1 ons= 28,35 gr) ile bağlanmasıyla, 1G4" ağız içi elastiklerin, Sınıf III çekim gücü için, üst ikinci molarlara bağlanan molar tüplerinde kullanılmasıyla başlatıldı. Üst arka maksimum ankraj için Essix .04" vakumla biçimlendirilmiş retainer***** kullanıldı.

3 ay sonra: Sınıf I düzlemi başarıldı

3 ay sonunda, alt oklüzal düzlemin saatin tersi yönünde hareketiyle sagital yönde Sınıf I oklüzal ilişkiye geçildi (Önce Sagital) Alt kanin dişlerin hafifçe ekstrüze olduğuna dikkat ediniz. Kaninlerde biraz ekstrüzyon, alt posterior oklüzal düzlemin sa-

→ DT Sayfa 6



**Profesyonel
Obturasyon ve Tamir
Tedavilerindeki
Seçiminiz**

**Game Changer.
MTA'nın Basit, Doğru ve
Öngörülebilir Yerleşimi.**



MAP SYSTEM ile mikroskop altında farklı MTA uygulamaları

27- 28 Ekim 12:00 -17:00 arası
GREATIST 2018 sempozyumunda
A24-A25 Öncü Dental standında

Detaylı bilgi için
444 6628 (ONCU)



Dr. Mustafa
Gündoğar



Dr. Taha
Özyürek



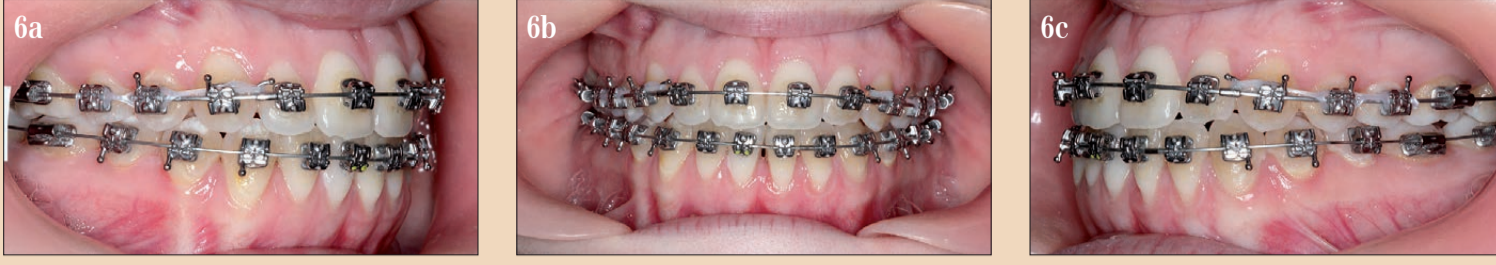TÜM MAP ÇEŞİTLERİMİZİ WWW.PDSA.CH/MAP ADRESİNDE KEŞFEDİN

Produits Dentaires SA . Vevey . Switzerland

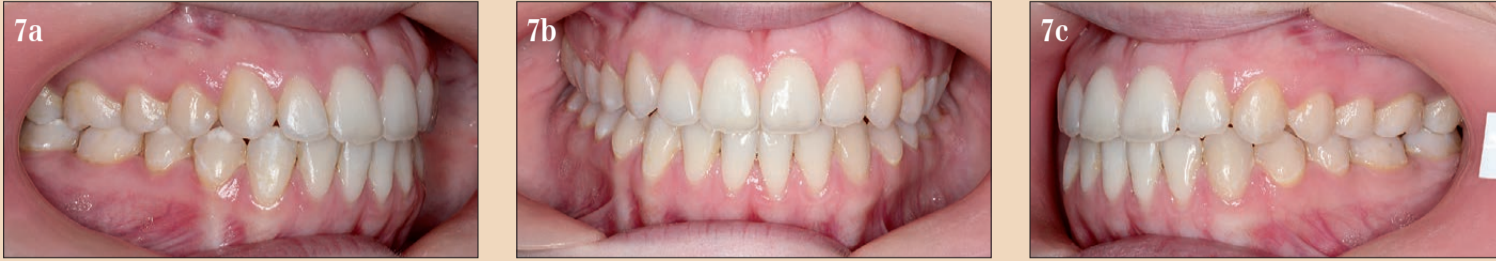

SMART PRODUCTS
FOR ENDO LOVERS

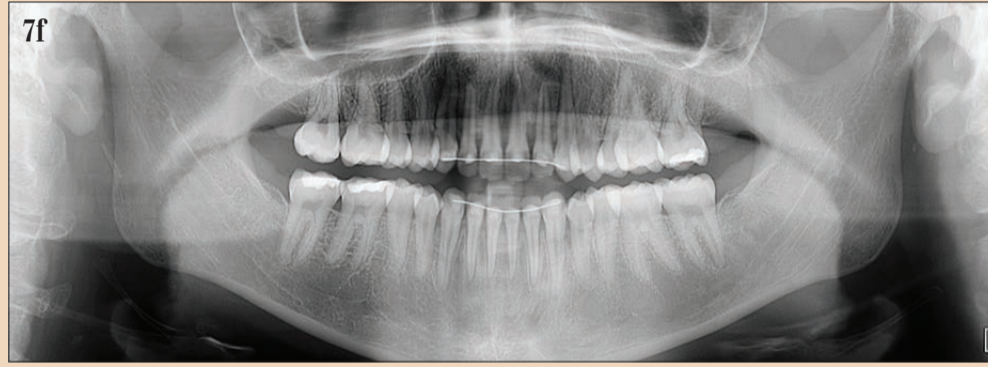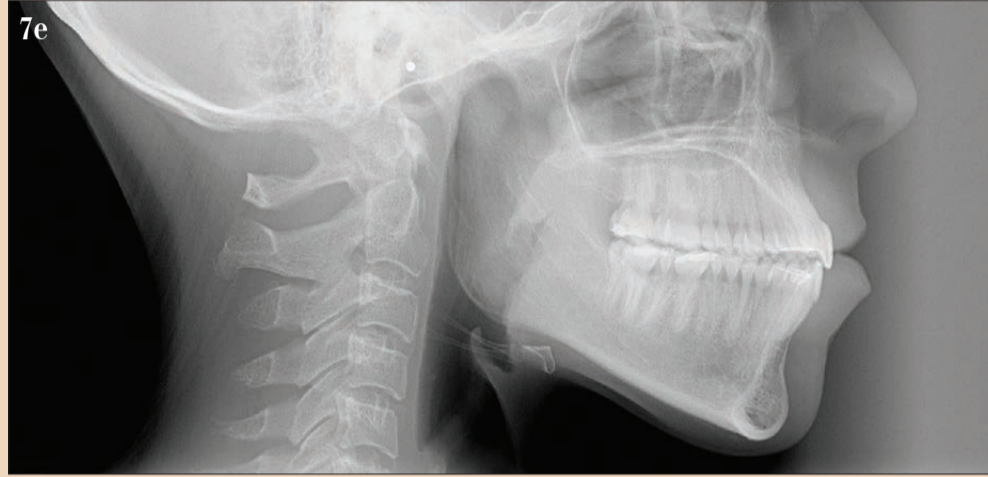
← DT Sayfa 5



Resim 6 a-c. 12 aylık tedavi sonrası halini.



Resim 7 a-f. 14 aylık tedavi (3 aylık Motion sagittal tedavisi ve 11 aylık Carriere SLX sabit aparat tedavisi) sonunda ulaşılan nihai durum. Ağzıçi görüntüsü (a-c); hastanın yüzü (d); sefalometrik radyografi (e); pantomograf radyografi (f).



atin tersi yönünde döndüğüne (alt posterior oklüzal düzlemin saatin tersi yönünde dönmesi, mandibulanın maksilla ile ilişkili olarak daha iyi konumlanmasına sebep olur) dair olumlu bir işaretir- aparatın direkt bir etkisi. Motion aparatı çıkarıldı ve özellikle yutkunma ve çiğneme sırasında dilin ağız boşluğunda kendini doğru konumlandırma eğitimine devam etmesi için alt kesicilerin lingual taraflarına dil önleyicisi yapıldı. Dil önleyicisi ile eş zamanlı olarak Carriere SLX .022" PSL braketleri yapıldı.

Tedavi Carriere System ark telli sıralamasını takip etti. Ark tellerinin hepsi ısıyla aktive olan tellerdi. Ark tellerinin boyutu, periodonsiyuma gelen kuvveti sınırlandırmak için, arttırdıktan tellerde düşük transformasyon sıcaklıkları seçildi.

Tel Sıralaması:

.014" Cu Nitanium**** (27 °C)
.014"x .025" Cu Nitanium (27 °C)
.017"x .025" Cu Nitanium (35 °C)
.019"x .025" Cu Nitanium (35 °C)

.019"x.025" ark telleri kullanılmaya başlandığında, anterior segmenti retrakte ederek arzu edilen final pozisyona getirebilmek için, 2. premolarlardan 1. premolarlara ve 1. premolarlardan lateral kesicinin distalindeki tele bağlı olan engelleyici kancaya (crimpable hook) doğru olmak üzere bilateral olarak 3 tane kuvvet zinciri (power chain) bağlantısı kuruldu.

14 ay sonra: Sagittal ve sabit aparat tedavisi tamamlandı

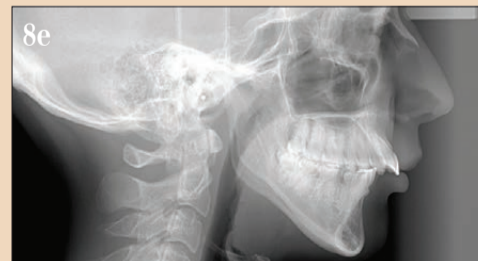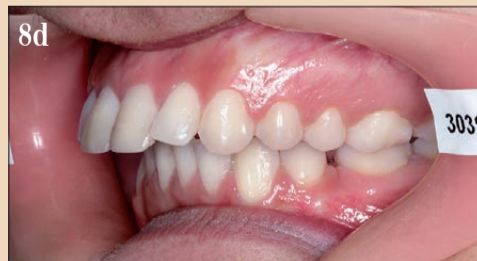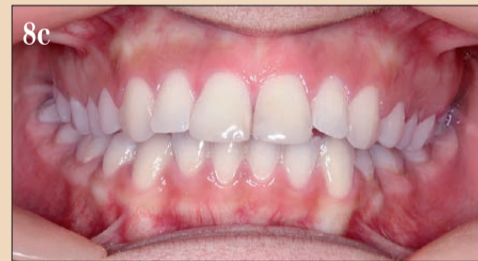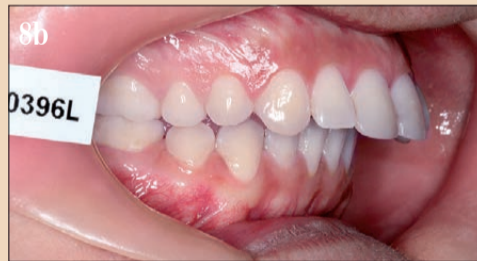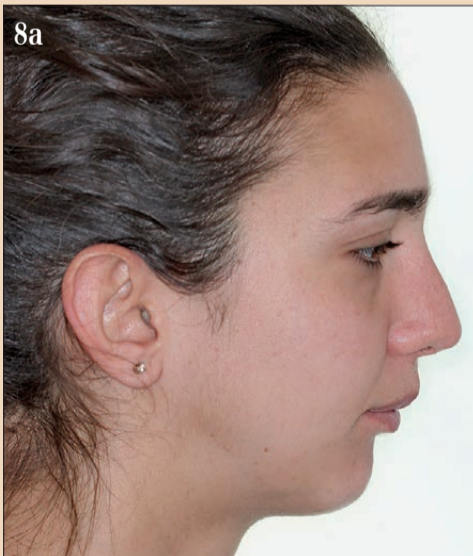5 aylık sagittal tedaviden ve 11 ay sabit aparat tedavisinden sonra, olgu tatmin edici nihai sonuca ulaştı. Nihai sefalometrik ve pantomografik radyografileri köklerin konumlandırılmasını ve sağlığını gözler önüne sermektedir, bu da bu aparatların periodonsiyuma saygılı bir yaklaşım sergilediğinin olumlu bir göstergesidir.

Olgu 2

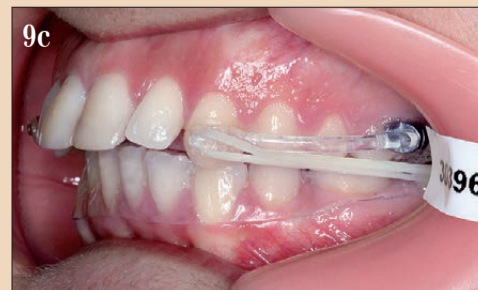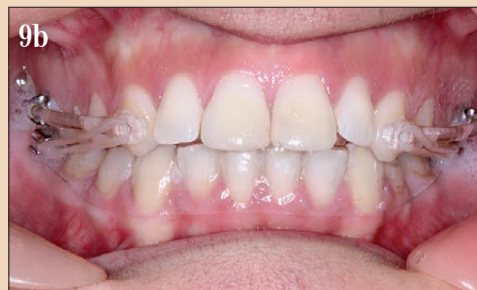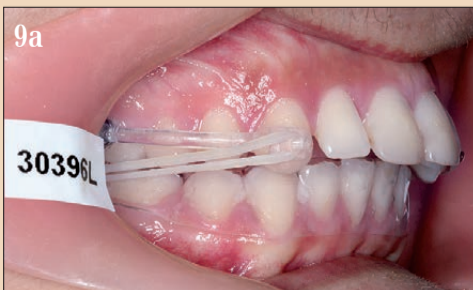Teşhis ve Tedavi Planı

Sınıf II Divizyon 1 maloklüzyonlu, şiddetli derecede protrüze üst çenesi ve şiddetli derecede retrüze alt çenesi olan 27 yaşındaki bir kadın hasta tedavi için sunulmuştur. Hastanın geçmişte gördüğü ortodontik tedavi için alt premolar dişler çekilmiştir. Diğer ortodontistlerle konsültasyonda ortognatik cerrahi önerilmiştir ancak hasta kabul etmemiştir.

Tedavi planı Carriere Motion Clear Class II Aparatı ile alt çeneyi öne doğru konumlandırarak olguyu Sınıf I oklüzyona getirmek (Önce Sagittal), sonra tedaviyi hafif kuvvetli ark tellerini pasif, kendinden bağlanan sistemde kullanarak tamamlamaktır. Motion Clear Aparatı, Motion aparatları ailesine katılan son üyedir, yüksek estetik talebi olan

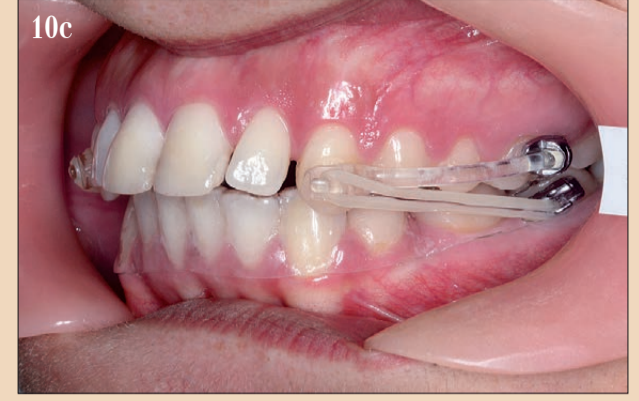
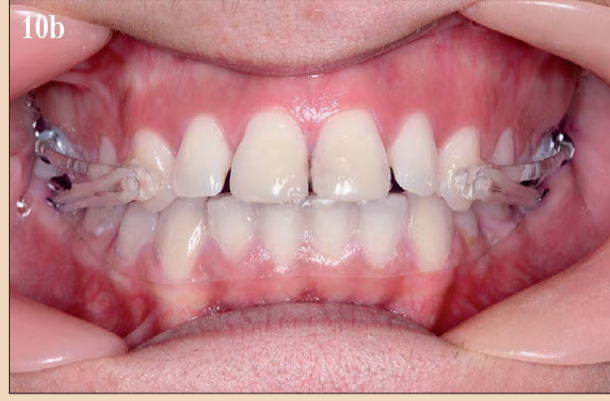
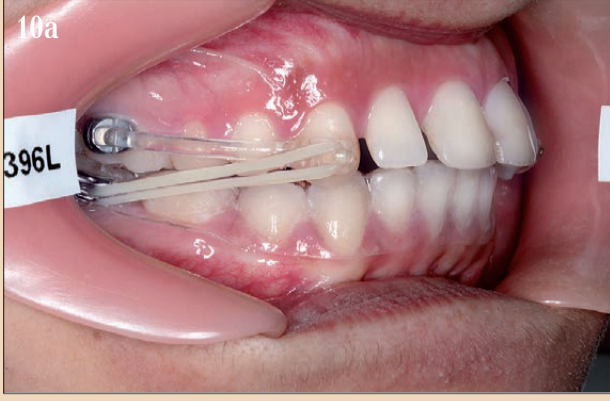Resim 8 a-e. Başlangıç halini : Hastanın yüzünün lateral görüntüsü (a); Ağzıçi görüntüsü (b-d); sefalometrik radyografi (e).

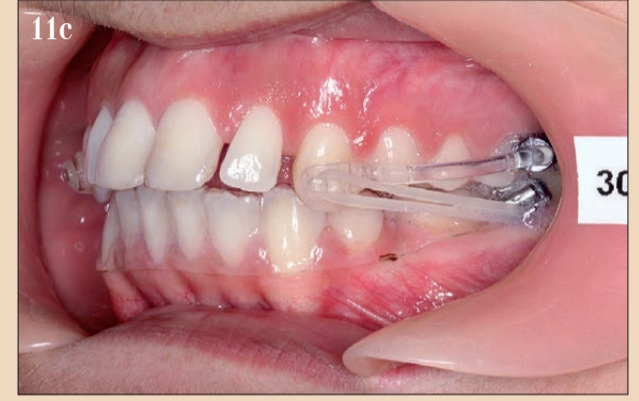
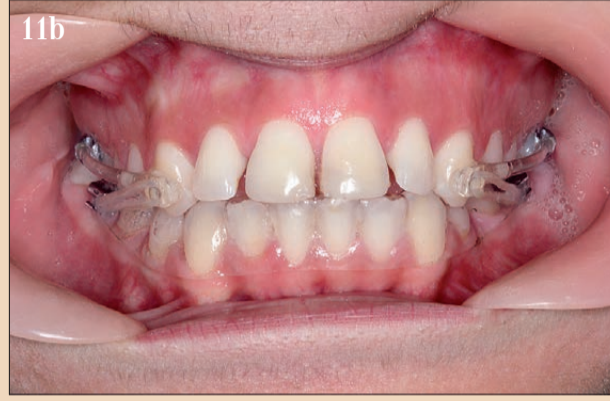
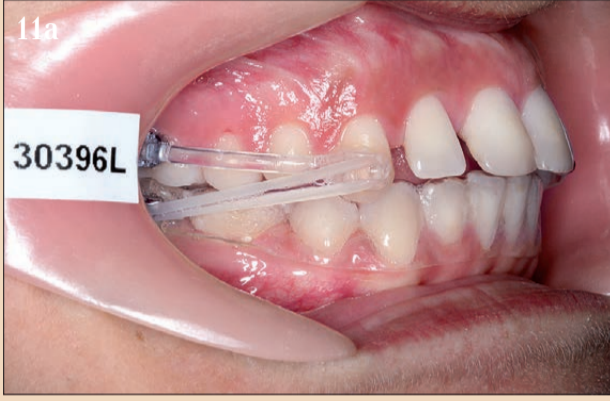Resim 9 a-c. Önce Sagittal yaklaşımıyla 1 aylık düzeltme sonrası halini.

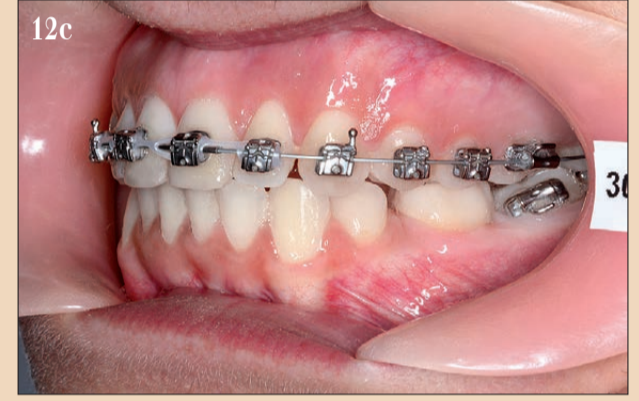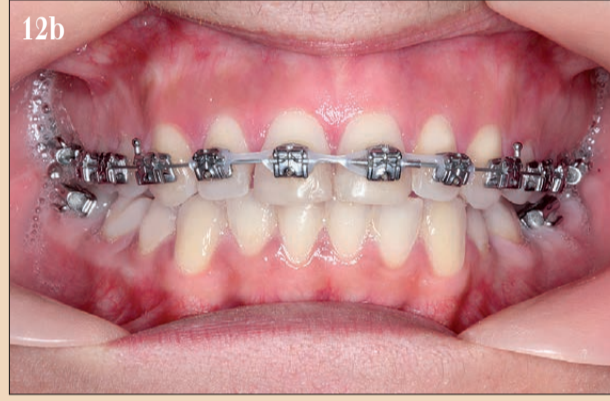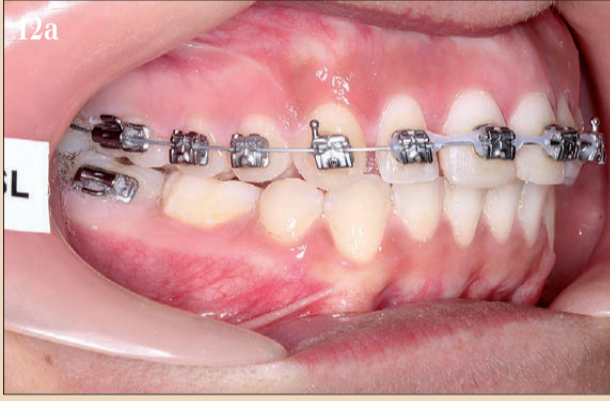→ DT Sayfa 7



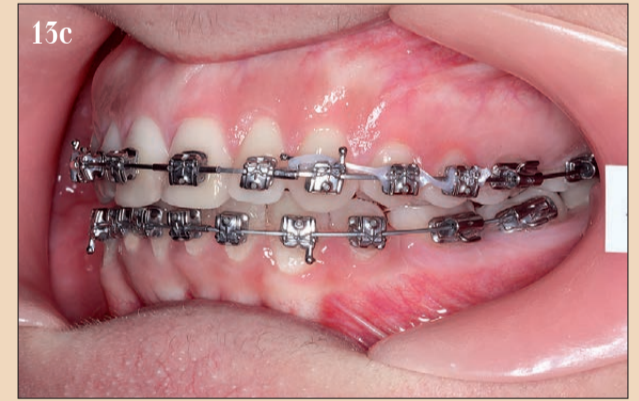
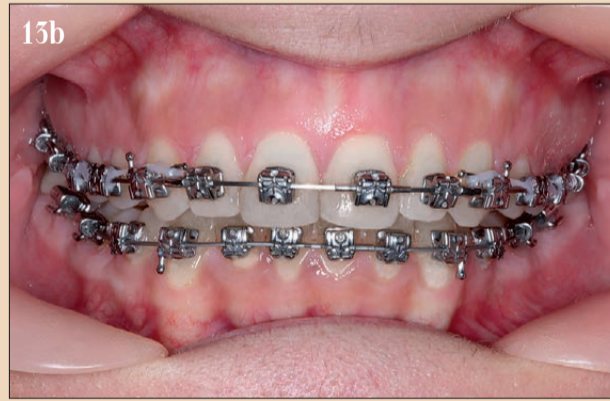
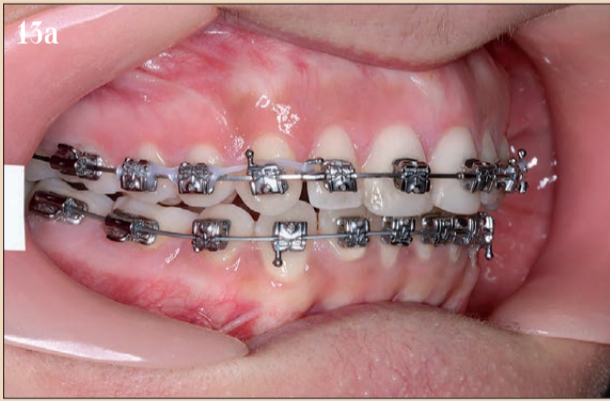
Resim 10 a-c. 2 aylık düzeltme sonrası halini.



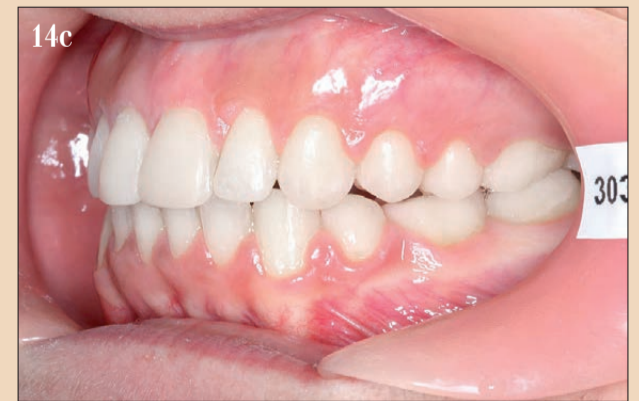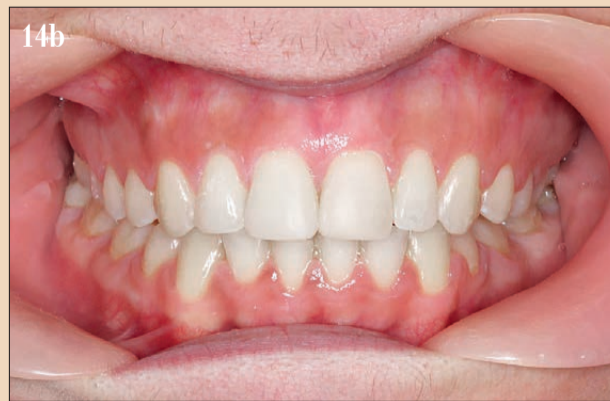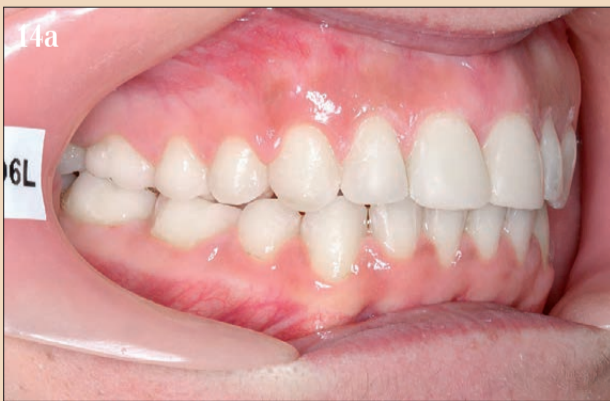Resim 11 a-c. 3 aylık düzeltme sonrası halini.: Sınıf I başarıldı.



Resim 12 a-c. 4 aylık düzeltme sonrası halini. (3 aylık Motion sagittal tedavisi ve 1 aylık sabit aparey tedavisi). Kuvvet zinciri ile .014"x .025" tel kesicilerin arasındaki boşlukları kapatmak için.



Resim 13 a-c. 7 aylık düzeltme sonrası halini (3 aylık Motion sagittal tedavisi ve 4 aylık sabit aparey tedavisi). Anterior segmenti retrakte ederek arzu edilen final pozisyonuna getirebilmek için .019"x .025" ark teli kuvvet zinciri ile beraber kullanıldı.



Resim 14 a-c. 11 aylık tedavi sonunda nihai duruma erişildi (3 aylık Motion sagittal tedavisi ve 8 aylık Carriere SLX sabit aparey tedavisi).

← DT Sayfa 6

hastalar için tasarlanmıştır.

Tedavi Sıralaması**Motion Class II apareyi yapıştırıldı**

Tedavi, Motion Clear Class II

Apareyin direkt olarak üst kaninlere ve birinci büyük azı dişlerine 6 ons (1 ons= 28,35 gr) ile bağlanmasıyla başlatıldı , 1Ç4" ağız içi elastikler ilk ay ve 8 ons ile, 3/16" elastikler 2. Ve 3. Aylarda, Sınıf II çekim gücü için, alt ikinci molarlara bağlanan molar tüplerinde kullanıldı. Alt arkta maksimum ankraj için Essix .04"

vakumla biçimlendirilmiş retainer kullanıldı.

3 ay sonra: Sınıf I düzlemi başarıldı

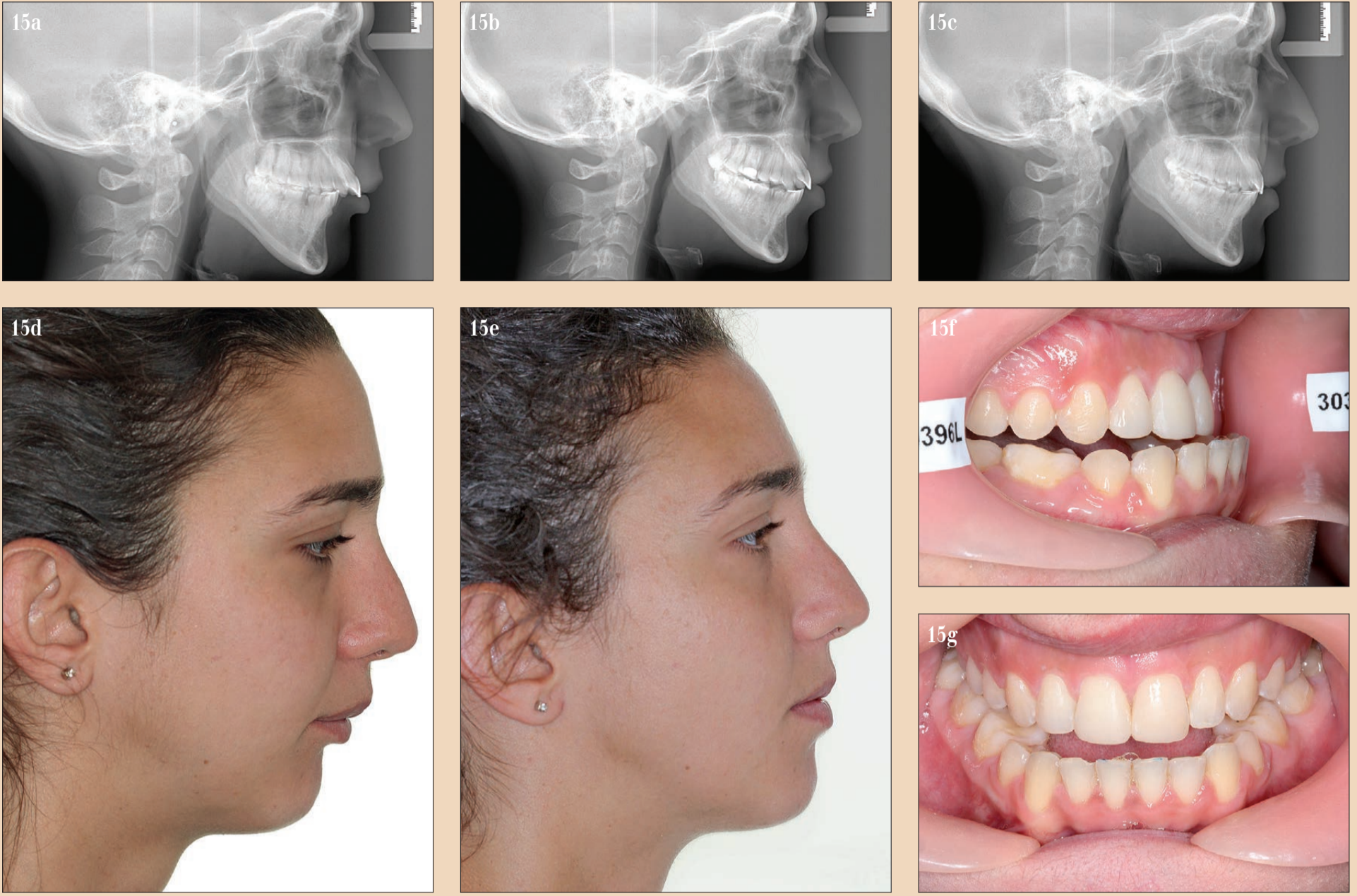
Sagittal düzeltmenin ilk ayının sonunda bile üst birinci moların derotasyonuna ve bukkal segmentin (molarlar, premolarlar, kanin dişleri) Sınıf I oklüzyona

doğru hareketine dair bulgu vardı. Üst kesiciler arasında boşluk da açılmaya başlamıştı. 3 aylık sagittal düzeltmeden sonra, sagittal yönde Sınıf I oklüzal ilişkiye geçildi (Önce Sagittal) ve olgu bir sonraki aşamaya geçmeye hazır hale geldi. Motion Apareyi çıkarıldı. Bu olguyu Invisalign ile bitirmek kolay olsa da hasta sabit

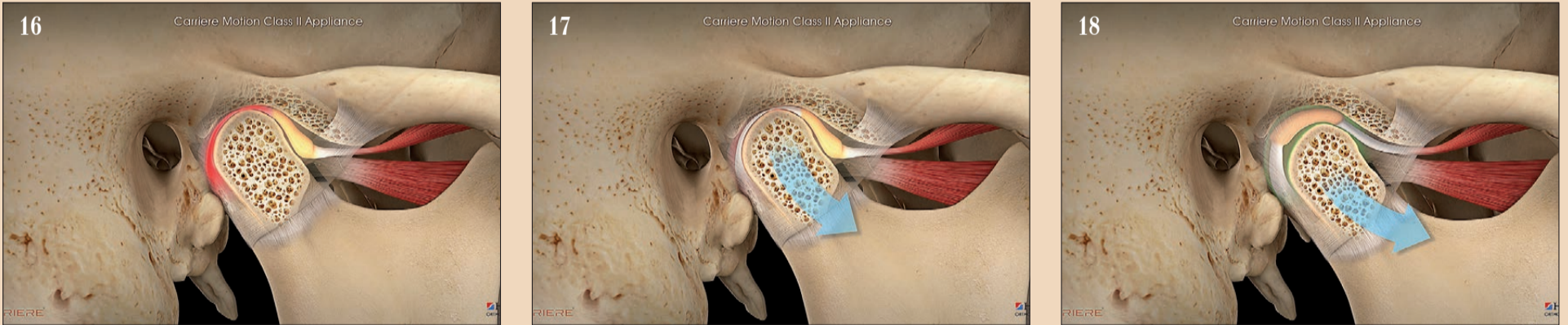
apareyleri tercih etti , dolayısıyla Carriere SLX .022" PSL braketleri yapıştırıldı.

Tedavide Carriere System Tel Sıralaması takip edildi:

→ DT Sayfa 8



Resim 15 a-g. Tedavi öncesi ve sonrası hallerin karşılaştırılması. Sefalometrik radyografler : başlangıç hali (a); 3 aylık düzeltme sonrası – Sınıf I başarılı (b); nihai sonuç (c). Hastanın yüzünün lateral görüntüsü: Başlangıç hali (d); Tedavi öncesi ve sonrası hallerin karşılaştırılması (e). Tedavi sonrası ağız içi durumu: bukkal görüntü aşağı ileri hareket (f); merkezi (central) görüntü aşağı ileri hareket (g).



← DT Sayfa 7

.014" Cu Nitantium (27 °C)
.014"x .025" Cu Nitantium (27 °C)
.017"x .025" Cu Nitantium (35 °C)
.019"x .025" Cu Nitantium (35 °C)

İlk tel , .014" yuvarlak Cu Nitantium tel, kesici rotasyonlarını düzeltti. .014"x.025" Cu Nitantium tel ile, kuvvet zinciri kullanılarak kesiciler arasındaki boşluklar kapatıldı. Bu boşluklar kapatıldıktan sonra .017"x .025" Cu Nitantium tel, son tel olan .019"x .025" Cu Nitantium tel ile ön dişlerin aksiyel angulasyonları-

nı bitirmek için tork kontrolüne başlayacaktı. .019"x.025" ark telleri kullanılmaya başlandığında, anterior segmenti retrakte ederek arzu edilen final pozisyonuna getirebilmek için, 2. premolarlardan 1. premolarlara ve 1. premolarlardan lateral kesicinin distalindeki tele bağlı olan engelleyici kancaya (crimpable hook) doğru olmak üzere bilateral olarak 3 tane kuvvet zinciri (power chain) bağlantısı kuruldu.

11 ay: Sagittal ve sabit aparey tedavisi tamamlandı
3 aylık sagittal tedaviden ve

8 ay sabit aparey tedavisinden sonra, olgu uyum içinde olan oklüzal ve fasiyel sonuca ulaştı. Sonunda alt çene mükemmel bir pozisyona geldi ve bu pozisyon Sınıf I oklüzal ilişki (Molarların, premolarların ve kaninlerin interkuspasyonu) ile korundu. Mandibulanın yeniden konumlandırılmasının 27 yaşındaki kadın hastada büyüme ile yönlendirilmeyeceği açık, ancak TME'nin dengeleyici yapılarının sonucu olarak alt çene temporomandibular aralıkta duruşu düzenlenmiştir (repositioning). Tedavi öncesinde, hasta alt çenesini, alt ön dişleri üst

ön dişlerin lingual yüzeylerine gelecek şekilde dahi öne doğru kaydıramıyordu. Bu hasta için, mandibulanın öne kayması hastanın profilinde hayli olumlu bir değişiklik yaparak yüz profilinde güzel bir simetri sağladı. Resim

16- 18 duruşun düzenlenmesini göstermektedir. Tedavi sonrası hastanın alt çenesini üst çenesinin önüne doğru protrüze edebilmesi bu hareketin boyutunun bir göstergesidir. [DT](#)

Hakkında



Dr Luis Carrière, DDS, MSD, PhD, is a contributing editor to the Journal of Clinical Orthodontics'in yardımcı editörlerindedir ve the American Journal of Orthodontics and Dentofacial Orthopedics'in yayın kurulundadır. Dünya çapında ortodontik departmanlarınca davet edilen bir profesördür ve dünya çapında tanınmaktadır. Dr Carrière uluslararası olarak bilinen Carriere SLX braketlerinin ve Carriere Motion Apareyinin yaratıcısıdır. İspanya, Barcelona'da serbest hekimlik yapmaktadır.

* Carriere Motion Henry Schein Orthodontics'in, Melville, NY. tescilli markasıdır.

** Carriere SLX Henry Schein Orthodontics'in, Melville, NY. tescilli markasıdır.

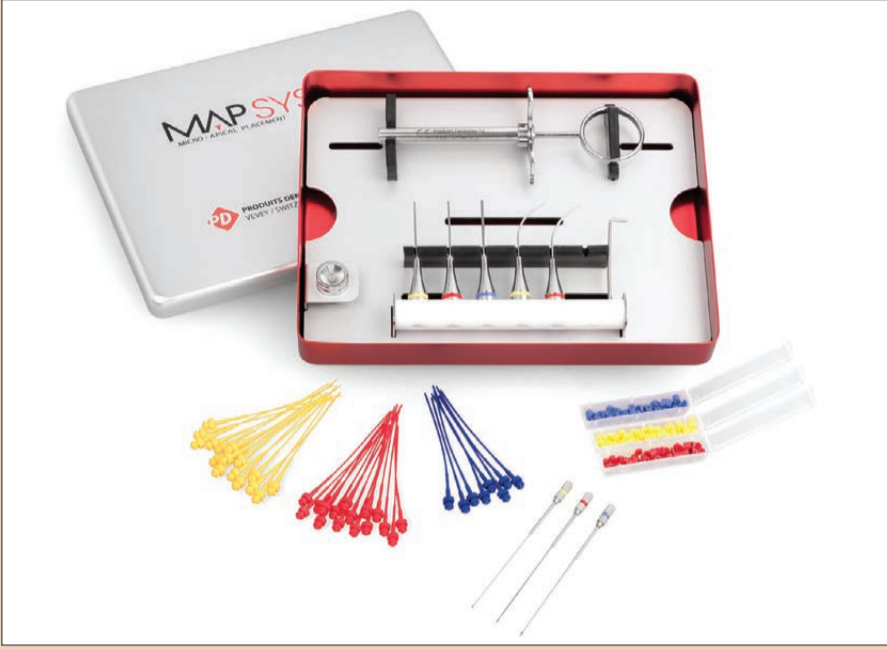*** Invisalign Align Technology'nin, Inc., San José, CA. tescilli markasıdır.

**** Cu Nitantium Henry Schein Orthodontics'in, Melville, NY. tescilli markasıdır.

***** Essix Dentsply RainTree Essix'in, Sarasota, FL. tescilli markasıdır.

MTA'nın Produits Dentaires (PD) MAP Sistemine Yerleştirilmesi

Dr. Mauro Amato, İsviçre



bilir. Otoklav sterilizasyondan sonra iğnenin ilk biçimine geri dönmesi gereklidir. MAP Sistemi kullanıldığında MTA'nın uygun biçimde yerleştirilmesi her diş hekimi için kolay bir iş haline gelmiştir.

MAP Sistemi ile kombinasyon için Produits Dentaires MAP sistemi ile yerleştirme yapmak için özel olarak geliştirilmiş beyaz bir MTA sunmaktadır. Optimize edilmiş pratik boyut her tedavi için ekonomik bir uygulama anlamına gelmektedir. PD MTA White ve MAP Sistemi ile her koşulda uygun yerleştirme yapmanın kolay olduğuna dair çok sayıda işaret bulunmaktadır.

Pulp kapaklama

Vital pulp tedavisi geçtiğimiz yıllarda daha da popüler hale gelmiştir. Kalsiyum hidroksit pulp kapaklama için en sık kullanılan malzeme olmuştur, fakat MTA biyouyumluluk ve sonuç açısından daha da iyi sonuçlar vermiştir (Aguilar ve Linsuwanont 2011). Büyük ve açık çürük

20 yılı aşkın bir süre önce, Torabinejad ve diğerleri (1993) ilk kez adı mineral trioksit agregası (MTA) olan yeni bir kök ucu dolgu maddesi bulmuşlardır. MTA in vitro olarak amalgam veya Süper EBA'ya göre kök ucu dolgusu olarak kullanıldığında daha iyi izolasyon özelliğine sahip olduğunu kanıtlamıştır. Sonraki zamanlar-

da in vivo ve in vitro çalışmalar MTA'nın başka uygulamaları olabileceğini göstermiştir. Pulp kapaklama, apeksifikasyon, kök perforasyonlarının onarımı ve kök ucu dolgusu genellikle kök kanal sistemi ile dişin dış yüzeyi arasındaki iletişim yolunu izole etmeye yönelik klinik prosedürler olarak tarif edilir. MTA'nın

ilk uygulamasının plastik veya metal spatüller yardımıyla yapıldığı açıklanmıştır (Torabinejad ve Chivian 1999). Maalesef bu şekilde uygun biçimde yerleştirme yapmak mümkün değildir.

Bu nedenle, Produits Dentaires, klinik ve cerrahi MTA yerleşimi için üniversal bir taşıyıcı

sistemini hayata geçirmiştir. Mikro-Apikal Yerleştirme (MAP) Sistemi her klinik vaka için farklı uygulama noktaları sunmaktadır. Giriş Kiti ve Üniversal Kit ortograd obtürasyonuna, cerrahi kit ise retrograd obtürasyona yöneliktir. NiTi Bellekli Şekil uçları gerekli her türlü eğime uygun, manüel olarak şekillendirile-

→ DT Sayfa 10



Bioseramik Metaryaller

Endodonti 

MTA-Fillapex

Bioseramik kök kanal patı

- Biyouyumlu: İnflamatuvar reaksiyonlara neden olmadan hızlı doku iyileşmesi
- Yüksek Radyopakasite: Mükemmel radyografik görüntüleme
- Mükemmel akış: Aksesuar kanallarının doldurulmasını sağlar
- Genişletme ayarı: Kondenslerin mükemmel sızdırmazlığı





Dental PRODUCT SHOPPER
RECOMMENDED PRODUCT



TOP 100 PRODUCTS 2015
★★★★★



GÜLSA TIBBİ CİHAZLAR VE MALZEME SANAYİ TİCARET A.Ş.
Telefon: +90 232 469 00 33 - info@gulsa.com.tr
Faks: +90 232 469 09 00 - www.gulsa.com.tr



GÜNEY DİŞ DEPOSU TİCARET VE SANAYİ A.Ş.
Telefon: +90 216 466 83 83 - yaprak.polat@guneydis.com
www.guneydis.com

www.angelus.ind.br