

DENTAL TRIBUNE

The World's Dental Newspaper · Turkish Edition



İSTANBUL, NİSAN 2019

ISSN: 1304-6098

Fiyatı: 12.00 TL

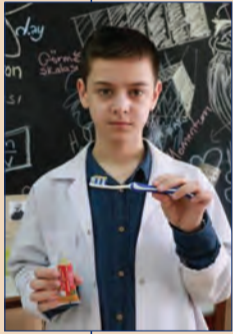
CİLT: 16

SAYI: 2

Kısa Kısa

8'inci Sınıf Öğrencisi, Diş Macunu Üretti

Afyonkarahisar Bilim Sanat Merkezi 8'inci sınıf öğrencisi Muhammet Akman (14), öğretmenlerinin desteğiyle, doğal diş macunu üretti. İzlediği doğal diş macunu reklamları nedeniyle diş macunu üretmeye karar veren Akman, bu fikrini öğretmenleriyle paylaştı. Kimya öğretmeni Yıldız Leblebicier'den destek alan genç öğrenci Afyon Kocatepe Üniversitesi ve Sağlık Bilimleri Üniversitesi Diş Fakültesi'ndeki öğretim görevlilerinden de destek aldı.



Muhammet Akman

Akman, "Son zamanlarda internette reklamlarda ve sosyal medyada florsuz diş macunu söylemleri dolaşıyordu. Yaklaşık 6 aylık süreçte literatür taraması yaptık ve bu projeyi hazırladıktan sonra pilot çalışmayla bu diş macununu hazırladık" dedi. Hazırlanan diş macunu, flor içermediği için flora bağlı oluşabilecek lorizis ya da daha ileri zehirlenmeleri ortaya çıkarabilecek risk taşıyor.

Diş Dokunur Yıldızlı Projeler

"Fikrini Geleceğe Taşı" sloganıyla bu yıl 11'inci düzenlenen Yıldızlı Projeler Yarışması, şimdiye kadar 44 üniversiteden 2 bin 500 projenin tanıtımına yardımcı oldu. Bu yıl yarışmaya 500'e yakın başvuru yapıldı. Öğrenci kategorisinde İnönü Üniversitesi öğrencileri Mustafa Doğan ve Metehan Şaşmaz, 'Dişçilik Sektöründe Yerli Teknoloji Üretimi' isimli ve diş hekimlerinin kullandığı Aerator cihazlarının daha inovatif bir şekilde yerleşmesini sağlayan projeyle yarışmaya katıldı.

Yıldız Teknopark, Yıldız Teknoloji Transfer Ofisi ve Yıldız Teknik Üniversitesi IEEE Öğrenci Kulübü (The Institute of Electrical and Electronics Engineers) iş birliğiyle düzenlenen yarışmada, Mustafa Doğan ve Metehan Şaşmaz üçüncülük derecesi elde etti. Dereceye giren öğrenciler 2 bin 500 TL'lik proje desteğine layık görüldü.

Haber



Patent Anlaşmazlığı Çözüldü
GC Corporation ve GC America (GC), ABD'deki Ivoclar-Vivadent ile olan patent anlaşmazlığında kazanan taraf oldu. Uluslararası Ticaret Komisyonu IvoclarVivadent'in, GC Initial LiSi Press'in ABD pazarından çıkarılması talebini reddetti.

► Sayfa 11

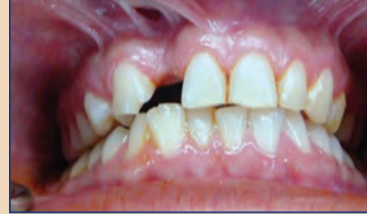Röportaj



Doğru Dental'in Hedefi
Global İmplant'ın Türkiye distribütörlüğünü gerçekleştiren Doğru Dental, sektörün iddialı şirketlerinden biri. Doğru Dental'in sahibi Serkan Doğru, nanoaktif yüzeyiyle kemiğe daha hızlı kaynayan implantlarının tercih edildiğini ve bu alanda yeni eğitimler düzenleyeceklerini söylüyor.

► Sayfa 3

Yenilik & Uygulama



Dudak-Damak Yarığı...

Dudak damak yarıklı hastalarda yapılan kemik greftlemesi işlemi alveolar defektlerin cerrahi olarak yönlendirilmesinde tamamlayıcı bir parçadır. Oronazal fistülün kapatılması, nasal tabana destek, nasolabial yumuşak doku rekonstrüksiyonu ve implant yerleştirilmesini sağlamaktadır.

► Sayfa 8

Ajanda



FDI 2019 Kongresi Eylül'de
ADA FDI 2019 Dünya Dişhekimliği Kongresi, 04 -08 Eylül 2019 tarihlerinde San Francisco'da Moscone Center'da yapılacak. Dünya genelinde 150 ülkeden 1 milyon diş hekimini temsil eden Dünya Dişhekimleri Birliği FDI, düzenlediği kongre ile her yıl binlerce diş hekimini buluşturuyor.

► Sayfa 11

SIE, Greatist 2019'da Sahneye Çıkıyor

Greatist'in uluslararası alandaki yolculuğu, çok güzel gelişmelerle devam ediyor. Kongrenin ikinci günü, diş hekimliğinde en çok bilinen uluslararası topluluklardan biri olan "Style Italiano Endodontics (SIE)" tarafından hazırlanan SIE International Conference 2019 için ayrıldı.

Dental Tribune Türkiye
Elif Taman

GREATIST'in uluslararası alandaki yolculuğu, çok güzel gelişmelerle devam ediyor. Bu yıl GREATIST'in ikinci günü olan 26 Ekim 2019 Cumartesi, diş hekimliğinde en çok bilinen uluslararası topluluklardan biri olan "Style Italiano Endodontics (SIE)" tarafından hazırlanan SIE INTERNATIONAL CONFERENCE 2019 için ayrıldı.

Dünyanın en iyi bilimsel çalışma gruplarından biri olan Style Italiano, diş hekimliği pro-

sedürlerine daha fazla kolaylık ve öngörülebilirlik getirmek için fikirler üreten ve katkıda bulunan, yetenekli uzman hekimlerden oluşuyor. Topluluğun kurucusu olan Prof. Dr. Fabio Gorni de dahil olmak üzere beş SIE konuşmacısı, 26 Ekim'de sahne alacak. Sytyle Italiano Endodontics, misyonunu şöyle açıklıyor: "SIE, Endo'nun bu engin dünyasında protokolleri basitleştiren mükemmellik standartlarını belirleme misyonuna sahiptir."

Uygulamalı On Kurs

SIE International Conference,



daha önceki etkinliklerini çalışma kulübü toplantıları şeklinde yapan grubun ilk büyük etkinliği olacak. Bu etkinliğin Türkiye'de olması da dental dünyada büyük ses getiriyor. GREATIST kapsamında düzenlenecek olan sempozyum öncesinde (25 Ekim) apikal cerrahi, endo resto, şekillendirme, irrigasyon ve MTA ile

ilgili kurslar düzenlenecek. Kurs başlıkları şöyle;

- Micro Endodonti Cerrahi Teknikleri
- Endodontik Tedavi Görmüş Dişlerin Restorasyonu: Klinik Yöntemler?

→ DT Sayfa 2

IDEX'te 75 Ülkeden Alım Heyetleri Ağırlandı



Dental Tribune Türkiye
Elvan Genç

Ağız ve diş sağlığı alanında tek uluslararası fuar IDEX İstanbul'da, Avrupa, Afrika, Balkanlar, Körfez Ülkeleri, Bağımsız Devletler Topluluğu, Orta Doğu ülkeleri başta olmak üzere 75 ülkeden gelen alım heyetleri ağırlandı.

Bu yıl 16'ncısı düzenlenen

→ DT Sayfa 2

Invisalign ile, teller ve braketler olmadan daha güzel bir gülüşe sahip olun.

Dünyanın en gelişmiş şeffaf plak sistemi ile milyonlarca kullanıcımızın arasına katılın. Her zaman kendinizden emin olarak gülümseyin.

Invisalign tedavisi için doktorunuz ile iletişime geçebilirsiniz.
invisalign.com.tr

invisalign | made to move

Fuarda ziyaretçiler büyük bir ilgiyle ürünleri inceledi.



editörden...

Sevgili Meslektaşlarım,

Diş hekimliği, hasta ve hekim arasında geçen, muayenehanede veya kliniklerde saatlerimizi alan ancak temelinde yalnız icra edilen bir meslek. Bu yalnızlığa ve koşturmaya kapıldığımızda teknolojik gelişmeleri kaçırmamız, sosyallikten uzaklaşmamız bazen çok kolaylaşıyor. Bu yüzden kongre, toplantı ve fuarların, hem teknolojik gelişmeleri takip ederken bilgilerimizi yenilediğimiz hem de meslektaşlarımızla sohbet ederken deneyimlerimizi paylaştığımız, yalnız olmadığımızı hissettiğimiz çok önemli organizasyonlar olduğu kanısındayım.

Geçtiğimiz Mart ve içinde bulunduğumuz Nisan ayı, biz diş hekimliği sektörü çalışanları için fuarlar açısından çok bereketli geçti ve geçiyor. Almanya'nın Köln şehrinde 2 yılda bir düzenlenen IDS Fuarı bu sene Türkiye'den çok sayıda katılımcı çekti. Diş hekimliğinde teknolojinin yöneldiği doğrultu konusunda

fikir veren önemli fuarlardan olan IDS, bu sene neredeyse tamamen dijital diş hekimliği ağırlıklı idi. Yeni teknolojileri görmek ve denemek için bulunmaz bir fırsat sunan fuar, 2021'de tekrar görüşmek üzere kapılarını kapadı.

Nisan ayında ise, İstanbul'da sektörümüzün en büyük fuarlarından biri olan IDEX gerçekleşti. Bu fuarda da sektörümüzün nerdeyse tüm firmalarını bulabildiğimiz, yenilikleri takip edebildiğimiz ve uzun zamandır görmediğimiz eski arkadaşlarımızla karşılaşmış hasret giderebildiğimiz günler geçirdik. Deneyimlerimizi paylaşabildiğimiz, bilgilerimizi tazeleyebildiğimiz ve yeni şeyler öğrenebildiğimiz eğitim ve seminerlerin çok faydalı olacağı inancındayım.

Herkesi sevgi ve saygıyla selamlar, iyi çalışmalar dilerim.

Dr. Evren Sütekin

← DT Sayfa
1'den: IDEX'te 75 Ülkeden Alım
Heyetleri Ağırlandı

IDEX İstanbul Fuarı'nda, ağrısız anestezi uygulaması, implant tedavisinde oluşan ağrı, şişme ve morluğu önleyen teknolojiler ve tek muayene gününde protez diş uygulamasına imkan tanıyan pek çok yenilik sergilendi. Beğeni toplayan fuar, Türkiye'nin tek, bölgenin en büyük 3 fuarından biri olma özelliği taşıyor.

Pozitif Fuarçılık tarafından, Diş Malzemeleri Sanayicileri ve İş Adamları Derneği'nin (DİŞSİAD) desteğiyle düzenlenen fuarda gerçekleştirilen B2B Eşleştirme Programı ile Avrupa, Balkanlar, Körfez Ülkeleri, Afrika, Bağımsız Devletler Topluluğu, Orta Doğu ülkeleri başta olmak üzere 75 ülkeden gelen alım heyetleri katılımcı firmaları ile



IDEX Fuarı'nda açılış kurdelesini saygın konuklarla beraber kesildi.

buluştu. IDEX İstanbul Fuarı'nda 30 bin metrekare alanda 300 firma vardı.

Hedef: 150 Milyon Dolarlık Ticaret Hacmi

DİŞSİAD Başkanı Ali Çakır, sektörde 100'e yakın yerli üretici olduğunu ifade ederek, "Diş tedavisi pazarı hızlı büyüyor. Fuarda bu yıl Brezilya, Tayvan, Pakistan, Çin, Kore'nin milli katılımının yanı sıra 7 farklı ülkeden bireysel katılımcımız var. Yabancı katılımıyla rekora imza attık. Geçtiğimiz yıl IDEX İstanbul

Fuarı'nda 100 milyon dolarlık ticaret hacmi oluştu. Bu yıl fuarda 150 milyon dolarlık ticaret hacmi oluşturmayı hedefliyoruz" diye konuştu. Tıbbi Cihaz ve Kozmetik Ürünler (TİTCK) Başkan Yardımcısı Recep Uslu da diş alanında sağlık turizmüne önem verilmesi gerektiğine dikkat çekerek, şöyle konuştu: "Almanya, ABD, İsviçre, Çin ve İtalya ilk 5 ürün ithal ettiğimiz ülkeler arasında yer alıyor. Almanya başta olmak üzere Fransa, Hollanda, Irak, Kıbrıs en çok ürün ihraç ettiğimiz ülkeler." DT

← DT Sayfa
1'den: SIE, Greatist 2019'da
Sahneye Çıkıyor

- Master MTA: Teoriden Pratiğe
- Endodontide Çağdaş Yaklaşımlar: Minimal İnvaziv Şekillendirme
- Gündelik Endodontik Problemlerin Çözümünde Öngörülebilir Çözümler

Dünyaca Ünlü Grupta Türk Konuşmacı

Türkiye'nin diş hekimliği alanındaki bağımsız en büyük bilimsel kongresi olan GREATIST çatısı altında Vestiyer Yayın Grubu ve Öncü Akademi sponsorlukları ile düzenlenecek olan SIE International Conference 2019'da grubun kurucusu olan Prof. Dr. Fabio Gorni, King's Col-

lege London Dental Institute'den Prof. Dr. Massimo Giovarruscio, ProTrain®'in mucidi olan Dr. Riccardo Tonini, VDW, Septodont Uluslararası Danışmanı olan SIE altın üyesi Dr. Grzegorz Witkowski sahne alacak.

Uluslararası dental arenada ses getiren grubun bir de Türk üyesi var. İstanbul Medeniyet Üniversitesi DHF Endodonti AD. Öğretim Üyelerinden Doç. Dr. Taha Özyürek de SIE International Conference 2019 konuşmacısı olarak endodonti alanındaki yenilikleri GREATIST katılımcıları ile paylaşacak.

Konular

17. GREATIST Uluslararası Diş Hekimliği Kongresi'nin ikinci günü, 26 Ekim 2019'da saat 09.00'da başlayacak olan SIE International Conference 2019'un konuları ise şöyle:

- Endodontik Problemlerin Çözümü - Klinik Yöntemler
- Micro Endodonti Cerrahisi Tekniği
- Endodontik Tedavi Görmüş Dişlerin Biyoaktif Restorasyonu: Yeni Bir Strateji?
- Endodonti'nin Karanlık Yüzü: Perforasyonlar, Açık Apexler ve Öngörülemeyen Durumlar Nasıl Yönetilir?
- Endodontide Çağdaş Yaklaşımlar: Minimal İnvaziv Şekillendirme.

Detaylar İçin VYG ile İrtibata Geçebilirsiniz

www.greatist.pro
0212 481 02 20 DT

DENTAL TRIBUNE

The World's Dental Newspaper - Turkish Edition

Dental Tribune International

Yayıncı: Torsten Oemus

Yayıncı, CEO
Torsten Oemus

Finans Direktörü
Dan Wunderlich

İçerik Direktörü
Claudia Duschek

Kıdemli Editör
Jeremy Booth
Michelle Hodas

Klinik Editörleri
Nathalie Schüller
Magda Wojtkiewicz

Editörler
Franziska Beier
Brendan Day
Monique Mehler
Kasper Mussche

Editör Yardımcısı
Luke Gribble
Iveta Ramonaite

Baskı Editörleri
Ann-Katrin Paulick
Sabrina Raaff

İş Geliştirme & Pazarlama Müdür Yardımcısı
Alyson Buchenau

Uluslararası Yayın Kurulu

Dr. Nasser Barghi, *Ceramics, U.S.A.*
Dr. Karl Behr, *Endodontics, Germany*
Dr. George Freedman, *Esthetics, Canada*
Dr. Howard Glazer, *Cariology, U.S.A.*
Prof. Dr. I. Krejci, *Conservative Dentistry, Switzerland*
Dr. Edward Lynch, *Restorative, Ireland*
Dr. Ziv Mazor, *Implantology, Israel*
Prof. Dr. Georg Meyer, *Restorative, Germany*
Prof. Dr. Rudolph Slavicek, *Function, Austria*
Dr. Marius Steigmann, *Implantology, Germany*

Dental Tribune International

Holbeinstr. 29, 04229 Leipzig, Germany
Tel.: +49 341 48 474 302 | Fax: +49 341 48 474 173
www.dental-tribune.com | info@dental-tribune.com

Dental Tribune Türkiye

Cilt: 16 Sayı: 2 Genel Sayı: 84

Yayıncı: Vestiyer Yayın Grubu

Sahibi

Bülent Manav

Editör

Dr. Evren Sütekin

Yayın Kurulu
(Soyadı alfabetiğine göre)

Dt. Mustafa Bekerecioğlu
Dr. Taylan Can
Doç. Dr. Alper Sinanoğlu
Prof. Dr. Mustafa Kemal Ünsal

Kurumsal Satış Müdürü

Derya Arslan

Sorumlu Yazı İşleri
Müdürü

Rahmi Çelikağ

Yazı İşleri

Elvan Genç

Abone Servisi

Ergül Kaya

Dental Tribune Grafik

Hakan Zengin

İdare Yeri

Meridyen İş Merk.
Eski Çırpıcı Yolu No:1/530
34010 Merter / İstanbul / Türkiye

Telefon

+90 212 481 02 20

Faks

+90 212 481 02 46

internet

www.vyg.com.tr / www.dentiss.com

e-posta

bilgi@vyg.com.tr

Basım Yeri

Merkez Ofset Rifat KAÇAR
Zeytinburnu / İstanbul
Tel: 0212 544 12 01

© 2019, Dental Tribune International GmbH • Bütün hakları saklıdır.

Dental Tribune klinik bilgileri ve yapımcıların haberlerini doğru olarak yayımlar, fakat ürün talebinin geçerliliğinden ve dizgi hatalarından sorumlu değildir. Ayrıca, yayıncı ürün isimlerinden, isteklerinden ya da reklamverenler tarafından verilen beyanlardan sorumlu değildir. Yazarların görüşleri onlara aittir ve bunlar Dental Tribune International'ı yansıtmaz.

Dergi Adı Dental Tribune Türkiye, Yayın Türü Süreli - Yaygın, Basım Tarihi 14.05.2019

Abone ücreti: 1 Yıllık (4 Sayı) 60,00 TL

■ Dental Tribune Türkiye, Dişhekimliği Dergisi abonelerine ücretsiz olarak gönderilir.



Doğru Dental Düzenleyeceği Eğitimlerle Daha Çok Hekime Ulaşacak

Global İmplant'ın Türkiye distribütörlüğünü gerçekleştiren Doğru Dental, sektörün genç, dinamik ve iddialı şirketlerinden biri. Doğru Dental'in sahibi Serkan Doğru, nanoaktif yüzeyiyle kemiğe daha hızlı kaynayan implantlarının tercih edildiğini ve implant alanında eğitim ve etkinlikler düzenleme hazırlığında olduklarını söylüyor.

Doğru Dental Firma Sahibi Serkan Doğru



bünyemize Global İmplant markasını dahil ederek dental sektörde hızlı ilerlememize devam etmiş bulunmaktayız.

Ürün gruplarınız hakkında neler söylemek istersiniz?

Doğru Dental olarak ünit, otoklav, beyazlatma cihazı, RVG cihazı, portatif röntgen cihazları ile dental sektöre hizmet vermeye başladık. 2012 yılında Türkiye distribütörlüğünü yaptığımız Global İmplant markasını ve Global greft, Global membran ile Global sponge ürünlerimizi de hekimlerimize sunmaya başladık.

Global markası ile sunduğumuz implantlarımızı, sahip olduğu nanoaktif yüzey sayesinde kemiğe daha hızlı kaynamaktadır. Ayrıca immediat yüklemeye ve her iki kemiğe de uyumludur. Platform switch özelliği mevcuttur. Bu da kompleks yüzey dizaynı ile yüzey alanında artış sağlar. Yüksek primer stabilite,

erken yüklemeye, çekim sonrası implantasyon gibi farklı endikasyon seçenekleri ile implantımız tercih edilmektedir.

Global greft, havyan kaynaklı olup kemik eksiğinde 2012 yılından beri kullanıcı hekimlerimizin hasta takiplerinde olumlu sonuçlar almıştır. Global greft, %65 kollajen %35 kortikalden oluşmuştur. %65 kollajen ve %35 pericardiumdan oluşan Global

membran ise 2012 yılından beri hekimlerimizin sıklıkla tercih ettiği ürünlerimizdendir.

Ülkemizde ve dünyada dental implant sektörü hızlı bir gelişme gösteriyor. İmplant pazarını nasıl değerlendiriyorsunuz?

Sağlık Bakanlığı ve Tıbbi Cihaz kurumunun sektörümüz için yaptığı çalışmaları Doğru Dental

ailesi olarak desteklemekteyiz. Bu çalışmaların devam etmesi ile dental sektörün daha da profesyonelleşmesini bekliyoruz.

Bu yıl için proje ve hedefleriniz nelerdir?

Doğru Dental ailesi olarak düzenli bir şekilde GREATIST ve IDEX fuarlarında aktif yer alarak sektördeki yerimizi daha da yükseğe çıkarmayı, tanınırlığımızı daha fazla artırmayı hedefliyoruz. Ayrıca implant alanında düzenleyeceğimiz eğitim ve etkinliklerimizle yolumuza devam edeceğiz. Şu anda hekimlerimizin isteklerine en iyi şekilde cevap vermeye devam ediyoruz.

Son olarak eklemek istedikleriniz?

Sizlere ve yayında emeği geçen herkese çok teşekkür ederim. Doğru Dental ve Global İmplant ailesi olarak dental sektörde emeği geçen herkese saygılarımı sunarım. **DT**



Deneyimli Doğru Dental ekibi.

Kısaca sizi tanıyabilir miyiz?

1983 yılında Münih'te doğdum. 11 senedir dental sektörün içindeyim. Şu anda Doğru Dental'in firma sahibiyim ve Global İmplant'ın da Türkiye distribütörlüğünü yapmaktayım.

Kuruluştan bugüne şirket öykünüzü sizden dinleyebilir miyiz?

Doğru Dental, 2011 yılında Fındıkzade'de kuruldu. Doğru Dental ailesi olarak 2012 yılında

GBT PUSULASI VE 8 ADIMLI PROTOKOLÜ

08 HATIRLATMA

SAĞLIKLI HASTA=MUTLU HASTA

► Hastanızın risk faktörlerine göre tekrar randevu planlayın. Hastanıza tedaviden memnun kalıp kalmadığını mutlaka sorun.

07 KONTROL

HASTALARINIZIN GÜLÜMSEMELERİNİ SAĞLAYIN

► Kalan biyofilmler için son bir kontrol yapın. Diş taşlarının tamamen temizlendiğinden emin olun. Çürüklerin kesin teşhisini gerçekleştirin. Florürle dişleri koruyun.

06 PIEZON®

KALAN DIŞ TAŞLARINI TEMİZLEYİN

► Minimal invaziv EMS PIEZON® PS uçlarını, supra ve 10 mm'ye kadar subgingival bölgelerde kullanın. 10 mm'den daha derin ceplerde Mini küret kullanın. EMS PIEZON® PI uçlarını, 3 mm'ye kadar subgingival olarak ve restorasyonlarda kullanın.

05 PERIOFLOW®

> 4-9 MM CEPLERDE YER ALAN BİYOFİMLERİ TEMİZLEYİN

► AIRFLOW® PLUS Tozunu doğal dişlerde, derin ceplerde ve implantlarda kullanın. Yeni ve daha ince PERIOFLOW® başlığını kullanın

01 DEĞERLENDİRME

HER KLİNİK VAKAYI MUTLAKA GÖZLEMLEYİN

► Sağlıklı dişler, çürükler, diş eti iltihabı, periodontitis, sağlıklı implantlar, mukozit, peri-implantit. Tüm bu süreçler için BacterX® Pro gargara ile güne başlayın.

02 RENKLENDİRME

İLE BİYOFİLM TABAKASINI GÖRÜNÜR HALE GETİRİN

► EMS'nin Biyofilm renklendiricisi ile biyofilmleri ve sorunlu bölgeleri hastalarınıza gösterin. Renklendirme biyofilm temizliğinde size rehberlik eder. Biyofilm çıkarıldıktan diş taşlarının temizliği çok daha kolaydır.

03 HASTALARINIZI MOTİVE

EDİN FARKINDALIĞI ARTTIRIN VE ÖĞRETİN

► Koruyucu önlemleri hastalarınıza mutlaka vurgulayın. Hastalarınıza ağız hijyeni konusunda öneriler verin. EMS, Sonicare diş fırçalarını, diş arası fırçalarını ve Airfloss Ultra'yı önerin.

04 AIRFLOW®

BİYOFİMLERİ, LEKELERİ VE ERKEN EVREDEKİ DIŞ TAŞLARINI ORTADAN KALDIRIR

► Doğal dişler, restorasyonlar ve implantlar için AIRFLOW® kullanın. AIRFLOW® PLUS 14 µm luk Toz kullanarak supra ve 4 mm kadar subgingival bölgeden biyofilmleri çıkarın. Ayrıca diş eti, dil ve damak üzerindeki biyofilmleri temizleyin. AIRFLOW® CLASSIC Comfort Toz kullanarak mine üzerinde kalan lekeleri temizleyin.

ems-dental.com

Copyright: 2019 EMS. Electro Medical Systems.

EMS⁺
MAKE ME SMILE.

Aşırı Atrofiye Mandibulada Bilateral İnférieur Alveoler Sinir Repozisyonu: Olgu Sunumu

Dr. Dt. Sancar Şimşek, Doç. Dr. İlker Özeç, Yrd. Doç. Dr. Oğuzhan Görler, Dr. Dt. Fatih Şentut

Mandibula posterior implant uygulamalarında, aşırı rezorbsiyon sonucu ortaya çıkan, 'yetersiz mesafe sorunu'nu aşmak için uygulanabilecek değişik teknikler bulunmakta. Şimşek ve arkadaşları, mandibular sinirin pozisyonunu değiştiren teknikleri ile bizlere yeni bir bakış açısı kazandırmakta.

Özet

Atrofiye dişsiz mandibulada kemik yetersizliğinden ötürü implant uygulaması zorlaşmaktadır. Diş kayıplarını takiben kortikal yapısından dolayı vestibüler kemikte lingual kemiğe göre daha hızlı kemik kaybı olmaktadır. Aşırı atrofiye mandibulada kret tepesiyle alveoler sinir arası mesafe birkaç milimetreye incek kadar ciddi boyutta azalmaktadır. Böyle durumlarda implant uygulaması zorlaşmakta hatta bazen sinir yaralanmalarıyla sonuçlanmaktadır.

Bu çalışmanın amacı aşırı atrofiye mandibulada aynı seansta çift taraflı sinir repozisyonu yapılarak implant uygulanmasıdır. Sinir repozisyonu kemik yetersizliği olan posterior mandibulada implant uygulanması için alternatif bir yöntemdir ve dental implant uygulamalarında sinir hasarı riskini azaltmaktadır.

Anahtar Kelime

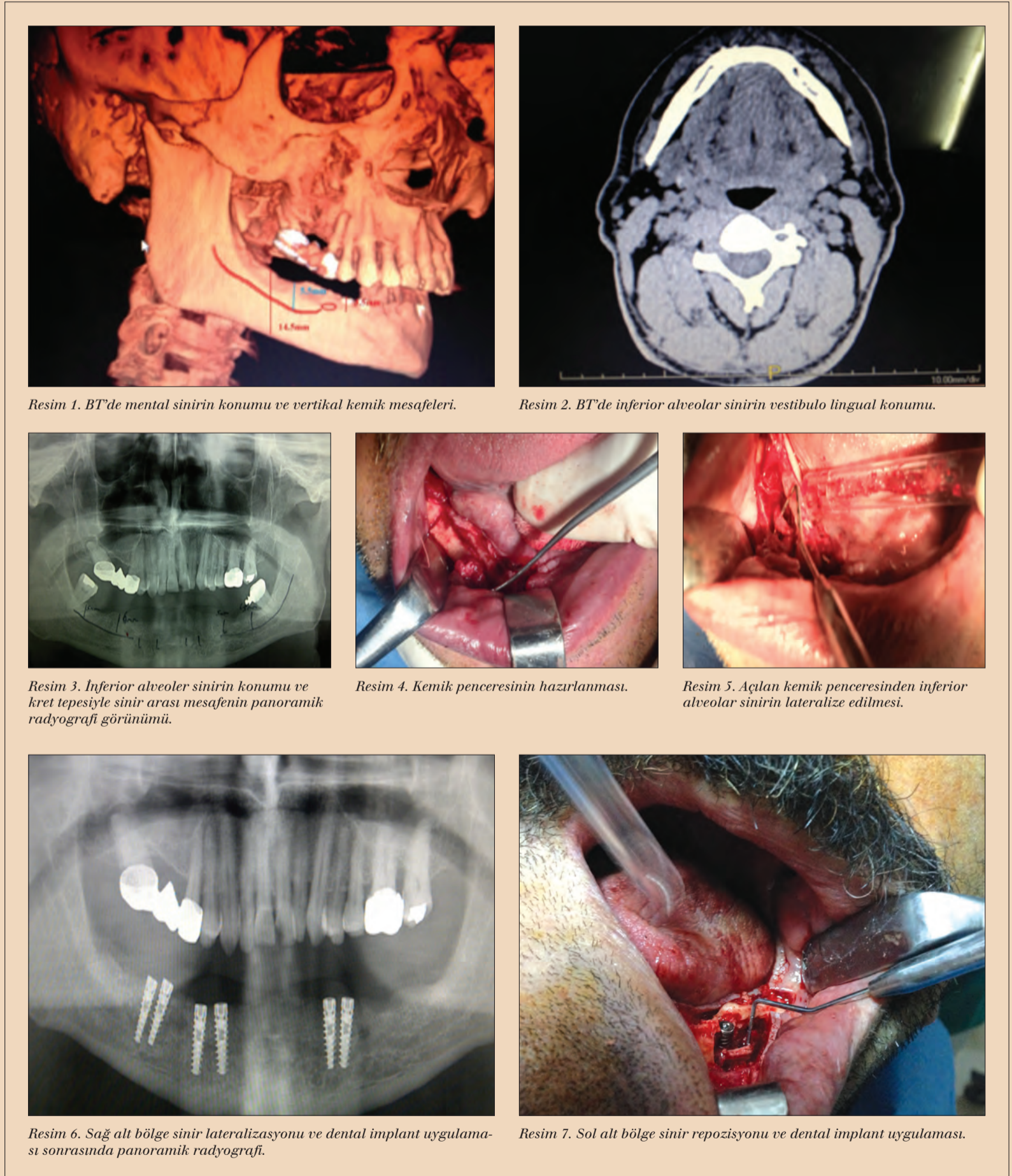
Dental implant, sinir repozisyonu, inferior alveoler sinir.

Giriş

Dişsiz ileri düzeyde atrofiye posterior mandibulaya sahip hastaların tedavisinde dental implant uygulaması ciddi boyutta biyolojik, anatomik ve cerrahi problemler yaratmaktadır.

Osseointegre implantlar mandibula posterior bölgede genellikle sabit restorasyonları desteklemek için kullanılmaktadır. Bazı vakalarda diş çekimini ya da kaybını takiben ileri düzeyde kemik kaybı oluşmaktadır ve dental implant uygulamasını zorlaştırılmaktadır. Bu gibi durumlarda uygulanabilecek tedavi seçenekleri kısa implant uygulaması veya kemik yüksekliğini arttırmak için onley greftleme yapılmasıdır. İnférieur alveoler sinirin lateralizasyonu/repozisyonu diğer bir seçenektir.¹

İlk alveoler inferior sinir repozisyonu kretle sinir arası mesafesi yetersiz olan ve protetik şikâyeti mevcut vakada yapılan sinir repozisyonu işlemi 1977 yılında Alling tarafından yayımlanmıştır. Böyle olmasına rağmen sinir repozisyonu ve osseointegre implant bir arada ilk kez Jensen ve Nock tarafından 1987'de tanımlanmıştır. Mental foramenin distalinden, büyük çaplı rond frez kullanarak mandibulanın kortikal tabakası üzerinde inferior alveolar sinirin hareketine izin verecek şekilde kanal açarak Alling'in tekniğini mo-



Resim 1. BT'de mental sinirin konumu ve vertikal kemik mesafeleri.

Resim 2. BT'de inferior alveolar sinirin vestibulo lingual konumu.

Resim 3. İnférieur alveoler sinirin konumu ve kret tepesiyle sinir arası mesafenin panoramik radyografi görünümü.

Resim 4. Kemik penceresinin hazırlanması.

Resim 5. Açılan kemik penceresinden inferior alveolar sinirin lateralize edilmesi.

Resim 6. Sağ alt bölge sinir lateralizasyonu ve dental implant uygulaması sonrasında panoramik radyografi.

Resim 7. Sol alt bölge sinir repozisyonu ve dental implant uygulaması.

difiye etmişlerdir.² Günümüze kadar bu metod üzerinde birçok modifikasyon yapılmıştır. Alveolar sinirin repozisyonu tekniği, lateralizasyon ve transpozisyon olarak tanımlanan iki gruba ayrılmaktadır. Sinir lateralizasyonu, inferior alveolar sinirin açığa çıkarılmasını takiben lateralize edilmesiyle birlikte imp-

lantın yerleştirilmesini tanımlar. İnsiziv sinirle hiçbir ilişkisi yoktur. Sinir transpozisyonundaysa mental foramen çevresi de dâhil olmak üzere kortikotomi uygulanır. Ayrıca mental foramenin daha posteriorda konumlanmasını sağlamak için insiziv sinir kesilir.³

Biyomekanik bir avantaj olarak inferior alveolar sinirin repozisyonu ile oklüzal kuvvetlere direnç artmakta ve genellikle uygulanan implantların özellikle uzunluk anlamında artış olduğundan dolayı, implant ile protez arasındaki ilişki iyileşmektedir.⁴ Greftlerle rekonstrüksiyon metoduna göre inferior alveolar

sinir repozisyonu, verici saha gerektirmeyen, göreceli olarak basit bir prosedürdür. Hastane şartlarında yapımı çok daha uygun olmasıyla birlikte lokal anestezi altında da uygulanabilir. Stabil sonuçlar ve düşük morbidite sağlar, ek olarak dü-



Aadva™



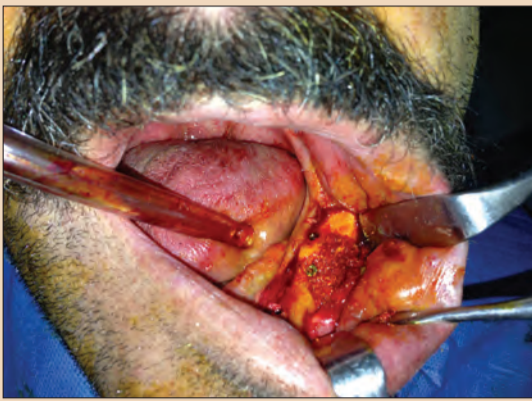GC implant: Kalitede Geleneksel Sonuç



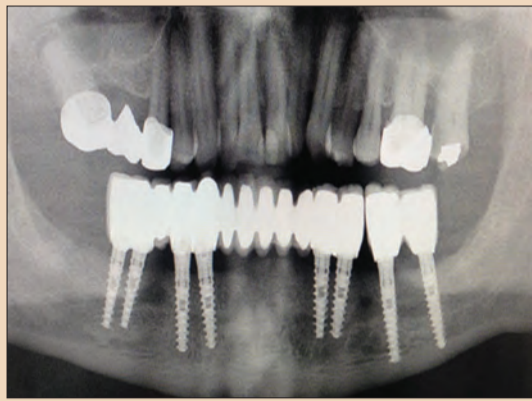'GC'



Since 1921
Towards Century of Health



Resim 8. Greftlerle bölgenin kapatılması.



Resim 9. İşlemden 6 ay sonraki panoramik görünüm.

← **DT** Sayfa 4

şük maliyete sahiptir.^{5,6} Bununla birlikte bu teknik alveolar kret anatomisini iyileştirmez, geçici olarak mandibulayı zayıflatır, fraktüre neden olabilir ve kısmen duyu değişikliklerinin kalıcı olma riskini artırır.⁷ Bu duyu değişiklikleri hipoestezi (kısmi hassasiyet kaybı) veya parestezi (uyaranlara anormal cevap) olarak kendini gösterebilir.

İşlem sırasında cerrahi prosedüre bağlı olarak sinirin sıkışması ile veya cerrahi işlem sonrası kronik baskı ile oluşan iskemiye bağlı sinir lezyonları meydana gelebilir.⁸

Olgu Sunumu

Bu olgu sunumunun amacı, çift taraflı sinir repozisyonu uygulanmış hastada, repozisyon esnasında implant yerleştirilmesinin ardından; inferior alveolar sinir fonksiyonunun ve implantların 2 yıllık takibi döneminde prognozunun değerlendirilmesidir.

49 yaşındaki herhangi bir sistemik rahatsızlığı olmayan erkek hastanın klinik ve radyografik incelemelerinden sonra posterior mandibulada çift taraflı rezorbsiyona bağlı istenilen uzunlukta implantların kullanımına engel teşkil edecek şekilde alveolar kret ile inferior alveolar sinir arası mesafe yetersiz bulunmuştur (Resim 1). Hastanın alınan anamnezinde hareketli protez kullanmak istemediği ve sabit protez istediği öğrenilmiştir.

Panoramik radyografi ve volumetrik tomografi kullanılarak alveolar kret tepesi ile inferior alveolar sinir arasındaki mesafe, mental sinirinin konumu ve kanalın konumu belirlendi (Resim 2). Sağ alt mandibulada kret ve alveolar inferior sinir mesafesi ortalama 5.5mm, sol alt bölgede bu mesafe 6 mm olarak ölçüldü (Resim 3). Operasyon sonrası olabilecek olası duyu değişiklikleri hakkında hasta bilgilendirildi.

Inferior alveolar sinirin rejyonel anestezisi sağlandı. Bunun için 1:100.000 epinefrin içeren %4'lük artikain hidroklorür kullanıldı. Retromolar bölgeden kanın bölgesine uzanan krestal insizyonu takiben dikey rahatlatıcı insizyonlar yapıldı. Ardından mukoperiosteal flep kaldırıldı ve mental foramen ile nörovasküler demetin dikkatli şekilde açığa çıkması sağlandı. Sağ alt bölge-

de pencere şeklinde (10mm x 15mm) şeklinde piezzo elektrik cerrahi yöntemiyle kortikal kemik mental sinirin 5mm arkasından kaldırılarak alveolar inferior sinir açığa çıkartılmıştır (Resim 4). Sol alt bölgede alveolar inferior sinirin konumu tam belirlenerek mental sinirin arkasından elmas frezle sadece sinirin olduğu bölgeden kemik kaldırılarak işleme başlandı. Sinir travmatik şekilde laterale kaydırıldı (Resim 5). Çekme kuvveti uyguladığımız n. alveolaris inferiorunda fazla gerilmeye sebebiyet vermeden geçici olarak sinir lateralde konumlanmış durumdayken implant kavitesi hazırlandı ve lingual kortekse doğru konumlandırılmış kaviteye 35 (3.75#16), 37 (3.75#16), 45 (3.75#15), 46 (3.75#15) numaralı bölgele 4 adet implant (ADIN Dental implant Systems, Touareg-s dental implant) yerleştirildi (Resim 6, 7). Sağ alt bölgeden çıkarılan kemik tekrar yerine adapte edildi ve kemik partikülleriyle açıkta kalan bölgeler kapatıldı. Sol alt bölgede, insan kaynaklı greftlerle (maxxeus@Ohio USA) hastanın kanından elde edilen PRF (platelet-rich-fibrin) karıştırılarak bölgeye uygulandı (Resim 8). En son olarak her iki tarafa da kollagen membran kemik yüzeyine uygulanarak 3.0 vicrylle periostal lambo kapatıldı. İşlemden ortalama 6 saat sonra hastada herhangi bir parestezi olmadığına karar verildi. Yine aynı şekilde 1. ve 6. aylarda yapılan kontrollerde herhangi bir uyumsuzluk görülmedi.

Operasyon sonrası oral antibiyotik (Amoksisilin+Klavulanik Asit (1gr) 2x1/7 Gün), NSAİ (550 mg 2x1/7 Gün), klorheksidin glukonat (3x1/7 Gün) ve B vitamini kompleksi reçete edildi. Oral hijyen konusunda ve ağız gargarası kullanımı hakkında detaylı olarak bilgilendirildi. Oral prednizolon postop ödemin ortadan daha hızlı kalkması amacıyla 1. hafta 1mg/kg (max 80mg) ve 2. hafta için 10 mg'a kadar düşen dozlarla reçete edildi.

8 aylık iyileşme sürecinden sonra implantların iyileşme başlıkları yerleştirildi. Devamında dişeti şekillenmesi için 10 günlük doku iyileşmesi süresi beklendikten sonrasında protetik tedavi aşamalarına geçildi. Tamamlanan protetik restorasyon geçici simante edildikten sonra 1 ay süreyle çevre mukozal dokularla ilişkisi kontrol edildi. Herhangi bir sorun saptanmadığı görüldükten sonra restorasyon daimi olarak simante edildi (Resim 9).

Tartışma

Aşırı atrofiye mandibulada alveolar inferior damar sinir demetinin vestibülüne, lingualine, üstüne veya mental sinirin mesailine implant yerleştirilmesi komplike bir işlemdir, kapsamlı radyografik incelemeler gerektirir ve yüksek sinir travması riski taşır.^{8,9} Bu durumlarda mental foramenin önüne yerleştirilen implant insiziv dala temasta olarak inferior alveolar sinirin gerilmesine ve vasküler akışın engellenmesine neden olur. Birçok hasta bu tarz işlemlerden sonra dudak bölgesi çevresinde uyumsuzluk hissedebilir. Mandibular sinir transpozisyonu ya da lateralizasyonu uygulanırken meydana gelen mandibular kanal deformasyonu sonucunda inferior alveolar sinir hasarı, sinir sıkışması veya direkt mekanik zararlar oluşabilir. Olgumuzda da cerrahi işlem sonrası yapılan kontrollerde operasyondan hemen sonra dudak bölgesi de dâhil herhangi bir uyumsuzluk görülmemiştir. Aynı şekilde 1. ve 6. aylarda herhangi bir sinir hasarı saptanmamıştır.¹⁰

Vertikal yönde kemik kaybının fazla olduğu mandibula posterior bölgede implant cerrahisi uygulayabilmek için sinir repozisyonu/lateralizasyonuna bazı alternatif yöntemler mevcuttur. Bunlardan bazıları; distraksiyon osteogenezi veya onlay kemik greftleme yöntemleridir. Onlay otojen greftleme yöntemlerinde genellikle greftin hızlı rezorpsiyonu söz konusudur dolayısıyla, daha çok sayıda cerrahi seansa ihtiyaç duyulur ve tedavi süresi uzar.¹¹ Atrofik posterior mandibulada distraksiyon osteogenezi, sinir ile krestal kemik yüksekliğinin yetersizliği nedeniyle her vakada endike değildir. Böyle olmasına rağmen birçok vakada öncelikle akla gelen ilk yöntemdir. Kret tepesiyle sinir arası mesafenin en az 7 mm olmasına ihtiyaç duyulması en büyük engeldir. Ayrıca istenilen vertikal mesafe kadar horizontal mesafenin de yeterli olması gerekir. Inferior alveolar sinir transpozisyonu daha az invaziv olmakla birlikte bu tekniğin ciddi kemik kayıplarında estetik sorunlara yol açabileceği, ciddi uzunlukta kron boylarının yapılmasına neden olmakla birlikte, sinir demetine de kalıcı hasar oluşturma riskinin yüksek olduğu da göz önünde bulundurulmalıdır.¹²

Yapılan çalışmalar inferior alveolar sinir repozisyonu/lateralizasyonu tekniği uygulanırken kanal ile alveolar kret

arasında olması gereken kemik miktarı ile ilgili veriler yetersizdir. Jensen ve Nock¹, lateral pencere girişi için yapılan osteotominin üst kısmının residual mandibular alveolar kretin birkaç milimetrenin altında olması gerektiğini belirtmişlerdir. Benzer bir şekilde Rosenquist¹⁵ de kanalın lateralindeki korteksin blok olarak kaldırılmasını ve bloğun koronal kısmının alveolar kretinin birkaç milimetrenin altında olmasını önermiştir. Kanal üzerinde olması gereken kemiğin miktarıyla ilgili ilkeleri tanımlayanlar ilk Jensen ve ark.¹ olmuşlardır. Inferior alveolar sinir transpozisyonu uygulayabilmek için kanal üzerinde 3-5 mm kemik yüksekliği olması gerektiğini önermektedirler. Mandibular kanalın üzerindeki kemik yüksekliğinin daha az olduğu durumlarda inferior alveolar sinir transpozisyonundan önce daha iyi sonuçlar elde etmek amacıyla otojen kemik grefti uygulanması önerilmektedir.^{13,14}

Proussaefs¹⁴, implantların yerleştirilmesini takiben implant ile alveolar inferior sinir arasında otojen kemiğin yerleştirilmesinin ileride oluşabilecek hassasiyetleri engellemede etkili olacağını bildirmiştir. Vakamızda da implant lingual kortekse yakın konumlandırıldı ve inferior alveolar sinir ile implant yüzeyi arasında açılmış olan kemik pencesinin iç yüzeyine implantasyon işlemi sırasında hastadan elde edilen otojen spongiöz kemik partikülleri yerleştirildi.

Literatür taramalarında atrofik posterior mandibulaya inferior alveolar sinir repozisyonu ile birlikte implant yerleştirilmesini takiben mandibular fraktür görüldüğünü belirten birkaç rapor bulunmaktadır. Repozisyon tekniğinin uygulanması sırasında bukkal korteksin kaldırılmasıyla yapısal bütünlüğün bozulması veya posterior mandibulanın fleksiyon noktası olmasından kaynaklanan, implant yerleştirilmesi neticesinde mandibulanın streslere karşı dayanıksız hale gelmesinin fraktür sebeplerinden biri olacağı üzerinde durulmaktadır.¹⁵ Olgumuzun operasyon sonrası 1 yıllık takipleri süresince mandibula fraktürü oluşmamıştır.¹⁶

Atrofik mandibulanın implantasyon tedavisinde inferior alveolar sinirin repozisyonu tekniği kullanılabilir yararlı bir cerrahi prosedürdür. Sinir üzerinde kalıcı bir hasar kalması riski düşük olarak görülmektedir. Ancak bu tekniğin rutin olarak kullanılması için prospektif klinik çalışmalara ve hastaların uzun dönemli takiplerle değerlendirilmesine ihtiyaç vardır. **DT**

Kaynaklar

- Jensen J, Reiche-Fischel O, Sindet-Pedersen S. Nerve transposition and implant placement in the atrophic posterior mandibular alveolar ridge. J Oral Maxillofac Surg. 1994; 52: 662-68.
- Hirsch JM, Branemark PI. Fixture stability and nerve function after transposition and lateralization of the inferior alveolar nerve and fixture installation. Br J Oral Maxillofac Surg. 1995; 33: 276-81.
- Smiler DG. Repositioning the infe-

rior alveolar nerve for placement of endosseous implants: technique note. Int J Oral Maxillofac Implants. 1995; 8: 145-50.

- Alling C. Lateral repositioning of inferior alveolar neurovascular bundle. J Oral Surg. 1997; 35: 419.
- Sethi A. Inferior alveolar nerve repositioning in implant dentistry: a preliminary report. Int J Periodontics and Restorative Dent. 1995; 15: 474-81.
- Morrison A, Chiaro M, Kirby S. Mental nerve function after inferior alveolar nerve transposition for placement of dental implants. J Can Dent Assoc. 2002; 62 (1): 46-50.
- Dario LJ, English R Jr. Achieving implant reconstruction through bilateral mandibular nerve repositioning. J Am Dent Assoc. 1994; 125: 305-19.
- Jose LDCPV, Manuel CP, Jose LCC. Repositioning of the inferior alveolar nerve in cases of severe mandibular atrophy. A clinical case. Med Oral Patol Oral Cir Bucal. 2008; 1: 778-82.
- Krogh PH, Worthington P, Davis WH, Keller EE. Does the risk of complication make transpositioning the inferior alveolar nerve inconjunction with implant placement a "last resort" surgical procedure? Int J Oral Maxillofac Implants. 1994; 9 (2): 249-54.
- Nocini PF, De Santis D, Fracasso E, Zanette G. Clinical and electrophysiological assessment of inferior alveolar nerve function after lateral nerve transposition. Clin Oral Implants Res. 1999; 10: 120-30.
- Ferrigno N, Laureti M, Fanali S. Inferior alveolar nerve transposition in conjunction with implant placement. Int J Oral Maxillofac Implants. 2005; 20: 610-20.
- Walter JM Jr, Gregg JM. Analysis of postsurgical neurological alteration in the trigeminal nerve. J Oral Surg. 1979; 37: 410-14.
- Rosenquist B. Implant placement in combination with nerve transpositioning: experience with the first 100 cases. Int J Oral Maxillofac Implants. 1994; 9: 522-31.
- Proussaefs P. Vertical alveolar ridge augmentation prior to inferior alveolar nerve repositioning: a patient report. Int J Oral Maxillofac Implants. 2005; 20: 296-301.
- Luna AHB, Passeri LA, Moraes M, Moreira RWF. Endosseous implant placement in conjunction with inferior alveolar nerve transposition: a report of an unusual complication and surgical management. Int J Oral Maxillofac Implants. 2005; 25: 135-36.
- Karlis V, Bae RD, Glickman RS. Mandibular fracture as a complication of inferior alveolar nerve transposition and placement of endosseous implants: a case report. Implant Dent. 2003; 12: 211-16.

Yazar Hakkında

Dr. Dt. Sancar Şimşek, 1986 yılında Sivas'ın Zara ilçesinde doğmuş, ilkokulu Zara Mehmet Akif Ersoy İlköğretim Okulu'nda, ortaokul ve liseyi Sivas Selçuk Anadolu Lisesi'nde tamamlamıştır. Lisans eğitimine 2005 yılında Cumhuriyet Üniversitesi Diş Hekimliği Fakültesi'nde başlayan Şimşek, 2010 yılında Cumhuriyet Üniversitesi Diş Hekimliği Fakültesi Ağız Diş ve Çene Cerrahisi AD.'nda doktora programına katılmış ve 2015 yılında uzmanlığını bitirmiştir.

dr.sancarsimsek@gmail.com

Lityum disilikat yeniden tanımlandı.



*initial*TM
LiSi Press

- 2 yıl süren asılsız iddialara karşı yürüttüğü yargı sürecinden galip geldi.
- Yeni, gelişmiş ve yenilikçi teknoloji (HDM) sayesinde ileri seviyede dayanıklılık sağlar.
- Birçok pürme işleminden sonra bile çok üstün estetik sonuçlar verir.

GC EUROPE N.V.
Tel. +32.16.74.10.00
info.gce@gc.dental

'GC'

Degisiklik yapın ve kazanan takımın bir parçası olun!

Makalenin tamamını gceurope.com/news / adresinde bulabilirsiniz.

Dudak-Damak Yarıklı Bir Hastada Alveolar Kret Tamiri ve Dental İmplant Yerleştirilmesi

Yrd. Doç. Dr. Feyza Otan Özden, Doç. Dr. Burcu Baş, Doç. Dr. Bora Özden, Yrd. Doç. Dr. Figen Öngöz, Yrd. Doç. Dr. Burak Bekçioğlu, Doç. Dr. Doğu Ömür Dede

Alveolar defektler, dudak-damak yarıklı hastaların rehabilitasyonunu zorlaştırmaktadır. Bu bireylere yapılacak olan tedaviler detaylı bir çalışma gerektirmektedir.

Özet

Dudak damak yarıklı hastalarda yapılan kemik greftleme işlemi alveolar defektlerin cerrahi olarak yönlendirilmesinde tamamlayıcı bir parçadır. Alveolar defektlerin onarımı maksiller ark stabilizasyonu, oronazal fistülün kapatılması, nasal tabana destek, nasolabial yumuşak doku rekonstrüksiyonu ve uygun dental implant yerleştirilmesi için kemik desteğini sağlamaktadır. Bu hastalarda sıklıkla karşılaşılan maksiller lateral diş eksikliğinin dental implantlarla giderilmesi günümüzde diğer tedavilere göre daha fazla kabul görmektedir. İmplant yerleştirilmesinden önce alveolar defektlerin onarımı için genellikle kemik greftlerinin uygulanması gerekmektedir. Bu amaçla kullanılabilir ramus bölgesinden alınan otojen greftler; fazla miktarda alınabilme, kortikokanselöz kemik yapı göstermeleri ve daha az rezorbsiyona uğramaları gibi avantajlara sahiptirler. Bu vaka raporunda; üst çene lateral diş bölgesinde alveolar defektle beraber lateral diş eksikliği bulunan kadın hastanın cerrahi ve protetik tedavisi sunulmuştur. Rekonstrüksiyon amacıyla sekonder alveolar kemik greftleme işleminden sonra dental implant yerleştirilmiş ve vakanın 2 yıllık takibi yapılmıştır.

Anahtar Kelime

İmplant, ogmentasyon, dudak-damak yarığı, alveolar defekt.

Giriş

Dudak damak yarıkları, maksiller ön birleşimin yetersiz olduğu, konjenital olarak sık karşılaşılan anomalilerden biridir (2). Alveolar yarıklar erken dönemde başarılı bir şekilde kapatılsa dahi, ilerleyen yaşlarda alveolar defektler ve diş eksiklikleri mevcut olabilmektedir. Dudak-damak yarıklı hastalarda, özellikle maksiller lateral diş eksikliği prevalansı yüksektir (13). Üst çene ön bölge tek diş eksiklikleri, tek bir dişin kaybı olarak görüne de beraberinde getirdiği fonksiyonel, estetik ve psikolojik problemlerden dolayı, tedavisi hassasiyet gerektiren bir durumdur (12).

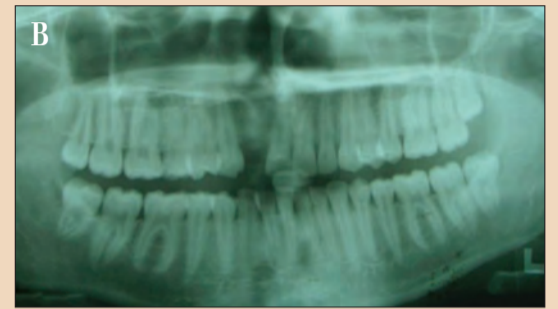
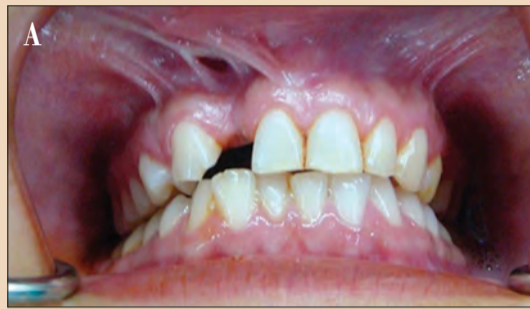Alveolar defektler, dudak-damak yarıklı hastaların dental rehabilitasyonunu zorlaştırmaktadır. Bu bireylere yapılacak olan tedaviler fonksiyonel, estetik ve sosyal problemlerle ilişkili olduğundan dolayı tedavi prosedürü multidisipliner bir çalışma gerektirmektedir (15).

Alveolar defektleri gidermek ve maksillanın kemik bütünlüğünü devam ettirmek amacıyla çeşitli kemik greftleri uygulanmaktadır (3). Greftleme işlemi; kret yüksekliğinin ve konturunun iyileştirilmesi, oronazal fistülün eliminasyonu, defekte komşu dişler için kemik desteğinin artırılması; implant yerleştirilmesine olanak sağlayacak kemik hacminin sağlanması amacıyla yapılmaktadır (1). Bu amaçla çeşitli greft materyalleri kullanılmasına rağmen, çene yüz bölgesinden alınan otojen greftlerin, kalıtsal ve biyolojik yararlarının olduğu ve bunun da kemiğin embriyolojik orijinine bağlı olduğu rapor edilmiştir (14).

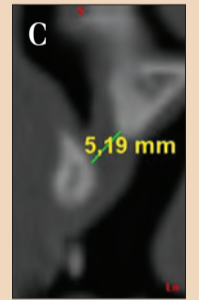
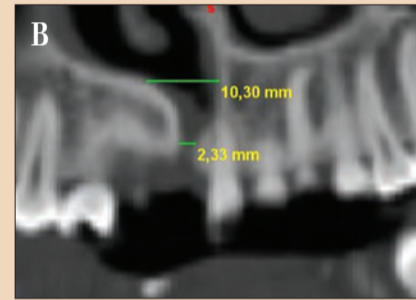
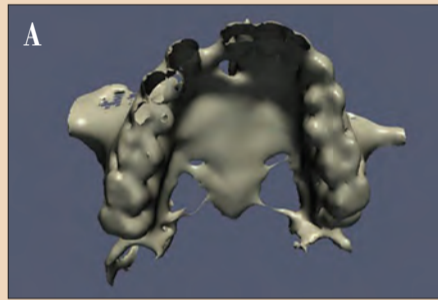
Bu vaka raporunda; üst çene lateral diş bölgesinde alveolar defektle birlikte lateral diş eksikliği bulunan 17 yaşındaki bayan hastanın cerrahi ve protetik tedavisi sunulmuştur. Sekonder alveolar kemik greftleme işleminden sonra dental implant yerleştirilmiş ve vakanın 2 yıllık takibi yapılmıştır.

Olgu Raporu

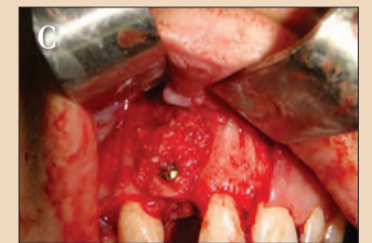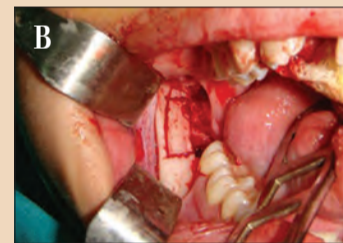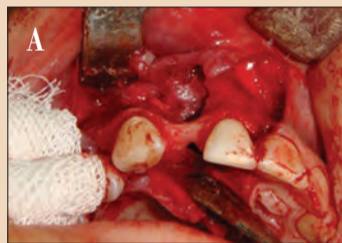17 yaşındaki bayan hasta, sağ üst çene ön bölgesindeki tek diş eksikliğine bağlı estetik problemler nedeniyle kliniğimize başvurdu. Hastadan alınan anamnezde, herhangi bir sistemik probleminin olmadığı, dudak damak yarığına bağlı bir seri operasyon geçirdiği, bu operasyonlar esnasında sağ üst lateral dişini kaybettiği, ayrıca burundan nefes alıp vermede problemlerinin olduğu öğrenildi. Yapılan klinik ve radyografik muayenede, maksiller sağ lateral diş eksikliğiyle beraber alveolar defekt ve aynı bölgenin vestibül sulkusunda oronazal açıklık saptandı (Resim 1). Bilgisayarlı Tomografi (BT) incelemesinde defektin maksillada en dar bölgesinde yaklaşık 2 mm, en geniş bölgesinde yaklaşık 10 mm boyutlarında olduğu izlendi. Nasal kavite tabanı spina nazalis anteriorun lateralinde komşuluğu bulunan defektin sagittal kesitteki boyutunun yaklaşık 5 mm olduğu gözlemlendi. 3 boyutlu BT görüntülerinde de maksiller vestibül ve palatinal bölgede defekt açıkça izlenmekteydi (Resim 2). Alveolar defektin düzeltilmesi ve mevcut oronazal açıklığın kapatılması amacıyla kemik greftleme işlemi uygulanmasına ve ikinci bir operasyonla kemik içi implant yerleştirilmesine karar verildi.



Resim 1. 1a; Operasyon öncesi klinik görünüm, 1b; Operasyon öncesi radyografik görünüm.



Resim 2: Operasyon öncesi Bilgisayarlı Tomografi (BT) incelemesi, a; Defektin palatinalden görünümü, b; Koronal kesitte defektin maksillada en dar ve en geniş bölgesinin görünümü, c; Sagittal kesitte defektin boyut.



Resim 3. Intra-operatif görünüm, a; Defekt sahasındaki granülasyon dokusunun temizlenmesi, nasal membranın eleve edilerek rahatlatılması, b; Ramus bölgesinden blok kemik greftinin alınması, c; Alınan blok kemik greftinin defekt bölgesine yerleştirilmesi.

Operasyon genel anestezi altında gerçekleştirildi. Yarık alanına yakın vestibül ve palatal mukozaya uygulanan lokal infiltratif anesteziyi takiben tam kalınlık trepezoidal mukoperiosteal flep kaldırıldı. Defekt sahasındaki granülasyon dokusunun temizlenmesi, nasal membranın eleve edilerek rahatlatılması ve defekt alanından uzaklaştırılması ardından (Resim 3a), mandibular ramustan greft alınması gerçekleştirildi. Hastanın sağ alt çenesine yapılan mandibular ve bukkal anestezinin ardından mukoperiosteal flep kaldırıldı ve otojen greft alınmadan önce mandibular 3. molar dişi çekildi. Ramus bölgesinden dikdörtgen şeklinde blok kemik grefti alındıktan sonra (Resim 3b) greft serum fizyolojik emdirilmiş steril spanç içerisinde muhafaza edildi ve bölge suture edildi. Alınan blok kemik grefti 9 mm'lik titanyum vida yardımıyla defekt bölgesine yerleştirildi ve açıkta kalan alanlar 1cc. allogreft ile (C+TBA Allogreft, Arthro Kinetics Biotechnology, Austria) dol-

duruldu (Resim 3c). Defekt bölgesine yerleştirilen greft rezorbe olabilen kollajen membranla (Neomem, Citagenix Inc., Laval, Quebec) örtüldü. Bölge primer suture edildi.

Operasyon sonrası 3. ayda yapılan klinik muayenede dişeti sağlığının iyi olduğu, oronazal açıklığın kapatılmasıyla hastanın solunum problemlerinin de ortadan kalktığı izlendi. Defekt alanında yeterli miktarda kemik oluşumu tespit edildi (Resim 4). Lokal anestezi altında bölgeye 5.5 mm çapında 10 mm uzunluğunda dental implant (ITI SLActive, Basel, Switzerland) yerleştirildi. 3 ay sonra yapılan radyografik incelemede osteointegrasyonun sağlandığı tespit edildi ve protetik restorasyon aşamasına geçildi. Ölçü parçaları yerleştirildikten sonra polisiloksan ölçü materyali (Elite H-D; Zhermac, Badia Polesina, Italy) kullanılarak fonksiyonel ölçü alındı ve diş eksikliği porselen veneer kron ile restore edildi. Hastanın 2 yıllık takibinde, iyi-

leşmenin sorunsuz olduğu gözlemlendi (Resim 5).

Tartışma

Dudak damak yarıklı hastalarda yapılan erken müdahalelere rağmen dişsiz boşluklar oluşabilmekte ve dental arkin devamlılığı sağlanamamaktadır. Diş eksikliklerinin nedeni dişlerin hiç gelişmemesi, cerrahi operasyonlar esnasında kaybedilmesi, dental malformasyonun bir sonucu olarak erken diş kaybı, çürük veya travmaya bağlı oluşan kayıplardır. Ayrıca dudak damak yarıklı bireylerin tam olarak tedavisi yapılmamışsa bu durum dentofasiyal bölgede oronazal açıklık gibi ciddi rahatsızlıklara neden olabilmektedir (4). Dudak damak yarıklı bireylerin daha sıklıkla üst lateral kesici dişlerini kaybettikleri (16) ve bu oranın ortalama %48 olduğu rapor edilmiştir (13).

← DT Sayfa 8

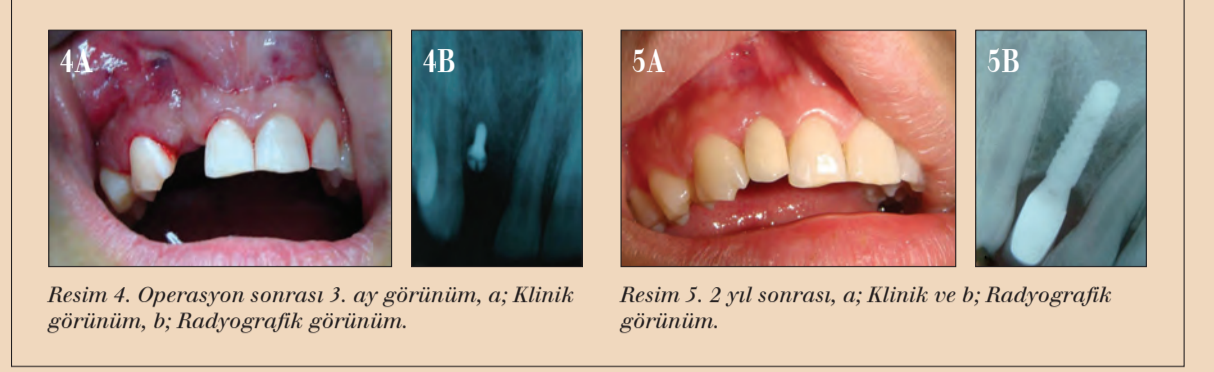
Alveolar defektli bireylerin dişsiz boşluklarının sabit veya hareketli protezler gibi geleneksel yöntemlerle tedavisinden ziyade, dental implantasyon yapılması günümüzde daha fazla kabul görmektedir (13). Ancak dental implantın başarısı yeterli alveolar kemik hacminin varlığına bağlıdır (9). Sunulan vakada olduğu gibi genellikle alveolar yarıklı bireylerde uygulanacak dental implantasyon için yeterli kemik hacmi bulunmayabilir. Buna bağlı olarak, bu tip vakalarda kemik greftleme işlemi kaçınılmazdır.

Alveolar defektlerin tedavisinde otojen kemik greftleri, osteojenik hücreler bulundurmaması ve immünolojik reaksiyona neden olmaması gibi önemli avantajlarından dolayı sıklıkla tercih edilmektedir (7). Yapılan çalışmalarda membranöz kemik (mandibular ramus ve simfiz) greftlerinde endokondral kemik (iliak kemik) greftlerine oranla daha az rezorpsiyon olduğu gösterilmiştir (10). Mandibular ramus bölgesinden alınan greftler; fazla miktarda alınabilme, kortikokansellöz kemik yapı göstermeleri ve daha az rezorpsiyona uğramaları gibi avantajlara sahiptir. Ramustan alınan otojen kemik greftiyle desteklenen alanlara yerleştirilen dental implantlarda %95 başarı oranı rapor edilmiştir (6). Bu vakada, operasyonun ağız içinde sınırlı

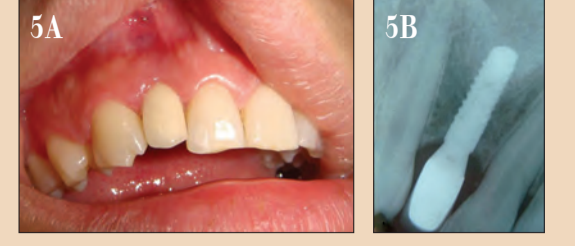kalması, komplikasyonlarının kısa süreli ve geçici olması, cerrahi süresinin daha kısa olması gibi avantajlarından dolayı ramus bölgesinden alınan otojen kemik grefti tercih edilmiştir.

Greftlenmiş alana yerleştirilen implantlar için tek aşamalı veya iki-aşamalı cerrahi prosedürler uygulanmaktadır. Kemik greftleme işleminden hemen sonra yerleştirilen implantlarda stabilizasyon eksikliğinden dolayı başarısızlık riski daha yüksektir. Diğer taraftan implantın yerleştirilmesi ve kemik greftleme işlemi arasındaki bekleme süresi interdental alveolar kemiğin yükseklik ve kalınlığında kayıplara yol açabilir. Bu yüzden bu zamanın iyi ayarlanması bu hastaların rehabilitasyonunda önemli bir faktördür (13). Birçok vakada greft ve kemik arasında oluşacak olan kemik köprü formasyonunun minimum 3-6 ayda tamamlandığı ileri sürülmektedir (13).

Matsui ve ark. (11) iki aşamalı prosedür ile 6. ayda yerleştirilen implantlarda 60 aylık takiplerinde %98,6 başarı oranını rapor etmişlerdir. Hartel ve ark. (5), greftleme ve implant yerleştirme arasındaki periyodun 6-8 ayı aşmamasını tavsiye etmişler, yerleştirilen greftin bu zamandan sonra rezorpsiyonunun fazlasıyla hızlandığını ileri sürmüşlerdir. Sunulan vakada, greftlemeden sonra 3 ay beklenmiş ve daha sonra implant yerleştirilmiştir. Greftlenen kemikte herhangi bir



Resim 4. Operasyon sonrası 3. ay görünüm, a; Klinik görünüm, b; Radyografik görünüm.



Resim 5. 2 yıl sonrası, a; Klinik ve b; Radyografik görünüm.

rezorpsiyona rastlanmamış ve yeterli kemik hacmi kazanılarak implant yerleştirilmiştir. Hastanın iki yıllık takibinin sonunda uygulama bölgesinde optimum dişeti sağlığının ve implantın stabilitesinin korunduğu belirlenmiştir.

Kramer ve ark. (8), alveolar yarıklı bireyler ile travmatik veya şiddetli alveolar atrofi gibi nedenlerden dolayı greft uygulaması yapılmış alanlara yerleştirilen implant uygulamalarını karşılaştırmışlar ve alveolar yarıklı bireylerde yapılan bu uygulamaların sonuçlarının daha iyi olduğunu bildirmişlerdir. Bunun muhtemel nedenlerinden birinin, alveolar yarıklı bireylerin yaş ortalamasının daha düşük olması olduğunu ileri sürmüşlerdir. Bizim vakamızda hastanın yaşının genç olmasının operasyonun başarısını olumlu olarak etkilediğini düşünmekteyiz. Sunulan vakada, mandibular ramus bölgesinden alınan otojen blok greft ile onarılan alveolar yarığa yerleştirilen dental

implantın klinik ve radyografik sonuçları değerlendirilmiştir. Oronazal açıklığa neden olan alveolar defektin rekonstrüksiyonu sayesinde, kemik konturu ve devamlılığı sağlanmış, ora-nasal açıklığa bağlı olarak gelişen solunum ve konuşma bozuklukları giderilmiş ve hastanın psiko-sosyal açıdan duyduğu rahatsızlık ortadan kaldırılmıştır. Alveolar defektin kapatılmasında kullanılan otojen kemik grefti sayesinde literatürle uyumlu olarak, defekt sahasındaki kemikleşme oranı ve miktarı artırılmıştır. Ayrıca greftlenmiş alana yerleştirilen implant desteğiyle greft sahasındaki osteoblastik aktivite stimüle edilerek rezorpsiyon engellenmiştir. Yapılan iki yıllık takip boyunca herhangi bir komplikasyonla karşılaşmamıştır. Dudak damak yarıklı bireylerde implant ve kemik grefti uygulamasının erken yaşta yapılmasının implant stabilitesi ve greft prognozunun başarısındaki etkisine yönelik uzun dönem takip içeren çalışmalara ihtiyaç vardır.

Sonuç

Dudak damak yarıklı bireylerin tedavisinde hem hastayı hemde hekimi zorlayan ve uzun süreç gerektiren tedavi seçenekleri tercih edilmek zorunda kalınabilir. İmplant uygulaması, bu tip hastalarda sadece diş eksikliğini gidermek için değil, uzun dönemde kemik bütünlüğünü koruyup, estetik, fonasyon ve fonksiyon idamesi için de tercih edilmelidir.

Editorial Not: Kaynaklar istenildiği takdirde yazardan temin edilebilir. DT

Yazar Hakkında

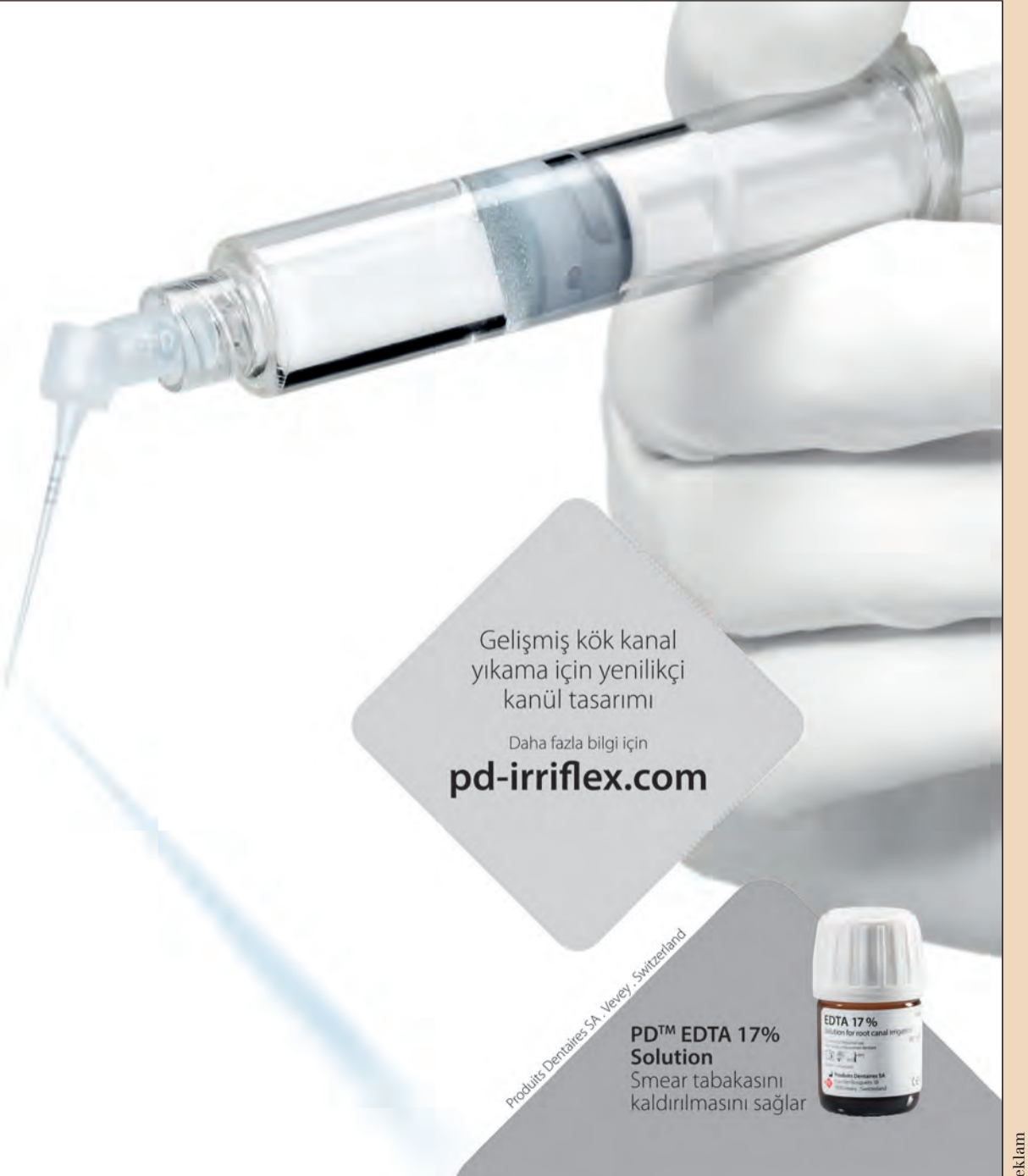Doç. Dr. Bora Özden,

Ondokuz Mayıs Üniversitesi Diş Hekimliği Fakültesi Ağız, Diş, Çene Hastalıkları ve Cerrahisi AD. 55139 Samsun
Tel: 0362 512 19 19
Faks: 0362 457 60 32

e-posta: bozden@omu.edu.tr

Irriflex®

YENİ BİR STANDART DOĞDU



Gelişmiş kök kanal yıkama için yenilikçi kanül tasarımı

Daha fazla bilgi için

pd-irriflex.com

Produits Dentaires SA, Vevey - Switzerland

PD™ EDTA 17% Solution
Smear tabakasını kaldırmalarını sağlar

