

# CAD/CAM TRIBUNE

— The World's Dental CAD/CAM Newspaper · Édition Française —

AOÛT/SEPTEMBRE 2021 | VOL. 13, NO. 8+9

www.dental-tribune.fr

## Comment l'intelligence artificielle façonne l'odontologie en 2021

Dr Hanaa Nasir, Australia

Le sujet de l'intelligence artificielle (IA) a toujours suscité à la fois l'intrigue et l'intimidation ; la peur de l'inconnu est forte, mais avec l'essor de la technologie actuelle, l'IA n'est plus seulement un sujet de discussion – elle est déjà là. Les algorithmes, les calculs mathématiques, les méthodes de collecte de données informatisées et une énorme quantité de données reproductibles, sont à la base de l'apprentissage automatique, une catégorie d'IA qui contribue à améliorer des domaines des soins dentaires d'une manière autrefois inimaginable.

Les soins de santé ont une règle simple à suivre : fournir aux patients les soins les meilleurs et les plus responsables possibles. Les problèmes du modèle actuel de soins dentaires ont été identifiés par le passé, et ils deviennent de plus en plus pertinents et nécessitent une correction. Les méthodes traditionnelles ont besoin de la mise en œuvre de l'IA pour être bénéfiques à la fois au patient et au professionnel des soins dentaires, les progrès s'étendant aux domaines les plus


détails au patient et au prestataire dentaire. Cela simplifie le processus de consultation et de planification du traitement, et l'application peut même donner des conseils sur la

gestion de l'affection buccale en question, selon son type. L'application fournit également des informations sur l'affection en question, incite le patient à prendre

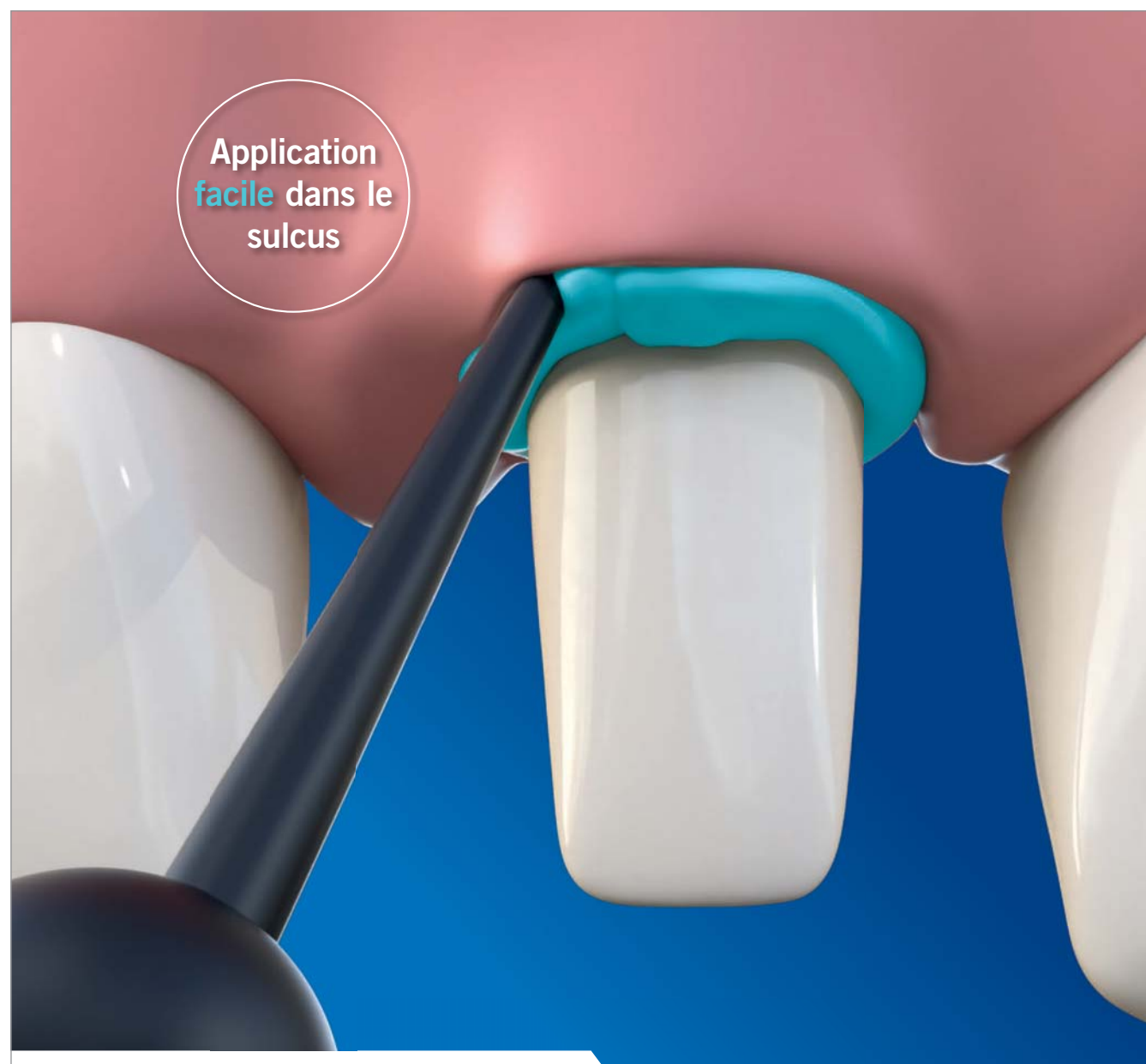
conscience de son état et lui permet de contrôler sa santé bucco-dentaire. L'impact global du seul modèle d'IA mentionné ici va

→ 22

AD



fins des soins. L'imprévisibilité résultant de la pandémie a mis en évidence le besoin crucial d'un accès aux soins dentaires d'urgence qui fait défaut à de nombreuses personnes, en raison de divers facteurs tels que la démographie, les considérations financières et les maladies graves. Une solution a été trouvée dans un logiciel assisté par l'IA, qui permet aux patients de s'autocontrôler dans le confort de leur foyer. Le modèle permet au patient de prendre des photos de ses problèmes bucco-dentaires à l'aide d'un smartphone. Celles-ci sont ensuite scannées dans l'application qui peut identifier les problèmes de dents et de gencives, et relayer les



### LE FIL DE RÉTRACTION EN CAPSULE

- **Canule fine avec embout flexible** – application facile et précise dans le sulcus
- **Viscosity Change** – la consistance de la pâte varie lors de l'application et l'ouverture du sulcus
- **Bonne visibilité** – bon contraste avec la gencive
- **Net et propre** – élimination facile par simple rinçage



Dispositif Médical pour soins dentaires réservé aux professionnels de santé, non remboursé par les organismes d'assurance maladie. Lisez attentivement les instructions figurant dans la notice ou sur l'étiquetage avant toute utilisation. Classe/Organisme certificateur : IIa/CE 0482. Fabricant : VOCO GmbH

## VOCO Retraction Paste



VOCO GmbH · Anton-Flettner-Straße 1-3 · 27472 Cuxhaven · Allemagne · Tel. +49 4721 719-0 · www.voco.dental

**VOCO**  
LES DENTALISTES

← 21 déjà dans le sens d'un accès plus facile, d'une meilleure éducation des patients, d'une augmentation de la production et d'une réduction des coûts des soins dentaires.

À l'issue d'une consultation et avant tout traitement, il est nécessaire de poser un diagnostic. Une amélioration de la capacité de diagnostic est un avantage tant pour les patients que pour les professionnels. L'IA permet de saisir les antécédents, la plainte et les résultats cliniques du patient, et peut ensuite proposer le diagnostic le plus probable sur la base de preuves. Plusieurs études ont montré que l'utilisation de l'IA a conduit à plus de

spécificité et de sensibilité,<sup>1</sup> dans l'utilisation, par rapport aux résultats offerts par un professionnel dentaire. L'utilisation de ce modèle d'IA réduit les erreurs humaines, contribue à simplifier les présentations compliquées d'une affection buccale, et permet de prodiguer des soins appropriés et ciblés aux patients. L'IA est également utilisée comme référence, pour identifier le risque de développement de cancers buccaux, même à un stade précoce. Le perfectionnement de cette application de l'IA pourrait conduire à une méthode appropriée et précise de diagnostic des cancers, avant même qu'ils ne soient confirmés ou visibles à l'œil nu.

L'utilisation la plus prometteuse de l'IA se situe dans le domaine de l'orthodontie, où elle est mise en œuvre tout au long du processus : du diagnostic à l'aide d'algorithmes génétiques, qui aident à prédire la taille des dents non érigées, au traitement et au suivi. Les modèles virtuels et les scans 3D sont des outils exceptionnellement utiles pour évaluer les anomalies dentaires, et même les anomalies cranio-faciales, ce qui permet une précision de dispositifs tels que les gouttières et de personnaliser l'approche thérapeutique ; la combinaison de ces aides révolutionne le traitement orthodontique.

Le couplage de l'IA avec la radiologie, comme dans l'imagerie par résonance magnétique et le CBCT, permet de prendre en compte et d'identifier les plus infimes déviations des structures normales, ce qui aurait été impossible autrement. Cela offre la possibilité de détecter un problème à un stade précoce et de fournir des paramètres de travail précis dans des champs plus restreints, comme dans le cas des caries proximales.

Grâce à la CAO/FAO, les méthodes d'IA sont capables de concevoir des onlays, des inlays, des couronnes et des bridges avec une plus grande précision, et les considérations de conception peuvent être adaptées à chaque cas particulier; il s'agit donc d'un outil crucial pour la dentisterie prothétique.

Dans le domaine de la parodontie, l'IA a été utilisée pour classer efficacement les patients en parodontites chroniques ou agressives, en fonction de leur profil immunitaire antérieur et actuel. Cela permet de rationaliser le traitement en fournissant un diagnostic précis, sur lequel les experts dentaires peuvent se concentrer.

Outre les contributions des méthodes d'IA aux soins directs des patients, l'aide qu'elle est en mesure d'offrir aux dentistes et aux professionnels de la santé dentaire, a véritablement transformé l'idée du cabinet et du fauteuil dentaire typiques. L'IA est utilisée dans les cabinets dentaires sous forme de commandes vocales pour des tâches qui sont gênantes, peuvent être interrompues et même pénibles lorsqu'elles sont répétitives, tant pour les dentistes que pour le personnel concerné. En permettant aux tâches d'être exécutées en mains libres, on améliore non seulement l'efficacité de la pratique, mais on limite également la contamination, le temps d'opération en une seule séance, et on peut étendre la portée de cette technologie pour intégrer éventuellement des fonctions plus utiles au fauteuil dentaire – par exemple, la surveillance du rythme respiratoire, des niveaux d'anxiété et la mesure du poids et de la taille. L'extension de cette méthode de soins et de pratique peut commencer dès que le patient est à la maison, en donnant accès aux services dentaires d'urgence comme nous l'avons vu précédemment, ainsi qu'avec l'utilisation de la télé-dentisterie permettant aux patients de recevoir un certain nombre de soins avant de se rendre au cabinet dentaire. La planification et la reprogrammation des rendez-vous et des suivis, la gestion des demandes d'assurance et de remboursement, l'établissement d'un historique médical détaillé, d'un historique dentaire et d'un historique des habitudes - tout cela peut être pris en charge avant de voir le professionnel dentaire. Cela permet aux experts dentaires d'avoir une vue d'ensemble avant même de voir le patient, ce qui réduit le temps et constitue une approche plus rationnelle des soins aux patients.

Dans l'ensemble, l'aspect le plus passionnant de l'IA est l'innovation. Le fait de pouvoir proposer statistiquement des études et des exemples de la manière dont elle a déjà un impact sur le personnel dentaire en termes d'efficacité, de normalisation et de précision, est transformateur à plus grande échelle. Incontestablement, les progrès de l'IA reconstruisent et remodelent les fondements des soins de santé d'une manière qui laisse peu de place à l'opposition. Les possibilités sont infinies et l'avenir de l'IA ne dépend que de l'imagination soutenue par la science.

<sup>1</sup>Tanson D, Rajawat J. Present and future of artificial intelligence in dentistry. *J Oral Biol Craniofac Res.* 2020 Jul 24. Doi: 10.1016/j.job-cr.2020.07.015.

AD

The advertisement features a dark blue background with a world map. At the center is a white circle containing the logo 'dti | Dental Tribune International'. Surrounding this central logo are five white circles, each containing a service: 'Dental newspapers', 'Specialty magazines', 'Hybrid exhibitions', 'online dental news', and 'Online CE events & webinars'. Below the map, the text 'WE CONNECT THE DENTAL WORLD' is written in large, bold, white capital letters. Underneath this, 'Media | CME | Marketplace' is written in a smaller white font. At the bottom center is a QR code. Below the QR code is a white box containing the website address 'www.dental-tribune.com'. At the very bottom are three social media icons: Facebook, Twitter, and LinkedIn.

www.dental-tribune.com





# Les purificateurs d'air pour atténuer le risque de transmission de la Covid-19

Jeremy Booth, Dental Tribune International

La pandémie a été une période éprouvante pour les chirurgiens-dentistes, en particulier pour les dentistes employeurs qui doivent prendre des décisions pouvant influencer la sécurité de leur équipe de soins. Des études récentes ont montré que le taux de transmission du SARS-CoV-2 dans les établissements dentaires, a été inférieur à ce qui était prévu lorsque la pandémie a été déclarée, et la littérature a montré que les purificateurs d'air pourraient jouer un rôle dans la réduction des taux de transmission.

En août dernier, des scientifiques ont exhorté l'Organisation mondiale de la santé à reconnaître que le SARS-CoV-2 pouvait se propager par le biais de microgouttelettes suffisamment petites pour rester en suspension dans l'air<sup>1</sup> pendant de longues périodes. À cette époque, de nombreux propriétaires d'établissements de soins dentaires avaient déjà revu et amélioré leur système de ventilation supplémentaire, et beaucoup d'autres l'envisageaient. L'utilisation de purificateurs d'air pour réduire le risque de transmission dans les milieux dentaires a depuis été validée par diverses études scientifiques ; toutefois, l'incertitude demeure.

Une étude réalisée en avril 2021<sup>2</sup> par le Scottish dental clinical effectiveness programme (SDCEP) a examiné la littérature récente concernant l'atténuation des procédures génératrices d'aérosols (PGA) dans le domaine dentaire. De nombreux articles de recherche étaient de nature expérimentale et n'ont pas tous été examinés par des pairs, en raison de l'abondance des recherches scientifiques actuellement menées et de l'urgence de les publier. L'examen du SDCEP a révélé que les purificateurs d'air n'étaient

pas recommandés pour réduire le risque de transmission du SARS-CoV-2, en raison de l'absence de « certitude de preuve concluante » sur leur efficacité en tant qu'outil d'atténuation.

L'une des études analysées par le SDCEP avait été publiée par des chercheurs britanniques en novembre 2020 dans le *British Dental Journal*. Les chercheurs ont mesuré et comparé le nombre de particules pendant les PGA qui ont été menées, avec et sans l'utilisation d'une extraction à haut volume. Ils ont conclu : « Sans l'utilisation d'un dispositif externe d'extraction à haut volume pendant les procédures générant des aérosols, il y a une augmentation significative du nombre de particules de taille PM<sub>2,5</sub>- et PM<sub>10</sub> provenant de l'utilisation de petits équipements à micromoteur à grande vitesse, à turbine à air à grande vitesse, à vitesse lente et à ultrasons. » L'étude, intitulée « A clinical study measuring dental aerosols with and without a high-volume extraction device », a été publiée dans le *British Dental Journal* le 20 novembre 2020.<sup>3</sup>

Le système d'aspiration extra-oral (EOS [extra-oral scavenger]) réduit le nombre de particules. L'examen du SDCEP cite également une étude réalisée par des chercheurs du Royaume-Uni et publiée sur le serveur de préimpression medRxiv en janvier. L'étude a examiné le calcul du temps de renouvellement d'air (temps de jachère) après les PGA dans des établissements de soins ventilés manuellement et avec un dispositif, et a examiné si l'utilisation de système d'aspiration extra-oral pouvait réduire la production d'aérosols et le temps de jachère. Ils ont constaté que les AMP réalisées dans des salles de soins ventilées manuellement, pro-

duisaient un faible taux de particules, qui revenait à la ligne de base dans un délai de dix minutes après l'AMP. Il s'est avéré que l'EOS avait un effet plus important dans les environnements non ventilés mécaniquement et qu'il réduisait le pic du nombre de particules dans les salles ventilées mécaniquement. Les auteurs ont écrit : « Les PGA ne devraient pas être réalisées dans les cabinets de consultation où la ventilation n'est pas possible. La ventilation mécanique pour les PGA devrait être la norme d'or ; lorsqu'elle n'est pas disponible ou pratique, l'utilisation d'une ventilation naturelle avec EOS permet de réduire le temps de renouvellement d'air. » L'étude, intitulée « Fallow time determination in dentistry using aerosol measurement », peut être consultée sur le site de medrxiv.<sup>4</sup>

En mai, des chercheurs allemands ont étudié la concentration de petites particules causées par les PGA en médecine dentaire sous aspiration à haut débit, avec et sans l'utilisation d'un appareil EOS mobile. Un nombre inférieur de particules a été détecté après la préparation de dents, lors de procédures de traitements à grande vitesse avec l'utilisation d'un dispositif EOS. Les chercheurs ont constaté que l'aspiration à haut débit était efficace pour réduire le nombre de petites particules, qui était encore réduit par l'utilisation d'un appareil EOS.

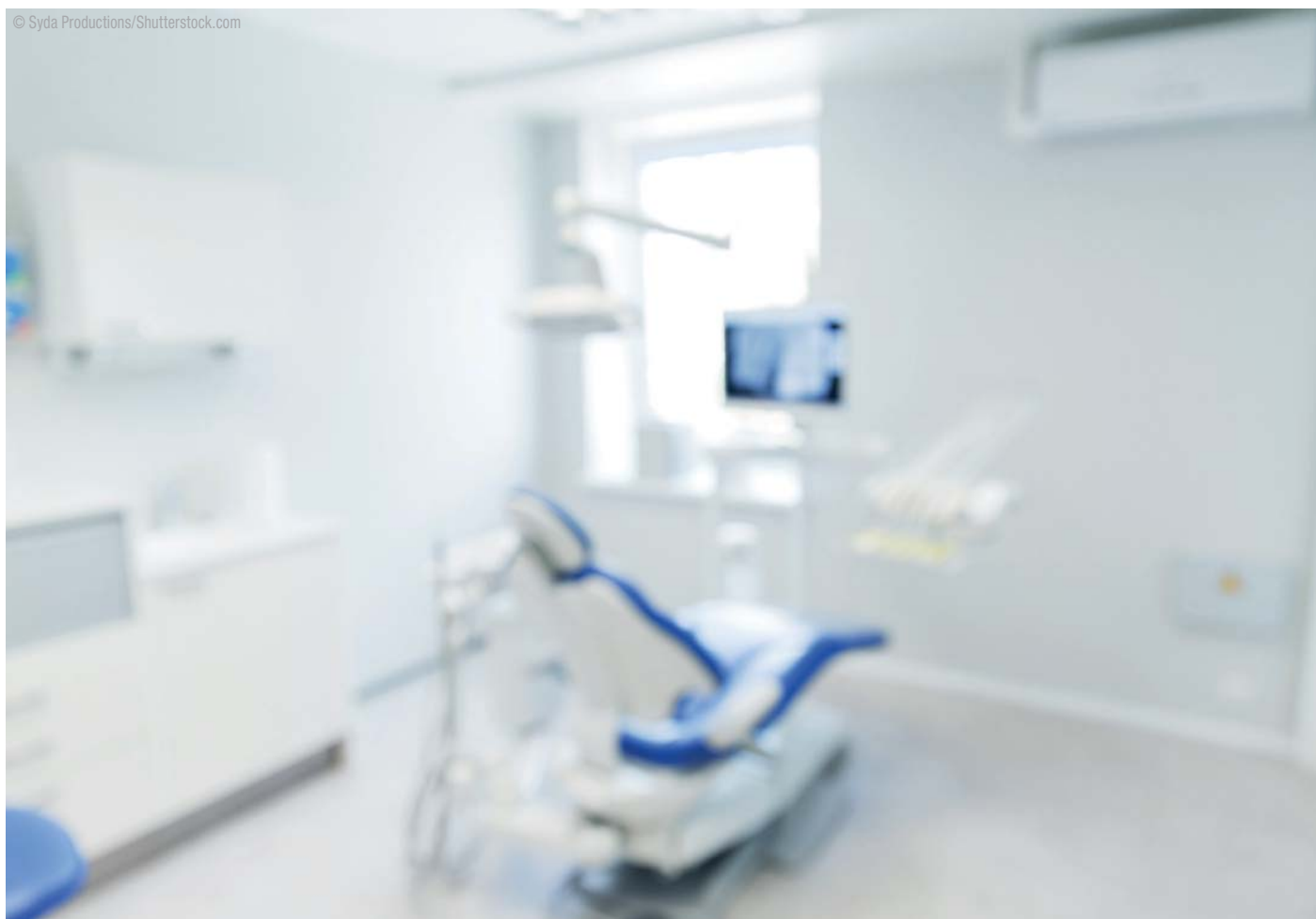« L'utilisation supplémentaire d'un dispositif EOS doit être soigneusement envisagée lors de la réalisation de traitements, tels que la préparation des dents lors des procédures de traitements à grande vitesse, qui génèrent des particules particulièrement petites lorsque davantage de personnes sont présentes et que toutes les autres op-

tions de protection ont été épuisées », écrivent les auteurs. L'étude, intitulée « The efficacy of an extraoral scavenging device on reducing aerosol particles  $\leq 5 \mu\text{m}$  during dental aerosol-generating procedures : An exploratory pilot study in a university setting », a été publiée dans *BDJ Open* le 20 mai 2021.<sup>5</sup>

L'aspiration à grande vitesse s'avère être une stratégie de limitation viable. Une étude menée par des chercheurs de Leeds, au Royaume-Uni, visait à évaluer les stratégies d'atténuation des risques pendant les PGA, en mesurant les concentrations virales dans l'air pendant les procédures de préparation des couronnes et d'accès aux canaux radiculaires. Les procédures ont été réalisées à l'aide d'une turbine à air ou d'un contre-angle à grande vitesse (HSCAH), avec l'utilisation de stratégies d'atténuation telles que la digue dentaire ou l'aspiration à grande vitesse ou sans stratégie d'atténuation. Les chercheurs ont écrit : « Par rapport à une turbine à air, le HSCAH a réduit les bioaérosols déposés de 99,72 %, 100,00 % et 100,00 % quand il n'y avait pas d'atténuation, d'aspiration et de digue dentaire, respectivement. Les concentrations de bactériophages dans l'air ont été réduites de 99,98 %, 100,00 % et 100,00 % avec les mêmes mesures d'atténuation. L'utilisation du HSCAH avec une aspiration à grande vitesse n'a entraîné aucune détection de bactériophages, tant sur les plaques de décontamination sans éclaboussures que dans les échantillons d'air prélevés six à dix minutes après la procédure. »

Les chercheurs ont conclu que l'utilisation de la HSCAH associée à une aspiration à haut volume ou à une digue en caoutchouc, permettait d'éviter une période de jachère prolongée. « Équiper nos cabinets dentaires de ces outils sera crucial pour protéger la santé, la sécurité et l'avenir des équipes et des services dentaires », ont-ils écrit. L'étude, intitulée « Dental mitigation strategies to reduce aerosolization of SARS-CoV-2 », a été publiée dans le *Journal of Dental Research* le 2 août.<sup>6</sup>

Les résultats d'un certain nombre d'études suggèrent que les purificateurs d'air contribuent à réduire le risque de transmission du SARS-CoV-2 en milieu dentaire. Toutefois, comme l'a constaté l'examen du SDCEP, le sujet doit être étudié plus en profondeur, ce qui signifie que les dentistes employeurs/libéraux devront peut-être évaluer personnellement la littérature avant qu'un consensus général puisse être atteint.



Il a été démontré que les systèmes de purification de l'air réduisent le nombre de particules et le temps d'attente après les procédures générant des aérosols dans les établissements dentaires.

<sup>1</sup><https://fr.dental-tribune.com/news/les-scientifiques-affirment-que-le-covid-19-se-propage-par-transmission-aerienne/>

<sup>2</sup><https://www.sdcep.org.uk/wp-content/uploads/2021/04/SDCEP-Report-on-Recent-Published-Evidence-April-2021.pdf>

<sup>3</sup><https://www.nature.com/articles/s41415-020-2274-3>

<sup>4</sup><https://www.medrxiv.org/content/10.1101/2021.01.26.21250482v1>

<sup>5</sup><https://www.nature.com/articles/s41405-021-00074-5>

<sup>6</sup>[https://journals.sagepub.com/doi/10.1177/00220345211032885?url\\_ver=Z39.88-2003&rft\\_id=ori:rid:crossref.org&rft\\_dat=cr\\_pub%20%20pubmed](https://journals.sagepub.com/doi/10.1177/00220345211032885?url_ver=Z39.88-2003&rft_id=ori:rid:crossref.org&rft_dat=cr_pub%20%20pubmed)

# L'infocopiste

Dr Yassine Harichane, France

## Introduction

La nature nous a toujours captivé par sa beauté. Qu'il s'agisse d'un paysage, d'un coucher de soleil ou les détails d'une feuille d'arbre, nous nous émerveillons toujours de l'esthétique naturelle. Le but d'un artiste est de copier la nature sur tous les supports, peinture, sculpture, musique ou photographie. Il est facile de voir des parallèles en dentisterie. Les dents et les tissus mous affichent des détails à l'échelle macroscopique et microscopique, qui font toute leur beauté. Même le sourire a des caractéristiques qui définissent ce qui est beau et ce qui ne l'est pas. Tel un artiste, le dentiste et le prothésiste dentaire utilisent tout leur talent combiné, pour créer des restaurations réalistes. Le secret pour imiter la nature dans ses moindres détails réside dans une pratique quotidienne et un travail acharné.

Heureusement pour les cabinets dentaires et les laboratoires, la technologie a considérablement progressé, rendant la capacité d'imiter la nature beaucoup plus accessible, tout en ouvrant la voie à de nou-

velles techniques. Réaliser une restauration sur une incisive centrale maxillaire est un défi à la fois technique et artistique. Qu'il s'agisse d'une restauration directe, d'une couronne ou d'un implant, toutes les compétences du dentiste artiste entrent en jeu car le patient attend, naturellement, un résultat symétrique à la dent controlatérale. En utilisant les dernières technologies, ce défi est aussi simple que la fonction copier-coller sur un ordinateur. Le dentiste est passé d'artiste à informaticien avec la même optique : copier la nature dans toute sa splendeur.

À travers un cas clinique et sans l'utilisation d'un scanner intraoral, nous verrons un flux de travail en CFAO, où la capacité de copier la nature est désormais accessible à tous les praticiens.

## Préparation

Dans ce cas clinique (Figs. 1 et 2), la patiente souhaite améliorer l'aspect esthétique de son sourire, sans perdre ses caractéristiques uniques, qu'elle considère comme faisant partie de sa personnalité. Les dents

antérieures maxillaires présentent des caries et des restaurations défectueuses, mais leur forme générale est satisfaisante et porte un certain charme, malgré leurs défauts. Bien que les prémolaires n'aient pas un aspect esthétique optimal, le budget du patient limite le traitement aux incisives et aux canines.

La première étape consiste à prendre une empreinte de l'état dentaire préopératoire. Bien que les dimensions et l'aspect ne soient pas conformes aux canons de l'esthétique dentaire, ils sont préservés car ils ont des caractéristiques propres à la patiente, et respectent la dynamique occlusale. L'empreinte peut être prise avec un scanner intraoral, cependant le nombre de dentistes qui en sont équipés est relativement faible. Les matériaux actuels permettent une empreinte physico-chimique satisfaisante et restent accessibles à tous les dentistes. Une empreinte en polyvinylsiloxane en une étape et deux viscosités (V-Posil Putty Fast & X-Light Fast, VOCO) est réalisée, pour enregistrer la situation clinique initiale (Fig. 3).

## Temporisation

La deuxième étape consiste à préparer les couronnes provisoires en copiant et en collant les dents du patient. Après préparation des dents, l'empreinte est envoyée au laboratoire, qui scannera et concevra les couronnes provisoires. La plupart des logiciels de CFAO possèdent cette fonction « copier-coller » (Fig. 4), de telle sorte que les processus de numérisation et de conception prennent moins d'une heure. Les six provisoires sont ensuite usinées en 1h30, dans un disque en résine adapté aux provisoires de longue durée (Structur CAD, VOCO) (Figs. 5 et 6). La finition des provisoires (vérification des points de contact, contrôle de l'occlusion et polissage) nécessite 30 minutes, les couronnes peuvent donc être livrées deux jours après l'empreinte. Le résultat obtenu est remarquablement naturel (Fig. 7) grâce aux propriétés esthétiques du matériau : teinte naturelle, polissage facile et personnalisable par caractérisation. Concernant la forme, les couronnes provisoires présentent une asymétrie que l'on ne retrouve que dans la nature, car elle est à la fois spontanée et

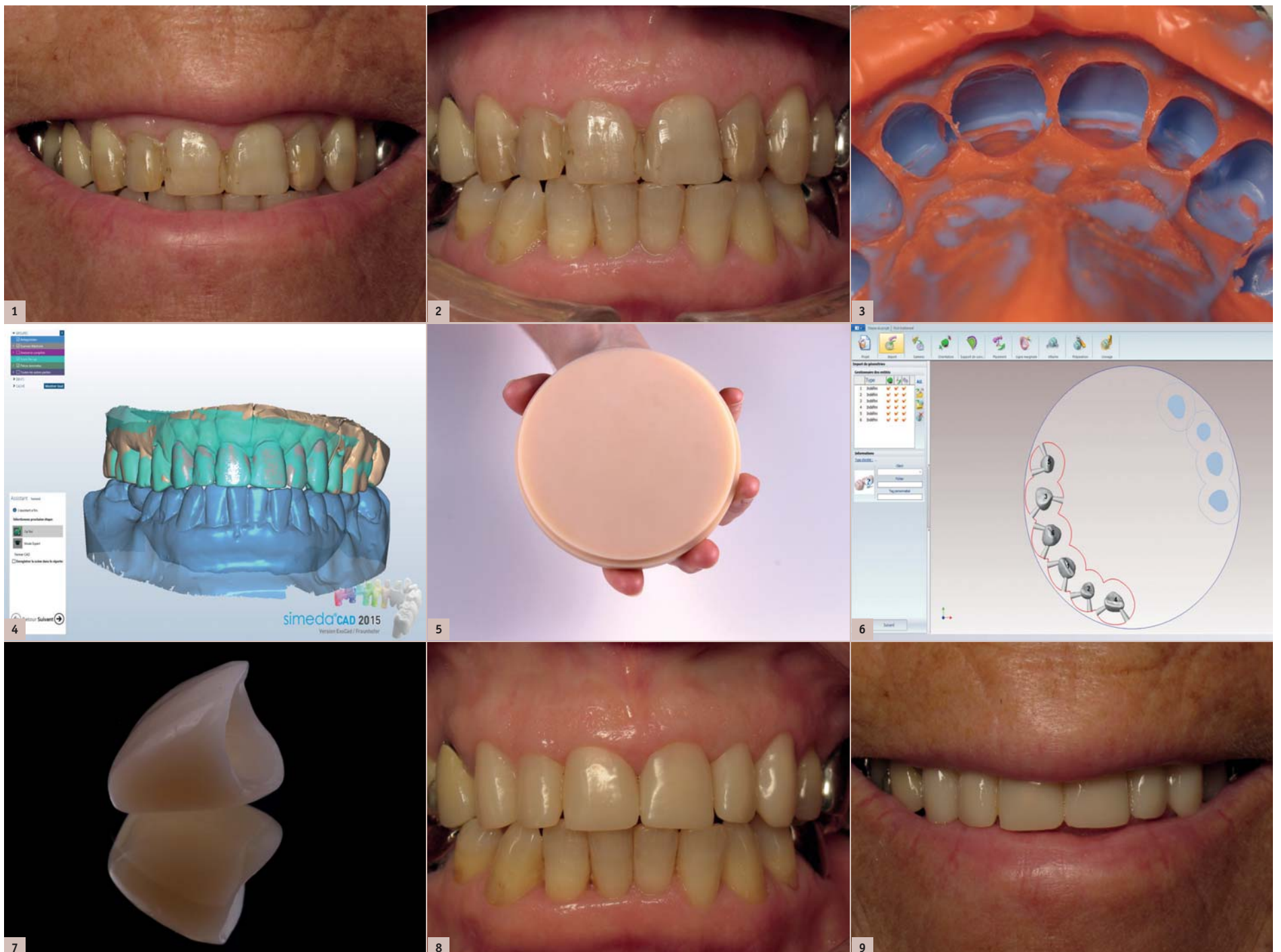


Fig. 1: sourire initial. | Fig. 2: situation clinique initiale. | Fig. 3: empreinte au V-posil. | Fig. 4: capture d'écran du logiciel de conception. | Fig. 5: disque en Structur CAD. | Fig. 6: capture d'écran du logiciel de placement et d'agencement. | Fig. 7: couronne provisoire en Structur CAD. | Fig. 8: essai des couronnes provisoires. | Fig. 9: sourire avec les couronnes provisoires.



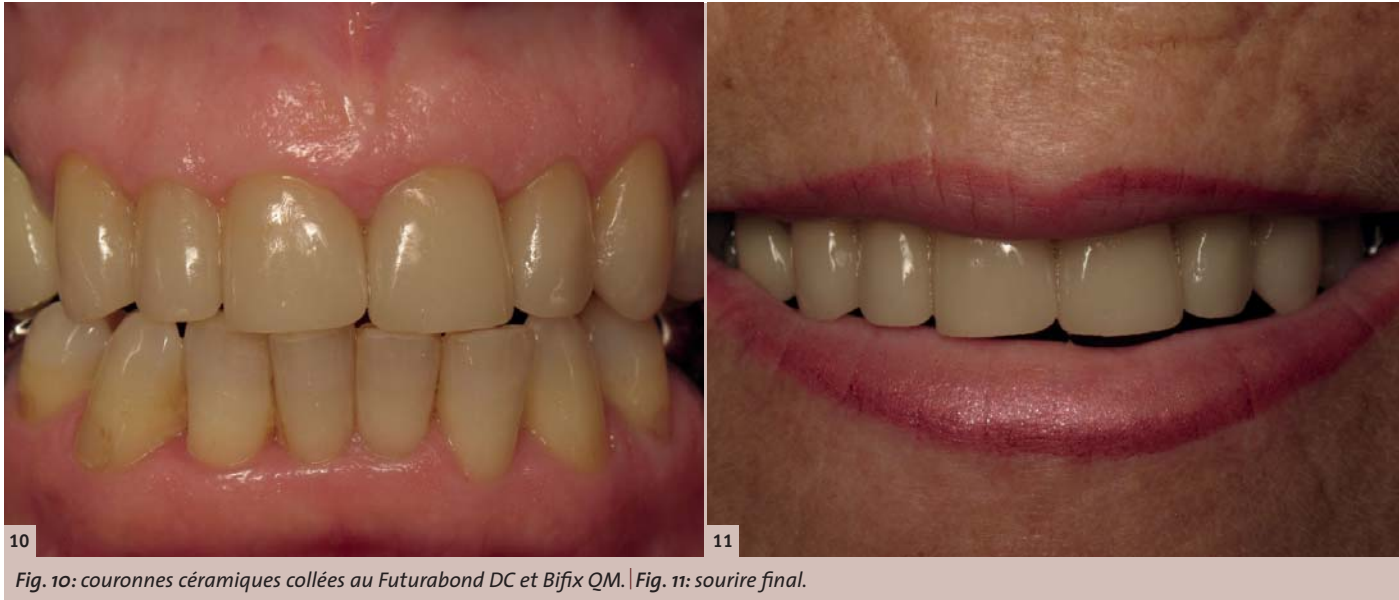

Fig. 10: couronnes céramiques collées au Futurabond DC et Bifix QM. | Fig. 11: sourire final.

agréable. Elles sont provisoirement scellées en bouche pour valider le projet prothétique (Figs. 8 et 9). Leur biocompatibilité autorise un port en bouche sur une période maximale de trois ans, ce qui en fait un matériau parfaitement adapté aux cas complexes, ou nécessitant une sculpture parodontale. Leur composition permet non seulement une excellente résistance à l'abrasion, mais aussi la possibilité d'être réparée avec un composite compatible. Dans ce cas clinique, les provisoires ont été conservés en bouche pendant une semaine, le temps nécessaire pour valider le projet et préparer les restaurations d'usage. Aucun défaut n'a été observé pendant cette durée.

### Finalisation

Lors de la dernière étape, après la validation fonctionnelle et esthétique des provisoires, les couronnes d'usage en céramique (IPS e.max, Ivoclar Vivadent) ont été usinées, en copiant également la situation préopératoire du scan d'origine. Les temporaires sont ensuite retirées et les dents sous-jacentes sont nettoyées. Après ajustement et validation en bouche, les couronnes d'usage ont été collées (Futurabond DC & Bifix QM, VOCO) [Fig. 10]. Le résultat final est un sourire harmonieux, qui ne déforme pas les traits de la patiente qu'elle considère comme une partie importante de sa « personnalité » faciale (Fig. 11). Le succès thérapeutique est mesuré par la santé dentaire et parodontale, ainsi que par la satisfaction des patients. Les compétences d'un soignant ne se limitent pas à poser le bon diagnostic ou à définir le plan de traitement idéal. Les compétences techniques sont essentielles, et imiter la nature est un défi quotidien.

### Discussion

La dentisterie a parcouru un long chemin avec l'introduction et la mise en œuvre des technologies numériques, devenant ainsi plus rapide et plus précise. Ces outils sont de plus en plus populaires et de nombreux praticiens équipent rapidement leurs cabinets dentaires, et leurs salles de soins. Contrairement à ce que l'on pourrait penser, l'acquisition d'un scanner intraoral pour le cabinet n'est pas une obligation absolue pour profiter de la révolution numérique de la dentisterie. La dentisterie numérique est avant tout un concept et nous venons de voir qu'elle introduit une fonctionnalité surprenante : le copier-coller.

Les avantages du copier-coller sont nombreux et profitent à tous : dentiste, prothésiste dentaire et patient. Pour le dentiste, le principal avantage du copier-coller est d'obtenir un résultat intuitif. D'une part, les ma-

tériaux actuels (composite et céramique), permettent un rendu naturel. D'autre part, la technologie numérique permet de copier la nature avec tous ses détails. L'utilisation de provisoires générées par ordinateur permet de valider des projets complexes ou exigeants. Au final, les restaurations sont à la fois fonctionnelles et esthétiques. Elles s'intègrent parfaitement à l'occlusion car aucune modification majeure n'a été apportée. De plus, elles s'intègrent à l'harmonie générale du visage.

Pour le prothésiste dentaire, la fonction copier-coller fait partie de ses compétences. D'une part, le scanner de laboratoire peut capturer chaque détail de l'arcade dentaire. D'autre part, les usineuses peuvent délivrer des couronnes strictement identiques encore et encore, selon les besoins. L'usinage d'un disque ou d'un bloc provisoire validera donc le projet thérapeutique, avant de passer à des matériaux plus coûteux comme la zircone ou le disilicate de lithium. De la

même manière, si une correction doit être prévue au laboratoire, le coût sera moindre en utilisant une résine temporaire usinable. Une fois les provisoires validées, le prothésiste dentaire n'a qu'à appuyer sur un bouton, pour commencer à usiner les couronnes d'usage dans le matériau souhaité.

Pour les patients, la dentisterie numérique montre à quel point l'odontologie a évolué. Les progrès technologiques des procédures cliniques remplacent les mauvais souvenirs d'enfance chez le dentiste. Il est désormais possible pour le patient, de retrouver le sourire de ses vingt ans. Mieux encore, il est possible de copier le sourire juvénile d'un enfant et de le placer dans l'arcade dentaire détériorée de son parent. Le sourire deviendra un héritage qui sera transmis de génération en génération.

### Conclusion

La technologie fait des progrès significatifs en dentisterie, à nous de se l'approprier.

L'émergence de nouveaux outils tels que les scanners intraoraux, et de nouveaux matériaux, comme les résines temporaires usinables, permet de concevoir de nouveaux concepts et de nouvelles procédures thérapeutiques. Le copier-coller fait désormais partie de l'arsenal thérapeutique du dentiste et du prothésiste dentaire.

Un copiste est un artiste capable de copier des oeuvres d'art à travers la peinture, la gravure et la sculpture. Désormais, un infocopiste est un artiste capable de copier la nature dans toute sa perfection, à travers l'empreinte optique, la CFAO et l'usinage.

*Note de la rédaction : cet article est paru dans digital-international magazine of digital dentistry, volume 1, numéro 1/20. La traduction a été effectuée par l'auteur. L'auteur déclare l'absence de conflit d'intérêt.*

*Remerciements : l'auteur remercie Matthias Mehring (VOCO) pour son soutien amical et matériel et félicite Christophe Giraud (laboratoire Giraud, Nantes) pour son talent et ses compétences.*

**Dr Yassine Harichane**



*est diplômé de l'université Paris Descartes, Paris, où il a mené plusieurs recherches. Il est auteur de nombreuses publications et membre de la Cosmetic dentistry study group (CDSG) à l'université Paris Descartes à Paris.*

AD

# JOIN OUR COMMUNITY











# Restauration par facettes : préparation calibrée pour la fermeture de diastèmes

Planification technique pour une nouvelle morphologie dentaire

Giuseppe Romeo, Italie / États-Unis

## Introduction

La préservation de la structure dentaire est la meilleure façon d'éviter des traitements plus invasifs. Des techniques conservatrices devraient surtout être appliquées chez les jeunes patients. Les facettes en céramique collées, et plus encore les restaurations composites directes, sont deux protocoles de traitement qui permettent de sacrifier moins de tissu dentaire et au bout du compte, de rétablir l'esthétique et la fonction idéales. Bien que les deux protocoles fassent appel à différentes méthodes et différents matériaux, il est possible de parvenir à une bonne intégration des restaurations grâce à certaines techniques et pratiques.

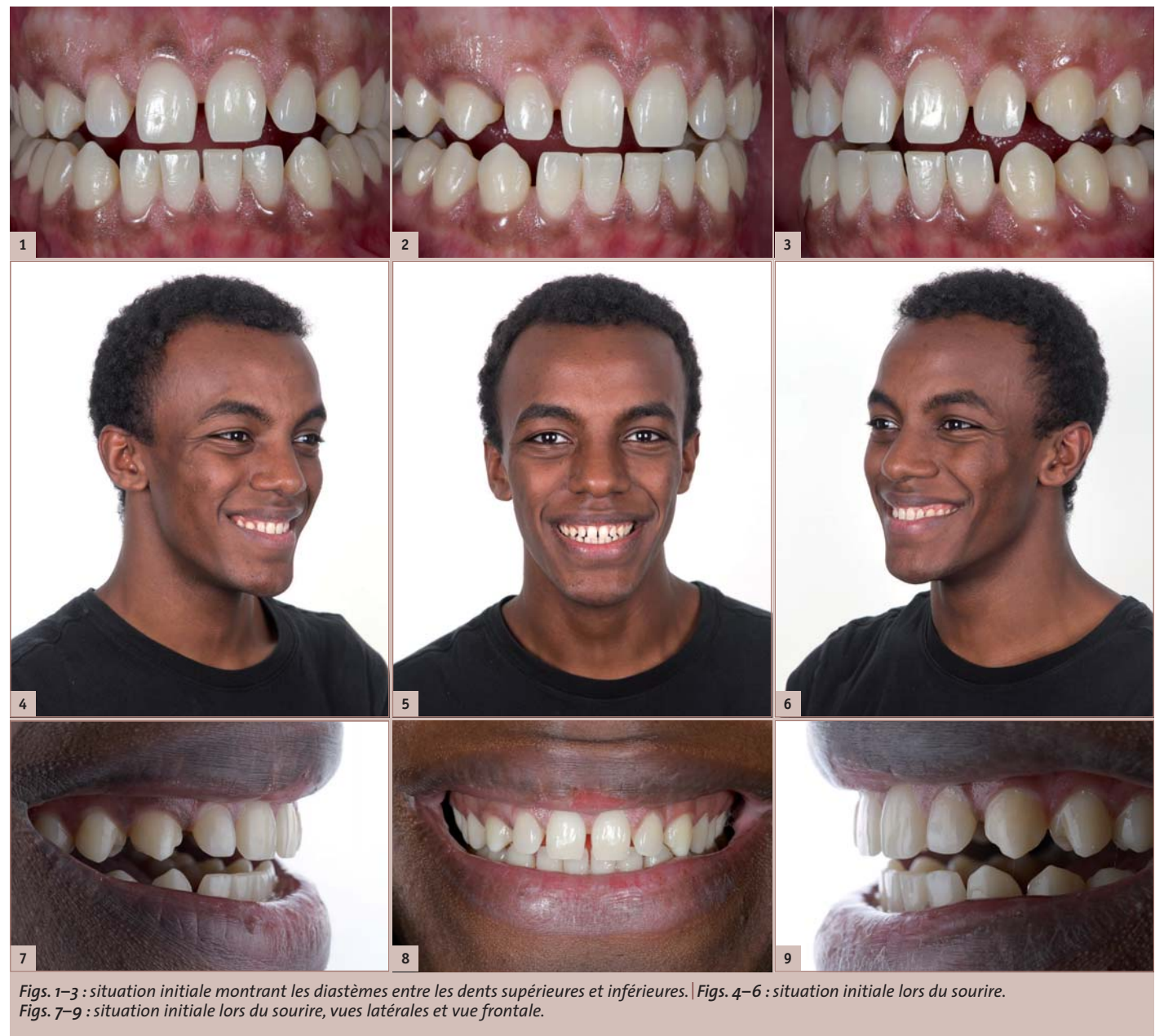
Le présent article décrit un cas chez qui les huit dents antérieures supérieures ont été restaurées par des facettes en céramique, et les six dents antérieures inférieures l'ont été par des restaurations composites directes. Une attention particulière a été portée au traitement de surface des restaurations en céramique afin de parvenir à une intégration harmonieuse, non seulement des restaurations et des dents naturelles, mais aussi des différents matériaux utilisés. Le but de cet article est de démontrer comment une conception correcte du plan de traitement permet d'obtenir des résultats prédictibles avec les deux techniques, directe et indirecte.<sup>1</sup>

En raison des différences de la nanotexture superficielle des céramiques et des composites, leur surface ne réfléchit pas la lumière de la même façon. Dans la zone où l'esthétique est importante, cette variation peut constituer une limitation dans le choix du matériau de restauration, car la céramique et le composite interagissent différemment avec la lumière. Si une petite quantité de salive mouille la surface, la lumière réfléchi sur la céramique peut apparaître très brillante et translucide, tandis qu'elle apparaît mate et voilée sur le composite. Il existe des techniques qui permettent de polir manuellement la surface de la céramique, pour y maintenir un certain degré de nanorugosité et obtenir une réflexion lumineuse comparable à celle du composite. Chez notre patient, l'intégration des deux matériaux a été obtenue à l'aide d'un flux de travail technique que nous décrivons ci-dessous.

## Présentation du cas

Un patient de 30 ans, peu satisfait de son sourire, s'est présenté à notre cabinet. Des diastèmes étaient visibles entre ses dents antérieures maxillaires, ainsi qu'au niveau de l'arcade mandibulaire, entre les incisives centrales et également entre les incisives latérales et les canines (Figs. 1-9). Il en était très contrarié et aspirait à une amélioration tant de son sourire que de la forme des dents, qui permettrait de fermer tous les espaces.

En accord avec le praticien dentaire, la première décision clinique a été d'utiliser un programme de conception du sourire, afin de créer une restauration définitive fictive et de la montrer directement au patient sur l'écran de l'ordinateur.<sup>2-4</sup> Ce programme



Figs. 1-3 : situation initiale montrant les diastèmes entre les dents supérieures et inférieures. | Figs. 4-6 : situation initiale lors du sourire. Figs. 7-9 : situation initiale lors du sourire, vues latérales et vue frontale.

consiste à placer des facettes spéciales en verre sur les dents du patient, puis à prendre des photographies extraorales et intraorales (Figs. 10-12). Toutes ces photographies sont transférées dans le logiciel, qui procède alors à une analyse de diverses formes dentaires permettant de parvenir à une restauration esthétique. Le logiciel tient également compte des caractéristiques faciales du patient, afin de concevoir les formes anatomiques appropriées au cas. La forme dentaire choisie dans la bibliothèque est adaptée numériquement sur la photographie intraorale pour créer le nouveau sourire. Le praticien a la possibilité de comparer l'aspect esthétique harmonieux du visage avec celui du nouveau sourire, et de présenter l'ensemble au patient pour obtenir son approbation (Figs. 13 et 14).

L'ensemble des données est envoyé au laboratoire pour la réalisation du wax-up. Le logiciel est un outil de communication utile entre le cabinet dentaire et le laboratoire chargé de planifier et de fabriquer le wax-up. Le laboratoire a toujours besoin d'être guidé par des caractéristiques de référence du patient avant de commencer le travail. Sans ces informations, le wax-up réalisé par le prothésiste dentaire ne sera qu'un travail artistique ne pouvant garantir que le mock-

up en résine permettra une bonne prévisualisation dans la bouche du patient.<sup>5,6</sup>

Le laboratoire a donc reçu les empreintes et les enregistrements effectués avec un arc facial ; toutes les données numériques ont été communiquées via l'Internet (Figs. 15 et 16). Ce dont le cabinet dentaire avait besoin était un wax-up diagnostique pour les facettes des dents antérieures (canine et canines) et les facettes partielles des deux premières prémolaires. Les modèles diagnostiques ont été coulés en plâtre-pierre de classe IV et montés sur l'articulateur selon les enregistrements de l'arc facial.

Avant de commencer la fabrication du wax-up, le visage du patient a été analysé numériquement, afin de planifier les formes dentaires qui lui étaient adaptées. Cette étape montre bien la coopération entre le cabinet dentaire et le laboratoire pour la planification clinique et technique. Plusieurs lignes paramétriques sont utilisées aux fins de l'analyse faciale. Ce sont notamment les lignes bifrontales, bizygomatiques et bigoniaques.<sup>7</sup> Ces lignes du contour facial servent de référence pour tracer numériquement la forme dentaire prévue dans le cadre d'une première approche technique de l'esthétique (Fig. 17), avant de fabriquer le wax-up à l'aide des modèles diagnostiques

montés sur l'articulateur. Aidé de la planification numérique de la morphologie individuelle, le prothésiste commence la fabrication du wax-up en déterminant d'abord la position des deux lignes de transition de la face vestibulaire des dents. Cette position est définie par le profil du contour cervical. Lors de cas nécessitant une fermeture de diastèmes, la forme finale des dents n'est jamais la même que la morphologie originale. Il s'est avéré que les surfaces relatives de la géométrie vestibulaire étaient différentes et dépendaient des segments qu'elles formaient. Le contour de chaque forme dentaire a donc été divisé en segments plus petits, au moyen de la technique que nous appelons « Combinaison de l'anatomie dentaire ».<sup>8</sup> Si nécessaire, ces segments peuvent encore être divisés en deux pour donner six demi-segments : tiers cervical mésial, tiers moyen mésial, tiers incisif mésial, tiers cervical distal, tiers moyen distal, tiers incisif distal (Fig. 18).<sup>9</sup>

Cette méthode permet aux professionnels dentaires de repousser les limites des normes créatives ordinaires de la restauration esthétique. La forme globale de la dent est préparée par la création de la structure centrale et des lobes du bord incisif, de façon à obtenir la morphologie dentaire défi-



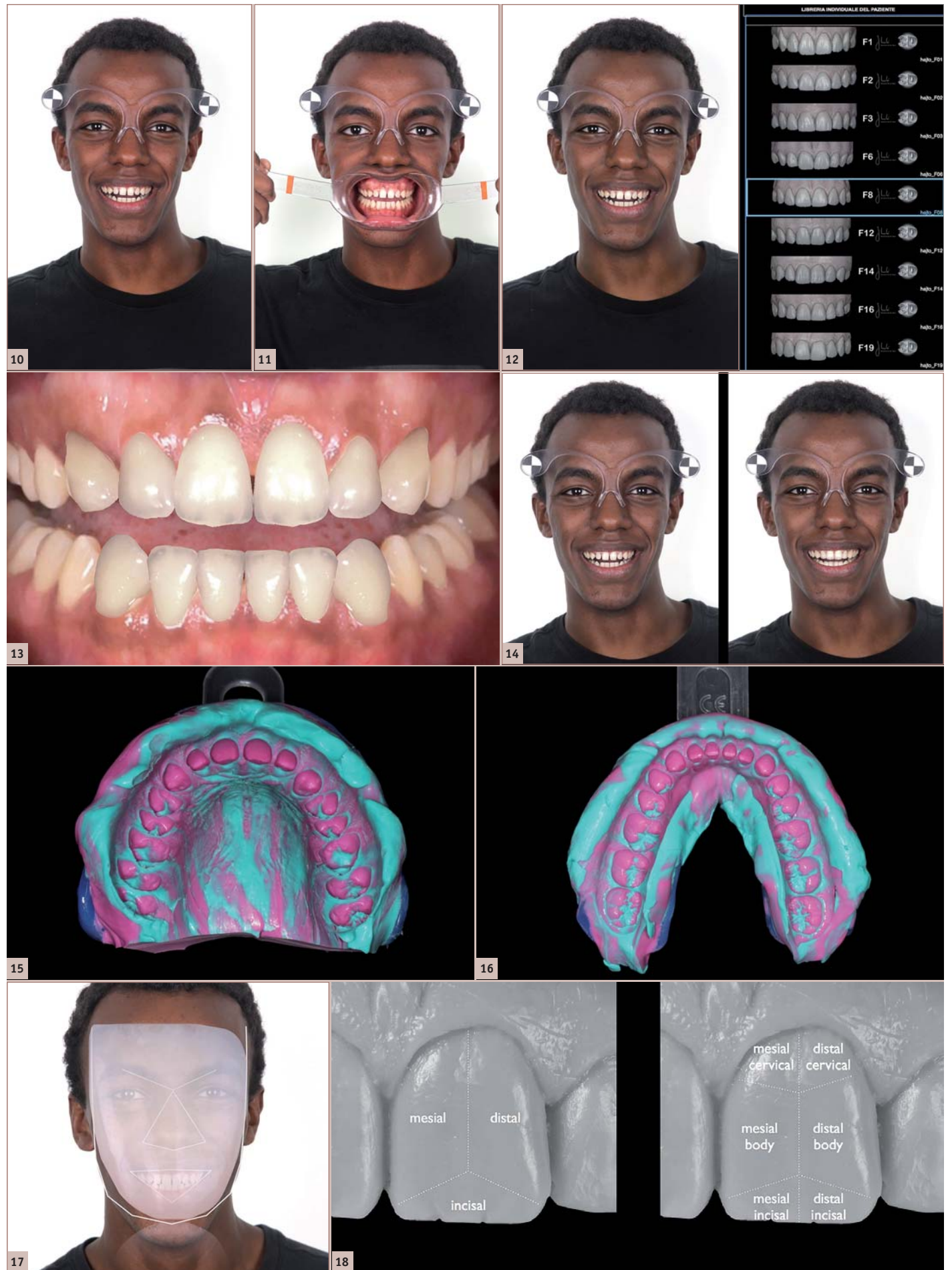
nitive. Les caractéristiques morphologiques d'une dent ne sont pas des entités distinctes. Au contraire, elles se combinent pour faire un tout. En d'autres termes, une dent est creusée de sillons qui s'entrecroisent, pour délimiter les structures anatomiques tridimensionnelles.<sup>10, 11</sup>

Après la réalisation du wax-up, toutes les clés en silicone requises pour le cabinet dentaire pouvaient être fabriquées (Figs. 19–32). Plusieurs ont été préparées d'après le wax-up. La première clé a été fabriquée avec deux matériaux et utilisée pour le mock-up (Fig. 33). D'autres clés segmentées ont été préparées pour un positionnement intra-oral permettant de vérifier les espaces pendant les étapes de préparation (Figs. 34–38).<sup>12–14</sup> Le laboratoire a utilisé ces clés segmentées pour réaliser une préparation des dents sur la réplique du modèle principal. Pour assurer une meilleure communication avec le cabinet dentaire, toutes les zones de base des dents ont été marquées en rouge (Figs. 39 et 40). De plus, une autre clé segmentée en silicone a été fabriquée sur les dents du modèle, aux fins d'une comparaison de la préparation clinique intraorale avec celle du laboratoire (Fig. 41). Le praticien peut ainsi améliorer et calibrer la préparation finale et aider le laboratoire pour la construction des prothèses céramiques définitives. Cette étape du traitement est documentée dans un fichier Keynote (Apple) afin que le praticien puisse évaluer la future préparation calibrée. Ce protocole de travail est très utile, car il permet au praticien de déterminer où et comment il doit meuler les zones dentaires, avant le fraisage dans la bouche du patient. Une clé en silicone du tissu mou cervical a également été fabriquée pour effectuer une élévation coronaire des dents 12, 13, 22 et 23 (Figs. 42–46).<sup>15, 16</sup> À ce stade, la phase technique et la planification étaient terminées et le tout était prêt à être communiqué au cabinet dentaire, avec toutes les informations nécessaires pour traiter le patient.

Le praticien a commencé le travail par la prévisualisation du nouveau projet technique, en injectant un matériau en résine dans le mole et en le pressant en bouche, afin de montrer au patient la nouvelle forme anatomique des dents (Figs. 47–50).<sup>17–19</sup> Le patient a accepté le plan et le praticien a fixé la date des prochaines visites réservées à l'élévation coronaire, la préparation des dents et la prise d'empreinte au fauteuil. En coopération avec le prothésiste, le praticien a examiné tous les détails de façon à obtenir une préparation adaptée, permettant au laboratoire de fabriquer correctement les facettes en céramique. Le fichier Keynote concernant la préparation préalable effectuée par le laboratoire a été soigneusement analysé au cabinet dentaire.

La première visite a été consacrée à l'élévation coronaire, et la préparation des dents a été planifiée quelques jours plus tard (Fig. 51). Les clés en silicone segmentées ont été placées en bouche pour commencer la préparation calibrée des dents (Figs. 52–57).<sup>20</sup> Le praticien a effectué la préparation des dents selon le même schéma que le laboratoire. Le contrôle final de la préparation a été réalisé avec la dernière clé en silicone préparée par le laboratoire. L'ajustement en bouche de cette clé devait être très proche de l'ajustement sur le modèle en plâtre (Fig. 58).

Cette technique permet au praticien de ne préparer que certaines zones dentaires et d'éviter une réduction agressive de la structure dentaire. Après toutes ces étapes cliniques, une dernière empreinte a été prise en vue de la fabrication des facettes. Le



Figs. 10–12 : verres utilisés pour le programme de conception du sourire et bibliothèque dentaire numérique, sélectionnée par le logiciel de planification du sourire. | Figs. 13 et 14 : résultat numérique intraoral et extraoral final. | Figs. 15 et 16 : empreintes maxillaires et mandibulaires des modèles diagnostiques. | Fig. 17 : analyse faciale pour la planification de la morphologie dentaire personnalisée. | Fig. 18 : segmentation de la dent et segments initiaux divisés en deux.

mock-up en silicone a été utilisé pour fabriquer la restauration provisoire en technique directe.

Le laboratoire a reçu l'empreinte de l'arcade maxillaire accompagnée du modèle en plâtre de l'arcade antagoniste, déjà coulé au début du plan de traitement technique. À ce moment, un enregistrement au moyen d'un arc facial n'a pas été réalisé, car le modèle de l'arcade mandibulaire antagoniste avait déjà été monté sur l'articulateur pour le wax-up diagnostique, au cours de l'enregistrement précédent.

Le modèle maxillaire a été fabriqué en plâtre-pierre de classe IV en plusieurs cou-

AD



## DENTAL TRIBUNE

La newsletter du monde dentaire

- ✓ Actualités et reportages
- ✓ Couverture d'événements en direct
- ✓ Éducation en ligne
- ✓ Interviews de leaders d'opinion
- ✓ Événements à venir
- ✓ Lancements de produits
- ✓ Progrès en R&D

**S'INSCRIRE MAINTENANT** 



lées : la première pour créer les dies principaux, la deuxième pour un modèle plein et

la troisième pour un modèle alvéolaire. Les dies principaux ne sont utilisés que lorsque

les facettes ont été retirées du moufle réfractaire. Le modèle plein n'est utilisé que

pour vérifier précisément les points de contact et la position des facettes. Le modèle alvéolaire n'est utilisé que pour fabriquer les facettes, en fonction des tissus mous de référence (Figs. 59–64). Ces derniers détails sont très importants pour définir la position des lignes de transition de la face vestibulaire des dents. En outre, le concept du contour cervical a été appliqué pour réaliser le nouveau profil cervical.

Si aucune préparation de la ligne cervicale n'est effectuée, le praticien et le prothésiste doivent définir la position la plus apicale du bord des facettes. Le praticien doit pouvoir gérer le choix de cette position apicale durant la phase d'assemblage. Le profil d'émergence des facettes doit commencer par une configuration horizontale permettant de modeler les tissus mous puis changer de direction, afin d'obtenir le profil d'émergence souhaité des dents (Figs. 65–67).

Le modèle utilisé pour fabriquer les facettes est un modèle alvéolaire. Les dies sont amovibles, et l'opérateur possède le modèle en plâtre des tissus mous.<sup>12</sup> Le moufle réfractaire est mis en place dans le site alvéolaire et une pâte de connexion est appliquée sur la préparation, pour obtenir une surface translucide qui permettra au prothésiste de procéder à la stratification de la céramique. La stratification de la céramique est une technique sophistiquée consistant à superposer plusieurs couches de masses céramiques, afin de simuler les contrastes naturels à l'intérieur des dents. Après la première cuisson, le prothésiste a créé quelques sillons sur la surface céramique, en vue de la procédure de coloration et de la cuisson des colorants à différentes températures (Figs. 68–72). Une dernière adaptation de la stratification céramique a été effectuée à la fin de la procédure, pour obtenir le contour anatomique souhaité après la cuisson de correction. La construction de la zone incisive a fait appel à une technique dite de double paroi.<sup>21,22</sup>

Le prothésiste a utilisé une pièce à main pour sculpter la restauration, en vue de réaliser correctement le glaçage final. Après cette étape, la texture obtenue a été évaluée et différentes lignes ont été tracées sur toute la surface vestibulaire des facettes au moyen de diverses fraises.<sup>12, 23</sup> Les facettes étaient alors prêtes pour le glaçage et un polissage manuel (Figs. 73–77).

L'étape suivante a consisté à retirer les facettes des dies réfractaires à l'aide d'une technique de sablage par grains de verre. Ensuite, les facettes ont été adaptées sur les dies principaux sous microscope. Au cours de cette étape, l'opérateur doit obtenir une stabilité parfaite des facettes sur les dies principaux, et assurer les points de contact les plus appropriés de l'intrados.<sup>12, 25</sup> Après l'adaptation de toutes les facettes sur les dies principaux, elles ont été transférées sur le modèle plein pour vérifier les points de contact. Les facettes ont ensuite été envoyées au cabinet dentaire pour le dernier essai et l'assemblage (Fig. 78).

Celui-ci a été réalisé après la mise en place d'une digue dentaire permettant d'assurer une isolation totale de chaque élément. Le praticien a également restauré les dents inférieures avec un composite direct.<sup>26</sup> Le traitement complet a consisté en la pose des restaurations en céramique sur les dents supérieures et l'application de composite sur les dents inférieures. La teinte des dents et le sourire du patient ont été personnalisés en fonction de son visage (Figs. 79–86).

## Discussion

Le patient présentait un grand sourire et des attentes très exigeantes en termes

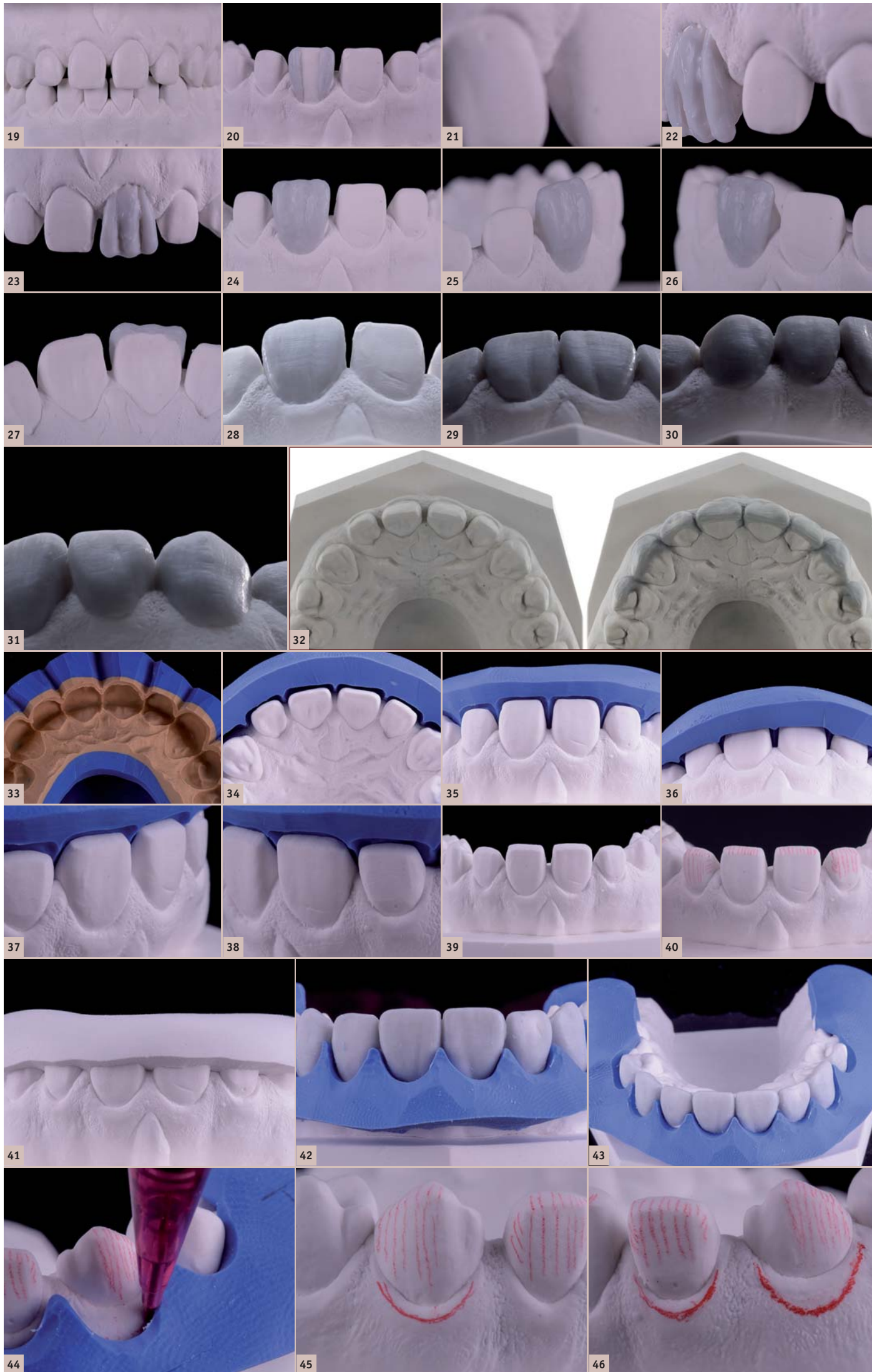


Fig. 19 : modèle en plâtre de la situation maxillaire préopératoire. | Fig. 20 : lignes de transition de la face vestibulaire. | Figs. 21 et 22 : wax-up du premier élément dentaire, vue latérale. | Fig. 23 : structure centrale avec lobes du bord incisif. | Figs. 24–26 : wax-up de la face vestibulaire, vues frontales et latérales. | Fig. 27 : vue linguale du wax-up sur le bord incisif. | Fig. 28 : wax-up final et texture. | Figs. 29–31 : wax-up final et tous les éléments dentaires. | Fig. 32 : comparaison de la situation préopératoire et du wax-up final. | Fig. 33 : clé en silicone en deux matériaux utilisée pour le mock-up. | Figs. 34–38 : clé en silicone segmentée sur le modèle en plâtre pour une réduction au laboratoire. | Figs. 39 et 40 : réduction calibrée effectuée au laboratoire et zones marquées en rouge. | Fig. 41 : clé en silicone de la préparation pour un contrôle par le praticien. | Figs. 42–46 : clé en silicone pour l'élongation coronaire et contours cervicaux marqués en rouge.

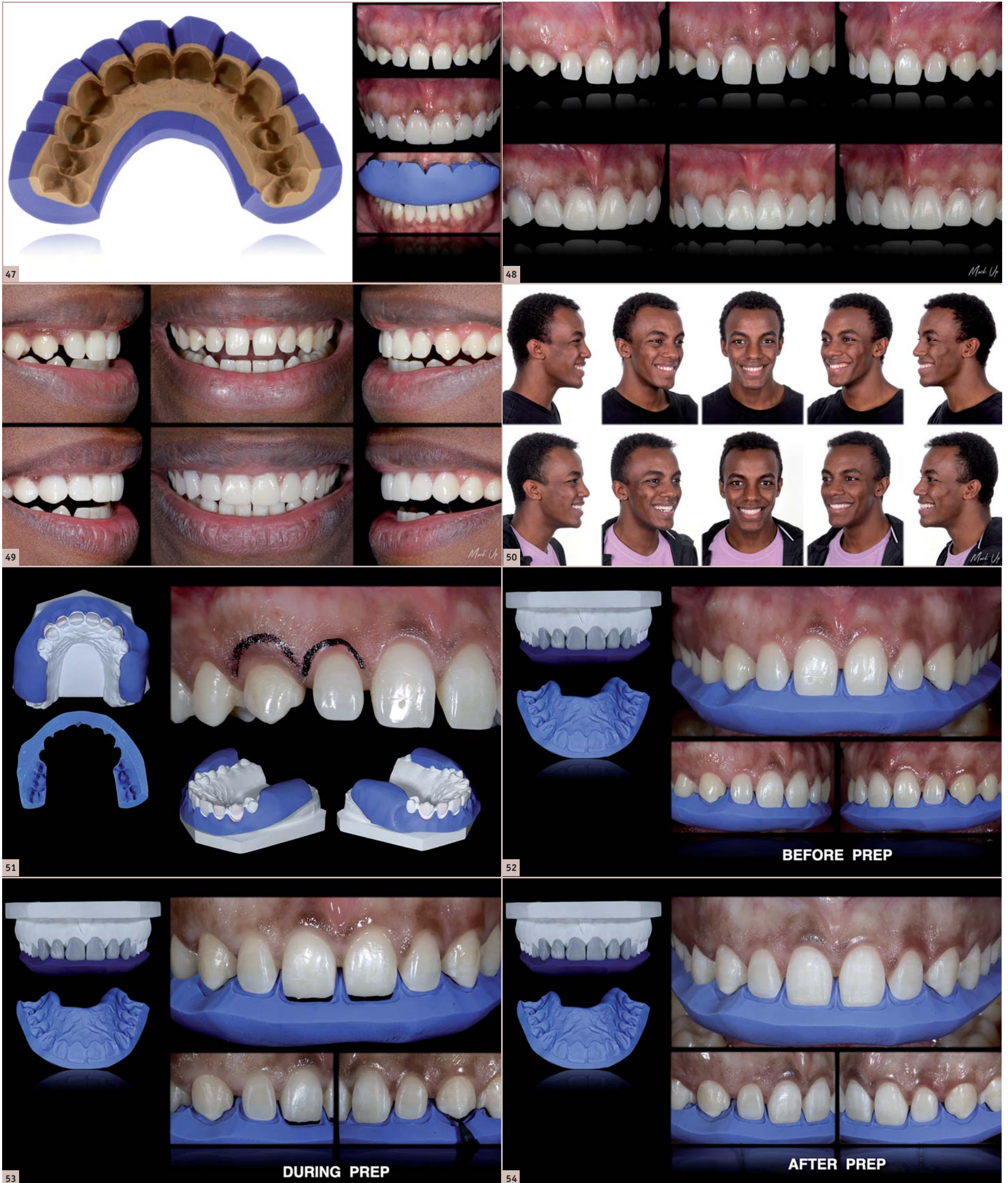

d'esthétique et de traitement conservateur. Il existait différentes options de traitement idéales des dents antérieures, en raison de la substance dentaire encore

saine : facettes en céramique sur les dents supérieures et restaurations composites directes sur les dents inférieures. La finition de la céramique mène généralement à

des surfaces brillantes et translucides, et le résultat est durable. Par contre, la résine composite perd son poli au fil du temps, en raison de l'usure fonctionnelle et de l'utili-

sation de dentifrices abrasifs. Par conséquent la surface devient matée et opaque. Cette différence peut ne pas être visible sur des dents humides, mais le devient



Figs. 47–50 : préparation du mock-up en bouche afin d'évaluer l'esthétique du sourire par rapport au visage. | Fig. 51 : clé en silicone pour l'élongation coronaire et nouveau contour prothétique marqué en noir dans zone cervicale. | Figs. 52–54 : la clé palatine-incisive en silicone a été utilisée pour déterminer l'espace au niveau du bord incisif. Étapes avant, durant et après la préparation.