

# today

независимый журнал для экспонентов и посетителей

**ДЕНТАЛ САЛОН 2019 • Москва • 23–26 сентября 2019**

## Представители международной стоматологической индустрии встречаются в Москве

■ 23 сентября 2019 г. в выставочном комплексе «Крокус Экспо» в столице России начнут свою работу 46-й

Международный стоматологический форум и выставка «Дентал-Экспо». Мероприятие, организован-

ное компанией DENTAL-EXPO, продлится до четверга, 26 сентября. Прошлогодний, чрезвычайно успешный форум привлек внимание более чем 36 600 человек, и в этот раз организаторы вновь рассчитывают увидеть рекордное число посетителей.

Предстоящее мероприятие получило полную поддержку стоматологического сообщества и Минздрава России. Выставка, которая станет главным событием встречи,

займет 4 зала общей площадью 26 тыс. м<sup>2</sup>; в ней примут участие более 500 компаний, включая NITI-Kahla, Planmeca, Nobel Biocare и Dentsply Sirona. Все вместе они представляют свыше 1 тыс. местных и международных брендов, а Германия, Южная Корея, Китай и Россия откроют на выставке свои национальные павильоны.

По словам организаторов «Дентал-Экспо», в программу стоматологического форума включено более

600 мероприятий, среди которых конференция Стоматологической ассоциации России, региональная встреча Международной ассоциации детской стоматологии (7-й Российско-Европейский конгресс по детской стоматологии), симпозиум ORTHOPERIO и междисциплинарная конференция для стоматологов и челюстно-лицевых хирургов SmArt Face.

В понедельник, вторник и среду выставка будет работать с 10:00 до 18:00, в четверг – с 10:00 до 14:00. Официальная церемония открытия состоится утром понедельника в главном зале; с приветственными речами на ней выступят выдающиеся представители индустрии и официальные лица. ■



Фотографии предоставлены DENTAL-EXPO

**ДЕНТАЛ САЛОН 2019**

Реклама

**REGISTER FOR FREE!**  
DT Study Club – e-learning platform

**DT STUDY CLUB**  
COURSES | DISCUSSIONS | BLOGS | MENTORING

**Join the largest educational network in dentistry!**

[www.DTStudyClub.com](http://www.DTStudyClub.com)

ADA CERP® | Continuing Education Recognition Program

**DT STUDY CLUB**  
COURSES | DISCUSSIONS | BLOGS | MENTORING

**dti** Dental Tribune International

Tribune Group GmbH is an ADA CERP Recognized Provider. ADA CERP is a service of the American Dental Association to assist dental professionals in identifying quality providers of continuing dental education. ADA CERP does not approve or endorse individual courses or instructors, nor does it imply acceptance of credit hours by boards of dentistry. Tribune Group GmbH designates this activity for one continuing education credit.



## IDEX Istanbul 2020 готовится к встрече участников и посетителей выставки

■ **Istanbul Dental Equipment and Materials Exhibition 2020** является самой значимой международной стоматологической выставкой этого региона, которая привлечет участников и посетителей в выставочном центре CNR Expo, на одной из крупнейших площадок Евразии. Выставка состоится 9–12 апреля 2020 г. на выставочной площади 30 тыс. м<sup>2</sup>.

IDEX Istanbul 2020 организована Pozitif Trade Fairs, холдингом CNR при совместном сотрудничестве с DISSAD (Турецкая ассоциация стоматологов).

30 тыс. посетителей, из которых 3 тыс. иностранцы, планируется принять на выставке продукции послед-

них технологий – от эндодонтии до зубных имплантов, стоматологических установок, систем и оборудования. IDEX Istanbul 2020 сотрудничает с комитетами по закупкам из 80 стран, главной целью является стремление достигнуть торгового оборота более 150 млн дол. США.

Как и в предыдущие годы, на IDEX Istanbul 2020 будет уделяться огромное внимание участникам и посетителям для удовлетворения их запросов и предложений. В рамках программы B2B MathMaking будут приняты делегации покупателей из 80 стран, включая Европу, Африку, Балканские страны, страны Персидского залива, СНГ и Среднего Востока. В

национальных павильонах представят свою продукцию такие страны, как Бразилия, Тайвань, Пакистан, Китай, Корея, а также более 1 тыс. брендов 400 компаний продемонстрируют Россия, Германия, Италия, Англия, Австрия, Болгария, Индия, ОАЭ и США.

### Российские компании проявили свой большой интерес к IDEX Istanbul

Покупатели и компании из России и близлежащих регионов Турции проявили огромный интерес к выставке IDEX Istanbul 2019. Такие лидирующие российские компании,

Более 1 тыс. брендов, торговый объем на 150 млн дол. США



как Evidsun и Kazan Medical Instruments, выразили свое удовлетворение результатами работы, а также установили множество новых деловых контактов.

Одновременно с IDEX Istanbul 2020 будут проходить международ-

ные симпозиумы, освещающие новейшие разработки отрасли. На них планируется выступление 30 докладчиков. Симпозиумы соберут стоматологов, зубных техников и других профессионалов индустрии. ■

## Набор CEO Set-1934

■ Набор CEO Set-1934 разработан для препарирования окклюзионных поверхностей композитных пломб. По сравнению с классическим препарированием обеспечивается более быстрая, безопасная, эргономичная и неустойчивая работа. Полость можно препариро-

вать специальным алмазным инструментом NTI InPrep в течение 30 с. Пассивный кончик надежно препятствует пенетрации пульпарной камеры.

Поверхность пломбы обрабатывается алмазным инструментом NTI LazyBug. В отличие от исполь-

зуемых классических форм, например пламеобразной, LazyBug обеспечивает быструю работу без бокового орального или щечного отклонения. Это позволяет избежать дискомфортных положений врача и ассистента, особенно при препарировании в области верхних моляров. Пациенту такое лечение также причиняет меньше неудобства, так как не нужно растяги-

вать щеку. После финировки выполняется полировка с помощью полиров NTI Unique с алмазным наполнением.

Алмазное наполнение гарантирует превосходные результаты полировки даже в случае применения очень твердых нанокомпозитов. ■



Реклама



### FIRST CLASS EDUCATION WITH LEADING EXPERTS

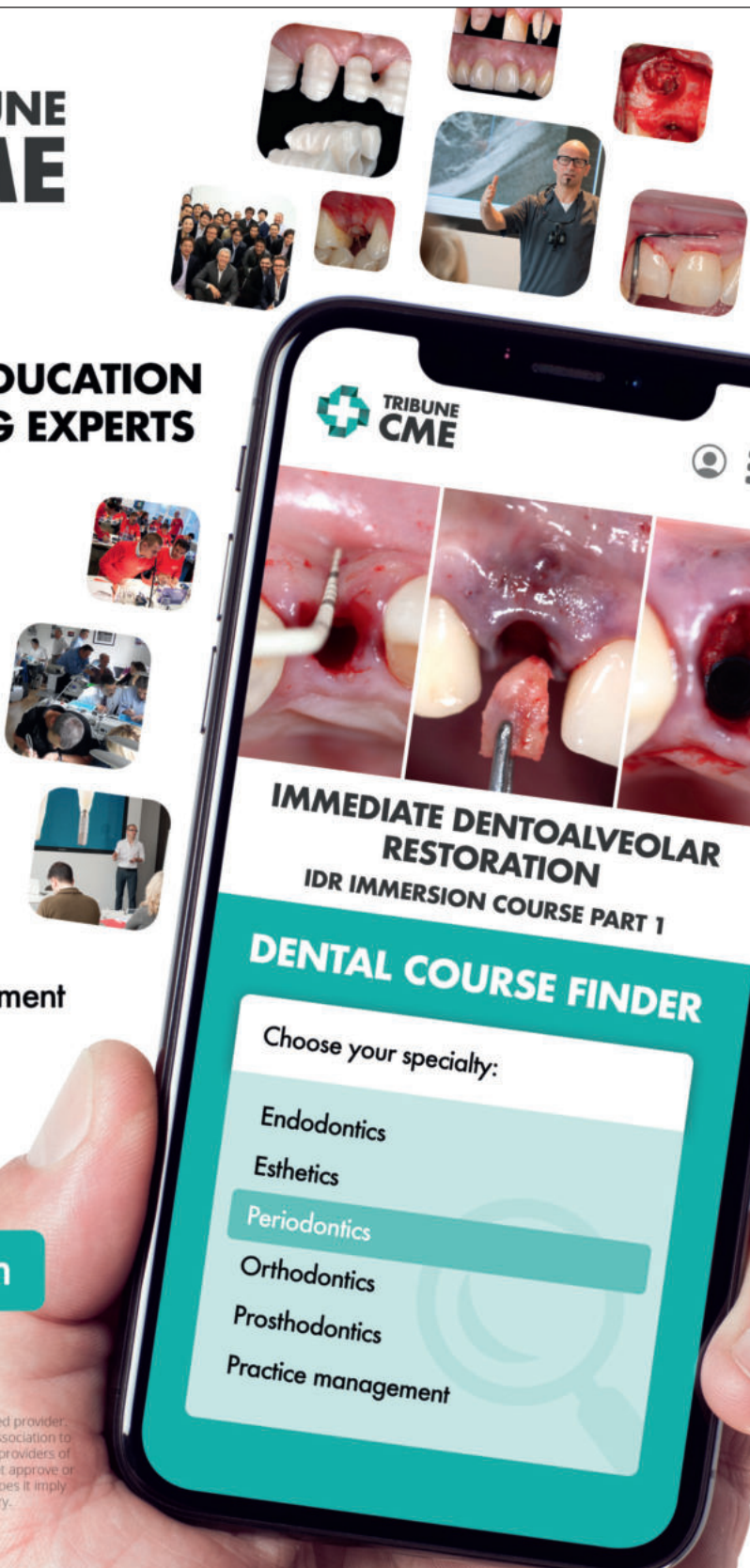
- Implantology
- Endodontics
- Esthetics
- Periodontics
- Orthodontics
- Prosthodontics
- Practice management

Search for your next course on

[tribunecme.com](http://tribunecme.com)

ADA CERP®  
Continuing Education Recognition Program

Tribune Group GmbH is an ADA CERP-recognized provider. ADA CERP is a service of the American Dental Association to assist dental professionals in identifying quality providers of continuing dental education. ADA CERP does not approve or endorse individual courses or instructors, nor does it imply acceptance of credit hours by boards of dentistry.



#### about the publisher

**today**

**dti** Dental Tribune International

Главный редактор – д.м.н., профессор, зав. кафедрой терапевтической стоматологии ФГАОУ ВО «Первый МГМУ им. И.М. Сеченова» Минздрава России

И.М. Максеева

Научный редактор

Н.Е. Новожилова

Зарегистрирована в Государственном комитете Российской Федерации по печати  
Пер. номер: ПИ №ФС77-43436 от 30.12.2010  
Общий тираж 15 тыс. экз.

Издатель: ИП Халиб О.Н.  
Адрес издателя: 119421, Москва, ул. Новаторов, 36/3  
Адрес типографии: 107023, Москва, Электроставская, 21

©2019, Dental Tribune International GmbH. Авторские права защищены. Издательство Dental Tribune прилагает все усилия к тому, чтобы точно передавать клиническую информацию и сведения производителей о новых товарах, но не может брать на себя ответственность за достоверность заявлений о свойствах товаров или типографские ошибки. Издательство также не несет ответственность за наименования товаров и заявления или утверждения, исходящие от рекламодателей. Мнения, высказанные авторами статей, являются их собственными мнениями и не отражают точку зрения издательства Dental Tribune International.

International Office/Headquarters  
Publisher/Chief Executive Officer:  
Chief Financial Officer:  
Director of Content:  
Business Development & Marketing Manager  
Sales & Production Support:

Torsten R. Oemus  
Dan Wunderlich  
Claudia Duschek  
Alyson Buchenau  
Puja Daya,  
Hajir Shubbar,  
Madleen Zoch  
Gernot Meyer  
Marius Mezger

Executive Producer:  
Advertising Disposition:

Dental Tribune International GmbH  
Holbeinstr. 29, 04229 Leipzig, Germany  
Tel.: +49 341 48 474 302 | Fax: +49 341 48 474 173  
info@dental-tribune.com | www.dental-tribune.com

©2019, Dental Tribune International GmbH. All rights reserved. Dental Tribune International makes every effort to report clinical information and manufacturer's product news accurately, but cannot assume responsibility for the validity of product claims, or for typographical errors. The publishers also do not assume responsibility for product names, claims, or statements made by advertisers. Opinions expressed by authors are their own and may not reflect those of Dental Tribune International.



# Дифференцированный выбор методов установки внутрикостных дентальных имплантатов

И.К. Луцкая<sup>1</sup>, Т.Л. Шевела<sup>2</sup>, А.О. Коржев<sup>3</sup>

<sup>1</sup>ГУО «Белорусская медицинская академия последипломного образования»;

<sup>2</sup>Белорусский государственный медицинский университет;

<sup>3</sup>8-я городская клиническая стоматологическая поликлиника г. Минска

■ Бытующее у пациентов, а в ряде случаев и у врачей, мнение о существовании «самого лучшего» метода лечения (в любой области медицины) создает определенные затруднения в обеспечении высокой эффективности работы. Одна из проблем – достижение консенсуса между специалистом и пациентом, который требует гарантировать положительный результат даже в случае предполагаемых осложнений. Следующий момент – необходимость для стоматолога осваивать разные способы профессионального воздействия при сходной патологии. Иначе придется отказывать больному, отправляя его к более компетентному в данной области коллеге. В ряде случаев врач склоняется к конкретному виду манипуляций, которыми он владеет. Однако далеко не всегда подобная тактика

оказывается наиболее выигрышной для пациента, поскольку минимизировать риск ошибок и осложнений бывает возможно, лишь следуя путем оптимальных рекомендаций по выбору средств и методов лечения. Последние должны учитывать максимальное число параметров, влияющих на положительный результат медицинских вмешательств. Последовательность выполняемых манипуляций в наибольшей мере отражают протоколы ведения больных. Однако до выбора протокола необходимо определиться с конкретным методом, наиболее рациональным в конкретной клинической ситуации. Кроме того, требуется эрудированность специалиста в области имеющихся на медицинском рынке и разрешенных к применению устройств, материалов, медикаментов. Врач, удовлетворяющий названным качествам, способен обеспечить высокую эффективность работы [1–3].

При этом первой ступенью станет необходимость выбрать метод лечения в соответствии с общими критериями здоровья и характеристиками локального статуса.

Изложенная позиция в полной мере относится к перспективному разделу стоматологии – протезированию на имплантатах, которое включает операции на костных структурах [3–5].

На современном этапе развития стоматологии и челюстно-лицевой хирургии не возникает сомнений в целесообразности широкого внедрения методов имплантологического лечения. Достижения медицинского материаловедения обеспечивают качественные инструменты и материалы. Научные исследования позволяют дать обоснование оптимальным способам их использования [6–8]. Результатом является разработка новых подходов хирургического и ортопедического вмешательства. При этом наиболее распространенным является метод отсроченной, двухэтапной установки имплантатов. В силу своей научной обоснованности и клинической эффективности он признан классическим [9–11].

На фоне быстрого и активного продвижения методов протезирования на имплантатах одним из существенных недостатков являются необходимость дополнительных посещений, повторное выполнение манипуляций (например, обезболивание, разрезы мягких тканей), значимая общая продолжительность лечения.

Пути снижения числа посещений и сокращения общей продолжительности лечения освещаются в современной литературе. Один из вариантов – непосредственная установка имплантата в лунку удаленного зуба, что исключает необходимость повторного хирургического вмешательства, а также дополнительное посещение. Минимальное препарирование костной ткани уменьшает негативное влияние травмирующего фактора. В таких случаях могут использоваться как базальные одноэтапные, так и классические двухэтапные внутрикостные имплантаты [6, 12, 13].

Еще одна возможность экономии времени врача и пациента – использование монолитных имплантатов. Они не требуют отдельных посещений для «закрытия» и «открытия» внутрикостного элемента, поскольку имеют аналог абатмента в составе

данного устройства. Более того, в этом варианте возможно применение метода немедленной нагрузки, т.е. протезирование в ближайшие 3 дня после оперативного вмешательства [1, 3].

Таким образом, в качестве альтернативы следует рассматривать несколько методов установки дентальных имплантатов: одно- и двухэтапный, отсроченный или непосредственный [2, 7].

Метод ранней имплантации подразумевает установку имплантата в лунку непосредственно после удаления зуба. В зависимости от конструкции имплантата рассматриваются одноэтапные и двухэтапные методы.

Метод поздней (отсроченной) имплантации включает установку имплантата в сформированную костную ткань через 4–6 мес после удаления зуба. Методы отсроченной установки имплантата в зависимости от конструкции имплантата также могут быть одноэтапными и двухэтапными.

Реакция прилегающих к имплантату тканей (кости и слизистой оболочки) может быть различной в зависимости от примененного метода имплантации [4, 9, 11].

На основании проведенных операций с применением ранней и поздней установки дентальных имплантатов, оценки непосредственных и отдаленных результатов лечения и протезирования можно сделать вывод, что каждый из них имеет свои преимущества и недостатки.

Конструкции имплантатов постоянно совершенствуются и обновляются. При этом для каждой из них наиболее важным является обеспечение стабильности процессов остеоинтеграции. Даже при технически правильно выполненной операции и адекватном протезировании такие факторы, как развитие послеоперационного воспалительного процесса, анатомо-физиологические особенности органов и тканей челюстно-лицевой области, значительные жевательные нагрузки на имплантат, способны приве-

сти к нарушению процессов остеоинтеграции. Успех имплантации во многом зависит от правильного определения показаний к осуществлению данного вида реабилитационных мероприятий, выбора конструкции имплантата, подготовки полости рта, техники проведения оперативного вмешательства.

Анализ литературных данных и собственного клинического опыта позволил сформулировать цель и задачи выполненного исследования. Целью является разработка показаний к дифференцированному выбору методов оперативного вмешательства по установке дентальных имплантатов в зависимости от состояния костных структур и окружающих тканей.

## Материалы и методы

Объектом исследования явились 92 пациента, имеющих значительной продолжительности дефекты зубных рядов, которым проведены операции имплантации с последующей установкой несъемных или съемных протезов. Операция одноэтапной имплантации проведена у 55 пациентов, у 37 человек – двухэтапная.

В группах исследования женщины составили 48%, мужчины – 52%, при этом 47,5% были в возрасте до 45 лет, 52,5% – старше 45 лет.

Около 50% пациентов страдали полной вторичной адентией. При частичной адентии включенные дефекты зубных рядов составили 41,9%, концевые – 58,1%.

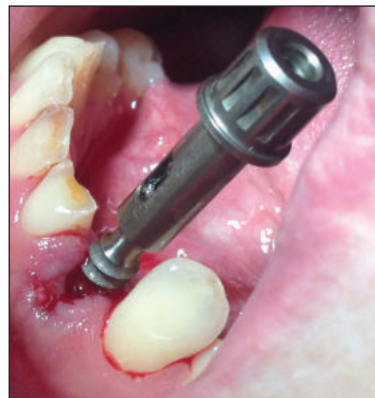

Рис. 1. Введение имплантата в лунку.

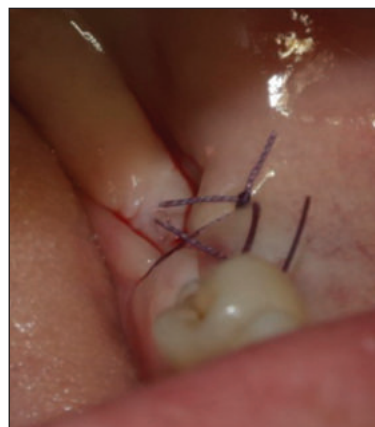

Рис. 2. Ушивание краев раны.

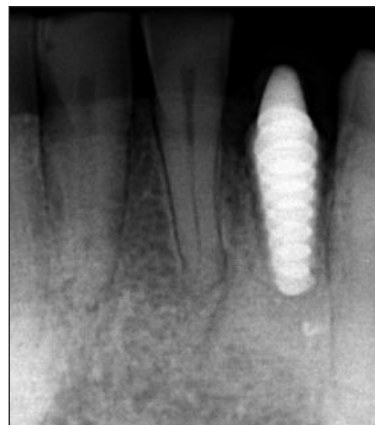

Рис. 3. Рентгенконтроль состояния кости.

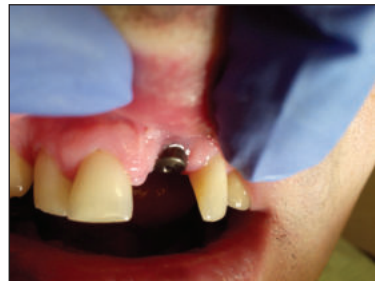

Рис. 4. Установка формирователя десны.

Реклама



**29–31 октября 2019**  
Санкт-Петербург,  
КВЦ «ЭКСПОФОРУМ»

## ДЕНТАЛ-ЭКСПО

### Санкт-Петербург

12-я Международная выставка  
оборудования, инструментов,  
материалов и услуг  
для стоматологии

Забронируйте стенд  
[dentalexpo-spb.ru](http://dentalexpo-spb.ru)  
[dental-expo.com/spb](http://dental-expo.com/spb)

Организаторы:

Компания МВК  
Офис в Санкт-Петербурге



+7 (812) 380 60 00  
dentalexpo@mvk.ru



**DENTALEXPO®**  
+7 (499) 707 23 07  
region@ dental-expo.com



Реклама

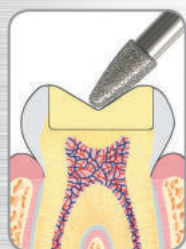


Формирование окклюзии  
в композитных реставрациях в  
области боковых зубов при помощи

# LAZYBUR

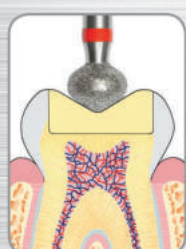
Д-р Михаэль Байер

- Спокойный, комфортный ход лечения
- Минимальные двигательные маневры
- Отсутствие необходимости в перехватах инструмента, перерастяжения щеки и перенапряжения руки оператора
- Эргономичность обращения
- Более быстрая и эффективная работа
- Расслабленный пациент и довольный клиент



### Практикуемое лечение

При использовании стандартных инструментов остроконечной формы необходимо выраженное боковое отведение инструмента, перерастягивающее щеку пациента и перенапрягающее руку врача.



### Лечение с помощью LazyBur

Весь объем движений выполняется в вертикальной плоскости минимальным количеством боковых движений – благодаря особой геометрии LazyBur.

NTI-Kahla GmbH • Rotary Dental Instruments Im Camisch 3 • D-07768 Kahla/Germany  
Tel. 036424-573-0 • e-mail: nti@nti.de • www.nti.de • www.nti-dental.ru

Было также выполнено 28 внутрикостных дентальных имплантаций при отсутствии отдельных зубов на нижней или верхней челюстях у 26 пациентов в возрасте от 19 до 60 лет. Критериями включения пациентов в исследование были следующие факторы: диагноз – частичная вторичная адентия, включенные одиночные дефекты; возраст старше 18 лет. Из 28 операций 9 были выполнены методом двухэтапной отсроченной внутрикостной дентальной имплантации, а 19 – по одноэтапной методике.

Определение показаний к выбору метода лечения в каждом конкретном случае осуществлялось на основании клинической картины: анамнез (общий, специальный); обследование мягких и твердых тканей; оценка зубного и пародонтального статуса; функциональная диагностика; анализ моделей; рентгенография. Осуществлялись прогноз имплантологического вмешательства в зависимости от причины потери зубов; оценка сохранившихся в прикусе зубов и их ортопедическая значимость.

Алгоритм клинического обследования пациента перед проведением дентальной имплантации позволяет:

- оценить гигиеническое состояние полости рта (как в целом, так и в области дефекта);
- дать детальную оценку состояния десны (отек, кровоточивость);
- определить электровозбудимость зубов, замыкающих дефект;
- оценить ширину и форму гребня альвеолярного отростка;
- оценить степень атрофии (как всей челюсти, так и участка, попадающего под имплантацию);
- определить высоту коронок и степень оголения корней рядом стоящих зубов.

Таким образом, предоставляется возможность индивидуального подхода к дифференцированному выбору метода дентальной имплантации в конкретной клинической ситуации.

План ортопедического лечения ориентирован на восстановление утраченных структур, функций и эстетики; предупреждение прогрессирования патологических процессов; сохранение имеющихся тканевых структур (твердые ткани зубов, кость, мягкие ткани); длительную функциональную полноценность ортопедической конструкции; возможность расширения протезной конструкции в будущем.

Поскольку срок службы имплантатов в значительной степени зависит от гигиенического состояния полости рта, важная роль отводилась обучению индивидуальной гигиене.

Пациентам предварительно проводили инструктаж по выполнению индивидуальной гигиены полости рта в ранний послеоперационный период. Затем контролирующую индивидуальную и профессиональную гигиену полости рта осуществляли каждые 1,5 мес.

Перед ортопедическим этапом проводились повторное обучение и контроль применения интердентальных средств гигиены: зубной нити, суперфлоссов, межзубных ершиков, стимуляторов. Осуществлялись комплексная подготовка полости рта к оперативным вмешательствам и динамическое наблюдение на протяжении всего срока реабилитации.

Хирургическая постановка имплантатов была ориентирована на запланированную ортопедическую конструкцию. Правильное положение имплантатов определялось визуально или по хирургическому шаблону.

Всем пациентам дентальную имплантацию осуществляли под местным обезболиванием раствором Ультракаин Д-С форте.

### Непосредственная двухэтапная дентальная имплантация

Под инъекционной анестезией производили разрез вдоль альвеолярного края с иссечением инфицированного участка слизистой оболочки вокруг корня зуба. Аккуратно распатором отслаивали слизисто-надкостничный лоскут. Затем выполняли щадящее удаление корня (зуба) с последующим гемостазом. Посредством имплантовода в лунку зуба ввинчивали имплантат с погружением ниже уровня альвеолярного гребня до 0,8 мм (рис. 1).

Края раны ушивали отдельными узловыми швами (рис. 2). Назначали антибактериаль-

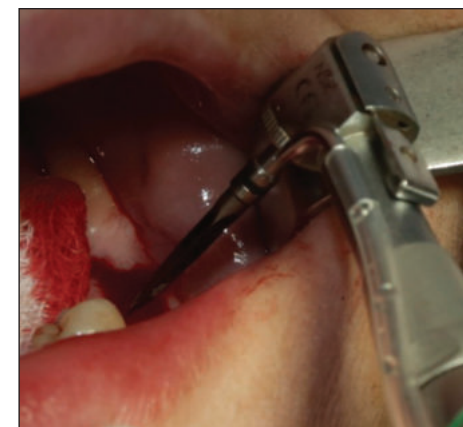

Рис. 5. Подготовка ложа пикообразным сверлом.

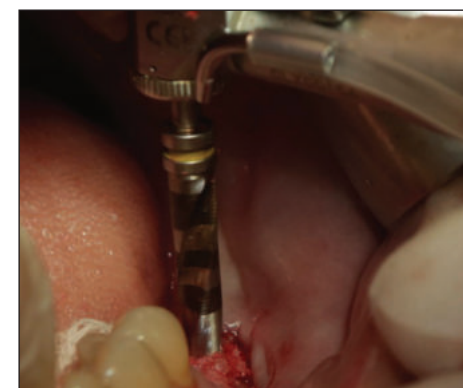


Рис. 6. Формирование костного канала.

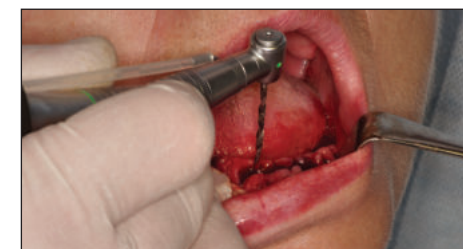

Рис. 7. Определение длины бикортикального имплантата.

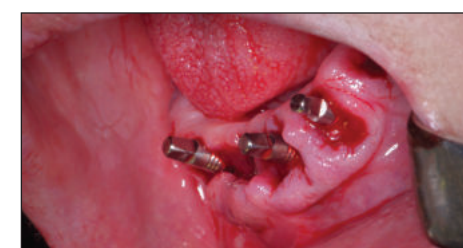


Рис. 8. Установка монолитных имплантатов.

ную и симптоматическую терапию. На область вмешательства применяли холод.

Второй этап вмешательства – установку формирователя десневой манжетки – выполняли через 6 мес после постановки имплантата, предварительно оценивали состояние костных структур на основании данных лучевых методов (рис. 3).

Под местным инъекционным обезболиванием иссекали участок слизистой оболочки над областью имплантата либо выкраивали и смещали слизисто-надкостничный лоскут базально.

Устанавливали формирователь десны соответственно толщине десны и ширине имплантата (рис. 4).

Дальнейшую работу осуществляли врач стоматолог-ортопед и зубной техник в соответствии с требованиями качественной фиксации, высокой эстетики и запросами пациента.

### Отсроченная двухэтапная имплантация

Операция по установке имплантата выполнялась через 3–6 мес после удаления зуба и начиналась с обеспечения доступа к альвеолярной кости. С этой целью под местной инфльтрационной анестезией выполняли разрез слизистой оболочки по альвеолярному гребню в области отсутствующего зуба до кости, после чего при помощи распатора отслаивали слизисто-надкостничный лоскут. Подготовку ложа под винтовой имплантат начинали пикообразным сверлом (рис. 5). Для дальнейшего препарирования и формирования направляющего канала используют фрезы (ротоконы). Завершают формирование костного канала сверлом с диаметром,



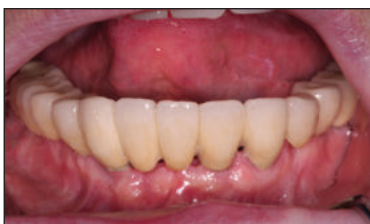

Рис. 9. Полный несъемный протез на имплантатах.

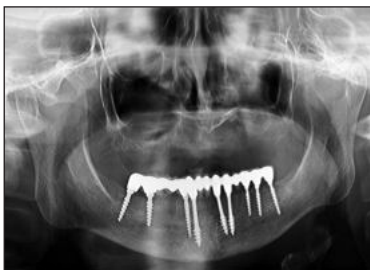

Рис. 10. Рентгенконтроль состояния костных структур.

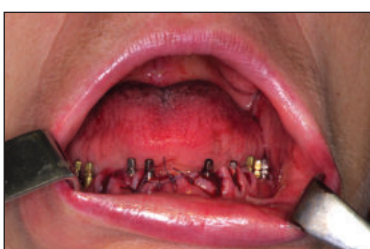

Рис. 11. Сочетание методов непосредственной и отсроченной установки имплантатов.

соответствующим размеру имплантата (рис. 6).

В подготовленное ложе имплантоводом устанавливали имплантат, канал которого закрывали заглушкой. На рану накладывали отдельные узловы швы, на область вмешательства назначали холод.

Второй этап операции – открытие внутрикостной части и формирование десны – выполняли через 5–6 мес аналогично описанному методу.

#### Непосредственная одноэтапная установка монолитного имплантата с немедленной нагрузкой

Под местной анестезией выполняли щадящее удаление зуба. Бикортикальные винтовые имплантаты устанавливали непосредственно в лунки удаленных зубов. При использовании базальных имплантатов длина имплантата определяется таким образом, чтобы его верхушка фиксировалась в противоположной кортикальной пластинке. Для этого тонким спиральным сверлом (диаметром 2 мм) намечали позицию верхушки имплантата (рис. 7). Наличие костной лунки зуба не требует дальнейшего увеличения диаметра костного канала.

С помощью имплантовода устанавливали одноэтапный (монолитный) имплантат (рис. 8). В области абатмента на рану накладывали отдельные узловы швы. На области вмешательства использовали холод. Назначали антибактериальную терапию.

В день операции дальнейшую работу осуществляют врач стоматолог-ортопед и зубной техник в соответствии с требованиями качественной фиксации, высокой эстетики и запросами пациента (рис. 9). Швы снимают на 7–8-е сутки.

#### Отсроченная одноэтапная имплантация

Под местной анестезией по альвеолярному гребню в области отсутствующего зуба производят разрез слизистой оболочки до кости и при помощи распатора отслаивают слизисто-надкостничный лоскут.

Начальное препарирование выполняли пикообразным сверлом. Дальнейшую подготовку ложа для винтового имплантата осуществляли сверлами возрастающего диаметра при скорости вращения 600 об/мин. Следующая манипуля-

Оценка ближайших результатов лечения (%); n=28			
Временной фактор	3–7 сут	14 сут	21 день
1. Субъективная оценка состояния пациента (болезненность)	21,4	0	0
2.1. Наличие отека мягких тканей	14,3	3,5	0
2.2. Признаки гиперемии слизистой оболочки	14,3	3,6	0
2.3. Кровоточивость слизистой оболочки в области имплантата	14,3	7,2	0
2.4. Оценка гигиенического состояния в области имплантата (отсутствие зубного налета)	100	85,7	100

ция предполагала ввинчивание однокомпонентного имплантата в подготовленное ложе посредством имплантовода. На рану накладывали отдельные узловы швы.

Пациента в день операции направляли к стоматологу-ортопеду для изготовления временной пластмассовой коронки (в течение первых 3 дней после операции) или постоянной керамической конструкции.

Обследование пациентов производилось через неделю, месяц, 3 мес, 6 мес и год. В период наблюдений при необходимости осуществлялись коррекция окклюзии, профессиональная гигиена полости рта, контроль индивидуальной гигиены. После 6 мес про-

водилась обязательная контрольная ортопантомография, при необходимости пациенты направлялись на 3D-исследования (рис. 10).

Основными критериями, по которым оценивали состояние дентального имплантата в костной ткани, считали:

- степень подвижности имплантата;
- наличие повреждений костной ткани;
- степень и темпы атрофии кости;
- состояние прилегающей к имплантату слизистой оболочки;

today → 6

Реклама



**SIGN UP NOW!**  
The world's dental e-newsletter

**DENTAL TRIBUNE**



**Stay informed  
on the latest news  
in dentistry!**

[www.dental-tribune.com](http://www.dental-tribune.com)

**dti** Dental  
Tribune  
International



- глубину кармана между имплантатом и слизистой;
- качество прилегания имплантата к соседним зубам;
- эффективность функциональной нагрузки;
- соотношение имплантата и анатомических образований.

В послеоперационном периоде (7–14 дней после операции) учитывали субъективные критерии: болевые ощущения от незначительной болезненности до выраженной локализованной боли.

### Результаты

Результаты обследования полости рта в ближайшие дни после изготовления полных или частичных протезов показали, что в 55% случаев пациенты испытывали незначительную болезненность, в 45% – локализованную боль. Наличие отека мягких тканей в области установки имплантата наблюдалось в 75% случаев, в 25% – отек в области слизистой альвеолярного отростка челюсти.

В 75% случаев зарегистрирована гиперемия слизистой оболочки в

области зубодесневого сосочка, в 25% – гиперемия маргинального края с кровоточивостью при зондировании. Объективное обследование установило, что подвижности имплантатов не отмечалось.

После проведения операции в контрольные сроки 3–4 мес отсутствовали болевые ощущения, воспалительные явления не наблюдались, имплантаты были неподвижны, костная ткань плотно прилежала по всей поверхности имплантата, гигиена полости рта в среднем

по показателю ОНI-S хорошая или удовлетворительная, признаков мукозитов и периимплантитов не выявлено.

В одном случае двухэтапной имплантации остеоинтеграции не произошло, имплантат находился в мягких тканях и был удален.

Оценка критериев качества установки дентальных имплантатов через 6 мес показала, что как при двухэтапной, так и одноэтапной операции отсутствовали болевые ощущения, воспалительные явления не на-

блюдались, имплантаты были неподвижны, костная ткань плотно прилежала по всей поверхности имплантата.

Оценка эстетического состояния свидетельствовала, что цвет и форма искусственных коронок не нарушены, ортопедические супраконструкции сохранены, неподвижно фиксированы, окклюзия равномерная.

Проведенный анализ состояния протезов в сроки наблюдений от 6 мес до 1 года после проведения операций свидетельствовал, что частота обращений по поводу удаления имплантата в результате отсутствия остеоинтеграции составила 1,04% случаев.

Применение базальной (бикортикальной) имплантации позволяет произвести установку имплантатов без отслаивания слизисто-надкостничного лоскута (трансгингивально), а также непосредственно в лунки удаленных зубов сразу после их удаления. Этот метод является малоинвазивным способом хирургического лечения, что позволило существенно снизить число посещений и длительность послеоперационного периода.

У пациентов, которым проводилось постоянное динамическое наблюдение (при условии качественной гигиены), жалобы на болевые ощущения через 14 сут отсутствовали (см. таблицу).

Отек мягких тканей в первые 14 сут после операций дентальной имплантации наблюдался у всех пациентов. На 21-й день в 100% случаев отек мягких тканей отсутствовал. Воспалительные явления через 14 сут отсутствовали в 96,6% случаев, имплантаты во всех случаях были неподвижны, состояние послеоперационной раны удовлетворительное. Заживление без осложнений, отсутствие кровоточивости при высоком уровне гигиены на 21-й день отметили в 100% случаев.

У пациентов без рационального индивидуального ухода за полостью рта констатировались жалобы на боль на всем протяжении наблюдения: 3–7 дней – 56,7% случаев, 14 сут – 33,3%, 21 день – 10%. Признаки воспалительных явлений в первые дни регистрировались в 3 раза чаще, чем в основной группе. В 33,3% случаях отмечалась кровоточивость слизистой оболочки в области имплантата в срок 21 день.

Полученные результаты являются основанием для заключения о необходимости проведения кроме профессиональной гигиены полости рта качественного ухода за протезами.

Спустя 1 год наблюдений субъективно пациенты отмечали отсутствие болевой реакции. Гиперемия слизистой оболочки, окружающей имплантат, и кровоточивость десны при зондировании выявлены в 1 случае. Глубина зондирования в области установленного имплантата составила 2–3 мм. При анализе рентгенограмм отметили, что в 27 случаях костная ткань плотно прилежит к поверхности имплантата, имплантаты установлены вертикально, патологические изменения отсутствуют. В 1 случае выявили отсутствие костной ткани в области имплантата на два витка резьбы, что является нормой.

Имплантаты были клинически неподвижны или подвижность в пределах физиологической податливости тканей. Воспаление десны, костные карманы, боли и повреждение пограничных областей отсутствовали; имплантаты несли полноценную функциональную нагрузку в качестве опоры зубного протеза.

### Заключение

По данным Всемирной организации здравоохранения отмечается неуклонный рост числа лиц трудо-

Реклама

ENDPOINT

[www.endpoint.com/en](http://www.endpoint.com/en)

The **BIG** international  
update in endodontics

# Arnaldo Castellucci

Friday-Saturday  
10.00 AM - 6.00 PM

25/26  
October  
2019

Florence, Italy



#### Topics to be discussed:

Endodontic re-treatments in implant era. | Endodontic failures | "four hands" Endodontic treatment | correct working length | predictable outcomes and long term success in Endodontics | magnifications. | The new biocompatible materials. | The applications of ultrasonics in Endodontics. | NiTi instruments | CBCT in endodontics | Micro-Surgical Endodontics | important anatomical structures | Anesthesia and control of the bleeding | Management of soft tissues | Crypt management | obturation | Suture and the early removal of the suture | Projection of videos of surgical procedures performed in different quadrants | LIFE-DEMO on real teeth mounted on a resin manikin

This big international update in endodontics by Dr. Arnaldo Castellucci will be held in one of the most beautiful venues of Firenze city – the old historical building "Convitto della Calza". This is a wonderful place located at the entrance to Florence close to Boboli gardens, Palazzo Pitti and Ponte Vecchio.

In partnership with

dti | Dental  
Tribune  
International

ADA CERP®  
Continuing Education Recognition Program

Tribune Group GmbH is an ADA CERP Recognized Provider. ADA CERP is a service of the American Dental Association to assist dental professionals in identifying quality providers of continuing dental education. ADA CERP does not approve or endorse individual courses or instructors, nor does it imply acceptance of credit hours by boards of dentistry.



способного возраста с полной или частичной утратой зубов. Кроме нарушения функций жевания и речи, адентия приводит к изменениям анатомо-топографических пропорций лица и лицевого скелета, прогрессирующей атрофии и остеопорозу челюстей, атрофии жевательных и мимических мышц, дисфункции височно-нижнечелюстных суставов.

Таким образом, лечение людей, страдающих адентией, является не только актуальной междисциплинарной задачей терапевтической, ортопедической и хирургической стоматологии, но и социальной проблемой. Задачами реабилитации должны считаться:

- восстановление функции жевания и речи;
- профилактика атрофии и остеопороза челюстей;
- максимально возможное сокращение сроков функциональной адаптации больных к зубным протезам;
- создание условий для эффективной социальной адаптации больных полной адентией.

Оценка отдаленных результатов дентальной имплантации показала, что проведение гигиенических мероприятий обеспечивает благоприятное течение постоперационного лечения.

Комплексное терапевтическое, хирургическое и ортопедическое лечение позволяет минимизировать воспалительные послеоперационные осложнения.

Обязательным условием высокой эффективности результатов лечения является правильный выбор оптимальных показаний для оперативного вмешательства.

Метод ранней (непосредственной) одноэтапной установки имплантата показан сразу после удаления зуба без клинических признаков воспаления в окружающих тканях, без изменений костных структур (констатируемых с помощью лучевых методов исследования), в области верхушки корня и при желании пациента провести все вмешательства в одно посещение. Линия десны не должна находиться в зоне, открывающейся при улыбке. Используются бикортикальные имплантаты.

Метод ранней двухэтапной установки имплантата показан в тех ситуациях, когда сохранен уровень десны, нет атрофии альвеолярного края, слизистая не истончена. Отсутствуют клинические признаки патологического процесса в апикальной области. На рентгенограмме определяется интактный периодонт на всем протяжении. Требования эстетичности не являются преобладающими.

Метод отсроченной одноэтапной трансгингивальной установки имплантата показан в тех ситуациях, когда максимально краткие сроки изготовления протеза, а не эстетика являются основным требованием пациента, а после удаления зуба прошло 3–6 мес. Важно, чтобы линия улыбки не открывала границу ортопедической конструкции и десневого края.

Метод отсроченного одноэтапного введения имплантата с отслоением слизисто-надкостничного лоскута показан при аномальной форме альвеолярного края (узкий, неровный), истонченной слизистой оболочке десны. Эстетика – не главное требо-

вание пациента, важнее сокращение сроков лечения. Линия улыбки скрывает границу конструкции и десны.

Метод отсроченной двухэтапной имплантации показан в тех же ситуациях, когда после удаления зуба прошло не менее 3–6 мес, отсутствуют признаки воспалительного процесса, на рентгенограмме полностью восстановлена структура кости, не определяется очагов резорбции. Важный фактор – требование эстетики.

При наличии дефекта зубных рядов большой протяженности возможно одновременное использование непосредственной и отсроченной установки имплантатов различных конструкций (рис. 11).

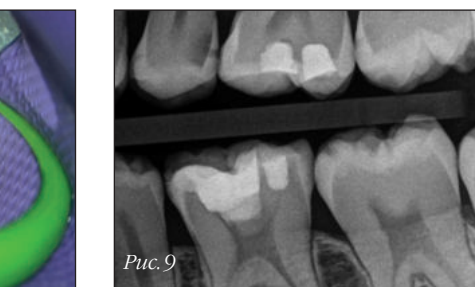
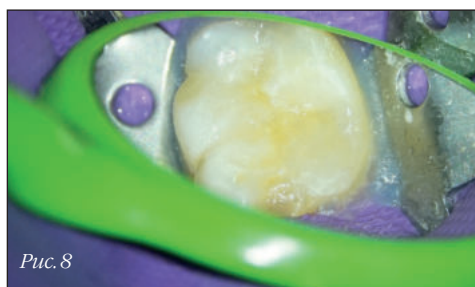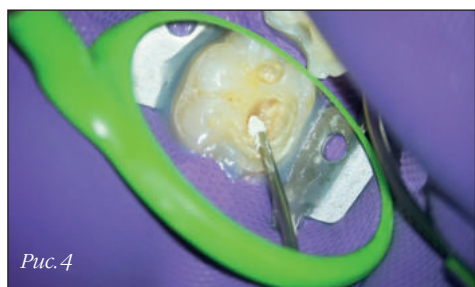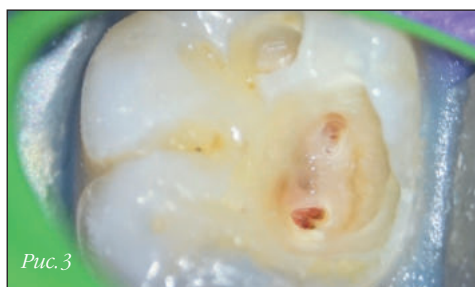
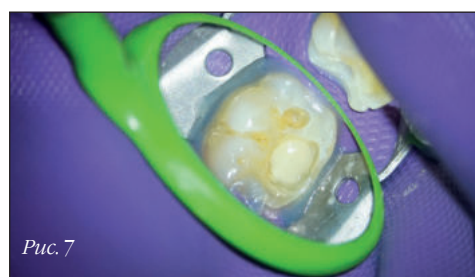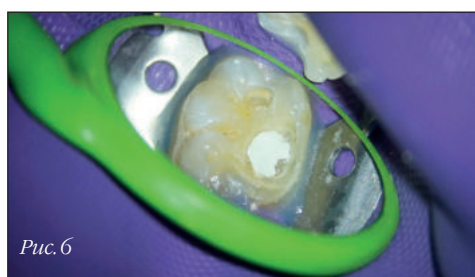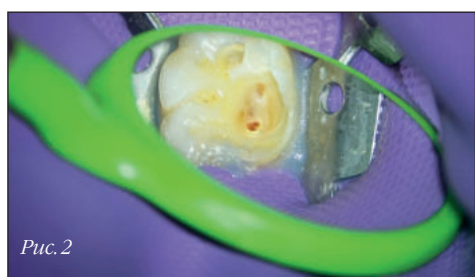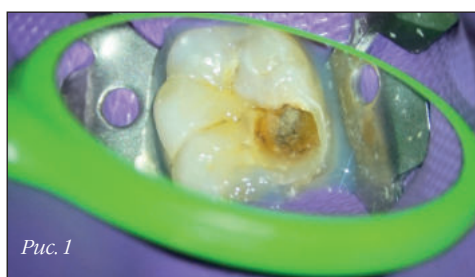В ряде случаев решающим фактором для выбора метода лечения может оказаться стоимость работы, что связано с финансовыми возможностями пациента.

При соблюдении перечня указанных показаний и противопоказаний, а также точном использовании техники выполнения приведенных оперативных вмешательств риск осложнений бывает минимальным. ■

**Литература**  
 1. Идэ С., Идэ А. Немедленная нагрузка. Мюнхен, 2013.  
 2. Луцкая И.К., Андреева В.А., Бортукевич С.П. и др. Метод одноэтапной дентальной имплантации с немедленной нагрузкой. Инструкция МЗ Республики Беларусь № 059-0615 от 04.09.2015.  
 3. Полуян П.В. Одноэтапная концепция: философия, особенности и протокол имплантации. Медицинский алфавит (Стоматология №2), 2014; 7: 18–24.  
 4. Параскевич В. Дентальная имплантация. Введение в специальность. Стоматологический журнал. 2000; 4: 8–10.  
 5. Wörtche R. An alternative method for sinus floor elevation. EDI 2013; 1 (9): 80–4.  
 6. Кулаков О.Б. Особенности одномоментной дентальной имплантации. Институт стоматологии. 2003; 1: 115–6.  
 7. Луцкая И.К., Походенко-Чудакова И.О., Шевела Т.Л. Метод хирургической подготовки пациента к изготовлению ортопедической конструкции с опорой на дентальный имплантат. Инструкция Министерства здравоохранения Республики Беларусь № 042-0515 от 04.09.2015.  
 8. Aykas Yasar. Особенности индивидуальной гигиены полости рта у пациентов с дентальными имплантатами. Стоматологический журнал. 2014; 2: 32–3.  
 9. Китаев В.А. Клинико-биохимическая оценка результатов дентальной имплантации. Автореф. – дис. канд. мед. наук. М.: Изд-во МГМСУ, 2007.  
 10. Хоббек Д.А., Уотсон З.М., Сизн Л.Д.Д. Руководство по дентальной имплантологии. М.: Медпресс-информ, 2010.  
 11. Ranzelbofer P et al. Harmonious integration. EDI 2013; 1 (9): 60–7.  
 12. Маланчук В.А., Мамедов Э.А. Непосредственная дентальная имплантация. Киев: ЦСТРМ, Киев, 2008.  
 13. Kopp S, Kopp W. Comparison immediate Vs. delayed basal implants. JMOSt 2008; 7 (1): 116–22.

## Прямое покрытие пульпы как консервативный метод сохранения ее витальности

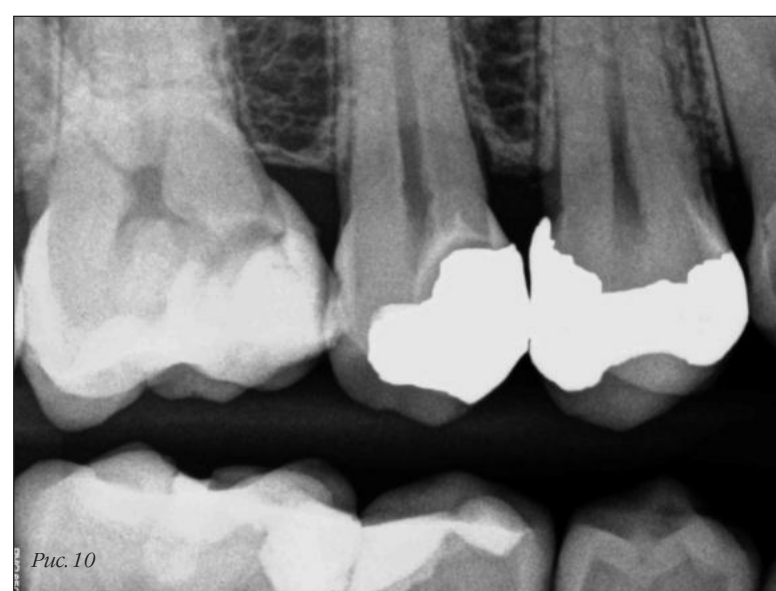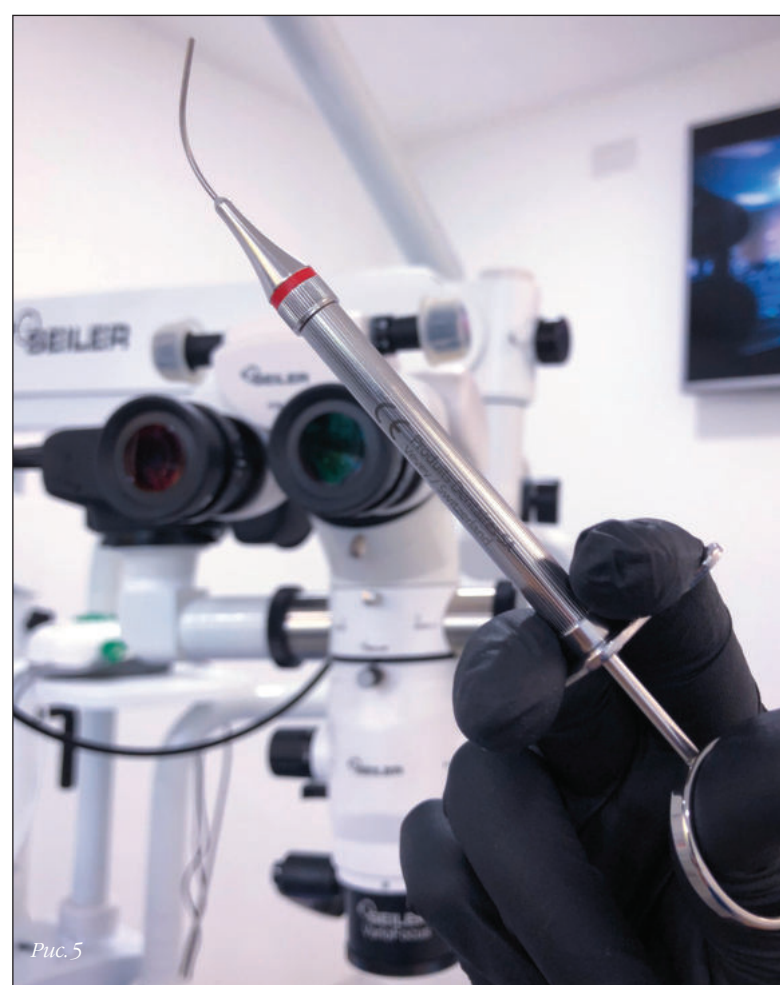
Дженнер Аргета, Гватемала



■ В идеале конечной целью любого стоматолога, выполняющего процедуру реставрации зуба и/или его эндодонтическое лечение, должно быть сохранение витальности пульпы и полное восстановление функций зуба без причинения пациенту дискомфорта. Пульпа отвечает за питание, иннервацию и иммунную активность, т.е. обеспечивает защиту зуба и сигнализирует о наличии внешней угрозы для его здоровья [1].

Причиной обнажения пульпарной ткани может стать как кариес, так и механическое воздействие в ходе реставрации или ортопедической реабилитации зуба. Вариантами лечения в подобных случаях являются эндодонтическое вмешательство и удаление зуба: первый вариант предпочтителен, тогда как второго следует всеми силами избегать, чтобы сохранить стоматологическое здоровье пациента и естественную функциональность его зубных рядов [2–4].

Третий вариант – биологический метод сохранения жизнеспособности пульпы, подразумевающий прямое покрытие пульпы, не прямое покрытие пульпы (при частичном обнажении пульпы) и частичную или полную пульпотомию: такой подход позволяет сохранить витальность зуба, его ноцицептивную и иммунную функцию. Благодаря этому (по-



мимо прочих факторов) зубы, не подвергавшиеся эндодонтическому лечению, служат пациентам дольше, нежели эндодонтически леченные зубы [2, 5, 6].

Представлены два случая обнажения пульпы при удалении кариозных тканей. В обоих случаях прямое покрытие пульпы позволило сохранить витальность зубов. Процедура покрытия пульпы подробно описана в рамках первого клинического случая. Во

втором случае велось длительное наблюдение, в ходе которого рентгенологически установлено, что под материалом для покрытия пульпы полностью сформировалась минерализованная ткань. Метод лечения в обоих случаях был одним и тем же.

today → 8



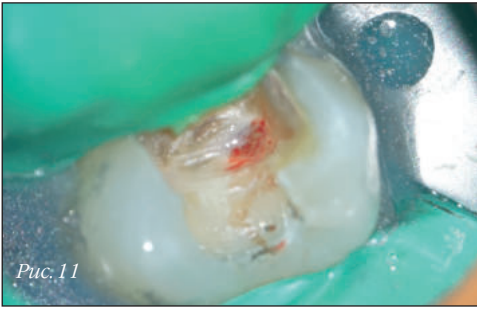

Рис. 11

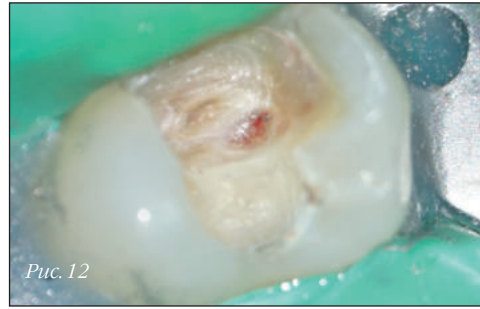


Рис. 12

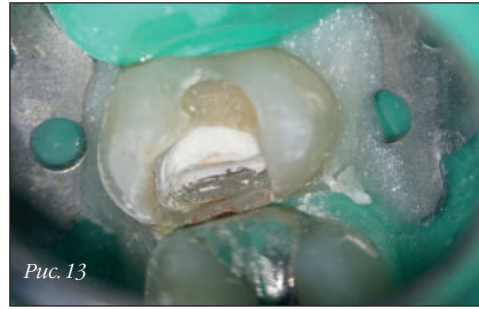

Рис. 13

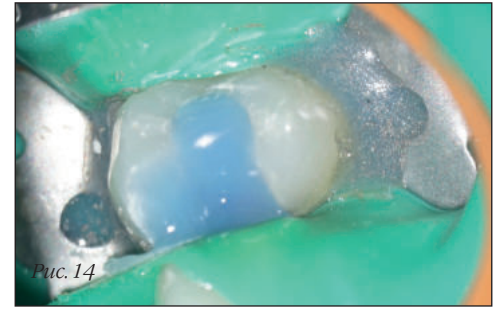

Рис. 14

### Клинический случай 1

Пациент 24 лет обратился в клинику с жалобой на периодическую боль в области зуба 19 (рис. 1). Диаг-

нозировали обратимый пульпит. Полностью изолировав зуб, удалили пораженные ткани, причем в ходе процедуры дважды имело место об-

нажение пульпы с минимальным кровотечением (рис. 2). Кровотечение остановили, на 10 с прижав к поврежденным участкам ватный там-

пон, смоченный стерильным физиологическим раствором. Полость продезинфицировали с помощью гипохлорита натрия 2,5% (рис. 3), за-

тем использовали минерал триоксид агрегат (MTA, Produits Dentaires) для прямого покрытия пульпы (рис. 4). Материал вносили с помощью микроапликатора MAP System (Produits Dentaires), который позволяет точно наносить материал на обнаженную пульпу, избегая стенок полости, так как цвет зуба с течением времени может измениться вследствие контакта с MTA (рис. 5, 6). Покрыв MTA обнаженную пульпу и глубокие участки пульпарной стенки полости, внесли в полость фотополимеризуемую пасту гидроксида кальция, которую использовали для защиты MTA (рис. 7) перед окончательным восстановлением зуба в рамках того же посещения стоматолога (рис. 8, 9). Спустя 7 дней симптомы полностью исчезли, зуб нормально реагировал при тестировании на чувствительность. В подобных клинических случаях можно рассчитывать, что через 6–9 мес после лечения рентгенограмма подтвердит формирование минерализованной ткани под MTA [7].


### Клинический случай 2

Пациент 35 лет обратился в клинику с жалобой на периодически возникающую боль в области зуба 4. Диагностировали обратимый пульпит. Лечение витальной пульпы было проведено так же, как и в первом случае (рис. 10–12), за исключением того, что установку окончательной реставрации отложили на более поздний срок. Вместо этого установили временную реставрацию из рентгенопрозрачного материала. Такой подход позволил проконтролировать толщину MTA и нанести его точно на уровне перфорации, сохранив чистоту дентинных стенок для обеспечения качественной адгезии реставрации (рис. 13–15). Сообщалось, что доля успешных результатов лечения витальной пульпы может снижаться при установке окончательной реставрации через 2 дня после исходной процедуры [8]. Использование инструментов MAP System очень способствует точному и надежному нанесению MTA при прямом и непрямом покрытии пульпы или ее частичной или полной экстирпации. В данном случае окончательную реставрацию установили через 5 дней после исходной процедуры; к этому моменту все симптомы полностью исчезли. Спустя 9 мес на уровне покрытия пульпы сформировалась минерализованная ткань. Была сохранена витальность зуба, который не демонстрировал никаких симптомов (рис. 16).

Ключом к успеху консервативного лечения пульпы является постановка правильного диагноза. Прогноз наиболее благоприятен в случае пациентов с обратимым пульпитом без спонтанной или продолжительной зубной боли в анамнезе [9]. Общеизвестно, что спонтанная боль или боль по ночам связана с наличием необратимого воспаления пульпы [10, 11]. В подобных случаях успех прямого покрытия пульпы может быть под вопросом [12], хотя существуют исследования, показывающие, что лечение витальной пульпы дает положительные результаты и в этой ситуации [2, 13–15].

Что касается долгосрочного успеха консервативного лечения пульпы, то он во многом зависит от качества

Реклама



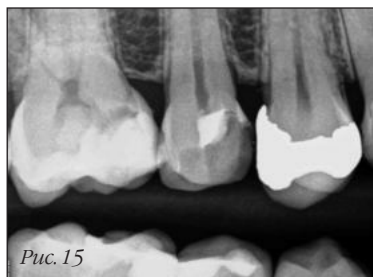
Dental Tribune International

The World's  
Dental Marketplace

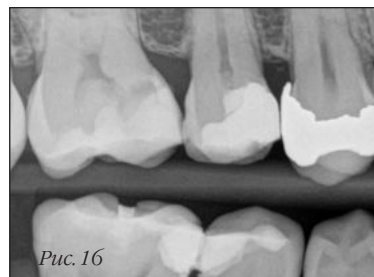[www.dental-tribune.com](http://www.dental-tribune.com)

dti Dental Tribune International





краевого прилегания окончательной реставрации. Именно это, наряду с исключением бактериального загрязнения в ходе процедуры, позволяет избежать последующего воспаления пульпарной ткани [4, 16]. Доля успешных результатов лечения ви-



тальной пульпы с применением МТА при продолжительности наблюдения до 10 лет составляет более 80% [17] – весьма высокий показатель для такого длительного срока.

Сегодня стоматологи все чаще прибегают именно к консерватив-

ному лечению пульпы. Этому, безусловно, способствуют понимание значимости пульпарной ткани для сохранения здоровья и функциональности зубов, совершенствование методов лечения и материалов, позволяющих сохранить витальность пульпы, а также экономические факторы, которые влияют на принятие решений во многих странах, где пациенты склонны отказываться от эндодонтического лечения в силу его стоимости [2, 18].

**От редакции:** список литературы можно получить в издательстве.



**Доктор Дженнер Аргета (Jenner Argueta)** получил степень доктора стоматологии на стоматологическом факультете гватемальского Университета Сан-Карлос в 2011 г., а в 2014 г. окончил в этом же учебном заведении магистратуру по эндодонтии. Доктор Argueta является старшим преподавателем на кафедре эндодонтии Университета им. Мариано Гальвеса (Гватемала) и президентом Гватемальской академии эндодонтии. С 2011 г. он ведет частную практику, специализируясь на микроэндодонтии и микрореставрационной стоматологии.

## Биоактивные материалы для obturации корневых каналов

Профессор Богдан Шумилович, доктор Владимир Ростовцев, доктор Лиана Адантс, доктор Андрей Фонштейн, доктор Евгений Станиславчук, Россия

### Введение

В опубликованных ранее (2012, 2013 гг.) клинических случаях мы описывали характеристики и клинические возможности использования систем ROEKO GuttaFlow и GuttaFlow 2 (COLTENE), основным компонентом которых является полидиметилсилоксан, линейный полимер диметилсилоксана [1–3]. Химические свойства данного соединения определяют и свойства изготовленных на его основе материалов. Количество единиц мономера диметилсилоксана в структуре полимера может достигать 15 тыс. При изменении длины полимерной цепи можно добиться различных его свойств. Так, с увеличением длины цепи увеличивается и вязкость вещества, что соответствует переходу от высокотекучей жидкости, подобной газу, к более вязким маслам и, в итоге, к резиноподобным веществам [3–5].

### Методика холодной obturации с биоактивными силерами и филерами

Системы GuttaFlow и GuttaFlow 2 работают по принципу абсолютной биологической инертности. Все материалы и вещества, используемые в клинической стоматологии, можно условно разделить на три большие группы:

- Биологически инертные: не взаимодействуют с окружающими тканями.
- Биологически резорбируемые: при контакте с окружающими тканями происходит их абсорбция и/или разрушение.
- Биологически активные: при контакте с окружающими тканями оказывают на них то или иное влияние.

Ввиду растущего интереса практикующих врачей и исследователей к биоактивным методам obturации корневых каналов компания COLTENE разработала биоактивную систему свободно текучей гуттаперчи [6–8]. Система была основана на ранее разработанных GuttaFlow и GuttaFlow 2 и обладала всеми преимуществами предшественников. Систему GuttaFlow bioseal (рис. 1) создавали в соответствии со следующей формулой: силер + свободно текучая гуттаперча + биостекло, в итоге она состояла из следующих компонентов:

- основа, состоящая из гуттаперчи (в форме порошка с размером частиц менее 30 микрон), оксида цинка и фосфата бария;
- биостекло;
- силер с полидиметилсилоксаном, силиконовым и парафиновым

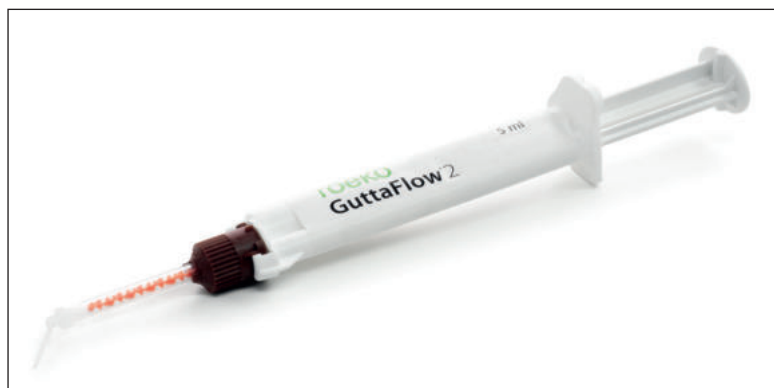

Рис. 1. Система GuttaFlow bioseal.

маслами, диоксидом цинка (рентгеноконтрастное вещество), платиновым активатором, окрашивающими пигментами и кристаллами серебра (для бактерицидного эффекта).

Указанные выше компоненты обеспечивали системе дополнительные полезные свойства по сравнению с GuttaFlow, а именно:

- отсутствие необходимости механической компакции;
- наличие пролонгированного бактерицидного эффекта;
- obturация по принципу «нет нагревания – нет усадки» (при твердении, наоборот, происходит расширение материала на 0,2%);
- отличная текучесть;
- простота и быстрота клинического применения;
- способность абсорбировать кристаллы гидроксиапатита на поверхности частиц биокристаллов (важность этого свойства и его определяющее влияние на клиническую эффективность системы объясняется ниже).

Свойства биостекла как материала, который можно использовать в непосредственном контакте с костной тканью, впервые были описаны в 1969 г. [9]. Оно состоит из кремния, оксида кальция, гидроксифосфатов и фосфатов натрия. Сегодня благодаря выраженному остеиндуктивному эффекту биостекло широко используется в медицине (в частности, в травматологии и стоматологии). Благодаря высокому значению pH, биостекло также обладает сильными антибактериальными свойствами. Таким образом, материал GuttaFlow bioseal может оказывать уникальное физическое, химическое и биоактивное действие, заключающееся в образовании кристаллов гидроксиапатита, основного структурного элемента минерализованных тканей зуба. Это обеспечивает максимальное качество obturации и вы-

сокую биологическую совместимость материала [10, 11].

Как уже было указано, GuttaFlow bioseal содержит мелкодисперсную гуттаперчу, полидиметилсилоксан, платиновый активатор, цирконий, серебро (консервант) и красители. В дополнение к этим компонентам новый материал также содержит мелкодисперсные частицы биоактивного керамостекла, способствующие формированию на поверхности гидроксиапатита, который, в свою очередь, обеспечивает отличную адгезию и плотность obturации. Кроме этого, наличие в составе биокерамики частиц серебра, по некоторым данным, может способствовать «консервации» корневого канала. На настоящий момент только минерал триоксид агрегат и биостекло обладают подобными свойствами в стимуляции регенеративных процессов [12, 13].

### Результаты 7-летнего наблюдения после obturации зуба с использованием системы GuttaFlow 2

Корневые каналы зуба 45 (рис. 2) obturировали с использованием си-

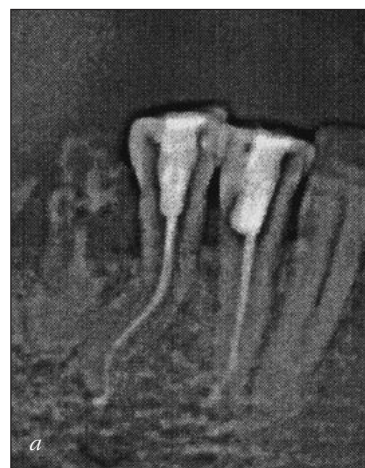

Рис. 2: а – контрольная рентгенограмма после obturации, б – рентгенограмма через 7 лет.

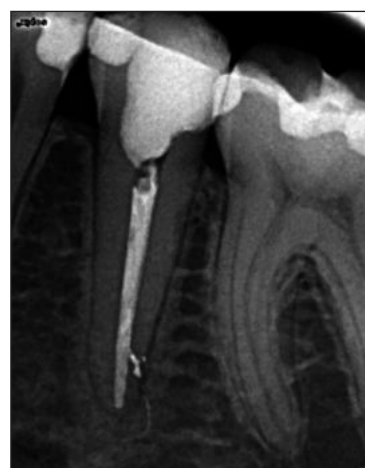
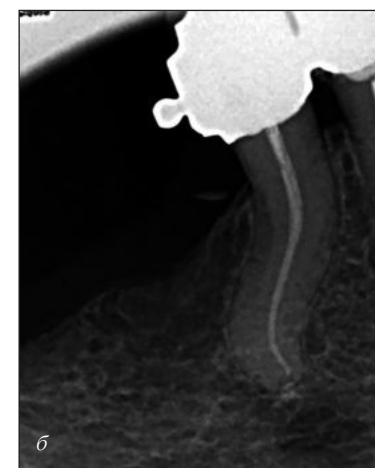
Рис. 3. Контрольная рентгенограмма зуба 35 после obturации.

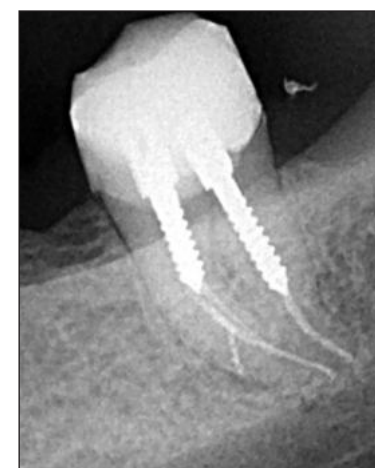

Рис. 4. Контрольная рентгенограмма зуба 46 после obturации.

стемы GuttaFlow 2, после чего он в течение 7 лет служил опорой бюгельного протеза, т.е. испытывал дополнительную окклюзионную нагрузку. Очевидно, что незначительное выведение пломбировочного материала за верхушку не повлияло

на состояние периапикальных тканей. В то же время материал не был абсорбирован, что подтверждает его абсолютную биологическую инертность.

today → 10

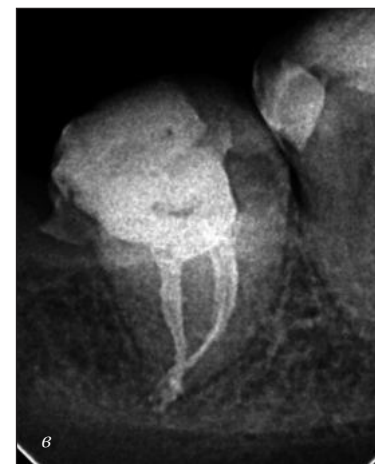
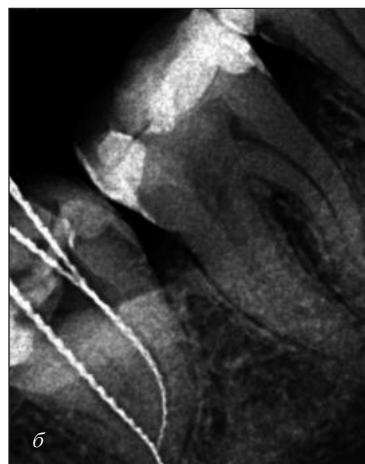
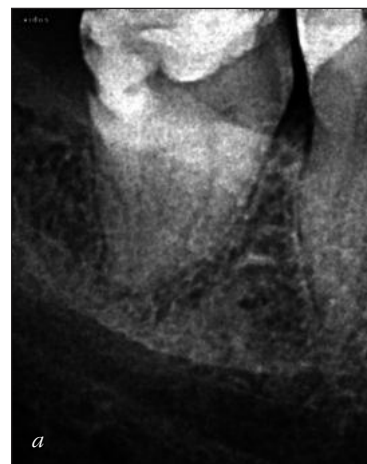Рис. 5: а – изначальная ситуация; б – сильно искривленные корневые каналы; в – после obturации.