

AD



Seconda classe seconda divisione trattata con dispositivo Carriere Motion e gli allineatori Nuvola: case report

Saverio Padalino

Introduzione

In letteratura ortodontica sono stati descritti diversi tipi di apparecchi ortodontici per correggere le seconde classi dentali mediante distalizzazione molare superiore. Tra questi i più conosciuti sono le trazioni extra-orali, gli elastici intermascellari di II classe, apparecchi intramascellari ed intermascellari. Se si escludono gli apparecchi osteo-supportati, ogni altra apparecchiatura dento-supportata ha degli effetti collaterali che devono essere accuratamente gestiti: gli elastici intermascellari di seconda classe favoriscono la retroclinazione degli incisivi superiori, la proclinazione degli incisivi inferiori, la post-rotazione del piano oclusale, l'estrusione dei molari inferiori; gli apparecchi intrama-

scellari (come Pendulum e Distal-jet), se non gestiti correttamente, possono perdere ancoraggio e spostare in avanti gli incisivi superiori, aumentando l'overjet. Ormai da alcuni anni è stato

proposto l'utilizzo del Carriere Motion appliance (Fig. 1) per la correzione della II classe in una maniera del tutto innovativa.

> pagina 10

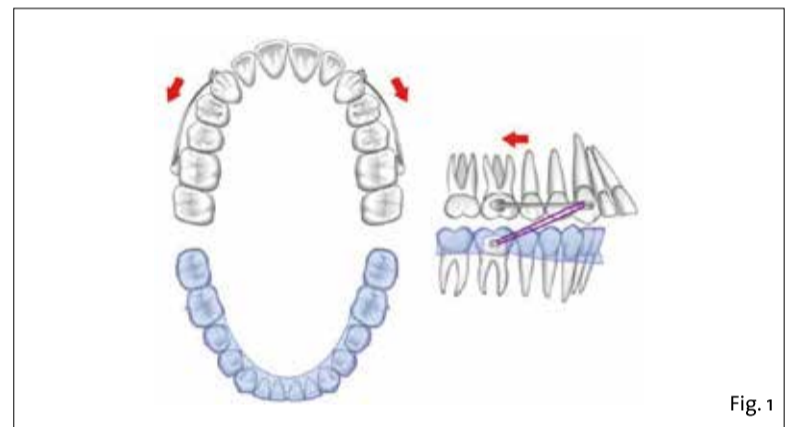


Fig. 1 - Carriere motion di II classe.

La cefalometria 3D nella pratica ortodontica: continuiamo a parlarne

Giovanna Perrotti

Introduzione

Lo studio dei rapporti morfologici si è evoluto da un'iniziale fase di craniometria, una metodica antropologica tridimensionale per la misurazione del cranio e della testa, alla cefalometria su telera-diografia, che rappresenta ancora oggi lo standard of care per lo studio radiologico bidimensionale del cranio.

Infatti per l'ortodontista è necessario conoscere le relazioni reciproche delle più importanti unità funzionali della faccia (base cranica, mascellari, denti). L'analisi cefalometrica viene utilizzata per confrontare un paziente con i propri simili, utilizzando degli standard ricavati da una popolazione campione.

Lo scopo, infatti, è quello di confrontare un paziente con una popolazione normale di controllo, in modo da rilevare differenze tra i rapporti dentofacciali del paziente e quelli dei soggetti della sua razza o del suo gruppo etnico. Può essere utile immaginare il fine dell'analisi cefalometrica come la valutazione dei rapporti, sia orizzontali che verticali, delle cinque componenti più importanti della faccia. In rapporto

al tipo d'analisi cefalometrica applicata, il risultato può variare in base al metodo di localizzazione delle strutture dello scheletro facciale, alla scelta dei punti cefalometrici e ai valori di riferimento con i quali paragonare quelli ottenuti; tali dati di confronto o predefiniti possono essere chiamati con molti termini: ideali, normali, medi, standard e la scelta dell'uno piuttosto che dell'altro termine risulta essere ininfluente sul concetto di base.

Sono state introdotte numerose analisi per la valutazione dei soggetti disgnatici e per la comprensione delle implicazioni che queste analisi possono avere sulla progettazione e sulle finalità del trattamento ortodontico. Ciascuna metodica permette al clinico di capire e di conoscere i limiti e le possibilità per la pianificazione di un trattamento ideale per quel singolo paziente. Il dilemma che ci si è sempre posti è stato quello di capire quale sia l'analisi migliore per quantificare, in termini oggettivi, le relazioni spaziali nel contesto dei complessi craniofacciale e dentofacciale.

> pagina 7



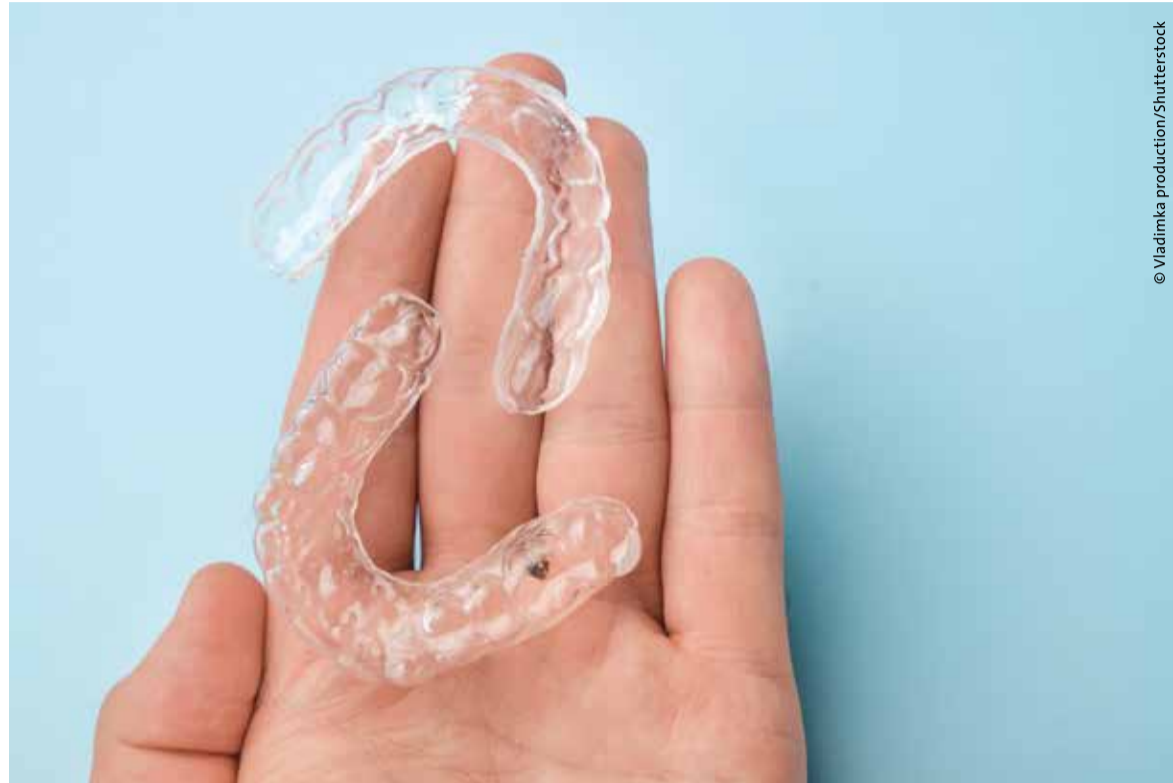Ortodonzia fai da te: attenzione alle false illusioni

Eravamo a Roma il 27 gennaio 2018 alla Tavola Rotonda, organizzata da Raoul D'Alessio al Policlinico Gemelli, con il patrocinio di SIDO, SUSO e Università Cattolica del Sacro Cuore. Per la prima volta si parlava urbi et orbi della "Terapia ortodontica senza diagnosi: il paziente verso l'autodeterminazione" quasi a precludere quella che sarebbe stata una modalità dilagante di aziende produttrici di allineatori trasparenti che oggi, nel 2022, si rivolgono direttamente ai pazienti bypassando il professionista che diventa a tutti gli effetti un "prestanome virtuale" perché non fa diagnosi, esegue quanto stabilito da un clin check anonimo, convinto di avere maggiori opportunità di lavoro, ignaro della responsabilità medico-legale che pesa sulle sue spalle.

Le cose vanno più o meno così: l'azienda pubblicizza il trattamento ortodontico con allineatori trasparenti e acquisisce nuovi pazienti con campagne marketing. I suddetti pazienti prenotano online un appuntamento gratuito e si recano presso il dentista partner per una scansione intraorale negli orari messi a disposizione. L'azienda dà in dotazione uno scanner intraorale con cui viene eseguita una scansione digitale del paziente e inviata ai laboratori aziendali che provvedono alla elaborazione del piano di trattamento. Gli allineatori vengono spediti direttamente al paziente che si presenta nello studio indicato dall'azienda, gli vengono fatti gli attachment a cui seguono visite di controllo in remoto tramite un'app. Per ogni prestazione è previsto un compenso economico per l'operatore, al quale l'azienda dice che è esonerato da qualsiasi responsabilità medica relativa al piano di trattamento e all'esito dello stesso, cosa assolutamente falsa.

Peccato che ci siano delle criticità difficilmente superabili a partire dal Decreto Legislativo del 24 febbraio 1997, n.46, art.21 che recita "È vietata la pubblicità verso il pubblico dei dispositivi che, secondo disposizioni adottate con decreto del Ministro della Sanità, possono essere venduti soltanto su prescrizione medica o essere impiegati eventualmente con l'assistenza di un medico o di altro professionista sanitario". Ne consegue che alcune aziende produttrici di allineatori trasparenti, dispositivi medici su misura a tutti gli effetti, quando fanno pubblicità sui vari canali compresi i social, stanno compiendo un atto illecito, come denunciato da Andrea Senna, presidente CAO Milano, che ha convocato e conferito con il direttore marketing di una di queste aziende.

Altra criticità, e non da poco, è la diagnosi, che in questi casi viene fatta non si sa bene da chi, ma l'art.13 del Codice Deontologico, Prescrizione a fini di prevenzione,



© Vladimka production/Shutterstock

diagnosi, cura e riabilitazione, parla chiaro "La prescrizione a fini di prevenzione, diagnosi, cura e riabilitazione è una diretta, specifica, esclusiva e non delegabile competenza del medico, impegna la sua autonomia e responsabilità e deve far seguito a una diagnosi circostanziata o a un fondato sospetto diagnostico". Quindi il dentista che non ha fatto diagnosi compie un atto contrario al Codice deontologico, sul quale ha giurato al momento dell'iscrizione all'Ordine, e dunque è soggetto a procedimento disciplinare.

Continuando questa disanima, arriviamo alla responsabilità medico-legale che, a differenza da quanto sostenuto da tali aziende, è a carico dell'operatore, vale a dire di chi esegue materialmente il trattamento ortodontico nel proprio studio o nello studio fornito dall'azienda. Ci si può chiedere come mai tanti odontoiatri non abbiano ben chiaro il rischio a cui vanno incontro quando si sa che la legge non ammette ignoranza e verrebbe da dire "Cari colleghi, perché fate gli interessi dell'azienda e non i vostri?". Anche Gianluigi D'Agostino, presidente CAO Torino e Tesoriere nazionale FNOMCeO, ha già convocato due odontoiatri che collaborano con una di queste aziende e dovranno rispondere del loro operato contrario al Codice Deontologico. La questione di cui siamo discutendo è arrivata prontamente alla CAO nazionale già da mesi ed è stata subito presa in seria considerazione dal presidente Raffaele Iandolo che il 20 novembre 2021 ha inviato una nota a tutte le CAO provinciali nella quale scrive "Non posso esimermi dall'evidenziare che tale iniziativa sembra presentare elementi di criticità; in particolare essa va a incidere sulla dignità dell'esercizio professionale dell'odontoiatra e sulle eventuali connesse responsabilità medico-legali inerenti alla diagnosi finalizzata al tratta-

mento o alla cura. Altro aspetto delicato risulta essere la possibilità da parte di un'azienda di inviare dispositivi medici su misura direttamente ai pazienti. Appare evidente che risulterebbero esserci i presupposti per la sussistenza di una lesione dell'indipendenza e dell'autonomia professionale nella diagnosi e nella terapia, ovvero nella predisposizione del piano di trattamento. Inoltre occorre altresì evidenziare che l'aspetto economico (preventivo e tariffe) verrebbe gestito da soggetti terzi, anziché dal professionista. Ciò detto, in considerazione della rilevanza della fattispecie trattata, sarà cura di questa Commissione Albo Odontoiatri Nazionale di intraprendere le necessarie relazioni istituzionali con il Ministero della Salute al fine di segnalare e monitorare gli aspetti sopraccitati e altri possibili risvolti. In conclusione, visto che bene primario per la professione odontoiatrica resta ed è sicuramente la tutela della salute del cittadino, si invitano le Commissioni Albo Odontoiatri, nell'ambito della loro competenza territoriale, a svolgere una funzione di certazione, vigilanza e segnalazione nei confronti dei propri iscritti rispetto ai rischi derivanti dalla suddetta iniziativa".

A questa nota ne seguiranno altre, ma nel frattempo la CAO nazionale ha incontrato il Direttore generale dei Dispositivi medici presso il Ministero della Salute, per porre l'attenzione e intervenire su una modalità di terapia ortodontica ad alto rischio di sicurezza per i pazienti, vittime di pubblicità ingannevole che ingelosisce con appuntamenti gratuiti, regalo del primo aligner, ricezione delle mascherine "comodamente a casa", prezzi "giusti", piccole rate mensili, il tutto senza dare reali garanzie, bypassando il ruolo del professionista che magicamente scompare dalla scena, al quale vengono negate competenza e formazione, mero esecutore di un piano

di terapia deciso da altri.

Come Ortodontista di lungo corso, mi corre l'obbligo di ricordare che l'Ortodonzia è una branca odontoiatrica molto difficile in termini di diagnosi, terapia e responsabilità medico-legale, spesso attuata su pazienti in età evolutiva o in adulti con condizioni parodontali critiche, verso i quali abbiamo anche una responsabilità clinica in vista di un miglioramento futuro. Gli allineatori trasparenti sono solo uno dei mezzi terapeutici che presuppongono comunque una sostanziale conoscenza della materia, acquisita nei lunghi anni di studio e formazione, e come tutti hanno dei limiti che dobbiamo conoscere e che spesso il dentista generico prende sottogamba, a suo rischio e pericolo. Prima di formulare un piano di terapia, che chiamiamo clin check, è fondamentale partire dalla diagnosi, e questo va spiegato ai pazienti che rischiano di affidarsi ad aziende che mirano esclusivamente al profitto ma che sono molto bravi nel marketing: come le sirene di Ulisse, metà donne e metà pesce, con il volto di donne affascinanti che attiravano gli uomini con il loro irresistibile canto per poi divorarli e riempire la scogliera con cumuli di ossa. Ma l'eroe acheo si fece legare all'albero della nave in modo da poter ascoltare la voce delle sirene senza cedere al loro inganno.

Chissà se anche noi riusciremo a resistere all'illusione che fa scivolare la nostra Professione verso una triste deriva commerciale?

Patrizia Bianucci

ORTHO TRIBUNE
The World's Orthodontic Newspaper • Italian Edition

PUBLISHER AND CHIEF EXECUTIVE OFFICER - Torsten R. Oemus

CHIEF CONTENT OFFICER - Claudia Duschek

DENTAL TRIBUNE INTERNATIONAL GMBH

Holbeinstr. 29, 04229 Leipzig, Germany

Tel.: +49 341 48 474 302 | Fax: +49 341 48 474 173

General requests: info@dental-tribune.com

Sales requests: mediasales@dental-tribune.com

www.dental-tribune.com

Material from Dental Tribune International GmbH that has been reprinted or translated and reprinted in this issue is copyrighted by Dental Tribune International GmbH. Such material must be published with the permission of Dental Tribune International GmbH. Ortho Tribune is a trademark of Dental Tribune International GmbH.

All rights reserved. © 2022 Dental Tribune International GmbH. Reproduction in any manner in any language, in whole or in part, without the prior written permission of Dental Tribune International GmbH is expressly prohibited.

Dental Tribune International GmbH makes every effort to report clinical information and manufacturers' product news accurately but cannot assume responsibility for the validity of product claims or for typographical errors. The publisher also does not assume responsibility for product names, claims or statements made by advertisers. Opinions expressed by authors are their own and may not reflect those of Dental Tribune International GmbH.

Supplemento n. 1

di Dental Tribune Italian Edition
Anno XVIII Numero 3, Marzo 2022

MANAGING EDITOR

Patrizia Gatto

CONTRIBUTI

D. Azzollini, P. Bianucci, J. Booth, F. Cardarelli, S. Ceci, N. Cirulli, G. Coloccia, B. Day, G. Dipalma, D. Di Venero, A. D. Inchingolo, A. M. Inchingolo, F. Inchingolo, Z. Kruti, G. Malmangi, V. Montenegro, L. Nucci, S. Padalino, G. Palmieri, A. Patano, G. Perrotti, C. Pezzolla, F. Piras.

REDAZIONE ITALIANA

Tueor Servizi Srl - redazione@tueorservizi.it
C.so Enrico Tazzoli, 215/13 - 10137 Torino

Tel.: 011 3110675 - 011 3097363

GRAFICA - Tueor Servizi

GRAPHIC DESIGNER - Giulia Corea

STAMPA

Reggiani Print S.r.l.

Via D. Alighieri, 50

21010 Brezzo di Bedero (VA)

COORDINAMENTO DIFFUSIONE EDITORIALE

ADDRESSVITT srl

PUBBLICITÀ

Alessia Murari

[alessia.murari@tueorservizi.it]

UFFICIO ABBONAMENTI

Tueor Servizi Srl

C.so E. Tazzoli 215/13 - 10137 Torino

Tel.: 011 3110675 | Fax: 011 3097363

segreteria@tueorservizi.it

Copia singola: euro 3,00



ORTHO TRIBUNE EDIZIONE ITALIANA FA PARTE DEL GRUPPO DENTAL TRIBUNE INTERNATIONAL CHE PUBBLICA IN 25 LINGUE IN OLTRE 90 PAESI

È proibito qualunque tipo di utilizzo senza previa autorizzazione dell'Editore, soprattutto per quanto concerne duplicati, traduzioni, microfilm e archiviazione su sistemi elettronici. Le riproduzioni, compresi eventuali estratti, possono essere eseguite soltanto con il consenso dell'Editore. In mancanza di dichiarazione contraria, qualunque articolo sottoposto all'approvazione della Redazione presuppone la tacita conferma alla pubblicazione totale o parziale. La Redazione si riserva la facoltà di apportare modifiche, se necessario. Non si assume responsabilità in merito a libri o manoscritti non citati. Gli articoli non a firma della Redazione rappresentano esclusivamente l'opinione dell'Autore, che può non corrispondere a quella dell'Editore. La Redazione non risponde inoltre degli annunci a carattere pubblicitario o equiparati e non assume responsabilità per quanto riguarda informazioni commerciali inerenti associazioni, aziende e mercati e per le conseguenze derivanti da informazioni erronee.

Gli ortodontisti ritengono che il Covid-19 possa cambiare in modo permanente la loro professione

GEDDA, Arabia Saudita: un recente studio, condotto da ricercatori del settore dentale del Batterjee Medical College dell'Arabia Saudita, ha cercato di capire meglio come i lockdown legati al Covid-19 hanno influenzato la pratica ortodontica in Medio Oriente. Secondo i risultati ottenuti, la maggior parte degli ortodontisti ritiene che la pandemia avrà un effetto duraturo sul modo in cui vengono gestiti i pazienti e molti prevedono una riduzione del flusso di pazienti in futuro.

Per lo studio, il team di ricerca ha distribuito un questionario online tra gli ortodontisti e gli specialisti in ortodonzia in Arabia Saudita, Emirati Arabi Uniti, Oman, Kuwait e Qatar. Sono state registrate un totale di 315 risposte: 205 da ortodontisti uomini e 110 da ortodontiste donne. Gli specialisti in ortodonzia costituivano il 32% del campione e il resto erano consulenti ortodontici o titolari di studi. Le risposte sono state raccolte tra aprile e dicembre 2020.

Previsioni di cambiamenti significativi nella fornitura di servizi ortodontici

Negli ultimi due anni la pandemia di Covid-19 ha continuato ad avere un impatto sulla capacità dei professionisti del settore dentale di fornire cure in modo tradizionale e questa è stata una sfida per loro. Studi precedenti avevano indicato che le tradizionali visite di persona potevano essere sostituite dalla teledentistry e godevano ancora di un tasso di accettazione da parte dei pazienti relativamente alto, mentre gli strumenti di monitoraggio da remoto poteva ridurre significativamente il numero di visite di persona di cui un paziente ortodontico ha bisogno senza che venga compromesso il risultato del trattamento.

Nel loro studio i ricercatori hanno scoperto che l'88% degli intervistati ritiene che il Covid-19 modificherà in modo permanente il modo in cui vengono gestiti i pazienti, mentre il 78% ha affermato che in futuro avranno meno pazienti a causa della pandemia. Nonostante ciò, una netta maggioranza (68%) non pensa che il Covid-19 influirà sulla fattibilità dell'ortodonzia andando avanti come specialità odontoiatrica.

Mentre l'89% dei partecipanti ha affermato che la pandemia ha avuto un impatto negativo sul proprio reddito, ci sono stati comunque alcuni risvolti positivi a livello più personale: l'88% ha riferito di essere rimasto entusiasta della sua professione e il 66% ha affermato che i lockdown hanno effettiva-

mente migliorato la loro vita sociale e le relazioni con la famiglia e gli amici.

Lo studio, intitolato "Perceived

impact of the Covid-19 pandemic on orthodontic practice in the Middle East" è stato pubblicato online il 10 novembre 2021 sul *Journal of Phar-*

macy and BioAllied Sciences.

Brendan Day
Dental Tribune International



© verbaska/Shutterstock

f22 ALIGNER

stay aligned ;)

Un mood comunicativo **fresh new**, che trasmette la leggerezza del trattamento con allineatori rispetto all'ortodonzia tradizionale.

Nuovi **strumenti di marketing** per il tuo studio forniti da Sweden & Martina, che ti aiuteranno a proporre F22.

Un **sito tutto nuovo** per aiutarti a spiegare ai tuoi pazienti l'importanza di allineare i denti, anche da adulti.



Una **nuova campagna social** dedicata al paziente, che potrà condividere con altri i suoi risultati.

Un nuovo contenitore per gli allineatori, **originale e resistente**, parte di un packaging rinnovato in ogni minimo dettaglio.



sweden & martina

Management ortodontico delle trasposizioni dentali

Daniela Azzollini¹, Zamira Kruti¹, Sabino Ceci¹, Assunta Patano¹, Carmela Pezzolla¹, Giuseppina Malcangi¹, Fabio Piras¹, Alessio Danilo Inchingolo¹, Gianna Dipalma¹, Angelo Michele Inchingolo¹, Valentina Montenegro¹, Ludovica Nucci², Giovanni Coloccia¹, Giulia Palmieri¹, Nunzio Cirulli¹, Filippo Cardarelli¹, Daniela Di Venere¹, Francesco Inchingolo¹.

¹U.O.C. di Odontostomatologia del Policlinico di Bari, Direttore Prof. Gianfranco Favia; Scuola di Specializzazione in Ortognatodonzia, Direttore Prof. Francesco Inchingolo; Dipartimento Interdisciplinare di Medicina D.I.M. Università degli Studi di Bari "Aldo Moro".

²Università degli Studi della Campania Luigi Vanvitelli, Napoli.

Abstract

La trasposizione dentale è una rara anomalia dentale che consiste nell'inversione posizionale, parziale o totale, di due denti adiacenti della stessa arcata. È un evento che si verifica più frequentemente nel mascellare superiore rispetto all'inferiore e coinvolge maggiormente il sesso femminile. La trasposizione dentale ha un'etiologia multifattoriale dove un ruolo importante è ricoperto dalle cause genetiche e dalle cause ambientali. La diagnosi deve essere accurata e precisa ed è doveroso accompagnare esami radiografici all'esame clinico. Per quanto riguarda il trattamento, la scelta ricade sul mantenere ed allineare i denti in posizione trasposta, o ripristinare la posizione dei denti trasposti.

Introduzione

La trasposizione dentale è una anomalia di posizione che consiste nello scambio, parziale o totale, di due denti adiacenti della stessa arcata. Il dente più frequentemente coinvolto è il canino superiore con eruzione ectopica mesiale all'incisivo laterale o distale al primo premolare mascellare¹. La trasposizione dentale è di solito accompagnata da altre anomalie dentali quali l'inclusione degli incisivi, l'agenesia degli incisivi laterali, incisivi laterali conoidi, denti ruotati o dilacerati².

Epidemiologia

La trasposizione dentale è un fenomeno raro che si osserva maggiormente nei pazienti di sesso femminile. La trasposizione canina unilaterale è molto più comune di quella bilaterale (79%)¹. Alcuni autori hanno riscontrato una propensione alla trasposizione unilaterale soprattutto per i quadranti del lato sinistro³; altri invece non hanno riscontrato differenze significative a riguardo⁴.

Classificazione

Secondo la classificazione di Peck e Peck del 1995, la trasposizione nel mascellare superiore può essere identificata in cinque sottotipi:

1. canino - primo premolare;
2. canino - incisivo laterale;
3. canino - primo molare;
4. incisivo centrale;
5. incisivo laterale.

La trasposizione canino-primo premolare è la varietà clinica più frequente (71%), seguita dalla trasposizione tra canino-incisivo laterale (20%)⁵.

Esistono altri casi di trasposizione, estremamente rari, non inclusi nella classificazione del 1995, come ad

esempio quella tra canini e secondi molari⁶.

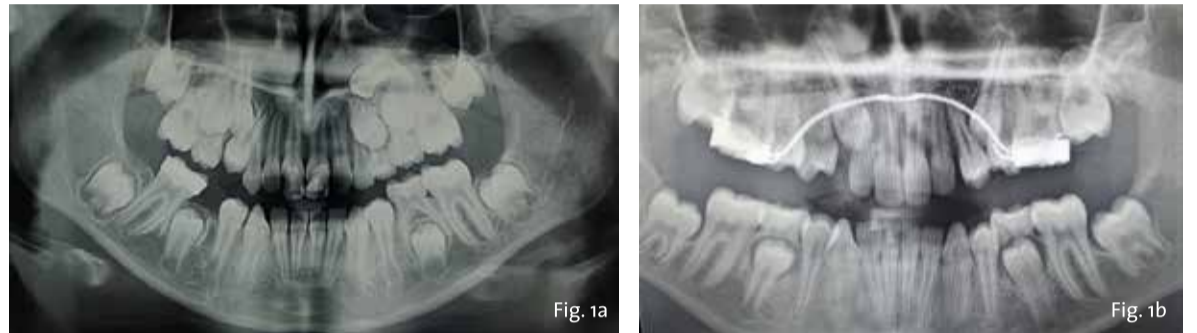La letteratura è concorde nell'affermare che la trasposizione sia un evento che si verifica più frequentemente nel mascellare superiore rispetto all'inferiore^{2,5}. Gli autori suggeriscono che ciò sia da attribuire alla diversa densità ossea dei due mascellari. L'osso mascellare, essendo più poroso, è caratterizzato da una maggiore incidenza di trasposizione, con un'ampia varietà di quadri clinici^{4,5}. In contrasto, l'elevata densità ossea della mandibola rappresenta un fattore di protezione nei confronti della trasposizione⁴. Infatti, la trasposizione mandibolare più frequente è quella che avviene tra canini e incisivi laterali, poiché l'osso è meno denso rispetto ai settori posteriori⁷.

Esistono variazioni della fisiologica sequenza di eruzione dentale che possono simulare la trasposizione, in questi casi si parla di "pseudo-trasposizione". Ad esempio, casi di eruzioni ectopiche multiple, oppure la presenza di premolari sovranumerari che erompono tra il primo e il secondo molare mascellare, possono essere confusi con la trasposizione⁸.

Eziologia

La trasposizione dentale sembra avere una etiologia multifattoriale dove un ruolo importante è ricoperto dalle cause genetiche e dalle cause ambientali⁹. Alcuni Autori avvalorano maggiormente la teoria genetica¹⁰, sostenendo che un'alterazione nello sviluppo dentale produca, contestualmente alla trasposizione, varie anomalie dentali, quali ad esempio: agenesie dentali, incisivi laterali conoidi, etc.^{2,7,11}. Inoltre, l'interessamento bilaterale dello stesso dente, la presenza di trasposizione dentale in pazienti sindromici, come nella sindrome di Down¹² o nella displasia cleidocranica¹³, il riscontro dell'anomalia in gemelli monozigoti¹⁴, sono altre evidenze che possono confermare l'etiologia genetica. In Figg. 1a, 1b è riportato un interessante caso di due gemelle eterozigoti che mostrano entrambe trasposizione canino-premolare mascellare e ritenzione canina.

I fattori ambientali che maggiormente causano alterazioni del percorso eruttivo di un dente permanente determinando anomalie di posizione, sono principalmente i traumi dento-facciali in dentizione decidua^{15,16}. In particolare, i traumi a livello degli incisivi potrebbero causare spostamenti in senso distale degli incisivi laterali mascellari e quindi la migrazione erronea mesiale dei canini permanenti. Anche l'estrazione precoce



Figg. 1a,1b - RX-OPT della paziente 1 (A) e della paziente 2 (B) gemelle di anni nove e mezzo entrambe in trattamento ortodontico intercettivo. Si nota la particolare e contemporanea presenza sia della trasposizione canina-premolare sia della ritenzione canina superiore.

degli incisivi centrali, oppure del primo molare, può favorire la migrazione opportunistica del canino verso il sito dell'estrazione, agevolando così l'insorgere della trasposizione.

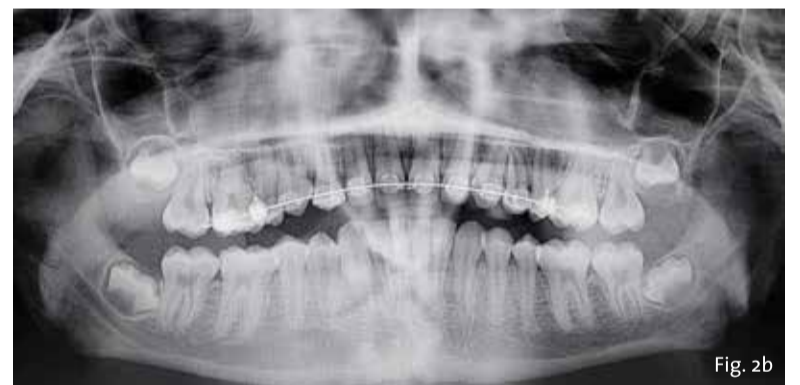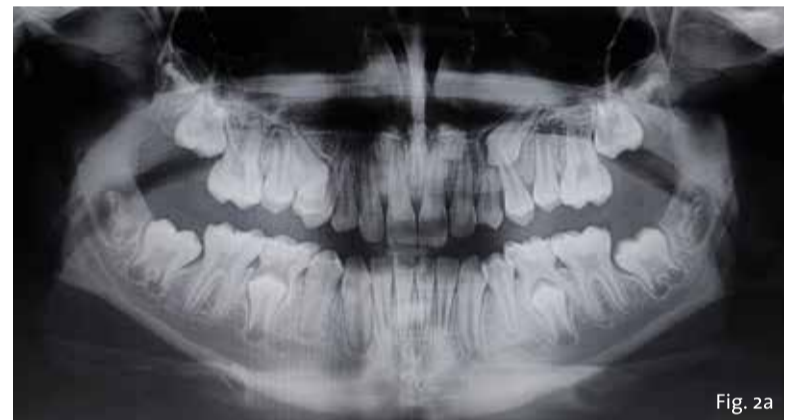Diagnosi

La trasposizione dentale può essere facilmente individuata tramite l'esame clinico intraorale e la palpazione dell'area delle radici dei denti corrispondenti. Tuttavia, un ulteriore esame radiologico (radiografie panoramiche o endorali) è auspicabile e solitamente raccomandato⁴. Con quest'ultimo tipo di indagine è possibile, inoltre, distinguere una trasposizione "completa", quando si ha uno scambio completo di posizione dei denti coinvolti, da una forma "incompleta", in cui lo scambio coinvolge le sole corone mentre le radici permangono nella loro normale sede¹². L'uso della tomografia a fascio conico (TC cone-beam) può essere adottato per le trasposizioni complesse, per valutare i rapporti reciproci dei denti trasposti e la qualità dell'osso che li circonda¹⁷.

Terapia

La trasposizione dentale rappresenta una delle sfide più ardue per l'ortodontista. Il fine principale del trattamento ortodontico è quello di correggere la posizione dei denti trasposti e raggiungere una occlusione funzionale ed esteticamente adeguata. Per ottenere tale risultato, è doveroso eseguire una meticolosa diagnosi e adottare un approccio multidisciplinare che orienti verso il piano di trattamento più individualizzato ed efficace^{18,19}. Infatti, nella maggior parte dei casi in cui il canino è trasposto, viene alterata sia la guida occlusale sia l'estetica del sorriso^{20,21}. Inoltre, per prevenire qualsiasi tipo di danno ai denti e alle strutture di supporto devono essere tenuti in considerazione diversi fattori quali: l'età del paziente, l'estetica, la compliance del soggetto, il supporto parodontale e la durata del trattamento^{22,23}.

Non esiste un protocollo consoli-



Figg. 2a, 2b: Rx-OPT iniziale di una paziente di anni dieci con trasposizione canino-premolare 1.3-1.4 e ritenzione canina dell'elemento 23 (A); Rx-OPT in corso di trattamento della stessa paziente, in cui è mostrata la risoluzione ortodontica con mantenimento dei denti trasposti nel primo quadrante (B).

dato per la trasposizione, poiché ogni soluzione deve essere individualizzata per caso specifico. Tuttavia, il timing diagnostico è indispensabile per l'orientamento decisionale^{24,25}. In letteratura esistono diverse opzioni cliniche:

1. Trattamento intercettivo per le trasposizioni dentali diagnosticate precocemente (intorno ai 6-8 anni) e con le radici limitrofe alla sede fisiologica. Se presente il dente deciduo, se ne consiglia l'estrazione guidando così l'eruzione del dente trasposto nella posizione corretta. Inoltre, è raccomandato mantenere lo spazio di estrazione con un arco linguale o una barra transpalatale.
2. Allineamento dei denti nella loro posizione trasposta e successivo camouflaggio (Figg. 2a, 2b).

3. Estrazione di uno o entrambi i denti trasposti e successiva terapia ortodontica. Questa strategia è auspicabile quando ci sono altre problematiche come l'affollamento o le carie dentali.
4. Correzione ortodontica intrarcata degli elementi dentali trasposti. Questa soluzione richiede tempi di trattamento molto lunghi, aumentando così il rischio di riassorbimento radicolare dei denti e perdita di osso^{17,26}.

L'orientamento terapeutico è influenzato da vari fattori, come ad esempio:

- La morfologia dentale. Quando si decide di mantenere la trasposizione per poter effettuare un camouflaggio soddisfacente, occorre valutare attentamente la morfologia e la salute degli elementi da trattare²⁷.

- L'occlusione. Se il canino viene sostituito dal primo premolare la morfologia radicolare deve essere tale da permettere di ottenere una guida "canina" simmetrica o una guida di gruppo funzionale²⁸.
- L'estetica facciale. Quando si esegue l'allineamento ortodontico è importante considerare il prognatismo facciale sia se si è deciso di mantenere o correggere la posizione degli elementi trasposti sia in caso di estrazioni.
- Lo stato di sviluppo e la posizione radicolare. La dimensione vestibolo-linguale dell'osso alveolare spesso non è adatta a supportare il movimento radicolare di due denti adiacenti specialmente se sono completamente erotti. La compressione e la frizione generati durante la correzione possono causare danni iatrogeni come il riassorbimento radicolare o problematiche parodontali²⁹⁻³¹.
- La durata del trattamento e il rapporto costo/beneficio^{18,26,32}.

Di seguito, in Fig. 3, è proposto uno schema decisionale semplificato per la scelta di trattamento più opportuna in caso di trasposizione canino-premolare.

Conclusione

La trasposizione dentale è un'anomalia dentale di posizione rara ad eziologia multifattoriale. Esistono diverse forme cliniche, la più frequente è quella tra canino e primo premolare. La diagnosi deve essere accurata e precisa ed è doveroso accompagnare esami radiografici all'esame clinico. Per quanto riguarda il trattamento, la scelta ricade sul mantenere ed allineare i denti in posizione trasposta, o ripristinare la posizione corretta. Essenziale è operare nel rispetto dei limiti biologici in modo da prevenire il riassorbimento radicolare e la perdita di supporto parodontale. Per questo motivo una scelta ragionata ed un approccio multidisciplinare è consigliato per il piano di trattamento di questo tipo di anomalia dentale.

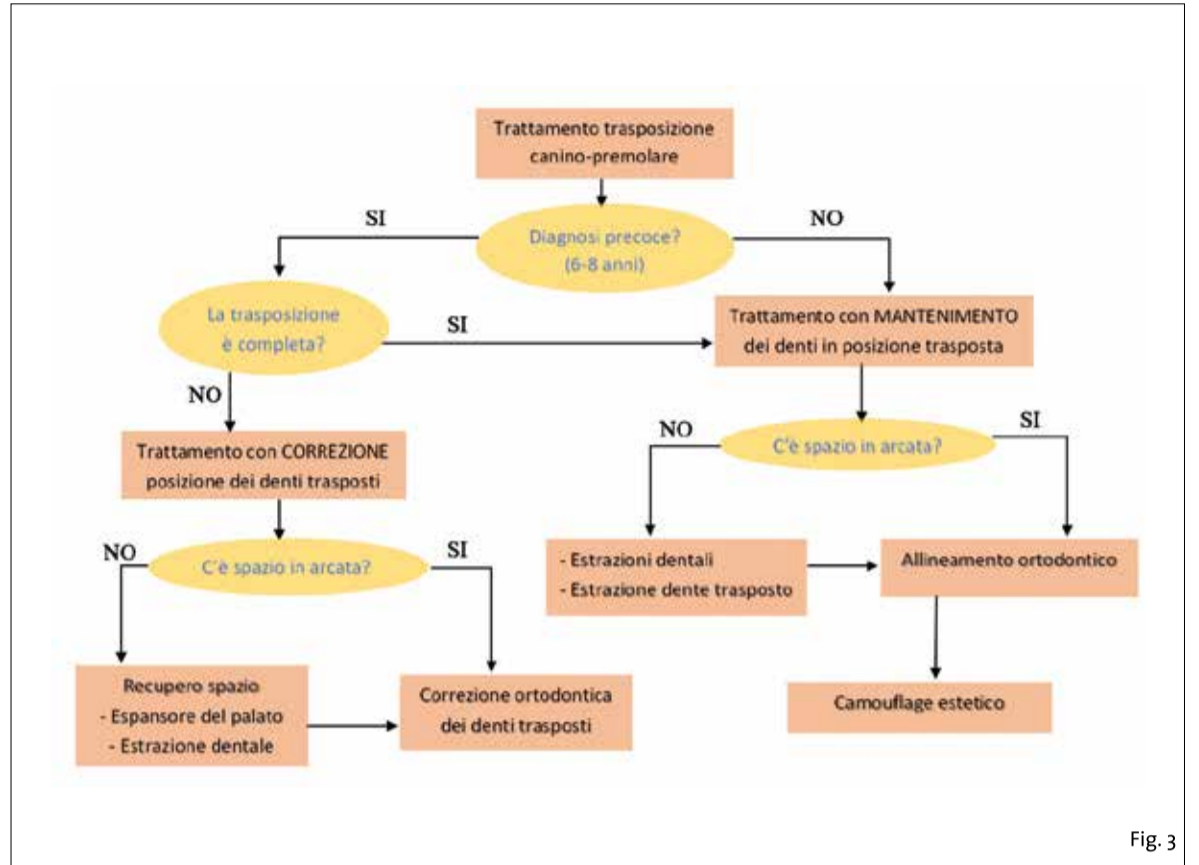


Fig. 3

- Pedalino, A.; Matias, M.; Gaziri, D.; Vieira, B.; Alves, L.; Ursi, W. Treatment of Maxillary Canine Transposition. *Angle Orthod.* 2020, 90, 875–880, doi:10.2519/121719-808.1.
- Tanaka, O.M.; Hartmann, G.C.; Povh, B.; Strapasson, F.; Weissheimer, A. The Challenging Biomechanics in a Maxillary Lateral Incisor and Canine Transposition Malocclusion. *J. Clin. Diagn. Res.* 2019, doi:10.7860/JCDR/2019/41604.15109.
- Peck, L.; Peck, S.; Attia, Y. Maxillary Canine-First Premolar Transposition, Associated Dental Anomalies and Genetic Basis. *Angle Orthod.* 1995, 65, 99–109; discussion 110, doi:10.1045/0005-3219(1995)065<0099:MCFPTA>2.0.CO;2.
- Papadopoulos, M.A.; Chatzoudi, M.; Kaklamanos, E.G. Prevalence of Tooth Transposition: A Meta-Analysis. *Angle Orthod.* 2010, 80, 275–285, doi:10.2519/052109-284.1.
- Peck, S.; Peck, L. Classification of Maxillary Tooth Transpositions. *Am. J. Orthod. Dentofacial Orthop.* 1995, 107, 505–517, doi:10.1016/S0889-5406(95)70118-4.
- Hekmatfar, S.; Jafari, K.; Zafatah, F.; Mousavi, S. Maxillary Canine-Second Molar Transposition: A Rare Case Report. *J. Dent. Res. Dent. Clin. Dent. Prospects* 2017, 11, 151–154.
- Peck, S.; Peck, L.; Kataja, M. Mandibular Lateral Incisor-Canine Transposition, Concomitant Dental Anomalies, and Genetic Control. *Angle Orthod.* 1998, 68, 455–466, doi:10.1045/0005-3219(1998)068<0455:MLICTC>2.3.CO;2.
- Farronato, G.; Cannalire, P.; Martinelli, G.; Tubertini, I.; Maspero, C. Trasposizione dentale e trattamento ortodontico: revisione della letteratura. *Dent. Cadmos* 2015, 85, 590–596, doi:10.1016/S0011-8524(15)50091-X.
- Ely, N.J.; Sherriff, M.; Cobourne, M.T. Dental Transposition as a Disorder of Genetic Origin. *Eur. J. Orthod.* 2006, 28, 145–151, doi:10.1093/ejo/cji092.
- Peck, S.; Peck, L.; Kataja, M. The Palatally Displaced Canine as a Dental Anomaly of Genetic Origin. *Angle Orthod.* 1994, 64, 249–256, doi:10.1045/0005-3219(1994)064<0249:WNID>2.0.CO;2.
- Ali, Z.; Jaisinghani, A.C.; Waring, D.; Malik, O. Transposition of Maxillary Canine to Central Incisor Site: Aetiology, Treatment Options and Case Report. 2014; Vol. 41, p. 244.
- Shapira, J.; Chaushu, S.; Becker, A. Prevalence of Tooth Transposition, Third Molar Agnesis, and Maxillary Canine Impaction in Individuals with Down Syndrome. *Angle Orthod.* 2000, 70, 290–296, doi:10.1045/0005-3219(2000)070<0290:POITTM>2.0.CO;2.
- Inchingolo, A.D.; Patano, A.; Coloccia, G.; Ceci, S.; Inchingolo, A.M.; Marinelli, G.; Malcangi, G.; Montenegro, V.; Laudadio, C.; Palmieri, G.; et al. Genetic Pattern, Orthodontic and Surgical Management of Multiple Supplementary Impacted Teeth in a Rare, Cleidocranial Dysplasia Patient: A Case Report. *Med. Kaunas Lith.* 2021, 57, 1350, doi:10.5390/medicina57121550.
- Peck, S.; Peck, L.; Hirsh, G. Mandibular Lateral Incisor-Canine Transposition in Monozygotic Twins. *ASDC J. Dent. Child.* 1997, 64, 409–415.
- Dayal, P.K.; Shodhan, K.H.; Dave, C.J. Transposition of Canine with Traumatic Etiology. *J. Indian Dent. Assoc.* 1983, 55, 283–285.
- Cirulli, N. et al. Mixed Dentition Space Analysis of a Southern Italian Population: New Regression Equations for Unerupted Teeth. *J. Biol. Regul. Homeost. Agents* 2015, 29.
- Coloccia, G.; Inchingolo, A.D.; Inchingolo, A.M.; Malcangi, G.; Montenegro, V.; Patano, A.; Marinelli, G.; Laudadio, C.; Limongelli, L.; Di Venere, D.; et al. Effectiveness of Dental and Maxillary Transverse Changes in Tooth-Borne, Bone-Borne, and Hybrid Palatal Expansion through Cone-Beam Tomography: A Systematic Review of the Literature. *Medicina (Mex.)* 2021, 57, 288, doi:10.5390/medicina57050288.
- Matsumoto, M.A.N.; Stuan, M.B.S. Tooth Transposition: A Multidisciplinary Approach. *Dent. Press J. Orthod.* 2018, 23, 97–107, doi:10.1590/2177-6709.25.1.097-107.bbo.
- Patano, A.; Cirulli, N.; Beretta, M.; Plantamura, P.; Inchingolo, A.D.; Inchingolo, A.M.; Bordea, I.R.; Malcangi, G.; Marinelli, G.; Scavano, A.; et al. Education Technology in Orthodontics and Paediatric Dentistry during the Covid-19 Pandemic: A Systematic Review. *Int. J. Environ. Res. Public Health* 2021, 18, 6056, doi:10.3390/ijerph18116056.
- Lorente, C.; Lorente, P.; Perez-Vela, M.; Esquinas, C.; Lorente, T. Orthodontic Management of a Complete and an Incomplete Maxillary Canine-First Premolar Transposition. *Angle Orthod.* 2020, 90, 457–466, doi:10.2519/080218-561.1.
- Inchingolo, A.D.; Patano, A.; Coloccia, G.; Ceci, S.; Inchingolo, A.M.; Marinelli, G.; Malcangi, G.; Montenegro, V.; Laudadio, C.; Pece, C.D.; et al. The Efficacy of a New AMCO[®] Elastodontic Protocol for Orthodontic Interceptive Treatment: A Case Series and Literature Overview. *Int. J. Environ. Res. Public Health* 2022, 19, 988, doi:10.3390/ijerph19020988.
- Maia, F.A. Orthodontic Correction of a Transposed Maxillary Canine and Lateral Incisor. *Angle Orthod.* 2000, 70, 539–548, doi:10.1045/0005-3219(2000)070<0539:OCOATM>2.0.CO;2.
- Montenegro, V.; Inchingolo, A.D.; Malcangi, G.; Limongelli, L.; Marinelli, G.; Coloccia, G.; Laudadio, C.; Patano, A.; Inchingolo, F.; Bordea, I.R.; et al. Compliance of Children with Removable Functional Appliance with Microchip Integrated during Covid-19 Pandemic: A Systematic Review. *J. Biol. Regul. Homeost. Agents* 2021, 35, 365–377, doi:10.25812/21-2suppl-57.
- Di Venere, D.; Nardi, G.M.; Lacarbonara, V.; Laforgia, A.; Stefanachi, G.; Corsalini, M.; Grassi, F.R.; Rapone, B.; Pettini, F. Early Mandibular Canine-Lateral Incisor Transposition: Case Report. *Oral Implantol.* 2017, 10, 181–189, doi:10.11158/orl/2017.10.2.181.
- Cardarelli, F.; Patano, A.; Montenegro, V.; Malcangi, G.; Coloccia, G.; Inchingolo, A.D.; Marinelli, G.; Laudadio, C.; Dipalma, G.; Di Venere, D.; et al. Elastodontic therapy: un nuovo approccio alla terapia ortodontica funzionale. *Il Dent. Mod.* 2021, 48–65.
- Ciarlantini, R.; Melsen, B. Maxillary Tooth Transposition: Correct or Accept? *Am. J. Orthod. Dentofacial Orthop.* 2007, 132, 585–594, doi:10.1016/j.jajodo.2007.04.011.
- Kapadia, H.; Mues, G.; D'Souza, R. Genes Affecting Tooth Morphogenesis. *Orthod. Craniofac. Res.* 2007, 10, 105–115, doi:https://doi.org/10.1111/j.1601-6343.2007.00395.x.
- Inchingolo, F.; Tatullo, M.; Marrelli, M.; Inchingolo, A.M.; Tarullo, A.; Inchingolo, A.D.; Dipalma, G.; Podo Brunetti, S.; Tarullo, A.; Cagiano, R. Combined Occlusal and Pharmacological Therapy in the Treatment of Temporomandibular Disorders. *Eur. Rev. Med. Pharmacol. Sci.* 2011, 15, 1296–1300.
- Di Venere, D. Correlation between Parodontal Indexes and Orthodontic Retainers: Prospective Study in a Group of 16 Patients. *Oral Implantol.* 2017, 10, 78, doi:10.11158/orl/2017.10.1.078.
- Rapone, B.; Ferrara, E.; Santacroce, L.; Cesarano, F.; Arazzi, M.; Liberato, L.D.; Scacco, S.; Grassi, R.; Grassi, F.R.; Gnani, A.; et al. Periodontal Microbiological Status Influences the Occurrence of Cyclosporine-A and Tacrolimus-Induced Gingival Overgrowth. *Antibiot. Basel Switz.* 2019, 8, E124, doi:10.3390/antibiotics8050124.
- Cantore, S.; Ballini, A.; De Vito, D.; Abbinate, A.; Altini, V.; Dipalma, G.; Inchingolo, F.; Saini, R. Clinical Results of Improvement in Periodontal Condition by Administration of Oral Probiotics. *J. Biol. Regul. Homeost. Agents* 2018, 32, 1529–1534.
- Marinelli, G.; Inchingolo, A.D.; Inchingolo, A.M.; Malcangi, G.; Limongelli, L.; Montenegro, V.; Coloccia, G.; Laudadio, C.; Patano, A.; Inchingolo, F.; et al. White Spot Lesions in Orthodontics: Prevention and Treatment. A Descriptive Review. *J. Biol. Regul. Homeost. Agents* 2021, 35, 227–240, doi:10.25812/21-2suppl-24.

bibliografia

REGALA SOGNI D'ORO

I DISPOSITIVI IDEALI NEI PAZIENTI RONCOPATICI O AFFETTI DA SINDROME OSA LIEVE-MODERATA

TELESCOPIC ADVANCER



FORWARD!



M.A.D.

MANDIBULAR ADVANCER DEVICE SERIES

SCOPRI I LABORATORI ABILITATI ALLA COSTRUZIONE DEI DISPOSITIVI M.A.D. LEONE SUL SITO WWW.LEONE.IT/MAD/



Leone S.p.a. Via P. a Quaracchi 50, 50019 Sesto Fiorentino | Firenze
Ufficio Vendite Italia: tel. 055.3044600 | fax 055.374808 italia@leone.it | www.leone.it

* Domanda di brevetto depositata
PPIE/OI-IT

Planmeca Ultra Low Dose™

Alta qualità 3D, basso dosaggio

- Tutte le unità Planmeca 3D offrono immagini CBCT con una dose inferiore a quella delle panoramiche.
- L'utilizzo del protocollo Ultra Low Dose riduce la dose efficace del paziente mediamente fino al 77%, senza una riduzione statistica della qualità dell'immagine.
- Per una vasta gamma di casi clinici: ortodonzia, pianificazione implantare, studio di seni e delle vie aeree, studi post-operatori.
- Disponibile per tutti i FOV e le risoluzioni disponibili: scegli quello di cui hai bisogno.



Dental Network srl a socio unico
Agenzia esclusiva Planmeca per l'Italia
Tel 0444963200
email: info@dentalnetwork.it

CE 0598 MD Planmeca ProMax 3D

PLANMECA

www.planmeca.it



La cefalometria 3D nella pratica ortodontica: continuiamo a parlarne

Giovanna Perrotti, Laureata in Odontoiatria e Protesi Dentaria; Specialista in Ortognatodonzia; attività presso il Lake Como Institute.

< pagina 1

Spesso è necessario combinarle per una migliore completezza, poiché la maggior parte di esse non comprende tutte le interrelazioni desiderate. Nessuno dei tracciati fino ad ora conosciuti è, infatti, del tutto esente da critiche e limiti più o meno rilevanti, anche se adeguati alle esigenze della comune pratica clinica. Nessuna misura, presa singolarmente, è adatta per un'analisi, ma la somma delle misurazioni fornirà al clinico un'idea più chiara dei problemi scheletrici e dentali del suo paziente, anche se non stabilisce il modo in cui coordinare fra loro i valori delle varie misure di cui si compone, così da ottenere una risultante da cui dedurre precise indicazioni diagnostiche e terapeutiche.

Solo dopo una valutazione globale che comprenda anamnesi medica e stomatologia del paziente, esame clinico-obiettivo, esame dei modelli dentali, fotografie cliniche intra ed extra orali e radiografie (OPT, Tele L-L, Tele P-A,) si può effettuare una diagnosi finale e pianificare il tipo di trattamento migliore per il soggetto in esame. Quindi si deve tenere sempre presente che l'analisi cefalometrica da sola è insufficiente per giungere ad una diagnosi completa del paziente ortodontico, ma essa è solo un elemento che permette il completamento del nostro iter diagnostico.

La cefalometria è stata, senza dubbio, la tecnica più frequentemente applicata nella ricerca ortodontica, essendo utilizzata nei vari studi per comparare, differenziare e descrivere diversi campioni di soggetti in studi statistici.

In principio l'obiettivo di questa metodica era quello di studiare le leggi che regolavano le modalità della crescita cranio-facciale in condizioni di normalità, ma fu ben presto evidente che le radiografie potevano essere utilizzate per analizzare le proporzioni dentofacciali e chiarire le basi anatomiche delle malocclusioni, espressioni queste dell'interazione reciproca tra la posizione dei mascellari e la posizione che assumono i denti quando erompono.

La cefalometria è stata e continua ad essere, entro certi limiti, l'unico metodo disponibile per lo studio delle relazioni spaziali tra strutture craniche e tra strutture superficiali e dentali.

Attualmente l'analisi cefalometrica viene applicata principalmente con i seguenti obiettivi:

- Lo studio dei meccanismi di crescita facciale normale ed in presenza di patologia.
- L'individuazione del tipo di alterazione strutturale e dell'eziologia

nei casi di disgnazie/dismorfie cranio-facciali, con conseguente classificazione scheletrica del modello facciale stesso, pratica obbligatoria nei casi ortodontici.

- La messa a punto di un metodo per la previsione di crescita, in senso quantitativo e direzionale, capace di fornire informazioni che, associate agli obiettivi della terapia, diano un quadro attendibile dei risultati di fine cura.
- La verifica degli effettivi cambiamenti ottenuti a livello scheletrico e dentale al termine del trattamento, mediante l'utilizzo di opportune tecniche di confronto dei tracciati cefalometrici.

Risulta utile pensare all'analisi cefalometrica come la valutazione dei rapporti sia orizzontali, che verticali, delle cinque componenti più importanti della faccia che sono cranio e base cranica, base ossea mandibolare, base ossea maxillare, dentatura della mandibola con i rispettivi processi alveolari, dentatura del mascellare superiore con i rispettivi processi alveolari.

Fin dallo sviluppo della radiologia cefalometrica, numerose analisi sono state proposte per essere d'aiuto nella descrizione di come il paziente differisca dai valori norma, assunti a loro volta da altri studi e anche per poter stabilire un linguaggio comune tra i clinici.

Con l'evoluzione digitale e la diffusione sempre più comune dell'utilizzo della CBCT in odontoiatria anche in campo ortodontico si è oramai sempre più diffusa la prescrizione di esami 3D per la diagnostica di elementi inclusi e sovrannumerari.

La diagnostica cefalometrica 3D non è ampiamente utilizzata come le tradizionali analisi 2D.

Il motivo per il quale non sono ancora molto diffuse le analisi cefalometriche 3D è legato al fatto che l'esame sul quale si applica è un conebeam il cui carico radiogeno è superiore in termini di microsievert allo standard in uso della radiografia latero laterale. Ludlow et al.^{1,2,3} hanno pubblicato i dati della sperimentazione su phantom delle dosi radiogene emesse da diversi macchinari cbct in molteplici situazioni di campo di esposizione FOV e quantità di energia.

I dati suggeriscono che in ogni caso l'esposizione alla fonte radiogena deve essere sempre motivata e prescritta secondo le reali indicazioni cliniche.

Oggigiorno si può cominciare timidamente ad affermare che esistono sul mercato macchine CBCT la cui potenziale emissione radiogena può essere modulata modificando i parametri di acquisizione senza

ridurre la risoluzione e la qualità dell'immagine finale.

La dose effettiva utilizzata per le radiografie 2D digitali tradizionali realizzate presso gli studi ortodontici è generalmente di 26-35 µSv (ICRP 2007). Le immagini CBCT convenzionali della testa ottenute con le moderne apparecchiature CBCT sono realizzate con una dose effettiva di 49-90 µSv. Le macchine CBCT di più moderna tecnologia permettono di regolare i parametri di imaging singolarmente, sulla base delle esigenze mediche di ciascun caso. I valori di mA, in particolare, possono essere regolati singolarmente e ridotti per ciascun paziente, come richiesto dalle linee guida scientifiche internazionali. Pertanto, è possibile ridurre ulteriormente la dose effettiva in modo significativo. A seconda del campo visivo, oggi alcune apparecchiature CBCT hanno una dose effettiva compresa tra 4 e 22 o tra 10 e 36 µSv.

Questo fatto deve essere considerato quando si decide di prescrivere una CBCT.

È fondamentale un percorso di preparazione all'utilizzo della CBCT nella pratica clinica quotidiana perché è doveroso controllare la dose radiogena effettiva emessa per singolo paziente seguendo i protocolli che minimizzano al meglio il rischio radiogeno.

La cefalometria 3D: alcune considerazioni e una proposta

Esistono in letteratura alcuni esempi di cefalometrie tridimensionali⁴⁻⁵⁻⁶⁻⁷ il cui obiettivo è di fornire dei nuovi standard di valutazione delle malocclusioni scheletriche partendo da una visione tridimensionale del cranio.

Lo scopo di una cefalometria 3D è quello di avere gli stessi obiettivi di un'analisi 2D ossia di fornire un

insieme di misure che possano essere correlate a un sistema di valori norma e di conseguenza essere utili ai fini classificativi ma anche e soprattutto di superarne i limiti.

Due problemi di base sono stati associati alla cefalometria 2D tradizionale. Primo, molti parametri importanti non possono essere misurati in 2D, secondo, le misurazioni cefalometriche sono distorte in presenza di asimmetria facciale⁸.

La cefalometria Total Face Approach (TFA)⁹⁻¹⁰ è uno degli esempi di nuova cefalometria: nata nel 2015, ha trovato una sua collocazione ideale nel work flow del software Romexis 6.0 (Planmeca) nel 2021.

Il sistema cefalometrico 3D si avvale di una serie di punti cefalometrici (landmarks), piani di riferimento e piani di costruzione, è perciò un sistema cosiddetto multi planare.

I landmark utilizzati nell'analisi 3D sono identificati grazie al sistema MPR (MultiPlanar Reconstruction). I landmark utilizzati nel sistema cefalometrico 3D sono i medesimi utilizzati in cefalometria 2D ma visualizzati nei 3 punti dello spazio (Tab. 1).

Sono stati utilizzati 3 piani di riferimento esterni: Piano CORONALE, Piano SAGITTALE e Piano ASSIALE.

Sono stati elaborati 6 piani di costruzione

- Anterior Facial Plane (AFP): piano passante per il punto ANS e parallelo al piano CORONALE;
- Superior Facial Plane (SFP): piano passante per il punto N e parallelo al piano ASSIALE;
- Spinal Plane (ANSPL): piano passante per il punto ANS e parallelo al piano ASSIALE;
- Mental Plane (MePl): piano passante per il punto Me e parallelo al piano ASSIALE;
- Maxillary Plane (MxPl): piano

passante per il punto JM (punto medio tra i JR e JL) e ANS e ortogonale al piano CORONALE;

- Pogonion Plane (PogPl): piano passante per il punto Pog e parallelo al piano CORONALE.

L'analisi si avvale di una serie di misurazioni lineari e angolari ottenute mediante il calcolo della distanza fra punti cefalometrici e fra punti cefalometrici e piani costruiti complanari ai 3 piani di riferimento del sistema 3D: piano ASSIALE, piano CORONALE, piano SAGITTALE. La metodica cefalometrica 3D è suddivisa in moduli che sono orientati allo studio cefalometrico della struttura maxillo facciale.

Sono stati individuati 4 moduli di analisi multi planare:

- Modulo A: Dimensioni VERTICALI
- Modulo B: Dimensioni SAGITTALI
- Modulo C: Valutazione della SIMMETRIA scheletrica
- Modulo D: Valutazione della PREVISIONE DI CRESCITA cranio facciale.

La cefalometria 3D è dotata di valori norma che, messi a confronto con i dati che si ottengono dalla singola analisi, forniscono un risultato diagnostico e una valutazione classificativa chiara e intuitiva (Tab. 2).

> pagina 8

Module A: Vertical dimensions			
(S) Superior vertical dimension	54.0	Long	
(I) Inferior vertical dimension	67.0	Long	
(T) Total vertical dimension	121.0	Long	
Module B: Sagittal dimensions			
(MX) Maxillary position	1.0	Class II	
(MB) Mandibular position	-4.0	Class III	
(IR) Intermaxillary ratio	5.0	Class III	
Module C: Skeletal symmetry			
(Vert) Verticality	70.0	78.0	-8.0 Asymmetric
(Mbh) Mandibular height	47.5	55.2	-7.7 Asymmetric
(Mxh) Maxillary height	26.1	27.3	-1.3 Symmetric
Module D: Teeth			
(IUA) Incisal upper axis	23.0		
(ILA) Incisal lower axis	93.5		Normal
Module E: Growth pattern			
(MGD) Mandibular growth direction	145.7		Postrotation

Tab. 1 - I landmark utilizzati per la cefalometria TFA sono i medesimi in uso in cefalometria tradizionale.

Nasion (N)
Punto Subspinale (A)
Jugale destro (JR)
Jugale sinistro (JL)
Jugale mediano (JM)
Spina Nasale Anteriore (ANS)
Condylion destro (CoR)
Condylion sinistro (CoL)
Gonion destro (GoR)
Gonion sinistro (GoL)
Gnathion (Gn)
Pogonion (Pog)
Punto Crestale fra Molari destro (PcmR)
Punto crestale fra Molari sinistro (PcmL)
Menton (Me)
Pogonion (Pog)
Punto Crestale fra Molari destro (PcmR)
Punto crestale fra Molari sinistro (PcmL)

Tab. 2 - Misurazioni cefalometriche e relativo significato diagnostico.

< pagina 7

Indicazioni per un utilizzo razionale della cefalometria 3D

Alla luce delle conoscenze attuali sull'utilizzo della CBCT in ortodonzia e nel rispetto del principio ALADA a slow as diagnostical reasonable si consiglia di utilizzare la cefalometria TFA nei pazienti adulti candidati a trattamenti ortodontici complessi e trattamenti che implicano una preparazione ortodontica in previsione di un intervento di chirurgia ortognatica.

L'analisi cefalometrica tridimensionale può essere molto utile nei casi di labiopalatoschisi, nei pazienti affetti da importanti dismorfosi come le microsomie anche in corso di crescita.

Dopo i 16 anni di età nei soggetti con grave malocclusioni non trattabili ortodonticamente e nei casi di asimmetria scheletrica si può ipotizzare di eseguire una cbct low dose perché meglio si potrà monitorare l'evoluzione della crescita residua o della mancanza di crescita.

Il dato 3D sarà messo a confronto con esami successivi fino al fine crescita

intorno ai 20-22 anni nelle femmine e fino ai 25 anni nelle terze classi nei maschi.

La cefalometria tridimensionale ha la sua collocazione ideale nelle progettazioni chirurgiche digitali dei casi ortognatici, maxillo facciali semplici e complessi.

Nelle progettazioni virtuali i valori cefalometrici soprattutto quelli legati agli indici di simmetria scheletrica sono fondamentali per dirigere gli spostamenti osteotomici e creare il riposizionamento delle basi ossee verso pattern di armonia e equilibrio morfoscheletrico più predicibile possibile (Figg. 1-3).

I software di progettazione virtuale sono ormai diventati fondamentali e hanno superato i protocolli tradizionali analogici che si basavano sul montaggio in articolatore dei modelli delle arcate dentarie per la costruzione del bite chirurgico.

Essendo progettazioni tridimensionali è di grande aiuto che anche l'analisi cefalometrica si basi su principi 3D.

Il software Romexis 6.0 ha inte-

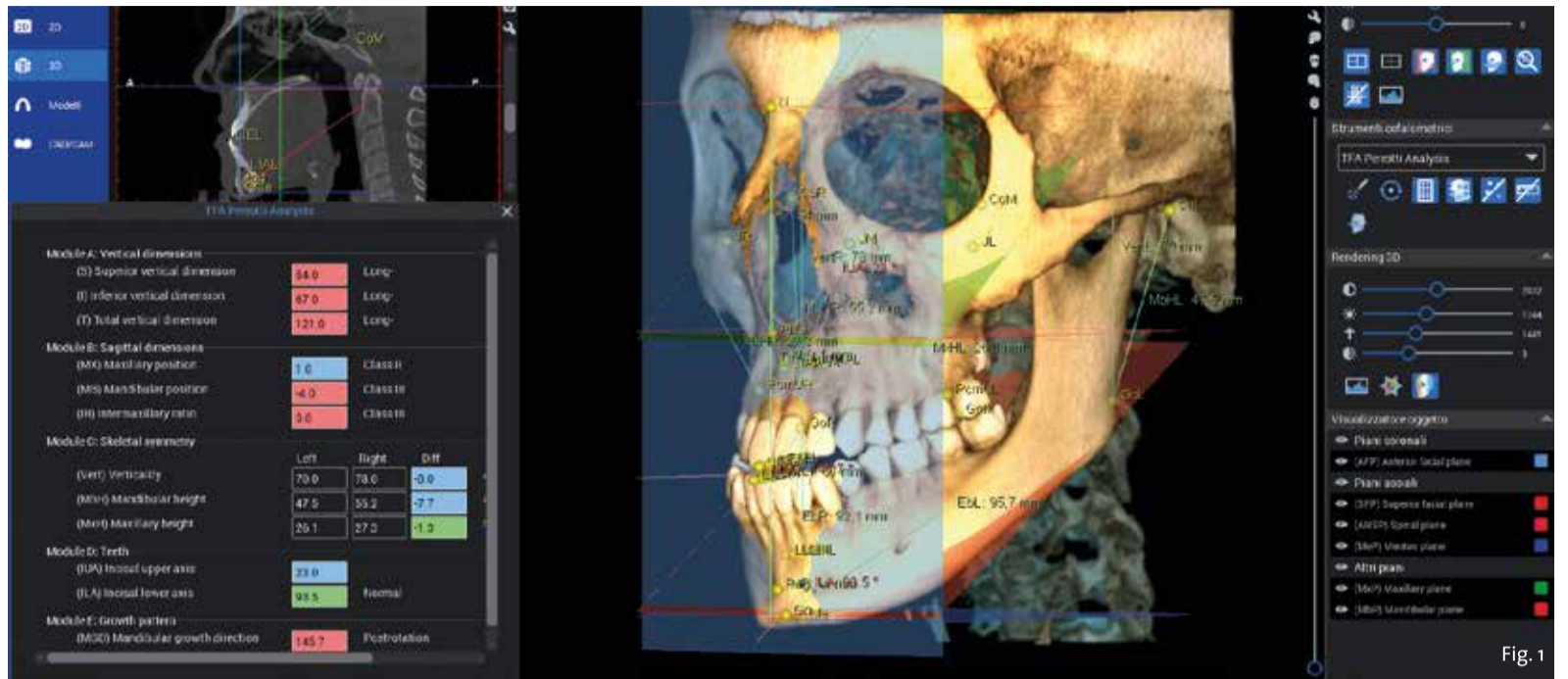


Fig. 1 - Cefalometria 3D multiplanare denominata TFA: valutazione di un caso pre-chirurgico.

grato in modo dinamico ed estremamente efficace la progettazione chirurgica con i dati cefalometrici che aiutano nel guidare i movimenti osteotomici.

La grande sfida dell'odontoiatria digitale è quella di rendere le procedure sempre più semplici e lineari anche avvalendosi dell'intelligenza artificiale che permette di accelerare alcuni passaggi nei workflow progettuali come per esempio le fasi di segmentazione dei tessuti o la scelta dei punti cefalometrici.

Inoltre passaggio cruciale è quello di poter rendere sempre più ridotta la dose radiogena necessaria per acquisire immagini che sono poi elaborate da software in grado di garantire qualità della risoluzione veramente incredibile.

L'ortodonzia deve rimanere la specialità dello studio della evoluzione del distretto cranio-facciale dal bambino all'adulto e non deve rinunciare alla diagnosi precisa ed accurata di tutti i parametri scheletrici, dentari e dei tessuti molli.

A conclusione di questo breve e discorsivo contenuto mi auguro che i sistemi di cefalometria tridimensionale non perdano la loro importanza e la loro efficacia in termini di comprensione di come è fatto il cranio.

Spero che gli ortodontisti trovino nel campo dell'odontoiatria digitale uno spazio di interesse e ricerca nello studio cefalometrico.

Fig. 2 - Cefalometria 3D multiplanare denominata TFA: valutazione di un caso post-chirurgico.

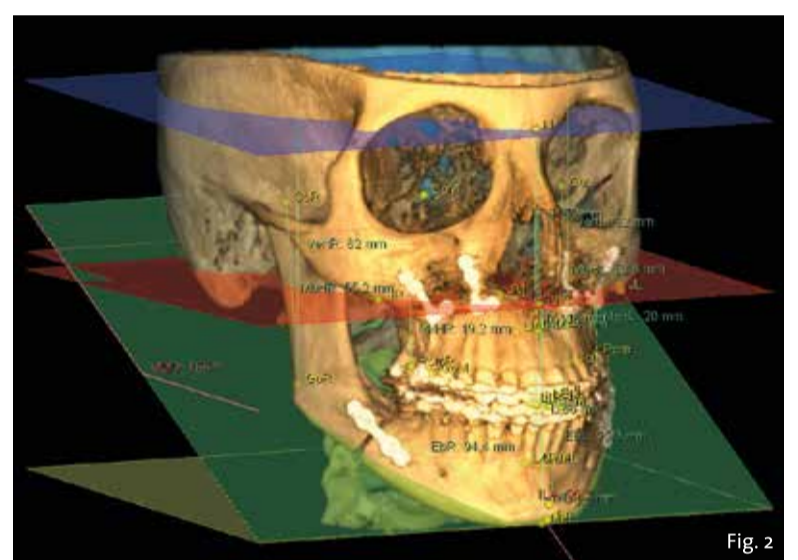
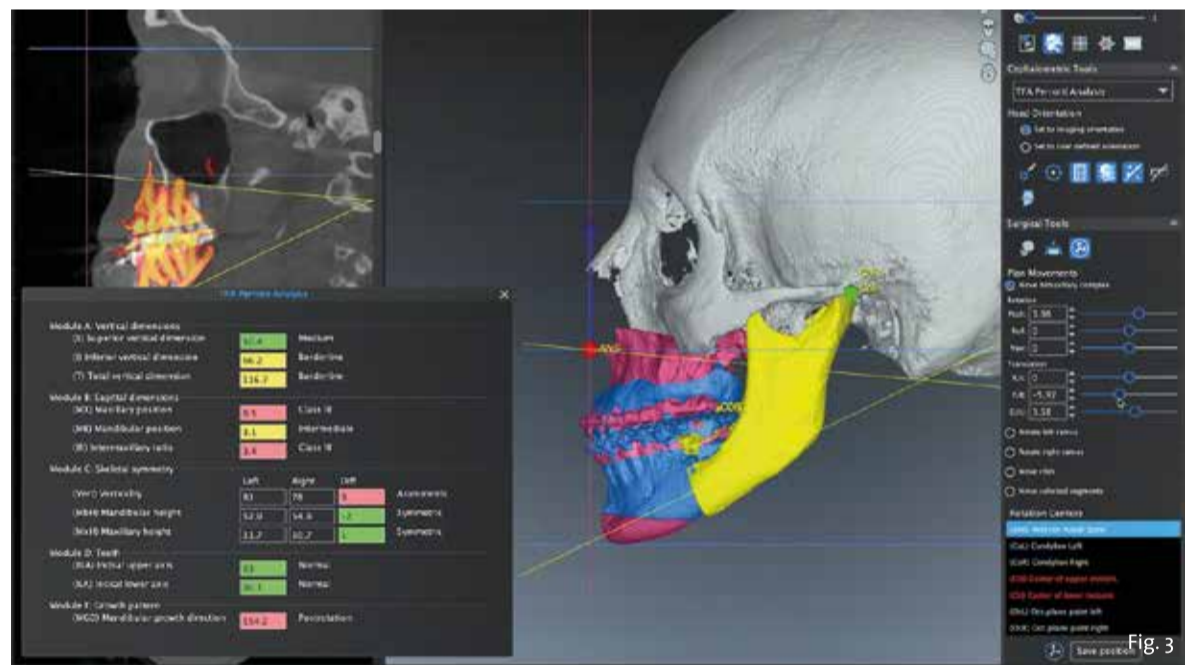


Fig. 3 - Utilizzo della cefalometria 3D TFA nel modulo di Visual Surgery Plan: Romexis 6.0 (Planmeca).



bibliografia

- Ludlow JB, Timothy R, Walker C, Hunter R, Benavides E, Samuelson DB, Scheske MJ. Effective dose of dental CBCT-a meta analysis of published data and additional data for nine CBCT units. Dentomaxillofac Radiol. 2015;44(1):20140197.
- Ludlow JB, Koivisto J. Dosimetry of Orthodontic Diagnostic FOVs Using Low Dose CBCT protocol. UNC Dentistry, University of Helsinki, PHDPosters.com
- Ludlow JB, Davies-Ludlow LE, Brooks SL, Howerton WB. Dosimetry of 3 CBCT devices for oral and maxillofacial radiology: CB Mercuray, NewTom 5G and i-CAT. Dentomaxillofac Radiol. 2006;35(4):219-26.
- Swennen GRJ. Timing of three-dimensional virtual treatment planning of orthognathic surgery: a prospective single-surgeon evaluation on 350 consecutive cases. Oral Maxillofac Surg Clin North Am. 2014;26(4):475-85.
- Park SH, Yu HS, Kim KD, Lee KJ, Baik HS. A proposal for a new analysis of craniofacial morphology by 3-dimensional computed tomography. Am J Orthod Dentofacial Orthop. 2006;129(5):600.e25-34.
- Wang RH, Ho CT, Lin HH, Lo LJ. Three-dimensional cephalometry for orthognathic planning: Normative data and analyses. J Formos Med Assoc. 2020;119(1 Pt 2):191-205.
- Kogou T, Takaki T, Shibahara T. Three-dimensional Analysis and Evaluation in Orthognathic Surgical Cases with Facial Asymmetry. Bull Tokyo Dent Coll. 2018;59(5):147-161.
- Gateno J, Xia JJ, Teichgraber JF. New 3-Dimensional Cephalometric Analysis for Orthognathic Surgery. J Oral Maxillofac Surg. 2011;69(5):606-22.
- Perrotti G, Testori T, Politi M. 3D imaging and dentistry from multiplanar cephalometry to guided navigation in implantology. Quintessenza Edizioni, 2015.
- Perrotti G, Baccaglione G, Clauser T, Testarelli L, Del Fabbro M, Testori T. Total Face Approach (TFA): a novel 3D cephalometric analysis for skeletal classification and relative normal values. Methods Protoc. 2021;4.

Dott.ssa Giovanna Perrotti

Laureata in Odontoiatria e Protesi Dentaria. Specialista in Ortognatodonzia.

Docente al Corso Elettivo (Direttore: Prof. A.B. Gianni) "Terapia riabilitativa e ricostruttiva dei mascellari: quale collaborazione oggi tra ortodontista e implanto-protesista e chirurgo maxillo-facciale nella pratica clinica", Corso di Laurea in Odontoiatria e Protesi Dentaria, Università degli Studi di Milano, anni 2007/2017.

Autore del CD interattivo "Implantologia estetica dei settori frontali. Approccio interdisciplinare ortodontico-implantare. Trattamento implantare su siti stabilizzati. Agenesie, edentule da traumi, patologie, endodontiche e parodontali. Impianti post-estrattivi" edito da Utet Scienze Mediche. Autore della Colonna multimediale MedTutor "Chirurgia guidata e carico immediato nei settori ad alta valenza estetica" Utet Scienze Mediche, 2014.



Autore del libro "Imaging 3D e Odontoiatria Edizioni Quintessenza, 2014 tradotto in lingua inglese e russo. Autore di lavori scientifici su temi di Ortognatodonzia. Relatore in corsi di aggiornamento professionale in Italia. Esercita la libera professione a Como.

CEO del Lake Como Institute.

Un nuovo dispositivo facciale potrebbe ridurre i rifiuti clinici odontoiatrici e fornire una migliore protezione



BRISTOL, Regno Unito: Come riportato in precedenza da Dental Tribune International, la gestione oculata dei rifiuti è un problema sempre più importante in odontoiatria, vista la quantità di rifiuti plastici creati da prodotti e strumenti per l'igiene orale. Un nuovo schermo facciale per i pazienti odontoiatrici, sviluppato da ricercatori britannici, non solo promette di essere più rispettoso dell'ambiente paragonato alle opzioni esistenti, ma potrebbe anche offrire ai dentisti e ai pazienti una migliore protezione dal Covid-19 e da altri patogeni aerotrasportati.


Il dispositivo è noto come Novel Patient Shield (NoPaS) ed è stato sviluppato da un team guidato dal Dott. Mojtaba Dorri, consulente in odontoiatria restaurativa presso la Bristol Dental School and University Hospitals Bristol and Weston NHS Foundation Trust. Il dispositivo mira a consentire che le procedure di generazione di aerosol avvengano in ambienti odontoiatrici con un rischio minimo di trasmissione del SARS-CoV-2 risultante. Secondo un comunicato stampa dell'Università di Bristol, NoPaS potrebbe anche ridurre la quantità di rifiuti, compresi i dispositivi di protezione individuale, prodotti nel corso delle cure odontoiatrici.

"Durante la pandemia Covid-19 è stato necessario sviluppare soluzioni innovative e rispettose dell'ambiente per consentire la fornitura di cure odontoiatrici di routine in un ambiente sicuro, senza rischi di trasmissione del virus", ha affermato la dott. Dorri.

Ha aggiunto: "Con il virus ancora circolante e la possibilità di future pandemie, è importante che le cure odontoiatrici di routine continuino, assicurando che la salute orale della popolazione non venga compromessa. Con piccole modifiche, NoPaS può essere utilizzato per interventi medici sulla testa e sul collo".

Il dott. Dorri ha inoltre osservato che NoPaS è stato brevettato e che il suo team sta ora ricercando collaborazioni con i produttori per produrre il dispositivo su larga scala.

Dental Tribune International

 **align**
Italian Summit
Growing together

Save
the
Date

Align Italian Summit 1 e 2 aprile

Torna live a Torino e contemporaneamente in diretta streaming.

Scopri di più



2 giorni, alcuni tra i più grandi esperti di odontoiatria ed ortodonzia, per un evento unico in cui esplorare insieme una nuova visione e nuovi scenari del mercato.

align |  invisalign |  iTero |  exocad

Align Technology Switzerland GmbH, Suurstoffi 22, 6343 Rotkreuz, Svizzera.
© 2022 Align Technology Switzerland GmbH. Tutti i diritti riservati. Invisalign, ClinCheck e SmartTrack, tra gli altri, sono marchi registrati e/o marchi di servizi di Align Technology, Inc. o di una delle sue consociate o affiliate e possono essere registrati negli Stati Uniti e/o in altri Paesi. | MKT-0007514 Rev A