

# IMPLANT TRIBUNE

The World's Implant Newspaper · Édition Française

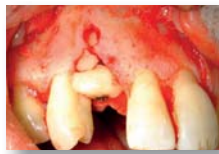AOÛT/SEPTEMBRE 2018 | VOL. 10, NO. 8+9

www.dental-tribune.fr

## CAS CLINIQUE

L'aménagement osseux pré-implantaire par greffe osseuse autogène est devenu incontournable. La qualité de l'os obtenue offre une meilleure stabilité à l'implant et permet de résister aux forces occlusales. La preuve en images par le Dr H. Tordjman.

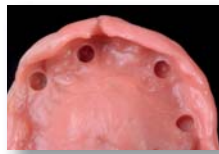► PAGES 14 | 15 | 16



## INDUSTRIE

De nombreux patients font l'objet de poses d'implants sur lesquels une prothèse amovible sera mise en place. Afin de procurer une meilleure qualité de vie au patient, les matériaux de rebasage souples jouent un rôle important. Reline II Extra Soft de GC tient toutes ses promesses.

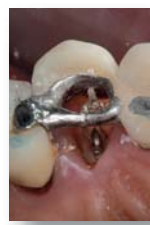► PAGES 18 | 19



## CAS CLINIQUE

Pour minimiser la migration apicale de la ligne gingivale suite à l'extraction d'une dent antérieure, le Dr Hasson extrude la racine par orthodontie pour permettre une préservation de la crête. Une nouvelle approche bien prometteuse.

► PAGES 24 | 26



## Des chercheurs développent des solutions respectueuses de l'environnement pour remplacer les microplastiques

HALLE, Allemagne : L'impact sur l'environnement des microplastiques utilisés dans les produits de soins personnels, tels que les dentifrices, font débat depuis longtemps. Les minuscules particules de plastique atteignent la mer, et finalement la chaîne alimentaire via les systèmes d'effluents. Toutefois, le remplacement de ces composants sans perte de leurs propriétés avantageuses est un objectif ambitieux. Des chercheurs allemands ont maintenant testé des matériaux biodégradables qui pourraient constituer une solution aux microplastiques dans les produits cosmétiques.

Werkstoffen und Systemen – Microstructure des matériaux et systèmes) de Halle espèrent contribuer au remplacement des microplastiques dans les produits cosmétiques. En coopération avec leurs partenaires industriels – une entreprise de transformation de la cellulose et une autre, principalement chargée des tests galéniques et dermatologiques des produits – ils ont réussi à développer et tester avec succès d'autres solutions fondées sur des matériaux biodégradables.

L'objectif était de parvenir à une production rentable de particules biodégradables constituées de cellulose provenant du bois de hêtre, de l'avoine, du blé et du maïs, qui répondaient aux exigences d'abrasivité et de nettoyage des produits dentaires et dermo-cosmétiques. Les tests ont tout particulièrement porté sur des solutions utilisables dans les produits de gommage corporels et les dentifrices. La difficulté particulière était de concevoir les particules de cellulose de telle manière que leur taille, leur forme, leur dureté et leur structure de surface présentent les propriétés attendues des produits. La cellulose du bois de hêtre a été spécialement

substituée au polyéthylène dans les produits cosmétiques, ont des effets comparables. Elles sont également biodégradables dans l'eau et leur production est peu coûteuse. Les particules de cellulose peuvent en outre être utilisées comme agents de remplissage dans les déodorants sans aluminium.

« L'utilisation de particules de cellulose comme agents de remplissage d'origine biologique pourrait aussi être envisagée dans d'autres domaines, notamment pour les produits à caractère médical. Il est en outre possible de mélanger différents types

de cellulose, ce qui laisse entrevoir leur utilisation dans une vaste plage d'applications. Les particules offrent ainsi un fort potentiel de développement de nouveaux produits et d'ouverture de marchés prometteurs, pour des produits durables ou même végétaux » a déclaré le Dr Andreas Kiesow, chef de projet à Fraunhofer IMWS.

Les résultats obtenus pourront également être utilisés pour le développement ultérieur d'autres types de produits cosmétiques, tels que les cosmétiques décoratifs, c'est-à-dire mascaras, poudres ou rouges à lèvres.

initial stained cleaned



Image en microscopie électronique à balayage de particules de cellulose de bois de hêtre, utilisées dans divers produits de soins personnels et dentaires (grande image). Images photographiques d'échantillons d'émail dentaire à l'état initial, après coloration et après nettoyage. Les échantillons ont été nettoyés avec un dentifrice contenant de la cellulose (petite image). (Images : Fraunhofer IMWS)

De nombreux produits de soins personnels contiennent des microplastiques, notamment du polyéthylène et du polypropylène. Les propriétés abrasives douces de ces plastiques permettent d'éliminer les cellules cutanées mortes par friction et stimulent la circulation sanguine au niveau de la peau. Leur résistance aux produits chimiques et l'absence de coloration, d'odeur et de goût sont des raisons pour lesquelles ils servent aussi fréquemment de stabilisateurs et de charges. Le polyéthylène et le polypropylène ne sont pas biodégradables et, en raison des petites dimensions des particules inférieures à 5 mm, les microplastiques qui se retrouvent dans les effluents à la suite de l'élimination des cosmétiques ne sont pas suffisamment évacués au niveau des installations d'assainissement. Ils pénètrent donc dans les réseaux hydrographiques et entraînent une pollution de l'environnement.

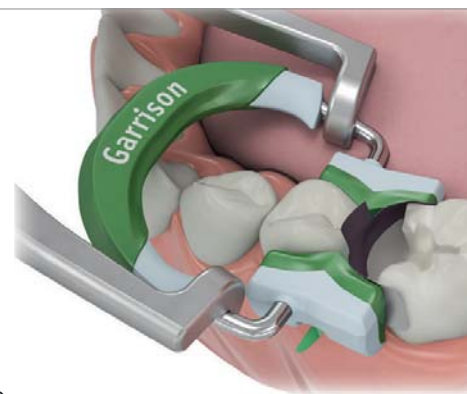
Grâce au projet KosLigCel, récemment clôturé et mené dans le cadre du pôle de compétitivité de pointe Spitzencluster Bioeconomy, les chercheurs de l'institut Fraunhofer IMWS (Mikrostruktur von

ment modifiée et le processus d'optimisation s'est doublé d'une analyse microstructurale à l'institut Fraunhofer IMWS.

« Après deux ans de recherche menée en coopération avec les partenaires du projet, nous sommes parvenus à de très bons résultats : un dentifrice d'essai, qui contient des particules optimisées à base de cellulose de bois de hêtre, est caractérisé par un faible effet abrasif et néanmoins une bonne performance de nettoyage » a déclaré le Dr Sandra Sarembe, coordinatrice du projet à Fraunhofer IMWS. Les particules biodégradables incorporées au dentifrice sont utilisées pour éliminer la plaque, les colorations dentaires et les résidus alimentaires, mais elles ne doivent pas endommager l'émail. « Lors de la caractérisation des matériaux provenant de plusieurs types de cellulose, nous n'avons cessé de collecter des données positives. Le même résultat a été observé lorsque ces matières étaient utilisées dans des produits de gommage rinçables et d'autres produits dermo-cosmétiques » a ajouté le Dr Sarembe.

L'équipe de recherche a pu prouver scientifiquement que les particules de cellulose

Composi-Tight®  
3D Fusion™  
Système de matrices sectionnelles



- Points de contact parfaits
- Aucun excès de composite grâce aux extrémités des anneaux en silicone
- Parfait pour cavités larges et cuspidé manquante
- Les extrémités de rétention de l'anneau vert évitent l'effet ressort/glissement de l'anneau



L'anneau vert Composi-Tight® 3D Fusion™ pour € 119,00 ttc\* réf. art. FX600-1

Notre pince de positionnement des anneaux améliorée pour € 96,00 ttc\* réf. art. FXP01



### NOUVEAU!

Commandez facilement avec notre catalogue en ligne : <https://catalogue.garrisondental.net/fr>

Appelez-nous au n° vert 0805 22 00 72

Garrison  
Dental Solutions

Tél.: +49 2451 971 408  
Fax: +49 2451 971 410  
info@garrisondental.net  
www.garrisondental.com

\* L'ensemble des tarifs sont des prix recommandés non-contraignants. Prix annoncés TVA incluse. Nos conditions générales s'appliquent.

COMPOSI-TIGHT® 3D FUSION™

# Intérêt d'une greffe osseuse autologue verticale d'apposition : À propos d'un cas

## Résumé

La mise en place d'un implant endo-osseux nécessite un volume osseux suffisant pour son recouvrement complet.

La résorption osseuse après la perte dentaire est souvent dramatique. Elle peut être verticale, horizontale ou combinée, laissant un édentement sans os.

La réparation des défauts alvéolaires localisés pourra être réalisée par des greffes osseuses d'origine ramique ou symphysaire qui nous offrent plusieurs avantages : un accès chirurgical courant, une proximité des sites donneurs et receveurs réduisant les temps d'intervention et d'anesthésie et c'est idéal pour les patients en consultations externes.

Les greffes osseuses d'origine ramique donnent moins de complications postopératoires comparées à celles d'origine symphysaire. La fermeture des tissus mous et l'absence d'infection sont les conditions obligatoires pour le succès des greffes osseuses.

## Introduction

L'objectif du traitement implantaire est de préserver la santé de nos patients, d'obtenir des implants durables au moyen de l'ostéointégration et de restaurer la fonction et l'esthétique au moyen de prothèses implantaires.

Le succès d'une réhabilitation implantaire prothétique, est conditionné par le positionnement optimal de l'implant en terme de situation, d'axe et d'urgence.

Une des conditions nécessaire est le volume et la qualité osseuse du site implantaire.

Nous sommes de plus en plus confrontés à des situations de résorption de l'os alvéolaire (pour des raisons diverses,) accompagnant la perte de l'organe dentaire. Le volume osseux résiduel ne permet pas dans

certaines situations de poser l'indication implantaire, soit par manque d'épaisseur soit par absence de hauteur.

La reconstruction d'un volume osseux crestal suffisant pourra être réalisée par une greffe osseuse autogène d'apposition en onlay, afin de permettre la mise en place d'implants endo-osseux et de répondre aux impératifs esthétiques, phonétiques et fonctionnels (Misch, 2000 ; Raghoobar, 2001).

Nous disposons pour ces greffes des sites donneurs intra-oraux (le maxillaire et la mandibule) et extra-oraux (le pariétal, l'os iliaque).

Le maxillaire et la mandibule sont des sites donneurs à proximité des sites receveurs et présentent la possibilité de prélever sous anesthésie locale ce qui rassure le patient (Joshi, 2004).

Le choix du site de prélèvement se fait en considérant le volume, la forme et la localisation sur l'arcade du déficit osseux.

Le volume osseux disponible au niveau du site donneur pressenti, et la capacité du greffon à résister aux phénomènes de résorption, vont guider le praticien dans sa décision thérapeutique.

L'objectif de cette publication est de mettre à disposition du thérapeute expérimenté un protocole de greffe osseuse autogène reproductible, afin de réparer un déficit osseux de faible étendue et permettre une réhabilitation par une prothèse fixe implantoportée.

## Présentation du cas

La présente description relate l'aménagement osseux pré-implantaire par greffe osseuse autogène d'apposition en onlay d'origine ramique.

Anamnèse – désir du patient – diagnostic.

Le patient âgé de 51 ans, non fumeur et sans antécédent médical particulier, est

adressé pour la pose d'un implant en lieu et place de la 13 (Fig. 1).

L'examen clinique ne révèle aucune anomalie hormis le déficit parodontal au niveau de la 13.

Une radiographie rétroalvéolaire (Fig. 2) met en évidence un déficit osseux vertical et horizontal considérable allant jusqu'à l'apex de la 14.

Le désir du patient à ce stade est le résultat esthétique final.

Un examen tomodynamométrique est réalisé et interprété (Figs. 3-5). Il confirme l'importance du défaut osseux et une greffe osseuse d'apposition en 3D d'origine ramique est décidée.

Le patient est informé du plan de traitement, des avantages et des inconvénients du choix thérapeutique, des risques liés à l'intervention et son consentement est obtenu.

## Déroulement du traitement

Le plan de traitement a été réalisé en trois étapes.

Comme pour toute chirurgie, le bilan préopératoire est réalisé et ne relève aucune contre-indication à un acte de chirurgie buccale.

La prémédication est de type habituel aux chirurgies osseuses sur des patients en bonne santé. Le patient commence le traitement médicamenteux trois jours avant l'intervention par la prise d'un antibiotique, l'amoxicilline, 1 gramme matin et soir pendant 10 jours et d'un corticoïde, 1 mg/kg pendant 4 jours. Un comprimé d'Atarax (1 mg/kg) est administré une heure avant l'intervention.

### Première étape :

L'intervention chirurgicale est effectuée en conditions d'asepsie dans la salle de chirurgie dédiée et intégrée au cabinet.

La greffe osseuse autogène obéit à un protocole rigoureux.

Le dentascan réalisé, détermine le déficit osseux au niveau de la 13, le volume osseux disponible au niveau du site de prélèvement (zone rétro-molaire inférieure droite) et visualise l'obstacle anatomique à préserver (trajet du canal mandibulaire inférieur).

### 1/Anesthésie :

L'intervention débute par des injections d'anesthésique (Alphacaïne SP, Dentsply) en juxta-périostée en vestibulaire et un palatin de la 13.

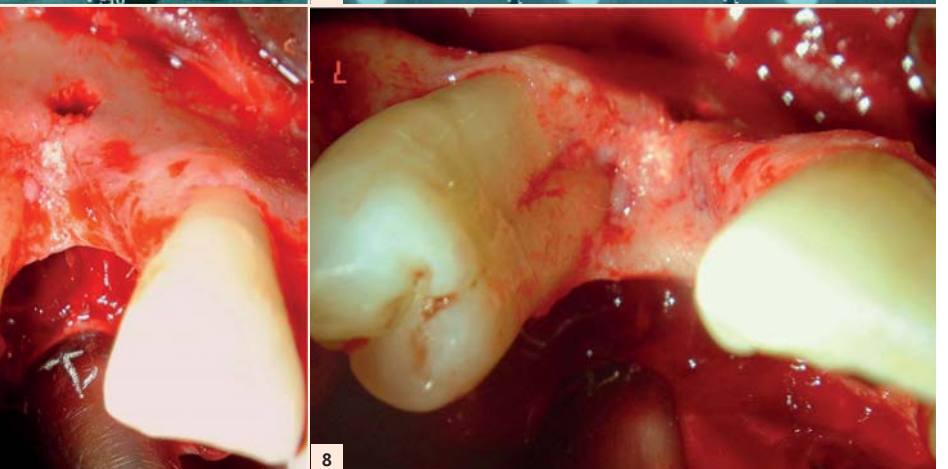
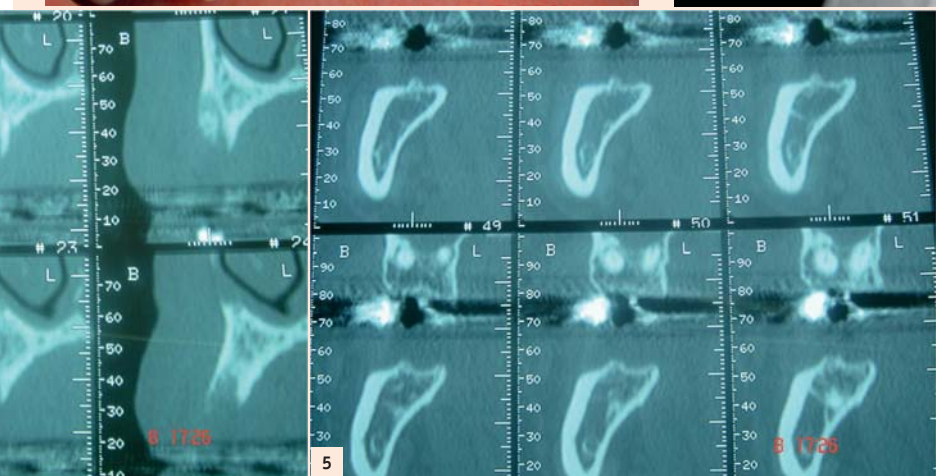
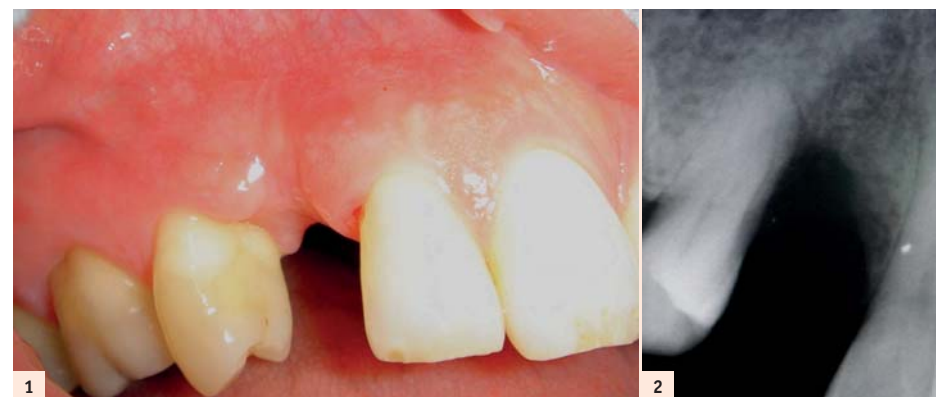


Fig. 1 : État buccal à la première consultation. | Fig. 2 : Destruction osseuse verticale et horizontale. | Figs. 3-4 : Dentascan – Défaut osseux. | Fig. 5 : Dentascan – Site de prélèvement. | Fig. 6 : Site receveur après débridement. | Fig. 7 : Importance du déficit osseux. | Fig. 8 : Racines mesiales dénuées d'os.

2/La voie d'abord chirurgicale doit permettre l'exposition directe et large de la zone à greffer et le recouvrement facile des greffons après leur mise en place (Proussaefs, 2002). On incise à distance de la zone à reconstruire afin que les greffons soient recouverts hermétiquement par un lambeau intact et bien vascularisé. Dans ce cas, une première incision verticale se fait à l'aide d'une lame 15, dans l'épaisseur du frein labial médian supérieur et la seconde incision de décharge est réalisée en distal de la 16. Une incision intrasulculaire et crestale au niveau de la 13 délimite le lambeau vestibulaire.

La dissection de ce lambeau se fait de pleine épaisseur en vestibulaire et en palatin.

La zone à greffer est alors exposée et le déficit osseux évalué (Fig. 6).

3/Préparation du site receveur

Le site receveur est préparé et doit être exempt de tout débris muqueux ou conjonctif.

À ce stade, il est à noter, outre le défaut osseux considérable en hauteur et en épaisseur (Fig. 7), la dénudation des faces mésiales radiculaires de la 14 (Fig. 8).

4/Le prélèvement osseux

L'accès au site donneur dans la zone rétro-molaire se fait après anesthésie locale, par

une incision crestale associée à deux incisions de décharges. La première en mésiale de la 46 et la seconde dans la muqueuse jugale.

Un lambeau muco-périosté permet l'exposition large et directe du site de prélèvement (Fig. 9).

Les dimensions du greffon sont déterminées et les ostéotomies sont faites à l'aide d'un disque diamanté de 3,25 mm de rayon, montée sur pièce à main sous irrigation abondante (trousse Frios Micro Saw Dentsply Friadent). L'ostéotomie crestale est suivie d'une ostéotomie mésiale et distale ; l'ostéotomie basale termine la taille du greffon.

Le disque est associé à un carter de protection qui permet des ostéotomies en toute sécurité, et de préserver les structures anatomiques jugales (Fig. 10).

À ce stade, les principales structures anatomiques à respecter sont le nerf alvéolaire inférieur, les racines des molaires mandibulaires et l'artère faciale (Tulasne, 2005).

Le prélèvement du bloc cortico-spongieux se fait par clivage à l'ostéotome droit ou courbe, veillant à rester au contact de la corticale (Fig. 11).

5/La fermeture du site de prélèvement

Se fait de façon hermétique après contrôle de l'hémostase à l'aide de sutures résorbables (Vicryl 4/0).

6/Mise en place du greffon

Le greffon laissé dans une cupule de métronidazole (Flagyl 0.5), (le greffon peut être laissé également dans du sérum physiologique), est récupéré et ajusté au mieux au site receveur ; à ce stade, l'alignement du bord crestal du greffon est capital et l'ajustage des différents blocs osseux se fait de façon minutieuse (Fig. 12), à l'aide de fraises boules diamantées montées sur pièce à main. Plusieurs retouches du greffon et essayages au site receveur seront nécessaires pour obtenir une parfaite adaptation du greffon.

L'immobilisation stricte des greffons est obtenue à l'aide d'une vis d'ostéosynthèse (1,2 mm de diamètre et de 12 mm de longueur, Stoma) traversant dans le sens vertical, les blocs osseux, et vissée en partie dans l'os résiduel apical (Fig. 13).

Les bords vifs sont émoussés à l'aide d'une fraise boule diamantée (réf : 801035, Komet) pour éviter toute déchirure du lambeau lors de la fermeture.

7/La fermeture du site greffé

Se fait après vérification de l'hémostase et repositionnement du lambeau sans tension, à l'aide de sutures simples (Figs. 14 et 15). L'absence de tension est obtenue après dissection du périoste, ceci permet également de prévenir la résorption du greffon.

Les suites opératoires sont minimales, léger œdème et tuméfaction régressant en 8 jours.

8/Suivi du patient

Le patient est revu à 10 jours pour contrôle et ablation des fils.

Deuxième étape:

À quatre mois, la cicatrisation des tissus mous recouvrant la greffe est excellente malgré une absence de tissu kératinisé qui sera réparé par une greffe conjonctive (Fig. 16).

Après anesthésie locale et une incision crestale, un lambeau de pleine épaisseur met en évidence la vis d'ostéosynthèse et une légère résorption du greffon en distal (Fig. 17).

La qualité et la configuration obtenues du site implantaire, devient alors favorable après retrait de la vis d'ostéosynthèse, à un positionnement optimal de l'implant Xive S plus (Dentsply Friadent) de longueur 15 mm et de diamètre 3,8 mm, en terme de situation, d'axe et d'émergence.

L'implant a été posé en un temps chirurgical avec une excellente stabilité primaire (Fig. 18) et associé, en vestibulaire, à une greffe conjonctive (Fig. 19). Le greffon conjonctif est prélevé, après anesthésie

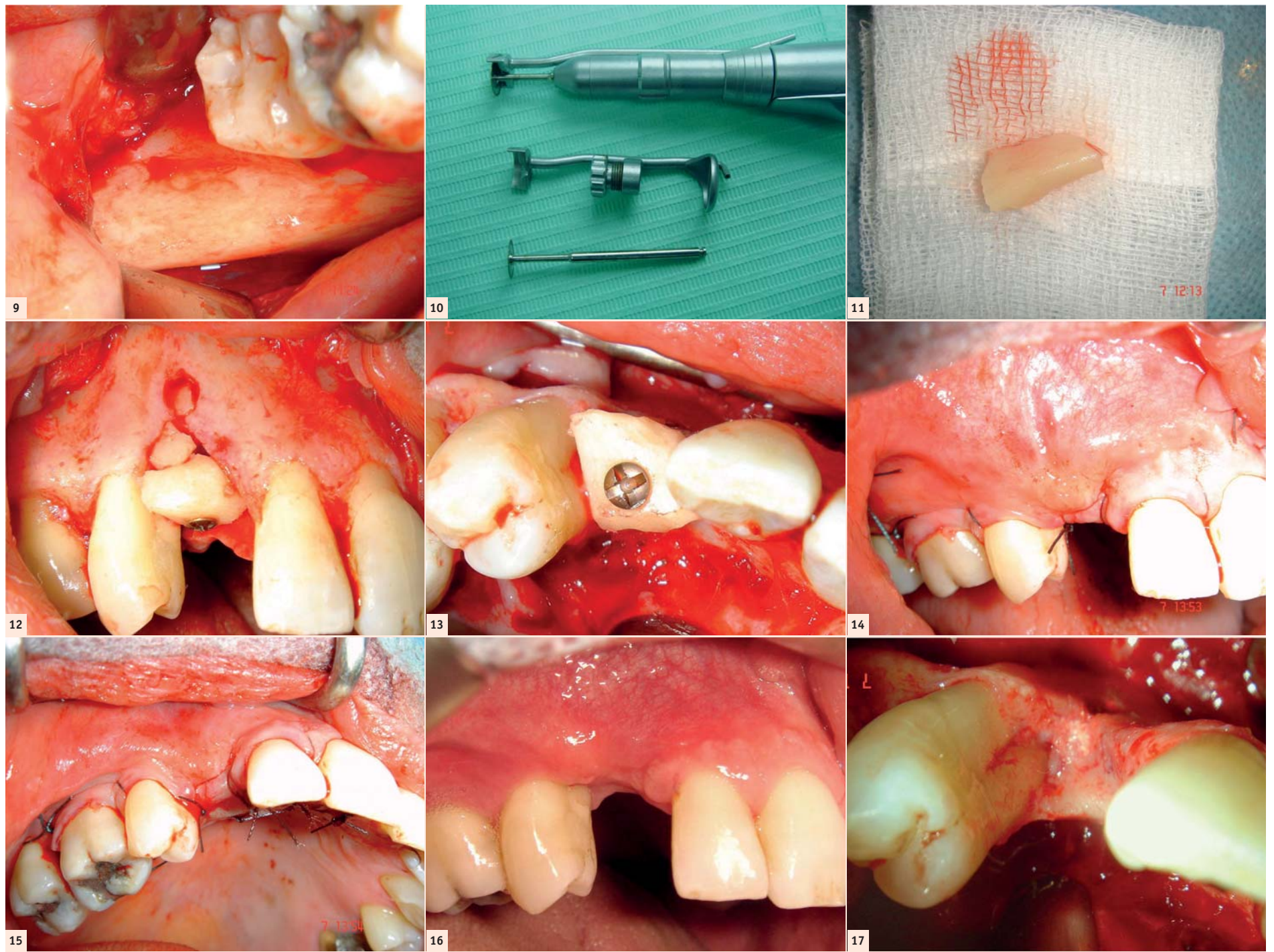


Fig. 9 : Zone rétro-molaire-site de prélèvement. | Fig. 10 : Matériel d'ostéotomie. | Fig. 11 : Greffon cortico-spongieux. | Fig. 12 : Adaptation des greffons par une vis d'ostéosynthèse. | Fig. 13 : Vue occlusale. | Fig. 14 : Repositionnement du lambeau. | Fig. 15 : Fermeture des berges-Noter l'absence de blanchiment du lambeau traduisant l'absence de tension. | Fig. 16 : Cicatrisation des tissus mous à 4 mois. | Fig. 17 : 2<sup>e</sup> temps chirurgical, exposition du site greffé, légère résorption en distal.

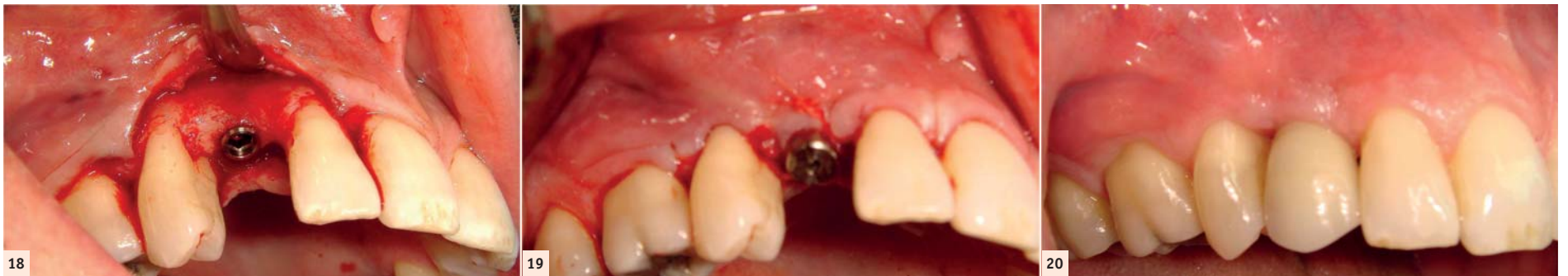

Fig. 18 : Contrôle radiologique de l'implant idéalement positionné. | Fig. 19 : Positionnement optimal de l'implant. | Fig. 20 : Mise en charge, parfaite adaptation de la prothèse implanto-portée, respect de l'esthétique, alignement des collets gingivaux.

locale à la tubérosité maxillaire, à l'aide d'une lame 15C. Ce greffon est préparé et adapté au site receveur, en vestibulaire de l'implant, et suturé en même temps que le lambeau vestibulaire.

Le contrôle radiologique confirme le positionnement idéal de l'implant (Fig. 21).

À ce stade, il est à noter, outre le gain osseux considérable résultant de la greffe, également le « recouvrement osseux » partiel des faces mésiales radiculaires de la 14.

Cette colonisation des cellules osseuses sur des racines dentaires dénuées de tout ligament alvéolo-dentaire laisse à penser à une phénomène d'ankylose partielle.

### Troisième étape:

À deux mois, la mise en charge se fait après cicatrisation des tissus mous et confection, par le confrère correspondant, d'une couronne céramo-métallique répondant à tous les critères fonctionnels et esthétiques (Fig. 20).

La parfaite intégration de la prothèse implanto-portée, et le respect de l'impératif esthétique avec alignement des collets ont donné entière satisfaction au patient (Fig. 21).

### Discussion

Les prélèvements osseux intra-buccaux possèdent de nombreux avantages histologiques, embryologiques et chirurgicaux. Ils présentent une bonne intégration aux sites receveurs et une faible résorption (Cordaro, 2002 ; Misch, 1997).

L'indication de cette technique de prélèvement dépendra de la quantité d'os nécessaire, mais aussi de la quantité d'os disponible (Capelli, 2003).

Le choix du site de prélèvement sera dicté par l'accès clinique et la quantité d'os disponible (Misch, 1997).

Les risques encourus lors du prélèvement ramique sont faibles si les principales structures anatomiques sont respectées ; néanmoins, des complications peuvent être rencontrées comme un trismus postopératoire, un

risque de lésion du nerf alvéolaire, du nerf lingual ou des racines des molaires. L'inconvénient principal est la difficulté de l'abord chirurgical lorsque l'ouverture buccale est limitée.

L'accès au site de prélèvement réalisé sous anesthésie locale, la reproductibilité du geste technique par un opérateur expérimenté, la prédictibilité du résultat, rendent ce type de prélèvement très facilement accepté par nos patients.

En dehors de la zone rétro-molaire, la région antérieure de la mandibule (ou symphyse) est un site de prélèvement présentant une relation risque-bénéfice favorable.

Le prélèvement symphysaire est cependant limité par les forams mentonniers, le rebord basilaire et les apex dentaires.

Les risques encourus sont principalement des dysesthésies. La sensibilité pulpaire est altérée pour 18.6% des dents du bloc incisif mandibulaire, à la dépose des sutures ; six mois plus tard 8.1% des dents adjacentes sont encore affectés et 0.6% des dents à douze mois (von Arx, 2005). Ces effets indésirables transitoires mais parfois définitifs, dont les patients sont informés préalablement à la chirurgie, sont limités par une dissection soignée du muscle mentonnier et la protection des pédicules vasculo-nerveux mentonniers et incisivo-canins. L'accès au site de prélèvement est facile et réalisable sous anesthésie locale.

Des complications peuvent également apparaître telles qu'un œdème réduit par un pansement compressif, des ecchymoses ou des brides cicatricielles inesthétiques.

Quelque soit le site de prélèvement intra-buccal, la greffe osseuse autogène reste le procédé de choix, le « gold standard » en matière de reconstruction osseuse.

Elle présente les meilleures qualités immunologiques, histologiques et physiologiques.

En effet, l'os autogène possède des propriétés mécaniques par la corticale et des propriétés ostéogéniques par l'os médullaire.

Les allogreffes, les xéno-greffes ou encore les substituts alloplastiques donnent également des résultats positifs en per-

mettant une régénération osseuse. Les études statistiques ne confirment pas cependant la prééminence d'un substitut sur un autre.

Les différents matériaux de greffe sont disponibles en quantité non limitée, sont partiellement ou totalement résorbables après néoformation osseuse, et permettent d'éviter un deuxième site opératoire. L'inconvénient de l'allogreffe et de la xéno-greffe est le risque, certes minime, de transmission d'un agent pathogène (ESB) ou d'une réaction immunologique, risque absent dans l'utilisation des matériaux alloplastiques.

Aucun des matériaux n'est employé systématiquement. Le chirurgien pose l'indication en fonction de l'étendue de la reconstruction, en appréciant les avantages et les inconvénients de chacun des matériaux. Si l'efficacité des substituts à l'os autogène n'est plus à démontrer, les différences de performance et d'efficacité concernent :

- les caractéristiques du substitut ;
- le site receveur ;
- la technique chirurgicale ;
- le patient.

Cependant, comparant greffe osseuse et régénération osseuse guidée, Rocchietta en 2008 montre que les gains verticaux sont parfois supérieurs pour la GBR et que le taux de survie à 7 ans semble meilleur également, même si le taux de complications de la GBR paraît plus élevé.

En règle générale, pour les déficits alvéolaires horizontaux, verticaux ou combinés, de faible étendue, de une à quatre dents, un prélèvement intra-buccal est choisi au niveau de la région antérieure ou postérieure de la mandibule. Les prélèvements ramique et symphysaire peuvent être réalisés de façon combinée si l'indication est posée.

Dans le cas clinique présenté, les ostéotomies ont été réalisées à l'aide de disques diamantés montés sur pièce à main, la piézochirurgie permet aujourd'hui de réaliser également des ostéotomies avec une haute précision de coupe grâce à des inserts utilisant des fréquences ultrasoniques modulables (de 22 à 30 kHz). L'instrument a une action de coupe sélective sur les tissus minéralisés, cette fourchette de fréquence étant inactive sur les tissus mous (pour lesquels d'autres fréquences seraient nécessaires). La technique s'avère dès lors intéres-

sante pour les chirurgies réalisées à proximité de structures anatomiques à préserver, telles que les muqueuses (membrane sinusienne), ou les paquets vasculo-nerveux (pédicule alvéolaire inférieur). En effet, les dispositifs chirurgicaux piézoélectriques ne déchirent ni ne brûlent les tissus pendant une ostéotomie (Boioli, 2005).

### Conclusion

L'aménagement osseux pré-implantaire par greffe osseuse autogène est devenu incontournable dans l'exercice de l'implantologie, et doit faire partie intégrante de notre plan de traitement. La qualité de l'os obtenue offre une meilleure stabilité à l'implant et permet de résister aux forces occlusales.

L'étroite collaboration et la bonne entente entre le chirurgien implantologiste et l'omnipraticien sont des conditions incontournables à la réussite des cas complexes.

### Bibliographie

- <sup>1</sup>Boioli LT, Etrillard P, Vercellotti, Tecucianu JF. Piézochirurgie et aménagement osseux pré-implantaire. Greffes par apposition de blocs d'os autogène avec prélèvement ramique. *Implant*, 2005, 11,4, p.261-274.
- <sup>2</sup>Capelli M. Autogenous bone graft from the mandibular ramus: a technique for bone augmentation. *Int J Periodontics Restorative Dent*. 2003; 23(3): 277-85.
- <sup>3</sup>Cordaro L, Sarzi D, Cordaro M. Clinical results of alveolar ridge augmentation with mandibular block bone grafts in partially edentulous patients prior to implant placement. *Clin oral Impl Res*, 2002, 13: 103-111.
- <sup>4</sup>Joshi A. An investigation of post-operative morbidity following chin graft surgery. *Br Dent J*, 2004, 196: 215-218.
- <sup>5</sup>Misch CM. Comparison of intraoral donor sites for onlay grafting prior to implant placement. *Int J Oral Maxillofac Implants*, 1997, 12 : 767-776.
- <sup>6</sup>Misch CM. Use of the mandibular ramus as a donor site for only bone grafting. *J Oral Implant*, 2000 XXVI (1): 42-49.
- <sup>7</sup>Proussaefs P, Lozada J, Klinman A, Rohrer MD. The use of ramus autogenous block grafts for vertical alveolar ridge augmentation and implant placement : a pilot study. *Int J Oral Maxillofac Implant* 2002 ; 17:238-248.
- <sup>8</sup>Raghoobar G M, Louwse C, Kalk W W I, Vis-sink A. Morbidity of chin bone harvesting. *Clin Oral Impl Res*, 2001, 12 : 503-507.
- <sup>9</sup>Tulasne JF, Andreani JF. Les greffes osseuses en implantologie. Paris: Quintessence International ; 2005.

### Dr Henri Tordjman

- Docteur en chirurgie dentaire.
- D. U de chirurgie buccale et d'implantologie.
- D. U de chirurgie pré et péri-implantaire.
- Exercice limité à la chirurgie maxillo-buccale, à l'implantologie et à la parodontologie.



10 Rue Gambetta – 78250 Meulan – France  
Tél : +33 (0)1 34 74 66 55  
E-mail : tordjman.h@wanadoo.fr  
www.dr-tordjman-henri.chirurgiens-dentistes.fr

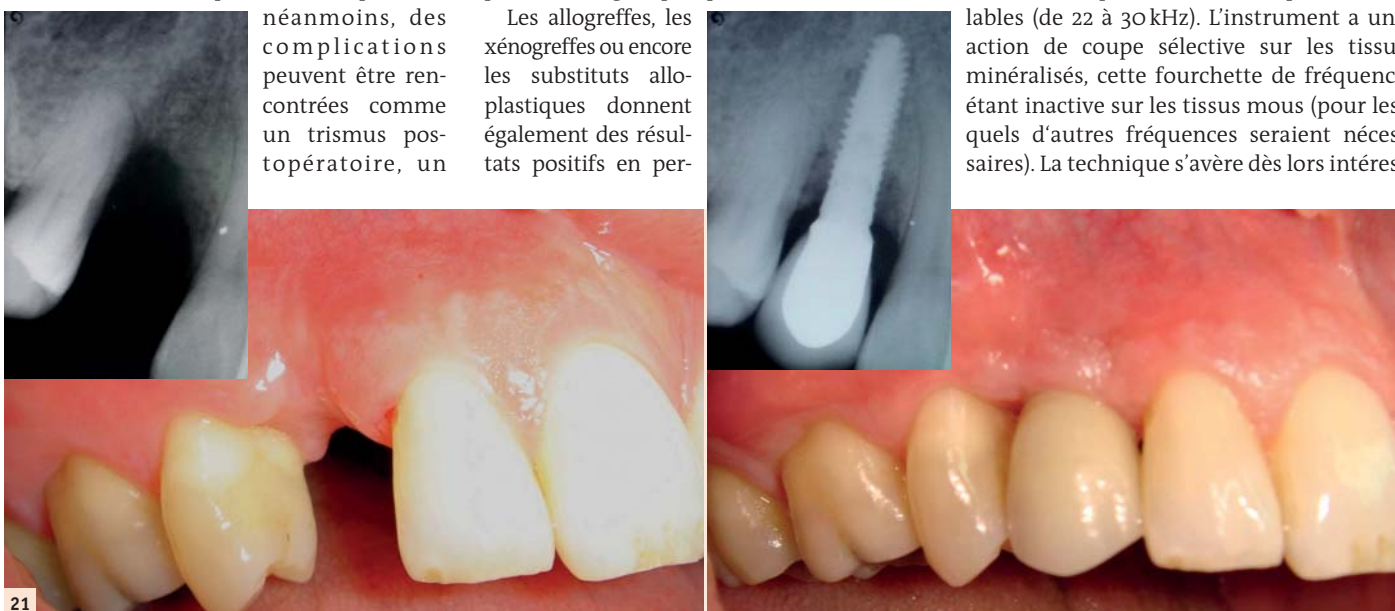
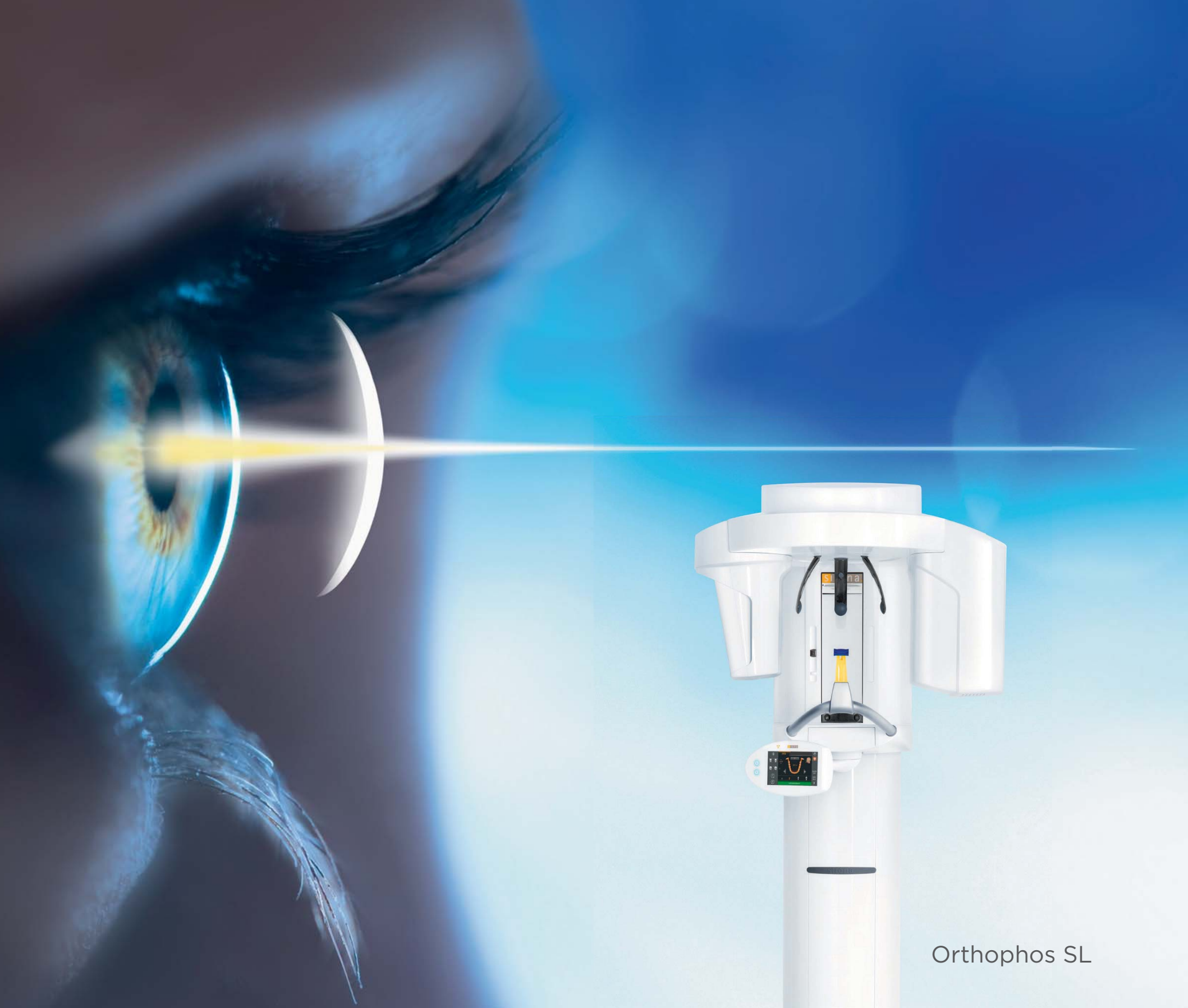

Fig. 21 : Stade initial et le résultat obtenu.



Orthophos SL

## Orthophos SL

# Une solution globale d'imagerie

L'ORTHOPHOS SL fournit une solution unique pour un certain nombre de situations de traitement. Il présente une haute qualité d'image, une opération bien conçue et la fiabilité « made in Germany ». Des outils intelligents comme le mode de faible dose 3D, qui offre des rayons X/3D basés sur des indications dans une gamme de doses d'image 2D, ajoutent une autre couche d'options pour votre meilleur diagnostic. Avec le logiciel SIDEXIS 4, l'ORTHOPHOS SL est une solution globale d'imagerie pour chaque flux de travail et chaque pratique.

ORTHOPHOS SL: Dispositif médical pour soins dentaires, réservés aux professionnels de santé, non remboursés par les organismes d'assurance maladie. Lisez attentivement les instructions figurant dans la notice ou sur l'étiquetage avant toute utilisation. Indications: Appareil pour radiographies numériques en dentisterie conservatrice: Endodontie, Parodontologie, Prothèses dentaires, Diagnostic fonctionnel et thérapie fonctionnelle des dysfonctionnements crano-mandibulaires, Chirurgie dentaire, Implantologie, Chirurgie oromaxillo-faciale, Orthodontie. Classe IIb/Organisme certificateur: CE 0123. Fabricant: Sirona Dental Systems GmbH.

THE DENTAL  
SOLUTIONS  
COMPANY™

Le partenaire de toutes vos solutions dentaires

 Dentsply  
Sirona

# Comment assurer : Le confort et la fonction après la pose d'implants chez des porteurs de prothèse amovible ?

L'utilisation d'un matériau de rebasage souple à base de silicone est une solution agréable pour les patients.

Dr David Garcia Baeza et le Dr Olga González Castro, Madrid, Espagne

Les extractions dentaires et les poses d'implant sont désormais des actes courants dans la pratique dentaire. La maîtrise des modifications qui surviennent pendant le processus de cicatrisation chez les porteurs de prothèses amovibles demeure pourtant bien souvent problématique. Cet article décrit pas à pas un cas clinique pour présenter une option envisageable, qui consiste à utiliser un matériau de rebasage souple à base de silicone.

## Les tissus durs et mous se modifient continuellement après des extractions dentaires et des chirurgies implantaires.

Une perte de volume osseux se produit inévitablement après une extraction dentaire. Quoique les données de la littérature soient contradictoires, l'os continuera de se modifier et pourrait même augmenter après une extraction ou élévation de lambeau.

Le tissu mou subit également des modifications dimensionnelles après des actes chirurgicaux. Cependant, ce phénomène diffère en intensité et en durée chez chaque patient. Les patients doivent porter une prothèse provisoire pendant la période d'ostéo-intégration d'un implant, et pendant ce temps de cicatrisation, la prothèse connaîtra des problèmes permanents d'adaptation, susceptibles de causer de nombreux désagréments au patient. C'est pourquoi il est nécessaire de disposer de matériaux capables de s'adapter continuellement pendant ce temps de cicatrisation.

Les traitements implantaires deviennent de plus en plus populaires. Même si le temps de cicatrisation et d'ostéo-intégration s'est raccourci, le port d'une prothèse amovible au cours de ces mois est toujours préférable, ou même obligatoire s'il s'agit d'une restauration intéressant toute l'arcade, impliquant pour le patient le port

d'une prothèse complète. En raison des modifications dimensionnelles qui surviennent pendant la chirurgie puis au moment de la mise en place des piliers de cicatrisation, la prothèse doit être régulièrement réadaptée à la nouvelle situation du patient.

Cela est possible grâce à l'utilisation d'un matériau de rebasage, qui permet d'éviter des lésions des tissus mous et des mouvements inconfortables de la prothèse pendant la mastication.

## Les matériaux de rebasage souples assurent le confort et la fonction pendant le temps de cicatrisation

Les matériaux de rebasage peuvent être définis comme étant des matériaux souples et élastiques, qui créent une couche mince et douce entre la prothèse et la muqueuse du patient. Il existe des élastomères de silicone et des plastiques acryliques qui sont

utilisés comme matériaux de rebasage souples permanents ou remplaçables, en raison de leurs excellentes propriétés élastiques. Ces matériaux sont souples et résistants.

Les matériaux de rebasage souples sont généralement considérés comme des matériaux provisoires mais la littérature mentionne également leur usage à long terme, compte tenu de propriétés telles que résilience, résistance au déchirement, biocompatibilité, force d'adhésion, stabilité de la couleur, résistance à l'abrasion, absence d'odeur et de goût.

Des études *in vitro* ont démontré une meilleure stabilité de la couleur des matériaux de rebasage souples en silicone, par rapport à ceux constitués de résine acrylique, mais davantage d'études comparatives sont nécessaires pour être en mesure d'évaluer objectivement les différents matériaux en silicone actuellement disponibles sur le marché.

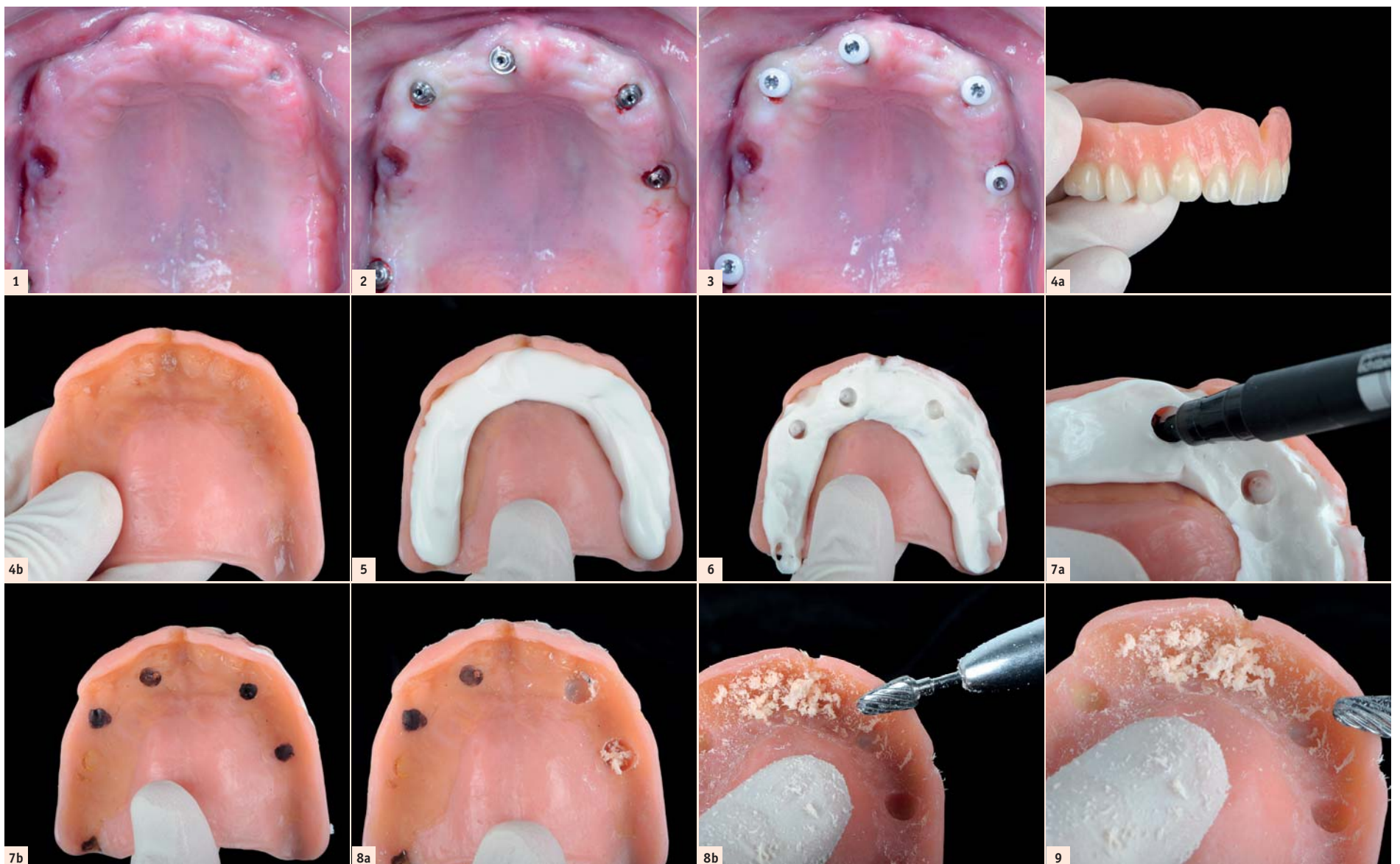


Fig. 1 : Situation initiale après la chirurgie implantaire et la cicatrisation. | Fig. 2 : Exposition des implants. | Fig. 3 : Pilier de cicatrisation en place. | Figs. 4a & 4b : Prothèse complète amovible maxillaire avant le rebasage. | Fig. 5 : Application d'un matériau de vérification de l'ajustage, Fit Checker Advanced (GC). | Fig. 6 : Visualisation des piliers de cicatrisation dans le matériau de vérification de l'ajustage. | Fig. 7a : La position de l'implant est marquée au travers du matériau de vérification de l'ajustage. | Fig. 7b : Après le retrait du matériau de vérification de l'ajustage, il est possible de voir les endroits où la prothèse doit être taillée. | Figs. 8a & 8b : Taille de la prothèse afin de créer un espace suffisant pour les piliers de cicatrisation. | Fig. 9 : Taille du reste de la prothèse (y compris les bords) afin de créer un espace suffisant pour le matériau de rebasage.

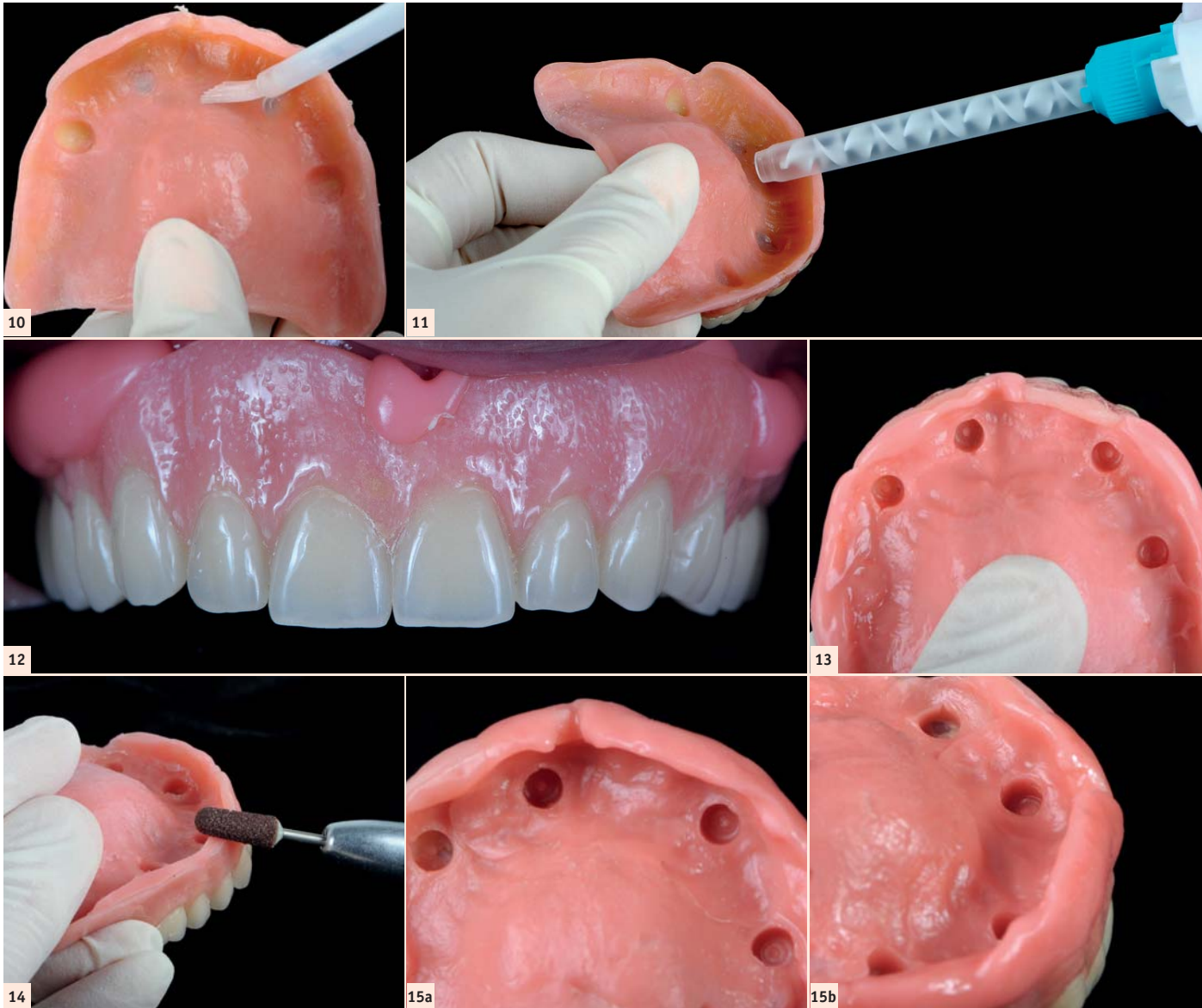


Fig. 10 : Application de Reline II Primer pour résine sur toute la prothèse. | Fig. 11 : Application de Reline II Extra Soft directement sur la prothèse. | Fig. 12 : La prothèse est introduite en bouche et il est demandé au patient de remuer les lèvres et les joues afin de modeler les bords de la prothèse. | Fig. 13 : Photo de la prothèse après 5 minutes, le matériau de rebasage a durci. | Fig. 14 : Après l'élimination des excès avec un scalpel, la finition de la prothèse est effectuée au moyen d'une fraise brune (Reline II Point for Trimming) puis polie au moyen d'une meulette de finition (Reline II Wheel for Finishing). | Figs. 15a et 15b : Vue finale de la prothèse rebasée.

Ces matériaux de rebasage sont exposés à des conditions intra-orales ardues : caractéristiques spécifiques de la salive, variations de température, constitution de la flore bactérienne et habitudes alimentaire du patient. Ces différents paramètres peuvent avoir une incidence sur la couche de rebasage de la prothèse et cause des déformations, des modifications volumétriques, un durcissement, des changements de couleur et même des problèmes de cytotoxicité selon leur composition (par exemple, l'utilisation de phtalates dans les matériaux de rebasage en résine acrylique).

Reline II Soft et Reline II Extra Soft (GC, Japon) sont des matériaux à base de polysiloxane de vinyle utilisés pour assurer un meilleur confort au patient, en créant une couche souple entre les tissus mous et l'intrados de la prothèse. Ils facilitent également la cicatrisation des tissus mous, en

moyenne pendant plusieurs semaines (Reline II Extra Soft) jusqu'à plusieurs mois (Reline II Soft).

**Conclusion**

De nos jours, de nombreux patients font l'objet de poses d'implants sur lesquels une prothèse amovible partielle ou complète sera mise en place. Durant toute la période de traitement où le tissu est en voie de cicatrisation, la prothèse devra être adaptée afin de procurer une meilleure qualité de vie au patient. Les matériaux de rebasage souples se sont révélés cliniquement sûrs, dotés d'une biocompatibilité satisfaisante, et ils jouent un rôle important dans l'amélioration du confort et de la fonction tout au long de ce temps de cicatrisation. Reline II Extra Soft de GC est un matériau durable, qui peut être recommandé comme matériau de rebasage à long terme dans de nombreux cas cliniques. Comme le présente

cette étude de cas, ce produit peut être utilisé pour réadapter une prothèse complète amovible après la pose de piliers implantaires.

**Bibliographie**

<sup>1</sup> Atay A, Bozok Cetintas V, Cal E, Kosova B, Kesercioglu A, Guneri P. Cytotoxicity of hard and soft denture lining material. *Dental Materials Journal* 2012;31(6):1082-1086  
<sup>2</sup> Dimiou AM, Michalakakis K, Pissiotsis A. Influence of thickness increase of intraoral autopolymerizing hard denture base liners on the temperature rise during the polymerization process. *J Prosthet Dent* 2014 Jun;111(6):512-20  
<sup>3</sup> Silva C, Machado A, Chaves C, Pavarina A, Vergani C. Effect of thermal cycling on denture base and autopolymerizing relining resins. *J Appl Oral Sci* 2013;21(3):219-24  
<sup>4</sup> Ogawa A, Kimoto S, Saeki H, Ono M, Furuse N, Kawai Y. The influence of patient characteristics on acrylic based resilient denture liners embedded in maxillary complete dentures. *J Prosthodont Res* 2016 Jul;60(3):199-205  
<sup>5</sup> Nowakowska-Toporowska A. Color change of soft silicone relining materials after storage in artificial saliva. *J Prosthet Dent* 2016;115(3):377-380  
<sup>6</sup> Takase K. Evaluation of glass transition temperature and dynamic mechanical properties of autopolymerized hard direct denture relining resins. *Dental Materials Journal* 2015;34(2):211-8  
<sup>7</sup> Tewary. Evaluation of linear dimensional accuracy of hard chairside and laboratory heat cure relining resins at different time intervals after processing. *Indian J Dent Rest* 2014 Nov-Dec;25(6):686-91  
<sup>8</sup> Bail M. Histopathological changes by the use of soft relining materials a rat model study. *Plos One* 2014 Jun 25;9(6):e100293.doi

**Dr David Garcia Baeza**

- Professeur associé, service de parodontologie, UEM, Madrid.
- Professeur adjoint, service de dentisterie esthétique, UCM, Madrid.
- Membre de l'EAO (European Association of Osseointegration), de SEPES (Sociedad Española de Prótesis Estomatológica y Estética - Société espagnole de dentisterie prothétique et d'esthétique), SEPA (Sociedad Española de Periodoncia y Osteointegración - Société espagnole de parodontologie et d'ostéo-intégration).
- Cofondateur de Dg1 (un groupe dédié à la formation dentaire).
- Praticien libéral au centre dentaire CIMA (Madrid, Espagne) axé prioritairement sur la dentisterie esthétique, la dentisterie restauratrice et l'implantologie.

**Dr Olga González Castro**

- Master en endodontie et dentisterie restauratrice, URJC, Madrid.
- Professeur adjoint clinique, service de dentisterie restauratrice, UCM, Madrid.
- Membre de l'AEDE (Asociación Española de Endoncia - Association espagnole d'endodontie).
- Cabinet dentaire privé axé sur l'endodontie, la dentisterie esthétique et restauratrice.

<sup>9</sup> Song YH, Song HJ, Han MK, Yan HS, Park YJ. Cytotoxicity of soft denture lining material depending on their component types. *Int J Prosthodont* 2014 May-Jun;27(3):229-35  
<sup>10</sup> Kim BJ. Shore hardness and tensile bond strength of long-term soft denture lining materials. *J Prosthet Dent* 2014;112(5):1289-97  
<sup>11</sup> Lau M. Tensile and shear bond strength of hard and soft denture relining materials to the conventional heat cured acrylic denture based resin: An in vitro study. *J Int Oral Health* 2014 Apr;6(2):55-61  
<sup>12</sup> Osathananda R, Wiwatwarrapan C. Surface treatment with methyl formate- methyl acetate increased the shear bond strength between relining resins and denture base resin. *Gerodontology* 2016 Jun;33(2):147-54  
<sup>13</sup> Kim JH. Evaluation of adhesion of relining resins to the thermoplastic denture based resin for non-metal clasp denture. *Dent Mater J* 2014;33(1):32-8  
<sup>14</sup> Surapaneni H, Ariga P, Haribabu R, Ravi Shankar, Kumar VHC, Attili S. Comparative evaluation of tensile bond strength between silicon soft liners and processed denture based resin conditioned by three modes of surface treatment: An in vitro study. *J Indian Prosthodont Soc* 2013 Sept;13(3):274-80  
<sup>15</sup> Tanimoto Y, Saeki H, Kimoto S, Kimoto S, Nishiwaki T, Nishiyama N. Evaluation of adhesive properties of three resilient denture liners by the modified peel test method. *Acta Biomaterialia* 5(2009):764-769  
<sup>16</sup> Lin NY, Lee HR, Lee H, Pae A. Wettability of denture relining materials under water storage over time. *J Adv Prosthodont* 2009;1:1-5  
<sup>17</sup> Huh JB, Lim Y, Youn HI, Myung B, Lee JY, Shin SW. Effect of denture cleansers on Candida Albicans biofilm formation over resilient liners. *J Adv Prosthodont* 2014;6:109-114  
<sup>18</sup> Mutluay M, Oguz S, Floystrand F, Saxegaard E, Dogan A, Bek B, Ruyter E. A prospective study on the clinical performance of polysiloxane soft liners: One-year results. *Dental Materials Journal* 2008;27(3):440-447  
<sup>19</sup> Santawisuk W, Kanchanasavita W, Sirisinha C, Harnirattisan C. Dynamic viscoelastic properties of experimental silicone soft lining materials. *Dental Materials Journal* 2010;29(4):454-460  
<sup>20</sup> Saravi ME, Vojdani M, Bahrani F. Evaluation of Cellular toxicity of three denture base acrylic resins. *Journal of Dentistry, Thran University of Medical Sciences* 2012;9(4):180-188  
<sup>21</sup> Palla ES, Karaoglan E, Naka O, Anastassiadou V. Soft denture liners effect on the masticatory function in patients wearing complete dentures: A systematic review. *J Dent* 2015 Dec; 43(12):1403-10



Dental Tribune International  
**ESSENTIAL DENTAL MEDIA**

www.dental-tribune.com dti

# De fils en aiguilles

## Partie 2 : Les aiguilles de suture

Le choix d'un matériel de suture comprend le choix de la composition du fil (traité dans le *Dental Tribune* d'avril 2018, pages 26 et 27) mais aussi la taille de l'aiguille, sa forme et du type de pointe, parce qu'elle pénètre en premier le tissu et doit être adaptée aux actes chirurgicaux pratiqués. Florilège des propriétés recherchées pour garantir des résultats optimaux fonctionnels et esthétiques.

### Les caractéristiques d'une aiguille

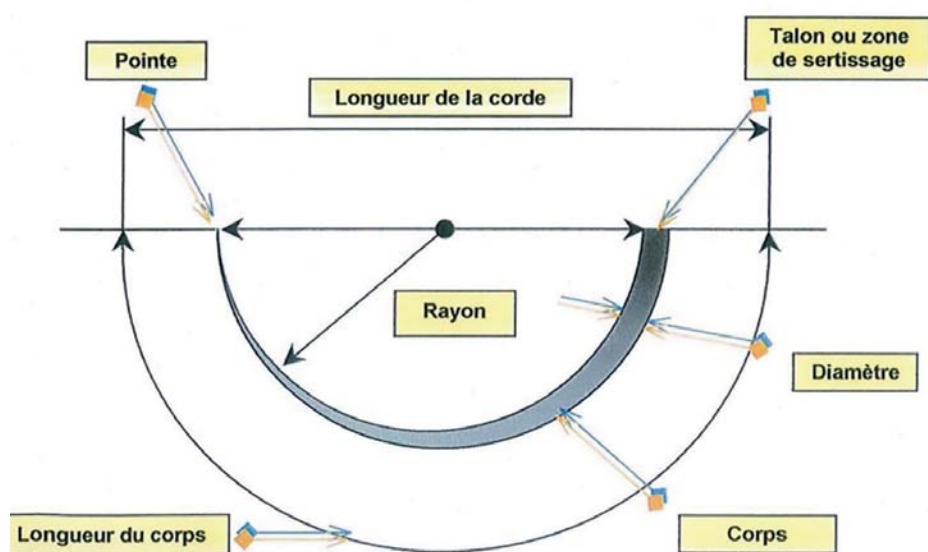
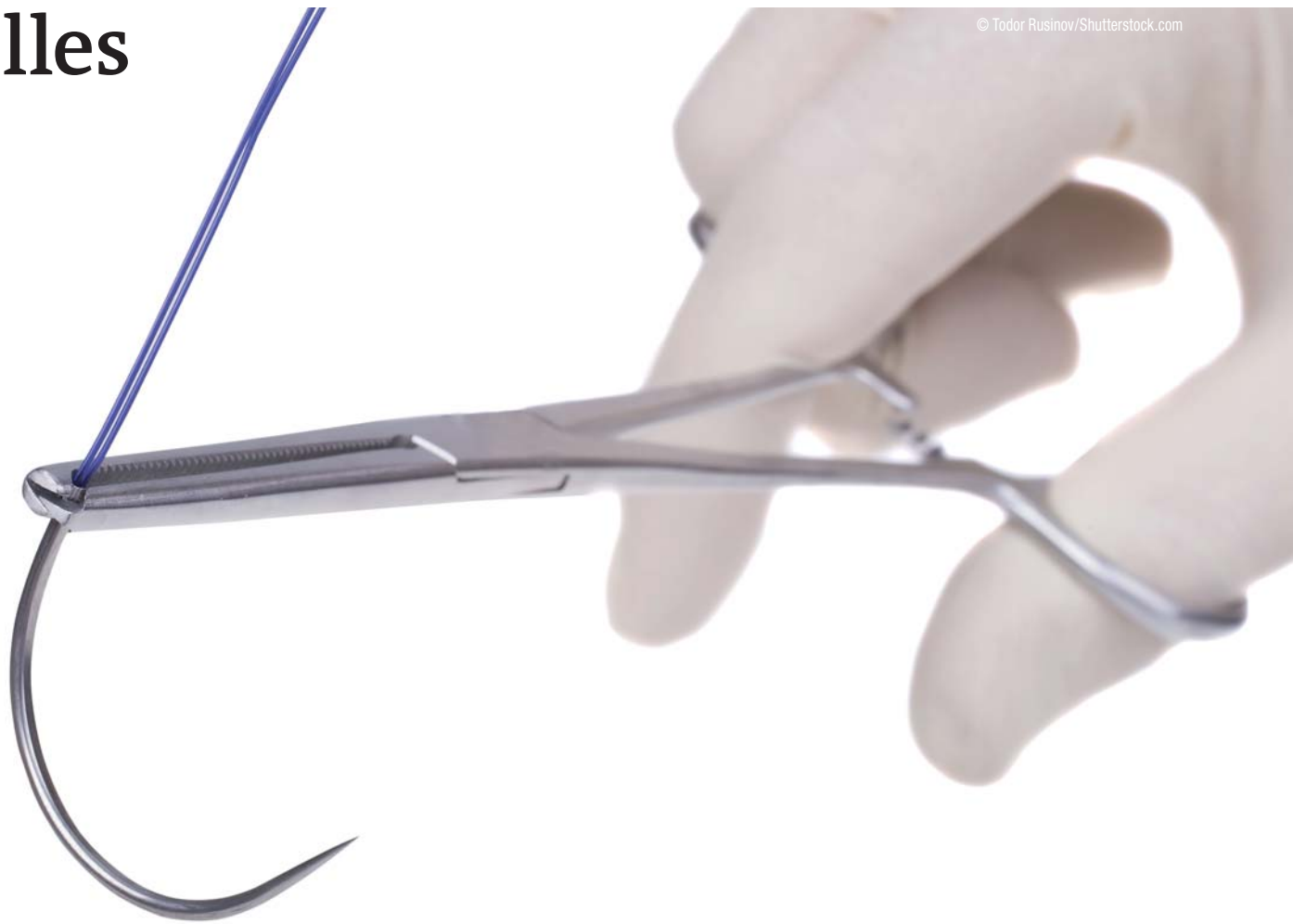
#### • La pointe

La forme de la pointe détermine le pouvoir de pénétration de l'aiguille à travers les tissus. Diverses formes sont proposées sur le marché mais on peut les synthétiser en deux grands types : les rondes et les triangulaires tranchantes.

Les rondes sont privilégiées pour la suture des tissus élastiques peu résistants à la pénétration que sont les muqueuses

Les triangulaires tranchantes seront utilisées pour les plans cutanés

– Triangulaires : lambeaux de pleine épaisseur ou sur une gencive kératinisée.



– Triangulaires Tapercut (corps de section ronde et une pointe triangulaire) : lam-

beaux d'épaisseur partielle ou pour les papilles et des gencives fines.

– Triangulaires inversées Multipass : rayons greffes gingivales.

rayon sont exprimés en millimètres, le diamètre est exprimé en microns.

#### • Le corps

C'est la partie saisie par le porte-aiguille, ronde, triangulaire ou trapézoïdale, sa forme est destinée à limiter les risques de dérapage et éviter un serrage abusif préjudiciable pour le matériel.

#### • Le mode de sertissage

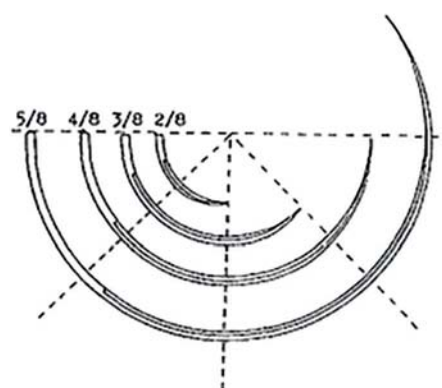
C'est le procédé qui permet l'assemblage du fil et de l'aiguille. Il n'est plus un critère de choix puisqu'une seule technique est de rigueur aujourd'hui.

#### • La courbure

Elle s'exprime en portion de cercle. En chirurgie buccale les aiguilles les plus utilisées sont les 3/8 de cercle, idéales pour leur passage sous le point de contact et les 1/2 de cercle, adaptées pour des accès réduits et en chirurgie muco-gingivale.

#### • Matériau constitutif et traitement de surface

Les aiguilles présentent des exigences contradictoires nécessitant des cycles de traitements thermiques délicats, leur pointe doit être acérée avec un acier très dur. Leur corps doit être le plus rigide possible tout en gardant une certaine élasticité pour éviter la rupture et enfin, leur zone de sertissage doit être suffisamment malléable pour bien fixer le fil. De ce fait, les industriels améliorent sans cesse les performances de leurs aiguilles.



#### • Les dimensions


La corde représente la distance la plus courte entre la pointe et le talon de l'aiguille (ou zone de sertissage).

La longueur de l'aiguille correspond à la distance la plus longue mesurée entre ces mêmes points. Seule cette indication figure de manière constante sur l'emballage.

En dentisterie on utilisera des longueurs autour de 32 mm pour la chirurgie courante et autour de 19 mm pour la micro-chirurgie.

Le rayon est celui du cercle dont l'aiguille forme une portion.

Le diamètre indique la largeur maximale de la section de l'aiguille. Corde, longueur et



register for  
**FREE**

**Dental Tribune Study Club**

**Join the largest educational network in dentistry!**

- education everywhere and anytime
- live and interactive webinars
- more than 1,000 archived courses
- a focused discussion forum
- free membership
- no travel costs

- no time away from the practice
- interaction with colleagues and experts across the globe
- a growing database of scientific articles and case reports
- ADA CERP-recognized credit administration

www.DTStudyClub.com

ADA CERP | Continuing Education Recognition Program

DT STUDY CLUB

dti

ADA CERP is a service of the American Dental Association to assist dental professionals in identifying quality providers of continuing dental education. ADA CERP does not approve or endorse individual courses or instructors, nor does it imply acceptance of credit hours by boards of dentistry.



Pour devenir un de nos testeurs contactez par mail Dr Laurence BURY

[l.bury@dental-tribune.com](mailto:l.bury@dental-tribune.com)



CONGRÈS  
**ADF**  
2018

# SOIGNER, L'ENGAGEMENT QUI NOUS UNIT

Parce que la santé du patient  
reste au cœur de notre métier,  
parce qu'il est plus que jamais  
temps de nous engager pour  
l'avenir de notre profession...  
retrouvons-nous au  
Congrès de l'ADF.

PROGRAMME SCIENTIFIQUE  
du 27 novembre au 1<sup>er</sup> décembre

EXPOSITION INTERNATIONALE  
du 28 novembre au 1<sup>er</sup> décembre



AGIR ENSEMBLE

ADFCONGRES.COM  
FACEBOOK.COM / ADFASSO  
@ADFASSO  
#CONGRESADF2018