

# DENTAL TRIBUNE

The World's Dental Newspaper • Serbia & Montenegro Edition



NOVI SAD, SEPTEMBAR 2017

www.dental-tribune.rs


VOL.12, No. 2+3



## STRES I KAKO GA PREVAZIĆI

Stres je reakcija koju ljudi imaju kada su pod velikim pritiskom ili zahtevima koji su postavljeni pred njih, i ta reakcija se pojačava kada pojedinac veruje da nije u stanju da se nosi sa situacijom. Stres sam po sebi nije bolest. Hronični stres može da bude faktor u izazivanju kliničke depresije ili anksioznosti.

► Str.22



## Od promocije i edukacije do potrošnog medicinskog materijala

Međunarodni sajam medicine i stomatologije Medident, koji ove godine doživljava svoje 42. izdanje, biće održan od 12. do 14. oktobra na Beogradskom

sajmu. Medident, najstarija sajamka manifestacija ove vrste u regionu, na kojoj domaći i strani izlagači predstavljaju stomatološku, medicinsku i la-

boratorijsku opremu, sredstva i usluge, mesto je intenzivnih poslovnih susreta proizvođača, distributera i korisnika medicinske opreme.

Sajam medicine i stomatologije iako komercijalnog karaktera, posvećen je istovremeno i zdravlju, preventivi, savremenim načinima lečenja i promociji naučnih dostignuća u svim segmentima medicine, posebno stomatologije. Medident, mesto na kome stručnjaci razmenjuju i stuču nova znanja i iskustva, zbog povećanog interesovanja ove godine se iz hale III, seli u halu IV.

Bogat prateći stručni program sa aktuelnim predavanjima, promocijama i prezentacijama, koji se organizuju i na štandovima izlagača i u poseb-

## BEZULJNI KOMPRESOR

GARANCIJA:  
36 meseci za kupovinu u vremenu održavanja sajma

Snaga: 750W  
Rezervoar: 30L  
Protok vazduha: 152L/min(5.37CFM)  
Buka: ≤59dB  
Neto težina: 28kg  
Pritisak: 8Bar(120Psi)  
Dimenzije: 410x410x650mm





COMMEX DOO • Kornelija Stankovića 31 • Novi Sad  
Mob +381 63 526 949 • t: +381 21 511 073/ +381 21 511 075  
www.commexdental.com • E-mail: office@commexdental.com



# Opcije za individualni dizajn kod sekutića

Autor: Prof. dr Klaus -Peter Ernst (Prof. Claus-Peter Ernst), Nemačka

## Uvod

Restauracije na prednjim zubima predstavljaju veoma individualizovane tretmane u kojima izbor terapije najviše zavisi od veličine defekta i od zahteva pacijenta po pitanju estetike. Iako indirektna keramičke nadoknade predstavljaju univerzalno i najbolje rešenje koje sve izazove po pitanju estetike i funkcije prebacuje u ruke zubnog tehničara, one obično zahtevaju puno više materija-

la za nadoknade od direktnih kompozitnih restauracija i zato su i značajno skuplje. Pored toga što je cena direktnih restauracija niža, njihova prednost je što mogu da se završe "u jednoj poseti" tj. nema potrebe za izradom privremenih nadoknada. U principu sve je to moguće i CEREC-om, samo su cene puno više...

Posebno kod tretmana trauma u prednjoj regiji, sa gubit-

kom tvrdog zubnog tkiva koje treba da se nadoknadi, pacijenti su vrlo zadovoljni ukoliko mogu da nakon sat vremena u stomatološkoj ordinaciji odu kući sa definitivnom estetskom nadoknadom. S obzirom da su traume, za razliku od planiranih estetskih korekcija na prednjim zubima koje se mogu zakazati unapred, uvek nenamerne, neplanirane i neočekivane, veoma je važno da im se obezbedi brza intervencija koja je što je više

nom, audio-vizuelno opremljenom prostoru, kontinuirani je razvojni segment ove manifestacije. Pored programa sa humanitarnom i edukativnom dimenzijom, namenjenih svima, Medident nudi i visokostručne sadržaje namenjene profesionalnim posetiocima. Tako će ove godine, u organizaciji firme Neodent, biti organizovan i trodnevni

simpozijum sa akreditovanim predavanjima iz oblasti dentala na kome se mogu prikupiti nepohodni bodovi za licencu.

Ovogodišnji Medident ima posebnu privilegiju da ga svečano otvori prof. dr Nadežda Basara, hematolog i onkolog, jedan od svetskih stručnjaka za transplantaciju matičnih ćelija. **DT**

moguće jednostavna, ali i da zadovoljava sve estetske i funkcionalne zahteve.

Kako različite indikacije zahtevaju različite terapijske opcije pokazano je u ovom tekstu na dva primera direktnih kompozitnih

restauracija. U oba prikazana slučaja bilo je neophodno nadoknaditi sličnu zapreminu tvrdog zubnog tkiva, ali je svaki slučaj zahtevao različit pristup i odabir terapije zavisno od etiologije.

→ **DT** strana 6

## CITY DENTAL SERVIS

PROIZVODNJA I SERVIS STOMATOLOŠKE OPREME

ISO 9001:2008



11147 Beograd, Srbija  
Ratka Resanovića I deo br. 11  
tel/fax: 011/250-90-40  
mob: +381 64 118 90 25  
www.citydental servis.com  
e-mail: citydent@beotel.net

# IMPLANT AKADEMIJA 2

Drage kolege,

02. Septembra 2017.godine, pose-  
tio nas je jedan od najpoznatijih  
doktora u dentalnoj implantologi-  
ji, predavač svetskog ugleda, pro-  
fesor Paulo Malo, koji je održao  
celodnevno predavanje na skupu  
Implant Akademija 2, firme No-  
vodex iz Beograda.

Tema ovog skupa bila je All-  
on-4 koncept®.

Osim koncepta All-on-4®, ko-  
jeg je dr Malo razvio u saradnji  
sa kompanijom Nobel Biocare,  
on je zaslužan i za 14 registro-  
vanih патената, autor je nekoli-  
ko medicinskih publikacija, na  
temu implantologije u stomato-  
logiji, gostujući je predavač na  
univerzitetima širom sveta.

Kao takav i dalje aktivno uče-  
stvuje u kreiranju implantološ-  
ke budućnosti.

Dr Malo podelio je svoja isku-  
stva, vezana za izbor hirurškog  
i protetskog pristupa ovom kon-  
ceptu.

Njegova energija i posveće-  
nost realizaciji svojih ideja, dota-  
kla nas je i lično i profesionalno.

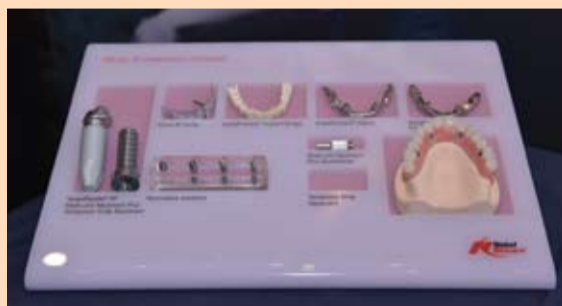03. Septembra nastavili smo  
sa ovom tematikom, ali u vidu  
radionica. Radionice su bile ras-  
poređene po temama, hirurški  
i protetski aspekti, načini rada u  
dentalnoj laboratoriji kada se pri-  
prema ovakav rad, kao i komuni-  
kacija i način isticanja prednosti  
ovog koncepta pacijentima.

Drage kolege, svojom energi-  
jom doprineli ste da uživamo u  
pozitivnoj atmosferi čitavog vi-  
kenda. Hvala vam što ste bili za-  
interesovani i predavanja pratili  
do kraja, aktivno učestvovali u  
diskusiji.

To je motiv za nas, da radimo  
više i bolje.

Do sledeće Implant Akade-  
mije 2019.godine, sve najlepše,  
želi Vam,

Vaš Novodex Team **DT**



## Imprint

LICENSING BY DENTAL TRIBUNE INTERNATIONAL  
Publisher Torsten Oemus

GROUP EDITOR:  
Daniel Zimmermann  
newsroom@dental-tribune.com  
Tel.: +44 161 223 1850

CLINICAL EDITORS:  
Magda Wojtkiewicz, Nathalie Schüller

EDITORS:  
Kristin Hübner, Yvonne Bachmann

EDITOR & SOCIAL MEDIA MANAGER  
Monique Mehler

MANAGING EDITOR &  
HEAD OF DTI COMMUNICATION SERVICES:  
Marc Chalupsky

COPY EDITOR:  
Sabrina Raaff

PUBLISHER/PRESIDENT/CEO:  
Torsten R. Oemus

CHIEF FINANCIAL OFFICER:  
Dan Wunderlich

CHIEF TECHNOLOGY OFFICER:  
Serban Veres

BUSINESS DEVELOPMENT MANAGER:  
Claudia Salwiczek-Majonek

PROJECT MANAGER ONLINE:  
Tom Carvalho

JUNIOR PROJECT MANAGER ONLINE:  
Hannes Kuschick

E-LEARNING MANAGER:  
Lars Hoffmann

EDUCATION DIRECTOR TRIBUNE CME:  
Christiane Ferret

EVENT SERVICES/PROJECT MANAGER:  
Sarah Schubert

TRIBUNE CME & CROIXTURE  
TEAM ASSISTANT:  
Julia Maciejek

MARKETING SERVICES  
Nadine Dehmel

SALES SERVICES  
Nicole Andra

ACCOUNTING SERVICES:  
Anja Maywald, Karen Hamatschek, Manuela Hunger

MEDIA SALES MANAGERS  
Anje Kahnt (International)  
Barbara Solarova (Eastern Europe)  
Hélène Carpentier (Western Europe)  
Matthias Diessner (Key Accounts)  
Melissa Brown (International)  
Peter Witteczek (Asia Pacific)  
Weridiana Mageswki (Latin America)

EXECUTIVE PRODUCER:  
Gernot Meyer

ADVERTISING DISPOSITION:  
Marius Mezger

© 2017, Dental Tribune International GmbH.

Dental Tribune International  
Holbeinstr. 29, 04229 Leipzig, Germany  
Tel.: +49 541 48 474 502 | Fax: +49 541 48 474 175  
info@dental-tribune.com |  
www.dental-tribune.com

Regional Offices

Dental Tribune Asia Pacific Ltd.  
c/o YontoRisiko Communications Ltd.  
Room 1406, Rightful Centre  
12 Tak Hing Street, Jordan, Kowloon, Hong Kong  
Tel.: +852 3115 6177 | Fax: +852 3115 6199

Tribune America, LLC  
116 West 23rd Street, Ste. 500, New York, N.Y. 10011, USA  
Tel.: +1 212 244 7181 | Fax: +1 212 244 7185

Regional Offices

Dental Tribune Asia Pacific Ltd.  
c/o YontoRisiko Communications Ltd.  
Room 1406, Rightful Centre  
12 Tak Hing Street, Jordan, Kowloon, Hong Kong  
Tel.: +852 3115 6177 | Fax: +852 3115 6199

Tribune America, LLC  
116 West 23rd Street, Ste. 500, New York, N.Y. 10011, USA  
Tel.: +1 212 244 7181 | Fax: +1 212 244 7185

Regional Offices

Dental Tribune Asia Pacific Ltd.  
c/o YontoRisiko Communications Ltd.  
Room 1406, Rightful Centre  
12 Tak Hing Street, Jordan, Kowloon, Hong Kong  
Tel.: +852 3115 6177 | Fax: +852 3115 6199

Tribune America, LLC  
116 West 23rd Street, Ste. 500, New York, N.Y. 10011, USA  
Tel.: +1 212 244 7181 | Fax: +1 212 244 7185

Regional Offices

Dental Tribune Asia Pacific Ltd.  
c/o YontoRisiko Communications Ltd.  
Room 1406, Rightful Centre  
12 Tak Hing Street, Jordan, Kowloon, Hong Kong  
Tel.: +852 3115 6177 | Fax: +852 3115 6199

Tribune America, LLC  
116 West 23rd Street, Ste. 500, New York, N.Y. 10011, USA  
Tel.: +1 212 244 7181 | Fax: +1 212 244 7185

Regional Offices

Dental Tribune Asia Pacific Ltd.  
c/o YontoRisiko Communications Ltd.  
Room 1406, Rightful Centre  
12 Tak Hing Street, Jordan, Kowloon, Hong Kong  
Tel.: +852 3115 6177 | Fax: +852 3115 6199

Tribune America, LLC  
116 West 23rd Street, Ste. 500, New York, N.Y. 10011, USA  
Tel.: +1 212 244 7181 | Fax: +1 212 244 7185

Regional Offices

Dental Tribune Asia Pacific Ltd.  
c/o YontoRisiko Communications Ltd.  
Room 1406, Rightful Centre  
12 Tak Hing Street, Jordan, Kowloon, Hong Kong  
Tel.: +852 3115 6177 | Fax: +852 3115 6199

Tribune America, LLC  
116 West 23rd Street, Ste. 500, New York, N.Y. 10011, USA  
Tel.: +1 212 244 7181 | Fax: +1 212 244 7185

Regional Offices

Dental Tribune Asia Pacific Ltd.  
c/o YontoRisiko Communications Ltd.  
Room 1406, Rightful Centre  
12 Tak Hing Street, Jordan, Kowloon, Hong Kong  
Tel.: +852 3115 6177 | Fax: +852 3115 6199

Tribune America, LLC  
116 West 23rd Street, Ste. 500, New York, N.Y. 10011, USA  
Tel.: +1 212 244 7181 | Fax: +1 212 244 7185

Regional Offices

Dental Tribune Asia Pacific Ltd.  
c/o YontoRisiko Communications Ltd.  
Room 1406, Rightful Centre  
12 Tak Hing Street, Jordan, Kowloon, Hong Kong  
Tel.: +852 3115 6177 | Fax: +852 3115 6199

Tribune America, LLC  
116 West 23rd Street, Ste. 500, New York, N.Y. 10011, USA  
Tel.: +1 212 244 7181 | Fax: +1 212 244 7185

Regional Offices

Dental Tribune Asia Pacific Ltd.  
c/o YontoRisiko Communications Ltd.  
Room 1406, Rightful Centre  
12 Tak Hing Street, Jordan, Kowloon, Hong Kong  
Tel.: +852 3115 6177 | Fax: +852 3115 6199

Tribune America, LLC  
116 West 23rd Street, Ste. 500, New York, N.Y. 10011, USA  
Tel.: +1 212 244 7181 | Fax: +1 212 244 7185

Regional Offices

Dental Tribune Asia Pacific Ltd.  
c/o YontoRisiko Communications Ltd.  
Room 1406, Rightful Centre  
12 Tak Hing Street, Jordan, Kowloon, Hong Kong  
Tel.: +852 3115 6177 | Fax: +852 3115 6199

Tribune America, LLC  
116 West 23rd Street, Ste. 500, New York, N.Y. 10011, USA  
Tel.: +1 212 244 7181 | Fax: +1 212 244 7185

Regional Offices

Dental Tribune Asia Pacific Ltd.  
c/o YontoRisiko Communications Ltd.  
Room 1406, Rightful Centre  
12 Tak Hing Street, Jordan, Kowloon, Hong Kong  
Tel.: +852 3115 6177 | Fax: +852 3115 6199

Powered by

# NOVODEX

CIP-Katalogizacija u publikaciji  
Biblioteka Matice srpske, Novi Sad

616.31 (05)

Dental Tribune: the World's Dental Newspaper /  
glavni i odgovorni urednik: Anita Brzaković - Serbia and  
Montenegro edition - Vol. 1, No. 1 (avgust 2006) -  
Novi Sad: Dental Media, 2006. - 42cm

Četiri puta godišnje  
ISSN 1452-6425

COBISS.SR-ID:215641863

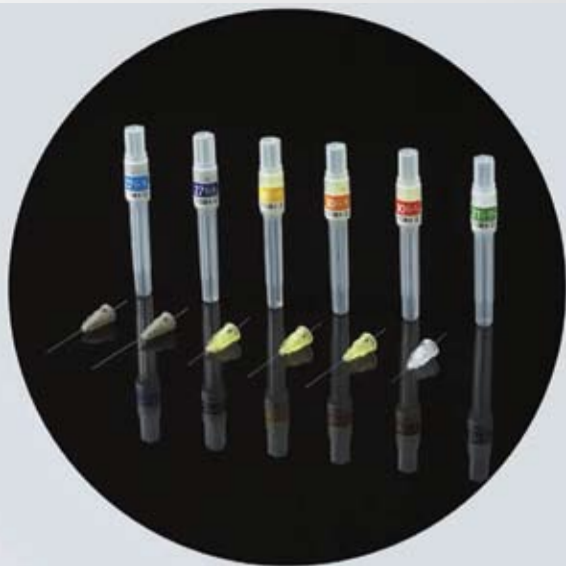
SPIDENT



27G - 3D Cutting



30G - 3D Cutting



<b>27G/L</b> (0.4x30mm)	27G/Long (0.4x30mm) (navy)
<b>27G/L</b> (0.4x38mm)	27G/Long (0.4x38mm) (purple)
<b>30G/XS</b> (0.3x12mm)	30G/X-short (0.3x12mm) (yellow)
<b>30G/S</b> (0.3x16mm)	30G/Short (0.3x16mm) (pink)
<b>30G/S</b> (0.3x21mm)	30G/Short (0.3x21mm) (orange)
<b>30G/L</b> (0.3x25mm)	30G/Long (0.3x25mm) (red)
<b>31G/XS</b> (0.26x12mm)	31G/X-short (0.26x12mm) (green)



100 Needles


### NOP IGLE ZA KARPUL

- Vrhunski kvalitet
- Izuzetna elastičnost
- Laserski naoštreni vrhovi
- Minimalna traumatizacija periosta

**AKCIJA!**

kupi 3 pakovanja

**4. gratis!**



**Laviefarm**  
Zdrav izbor

DIASWISS  
PRECISION DENTAL INSTRUMENTS



**AKCIJA!**

kupi 10 borera

**2 borera gratis!**

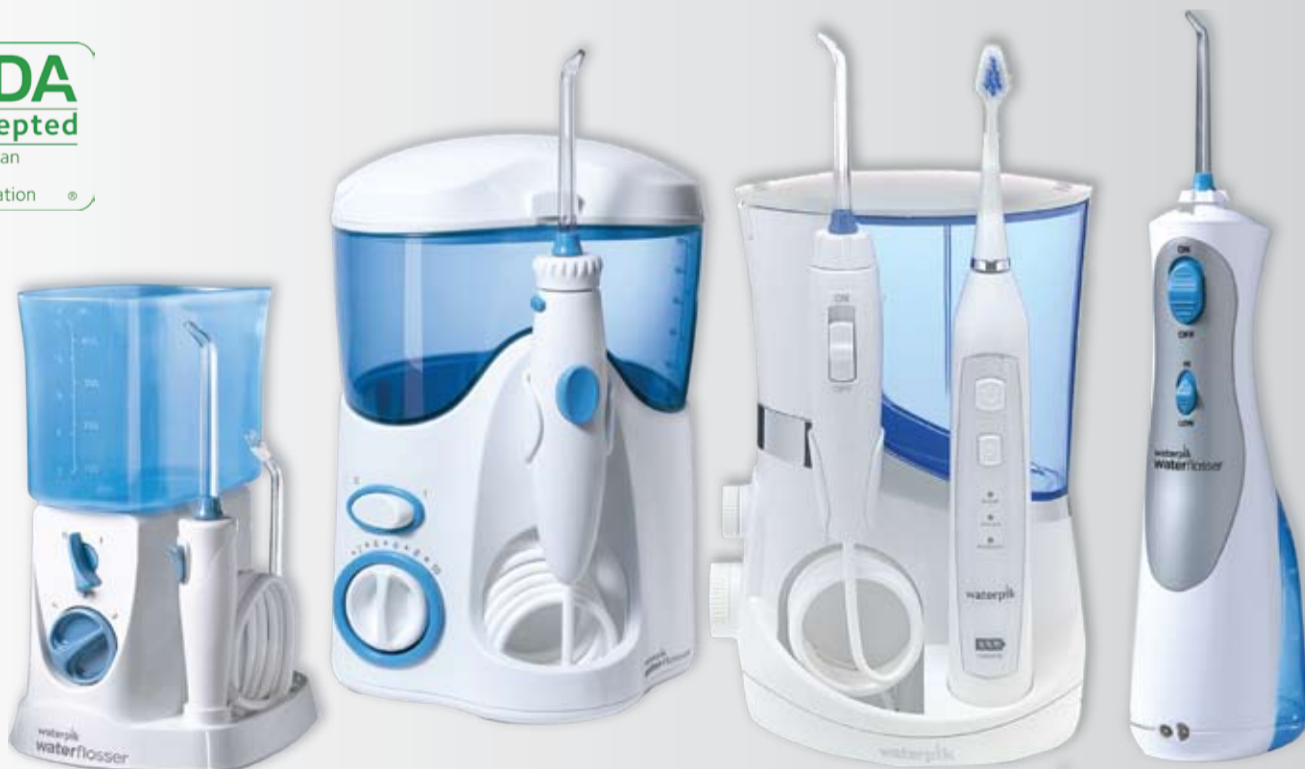**DIASWISS BORERI** su boreri vrhunskog kvaliteta! Jedinstveni su jer kombinuju efikasnost sečenja sa dugim radnim vekom.

Veliki izbor:

- dijamantskih borera;
- karbidnih borera;
- karbidnih freza;
- gumica za poliranje.

# waterpik®

ORALNI TUŠ No 1



## Nagradna igra

Isecite i ubacite ovaj kupon u kutiju na Laviefarm štandu na sajmu medicine. Sve ostale informacije o nagradnoj igri dobićete na samom štandu.

Naziv stom. ordinacije: \_\_\_\_\_

Ime i prezime: \_\_\_\_\_

e-mail adresa: \_\_\_\_\_



Nezavisna klinička istraživanja dokazala su da je Waterpik oralni tuš znatno efikasniji od četkice i konca za zube. Waterpik oralni tuš radi po principu pulsirajućeg vodenog pritiska koji besprekorno uklanja plak i pomaže u redukovanju krvarenja desni. Preporučuje se kao najbolje sredstvo za održavanje oralne higijene osobama sa zdravim zubima a posebno je efikasan kod osoba sa kronicama, mostovima, implantima, fiksnim protezama, gingivitisom, porodontopatijom.



**Laviefarm**

Banja Lučka 14, 11000 Beograd  
tel. 011 786 3440, 744 0698  
e-mail: dental@laviefarm.com  
www.facebook.com/laviefarmdental

# Efikasni i predvidljivi rezultati s direktnim ispunima u bočnom segmentu

## Kombinacija selektivnog nagrivanja, univerzalnih adheziva i kompozita za bulk-tehniku

Autor: Majkl Seseman (Michael R. Sesemann), DDS, Omaha/SAD

Efikasnost i dugoročna stabilnost rezultata samo su neka od očekivanja koja moraju ispunjavati direktni postupci izrade kompozitnih ispuna. U tom kontekstu dobro koordinisani materijali ključ su uspeha.

Nije neuobičajeno za pacijente srednjeg i starijeg doba da imaju nekoliko manjkavih amalgamskih ispuna na bočnim zubima u istom kvadrantu. Mnogi takvi ispuni mogu se nadoknadi konzervativno, direktnom tehnikom uz pomoć kompozitnih materijala. Nažalost, mnogi protokoli direktne izrade ispuna, uključujući i adhezivni postupak, za postizanje predvidljivog rezultata zahtevaju mnogo vremena i osetljivi su na proceduralne greške. Stoga je važno razumeti razvoj adhezivne tehnike u dentalnoj medicini kada se razmatraju današnje mogućnosti.

### Na početku

Pre više od 50 godina Buconcor je predložio stvaranje veze s dentinom i gleda tako da se najpre te površine nagrize ortofosfornom kiselinom pre nanošenja smola. Iako je on mikroporoznost nagrize gleda smatrao primarno odgovornom za stvaranje adhezije na gleda, veza s dentinom bila je mnogo manje predvidljiva zbog sastava dentina, sadržaja vode i zaostalog sloja. Ne iznenađuje da su prvi dentalni adhezivi koji su se vezali isključivo na gleda; oni nisu ostvarivali ili su ostvarivali vrlo slabu vezu s dentinom. Promene u sastavu materijala, adhezijskim mehanizmima, metodama aplikacije i uopšteno adhezivne tehnike potakli su evoluciju dentalne medicine i uvođenje estetskih restaurativnih materijala. Takođe je došlo do razvoja različitih proizvoda za nagrivanje i adhezivnih protokola.

### „Total etch“ ili „nagrivanje - ispiranje“ tehnika

Kod „total etch“ ili „nagrivanje - ispiranje“ tehnike nagriva se i gleda i dentin ortofosfornom kiselinom kako bi se uklonio razmazni sloj i preparacija pripremila pre stvaranja veze, pri čemu se gleda nagriva duže od dentina. Sredstvo za nagrivanje i razmazni sloj zatim se ispiraju vodom i površina zuba se suši.

Dentin pritom treba da ostane blago vlažan i sjajan pa se mora voditi računa da se ne presuši. Time se sprečava kolaps kolagenskih vlakana što bi smanjilo propusnost površine za hidrofilne monomere u adhezivu, kao i oslabilo kontakt, što potencijalno dovodi do slabije veze i postoperativne osetljivosti. Kako su etablirani i klinički provereni, adhezivi za total etch tehniku i povezani postupak koji se sastoji od više koraka, smatraju se vrlo osetljivima.

### Tehnika selektivnog nagrivanja

Kod selektivnog nagrivanja nagriva se samo gledni rubovi preparacije ortofosfornom kiselinom koja se zatim ispira vodom. Dentin se potom kondicionira prajmerom ili samonagrivaćim adhezivom; razmazni sloj samo se modifikuje, ne uklanja se ispiranjem nakon aplikacije prajmera. Prekomerno nagriveni dentin mogao bi da rezultuje smanjenom snagom veze i postoperativnom osetljivošću.

Tehnika selektivnog nagrivanja može biti problematična ako se dentin nehotice nagriva u fazi nagrivanja gleda i zatim još jednom „nagriva“ samonagrivaćim adhezivom.

### Samonagrivaću tehnika

Kod ove tehnike nema zasebnog koraka nagrivanja, nego se u adhezivu nalaze kiseli monomeri koji nagriva i pripremaju gleda i dentin. S obzirom na blaži pH od proizvoda za total etch tehniku, samonagrivaću adhezivi predstavljaju manji rizik za prekomernu demineralizaciju dentina, a pošto se preskače osetljivi korak pažljivog sušenja dentina, izbegava se potencijalni kolaps kolagenskih vlakana. Uzimajući u obzir sve navedeno, smanjena je verovatnoća postoperativne osetljivosti.

### Predvidljiva efikasnost

Proizvođači su uspešno proširili portfelj adheziva uvođenjem univerzalnih adheziva

koji promovišu vezu i prema gleda i prema dentinu, a koji se mogu koristiti i na suvom i na vlažnom dentinu. Budući da su namenjeni radu sa ili bez ortofosforne kiseline, univerzalni adhezivi (npr. Adhese® Universal) prikladni su za tehniku selektivnog nagrivanja bez straha od prekomernog nagrivanja dentina.

### Materijal izbora

Kada se nadokanduje nekoliko manjkavih amalgamskih ispuna uistom kvadrantudirektnim kompozitnim ispunima, prednost dajem tehnici selektivnog nagrivanja jer kombinuje najbolje od obe tehnike. Osigurava jaku mikromehaničku retenciju na rubovima gleda s manjom verovatnoćom postoperativne osetljivosti jer dentinski tubulusi nisu potpuno otvoreni.

Moj omiljeni adheziv za takve slučajeve je Adhese® Universal koji je dostupan u tradicionalnoj bočici ili jedinstvenom VivaPen® aplikatoru. Za mene,

sadrži 2 mililitra adheziva, što je dovoljno za otprilike 190 aplikacija na pojedinačnim zubima, a to je gotovo tri puta veći broj aplikacija po mililitru u poređenju s konvencionalnim sistemima u bočicama. Posledično je trošak po aplikaciji uz korišćenje Adhese Universal VivaPen® sistema manji upoređenju sa svim drugim vodećim univerzalnim adhezivima.

Ono što takođe doprinosi efikasnosti zamene bočnih nadoknada, kako vremenski tako i finansijski, je upotreba Bulk kompozita. Ovi materijali se mogu nanositi u slojevima do 4 mm i zatim polimerizovati, čime se eliminišu koraci kod klasične tehnike aplikacije.

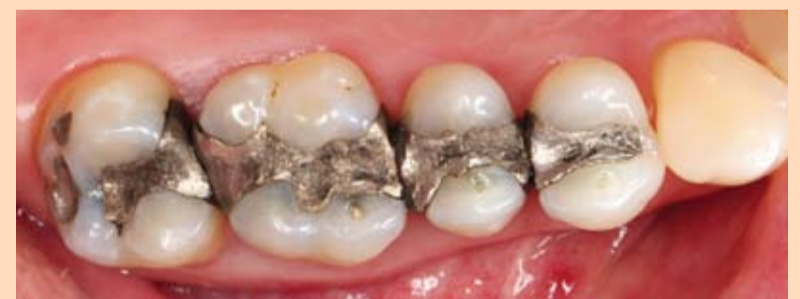### Prikaz slučaja

Pedesetjednogodišnji pacijent došao je s nekoliko manjkavih amalgamskih ispuna na zubima 14 do 17 s rubnim propuštanjem koji su zahtevali zamenu (slika 1.). Postavljen je koferdam. Uklonjeni su amalgamski ispuni i eventualni karijesi pomoću karbidnog svrdla te su preparacije doradene dijamantnim borerom. Nakon preparacije, kaviteti su očišćeni i

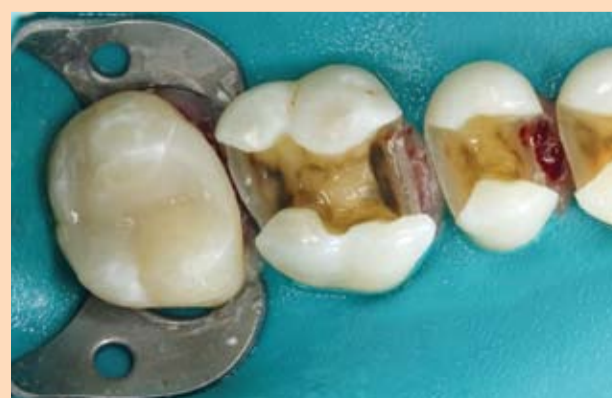dezinfikovani 2%-nim hlorheksidin-glukonatom.

Najpre je izrađen ispun na zubu 17. Postavljena je parcijalna matrica s dva 2 3D-XR prstena (Garrison Dental Solutions) i 5,5 milimetarski Slick Band klinovi umetnuti su kako bi se osigurao predvidljiv i idealan interproksimalni kontakt. Gledni rub kaviteta selektivno je nagriven 37%-tnom ortofosfornom kiselinom u trajanju od 20 sekundi. Nakon nanošenja univerzalnog adheziva (Adhese Universal) i svetlosne polimerizacije, nanosen je sloj Tetric EvoFlow Bulk Fill kompozita u boji IVW i polimerizovan 10 sekundi. Polimerizovani Tetric EvoFlow Bulk Fill ima opacitet poput dentina (slika 2.). Ispun na zubu 17 završen je pokrovnim slojem Tetric EvoCeram Bulk Fill koji je zaglađen instrumentom za modelovanje kompozitnih materijala i prosvetljen 10 sekundi. Zatim je ispun oblikovan dijamantskim svrdlima i poliran diskovima. Kavitet zuba 14 takođe je kondicioniran univerzalnim adhezivom (slika 3.).

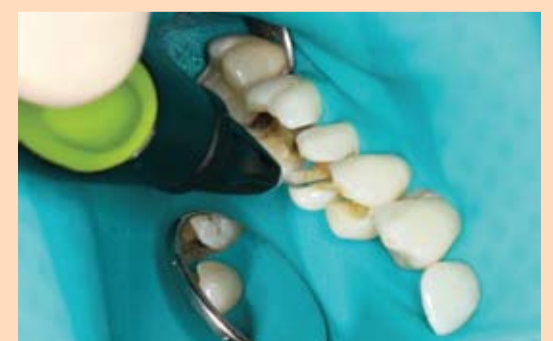→ DT strana 10



Slika 1. Početna situacija s nekoliko manjkavih amalgamskih ispuna u nizu



Slika 2. Prikaz gotovog ispuna izrađenog od kompozita Tetric EvoCeram Bulk Fill na zubu 17



Slika 3. Univerzalni adheziv Adhese Universal nanosen je u kavitet zuba 15. Iz higijenskih razloga proizvođač preporučuje korišćenje zaštitne navlake VivaPen Protective Sleeve prilikom intraoralne aplikacije.

# KVALITET ESTETIKE

Powered by Ivoclar Vivadent



## Competence in Esthetics 2017

Međunarodni simpozijum dentalne estetike

BEČ, 10. - 11. NOVEMBRA 2017.

Austria Center Vienna | Bruno-Kreisky-Platz 1 | 1220 Beč | Austrija

**REGISTRUJTE  
SE SADA!**

### Competence in Digital

Više internacionalo renomiranih specijalista predavaće o **digitalnom dizajnu osmeha, CAD/CAM stomatologiji i rešenjima sa implantima.**

## Program kongresa + Radionice

### PETAK: 10. NOVEMBAR 2017.

#### Velika dvorana – PREDAVANJA

- 13:00 – 13:30 Svečano otvaranje  
Robert Ganley, Gernot Schuller, Dr. Laurent Schenck,  
Univ. Prof. Dr. Thomas Bernhart (US/AT/LI/AT)
- 13:30 – 14:15 Nove mogućnosti vođenog oblikovanja osmeha:  
od analognog do digitalnog  
Assoc. Prof. Dr. Stefen Koubi & Hilal Kuday (FR/TK)
- 14:15 – 14:45 Digitalna implantologija - koliko je bitova i bajtova potrebno?  
Dr. Tim Alexander Joda\* (CH)
- 14:45 – 15:15 Sve digitalno. Totalne proteze takođe?  
Prof. Dr. Florian Beuer (DE)
- 16:00 – 16:30 "eLABor aid®" - snimi, kalibriši i stvaraj!  
Sascha Hein (DE)
- 16:30 – 17:15 Integracija parodonta i protetskog rada - digitalni pristup  
Dr. Florin Cofar & Lorant Stumpf (RO/IE)
- 17:15 – 17:45 DIGITALIZUJTE - CAD/CAM pokreće svet  
Dr. Gerwin V. Arnetzl (AT)
- 17:45 – 18:15 Više od dentalne fotografije  
Milos Miladinov (RO)

#### Radionice Petak – Subota

- 09:00 – 17:00 Dentalni koncept - IPS e.max Press Multi & Digital  
Digitalna optimizacija i estetika: dobitna kombinacija  
Dominique Vinci (CH)

### SUBOTA: 11. NOVEMBAR 2017.

#### Velika dvorana – PREDAVANJA

- 09:00 – 09:30 Cirkonijum dentalni implantati - pouzdana alternativa titanskim implantatima?  
Dr. Stefan Röhling\* (CH)
- 09:30 – 10:00 Adivna dentalna medicina - konvencionalne i digitalne tehnike  
Dr. Knut Hufschmidt (AT)
- 10:00 – 10:30 Kompoziti u svakodnevnoj praksi: konvencionalna i bulk tehnika  
Dr. Ronaldo Hirata (US)
- 11:15 – 12:00 Timski pristup u digitalnoj implanto-protetici:  
prepoznavanje analognih pravila u svrhu njihove digitalne obrade  
Dr. Peter Gehrke & Carsten Fischer (DE)
- 12:00 – 12:45 Digitalna laboratorija u digitalnoj ordinaciji dentalne medicine - vizija postaje stvarnost  
MUDr. Petr Hajný (CZ)
- 14:00 – 14:30 Potpuno keramički materijali i minimalno invazivna dentalna medicina: činjenice i vizije  
Prof. Dr. Petra Gierthmühlen (DE)
- 14:30 – 15:15 Estetska dentalna medicina - digitalni i analogni pristup  
Assoc. Prof. Dr. Marko Jakovac & Alen Alic (HR)
- 15:15 – 16:00 Upravljanje crvenom i belom estetikom - interdisciplinarni pristup  
Prof. Dr. Irena Sailer\* & Vincent Fehmer\* (CH)

#### Radionice Subota

- 09:00 – 17:00 Trodimenzionalno oblikovanje osmeha  
Dr. Florin Cofar (RO)

#### Predsednik

Naučnog odbora: Univ. Prof. Dr. Thomas Bernhart (AT)

Moderator: Dr. Laurent Schenck (LI)



REGISTRACIJA & KOTIZACIJA Redovna kotizacija EUR 230 od 1. augusta do 20. oktobra  
Kasna registracija EUR 270 od 21. oktobra  
Studenti/Dentalni asistenti EUR 95

VIŠE INFORMACIJA & ONLINE REGISTRACIJA: <http://cie.dental/>

**ivoclar**  
**vivadent**  
passion vision innovation

### Slučaj br. 1 –Tretman kod traume prednjih zuba

Pacijentkinja, uzrasta od 15 godina, prilikom pada s bicikla došlo je do horizontalne frakture krunice zuba 21 i manjeg defekta klase IV na zubu 11. (Slika br. 1). Pacijentkinju smo nakon poziva mogli da primimo istog dana i imali smo na raspolaganju sat vremena za tretman oba sekutića. Pre dolaska u našu ordinaciju pacijentkinja je bila u Urgentnom centru gde je ustanovljeno da nema preloma kostiju niti cerebralne kontuzije. Prilikom dijagnostike ustanovljeno je da prilikom frakture zuba 21 nije došlo do otvaranja komore pulpe, kao i da su oba centralna sekutića vitalna. Nakon konsultacije sa pacijentkinjom o mogućnostima za izradu nadoknade izgubljenog zubnog tkiva, kao i o rizicima i ceni, doneta je odluka da izbor tretmana bude pragmatičan, uz zadovoljenje estetskih zahteva. Zbog mladog uzrasta pacijentkinje, što je takođe uzeto u obzir prilikom izbora vrste tretmana, odlučeno je da se uradi direktna restauracija kompozitima uz pomoć Frasaco celuloidnih krunica, što je bio najbolji izbor u smislu funkcionalnosti i estetike.<sup>[2]</sup>

Određena je A2 boja oba sekutića po Vita ključu. Prilikom izbora materijala, fokusirali smo se na estetski potencijal kompozitnog materijala koji će nam omogućiti nijansiranje izborom različitih opaciteta i translucenosti, kao i na stabilnost materijala koji će omogućiti dugotrajnu estetsku i funkcionalnu nadoknadu. Izabrali smo nanohibridni kompozit Charisma Topaz (Kulzer) koji zadovoljava sve navedene uslove.

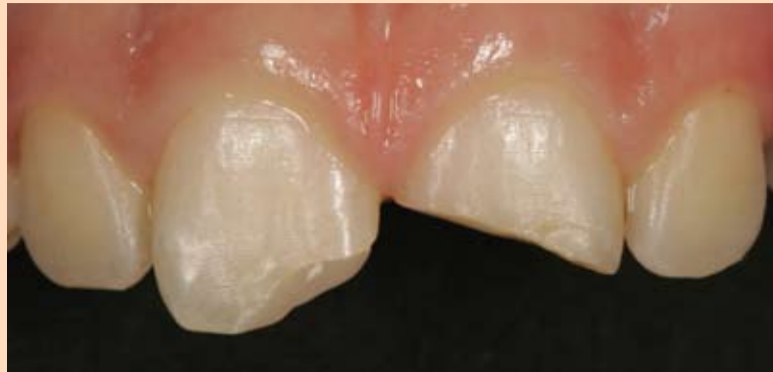U cilju dobijanja prave nijanse boje A2 kompozitnim materijalom Charisma Topaz, proizvođač preporučuje kombinaciju univerzalne gledne boje A2 sa bojom Opaque OL (opaque light) za dentinsku osnovu i translucenostni efekt boju CL za incizalnu ivicu.

Nakon određivanja boje jedino od pripremnih postupaka je bilo zaobljavanje svih adhezivnih površina, što je urađeno s puno opreza. Zaobljavanje je bilo neophodno uraditi da bi se izbegla pojava prelaznih sivih površina između kompozitnog materijala i tvrdog zubnog tkiva. Lenhard je već 2004.godine publikovao u svom radu ovaj problem<sup>[1]</sup> u

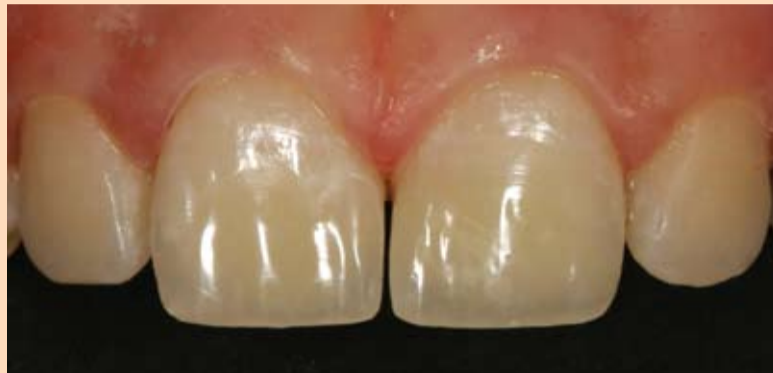kojem je pokazao da ciljano zaobljavanje na ivicama preparacije rezultira u nejednakoj disperziji svetlosti koja pada na tvrda zubna tkiva što dovodi do optičkog "sakrivanja" ivica preparacije. Kod našeg slučaja ovo zaobljavanje je urađeno sa Rotring dijamantima za završnu obradu plamičastog oblika i sa Sof-Lex XT diskovima velike gruboće.

Nakon izbora odgovarajuće veličine Frasaco celuloidne krunice prvi korak je bilo da na krunici u uglovima sondom izbušimo rupe što omogućava eliminaciju mehurova vazduha iz krunice. Uobičajeno je da se pri izboru krunice izabere malo predimenzionirana veličina koja se nakon toga iseče makazama.

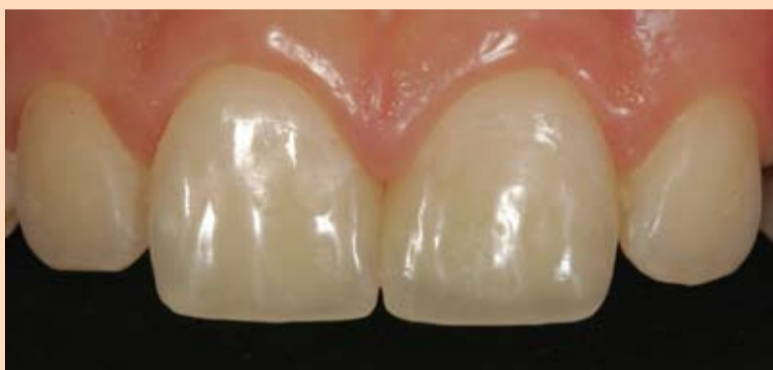Kod tradicionalne tehnike rada sa celuloidnim krunicama kompozitnim materijalom se krunica napuni i aplikuje na zub. "Univerzalna neprozirnost (opacitet)" je neophodno da se primeni prilikom izrade krunice u frontu da bi izbegli pojavu "suvog efekta" koji je rezultat tamne boje usne šupljine koja se peobija kroz incizalne ivice nadoknade. Na žalost, trenutno na tržištu ne postoje materijali koji mogu adekvatno da zadovolje ove kontradiktorne uslove. Iz tog razloga neophodno je rad sa materijalima većeg opaciteta za dentin i translucenosti za gled, čak i kod upotrebe celuloidnih krunica, iako je to izgled kontradiktorno. Uz jednostavnu modifikaciju moguće je ostvariti estetsko prekrivanje kod rada sa celuloidnim krunicama – korišćenjem translucenostne efekta mase CL incizalno u debljini od otprilike 1mm i to tako da se postavi više labijalno, prokismalno i palatinalno čime se omogućava da univerzalni gledni kompozit (enamel) dopre do otprilike 1mm u sečivnu ivicu sekutića. Ovaj translucenostni CL sloj kompozita ne treba da se polimerizuje zasebno zato što on zapravo treba da se pod pritiskom pomeša sa aplikovanim univerzalnim glednim kompozitom. Celuloidna krunica ovako napunjena sa dva sloja treba da se zagreje u prethodno zagrejanom pećnici čime se omekšava kompozit što omogućava lakšu aplikaciju na zub. Fizičke karakteristike kompozita se prilikom zagrevanja ne menjaju, čak šta više zagrevanje omogućava redukciju skupljanja materijala prilikom polimerizacije,



Slika br. 1: Situacija nakon trauma prednjeg sekutića: uprkos većeg gubitka zubnog tkiva na zubu 21, pulpa nije oštećena i tako su oba vitalna zuba mogla da se odmah restauriraju.



Slika br. 2: Centralni sekutići su nadograđeni uz pomoć Frasaco celuloidnih krunica tehnikom slojeva – layering tehnika. Preostali razmak između centralnih sekutića izazvan je pritiskom prilikom separacije.



Slika br. 3: Kontrolni pregled nakon 2 sedmice: sekutići su se vratili na svoju originalnu poziciju, restauracije su se odlično uklopile sa okolnim zubnim tkivima i potpuno su nevidljive.

kako je to objavljeno u istraživanju iz Ciriha<sup>[4]</sup>. Temperatura koja se preporučuje za zagrevanje kompozita je 68°C u trajanju od 5 min. što je dovoljno za dobijanje fleksibilne konzistencije koja omogućava lakšu aplikaciju i pritiskanje celuloidne krunice napunjene kompozitnim materijalom na zub.

Ne preporučuje se zagrevanje kompozita u špricima jer bi se u tom slučaju material više puta zagrevao i hladio što bi moglo da dovede do separacije materijala što može negativno da utiče na fizičke karakteristike materijala. Zato se i preporučuje, kao u opisanom slučaju, da se određena porcija kompozita zagreva, i to prekrivena sa UV zaštitnim prekrivačem kojim se izbegava prevremena polimerizacija materijala. Zagrevanje kompozita ne bi smelo da traje duže od 5-10 min. iz sigurnosnih razloga. U slučaju da niste sigurni najbolje bi bilo da od proizvođača kompozita koji koristite zatražite odgovarajući protokol za zagrevanje. Zagrevanje kompozita treba da se radi u suvoj sredini u pećnici ili vreloj ploči namenjenoj za to, a nikako se ne preporučuje za-

grevanje u aparatima za zagrevanje bebi bočica zato jer se kod njih za zagrevanje upotrebljava vodena para koja bi dovela do prodiranja vlage unutar nepolimerizovanog kompozita što bi moglo imati drastične posledice kao što su poremećena polimerizacija i stabilnost materijala. Termalnu modifikaciju nepolimerizovanog kompozita radi olakšanog rada i aplikacije neophodno je uraditi veoma oprezno i treba voditi računa o osobinama kompozitnih materijala.

Nakon pripremnih radnji koje podrazumevaju kondicioniranje dentina tj. nagrizanje sa fosforom kiselinom i aplikaciju tradicionalnog adhezivnog sistema (koji se sastoji od više bočica, a ne "all-in-one" adheziva) rukom se modeluje dentinsko "jezgro" od OL kompozita. Pri modelovanju OL kompozita treba obratiti pažnju da ova kompozitna nadogradnja ne bude prevelika jer bi to ometalo naknadno pozicioniranje celuloidne krunice. Na ovo je posebno važno obratiti pažnju u palatinalnom delu, jer se tu najčešće dešavaju greške i zato se preporučuje vizuelni pregled iz

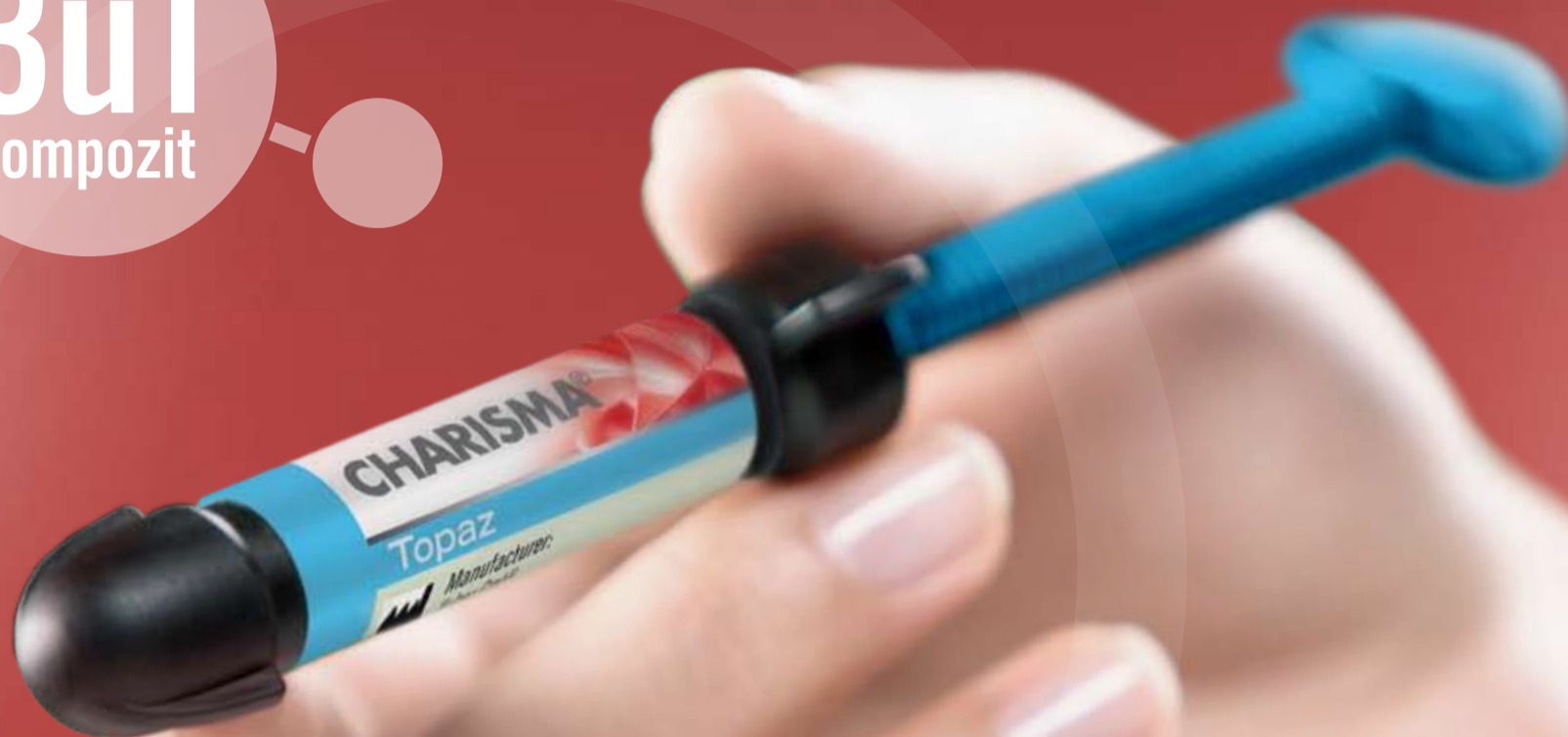incizalnog smera uz pomoć stomatološkog ogledalca.

Nakon punjenja i zagrevanja celuloidne krunice napunjene kompozitom ona se polako pritiskom aplikuje na zub nadograđen OL kompozitom. Tokom aplikacije je veoma bitno da se polako pojačava pritisak da bi višak materijala mogao da se istisne zahvaljujući njegovoj tiksotropnosti. Višak kompozita se jednostavno uklanja sa stomatološkim instrumentom za modelovanje npr. "šesticom". Rezultat toga što incizalno aplikovan CL kompozit nije posebno polimerizovan je da se on nepravilno sjedinjuje sa univerzalnim A2 glednim kompozitom u celuloidnoj krunici i daje željeni efekat translucencije u incizalnoj regiji, uz zadovoljavajući opacitet u nadograđenom delu krunice. (Slika br. 2).

Nakon pravilne aplikacije i centriranja celuloidne krunice incizalno se po 20 sekundi polimerizuje svaka površina od labijalne prema palatinalnoj. Dodatno vrši polimerizacija u trajanju od 40 sekundi nakon uklanjanja celuloidne krunice. Zbog veoma dobrog anatomskog dizajna krunice vrlo često je skoro potpuno nepotrebna dodatna modifikacija ukoliko je celuloidna krunica pravilno aplikovana.

Kao što je slučaj kod naše pacijentkinje, postojeći proksimalni kontakt vrlo često predstavlja problem prilikom aplikacije celuloidne krunice. Da bi se olakšao prolazak celuloidne krunice, a da pri tom obezbedimo da nakon uklanjanja krunice bude optimalan kontakt između zuba, pokazalo se kao najbolje da se ostavi diskretna preestenziranost upotrebom drvenog interdentalnog kočića ili postavljenjem Heidemann špatule tzv. "šestice" koja se lako rotira od vertikalno ka proksimalno. Nakon pozicioniranja celuloidne krunice napunjene kompozitnim materijalom i aplikacije pod blagim pritiskom spatula se postavlja na površinu krunice i rotira se tako da se blago pritiska krunica na zub u proksimalno-cervikalnom pravcu čime se omogućava pored separacije krunice i optimalno vezivanje za zub. Naravno, važno je da napomenemo, iako se to podrazumeva, da se prilikom nadogradnje više zuba radi nadogradnja zasebno, zub po zub, a ne na svim odjednom, jer se tako omogućava optimalno pozicioniranje, bez protruzije.

**3u1**  
kompozit



## Charisma® Topaz

Inovativni hemijski spoj za svakodnevne prirodne restauracije.

- » **Jednostavno rukovanje:** Mekan, ali nelepljiv sastav sa produženim vremenom rada te visokim i dugotrajnim sjajem nakon poliranja.
- » **Natprosečne fizičke osobine:** Patentirana matrica sa TCD kombinuje visoku snagu sa minimalnim skupljanjem. Kompatibilan sa svim konvencionalnim vezivnim materijalima i tehnikama.
- » **Raznolikost u slojevanju:** U manje složenim slučajevima primenite jednostavno jednobožno slojevanje u univerzalnim nijansama, a u težim mogućnosti višebojnog slojevanja omogućavaju prirodno slojevanje. Granice restauracije gotovo su nevidljive!

Navedenu ponudu potražite  
kod ovlašćenih distributera  
Kulzer proizvoda:

Dental Medical d.o.o.  
Harambašićeva 8, Subotica  
tel.: 024 554 927  
info@dental-medical.rs

Vetmetal d.o.o.  
Savska 33/II, Beograd  
tel.: 011 3613 799  
info@vetmetal.com

Giving a hand to oral health.



**KULZER**  
MITSUI CHEMICALS GROUP

# Osnovi upotrebe 3D Cone Beam CT uređaja u radiografiji kraniofacijalne regije pacijenta

Autori: dr M. Uzelac, inž M. Vilimonović

*Cone Beam CT uređaji predstavljaju najveću tehničku inovaciju u svakodnevnoj stomatološkoj praksi u poslednjih petnaest godina. Pouzdani i funkcionalni tro-dimenzionalni radiološki prikazi olakšavaju i šire spektar kliničkih indikacija u svakodnevnom radu. Mogućnost integracije i interakcije sa najsavremenijim tehničkim uređajima otvara nove vidike oralnoj implantologiji i oralnoj hirurgiji, maksilofacijalnoj hirurgiji, svakodnevnoj stomatološkoj praksi kao i naučno istraživačkim projektima.*

*Neophodno je postaviti smernice za upotrebu 3D CBCT tehnologije u stomatologiji.*

## Uvod

Tehnika *Cone Beam* kompjuterizovane tomografije (CBCT) promovisana je pre osamnaest godina kao novi concept radiološke dijagnostike. Unazad nekoliko godina sa povećanjem dostupnosti uređaja koji omogućuju ovu vrstu dijagnostike, unapređenjem tehničkih karakteristika uređaja i prateće softverske podrške ona zauzima mesto zlatnog standarda u dijagnostičkim metodama kraniofacijalne regije kako u stomatologiji tako i u ORL primeni. Ideja razvoja koncepta zasniva se na konstrukciji jednostavnijih, samim tim jeftinijih uređaja, kojima bi se omogućilo generisanje trodimenzijalnog zapisa uz smanjenu količinu zračenja saopštenu pacijentu, praćeno povećanom dostupnosti tehnologije. U odnosu na „klasične“ tehnike kompjuterizovane tomografije koje koriste višestruka ili produžena izlaganja pacijenta izvoru x-zraka tehnički koncept CBCT uređaja tokom jedne kružne ekspozicije koničnim snopom x-zraka, obezbeđuje radiološki zapis. Uz pomoć specifičnih matematičkih algoritama vrši se obrada radiološkog zapisa i rekonstruiše trodimenzionalni zapis regije od interesa. Puni kapaciteti tehnologije do izražaja dolaze u oralnoj hirurgiji čiji su glavni predmet rada promene u visoko kontrastnim tkivima poput viličnih kosti i zuba udružene sa visokom prostornom preciznošću rekonstruisanog trodimenzijalnog zapisa. Iako se tehnologija na našem tržištu u upotrebi nalazi u prethodnih osam godina, upoznatost kako opšte stomatološke populacije, tako i one čiji je osnovi predmet neka vrsta hirurgije u prostoru facijalnog masiva je zapanjujuće mala. S obzirom da je reč o dijagnostičkom konceptu koji u svojoj osnovi korisiti x-zrake neophodne su smernice za upotrebu na osnovu kojih se definišu indikacije i pravila upotrebe shodno tehničkim mogućnostima koncepta. Razvijene zemlje evrope (Nemačka,

Francuska, Engleska...) su ovu potrebu prepoznale i formulisale u vidu nacionalnih smernica za upotrebu CBCT tehnologije. Ipak veliki broj zdravstvenih sistema ne poseduje kapacitete za razvoj ovakvih smernica. Cilj ovog rada je da se predstave smernice za upotrebu 3D CBCT tehnologije u stomatologiji, objedinjene i nastale pod okriljem evropskog projekta/foruma SEDENTEXCT, uz isticanje onih delova koji se posebno odnose na oblast rada oralne hirurgije. Osnovna ideja foruma je da se obrade sve trenutno dostupne stručne i naučne publikacije kako bi se formulisala pravila (*evidence based guidelines*) i smernice dobre kliničke prakse. Zaključci foruma su objedinjeni i formulisani u martu 2012 godine. Iako cilj ovog rada nisu tehničke karakteristike tehnologije, neophodno je definisati osnovne karakteristike radiološkog zapisa nastalog korišćenjem 3D CBCT tehnologije.

## Osnove 3D Cone Beam imidžinga

Šta je Cone Beam Imidžing? Dijagnostička procedura akvizicije radioloških snimaka kraniofacijalne regije, dobijenih uzimanjem projekcija regija od interesa na RTG aparatu i njihova vizuelizacija na radnoj stanici – računaru. Proces dobijanja vizuelnog prikaza radioloških snimaka vrši se iz dva procesa:

### 1. Primarna rekonstrukcija

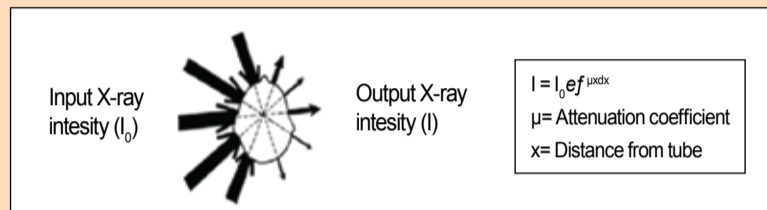
- rekonstrukcija kompjuterske tomografije (CT) izvršenih projekcija odnosno sirovih snimaka pomoću specijalizovanih matematičkih algoritama;

### 2. Sekundarna rekonstrukcija

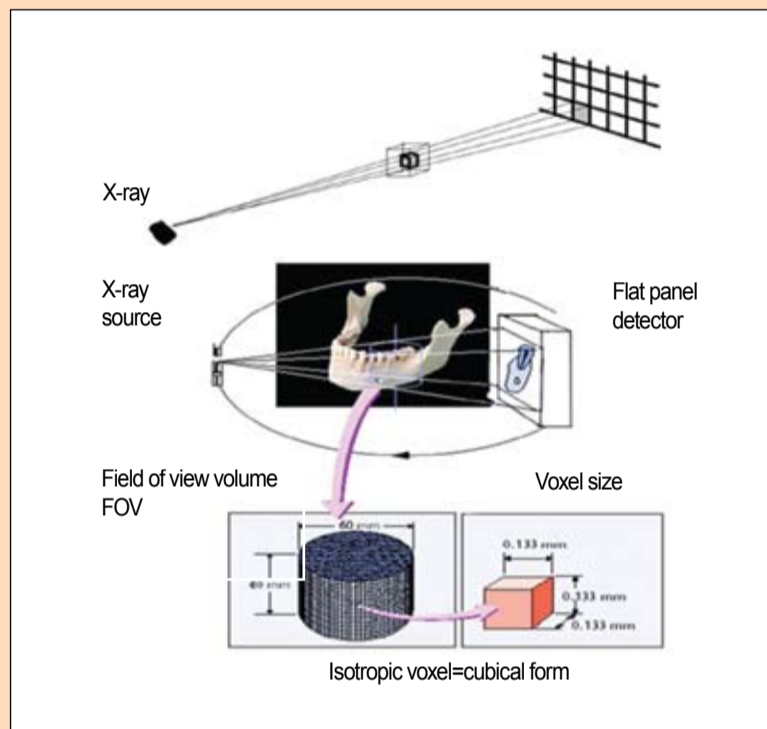
- njihova vizuelizacija na samoj radnoj stanici (računaru).

#### Akvizicija radioloških snimaka

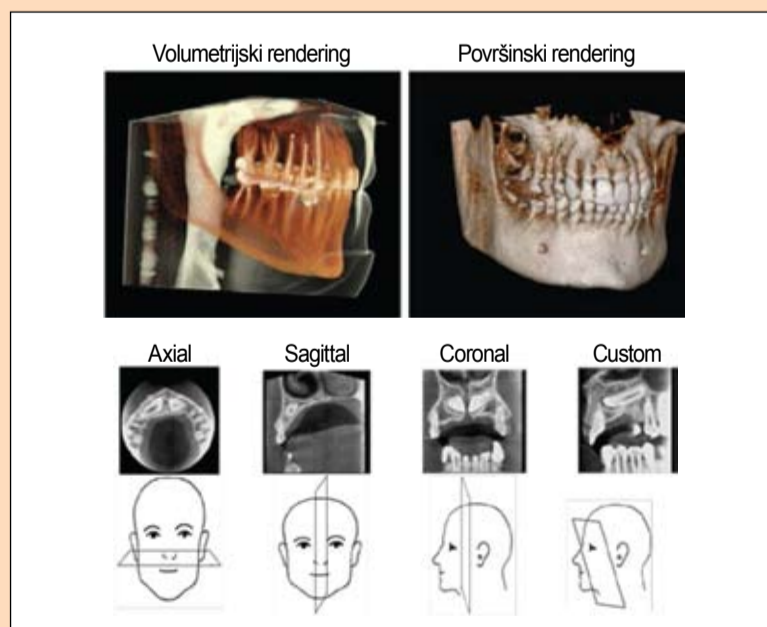
Merenjem ukupnog slabljenja (smanjenja intenziteta) x-zraka u svim pravcima ravni može se izračunati struktura objekta tj. pronalaženjem koeficijenta slabljenja u svakoj tački. (Sistem



Slika 1. Sistem kompjuterske tomografije(CT)



Slika 2. Rekonstrukcija snimka



Slika 3. Rekonstrukcija snimka

kompjuterske tomografije (CT) (Slika 1)).

Postoji više tehnoloških rešenja tj. radioloških uređaja za potrebe akvizicije radioloških snimaka pomoću kompjuterske tomografije: *Fan Beam CT* (tradicionalna medicinska metoda, Linijski detektor); *Multirrow-Detector CT* (maksimalno 320 paralelnih linija); *Cone Beam*

*CT* (nova metoda za kraniofacijalnu regiju, CMOS Flat Panel ili Image Intensifier detektor).

Kod *Cone Beam CT* sistema gradivna jedinica snimka jeste tzv. izotropski vokal kubične forme (odatle i naziv *Cone Beam*, jer potiče od ulaznog X-zraka kubične forme koji pada na detektor). U zavisnosti od veličine detektora (aktivne površi-

ne za akviziciju upadnog snopa x-zraka) zavisí veličina vidnog polja koje se može vizuelno prikazati tj. veličina regije koju možemo snimiti u jednom procesu skeniranja. Kao što smo napomenuli, postoje dve vrste detektora. CMOS Flat Panel detektor se u konkretnoj upotrebi pokazao kao bolje rešenje (veća rezolucija dobijenih snimaka, izostanak geometrijske distorzije, kraći proces akvizicije podataka, itd.).

#### Rekonstrukcija snimaka

Cilj CT rekonstrukcije jeste naći tačnu raspodelu vrednosti slabljenja 2D preseka (svaki 3D snimak se sastoji od 200 do 300 dvodimenzionalnih preseka tj. primarna akvizicija detektora jeste dvodimenzionalni presek pulsog upadnog snopa generatora x-zraka. Princip tomografskog proračuna jeste razdvajanje volumena (celokupna regija upadnog zračenja) na gradivne jedinice – voksele i definisanje vrednosti slabljenja u svakom vokselu. (Slika 2).

#### Vizuelizacija snimka

Vizuelizacija snimka na radnoj stanici se vrši multiplanarnom rekonstrukcijom tj. prikazom u više ravni. Osnovne ravni prikaza radiološkog snimka su: Sagitalna, Koronalna i Aksijalna ravan, kao i podešavajuća ravan po angulaciji. Takođe odgovarajući softver za vizuelizaciju omogućava i 3D renderovani prikaz regiona snimanja. (Slika 3).

Region od interesa koji se prikazuje na softveru može biti čitav region pacijenta koji je izložen x-zračenju ili samo jedan deo regiona od interesa.

#### Opšte smernice CBCT imidžinga

Kod upotrebe CBCT, optimizovana je neophodna količina zračenja koja se saopštava pacijentu, po principu ALARA (as low as reasonable achievable)



Dobrodošli u novi svet KaVo



**USKORO**

Za više informacija posetite štand Tim Co. na MEDIDENT sajmu u Beogradu, od 12. do 14. oktobra