2019 No.2

DD 数字化牙科
DIGITAL DENTISTRY

《世界牙科论坛》之系列刊物

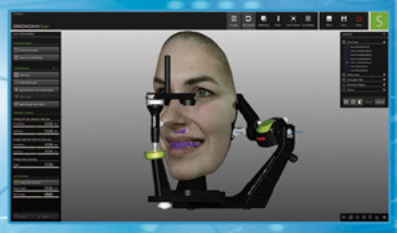

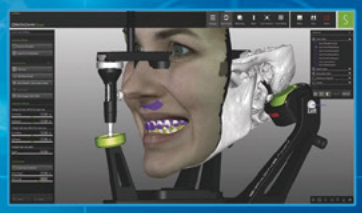

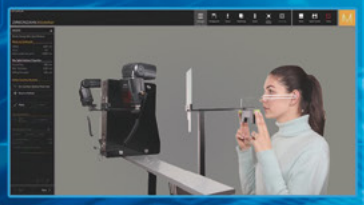

· 3-D技术在牙髓疾病诊断与治疗中的应用

· CBCT与虚拟蜡型的匹配——中切牙单冠修复

dti] Dental Tribune International

gIDE 12...!

从治疗计划/到终极美学/

FROM PLANING TO
FINAL ESTHETIC RESULT
2020.6.11

gIDE中国十二周年国际种植学术研讨会

2020 gIDE CHINA
SYMPOSIUM
&
gIDE China 12TH ANNIVERSARY

gIDE-Nobel
种植学习俱乐部

gIDE种植牙临床
大师证书课程

中国 . 北京
2020.6.11

gIDE
GLOBAL INSTITUTE
FOR DENTAL EDUCATION

登腾罗马国际研讨会

2019

DIGITAL INNOVATION

10月26日 | 罗马天主教大学

With Dentium in Rome

Dentium 登腾
For Dentists By Dentists

韩国：501 Gyeonggi R&DB Center, 105 Gwanggyo-ro, Yeongtong-gu, Suwon-si, Gyeonggi-do, Korea (443-270) T +82-31-888-5431
北京：朝阳区来广营西路5号望京诚盈中心3号楼1103-1105 (100102) T +86-10-8476-3053 F +86-10-8476-3053
上海：浦东新区周浦镇芙蓉花路500弄16号楼 (201318) T +86-21-5878-6737 F +86-21-6215-5955
成都：锦江区东大街芷泉段6号 时代1号506室 (610011) T +86-28-6212-5812 F +86-28-6212-3181
广州：海珠区沥滘路368号广州之窗商务港10楼1001室 (510290) T +86-20-6232-5588 F +86-20-6232-5588

Imprint
Publisher/Chief Executive Officer Torsten R. Oemus
Editor-in-Chief Huang Huan
Managing Editor Yu Daguang
Designer Shen Danyang

Editorial Board Stephen Chu, Laura Kelly Anton, Josef Voitik, Ding Zhong, Wang Baocheng, Jiang Shan, Zou Wen, Zhou Min, Zhong Tianle, Huang Jinji, Mao Hong

International Administration
Chief Financial Officer Dan Wunderlich
Director of Content Claudia Duschek

Business Development Manager Alyson Buchenau
Sales & Production Support Puja Daya, Hajir Shubbar, Madleen Zoch

Executive Producer Gernot Meyer
Advertising Disposition Marius Mezger

International headquarters
Dental Tribune International GmbH
Holbeinstr. 29, 04229 Leipzig, Germany
Tel.: +49 341 48 474 302 | Fax: +49 341 48 474 173
info@dental-tribune.com | www.dental-tribune.com

©2018, Dental Tribune International GmbH.
All rights reserved. Dental Tribune International makes every effort to report clinical information and manufacturer's product news accurately, but cannot assume responsibility for the validity of product claims, or for typographical errors. The publishers also do not assume responsibility for product names, claims, or statements made by advertisers. Opinions expressed by authors are their own and may not reflect those of Dental Tribune International.

出版单位：
Dental Tribune Asia Pacific Limited
Room A, 20/F, Harvard Commercial Building,
111 Thomson Road, Wanchai, Hong Kong
Tel: +852 3113 6177
Fax: +852 3113 6199

中国联络处：
地　址：北京市朝阳区东四环北路6号二区
阳光上东安徒生花园16号楼1层1单元0101
邮　编：100016
电　话：86-10-59054510
E-mail：info@dtichina.com　www.dentistx.com

特邀编委：（按姓氏笔画排序）
Stephen Chu　Laura kelly Anton　Josef Voitik
丁中　毛红　王宝成　江山
邹纹　周敏　钟天乐　黄锦基

中文版出版人：黄　懽
中文版总编：于大光
执行编辑：郭培良
排版设计：沈丹阳

市场及销售总监：胡子剑
电话：86-10-59054510
手机：86-15901565241
编辑微信

CONTENTS

数字化牙科
DIGITAL DENTISTRY

目　录

2019年6月第2期

本期封面产品：泽康赞颌面信息采集系统
（图解：三维面形信息、颌面信息与虚拟颌架拟合）

Implanteeth. 茵|伯|特
茵伯特（上海）医疗技术有限公司

趋势与观点

3 咬合高度调整：结合口内扫描仪，数字化微笑设计(DSD)和CAD/CAM的全数字化工作流程
Dr. Miguel Stanley, Dr. Ana Gomes Paz & Inês Miguel & Dr. Christian Coachman

技术与应用

10 光学印模和临时修复体：一种新方案的提出
Drs Olivier Landwerlin & Michel Fages

25 3-D技术在牙髓疾病诊断与治疗中的应用
Dr. Fabio Gorni

病例报告

35 CBCT与虚拟蜡型的匹配——中切牙单冠修复
Dr.Jakob Zwaan

咬合高度调整：结合口内扫描仪，数字化微笑设计(DSD)和CAD/CAM的全数字化工作流程

作者：【葡萄牙】Dr. Miguel Stanley, Dr. Ana Gomes Paz & Inês Miguel &【巴西】Dr. Christian Coachman

关于作者

Dr. Miguel Stanley

Dr. Ana Gomes Paz

Dr. Inês Miguel

Dr. Christian Coachman
巴西圣保罗人，
DSD数字微笑设计(Digital Smile Design)
创始人；巴西和美国美学牙科学会会员；
开有自己的私人诊所。

联系方式

地址：White Clinic
Rua Dr. António Loureiro Borges 5
Arquiparque 1º Andar
Miraflores
1495-131 Algés
Portugal
邮箱：info@whiteclinic.pt
anapaz@whiteclinic.pt

地址：Rua Bento de Andrade, 116
Jd. Paulista
São Paulo—SP
04503-010
巴西

前言

近年来由于口内扫描仪和软件程序的发展，牙科数字化工作流程日益盛行。这一发展也有助于牙医和技工之间的沟通交流。数字化微笑设计（DSD）是一种用于进行面部对称性美学修复的数字工具。它不仅有助于专家之间的沟通，而且可以改善预期的治疗效果。微笑的动态记录是2-D/3-D DSD过程中的重要步骤。其操作可以完全数字化，也可以用于修复治疗。视频文档的优点在于它使文档、微笑设计、面部对称性分析、治疗计划、团队沟通和对患者的宣教工作都变得更加简单有效。DSD可以转换为传统或数字诊断模型，以简化后续的临床治疗，比如进行CAD/CAM修复。结合使用透光性材料的粘接技术使得微创修复牙科的牙体预备变得更为简单。诸如二硅酸锂陶瓷这样的材料具有与天然牙齿相似的性能，从而可以

获得理想的修复效果。

口内扫描仪是数字化工作流程中的重要工具。我们可以直接检查印模质量，并通过电子邮件将模型数据简单、经济，快速地发送到加工厂。然而，文献中几乎没有使用口内扫描仪能否制作出高质量印模的信息。

CAD软件非常珍贵，因为它控制着在虚拟环境中创建对象和组件的全自动设备。

在该病例报告中，展示了一个完全使用数字化工作流程的临床病例。在进行微创备牙后，使用DSD和通过CAD/CAM技术制作的二硅酸锂陶瓷整块贴面和全冠治疗咬合高度不足以及相关的美学和颞下颌关节（TMJ）问题。

病例报告

2015年，一名47岁的男性患者就诊，主诉为TMJ疼痛，同时因为其上颌中切牙贴面部分损坏影响美观（图1-3）。临床和X线片分析（图4）显示磨牙症导致咬合高度降低和牙齿磨损。

戴着开口器拍摄了正面，侧方和咬合的口内数码照。还使用单反相机（正面、侧面和45°）进一步拍摄了面部照片。用口内扫描仪（Carestream 3500）扫描获得双颌的诊断模型。使用Carestream 3500口内扫描仪在口内确定最大牙尖交错位，通过在CAD/CAM软件中打开虚拟关节至所需高度，获得新的垂直距离（VDO）。

使用了DSD的动态文档采集方式。使用智能手机从四个不同的角度拍摄视频，以实现微笑时的和谐面部对称：戴和不戴开口器的微笑正面视频、侧面视频、12点位视频和垂直于咬合平面的前牙咬合视频

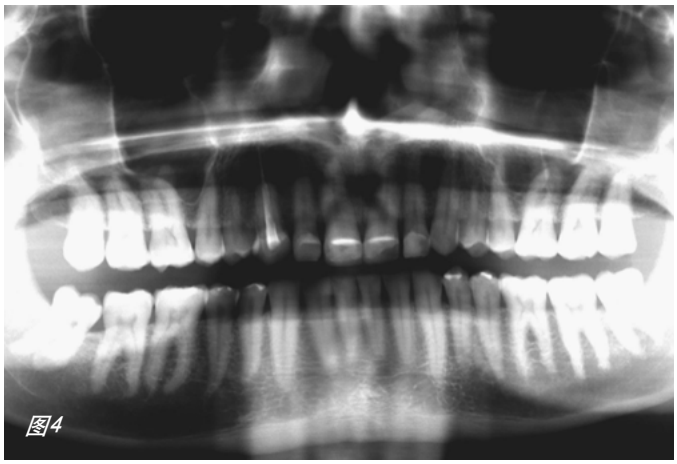

图1：治疗前正面口内照。
图3：治疗前下颌颌面照。

图2：治疗前上颌颌面照。
图4：初始全景片（2015年）。

图5：DSD资料：患者戴着开口器的微笑照。

（不使用口镜）。

拍摄了四个辅助视频进行功能、结构和面部分析：关于患者理想治疗效果的沟通视频、180°发音视频、口内功能视频和戴着开口器的口内组织视频（图5）。将资料发送到DSD实验室。DSD技术的主要目标是将来自三个视图（咬合、正面和12点位）的照片与数字标尺结合，以便通过视频分析（微笑时）重建正确的微笑比例。

然后，按照以下内容根据面部对称重建微笑：数字化面弓、微笑曲线的形状和位置、用可重复的美学牙齿比例确定宽度、牙齿长度比例、牙龈乳头曲线、丘比特弓和下颌曲线。在计算机辅助设计软件中，将微笑的二维比例转换为数字三维仿真模型。生成的STL格式的三维文件被传输到打印机，并使用新的设计打印模型。然后，用其制作一个双丙烯酸酯（Structur 3，VOCO）模具，用于进行动态mock-up（图6）。

新模型的垂直距离（VD）有所增加，因此，让患者对新的咬合高度进行两周的适应，以确保新的咬

图6：使用双丙烯酸酯（Structur 3）制作的动态mock-up。

图7：两年后，治疗前（2017年）。

图8：后牙未做预备，下前牙做了少量牙体预备。#11–13 及21–23已经预备完成。

合高度能够满足他的要求。咬合试验显示没有任何稳定性问题，患者非常满意。因此，不需要对咬合进行进一步的调整，也不需要重新确定新的正中关系。病人对新的垂直距离感觉很舒服，颞下颌关节也没有出现疼痛。将治疗计划告知了患者，但他出于经济原因没有选择继续治疗。

患者于2017年再次就诊继续治疗（图7），并进行了新的口内扫描（Carestream 3600）。使用真空成形模具（V-print Ortho，VOCO）用双丙烯酸酯（Structur 3）在3-D打印机（Solflex，VOCO）上打印了一个新的备牙mock-up。在mock-up上对基牙进行少量预备（图8）。

保留了旧的牙体预备。上颌后牙（14–17和24–27）和下颌后牙（34–37和44–47）未进行牙体预备，下颌前牙进行少量预备。进行了新的口内扫描。扫描信息被发送到DSD实验室（图9），实验室（Anatomic Lab）使用生成的虚拟模型创建了STL文件。并在三维打印机（SolFlex 650，VOCO）上打印三维模型（V-Print model，VOCO）。

使用Ceramill Mind设计软件(Amann Girrbach)，瓷块研磨机（Ceramill Motion 2，Amann Girrbach）和二硅酸锂陶瓷块（VITABLOCS TriLuxe forte for Ceramill Motion 2，Amann Girrbach；图10)制作最终贴面和牙冠。通过试戴确认边缘密合和外形理想后，将开口器（Optragate，Ivoclar Vivadent）戴入患者口内。

根据厂家的说明对基牙、陶瓷贴面和牙冠进行预处理：用50μm氧化铝处理陶瓷表面，然后用5%氢氟酸酸蚀20秒。然后冲洗20秒，再用37%磷酸（Total Etch，Ivoclar Vivadent）和96%酒精处理，以便清洁，最后用硅烷（Monobond plus，Ivoclar Vivadent）处理20秒。

使用光固化树脂粘接剂（Futurabond U和Bifix QM，VOCO）将牙冠（11–13和21–23）和贴面（14–17、24–27、31–37和41–47）粘接到基牙上。使用高性能LED光固化装置（Celaux 3，VOCO）进行光照固化（图11和12）。

去除多余的粘接剂，采用T扫描技术（Tekscan）对咬合进行调整和检查。使用可摘的树脂合垫来保护最终的修复体。六个月后对最终修复情况进行了检查。修复体仍然稳定，没有断裂迹象（图13-15）。病人反馈因咬合垫高而出现的头痛症状也消失了。

结论

得益于牙科技术的发展，使得完全数字化的治疗

图9

图10

图9：DSD治疗计划。
图10：使用Ceramill Mind设计软件，瓷块研磨机（Ceramill Motion 2）和二硅酸锂陶瓷块（Vitaloblocs Triluxe Forte）制作的最终贴面和牙冠。

图11&12：使用光固化树脂粘合剂(Futurabond U和Bifix QM)将牙冠(11–13和21–23)和贴面(14–17、24–27、31–37和41–47)粘接到基牙上。

图13&14：治疗后的口内照

图15:治疗后的全景片。

成为现实，从而可以成功地解决诸如咬合高度降低等问题。然而，在咬合高度降低的病例中，与传统技术相比，数字化治疗需要进一步的临床研究以获得可靠的治疗效果。这种修复体的功能还必须进行长期评估。

编者按：本文转载自CAD/CAM国际版 2019年第一期。