



## Entrevista al Dr. Antonio Bowen Antolín, Presidente de la Sociedad Española de Implantes

Por DT Spain



### 1. ¿Podría hablarnos sobre el desarrollo de la Sociedad durante su presidencia? ¿Qué cambios ha habido?

Cuando entramos en la nueva junta directiva en la Sociedad Española de Implantes, nos marcamos unos objetivos basados en la modernización, profesionalización, transparencia, excelencia, eficacia y eficiencia.

En estos años hemos profesionalizado la gestión de la sociedad, optimizando los recursos humanos y recortando gastos innecesarios. La gestión de la Junta Directiva ha sido rápida y eficaz ya que hemos dado solución a todos los problemas que se han presentado desde el inicio de la legislatura y hemos sentado las bases para un desarrollo de SEI durante los próximos años, que la lle-

ven a ocupar un lugar preeminente en la implantología mundial.

En estos años hemos hecho tres Simposios internacionales y dos Congresos, hemos desarrollado el programa de formación en implantología de SEI, consiguiendo certificarlo ante el Ministerio de Sanidad, con 15.8 créditos, que es la acreditación más alta conseguida por ningún otro programa en España. Hemos realizado cinco cursos sobre temas punteros en implantología y hemos colaborado en ocho cursos de diferentes casas comerciales, a las que hemos dado el aval científico de SEI. Desde el punto de vista de apoyo al socio hemos desarrollado una nueva página web de SEI, gracias al apoyo de Infomed, en la que ofrecemos el acceso a la biblioteca virtual, hemeroteca de todas las revistas de SEI, acceso a videoteca médica, gracias al apoyo de Oral Surgery Tube, acceso a los protocolos de BDIZ, y acceso de manera dinámica a todas las noticias de SEI. Hemos reducido la cuota en un 20% y hemos hecho que esta reducción repercuta en el precio de todos los cursos y congresos a los que asisten los socios de SEI, consiguiendo unos descuentos muy favorables para ellos.

Desde luego toda esta labor no habría sido posible, sin el apoyo de muchísimos compañeros, que por unas circunstancias o por otras, no habían estado vinculados activamente a SEI y a los que desde aquí, quiero expresarles mi agradecimiento y el de toda la Junta Directiva.

Desde el punto de vista estatutario hemos remodelado los estatutos de SEI, con el fin de adecuar el régi-

men electoral a la realidad del siglo XXI y evitar las permanencias en los cargos que tanto daño han hecho en esta Sociedad en el pasado reciente.

En fin, creo que en esta legislatura de dos años y medio hemos realizado una ingente labor de cara a situar a SEI en el papel que le corresponde.

### 2. Este año, además, se celebran elecciones a la Presidencia de la Sociedad ¿Podría comentarnos sobre ello?

Este año el 17 de junio se celebran las elecciones para la directiva de la Sociedad Española de Implantes, es un proceso abierto a todos los socios, libre y objetivo, en el que la Junta Directiva no interviene y que además no se va a presentar ningún miembro de la actual Junta Directiva ya que entendemos que nuestra labor está realizada y hay que dejar paso a nuevas ideas, nuevas personas y nuevos aires para la Sociedad. El proceso está tutelado por una Junta Electoral elegida por sorteo ante notario y al azar entre todos los socios de SEI y es ella quien se encargará de velar por la pureza de las elecciones.

Desde aquí queremos animar a todos los socios a presentarse a las mismas con la seguridad que la participación activa redundará en el beneficio de SEI

### 3. Háblenos sobre la nueva edición del Congreso Nacional SEI

El Congreso Nacional se celebra en la ciudad de León ya que tiene una excelente comunicación, una ubicación privilegiada y un entusiasmo desbordante por acoger el congreso de SEI.

El Dr. Martín Villa y su equipo están poniendo todo el entusiasmo y el trabajo para sacar adelante el que va a ser sin duda el mejor congreso de la historia de SEI. El Dr. Mariano del Canto, como presidente del Comité Científico, ha preparado un plantel de conferenciantes realmente espectacular que recogen lo mejor de

la implantología a nivel nacional e internacional.

Esperamos una gran afluencia de compañeros los próximos 15, 16 y 17 de junio.

### 4. ¿Desea añadir algún otro comentario?

Quiero agradecer a los socios de SEI, la confianza que depositaron en nosotros en momentos especialmente delicados, como fue nuestra entrada en Junta Directiva en diciembre de 2014. Al personal de SEI su dedicación «muchas veces más allá de lo que el deber exige» en favor de la Sociedad. La industria ha sido una fiel aliada y esperemos que continúe así con las próximas Juntas Directivas: queremos establecer con ellos una vía de comunicación tan buena y sincera como lo que hemos tenido hasta la fecha.

De una manera muy especial quiero agradecer a muchísimos compañeros que por unos motivos u otros habían estado alejados de SEI y que de una manera altruista y desinteresada han volcado su esfuerzo, en unas circunstancias que han transcendido mucho lo personal.

Muy especialmente tengo que reconocer una deuda de gratitud con todos y cada uno de los miembros de mi Junta Directiva y asesoría jurídica de SEI. Su esfuerzo apoyo y dedicación traspasaron los límites de la amistad para entrar en el campo del honor. Hacia ellos la Sociedad y yo mismo tenemos una deuda perenne. También debemos agradecer a nuestros detractores sus críticas, intolerancias y desprecios hacia nuestra labor ya que nos han obligado a dar lo mejor de nosotros mismos y prueba de ellos es el resultado que orgullosamente mostramos ahora.

Finalmente agradecer el honor y el privilegio que ha supuesto para mí ser el presidente de la Sociedad Española de Implantes y la satisfacción de poder cerrar esta etapa de mi carrera profesional con la satisfacción del deber cumplido.





## DENTAL TRIBUNE

El periódico dental del mundo  
www.dental-tribune.com

Publicado por Dental Tribune International

## DENTAL TRIBUNE

Spanish Edition

### Director Editorial

Francisco Soriano López  
francisco@atlantiseditorial.com

### Director Comercial

Jorge Luis Cacuango  
jorge@atlantiseditorial.com

### Director Científico

Dr. Juan José Soleri Cocco  
soleri.clinicavndelpilar@gmail.com

ISSN: 2586-3692

Depósito legal: M-59040-2007

**Atlantis editorial**

Science & Technology S.L.L.

### Editado por:

Atlantis Editorial Science & Technology SLL  
C/ Alpujarras, 4 Local 1  
28915 Leganés (Madrid)  
Telf. (+34) 912 282 284  
www.atlantiseditorial.com

## DENTAL TRIBUNE

Spanish Edition

Edición que se distribuye a todos los odontólogos de España, latinoamericanos y a los profesionales hispanos que ejercen en USA.

### Dental Tribune Study Club

El club de estudios online de Dental Tribune, avalado con créditos de la ADA-CERP, le ofrece cursos de educación continua de alta calidad. Inscribirse gratuitamente en [www.dtstudyclubspanish.com](http://www.dtstudyclubspanish.com) para recibir avisos y consulte nuestro calendario.

## DT International

Licensing by Dental Tribune International  
Group Editor: Daniel Zimmermann

newsroom@dental-tribune.com  
+44 161 223 1830

### Clinical Editor

Magda Wojtkiewicz

### Online Editor / SMM Editors

Nathalie Schüller  
Claudia Duschek  
Kristin Hübner  
Yvonne Bachmann

### Managing Editor & Head of DTI Communication Services

Marc Chalupsky

### Junior PR Editor

Brendan Day  
Julia Maciejek

### Copy Editors

Hans Motschmann  
Sabrina Raaff

### Publisher/President/CEO

Torsten R. Oemus

### Chief Financial Officer

Dan Wunderlich

### Chief Technology Officer

Serban Veres

### Business Development

Claudia Salwiczek

### Project Manager Online

Tom Carvalho

### Jr Project Man. Online

Hannes Kuschick

### E-Learning Manager

Lars Hoffmann

### Education Director

Christiane Ferret

### Tribune CME

### Event Services/Project

Sarah Schubert

### Manager Tribune CME & CROXTURE

Nadine Dehmel

### Marketing Services

Nicole André

### Sales Services

Anja Maywald

### Accounting Services

Karen Hamatschek  
Manuela Hunger

### Media Sales Managers

### Executive Producer

(International)  
Antje Kahnt (Eastern Europe)  
Barbora Solarova (Western Europe)  
Hélène Carpentier (North America)  
Maria Kaiser (Key Accounts)  
Matthias Diessner (International)  
Melissa Brown (Asia Pacific)  
Peter Witteczek (Latin America)  
Weridiana Mageswki (Latin America)

### Advertising Disposition

Gernot Meyer  
Marius Mezger

### Dental Tribune International

Holbeinstr. 29, 04229 Leipzig, Germany  
Tel.: +49 341 4 84 74 502 | Fax: +49 341 4 84 74 173  
[www.dental-tribune.com](http://www.dental-tribune.com) | [info@dental-tribune.com](mailto:info@dental-tribune.com)

### Dental Tribune Asia Pacific Limited

Room A, 20/F, Harvard Commercial Building,  
105-111 Thomson Road, Wanchai, Hong Kong  
Tel.: +852 3113 6177 | Fax: +852 3113 6199

### Tribune America, LLC

116 West 23rd Street, Ste. 500, NY, NY 10011, USA  
Tel.: +1 212 244 7181 | Fax: +1 212 224 7185

La información publicada por Dental Tribune International intenta ser lo más exacta posible. Sin embargo, la editorial no es responsable por las afirmaciones de los fabricantes, nombres de productos, declaraciones de los anunciantes, ni errores tipográficos. Las opiniones expresadas por los colaboradores no reflejan necesariamente las de Dental Tribune International.

©2016 Dental Tribune International.

All rights reserved.

# Enfermedades Periimplantarias: Diagnóstico, planificación y tratamiento

Por Dr. Juan J. Soleri Cocco<sup>1</sup> y M.A. Repiso Becerra<sup>2</sup>

## INTRODUCCIÓN

En la actualidad la utilización de los Implantes para tratar el edentulismo parcial o total es una opción terapéutica de elección, segura y efectiva a largo plazo. Si bien el uso de los implantes comenzó a generalizarse en la década de los 80 ha ido evolucionando constantemente en los materiales, diseños y técnicas usadas derivando en una especialidad al servicio de la salud oral de la sociedad; el uso masivo en todo el mundo ha traído consigo la aparición de nuevas patologías que afectan a los tejidos que rodean a los implantes.

Los problemas de los tejidos periimplantarios y el fracaso de los implantes pueden producirse en dos fases diferentes:

- Primarias: Alteraciones previas a la oseointegración definitiva o durante el desarrollo de la misma.
- Secundarias: Enfermedades o alteraciones periimplantarias que pueden producirse luego de establecida la oseointegración.

Los implantes colocados en un individuo están expuestos o influenciados por distintos factores (1) que pueden condicionar, predisponer o provocar la aparición de complicaciones:

- Factores Endógenos Sistémicos: Edad, Estados de Salud-Enfermedad, Uso de ciertos medicamentos, Hábitos (Tabaquismo, Alcoholismo, Drogas) etc.
- Factores Endógenos Locales: Higiene Oral Deficiente, Enfermedad Periodontal Previa, Parafunciones, Calidad y Cantidad de Hueso.
- Factores Exógenos: Formación y Experiencia del Profesional, Contaminación Bacteriana, Material, Diseño y Superficie del Implante, Técnica Deficiente y Trauma Quirúrgico, Protocolos Quirúrgicos y Protésicos Inade-

cuados, Diseño de la prótesis que no favorecen la higiene produciendo retención de alimentos y trampa de placa bacteriana, Ausencia o deficiencia en controles y mantenimiento periódicos de los implantes.

Se define como Enfermedades Periimplantarias en general (2) a los procesos inflamatorios que sufren los tejidos que rodean al o los implantes: Osteítis Periimplantaria, Lesión Periapical Implantaria, Mucositis Periimplantaria, Periimplantitis.

**Osteítis Periimplantaria:** Se define como la inflamación del hueso que rodea al implante, puede ser parcial o total y es inmediata a la colocación del mismo en lo que se define como la primera fase quirúrgica, en realidad es una complicación perioperatoria independiente si el implante se carga inmediatamente o no, su etiología puede deberse a varios factores, desde una preparación y fresado agresivo del hueso (altas velocidades, frezas desafiladas, irrigación deficiente, etc.), excesiva compresión del implante sobre el hueso, contaminación bacteriana, sobrecarga biomecánica en casos de carga inmediata, etc., en ocasiones es una combinación de factores, la prevalencia es de un 1% a un 3% según diferentes autores. Clínicamente presenta las siguientes características:

- Dolor postoperatorio que según el paciente puede ser leve, moderado o importante.
- Signos visibles de inflamación en la zona circundante al implante.
- En ocasiones pueden presentarse abscesos.
- Radiológicamente desde horas a los primeros días no hay cambios luego progresa a una tenue radiolucidez alrededor del implante para empezar a definirse claramente a partir de 10 o 15 días en adelante.
- El implante puede presentar movilidad inmediata o a partir



Dr. Juan J. Soleri Cocco

<sup>1</sup> Doctor "Cum Laude" Facultad Medicina Universidad Complutense de Madrid

Odontólogo. Universidad Nacional de Córdoba

Especialista en Cirugía y Traumatología Oral y Maxilofacial. A.O.A. Soc. Arg. de C.B.M.F. Arg.

Master en Implantología y Rehabilitación Oral. Colegio de Médicos Estomatólogos y Cirujanos Maxilofaciales. Paris - Fr.

Postgrado en Implantología y Periodoncia. NY University - EEUU.

<sup>2</sup> Técnico en Higiene Dental.

Formación Modular para Higienistas Dentales Universidad Complutense de Madrid

del décimo día aproximadamente.

**Tratamiento:** En general ante el cuadro clínico que se presenta la mejor opción es la retirada inmediata del implante con la administración de analgésicos-antinflamatorios y antibiocioterapia. En algunas ocasiones puede observarse la presencia de necrosis con secuestros óseos que deben ser retirados y cureteados junto al tejido de granulación. Es recomendable el lavado del lecho quirúrgico con solución antiséptica, en nuestra experiencia de 30 años usamos la solución BAO (acrónimo de Betadine® y Agua Oxigenada) una dilución (combinación de 50% + 50%) de Peróxido de Hidrogeno al 3% y Polividona Iodada 10g en solución 125ml, con excelentes resultados.

**Lesión Periapical Implantaria:** Se la define como una lesión radiolúcida que implica al ápice de un im-



## EL MUNDO EN SUS MANOS

Las noticias más relevantes de España y del mundo.  
Reciba Dental Tribune Spain en su consultorio  
sólo por el coste de su envío por correo.




¡SUSCRÍBASE YA! VISITE [WWW.DENTAL-TRIBUNE.COM](http://WWW.DENTAL-TRIBUNE.COM)





plante perfectamente oseointegrado e inmóvil, tiene una prevalencia (3-4) que va desde 0,26% (Raiser y Nevins 1995), 0,4% Peñarocha y cols 2013) En general los diferentes autores la definen como una entidad con características propias pero algunos como (5) (Sánchez Salmerón 2008) la incluyen en la clasificación de Periimplantitis como (Periimplantitis 1-A); nosotros pensamos que tanto su etiología, como los microorganismos que en ella intervienen, su prevalencia y las características biológicas en general del medio para su desarrollo son diferentes a la de la Periimplantitis propiamente dicha por lo tanto la consideramos una entidad diferente. Las características clínicas y su evolución pueden variar y es posible que se deba a su diferente etiología según hemos observado:

- Excesivo fresado del lecho óseo (uso de fresas de más longitud que el implante colocado), en estos casos se puede observar una pequeña radiolucidez que se observa en el extremo del ápice del implante, asintomática, puede observarse o descubrirse accidentalmente, que puede permanecer en el tiempo y ser autorresolutiva.
- Osteítis y Necrosis Ósea Aséptica por sobrecalentamiento del extremo de las fresas, por falta de irrigación, filo inadecuado, presión y velocidad excesiva; se observa una radiolucidez que rodea al ápice del implante, clínicamente puede manifestarse de dos maneras diferentes: permanecer asintomática y crónica sin capacidad de autorresolución o contami-

narse secundariamente por microorganismos de forma directa (Dientes endodonciados o con lesiones endoperio subclínicas que están contiguas) o indirecta (Anacorética: Vía Sanguínea); en estos casos presentan signos de inflamación aguda, dolor espontáneo y a la palpación, también pueden abscedarse y supurar que posteriormente cronicizan dejando una fistula por donde drena exudado seropurulento.

- Tejido Oseo contaminado por restos de tejido de granulación de lesiones previas que no fueron cureteadas correctamente en su totalidad, muchas veces demasiado pequeñas para ser observadas radiológicamente o por descuidos en el diagnóstico previo a la colocación del implante. En estos casos se observa también una radiolucidez alrededor del ápice del implante que con el tiempo por una disminución de la respuesta autoinmune del huésped se reagudiza presentando una clínica semejante a la anteriormente expuesta.

Tratamiento: Las lesiones periapicales implantarias que cursan con zona radiolúcida del periápice del implante, inmovilidad del mismo, indolora y sin ningún tipo de síntomas se consideran inactivas y el tratamiento es la abstención con control y seguimiento de la misma, aunque se describen casos en la bibliografía en los cuales se prescribe antibioticoterapia y un seguimiento del caso obteniéndose buenos resultados. Ante la aparición de sintomatología es conve-

niente ampliar el diagnóstico complementario con una Tomografía Volumétrica de Haz Cónico para observar correctamente el tamaño de la lesión y si hay presencia de fistula realizar la fistulografía, el tratamiento descrito por diferentes autores va desde tratamientos conservadores del implante realizando cirugía a colgajo, extirpación del tejido de granulación, descontaminación del implante y regeneración ósea, algunos autores ante la imposibilidad de descontaminar el implante proponen y realizan la apicectomía del implante, también se describen casos en los cuales se presentan una combinación de lesiones periapicales y pérdida ósea por periimplantitis cuyo tratamiento es la extirpación del implante y la regeneración de los tejidos implicados. Nuestro protocolo para el tratamiento de estas lesiones es el siguiente:

- Cirugía a colgajo (Colgajo tipo Partch o tipo Newman).
- Exposición completa de la lesión.
- Desbridamiento, curetaje y extirpación de la lesión (Tejido de granulación)
- Limpieza y desinfección del ápice del implante (Ultrasonido + chorreado de bicarbonato (Air Flow – EMS®) + lavado con solución BAO + Antibióticos de amplio espectro local.
- Regeneración Ósea (Uso de biomateriales hidroxiapatita bovina y membrana reabsorbible de pericardio porcino).
- Reposición del colgajo y sutura.

En nuestra experiencia hemos tratado 27 casos de este tipo de lesión

nes de los cuales 15 eran de sexo femenino y 12 de sexo masculino, el rango de edad de 34 a 65 años, siempre en implantes unitarios, 20 en Maxilar y 7 en Mandíbula en ambos casos en zona de 1.5 a 2.5 y de zona de 3.5 a 4.5, en todos los casos se aplicó el protocolo antes descrito, no se perdió ningún implante, en 9 casos se recomendó y realizó la endodoncia de un diente vecino con la vitalidad comprometida y en 5 de estos se les practicó la apicectomía, con un seguimiento de 2 a 10 años no se observaron recidivas, en todos los casos desaparecieron los síntomas y se obtuvo regeneración y radio opacidad en la zona del periápice de los implantes afectados.

#### EJEMPLO DE CASO CLÍNICO

Paciente E.R.O. Sexo: femenino. Edad: 52 años. Motivo de la consulta: Dolor en zona de 2.2 donde hace 5 años se le colocó un implante y bulto en el paladar a la misma altura. Historia Clínica Médica: Sin Antecedentes Relevantes. Historia Odontológica: En diente 2.2 portaba una endodoncia con perno y funda que se le fracturó y se le realizó un implante hace 5 años y su respectiva corona. Método de Diagnóstico complementario: Rx. Periapicales y RVG. Diagnóstico: Lesión periapical Implantaria. Tratamiento: Anestesia local, Colgajo mucoperiostico, Curetaje del tejido de granulación, Descontaminación del ápice del implante, Regeneración ósea, Sutura a puntos separados, Medicación A-A-A (Analgésicos-Antiinflamatorios-Antibióticos).

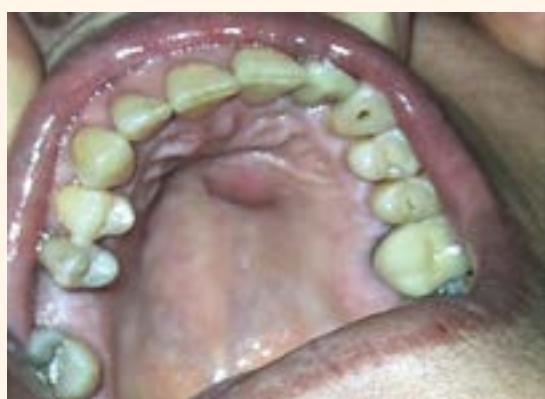

Figura 1. Absceso Palatino.

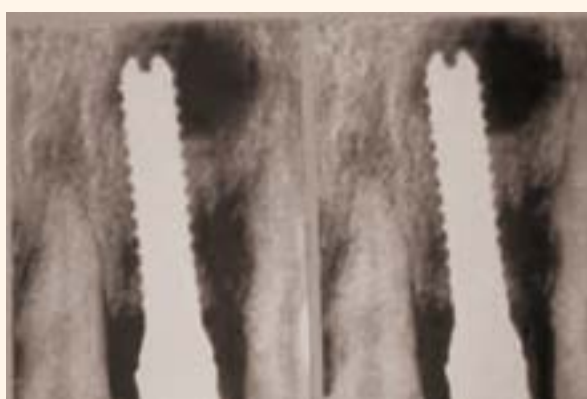

Figura 2. RVG: Zona Radiolúcida en Ápice del Implante.

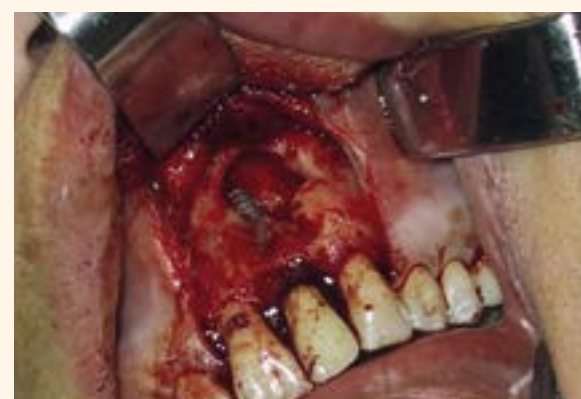

Figura 3. Curetaje del Tejido de Granulación.

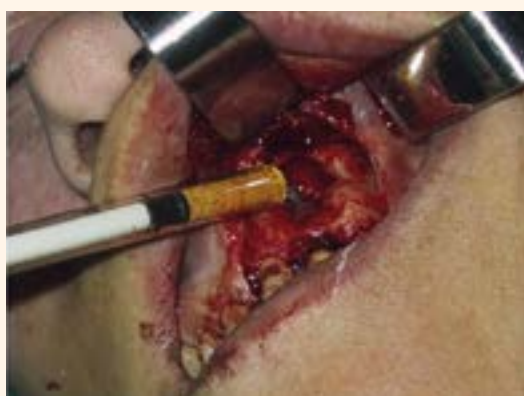

Figura 4. Colocación de Hidroxiapatita Bovina.

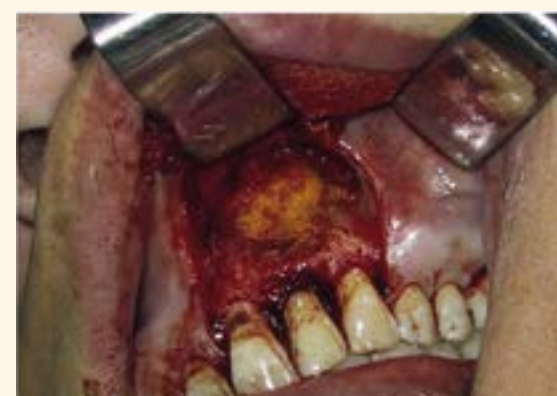

Figura 5. Técnica de Regeneración Ósea.

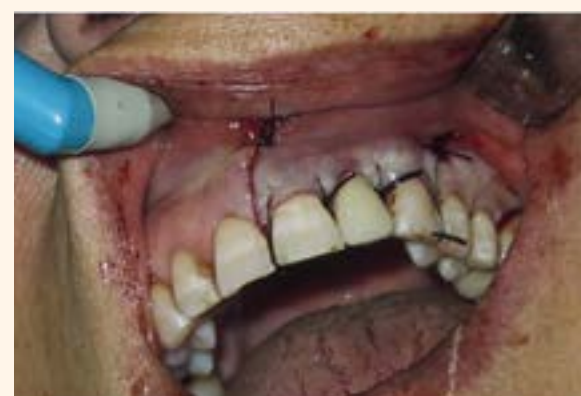

Figura 6. Sutura.



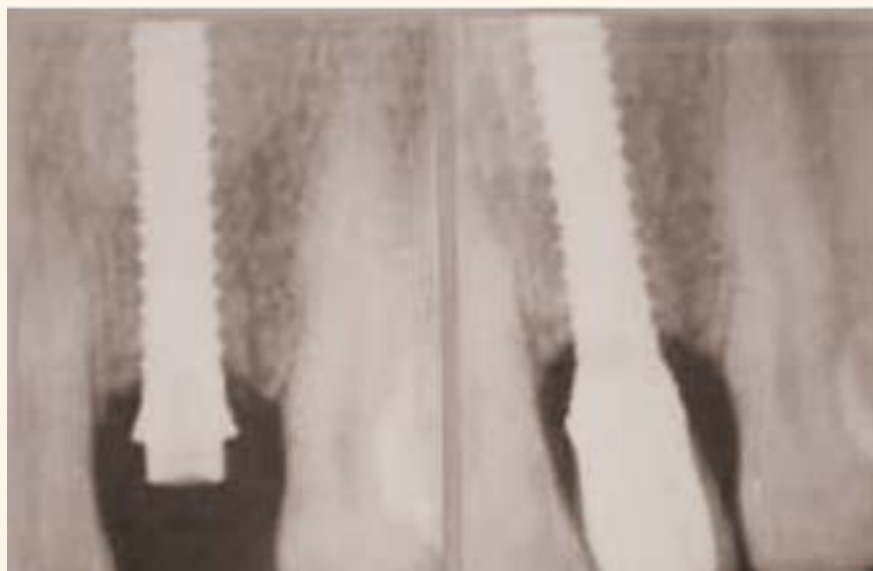

Figura 7. RVG: De Postoperatorio Inmediato y de 8 Meses Posterior.

**Mucositis Periimplantaria:** Se describe como la inflamación de los tejidos blandos (Epitelio-Conjuntivo) alrededor de los implantes sin signos de pérdida ósea, de etiología infecciosa y múltiples factores predisponentes, se estima una prevalencia (6) en torno a 79% de los sujetos y el 50% de los implantes (Roos-Jansaker et al 2006), las características clínicas que se presentan son las siguientes:

- Presencia de placa bacteriana, saburra y calcificaciones.
- Signos inflamatorios de las encías (enrojecimiento, edema, aumento de tamaño e hiperplasia).
- Exudado seroso o seropurulento espontáneo o a la compresión.
- Presencia de sangrado al sondaje.
- Profundidad de sondaje  $\leq$  4mm.
- Ausencia de pérdida ósea (Rx. Periapicales).

La Mucositis Periimplantaria es una entidad que tratada a tiempo y en forma correcta es reversible, de lo contrario progresa más o menos rápido dependiendo de la relación entre el huésped y la noxa a Periimplantitis, (1) otras entidades que pueden aparecer, son la Hiperplasia Gingival y Fistulas gingivales.



La Hiperplasia Gingival es una respuesta inflamatoria crónica, histológicamente predomina un infiltrado inflamatorio crónico, fibras colágenas, aumento de la vascularidad y el epitelio puede estar adelgazado o engrosado; la terapéutica consiste en el desbridamiento mecánico con ultrasonido previa anestesia, utilización de antisépticos locales y generar las condiciones para una correcta higiene, en ciertos casos es necesario la gingivectomía.

Las Fístulas Periimplantarias pueden aparecer en la encía a la altura de la conexión del implante - emer-

gente por aflojamiento del tornillo y el pilar, movilidad de la prótesis y componentes, presencia de cemento en prótesis cementadas y presencia de placa bacteriana; se produce una inflamación aguda con exudado purulento de la encía que fistuliza. El tratamiento consiste en la retirada de la prótesis, su limpieza y desinfección, se realiza el desbridamiento mecánico con ultrasonido, limpieza y desinfección previa anestesia, recolocación de los componentes protésicos limpios, esterilizados o desinfectados, ajustados y sellados correctamente.

Tratamiento de la Mucositis: En nuestro protocolo realizamos el tratamiento del paciente y de la prótesis con sus componentes.

#### PACIENTE:

- Retirada de la prótesis.
- Anestesia local.
- Desbridamiento mecánico ultrasonico con puntas activas blandas de plástico o metal.
- Lavado y desinfección con BAO.
- Aeropulido con Air Flow- EMS®
- Lavado y Desinfección con BAO.
- Pulido exhaustivo con copa de goma y pasta no abrasivas.
- Lavado con spray (aire-agua).
- Aplicación de Gelcide® (piperacilina sódica 100mg + Tazobactan sódico 112,5mg) en el fondo de las bolsas periimplantarias.
- Recolocación de la Prótesis.
- Refuerzo educativo sobre técnicas de higiene oral e higiene en pacientes implantados, insistir en la importancia de los controles periódicos.

#### PRÓTESIS (RETIRADA LA PRÓTESIS):

- Lavado y cepillado inicial con agua y jabón.
- Raspado y fresado de calcificaciones depositadas sobre la superficie protésica.
- Pulido con gomas abrasivas (de mayor a menor capacidad abrasiva).

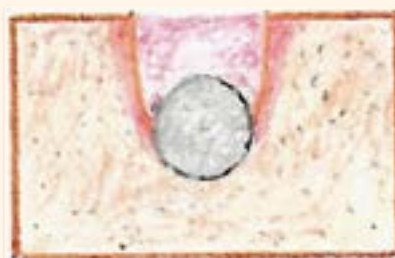- Recontorneado y eliminación de ángulos retentivos de placa si fuese necesario.
- Esterilización de la prótesis en autoclave.
- Recolocación perfectamente ajustada y sellada.

**Periimplantitis:** Las definiciones de Mucositis periimplantarias y Periimplantitis han ido cambiando con el tiempo y la más aceptadas (7) están recogidas en el Consensus Report del VI European Workshop in Periodontology del 2008. Se define como Periimplantitis a la inflamación que afecta a los tejidos que rodean a un implante oseointegrado y en función con pérdida de tejido óseo, tiene una prevalencia de 28 - 56% de los sujetos y un 12 - 45% de los implantes. Presenta las siguientes características clínicas:

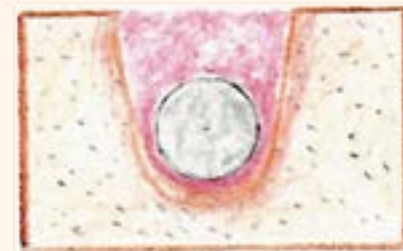- Presencia de placa bacteriana, saburra y calcificaciones.
- Signos inflamatorios de las encías (enrojecimiento, edema, aumento de tamaño e hiperplasia).
- Exudado seroso o seropurulento espontáneo o a la compresión.
- Presencia de sangrado al sondaje.
- Profundidad de sondaje  $\geq$  5mm.
- Presencia de pérdida ósea. (Rx. Periapicales).

Diversos autores han propuesto clasificaciones sobre la Periimplantitis, (8) (Carranza 2002), (9) (Jovanovic 2002), (10) (Schwarz et al 2007), (5) (Sánchez Salmerón 2008) y (2) (Padullés 2016), en general las distintas clasificaciones son similares, y más o menos completas, describen la reabsorción ósea alrededor del implante, la de Sánchez Salmerón 2008 la liga a el tratamiento. Hemos observado que todas ellas se refieren a "el implante", pero puede desarrollarse periimplantitis en un implante o en dos o más implantes vecinos al igual que con piezas dentales aledañas, por lo tanto proponemos una clasificación que basándonos en otras publicadas y la observación en nuestra experiencia clínica incorporamos los distintos tipos de reabsorciones ósea no solo en un implante sino que también cuando acontece en dos o más implantes vecinos al igual que cuando se relacionan con una pieza dentaria vecina, también se referencia el tratamiento posible para cada una de ellas, cuando la reabsorción ósea supera el tercio medio del largo del implante y el mismo queda por fuera del marco óseo se recomienda la explantación del mismo.

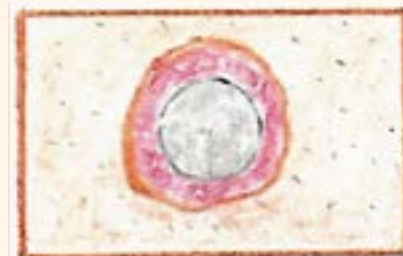#### CLASIFICACIÓN DE PERIIMPLANTITIS



**Periimplantitis Grado I:** Reabsorción vertical de una tabla ósea: Vestibular, Lingual o Palatina en un Implante, dentro del marco óseo, fuera del marco óseo (dehiscencias) o combinado. Tratamiento: Cirugía a colgajo, Curetaje, Implantoplastia y regeneración ósea.



**Periimplantitis Grado II:** Reabsorción vertical de una tabla ósea y semicircunferencial en el resto en un Implante, dentro del marco óseo, fuera del marco óseo (dehiscencias) o combinado. Tratamiento: Cirugía a colgajo, curetaje, implantoplastia y regeneración ósea.



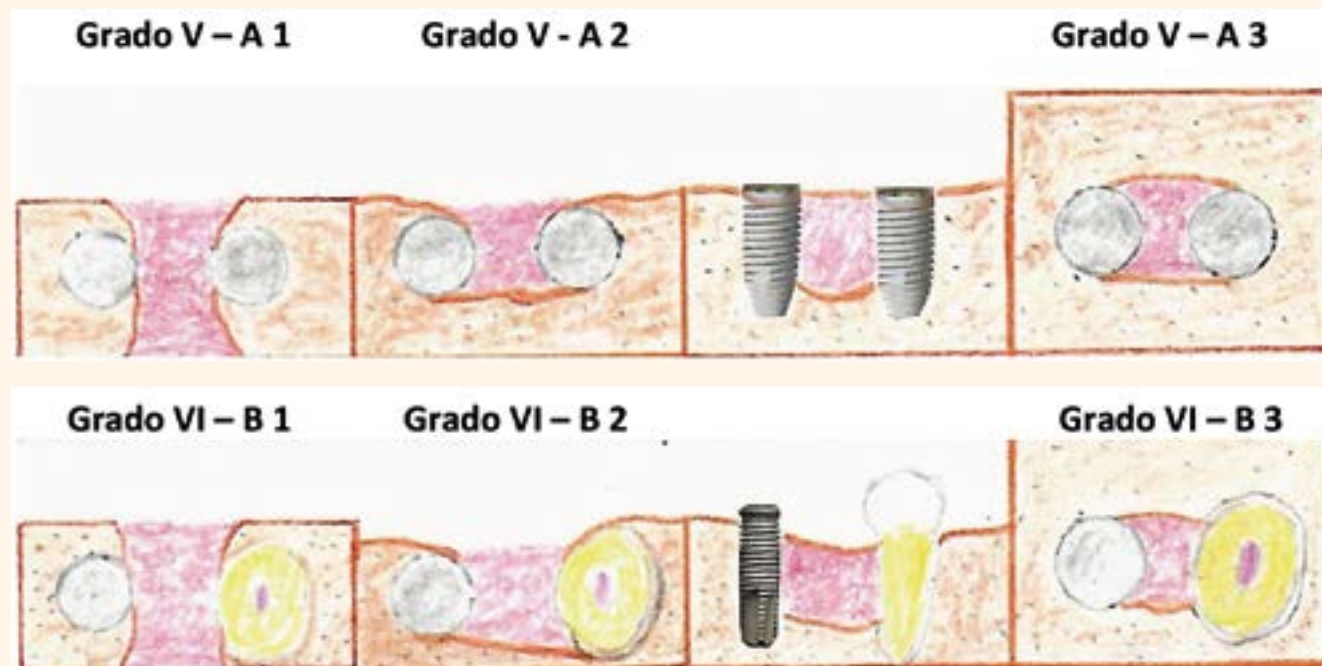**Periimplantitis Grado III:** Reabsorción vertical circunferencial sin pérdida de tablas óseas, en un Implante. Tratamiento: Cirugía a colgajo, curetaje, implantoplastia y regeneración ósea.



**Periimplantitis Grado IV:** Reabsorción horizontal completa pérdida de todas las tablas óseas V-L o P-M-D en un Implante. Cirugía a colgajo, curetaje, implantoplastia.

#### Periimplantitis Grado V - A:

- **Grado V - A1:** Reabsorción ósea vertical que implica ambas corticales V - L o P, entre dos implantes, dentro del marco óseo, fuera del marco óseo (dehiscencias) o combinados. Tratamiento: Cirugía a colgajo, curetaje, implantoplastia y regeneración ósea (desfavorable).
- **Grado V - A 2:** Reabsorción ósea vertical que implica una de las corticales entre dos implantes,



dentro del marco óseo, fuera del marco óseo (dehiscencias) o combinados. Tratamiento: Cirugía a colgajo, curetaje, implantoplastia y regeneración ósea (medianamente favorable).

- **Grado V - A 3:** Reabsorción ósea vertical entre dos implantes con mantenimiento de las tablas óseas. Tratamiento: Cirugía a colgajo, curetaje, implantoplastia y regeneración ósea. (favorable).

#### Periimplantitis Grado VI - B:

- **Grado VI - B 1:** Reabsorción ósea vertical que implica ambas corticales V - L o P, entre un implante y un elemento dentario, dentro del marco óseo, fuera del marco óseo (dehiscencias) o combinados. Tratamiento: Cirugía a Colgajo, curetaje, implantoplastia y regeneración ósea (desfavorable).
- **Grado VI - B 2:** Reabsorción ósea vertical que implica una de las corticales entre un implante y un elemento dentario, dentro del marco óseo, fuera del marco óseo (dehiscencias) o combinados. Tratamiento: Cirugía a colgajo, curetaje, implantoplastia y regeneración ósea. (medianamente favorable).
- **Grado VI - B 3:** Reabsorción ósea vertical entre un implante y un elemento dentario con mantenimiento de la integridad de las tablas óseas. Tratamiento: Cirugía a colgajo, curetaje, implantoplastia y regeneración ósea. (favorable).

**Etiología:** Se describen como factores etiológicos de la periimplantitis a los Factores microbianos (infección bacteriana provocada por Bacterias Gram negativas Anaerobias y patógenos como la Porphyromona Gingivalis, Bacterioides Forsythus, Prevotella Intermedia, Espiroquetas, Campylobacter Rectus, Actinobacillus Actinomycetencomitans, etc.) y a los Factores Biomecánicos (sobrecarga oclusal) (11) (Fleming y Renvet 1999), también los Facto-

res inherentes al Huésped como la capacidad de su respuesta inmune influenciada por numerosos factores como por ejemplo la genética, diabetes, alcoholismo etc. Sumados a Factores Predisponentes como la mala higiene oral, tabaco, presencia o antecedentes de enfermedad periodontal, la ausencia de encía queratinizada rodeando al implante, superficie y diseño de los implantes, diseño y ajuste de la prótesis y ausencia de controles y revisiones periódicas, en conjunto provocan inflamación del tejido conectivo y reabsorción ósea alrededor de los implantes.

**Diagnóstico:** Es importante efectuar un diagnóstico lo más pronto posible al igual que la instauración del tratamiento correspondiente.

El examen visual (Inspección) nos permite observar los cambios en los tejidos en cuanto a color, forma, contorno, presencia de placa, calcificaciones, exudados espontáneos de sangre o pus, etc. La palpación la realizamos directamente con presión digital sobre los tejidos blandos para ver si existe sangrado y o supuración o indirectamente a través del sondaje con sonda periodontal esta debe ser usada correctamente con una posición paralela al eje largo del implante y contigua al mismo con una presión suave de unos 20 a 100 grs. o 0,25 N para no penetrar más apical que la inserción epitelial. El sangrado al sondaje presente en el 70% de las Mucositis y en un 100% de las periimplantitis no está presente en estados de salud por lo tanto su ausencia es un indicador de salud Periimplantaria. Con la sonda se evalúa también la profundidad de bolsa por lo general  $\leq 5$  mm, presencia de exudados o supuración y la pérdida de inserción.

El examen radiológico es una herramienta muy importante en la evaluación y seguimiento de los implantes, los niveles óseos se registran radiográficamente en el momento de la conexión protésica para evaluarlos longitudinalmente en el

tiempo, para diagnosticar reabsorciones óseas se usan técnicas de Rx Periapicales que deben ser nítidas, con buena angulación y con una posición reproducible para poder comparar los diferentes niveles óseos, pudiendo determinarse con bastante precisión los niveles óseos interproximales, el uso de Tomografías volumétricas de haz cónico nos permite visualizar tridimensionalmente el hueso periimplantario.

**Test Microbiológicos:** La periimplantitis se considera que se debe a la sinergia entre un complejo bacteriano patógeno en determinadas condiciones ambientales cuya acción produce destrucción de los tejidos y no a la acción aislada de una bacteria por lo tanto los test microbiológicos están destinados a evaluar cualitativamente la presencia de ciertas bacterias y niveles cuantitativos altos de las mismas, también la mejoría clínica de la periimplantitis tras el tratamiento debe relacionarse con la eliminación o baja proporciones de las mismas.

**Tratamiento:** Se han sugerido diferentes protocolos para la Periimplantitis siendo los tratamientos no quirúrgicos insatisfactorios e impredecibles. El tratamiento quirúrgico es de elección con el fin de eliminar completamente la infección y minimizar el riesgo de reinfección del implante y la bolsa periimplantaria. El realizar técnicas quirúrgicas resectivas, regenerativas o la combinación de ambas depende de parámetros clínicos como la configuración del defecto óseo (ver clasificación), localización del implante, parámetros radiológicos, posibilidad de retirar la prótesis su acondicionamiento y recolocación, compromiso de revisiones periódicas, control de higiene y factores económicos del paciente; todos estos factores sumados a reabsorciones óseas que superen el tercio medio del implante condicionan a la explantación del mismo y regeneración del defecto óseo remanente. Respecto a la implantoplastia es una técnica difícil pero nece-

saria ya que se persigue eliminar la contaminación bacteriana de la superficie del implante gastando y puliendo la macro y la micro geometría de la superficie y aunque nunca es completa debido a su dificultad favorece la posterior descontaminación química de la superficie del implante.

**Tratamiento de la Periimplantitis:** En nuestro protocolo, siempre realizamos test microbiológico de diagnóstico y postquirúrgico de control a los tres meses, también realizamos el tratamiento del paciente y de la prótesis con sus componentes. Cuando hay ausencia de encía queratinizada alrededor del implante, posterior al tratamiento de la periimplantitis cuando los tejidos se hayan estabilizado se recomienda cirugía de injerto libre de encía queratinizada con el fin de dar estabilidad y soporte a los tejidos blandos que rodean al implante.

#### PACIENTE:

- Retirada de la prótesis.
- Anestesia Local - Regional.
- Incisión lineal - contorneada (cuello de los implantes) con descargas.
- Colgajos vestibulares y linguales o Palatinos.
- Exposición de la lesión hasta encontrar hueso sano.
- Curetaje exhaustivo de todo el tejido de granulación.
- Lavar profusamente con BAO.
- Recontorneado óseo (solo si es necesario).
- Implantoplastia (siempre que se pueda y hasta donde se pueda).
- Lavar profusamente con BAO.
- Repasar la superficie del implante con ultrasonido y aeropulido con Air Flow EMS®.
- Lavar profusamente con BAO.
- Colocación de antibiótico local de amplio espectro (Rifocina spray, rifamicina 1%), actualmente usamos Implacure® (Piperacillin sodium 100 mg. Tazobactam sodium 112,5 mg. Solution Hyaluronate sodium, Descontaminante: gel 2,5 ml Orthophosphoric Acid 37% y Chlorhexidine Digluconate 2%)
- Regeneración del defecto óseo (Hidroxiapatita Bovina + PRGF + Membrana de Pericardio Porcino).
- Sutura de Nylon 6-0 (retirada a los 15 días).
- Recolocación de la Prótesis.
- Refuerzo educativo sobre técnicas de higiene oral en general e higiene en pacientes implantados, insistir en la importancia de los controles periódicos.

#### PRÓTESIS (RETIRADA LA PRÓTESIS):

- Lavado y cepillado inicial con agua y jabón.
- Raspado y fresado de calcificaciones depositadas sobre la superficie protésica.



- Pulido con gomas abrasivas (de mayor a menor capacidad abrasiva).
- Recontorneado y eliminación de ángulos retentivos de placa si fuese necesario.
- Esterilización de la prótesis en autoclave.
- Recolocación perfectamente ajustada y sellada.

En nuestra experiencia desde que implantamos un protocolo claro y cerrado hace cinco años hemos tratado 62 casos de periimplantitis de los cuales 43 pertenecían al sexo femenino y 19 al masculino, la edad de los paciente estuvo entre 42 y 77 años, en ambos casos los implantes problemas se localizaron 48% en maxilar y un 52% en mandíbula, se trataron 186 implantes (129 en mujeres) y (57 en hombres), los implantes tenían una vida media (inserción-función) de 14 años; se decidió la explantación en 12 implantes (7 en hombres) y (5 en mujeres), en todos los casos 100% de los pacientes fueron o eran enfermos periodontales a estos últimos se les instauró el trata-

miento correspondiente. En todos los casos se realiza test microbiológicos pretratamiento y a los 3 meses post tratamiento. En todos los casos los pacientes solo asistían a consulta en caso de algún problema, no asistían a controles periódicos de higiene oral, en conjunto promediando asistían cada 6 años a control. En todos los casos se aplicó el protocolo propuesto de cirugía combinada resectiva y regenerativa a excepción de implantes clasificados con Periimplantitis Grado I con dehiscencias inferiores a 3 mm y en Periimplantitis Grado IV en ambas situaciones no se realizaron técnicas regenerativas, el seguimiento es desde 6 meses a 5 años, en todos los caso se detuvo el progreso de la enfermedad (disminuyendo la profundidad de bolsa, el sangrado al sondaje, con estabilidad y firmeza de los tejidos) manteniéndose estables, en un 10% de los casos que después del primer año abandonaron los controles periódicos de higiene se observó la aparición de mucositis, en los casos que se aplicaron técnicas regenerativas siempre se observó algún porcentaje de ganancia ósea ra-

diográfica estable en el tiempo pero no cuantificado. En todos los casos los test microbiológicos post tratamiento mostraron ausencia o una clara disminución de los patógenos a niveles considerados subclínicos, observándose un aumento de Cándida Albicans en un 3% de los casos. En todos los pacientes se prescribió tratamiento Analgésico Antiinflamatorio y Antibiótico (**Rhodogil 750.000 UI/125 mg comprimidos** Espiramicina y Metronidazol).

**EJEMPLO DE CASO CLÍNICO:**

**PACIENTE:** P.R.A. **SEXO:** Femenino. **EDAD:** 67. **MOTIVO DE CONSULTA:** Dolor inespecífico y sangrado en zona de implantes inferiores. **HISTORIA CLÍNICA MEDICA:** Sin antecedentes médicos relevantes. **HISTORIA CLÍNICA ODONTOLÓGICA:** Desdentada completa maxilar-mandibular desde aproximadamente los 30 años de edad. En el 2000/01 (hace 16 años) rehabilitada con 6 implantes maxilares y prótesis fija híbrida y 3 implantes inferiores con próte-

sis completa mucosoportada retenida con O-Ring. Tipo de Implantes: Implantes de Titanio de hexágono externo con cuello pulido y cuerpo con superficie tratada con grabado ácido. **CONTROLES PERIODICOS:** Infrecuentes y no pautados. **HIGIENE:** Regular/Mala.

**MÉTODOS DE DIAGNÓSTICO COMPLEMENTARIOS:** Rx. Periapicales R.V.G. Análisis Microbiológico pre y post operatorios. Sondaje de bolsa con Sonda Florida Prove.

**DIAGNÓSTICO:** Enfermedad Periimplantaria (Mucositis y Periimplantitis Grado IV en implante central).

**PLAN DE TRATAMIENTO:** Cirugía a colgajo con desbridamiento y curetaje de tejido de granulación, regularización ósea, implantoplastia, Air Flow power, descontaminación y tratamiento con antibiótico de amplio espectro de la superficie del implante y cierre a puntos separados. Recomendaciones higiénico-dietéticas y medicación analgésica antiinflamatoria.

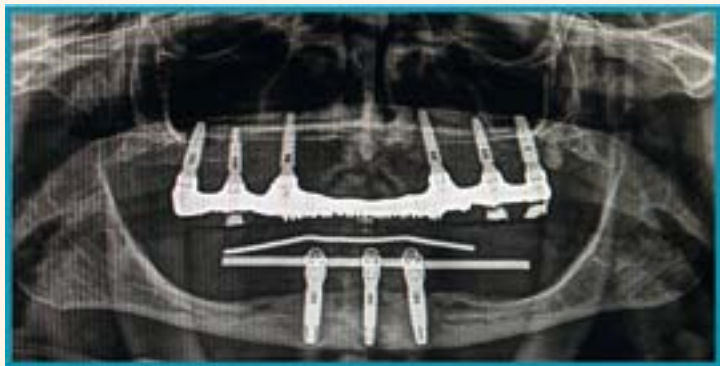

Figura 7. Rx. Panorámica Control Postoperatorio Inmediato Año 2000/01.

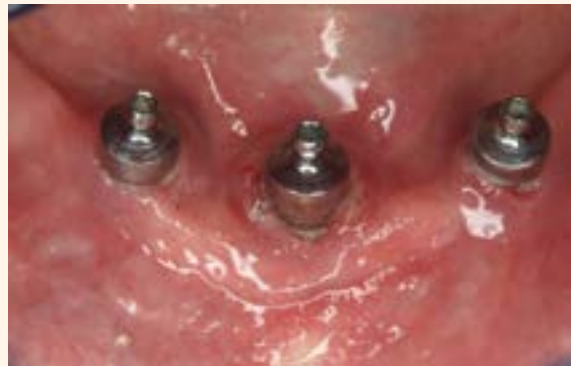

Figura 8. Motivo de la Consulta 9/2016.



Figura 9. Sondaje de Bolsa (Sonda Florida Prove).

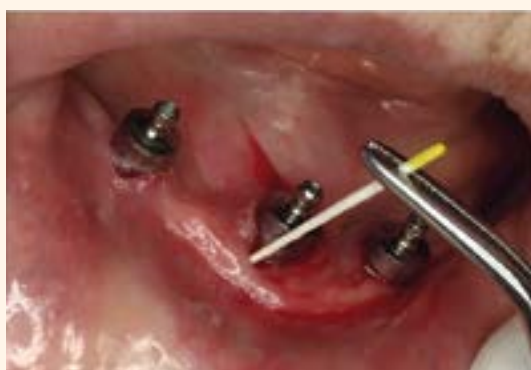

Figura 10. Toma de Muestra en Fondo de Bolsa con Cono Estéril.

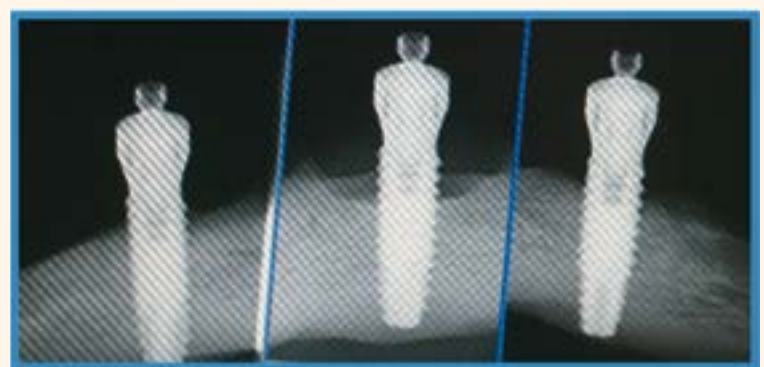


Figura 11. Rx. RVG Periapicales Preoperatorio.

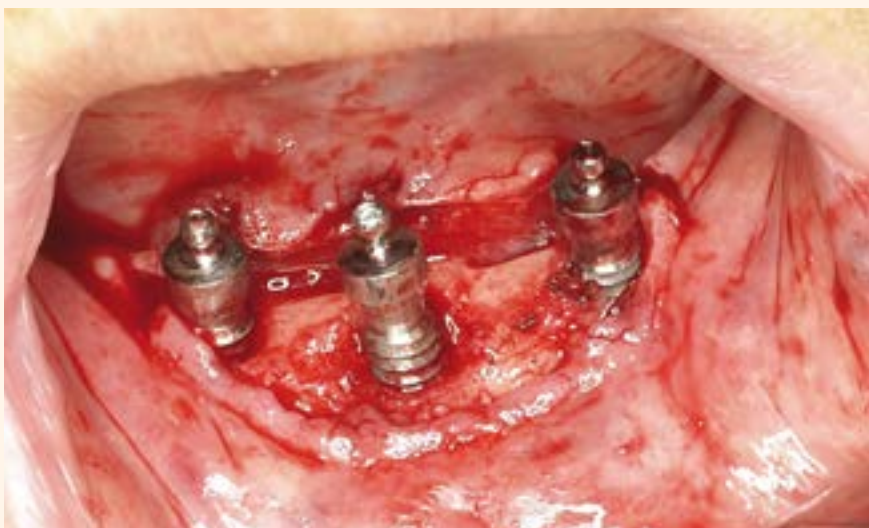

Figura 12. Colgajo y Curetaje de Tejido de Granulación.

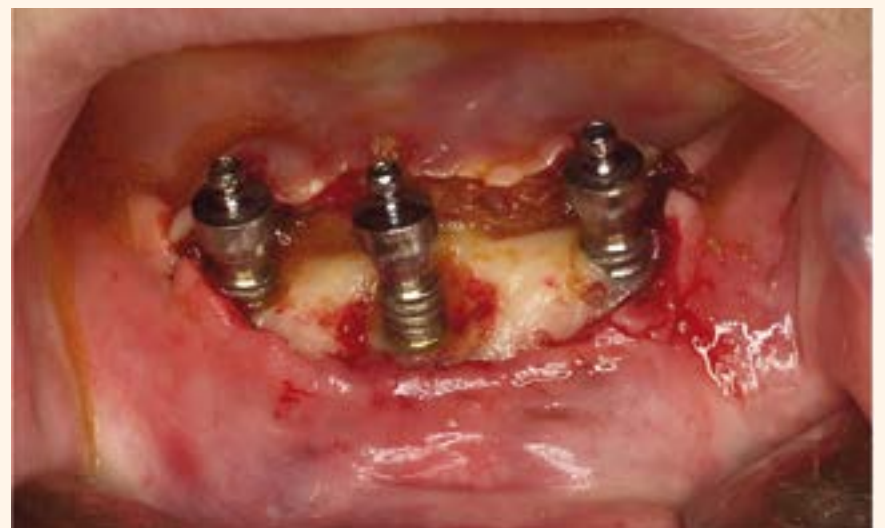

Figura 13. Implantoplastia y Desinfección de la Superficie del Implante.

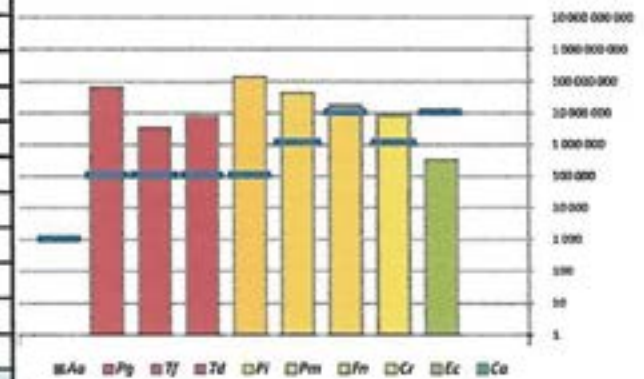


### Informe analítico

Información dentista		Información de la/s muestra/s	
Nombre :	Juan José SOLERI COCCO	Paciente :	Purificación RODRIGUEZ ALBA
Dirección :	Avenida Rey Juan Carlos I, N°114 - 1º5 28916 Leganes (Madrid)	Diente/Implante número :	33-41-43
e-mail:	angelesrepiso@hotmail.com	Número de entrada :	EC161012-002
		Fecha de la toma de muestra/s :	06/10/2016
		Fecha del análisis :	12/10/2016

#### Resultados microbiológicos

Bacterias	Carga patógena*	Umbral patológico**	Estado***	% / Recuento total de bacterias****
<i>Aggregatibacter actinomycetemcomitans</i>	0	1 000	-	0,00
<i>Porphyromonas gingivalis</i>	65 100 000	100 000	+++	1,41
<i>Tannerella forsythia</i>	3 420 000	100 000	+++	0,07
<i>Treponema denticola</i>	8 100 000	100 000	+++	0,18
<i>Prevotella intermedia</i>	137 250 000	100 000	+++	2,98
<i>Parvimonas micra</i>	42 000 000	1 000 000	+++	0,91
<i>Fusobacterium nucleatum</i>	17 175 000	10 000 000	++	0,37
<i>Campylobacter rectus</i>	8 400 000	1 000 000	++	0,18
<i>Eikenella corrodens</i>	328 500	10 000 000	+	0,007
<i>Candida albicans</i>	0	ND	Negativo	ND
Recuento total de bacterias	4 605 000 000			



#### Situaciones microbiológicas/Factores de tratamiento

Interpretación clínica	
Flora de la bolsa periodontal	Desequilibrada
Patología	Enfermedad periodontal severa/aguda
Tratamiento recomendado	
Control patológico	Con un protocolo de destrucción del biofilm asociado a antisépticos locales Se recomienda cirugía
Tratamiento en casa	Con antisépticos locales
Tratamiento con antibióticos	Metronidazol <small>*Se sugiere tratamiento antibiótico según criterio médico (sujeto a evaluación de alergias, interacción con medicamentos, consideraciones médicas)</small>
Recomendación de reevaluación	
Reevaluación	Nuevo análisis para evaluar la eficacia del tratamiento y comparar el estado periodontal pre y post tratamiento (al menos 12 semanas después del tratamiento antibiótico)
Recomendación para prevenir la periimplantitis	
Colocación del implante	No recomendado sin tratamiento y profilaxis de antibiotico
Posibles complicaciones	Riesgo elevado de peri-implantitis - Riesgo elevado de pérdida ósea

#### Definiciones de los resultados microbiológicos

- \*Carga patógena : Cantidad de bacterias detectadas en la muestra
- \*\*Umbral patológico : Contenido de microbios patógenos a partir del cual se recomienda tratamiento antibiótico para reducir el riesgo de pérdida de dientes o implantes (enfermedad periodontal o periimplantitis)
- \*\*\*Estado : Niveles de contenido microbiológico patógeno
  - Ausencia
  - + Moderado e inferior al umbral patológico
  - ++ Elevado y superior al umbral patológico. Se asocia a formas agresivas de la enfermedad
  - +++ Muy elevado y más de 10 veces superior al umbral patológico  
Muy asociado a formas agresivas de la enfermedad y pérdida de ligamento
- Negativo Ausencia de *Candida Albicans*
- Positivo Presencia de *Candida albicans*
- \*\*\*\* % / Recuento total de bacterias : Proporción relativa de una bacteria concreta sobre el recuento bacteriano total
- ND : No Disponible

#### Metodología

La muestra se toma con puntas de papel. El DNA genómico se extrae de las muestras enviadas y se analiza para microorganismos asociados a la enfermedad periodontal o periimplantitis. El DNA se analiza por amplificación del PCR (Reacción en Cadena de la Polimerasa), seguido de detección de fluorescencia y cuantificación.

Figura 14. Análisis Microbiológico Preoperatorio.



### Informe analítico

#### Información dentista

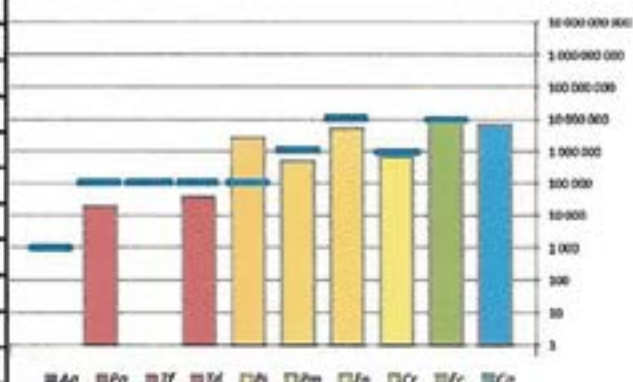
Nombre : Juan José SOLERI COCCO  
 Dirección : Avenida Rey Juan Carlos I, N°114 - 1°5  
 28916 Leganes (Madrid)  
 e-mail: angelesrepiso@hotmail.com

#### Información de la/s muestra/s

Paciente : P. RODRIGUEZ ALBA  
 Diente/Implante número : -  
 Número de entrada : EC161220-004  
 Fecha de la toma de muestra/s : 24/11/2016  
 Fecha del análisis : 20/12/2016

#### Resultados microbiológicos

Bacterias	Carga patógena*	Umbral patogénico**	Estado***	% / Recuento total de bacterias****
<i>Aggregatibacter actinomycetemcomitans</i>	0	1 000	-	0,00
<i>Porphyromonas gingivalis</i>	19 350	100 000	+	0,002
<i>Tannerella forsythia</i>	0	100 000	-	0,00
<i>Treponema denticola</i>	38 925	100 000	+	0,004
<i>Prevotella intermedia</i>	2 752 500	100 000	+++	0,29
<i>Parvimonas micra</i>	500 250	1 000 000	+	0,05
<i>Fusobacterium nucleatum</i>	5 212 500	10 000 000	+	0,55
<i>Campylobacter rectus</i>	714 000	1 000 000	+	0,07
<i>Elkenella corrodens</i>	9 000 000	10 000 000	+	0,94
<i>Candida albicans</i>	6 757 500	ND	Positivo	ND
Recuento total de bacterias	952 500 000			



#### Situaciones microbiológicas/Factores de tratamiento

Interpretación clínica	
Flora de la bolsa periodontal	Desequilibrada
Patología	Enfermedad periodontal severa/aguda
Tratamiento recomendado	
Control patogénico	Con un protocolo de destrucción del biofilm asociado a antisépticos locales Reducción de Ca con tratamiento bucal antifúngico con Nistatina, Amfotericina, Miconazol o Fluconazol
Tratamiento en casa	Con antisépticos locales
Tratamiento con antibióticos	Metronidazol <small>*Se sugiere tratamiento antibiótico según criterio médico (sujeto a evaluación de alergias, interacción con medicamentos, consideraciones médicas)</small>
Recomendación de reevaluación	
Reevaluación	Nuevo análisis para evaluar la eficacia del tratamiento y comparar el estado periodontal pre y post tratamiento (al menos 12 semanas después del tratamiento antibiótico)
Recomendación para prevenir la periimplantitis	
Colocación del implante	No recomendado sin tratamiento y profilaxis de antibiotico
Posibles complicaciones	Riesgo elevado de peri-implantitis - Riesgo elevado de pérdida ósea

#### Definiciones de los resultados microbiológicos

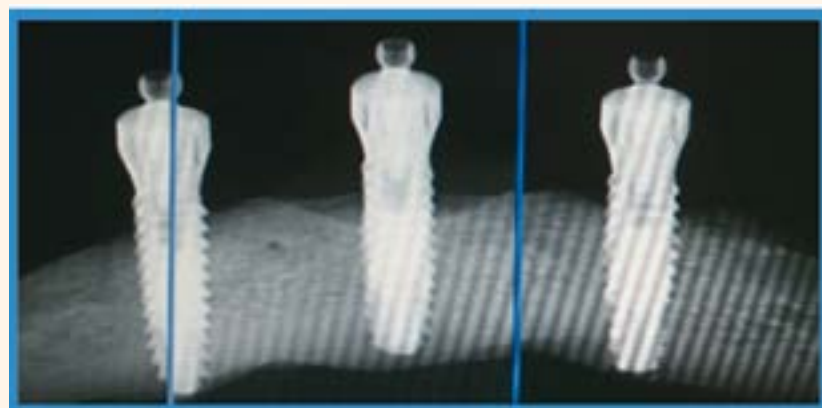
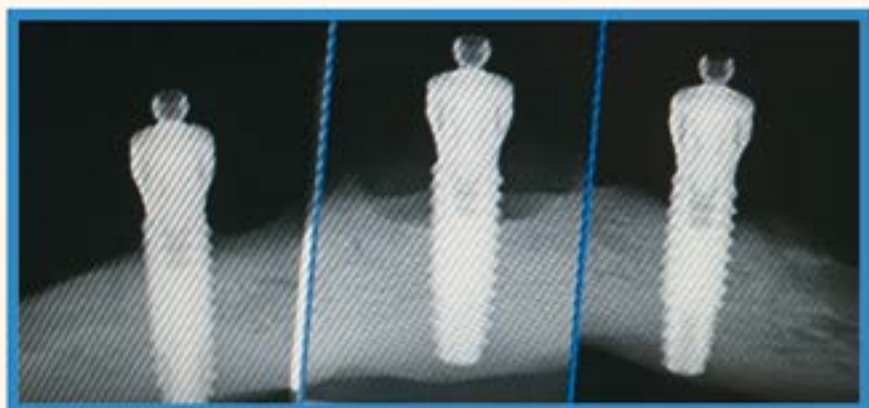
- \*Carga patógena : Cantidad de bacterias detectadas en la muestra
- \*\*Umbral patogénico : Contenido de microbios patógenos a partir del cual se recomienda tratamiento antibiótico para reducir el riesgo de pérdida de dientes o implantes (enfermedad periodontal o periimplantitis)
- \*\*\*Estado : Niveles de contenido microbiológico patógeno
  - Ausencia
  - + Moderado e inferior al umbral patogénico
  - ++ Elevado y superior al umbral patogénico. Se asocia a formas agresivas de la enfermedad
  - +++ Muy elevado y más de 10 veces superior al umbral patogénico  
Muy asociado a formas agresivas de la enfermedad y pérdida de ligamento
- Negativo Ausencia de *Candida Albicans*
- Positivo Presencia de *Candida albicans*
- \*\*\*\* % / Recuento total de bacterias : Proporción relativa de una bacteria concreta sobre el recuento bacteriano total
- ND : No Disponible

#### Metodología

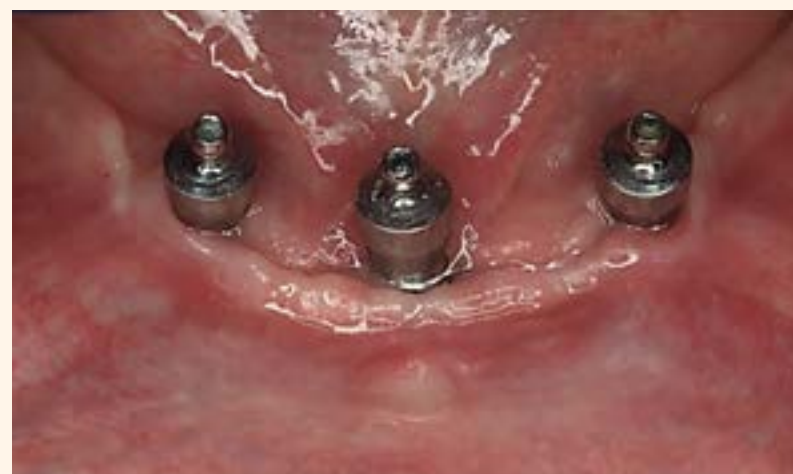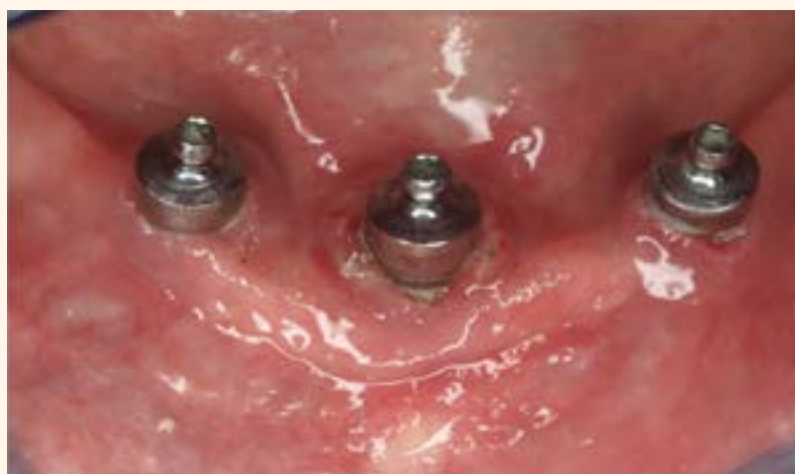La muestra se toma con puntas de papel. El DNA genómico se extrae de las muestras enviadas y se analiza para microorganismos asociados a la enfermedad periodontal o periimplantitis. El DNA se analiza por amplificación del PCR (Reacción en Cadena de la Polimerasa), seguido de detección de fluorescencia y cuantificación.

Figura 15. Análisis Microbiológico Postoperatorio.





Figuras 16 y 17. Comparativa: Rx. RVG Periapicales Pre y Post Operatorias.



Figuras 18 y 19. Comparativa: Imagen Pre y Post Operatoria.

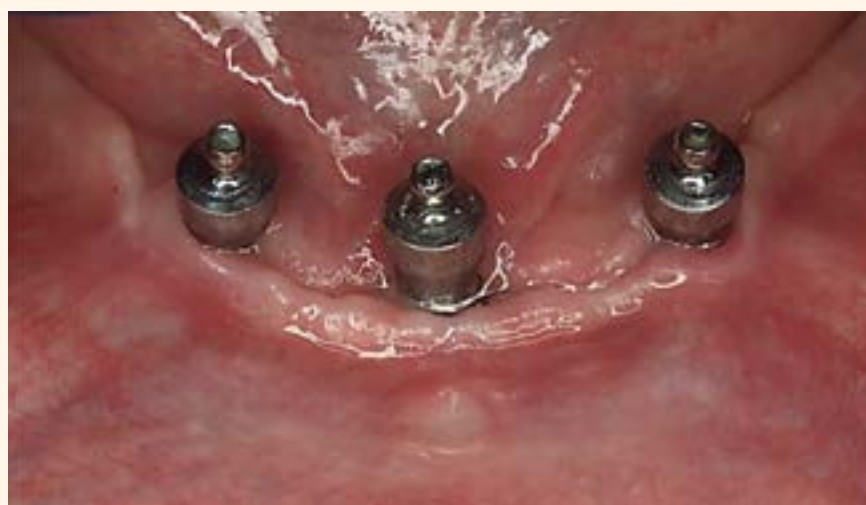

Figura 20. Imagen Post Operatoria 3 Meses de Evolución

## DISCUSIÓN

Existen discrepancias tanto en la definición de periimplantitis, su clasificación y se presentan múltiples estudios con propuestas de tratamientos diferentes con resultados variables pero esperanzadores, son muchas las variables por lo tanto hay una falta de consenso de los parámetros clínicos, tratamientos empleados y de los resultados terapéuticos (12) (Needleman et al 2012). En lo que sí parece en general haber acuerdo es en que cuando antes se diagnostique y se trate, mejor ya que las tasas de éxito mejoran cuando la pérdida ósea es leve o moderada de 2 a 4 mm (13) (Serino y Turri 2011), a pesar de las múltiples y variadas técnicas propuestas para el tratamiento parece que el abordaje quirúrgico, la eliminación del tejido de granulación, la descontaminación de la superficie del implante combinado con técnicas regenerativas parecen ser el eje vertebrador del tratamien-

to de la periimplantitis. La información y la prevención son el mejor tratamiento de la periimplantitis en un estudio de (14) (Vellón Domarco y col. 2017) observa que el 73% de mujeres y el 79% de hombres acuden a revisión en los primeros seis meses, un 40% y un 42% de mujeres y hombres lo hacen el primer año, a los 3 años acuden el 20% de Mujeres y hombres y en el quinto años el 3% y el 0% de mujeres y hombres por lo tanto es trabajo del profesional concienciar de la importancia y la responsabilidad del paciente en un correcto mantenimiento de los implantes.

## CONCLUSIONES

El protocolo de tratamiento propuesto y aplicado si bien se muestra efectivo, son necesarios más estudios con mayor número de pacientes y un seguimiento a largo plazo para confirmar los resultados.

## BIBLIOGRAFÍA

- 1-Gazzotti P, Endrhun A.: *La Rehabilitación Implanto-Protésica*. Ed. Proviencia 2008.
- 2-Padullés-Roig E.: *Patología Periimplantaria*, Ed. Quintessence 2016.
- 3-Reiser G.M., Nevins M.: *The Implant Periapical lesion: etiology, prevention, and tratament*. *Compend Contin Educ Dent* 1995 Aug;16(8): 768,770-72.
- 4-Peñarocha-Diago M., y col. *Inflammatory implant periapical lesion prior to osseointegracion. A cases series study*. *Int j. Oral Maxillofac. Implants*. 2013 Jan; 28 (1): 158-62.
- 5-Sánchez J. T.: *Periimplantitis: Protocolo clínico y Terapéutico*. *Cient Dent* 2008;5; 1:55-69.
- 6-Roos-Jansaker, et al: *Nine - to 14 year follow up of implant treatment. Pat II: presence of periimplant lesions*. *J Clin Periodontol* 33: 290-95.
- 7-Linde J, Meyle J.: *Peri-Implant diseases: Consensus report of the sixth European workshop on Periodontology*. *J. Clin. Periodontol* 2008; 35 (suppl. 8): 282-5.
- 8-Carranza F, et al.: *Periodontología Clínica 9ª Ed. Mc Graw Hill Interame-*

- 9-Jovanovic S.: *Diagnosis and Treatment of peri-implant disease. A Systematic review of the effect of anti-infective therapy in the treatment of periimplantitis*. *J. Clin. Periodontol*. 2002, 29(3): 213-25.
- 10-Schwarz F, et al: *Comparison of naturally occurring and ligature-induced periimplantitis bone defects in humans and dogs*. *Clin Oral Implants Res*. 2007 Apr;18(2): 161-70.
- 11-Femming y Renvert: *1990 Proceedings of the 3º European Workshop on Periodontology*.
- 12-Needleman I, et al: *Systematic review of outcome measurements and reference groups to evaluate and compare implants success and failure*. *J. Clin Periodontol*. 2012. Supl. 12(39): 122-32.
- 13-Serino g., Turri A.: *Outcome of surgical treatment of periimplantitis results from a 2-year prospective clinical study in humans*. *Clinical Oral Implants Research* 22. 2011; 1214-1220.
- 14-Vellón Domarco E., y col.: *Asistencias del Paciente a las Citas de Mantenimiento con Implantes. Estudio de Cohorte Retrospectivo*. *Científica Dental Vol.12 Nº3.2015*.