

DENTAL TRIBUNE

The World's Dental Newspaper · Spanish Edition

PUBLICADO EN MADRID

www.dental-tribune.com

No. 1, 2014 VOL. 9

IFEMA reúne al sector bucodental en la mayor plataforma tecnológica, EXPODENTAL 2014

Por Dental Tribune Spain

La Feria se ha convertido en todo un referente de innovación para la puesta al día de los profesionales. Los Speakers Corners permiten a los expositores realizar presentaciones de sus productos y novedades.

Han confirmado sus presentaciones empresas como Avinent Implant System, Biomedica Triron, Bioner, Camlp Med, CG Iberica, Engigame, Fadente, Ivoclar Vivadent, Pronicl, La Universitat International de Catalunya y Zimmer Dental, entre otras.

El Salón Internacional de Equipos, Productos y Servicios Dentales, EXPODENTAL, organizado por IFEMA, y que se celebrará en los pabellones 7 y 9 de la FERIA DE MADRID, los días 13 al 15 de marzo de 2014, vuelve a acoger los Speakers Corners. Se trata de espacios -uno en cada pabellón-, a disposición de las empresas expositoras, en donde podrán presentar los avances que han realizado en los últimos dos años y los productos más innovadores que traen al salón, fruto del esfuerzo en I+D+i que realiza este sector.

Los Speakers Corners permiten a los profesionales de este sector mantenerse al día sobre los nuevos avances y tecnologías que los fabricantes van desarrollando, confirmándose como un valioso complemento para la actividad comercial que se produce en la Feria.

- Últimos productos y técnicas de todos los segmentos

Entre otras presentaciones Bioner mostrará un nuevo enfoque en el tratamiento de la perimplantitis. Engigame centrará su exposición en Loc Implant System, la excelencia de para la toma de impresión. Fadente dedicará su conferencia a Innovaciones 3D Planmeca y CG IBERICA abordará en su conferencia el Composite Reforzado con Fibra. La Universidad Internacional de Cataluña ofrecerá una charla sobre Previsiones en Rehabilitación. También estarán presentes otras empresas como Avinent Implant

System, Biomedica Triron, Camlp Med, Ivoclar Vivadent, Pronicl y Zimmer Dental, entre otras

Las presentaciones se irán sucediendo, según la programación, en horario de mañana y tarde, disponiendo cada expositor de 35 minutos para dar a conocer sus novedades a un auditorio de alrededor de 40 personas.

ORGANIZA

IFEMA FERIA DE MADRID

13-15 Marzo 2014

EXPODENTAL
SALÓN INTERNACIONAL DE EQUIPOS, PRODUCTOS Y SERVICIOS DENTALES

¡BUJAJA
UNA SONRISA

PROMUEVE
Asociación Española de empresas de
fenit TECNOLOGÍA SANITARIA

www.expodental.ifema.es

LÍNEA IFEMA
RFOIFEMA 902 22 15 15
expodental@ifema.es


Ripano
EDITORIAL MÉDICA

Entre en nuestra página web y aprovéchese de los grandes descuentos en nuestras obras*

www.ripano.eu

*Ofertas válidas sólo en España y Portugal

DENTAL TRIBUNEEl periódico dental del mundo
www.dental-tribune.com

Publicado por Dental Tribune International

DENTAL TRIBUNE**Spanish Edition****Director General**
Rafael López Gómez:
rafael@ripano.es**Administración**
Karina Dávila: karina@ripano.eu**Diseñador Gráfico**
Francisco Soriano:
francisco@ripano.es**Traductora**
Dra. Cristina Lapaz Fernandez**Publicidad**
Ripano S.A.: fsoriano@ripano.eu

EDITORIAL MÉDICA

Editado por Ripano, S.A.
Ronda del Caballero de la Mancha, 135 - 28054
Madrid (España)
Telf. (+34) 915 721 577-Fax: (+34) 915 720 591
www.ripano.eu / www.ripano.es**DENTAL TRIBUNE**
Spanish Edition

Edición que se distribuye a todos los odontólogos de España, latinoamericanos y a los profesionales hispanos que ejercen en Estados Unidos.

Dental Tribune Study ClubEl club de estudios online de Dental Tribune, avalado con créditos de la ADA-CERP, le ofrece cursos de educación continua de alta calidad. Inscríbese gratuitamente en www.dtstudyclubspanish.com para recibir avisos y consulte nuestro calendario.**DT International**

Licensing by Dental Tribune International

Group Editor: Daniel Zimmermann
newsroom@dental-tribune.com
+49 341 48 474 107**Clinical Editor** Magda Wojtkiewicz
Online Editors Yvonne Bachmann
Claudia Duschek
Copy Editors Sabrina Raaff
Hans Motschmann**Publisher/President/CEO** Torsten Oemus
Director of Finance Dan Wunderlich
Business Development Claudia Salwiczek**Media Sales Managers**
Matthias Diessner (Key Accounts)
Jan Agostaro (International)
Melissa Brown (International)
Peter Witteczek (Asia Pacific)
Maria Kaiser (USA)
Weridiana Mageswki (Latin America)
Hélène Carpentier (Europe)**Marketing & Sales Services** Esther Wodarski
Nicole André**Accounting** Karen Hamatschek / Anja Maywald
Executive Producer Gernot Meyer**Dental Tribune International**
Holbeinstr. 29, 04229 Leipzig, Germany
Tel.: +49 341 4 84 74 502 | Fax: +49 341 4 84 74 173
www.dental-tribune.com | info@dental-tribune.com**Regional Offices**
ASIA PACIFIC**Dental Tribune Asia Pacific Limited**
Room A, 20/F, Harvard Commercial Building,
105-111 Thomson Road, Wanchai, Hong Kong
Tel.: +852 5113 6177 | Fax: +852 5113 6199**THE AMERICAS****Dental Tribune America**
116 West 25rd Street, Ste. 500, New York, N.Y.
10011, USA
Tel.: +1 212 244 7181 | Fax: +1 212 224 7185La información publicada por Dental Tribune International intenta ser lo más exacta posible. Sin embargo, la editorial no es responsable por las afirmaciones de los fabricantes, nombres de productos, declaraciones de los anunciantes, ni errores tipográficos. Las opiniones expresadas por los colaboradores no reflejan necesariamente las de Dental Tribune International.
©2014 Dental Tribune International.
All rights reserved.**Editorial***Prof. Dr. José Luís Calvo Guirado*

Para mí es un orgullo poder hacer la Editorial, de este primer número, del año 2014, del Dental Tribune Spain, en el cual se incluyen artículos científicos como el de "Carga inmediata en implante unitario", que es un artículo muy gráfico de un caso de un diente y sobre todo información de nuevos biomateriales.

También hay otro artículo, de gran interés para todos los odontólogos, "El síndrome de ardor bucal. Puesta al día", ya que este artículo habla de los posibles tratamientos en este problema tan generalizado en la población adulta.

Por último, el artículo de "Regeneración tisular guiada con un sustituto sintético del hueso (4 Bone) en defectos críticos: Estudio clínico, radiográfico e histomorfométrico en conejos" del que un servidor es partícipe de dicho artículo y que trata de una alternativa.

Además, este primer número del 2014, está sumamente nutrido con noticias científicas, tanto Europeas, como de América. Entre ellas, podemos destacar los 10 años que cumple Dental Tribune Internacional, Dental Tribune Internacional editará el periódico de APCD en CIOSP (feria de Brasil y una de las más grandes del mundo).

En portada, se ha incluido la noticia sobre Expodental, feria icono del sector dental en España y que celebra su 13ª edición, en el mes de marzo de este año en la ciudad de Madrid.

En calidad de profesor y de director del Máster de Implantología de Murcia, les invito a que conozcan el Máster de Implantes que lleva impartiendo docencia desde el 2001, con más de 80 egresados y un total de 600 implantes colocados. Es un título propio de Universidad que permite hacer prácticas y sobre todo la participación en proyectos de investigación. Este Master consta de 120 créditos ECTS y tiene una Duración de tres años. Además impartimos un Master de Implantología Avanzada que tiene como finalidad la formación complementaria y actualizada de nueva metodología en la implantología actual, es de 1 año y tiene 60 créditos ECTS

Finalmente, después de un arduo y duro trabajo de años, he completado un gran sueño, que es la edición de mi libro "Guía teórico-práctica de clínica odontológica integrada en adultos" y que consta de 16 capítulos que integran una gran cantidad de iconografía para que sea una guía práctica para todos los estudiantes de pregrado, recién licencia-

*Prof. Dr. José Luís Calvo Guirado**Profesor Titular de Clínica Odontológica Integrada de Adultos. C.O.I.A. Director del Master de Implantes y Biomateriales.**Director del Grupo de Investigación Murcia Biomaterials & Implants Research Group (MBIRG). Facultad de Medicina y Odontología. Universidad de Murcia.*

dos y graduados de corta duración puedan descubrir novedades de la Odontología General y ser aplicable en sus conocimientos básicos.

1 Year Clinical Masters Program
in **Aesthetic and Restorative Dentistry**
5-8 February 2014 4 days of intensive live training
with the Masters in Geneva (CH)

www.TribuneCME.com

Dental Tribune for iPad -
Your weekly news selection

DOWNLOAD APP FOR FREE!

DENTAL TRIBUNE
The World's Dental Newspaper

EL MUNDO EN SUS MANOS
Las noticias más relevantes de España y del mundo.
Reciba Dental Tribune Spain en su consultorio sólo por el coste de su envío por correo.

DENTAL TRIBUNE
The World's Dental Newspaper - Spain and Latin American Editions

¡SUSCRÍBASE YA! VISITE WWW.DENTAL-TRIBUNE.COM

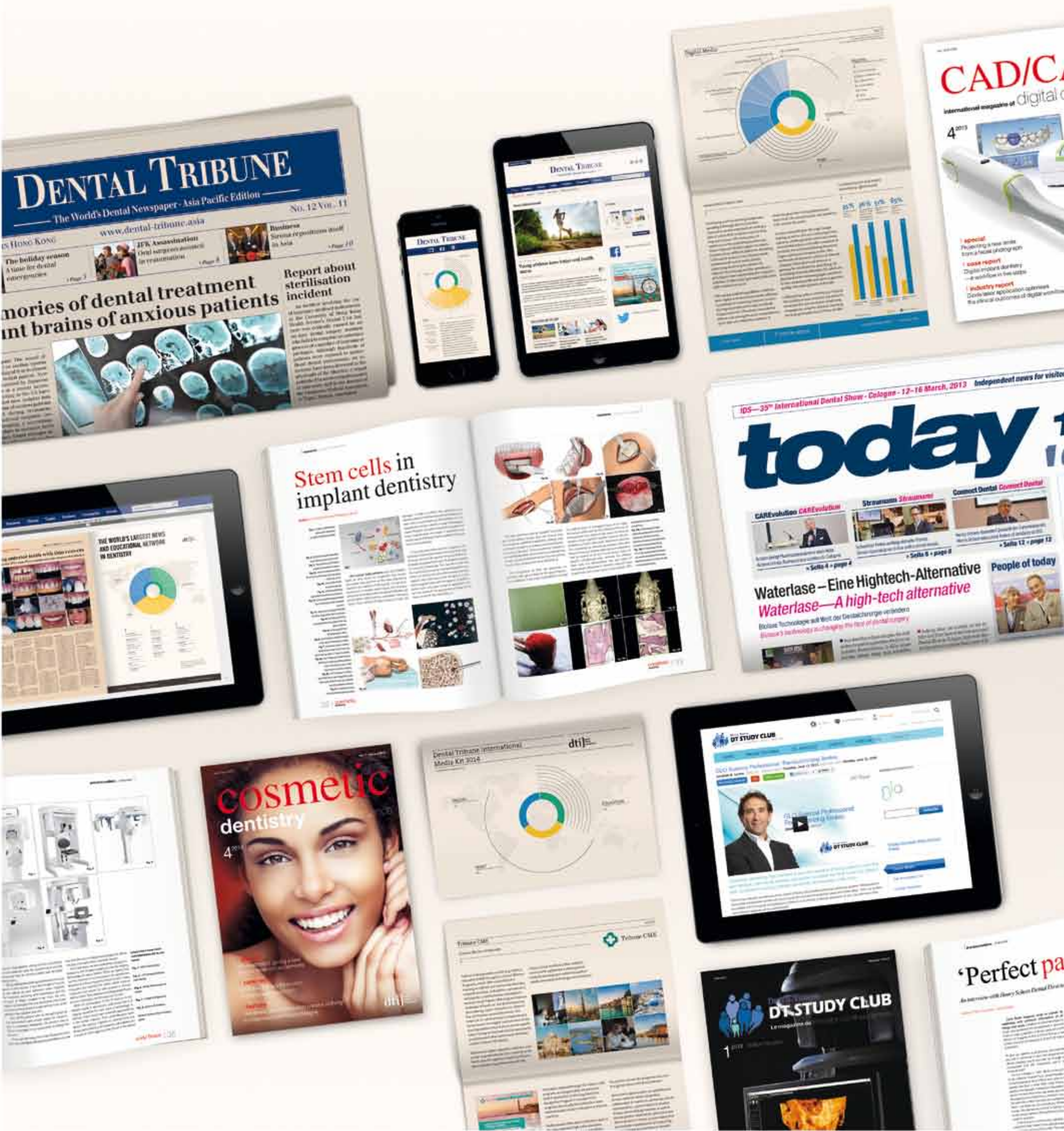dti

Dental Tribune International

The World's Largest News and Educational Network in Dentistry

dti] Dental Tribune International

www.dental-tribune.com



Regeneración tisular guiada con un sustituto sintético del hueso (4 BONE) en defectos críticos: Estudio clínico, radiográfico e histomorfométrico en conejos

José Luis Calvo-Guirado*, María Piedad Ramírez Fernández*, Bruno Negri*, José Eduardo Mate Sánchez de Val*, Gerardo Gómez-Moreno**, Antonio Aguilar-Salvatierra**, Javier Guardia**, Rafael Arcesio Delgado-Ruiz***

Objetivos: El hueso es un sustituto óseo completamente sintético bioactivo compuesto por 60% de HA y el 40% β -TCP. El objetivo de este estudio fue investigar por medio de un análisis radiológico y histomorfométrico el efecto de membranas de colágeno reabsorbibles en defectos de tamaño crítico en tibias de conejo lleno de esta novela de fosfato de calcio bifásico después de la implantación en los defectos de tibia de conejo durante 60 días. **Materiales y Métodos:** Tres defectos de tamaño crítico de 6 mm de diámetro fueron creados en tanto tibias de veinte conejos de Nueva Zelanda y se dividieron en tres grupos de acuerdo con el material de relleno: Grupo A (4BONE), Grupo B (4BONE plus membrana RCM) y Grupo C (grupo de control sin llenar). Cinco animales de cada grupo fueron sacrificados después de 15, 30, 45 y 60 días. Se tomaron radiografías anteroposteriores y laterales. Las muestras fueron procesadas para su observación al microscopio óptico. **Resultados:** Al final del tratamiento, análisis radiológico encontraron que el cierre del defecto cortical fue mayor en el grupo B de Grupo A, y radiopacidad fue claramente inferior y más heterogéneos en los defectos corticales el grupo A que en el grupo B. No hubo cierre del defecto cortical en evaluación del Grupo C. Histomorfométrico mostró diferencias significativas en el hueso recién formado y el cierre cortical en el grupo B en comparación con los grupos A y C, con la presencia de una mayor densidad de hueso de nueva formación en las zonas corticales y medulares. No hubo cierre del defecto cortical o la formación de hueso medular en el Grupo C.

Conclusiones: fosfato de calcio bifásico funcionaron bien como material de andamiaje que permite la formación de tejido mineralizado. Además, la dependencia de las membranas de colágeno reabsorbibles mejorada ganancia ósea en comparación con los sitios no-membrana tratada. Este estudio proporciona evidencia radiológica e histológica en los conejos que confirman la idoneidad de este nuevo BCP para la regeneración de tejidos guía de defectos críticos.

INTRODUCCIÓN

Las condiciones ideales para la colocación de implantes dentales depende de la presencia de volumen de hueso adecuado y de calidad en el sitio desdentado. La pérdida de hueso alveolar puede ser resultado

de la extracción del diente, infección, trauma, o patología y puede evitar la colocación de implantes en posiciones favorables y angulaciones (Simion et al. 2007). La morfología de un defecto óseo es un factor importante en la selección de un método para aumento de la cresta. Varias técnicas de aumento de la cresta alveolar, incluyendo la regeneración ósea guiada, se han descrito en la literatura (Llames et al. 2007). Diversos materiales de injerto óseo para promover la cicatrización ósea saludable y rápida, se están estudiando en el campo de práctica de cirugía oral. Autoinjerto, aloinjerto, xenoinjerto, materiales sintéticos han sido utilizados como sustitutos de hueso para un largo tiempo (Pérez - Sánchez et al. 2010). Aunque el hueso autógeno ha sido considerado el estándar de oro debido a sus propiedades osteoinductivas y conductores, sin embargo, varios inconvenientes tales como la tasa de reabsorción rápida, cantidad disponible limitado y la morbilidad del paciente limitan su aplicación. La vitalidad de los autoinjertos no es evidente, la mayoría de los osteocitos de injertos óseos mono corticales no sobreviven injerto. Por estas razones, los biomateriales son preferibles. Los aloinjertos, xenoinjertos y materiales aloplásticos se aplican en la actualidad con los resultados clínicos exitosos (Beitlitum et al. 2010). La hidroxiapatita (HA) y el fosfato beta-tricálcico (β -TCP) son las cerámicas conocidas que poseen una alta compatibilidad de tejidos y osteoconductividad (Fan et al. 2007). Varios estudios han demostrado la eficacia de estos biomateriales en el campo

de la implantología (Gauthier et al 2004; Horch et al 2006). Comercial HA/ β -TCP se han realizado pruebas para determinar su idoneidad como un sustituto óseo en situaciones clínicas (Ogose et al. 2006). 4BONE es una cerámica de fosfato de calcio bifásico que consiste de 60% de hidroxiapatita (HA) y 40% de beta-fosfato tricálcico (β -TCP). Regeneración guiada del hueso (GBR) se ha utilizado como un tratamiento para las deformidades del reborde alveolar, defectos óseos asociados con los implantes y en la prevención de las deformidades del canto después de la extracción del diente (Chiapasco et al. 2006). Una variedad de materiales biocompatibles, no absorbibles o absorbibles, se han utilizado como membranas en GBR para inhibir la migración apical del epitelio y la penetración del tejido conjuntivo gingival de la aleta, y por lo tanto permitir la regeneración del hueso alveolar (Fiorellini y Nevins 2003). La membrana bioabsorbible no requiere una segunda cirugía para su recuperación y se puede suponer que un procedimiento quirúrgico de un solo paso puede conservar el hueso y es más económico y cómodo para el paciente. Una barrera ideal debe ser de un material menos susceptible a la exposición de la membrana o que no pueden ser colonizados por bacterias periodontopatogénicas significativamente cuando se expone a la cavidad oral. Además, una membrana que podría conducir a un aumento en la anchura y el grosor del tejido queratinizado podría ser ventajoso (Al Schwarz eta 2008; 2013). El propósito de este estudio fue evaluar el potencial de



Prof. Dr. José Luis Calvo Guirado

* Department of Implant Dentistry, School of Medicine and Dentistry, University of Murcia, Murcia, Spain

** Department of Pharmacological Research in Dentistry, Dental School, University of Granada, Granada, Spain.

*** Department of Prosthodontics and Digital Technology, School of Dental Medicine, Stony Brook University, Stony Brook, NY, USA.

esta nueva membrana de colágeno (RCM) en la regeneración tisular guiada para la consolidación ósea de defectos en las tibias de conejo tratados con un nuevo fosfato cálcico bifásico (4BONE) mediante un estudio clínico, radiográfico y histomorfométrico sobre diversas etapas de tiempo después de la implantación.

MATERIALES Y MÉTODOS

Materiales

Una muestra del material de sustitución ósea 4BONE gránulos (MIS Implants Technologies Ltd, Shlomi, Israel)® fue planteamos estudiar. 4BONE es un material totalmente sintético de injerto óseo. Esta cerámica bifásica de fosfato de calcio que consiste en 60% de hidroxiapatita (HA) y 40% de beta - fosfato tricálcico (β -TCP). Con 70% macroporosidad interconectada y microporosidad. 4BONE está disponible en gránulos envasados en jeringas con gránulos de 0,5 - 1mm tamaño (fig. 1). Antes

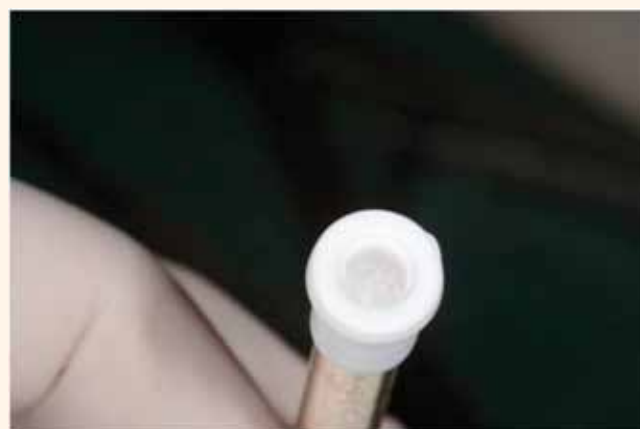

Figura 1. Gráfica de material de injerto 4BONE. Un sustituto óseo completamente sintético bioactivo formado por síntesis química de 60% de HA y el 40% β -TCP.

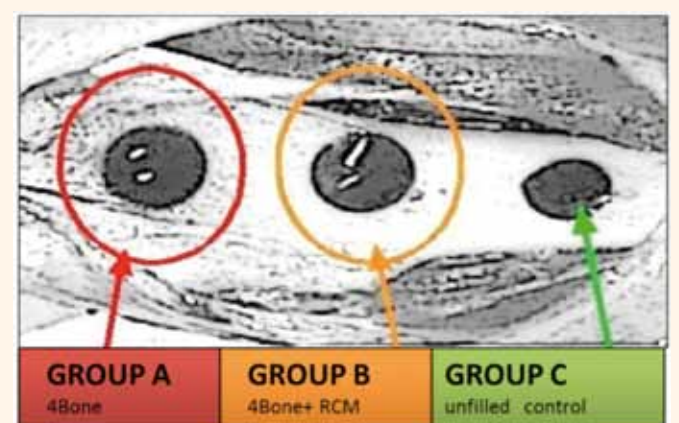


Figura 2. Diseño del estudio. Tres defectos de tamaño crítico de 6 mm de diámetro se crearon en tanto tibias de veinte conejos de Nueva Zelanda y se dividieron en tres grupos de acuerdo con el material de relleno: Grupo A (4BONE), Grupo B (4BONE además membrana RCM) y el grupo C (grupo de control sin relleno).

de usar, 4BONE debe ser hidratado y sin exceso con suero fisiológico para prevenir el daño osmótico.

Además, una membrana de colágeno reabsorbible naturales, RCM (MIS Implants Technologies Ltd, Shlomi, Israel), sintetizado con dermis porcina (tipo I y III- colágeno), con un macroporo de 100 micras y de microporos < también se utilizó 5 micras. Membrana RCM se obtiene por colágeno cruz que une utilizando la tecnología de formaldehído y se neutraliza después.

Experimento Animales

Veinte conejos de Nueva Zelanda con un peso entre 3.510.2 kg fueron utilizados en el estudio, el protocolo de estudio después de haber sido aprobado por la Universidad de Comité Ético de Experimentación Animal Murcia. Los animales se mantuvieron en jaulas individuales y se alimentaron ad libitum y se regaron.

Anestesia

Los animales recibieron una inyección intramuscular de 0,5 a 1 mg/kg de maleato de acepromazina. Quince minutos más tarde, la anestesia general de 5 a 8 mg de ketamina/kg más clorbutol se administró por vía intravenosa con atropina 0,05 mg/kg como coadyuvante.

Ambas tibias se afeitaron y se lavaron con 1,5% de digluconato de clorhexidina acuoso. Las secciones mediales de ambas tibias fueron expuestas a través de una incisión en la piel y la disección subperióstica cuidadosa. Tres defectos de tamaño crítico de 6 mm de diámetro (Le Guehenec et al 2005; Geiger et al 2005) se crearon en la zona metafisaria - diafisaria proximal de ambas tibias usando fresas quirúrgicas trepanación a baja velocidad con el riego constante. Un defecto se llenó de 0.70.2cc de 4BONE gránulos (Grupo A). El segundo defecto se rellena con el mismo biomaterial reabsorbible más el RCM membrana de colágeno (Grupo B). El tercer defecto era sin relleno y se utilizó como control (Grupo C) (Fig. 2).

La amoxicilina (0,1 ml/kg por vía intramuscular) se administró al final de la cirugía.

Procesamiento de Muestras

Los animales fueron sacrificados con una sobredosis de anestésicos en grupos de cinco a 15, 30, 45 y 60 días después de la cirugía, y ambas tibias fueron recuperados en bloques que contienen toda la zona del injerto para el análisis histomorfológico y radiológica.

Análisis de Imagen Técnica radiográfica

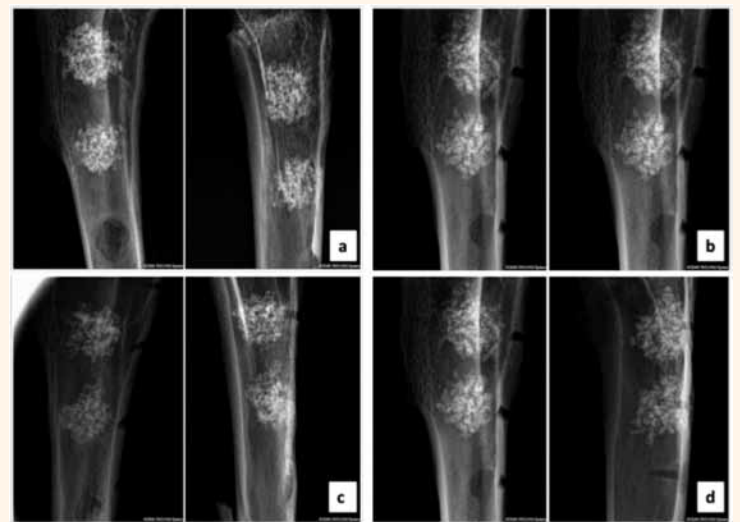
Dos radiografías cada uno, antero-posterior y lateral, se tomaron de las secciones de hueso que contienen los injertos, utilizando el sistema de radiografía digital Kodak RVG 6100 con las radiografías tomadas a 32 kV, 40 mA mediante la medición de luz automático. Radiovisiographs fueron tomadas de cada sección de la tibia que contiene los implantes. Las imágenes fueron utilizadas para observar los cambios en la radiopacidad dentro de las áreas medu-

lares y corticales, donde habían sido creados los defectos (Fig. 3).

Microscopía Óptica

El tamaño de la muestra consistió en 120 muestras (Grupo A = 40, Grupo B = 40 y grupo C = 40). Las muestras fueron fijadas en 10% formalina tamponada neutra y descalcificadas

Figura 3. Los rayos X Dos antero - posterior y lateral fueron tomadas de la sección del hueso que contiene los implantes utilizando el Sistema de radiografía digital Kodak RVG 6100, con las radiografías tomadas a 32 Kv, 40 mA, utilizando el medidor de exposición automática en: a) 15 días, b) 30 días c) 45 días; d) de 60 días.



Grabar o no grabar?

Esa ya no será nunca más la cuestión.

OFERTA DE LANZAMIENTO
 Compre un frasco de 4 ml. y reciba
 sin carga ni compromiso
 otro de 2,5 ml.

¡NUEVO!

xeno[®] Select

Adhesivo para grabado total y auto-grabado

- Aplicable con todas las técnicas de grabado
- Alta seguridad de aplicación en dentina seca y húmeda¹
- No más sensibilidad post-operatoria¹
- Tiempo de trabajo de 30 minutos en CliXdish[™] cerrado

Para una odontología mejor
DENTSPLY

¹ Datos en file.
 Para más información, visite www.dentsply.es, llame al teléfono de Atención al Cliente 900 878 765, o contacte con su asesor Dentsply DeTrey.

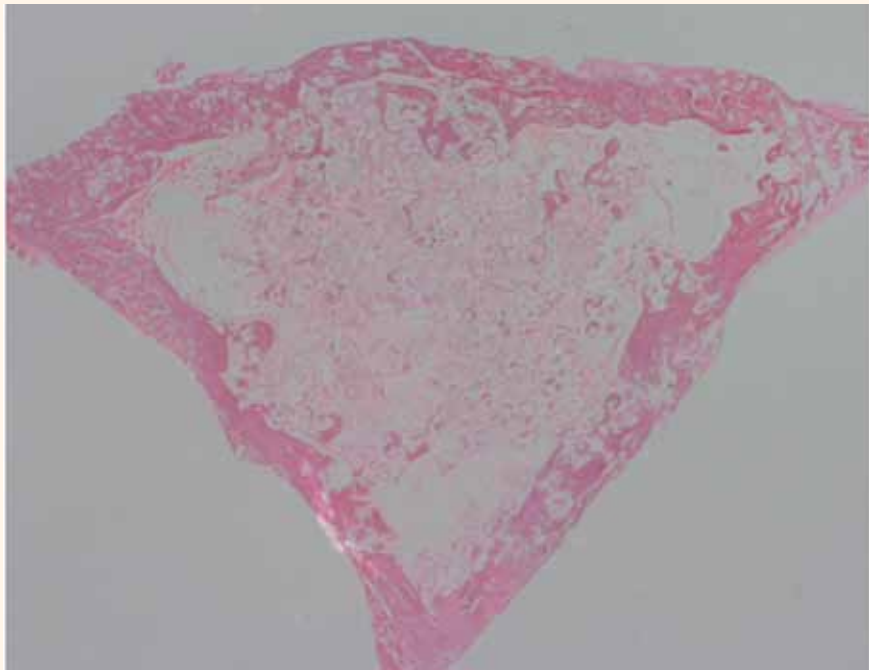


Figura 4. Detalle del microscopio del Grupo B (TM x 250) a 30 días. Monocapas de osteoblastos fueron vistos secretar activamente osteoide que unía los huecos entre las partículas injertadas y el hueso circundante tejido recién formado.

por medio de inmersión en Osteomol® de Merck KbaA (Alemania) que contenía HCl (10%) y CH₂O (4%) durante diecisiete días renovación de la solución cada veinticuatro horas. Posteriormente, todas las muestras fueron embebidas en parafina mediante el método habitual, se seccionaron a 5µm y teñidas utilizando hematoxilina-eosina y tricrómico de Masson y Malaquita - verde. Todas las muestras fueron examinadas bajo microscopía de luz (Microphoto FXA, Nikon, Tokio, Japón).

Análisis histomorfométrico

Evaluaciones histomorfométricas comprenden medidas de la superficie de partículas de hueso y de xenoinjertos en relación con el área total de medición. Se seleccionó la parte central de cada núcleo con el fin de evitar cualquier sesgo potencial, de esta manera, tanto la corona (hueso nativo huésped) y la parte apical (con un margen de seguridad de 1,5 - 2mm) fueron excluidos del análisis. Los exámenes se realizaron en un microscopio Nikon Eclipse 80i (Teknooptik AB, Huddinge, Suecia) equipado con el sistema de EasyImage 2000 (Teknooptik AB) utilizando x1 a x4 lentes para la evaluación descriptiva y para la toma de mediciones morfométricas. Medición histomorfométrica de las muestras se llevó a cabo utilizando el software Image J, desarrollado por el Instituto Nacional de Salud de los Estados Unidos. Se calcularon entonces los valores para el porcentaje total de recién formado hueso, material de injerto residual, y el tejido conectivo no mineralizado (Fig. 4).

Análisis estadístico

Los valores medios y las desviaciones estándar se calcularon utilizando una prueba descriptiva de hueso nuevo, el material residual, el tejido conjuntivo y las medidas de cierre corticales. Prueba de Brunner y de Langer (no paramétrico Medidas repetidas análisis de la varianza)

se aplicó a los valores medios (mm ± desviación estándar). Todos los parámetros histomorfométricos se analizaron utilizando métodos descriptivos (SPSS 19.0; SPSS, Chicago, IL, EE.UU.) para Windows. Para todas las pruebas realizadas, el nivel de significación elegido fue del 5%.

RESULTADOS

Análisis radiográfico

• 15 días

Grupo A: Los rayos X revelaron el material de injerto a ser un elemento cilíndrico, una estructura rectangular de 6x6 mm de gran radiopacidad, lo que permite su identificación dentro de la estructura del hueso trabecular en el que se implanta. Este grupo mostró cierre incompleto del defecto cortical después de 15 días.

Grupo B: Este grupo mostró cierre casi total del defecto cortical, el material de injerto llenar parcialmente el interior de la cavidad medular.

Grupo C: Los defectos óseos de control mostraron radio-transparente depresiones cóncavas de ronda o la morfología rectangular dependiendo de la imagen estudiada. Tenían contornos claros y regulares que muestran una densidad homogénea que define claramente sus límites.

• 30 días

Grupo A: La radiopacidad radiológica de este material fue menor que la observada para el período de tiempo anterior y la forma esférica del material injertado había dado paso a una forma más ovalada e irregular. El cierre del defecto cortical aún estaba incompleto.

Grupo B: Los rayos X revelaron la línea celular osteoblástica-cortical como está completamente reparado en los defectos óseos llenos, aunque con menor densidad que la del hueso cortical adyacente. Blindada densidad ósea medular podría ser visto radiológicamente, lo que implica la formación de hueso alrededor del material de injerto.

Grupo C: Se observaron algunas diferencias en comparación con el período de la evaluación anterior, las imágenes de rayos X revelaron elementos lineales que representan líneas trabeculares irregulares que no siguen los ejes o las fuerzas de carga de trabeculación hueso adyacente. Algunas de estas imágenes se enmarcaron dentro de las áreas de mayor radiolucidez, en este punto en el tiempo, los sitios de control no mostraron la misma morfología cóncava defecto óseo como los sitios de estudio.

• 45 días

Grupo A: En el área cortical, la zona de injerto aparece menos radiopacidad radiológica con respecto al período de tiempo anterior, así como una forma más oval con una radiopacidad inferior dentro. Bordes irregulares podían distinguirse radiológicamente. En algunas áreas hay una continuidad entre la corteza ósea y el material implantado como se manifiesta en las imágenes lineales de trabéculas óseas.

Grupo B: Los rayos X revelaron la corteza externa de las lagunas óseas artificiales en las que se había introducido el implante óseo-granulado; este tenía una radiopacidad similar a la de la corteza adyacente, por lo que es difícil identificar el orificio quirúrgico. Un aumento de la radiopacidad medular se produjo correspondiente a la aparición de hueso trabecular.

Grupo C: Las imágenes de rayos X de los sitios de control mostraron características similares al anterior período de estudios.

• 60 días

Grupo A: Los defectos óseos en el que se había colocado el material de injerto muestran las imágenes radiológicas de una estructura geométrica definida; con una disminución en el volumen del injerto. El material de injerto tenía un aspecto moteado que mostró ligeramente menos radiopacidad en la zona medular. También se observó la reparación casi completa del defecto óseo, pero las imágenes radiológicas mostró los trabéculas que alcanzó el implante por ser mayor en número y radiopacidad que los del período anterior vez, dando a la zona injertada una apariencia ligeramente reticular.

Grupo B: Era imposible distinguir el área del defecto cortical. Se observó un aumento en radiopacidad medular y cortical correspondiente a la aparición de hueso trabecular. No se observaron malformaciones óseas o cambios estructurales en el desarrollo del hueso cortical durante el período de estudio.

Grupo C: Radiografías de los defectos óseos de control mostraron características similares a las descritas para el período de estudio anterior con una o más líneas rectilíneas que podrían ser observadas atravesar el hueso perpendicularmente. Las muestras mostraron una reducción progresiva en el tamaño del defecto cortical pero en ningún caso se consiguió un cierre completo. Apariencia radiográfica El área medular de no sufre ningún cambio.

Análisis histológico e histomorfométrico

Los resultados para la medición de cierre del defecto cortical se muestran en **Tablas 1, 2, 3**) muestra los valores medios de los porcentajes totales de hueso recién formado, material de injerto residual y el tejido conectivo no mineralizado en cada periodo de evaluación.

• 15 días

Grupo A: Los defectos injertados mostraron numerosas partículas de gránulos 4BONE rodeados por tejido de granulación muy vascularizado en el defecto cortical; defectos habían sido sometidos a cierre incompleto.

Grupo B: formación de hueso nuevo se observó en la superficie de algunas partículas de hueso. Las mues-

Días	Grupo A		Grupo B		Grupo C	
	Media (%± SD)	P valor	Media (% ± SD)	P valor	Media (%± SD)	P valor
15	19.86±3.31	0.0732	30.32±4.18*	0.0025	9.84±1.73	0.0732
30	25.14±2.74	0.0789	35.62±2.23*	0.0146	15.88±2.02	0.0765
45	64.59±5.66	0.0863	74.71±2.23*	0.0098	30.05±5.63	0.1221
60	85.96±0.62	0.0698	96.05±1.14*	0.0167	40.07±1.43	0.4432

Nivel de significación P < 0.05
 *Diferencias entre valores significativos
 Grupo A: (4Bone)
 Grupo B: (4Bone + RCM membrane)
 Grupo C: (Control)

Tabla 1. Resultados estadísticos de la histomorfometría del NUEVO hueso formado (% ±standard deviation [SD] en diferentes periodos.

Días	Grupo A		Grupo B		Grupo C	
	Media (%± SD)	P valor	Media (% ± SD)	P valor	Media (%± SD)	P valor
15	54.65±5.60	0.2282	19.49±5.91	0.1832	90.16±0.78*	0.0001
30	45.10±0.76	0.1857	50.20±0.78	0.5132	84.12±2.75*	0.0012
45	22.67±0.51	0.2732	11.20±2.19	0.2489	69.95±1.55*	0.0087
60	5.07±1.08	0.5321	1.87±0.54	0.2554	59.95±1.25*	0.0096

Nivel de significación P < 0.05
*Diferencias entre valores significativos
Grupo A: (4Bone)
Grupo B: (4Bone + RCM membrane)
Grupo C: (Control)

Tabla 2. Resultados estadísticos de la histomorfometría del tejido conectivo formado (% ±standard deviation [SD]) en diferentes periodos.

Días	Grupo A		Grupo B		Grupo C	
	Media (%± SD)	P valor	Media (% ± SD)	P valor	Media (%± SD)	P valor
15	45.49±1.06	0.0632	49.19±0.22*	0.0124	0	0.7329
30	51.76±1.87	0.0692	54.18±0.66*	0.0277	0	0.4558
45	12.74±0.51	0.0865	14.09±2.19*	0.0115	0	0.9045
60	8.97±1.08*	0.0158	2.08±0.54	0.2445	0	0.8071

Nivel de significación P < 0.05
*Diferencias entre valores significativos
Grupo A: (4Bone)
Grupo B: (4Bone + RCM membrane)
Grupo C: (Control)

Tabla 3. Resultados estadísticos de la histomorfometría del biomaterial remanente (% ±standard deviation [SD]) en diferentes periodos

tras exhibieron patrones histológicos de gránulos de biomateriales con actividad osteogénica predominante en las paredes óseas. Las mayores concentraciones de hueso inmaduro en las áreas exteriores se observaron tanto en las zonas corticales y medulares injertadas, en esta área se observaron pequeños espacios entre los gránulos de material de injerto y entre éstos y la corteza. Grupo C: Se observó una reducción al defecto cortical; la zona medular se llenó por tejido conjuntivo y los vasos sanguíneos sin ningún hueso.

- 30 días

Grupo A: Defectos mostraron hueso inmaduro en la zona cortical y en la zona medular se identificaron células gigantes multinucleadas a intervalos regulares sobre las superficies del material de injerto, junto con señales de que un proceso de reabsorción activa estaba en marcha. Dentro de las partículas del injerto, los poros de diferentes tamaños mostraron la formación de hueso nuevo revestimiento de sus paredes interiores.

Grupo B: El defecto cortical podría distinguirse como una zona cortical más delgada. Se observaron los espacios entre el material de injerto y la corteza. Material de injerto residual se había reducido durante este período y en el tejido conjuntivo también estuvo presente, aunque en pequeñas cantidades, y se observó la formación de hueso nuevo (Fig. 5).

Grupo C: progresivo, aunque se observó, el cierre parcial defecto pero no hubo formación de hueso en la zona medular; un tejido fibroso había desarrollado llenado de la cavidad medular y el defecto cortical. El defecto cortical era un poco más pequeña.

- 45 días

Grupo A: Estos espacios se habían sometido a una cierta reducción, que a los 60 días habían desaparecido por completo.

Grupo B: El defecto ya no era visible en la zona cortical, mientras en la zona medular los espacios entre los gránulos habían disminuido y había una distribución más difusa de biomaterial residual y un aumento en la remodelación ósea (Fig. 6).



**CONGRESO NACIONAL
& XX CONGRESO INTERNACIONAL**

**SOCIEDAD ESPAÑOLA
DE IMPLANTES**

13/15 NOV 2014 - MADRID

Círculo de Bellas Artes
C/ Alcalá, 42 - 28014 Madrid

 Sociedad Española de Implantes
C/ Orense, 51 - Bajo C 28020 Madrid
Telf.: +34 915 55 09 50 - Fax +34 915 97 28 71
secretaria@sociedadsei.com
www.sociedadsei.com

Secretaría Técnica: RG COMUNICACIÓN
C/ Maldonadas, 1 - 28005 Madrid
Telf.: 91 112 48 92 - 658 677 367
seimadrid2014@rgcomunicacion.es
pilarlorenzo@rgcomunicacion.es
www.rgcomunicacion.es



<http://www.seimadrid2014.es>

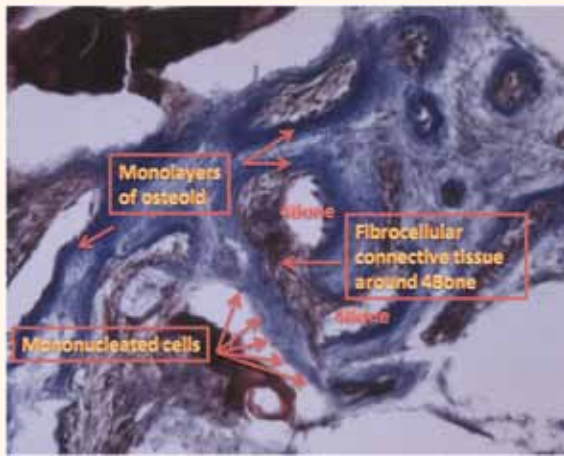


Figura 5. Detalle del microscopio del Grupo B (TM x 250) a 30 días. Monocapas de osteoblastos fueron vistos secretar activamente osteoide que unía los huecos entre las partículas injertadas y el hueso circundante tejido recién formado.

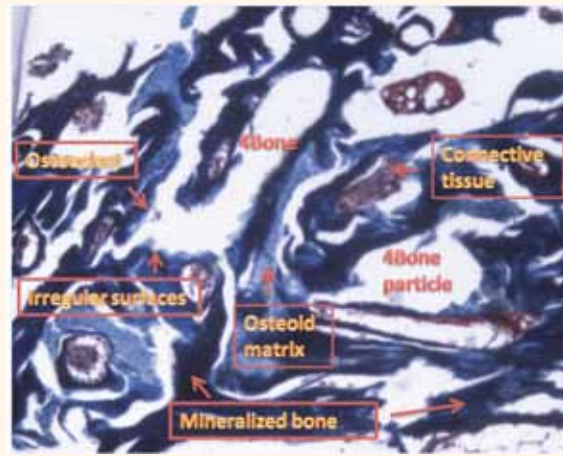


Figura 6. Detalle del microscopio del Grupo B (TM x 250) a 45 días. Hueso injertado presentación de superficie irregular debido a la actividad osteoclástica con mayor cantidad de tejido conectivo inmaduro. Mayor aumento demostró hueso de nueva formación de los alrededores y la sustitución de partes de partículas de injerto sintéticos.

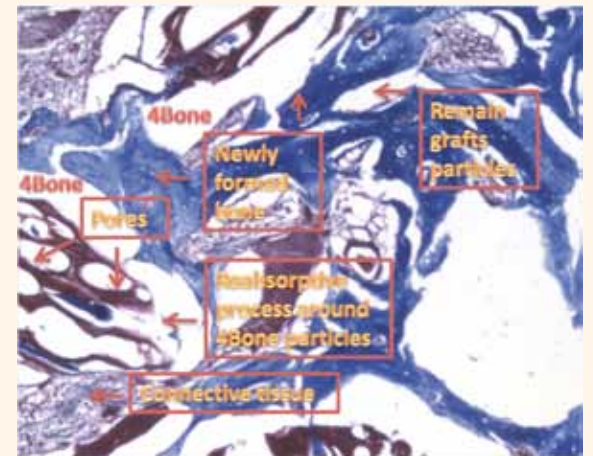


Figura 7. Detalle del microscopio del Grupo B (TM x 250) a 60 días. En esta vista ampliada, el nuevo hueso se ve formando a lo largo de superficies de los poros con el injerto mineralizada. La formación de hueso está en estrecho contacto con los granulos y el proceso de reabsorción de la partícula material. Remodelación del hueso trabecular se puede ver en este período.

Grupo C: El defecto cortical era todavía visible, sellado por tejido fibroso.

- 60 días

Grupo A: El hueso cortical fue ligeramente más gruesa en el área del injerto. La zona medular mostró partículas del injerto que se inserta en el hueso recién formado, que de vez en cuando en puente las partículas con ramas de tejido óseo. Células gigantes multinucleadas todavía estaban presentes en las superficies de las partículas (Fig. 6).

Grupo B: Se observó la reparación ósea completa de la corteza, que se manifiesta hueso trabecular como bien organizado con una presencia de la formación de hueso maduro que no era diferenciable de la corteza adyacente. La zona medular también mostró la formación de hueso maduro en continuidad con la corteza (Fig. 7).

Grupo C: una ligera reducción en el tamaño del defecto cortical se obser-

vó y no había cierre del tejido blando por tejido conectivo denso con abundantes vasos sanguíneos, pero sin la formación de hueso en la zona medular (Fig. 8).

DISCUSIÓN

El presente estudio evaluó el resultado clínico de los procedimientos de regeneración en defectos críticos en tibias de conejo con el uso de 4BONE de partículas con o sin la adición de un RCM membrana de colágeno reabsorbible. Los resultados en los grupos eran diferentes, por lo que se añadió el efecto clínico de la utilización de la membrana RCM asociado con material de injerto óseo.

Por lo tanto, de acuerdo con los criterios ideales para un biomaterial, biomateriales de sustitución ósea deben ser osteogénico, osteoconductor y/o osteoinductor, promover la angiogénesis, y ser sustituidos en la misma calidad y cantidad,

por nuevo hueso vital. Idealmente, biomaterial de sustitución ósea se elimina lentamente después de la implantación en el paciente, pero su velocidad de biodegradación permite que la resistencia mecánica de que el injerto se mantuvo durante la curación, el equilibrio de la tasa de resorción del biomaterial con la capacidad del paciente para formar hueso nuevo (Kanczler et al 2008). El conocimiento de la resorción de los biomateriales disponibles es importante para el clínico con el fin de obtener un resultado clínico satisfactorio (Schilling et al 2004).

Estudios anteriores de materiales bifásicos con la misma relación HA / β - TCP como el material utilizado en el presente estudio han observado que la porosidad y la interconectividad de los poros tienen un efecto sobre la tasa de el material de biodegradación, lo que también influye en la formación de hueso nuevo, la vascularización y la estabilidad del injerto (Calvo - Guirado et al 2012; 2015).

4BONE se presenta en una forma porosa (microporoso y macroporoso) requerido para los intercambios biológicos en particular para el crecimiento óseo y la mineralización. 4BONE alta porosidad facilita el proceso de resorción como áreas de superficie externas e internas de los poros fueron expuestos al medio.

Una de las características más importantes de la fosfato de calcio bifásico es su capacidad de reabsorción in vivo, que se produce por la combinación de dos procesos: la disolución en el medio ambiente líquido in vivo y la resorción mediada por células, principalmente por los osteoclastos. La disolución in vivo de estos biomateriales está estrictamente relacionada con su composición y tamaño de partícula, mientras que su resorción es dictada por la disolución gradual de la fase de apatita en el entorno ácido creado por protones secretadas a través de la membrana osteoclástica unido bombas de protones vacuolar (LeGeros y LeGeros 2003).

El modelo actual conejos se utilizó previamente en varios experimentos en nuestro laboratorio para estudiar diversos aspectos de la curación del hueso (Al Ruhaimi 2000). A pesar de la rápida actividad metabólica del conejo de Nueva Zelanda, otros estudios han establecido su validez como modelo experimental para biomateriales de prueba utilizados para la sustitución de hueso. Las especiales características de la anatomía y la fisiología del conejo le hace únicamente el adecuado para el estudio de determinadas enfermedades humanas (Rimondini et al. 2005).

La regeneración de hueso puede ser afectada adversamente por la falta de cierre primario de la herida durante el periodo de cicatrización. La aplicación de barreras físicas para la regeneración de defectos óseos tiene como objetivo permitir un crecimiento suficiente de tejido óseo para permitir la colocación de implantes en los sitios donde el volumen de hueso de otro modo sería insuficiente.

Simion et al. 2001, en un estudio con resultados similares a la actual, encontraron que un espacio protegido es creado por la membrana de barrera se coloca sobre el área a ser aumentada, que estabiliza los coágulos de sangre y excluye la penetración del tejido blando. El espacio protegido de este modo puede ser poblado por células osteogénicas migración lenta que resulta en la formación de hueso nuevo. Sin embargo, cómo los factores tales como constituyentes de la membrana, la morfología, capacidad de adherencia, capacidad de unión a proteínas, las sustancias liberadas durante la degradación, textura de la superficie, el tamaño de las perforaciones y la duración de la vida funcional de la barrera podría influir guiada resultados de regeneración ósea no es todavía completamente entendido (Bornstein et al. 2005).

Degradación de la membrana de colágeno puede ser alterada mediante el aumento de su integridad estruc-

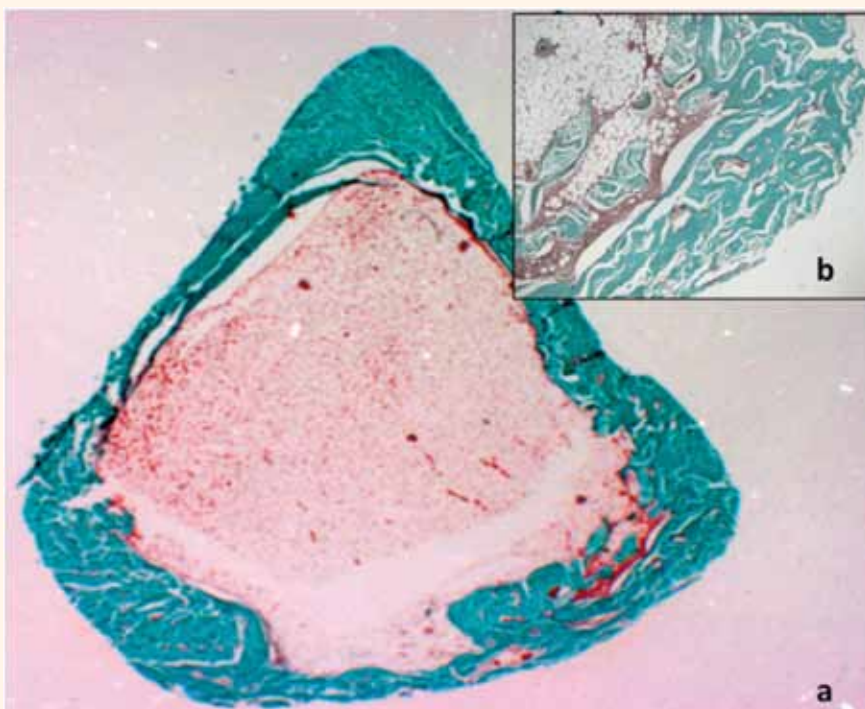


Figura 8. a) Imagen panorámica del grupo C (MG en x 23), la perforación realizada en el hueso cortical se llenó de forma incompleta; b) Detalle del microscopio del Grupo C. (MG a x125), el orificio quirúrgico había vuelto a formar con una multa exterior capa de tejido óseo fibrinohemático e inmaduro.

tural. Esta barrera de colágeno recientemente introducido, RCM, es aparentemente más resistente a los animales y colagenasa bacteriana incluso cuando prematuramente expuesta al ambiente oral. El presente estudio encontró que permaneció intacta en el sitio de la regeneración ósea guía que permite la regeneración ósea se produzca con éxito. De esta manera, los resultados demuestran claramente que una formación selectiva completa de los huesos dentro de un defecto óseo definido se puede lograr mediante la prevención de las células no derivadas de la médula que rodea de repoblar el área del defecto. Los resultados positivos obtenidos en el presente trabajo se deben analizar con cuidado, con las membranas reticuladas, vascularización es menor y/o mucho más lento y la integración del tejido se ve disminuida (Rothamel et al 2004, 2005; Schwarz et al 2013). Los resultados positivos observados usando la membrana de colágeno RCM pueden atribuirse a la estructura molecular del colágeno, que es conocido para modular diversos comportamientos celulares, tales como la adhesión, la propagación y la capacidad de atraer a las células. Esto coincide en parte con Nagahara et al. 1995, que utiliza una membrana de colágeno cultivadas con células osteoblásticas in vitro para promover la formación de calcificaciones in vivo. Los presentes resultados mostraron que todos los defectos corticales en los sitios de prueba Grupo B se llenaron con el hueso recién formado de un espesor uniforme. El hueso creció previsiblemente todo el camino hasta el punto de referencia en el grupo A los sitios de prueba, pero con grandes variaciones, y sólo la mitad del camino en los sitios de control. La nueva formación de hueso también se observó en el Grupo A zonas no membrana tratada pero a un grado mucho menor que en las zonas de membrana tratada Grupo B. Mientras que en los sitios de Grupo B, las células formadoras de hueso sólo se les permitió migrar dentro de la herida, en los sitios de Grupo de un tejido de granulación derivado de la solapa de cubierta de tejido blando también podría invadir la zona de la herida, compitiendo de ese modo con las células formadoras de hueso. La cantidad de hueso recién formado en esta situación puede ser dependiente de las diferencias en la tasa de proliferación de los diferentes tipos de células y el tamaño del espacio disponible. Esto puede explicar la variación pronunciada en la formación de hueso nuevo se observa en sitios del Grupo A, así como la constatación de que sólo diez de los 40 sitios del Grupo A mostró una cobertura ósea razonablemente cercana a la obtenida en los sitios de membrana Grupo B, que presentó hueso prácticamente completa cobertura. El presente estudio ha encontrado que la regeneración guiada de tejidos ofrece un principio biológico para el desarrollo de técnicas quirúrgicas reconstructivas destinadas a la generación de tejido

óseo de un volumen suficiente para la colocación de los implantes de titanio. Aunque este era un estudio en animales, se puede suponer que la técnica también es aplicable a los seres humanos en un entorno clínico.

CONCLUSIONES

Los materiales de ensayo utilizados para la GBR cumplen las expectativas de éxito. Después de un periodo de curación de 60 días, la evaluación histológica y morfométrico demostró recién formado hueso posee una estructura trabecular. El hueso recién formado estaba en íntimo contacto con material de sustitución,

destacando las propiedades osteoconductoras del material de injerto. La maduración ósea era evidente por la presencia de hueso laminar. 4BONE gránulos funcionaron bien como un material de andamiaje, lo que permite la formación de tejido mineralizado. Las membranas absorbibles utilizados RCM en asociación con el nuevo material de injerto sintético no sólo funcionaron bien como una membrana de barrera para GBR pero también mostraron un potencial para aumentar la generación de tejido como la adición de membranas reabsorbibles mejoradas ganancia de hueso en comparación con los sitios no tratados con

membrana. Dentro de los límites de este estudio, se concluye que esta técnica logra resultados clínicos predecibles.

Otros estudios sobre otros modelos animales son necesarios para confirmar estos resultados, así como estudios de otras aplicaciones que implican la carga de probar este nuevo biomaterial.

BIBLIOGRAFIA

Aghaloo, T.L. & Moy, P.K. (2007) Which hard tissue augmentation techniques are the most successful in furnishing bony support for the implant placement? *International Journal of Oral and Maxillofacial Implants* 22:49-70.

CURSO PRÁCTICO
22 febrero 2014

ESTABILIZACIÓN de dentaduras con la utilización de MINI-IMPLANTES

Según datos del INE, en España hay más de 8 millones de personas mayores de 65 años. En este segmento de población existe un alto índice de edentulismo, considerado por la OMS como enfermedad crónica discapacitante.

Los sistemas tradicionales de fijación de dentaduras removibles acarrearán incomodidades y lesiones al paciente.

Los Mini-Implantes están especialmente indicados y diseñados para la estabilización de las dentaduras, garantizando una mejor seguridad y funcionalidad, y reduciendo costes e incomodidades al paciente. Son implantes de pequeño diámetro y de una sola pieza, en cuya colocación se utiliza una única fresa en un protocolo mínimamente invasivo.

En el presente curso podrá aprender el protocolo completo, tanto de la fase quirúrgica como de la fase restaurativa, de una forma teórico-práctica sobre modelos anatómicos.

PROGRAMA 22 febrero 2014


- 09.00 a 09.45 hs. Factor Demográfico. Envejecimiento de la Población. Mini-Implantes: Definición. Características. Protocolo. Técnica Quirúrgica
- 09.45 a 11.00 hs. TALLER PRÁCTICO Fase Quirúrgica sobre modelo mandibular
- 11.00 a 11.30 hs. Café
- 11.30 a 12.15 hs. Componentes Restaurativos de Mini-Implantes Protocolo restaurando Prótesis preexistente Protocolo alternativo con nueva Prótesis
- 12.15 a 13.30 hs. TALLER PRÁCTICO Fase Restaurativa. Estabilización de la Prótesis sobre los Mini-Implantes previamente colocados
- 13.30 a 14.00 hs. Ruegos y preguntas. Conclusiones

COSTE DEL CURSO 125 €

Importe reembolsado en IMPLANTOLARES canjeables en la compra del starter kit de Mini-Implantes Intra-Lock. 125 IMPLANTOLARES = 125 EUROS

Intra-Lock Day
Programa de Actualización en Implantología

Sede, Secretaría e Inscripciones
Calle Torongu, 27 1ª Planta. 28043 Madrid
Tel. +34 91 721 67 30 Fax +34 91 721 96 93
dib@dib.es



Cátedra Extraordinaria
INVESTIGACIÓN EN IMPLANTOLOGÍA Y CIRUGÍA ORAL

