



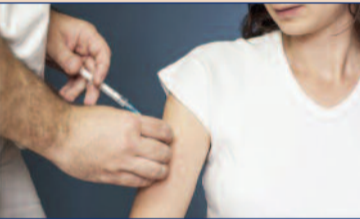## Новости

**Вакцина против ВПЧ может защитить от рака глотки**

Dental Tribune International

**ЛИБЕРИЯ, Коста-Рика:** международная группа исследователей обнаружила, что вакцины против вируса папилломы человека (ВПЧ) типа 16 и 18, применяемая для предотвращения рака шейки матки, уменьшает вероятность инфицирования полости рта ВПЧ, результатом которого более чем в 90% случаев являются онкологические заболевания ротоглотки и миндалин. К исследованию были привлечены участницы испытания вакцины против ВПЧ в Коста-Рике, которое охватывает 7466 здоровых женщин в возрасте от 18 до 25 лет; в 2004–2005 гг. они прошли вакцинацию против ВПЧ 16/18 для оценки ее эффективности против рака шейки матки.

Чтобы оценить эффективность вакцины против ВПЧ-инфекций, авторы настоящего исследования со-



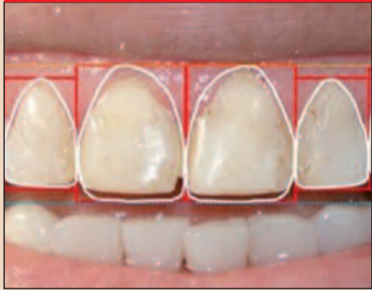Вакцинация против вызывающего рак шейки матки вируса папилломы человека может помочь предотвратить все более распространенный рак ротоглотки, связанный с ВПЧ. (Фото: Berbecaru Razvan/Shutterstock)

брали мазки из полости рта 5840 участниц испытания и обнаружили, что вакцинация сократила распространенность таких инфекций на 93%. Через 4 года после вакцинации в экспериментальной группе имел место лишь один случай инфицирования ВПЧ, тогда как в контрольной группе было 15 случаев инфицирования.

По данным исследователей, заболеваемость связанным с ВПЧ раком ротоглотки за последние 20 лет увеличилась, особенно в развивающихся странах. Ежегодно выявляется порядка 85 000 новых случаев. При этом мужчины подвергаются в четыре раза большему риску получения такой инфекции. Если защитное воздействие вакцины подтвердится и в случае мужчин, вакцинация может стать важной мерой профилактики защиты мальчиков, сказал доктор Rolando Herrero, ведущий автор исследования и эпидемиолог Международного агентства ВОЗ по изучению рака.

Исследование было проведено совместно с Национальным институтом онкологии США и Fundación INCIENSA, частной медицинской исследовательской организацией Коста-Рики. Исследование было опубликовано в июльском выпуске журнала PLOS ONE.

## Эстетическая стоматология

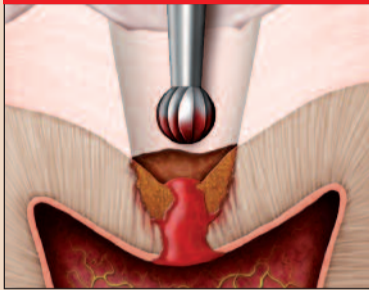


### Применение керамики и композита для улучшения эстетики улыбки

Достичь эстетичных результатов можно только при тщательном планировании реставрационного лечения и всех его этапов. Время также является важным фактором с точки зрения биологии, эстетики и функции.

стр. 5

## Тенденции и практика

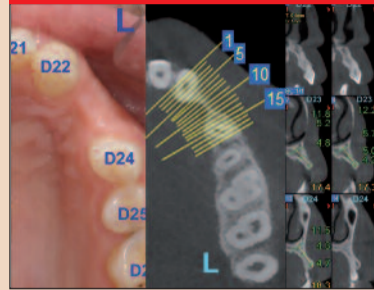


### Развитие консервативной стоматологии

Всего каких-то 20 лет назад адгезивы IV поколения произвели революцию в стоматологии, сделав возможной предсказуемую фиксацию реставрационных материалов как к эмали, так и к дентину. Менее 5 лет назад усовершенствованные иономерные и композитные материалы позволили успешно замещать дентин и эмаль.

стр. 7

## Ортодонтия



### Необходимость использования конусно-лучевой компьютерной томографии в ортодонтии

Конусно-лучевая компьютерная томография является предпочтительным методом получения изображений в рамках всестороннего ортодонтического обследования. Благодаря развитию этой техники сегодня клиницисты проводят точнейшие измерения, не опасаясь погрешностей.

стр. 16

## Новости



### Утренние привычки: смартфон против чистки зубов

Девять из десяти молодых людей проверяют свои смартфоны с утра даже до того, как почистят зубы или оденутся. Этот факт выявили в исследовании, проведенном среди 3600 молодых людей в возрасте 18–30 лет.

стр. 23

## (Не)эстетическая стоматология

### Готовы ли вы уменьшить свою зависимость от керамических реставраций?

Майкл Зак, Канада

Хотя тема чрезмерного использования керамики порой и проскальзывает в профессиональных изданиях, большинство материалов, публикуемых в стоматологических журналах, демонстрирует нам впечатляющие результаты эстетической реставрации зубов, которые, по мнению автора, вполне неплохо смотрелись и до этих обширных вмешательств. Бессмысленно отрицать, что улыбка может быть некрасивой, и в подобных случаях эстетическая стоматология действительно приносит ощутимую пользу пациентам. К сожалению, легкой добычей клиник эстетической стоматологии очень часто становятся люди с нарушенным восприятием собственной внешности вообще и состояния зубов в частности.

Это психологическое расстройство, чаще всего поражающее привлекательных молодых женщин, можно было бы назвать «улыбкорексией». На страницах любого журнала Американской академии эстетической стоматологии без труда можно найти пару-тройку таких пациенток, оснастивших свои зубы немалым количеством виниров, которые всякий непредвзятый стоматолог счел бы попросту ненужными. Проблема в том, что слишком многие клиницисты целиком посвятили себя эстетической стоматологии, которая зачастую трактует применение керамики как панацею.

Увы, множество высококлассных эстетических стоматологов пользуются своей репутацией как «лицензией на убийство» зубов. Если стоматология хочет сохранить свое достоинство и уважение общества, ей пора пересмотреть свои взгляды. Лицемерное восхваление консервативного подхода ничего не изменит; стоматологи должны отказаться от керамических виниров в пользу композитных материалов для реставра-



ции поврежденных режущих краев и ортодонтического лечения для выравнивания зубного ряда.

Такой подход к терапии вовсе не означает отсутствие прибыли. Применять его можно гораздо шире, нежели только в самых простых клинических случаях: на деле междисциплинарный подход позволяет решать чрезвычайно сложные терапевтические задачи. При этом сотрудничество нескольких специалистов является оптимальным методом, однако хорошо подготовленный терапевт вполне в состоянии оказать не располагающим средствами пациентам помощь сопоставимого качества – и за гораздо меньшие деньги.

### Большой взрыв: комбинированная быстрая ортодонтия

Перейдем к делу: если терапевт мечтает вывести свою клинику в лидеры рынка за счет новых возможностей, ему следует обратить внимание на современные брекететы для ускоренной коррекции окклюзии

(СТО). Именно «ускоренной», поскольку люди ненавидят брекететы, а более эстетичные элайнеры зачастую действуют слишком медленно или не позволяют стоматологу надлежащим образом контролировать перемещение зубов.

### «Пора пересмотреть СВОИ ВЗГЛЯДЫ...»

Сегодня многие стоматологи пропагандируют СТО, но автор разработал свою собственную систему еще до того, как услышал об ускоренной коррекции окклюзии от других, поэтому придерживается несколько иного мнения по данному вопросу. Откровенно говоря, исправить окклюзию в неосложненном клиническом случае очень просто, и научиться этому можно даже на краткосрочных курсах под руководством таких отличных преподавателей, как доктора Swain, Barr или De Paul.

Автор, однако, предпочел бы не присоединяться к этим именитым «звездам моды» в ортодонтии, а изложить собственное представление о проблеме, по возможности не искаженное корпоративной солидарностью.

При всей популярности курсов СТО существует опасность неверной трактовки и применения принципов быстрой коррекции окклюзии стоматологами-терапевтами, не имеющими базового ортодонтического образования. Хотя было бы прекрасно, если стоматологи переключились, наконец, с виниров на ортодонтию, опасения специалистов в части качества ортодонтической помощи, оказываемой терапевтами, до какой-то степени обоснованы.

← DT стр. 1

Общение с ортодонтами и чтение профильных журналов не оставляют сомнений в негативном отношении этих специалистов к терапевтам, устанавливающим брекеты. С другой стороны, единожды столкнувшись с настоящим саботажем ортодонта и их пренебрежительным отношением, особого желания направлять к ним пациентов не испытываешь. На Интернет-форумах терапевты порой жалуются на сходные проблемы, связанные почему-то именно с ортодонтами.

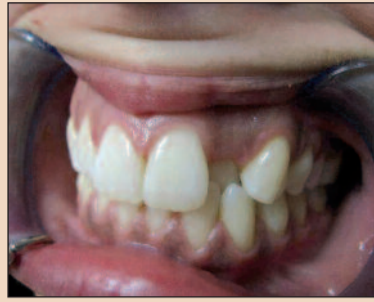В одной недавней статье ортодонтия была названа «гуманитарной наукой»; действительно, трудно утверждать, что ортодонты знают, как исправить окклюзию, ведь даже между собой они не могут договориться практически ни по одному вопросу. Ортодонтические школы сражаются друг с другом столь же ожесточенно, как сторонники «нейромышечной стоматологии» с адептами классических методов определения центрального соотношения челюстей.

Один из ярких примеров – применение аппарата Гербста для смещения височно-нижнечелюстного сустава вперед с целью коррекции недоразвитой нижней челюсти. Это все равно что ходить на цыпочках,

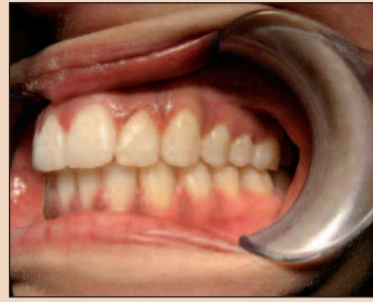Будучи чрезвычайно воодушевлен перспективами STO, автор тем не менее считает, что двухдневных курсов подготовки явно недостаточно. Это все равно что пройти двухдневные курсы самообороны и решить, что теперь можно участвовать в боях без правил. Проблема не в получаемых на этих курсах знаниях, а в том, что задачи, которые терапевту затем придется решать, как правило, гораздо сложнее рассматриваемых на занятиях случаев. Чтобы успешно заниматься ортодонтией, просто необходимо пройти полный курс у такого специалиста, как, например, доктор Richard Litt, и нужно быть очень самонадеянным, чтобы отказаться от цикла лекций доктора Frank Spear или доктора John Kois по стоматологической реабилитации.

Ортодонтическое лечение взрослых подразумевает восстановление всей полости рта, и стираемость зубов играет слишком важную роль в изменении окклюзии, чтобы ею можно было пренебречь. Ортодонтам весьма сложно устранить эту проблему, и это отличная возможность для терапевтов, готовых вложить силы и средства в освоение новых навыков.

Вот пример в корне неправильно-го подхода к ортодонтическому лечению взрослого пациента с при-



Выравнивание зубов фронтальной группы происходит чрезвычайно быстро; в данном клиническом случае необходимую проклинацию латерального резца обеспечили всего за 3,5 мес (ДП/фотография представлена М.Зак, Канада).




ния квалификации, рано или поздно набирается предубеждений, меняющих сознание. Идеи, которыми живет стоматология, столь же радикально отличаются друг от друга, сколь обычно разнятся религиозные верования и политические убеждения непримиримых противников. Навязываемые нам концепции могут быть очень убедительными, но любому стоматологу стоит постараться выработать собственную философию, где на первом месте будут стоять интересы пациента.

Возьмем «среднего» пациента: стоматолог наверняка предложит ему быструю, недорогую, обратимую и консервативную терапию. На то, чтобы заставить людей считать, будто виниры – совершенные зубы, были потрачены миллионы долларов, но это весьма сомнительная идея. Керамика никогда не была и не будет лучше естественной эмали. Конечно, это отличный материал, прекрасно выполняющий свои функции при использовании по назначению, просто сегодня он слишком часто применяется для увеличения доходов стоматологов.

Чтобы изменить этот подход, автор рекомендует пройти курс по STO, полную программу подготовки в области ортодонтии (желательно, у одного из практикующих ортодонта, читающих лекции студентам старших курсов), программу по реабилитации всей полости рта (или как минимум лечению зубов с признаками возрастной стираемости) и какой-нибудь практический курс по применению композитных материалов.

По опыту автора, изодраться при установке композитных реставраций не стоит: мало кто из пациентов будет рассматривать свои зубы под микроскопом. Что действительно

важными даже спустя 5 лет. Данный композит не слишком хорошо поддается полировке, поэтому в качестве верхнего слоя реставрации можно применять покрывной лак G-Coat, что особенно эффективно при лечении курильщиков. Приятно сообщать пациентам, что в случае повреждения реставрации в первый год действует 50% скидка – вне зависимости от того, как реставрация была повреждена.



Доктор Зак – тот самый стоматолог, который приобрел зуб Джона Леннона (ДП/фотографию любезно предоставила Sandra Olson, Канада).

Что касается ортодонтического лечения, то перед установкой брекетов следует, как было сказано ранее, устранить все последствия стираемости зубов. Поскольку ортодонтическое лечение подразумевает возможность перемещения зубов в трех направлениях, нужно лишь восстановить их естественные размеры. Окончательная коррекция окклюзии произойдет благодаря брекетам.

## «...Рынок благоволит стоматологам, готовым не только повышать, но и расширять свою квалификацию...»

раздражает пациентов, так это реставрации, которые выходят из строя или меняют цвет. Именно поэтому в своей клинической практике автор применяет материал Clearfil AP-X PLT. Нанесение композита от руки – оптимальный способ восстановления естественной формы зуба: если показано ортодонтическое лечение, не стоит пытаться решить все проблемы только за счет реставраций.

Композит Clearfil XL обладает определенным эффектом хамелеона, что делает этот материал пригодным для реставрации зубов практически любого оттенка. Если необходим более светлый оттенок, можно применить технику редуцирования (Cut-back) и изменить окончательный вид реставрации с помощью другого материала, например, 3M Supreme (3M ESPE).

Согласно клиническим исследованиям, данный материал отличается повышенной прочностью; автор лично восстанавливал с его помощью сильно поврежденные зубы, и эти реставрации оставались состоя-

Еще одной проблемой, перед которой порой пасуют стоматологи, становится изменение высоты окклюзии (VDO). Если у пациента нет жалоб на проблемы с мышцами и головные боли, шинирование для проверки изменения прикуса может и не понадобиться. Зачастую вполне достаточно простого анализа изменения окклюзии в результате восстановления эмалевого слоя с помощью композитных материалов и применения возможностей ортодонтии. Представитель практически любой стоматологической школы сочтет положительным результатом терапии уменьшение глубины перекрестного прикуса и повышение подвижности нижней челюсти.

Подготовка в сфере эстетической стоматологии и действенные помощники стоматологу определить, насколько должны быть видны резцы при разомкнутых губах и какие пропорции зубов будут правильными при более широкой зубной дуге. Форма последней после ортодонтического лечения обычно практически идеальна; общая картина напо-

минает о методе фиксации керамических «лепестков» на вестибулярные поверхности зубов – название этой техники улетучилось из памяти автора, который не склонен посещать курсы, навязывающие применение виниров.

На Конгрессе UCLA по эстетической стоматологии доктор Jimmy Eubank рассказал о пациентке-подростке, которая изуродовала свои зубы массивными винирами. Доктор Eubank буквально заставил ее пройти повторное лечение, но естественные зубы было уже не вернуть. Стоматологи регулярно сталкиваются с презентациями товаров, умело замаскированными под учебные курсы. Истина же в том, что наша профессия сложна, и ни один двухдневный курс не позволит получить всю необходимую информацию. Нет такого гуру, который рассказал бы все, что нужно знать.

На недавних занятиях под руководством доктора Gerald Chiche в Учебном клубе Сиэтла автору пришлось установить на пластмассовые зубы несколько виниров. Запах плавящейся пластмассы навел воспоминания о годах учебы и вызвал смешанные чувства. Еще раз рассмотрев аддитивные методы эстетической стоматологии и принцип минимального препарирования при установке керамических реставраций, приходится констатировать тот факт, что фиксация к эмали, а не к дентину по-прежнему представляется более плодотворной идеей.

Опыт применения концепции STO в сочетании с восстановлением зубов с признаками возрастной стираемости показывает, что, однажды отказавшись от установки керамических виниров в пользу описанных методов терапии, стоматологи затем вновь включают керамику в свой арсенал реставрационных средств, но уже с большим пониманием истинных нужд пациентов. Общество становится мудрее, и рынок благоволит стоматологам, готовым не только повышать, но и расширять свою квалификацию.

Как сказал бы британский стоматолог доктор Martin Kelleher, автор лекции о «винирическом заблуждении», прежде чем совершить необратимые действия, подумайте, стали бы вы советовать такую терапию собственной дочери.

В заключение стоит добавить, что ради своих пациентов мы просто обязаны учиться у лучших представителей нашей профессии, а освоение дополнительной новой специализации может стать лучшей инвестицией в будущее. DT

## «Разумеется, не все, кто занимается эстетической стоматологией, являются ярыми сторонниками виниров...»

чтобы казаться выше. Несмотря на распространенность этой методики, многие ортодонты никогда не применили бы ее при лечении собственных детей или внуков. Говорить о том, что делать окончательные выводы пока рано, в данном случае не приходится: методу уже более 100 лет. Челюсти так и не растут, а пациенты старательно выпячивают подбородок, просто чтобы избавиться, наконец, от неудобного аппарата.

Что касается ортогнатической хирургии, то к ней в одних случаях прибегают слишком редко, а в других – слишком часто. Применение временных ортодонтических опор (TAD) дает некоторые преимущества, и в то время как стоматолог-хирург может счесть их установкой досадной помехой своей основной деятельности, терапевт без особого труда справляется с этой задачей. Многие ортодонты (прямо как школьники) трепещут при мысли об уколах; для установки TAD пациента направляют к хирургу, а его услуги стоят дорого.

### Предубеждение – склонность или предпочтение, препятствующие непредвзятой оценке; ангажированность.

Разумеется, автор предвзят и выступает за «расширение полномочий» терапевтов, но он также признает необходимость четко понимать пределы своих возможностей и в особо сложных случаях направлять пациентов к специалистам. При этом, конечно, не стоит безоговорочно принимать любое «авторитетное» мнение специалистов, считающих своим долгом указывать, что терапевт вправе делать, а чего он делать не должен. Тем, кто не согласен с изложенными здесь идеями, стоит подумать, насколько обоснованы и оправданы их собственные профессиональные взгляды. Нет смысла возводить непроницаемые стены между областями стоматологии: почему, в конце концов, тот же ортодонт не может освоить методы реставрации или научиться удалять зубы?

знаками сильной стираемости зубов: вместо того, чтобы прибегнуть к реставрации, ортодонт переместил зубы так, как будто они имели исходный размер, следовательно, последующая попытка увеличить длину клинических коронок резцов привела к образованию открытого прикуса жевательных зубов. Гораздо проще было бы сначала восстановить зубы с помощью композита и лишь затем начать ортодонтическое лечение.

Вернемся к чрезмерной любви эстетической стоматологии к винирам. Их устанавливают для того, чтобы сделать зубы ровнее, так как «брекеты придется носить несколько лет», избавить пациента от морщин и головной боли, сделать улыбку белоснежной; наконец, заменить старые виниры. Мнение о длительности ортодонтического лечения – миф, который надо развеять как можно скорее, чтобы прекратить это варварское издевательство над зубами. Эстетической стоматологии необходима «перезагрузка системы», а ортодонты должны повернуться лицом к терапевтам, которые готовы предложить своим пациентам что-то иное помимо виниров. Умный ортодонт, подружившийся с терапевтами, нередко обнаруживает, что число пациентов увеличилось. Разумеется, не все, кто занимается эстетической стоматологией, ярые сторонники виниров, и не все ортодонты рассказывают своим пациентам, что установка брекетов у терапевта приводит к резорбции корня.

Чтобы побороть одержимость винирами, необходима своего рода детоксикация, которая нелегко дается тем, кто долгие годы посещал курсы эстетической стоматологии. Стоит попробовать просто исключить керамические виниры из своего арсенала доступных средств. Превосходных результатов можно добиться и за счет консервативной реставрации с использованием композитов в сочетании с ортодонтическим лечением.

Всякий, кто выбирает какое-то одно направление развития и повыше-

### Информация об авторе



Доктор Майкл Зак (Michael Zuk) – автор книги «Confessions of a Former Cosmetic Dentist» («Признания бывшего эстетического стоматолога»). Будучи консультантом ряда маркетинговых программ, включая сайты HighSpeedBraces.org и KillerToothache.com, доктор Зак разработал уникальные альтернативы установке виниров. Связаться с ним можно по адресу электронной почты: drz@bowerdental.com

# Коронки из дисиликата лития, изготавливаемые по методу CAD/CAM, с опорой на имплантаты

Уолтер Дж. Ренн, США



Сегодня люди стремятся к максимальной выгоде во всем, даже стоматологическом лечении. Пациенты хотят, чтобы результаты были высококачественными, а сама терапия – минимально инвазивной. Большинство современных стоматологических процедур и методов направлены на удовлетворение именно этих требований.

Ввиду этого технология CAD/CAM все шире применяется в стоматологии, позволяя клиницистам проводить современное лечение в существенно более сжатые сроки.

Кроме того, в контексте имплантологии методы CAD/CAM дают возможность изготавливать реставрации, отличающиеся высокой прочностью и долговечностью.

Согласно исследованиям, изготавливаемые по методу CAD/CAM керамические коронки с опорой на замещающие моляры имплантаты демонстрируют высокую прочность при фиксации на адгезивные цементы, особенно в случае титановых и циркониевых абатментов [1, 2].

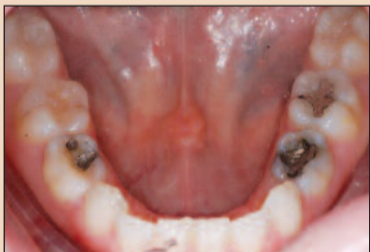

Рис. 1. Исходная клиническая картина: несменившиеся временные зубы 55 и 65.

Одной из самых сложных задач реставрационной стоматологии становится гармоничное включение абатмента и реставрации в зубной ряд. Это особенно сложно в случае одиночных реставраций, поскольку естественные зубы отличаются большим разнообразием оттенков, тонов и насыщенности цвета. Один образец стандартной шкалы для регистрации цвета никогда не подойдет для всех зубов.

Тем не менее, используя блоки высокоэстетичного дисиликата лития (IPS e.max CAD, Ivoclar Vivadent) и кабинетную систему CAD/CAM E4D, стоматолог может создавать долговечные, прочные и идеально вписывающиеся в зубной ряд реставрации, обеспечивая при этом высочайший уровень эстетики и функциональности.

## Выбор материала/изготовление реставрации

E4D кабинетная CAD/CAM-система позволяет моделировать, изготавливать и устанавливать высококачественные реставрации за одно посещение. Такие керамические реставрации отличаются высокой прочностью, великолепной посад-

кой и долговечностью, что делает их пригодными для применения при широком спектре показаний и позволяет получать предсказуемые результаты [3, 4].

Среди преимуществ использования кабинетной системы E4D для моделирования и изготовления

→ DT стр. 4

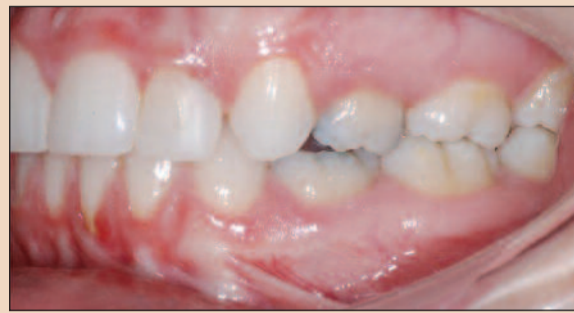
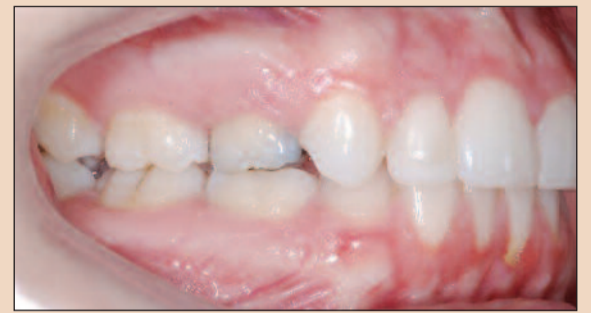
Рис. 2, 3. Несменившиеся временные зубы 55 и 65, вид сбоку.



Реклама

39-й Московский  
международный  
стоматологический  
форум и выставка

DENTAL®  
SALON

# Дентал Салон

## 18-21 апреля 2016

Москва, Крокус Экспо  
павильон 2, залы 7, 8  
Проезд: м. "Мякинино"



[www.dental-expo.com](http://www.dental-expo.com)

Устроитель:  
**DENTALEXPO®**

Генеральный информационный партнер  
Стоматология СЕГОДНЯ

Генеральный научно-информационный партнер  
DENTAL TRIBUNE

18+  
На правах рекламы

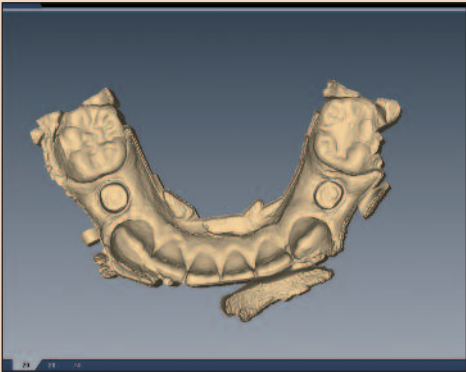


Рис. 4. Установленные на имплантаты циркониевые абатменты (Astra OsseoSpeed, Dentsply) отсканировали с помощью внутриротового сканера E4D.

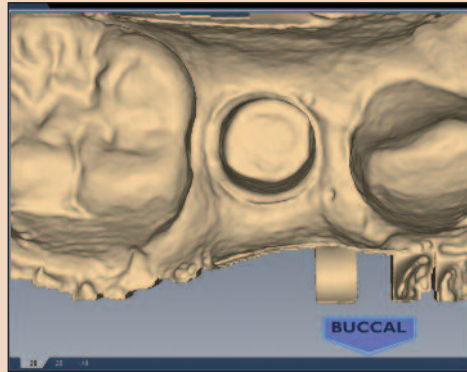


Рис. 5. Отметили границы абатментов с вестибулярной стороны.

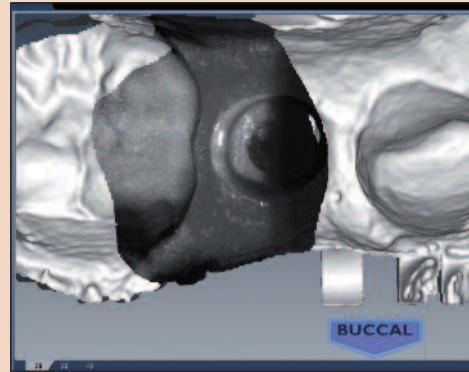


Рис. 6. Система E4D ICE упрощает изучение поддесневых границ абатментов.

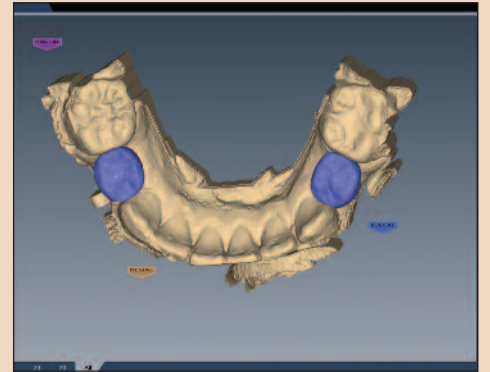


Рис. 7. Окончательный вид модели реставрации, созданной программой E4D и предполагающей применение дисиликата лития.

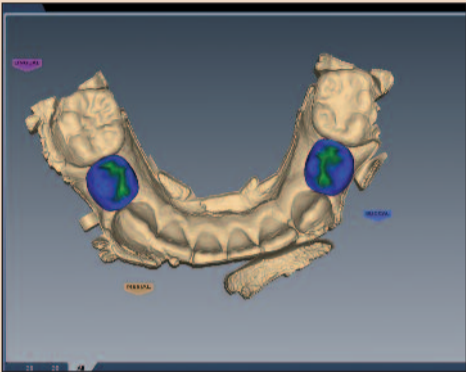


Рис. 8. Толщину материала реставраций проверили с помощью программы E4D Autogenesis. Участки синего цвета имеют толщину 2 мм, зеленого – 1,5 мм; это идеальная толщина для выбранного дисиликата лития IPS e.max CAD.

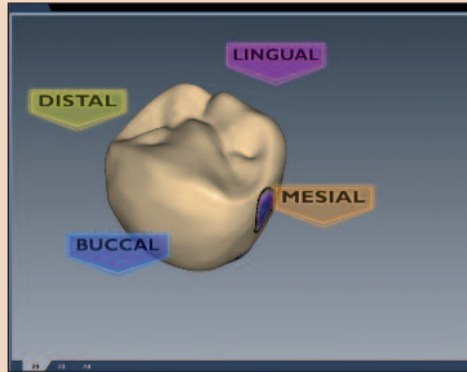


Рис. 9. Программа E4D Autogenesis позволила создать реставрацию анатомически верной формы.

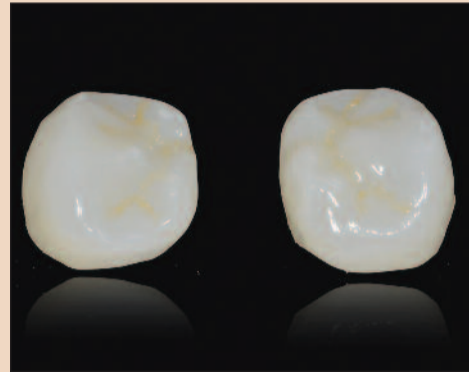


Рис. 10. Из блоков IPS e.max CAD Value 1 Impulse фрезеровали коронки и подвергли их одному циклу обжига, получив в результате высокоэстетичные монолитные реставрации.

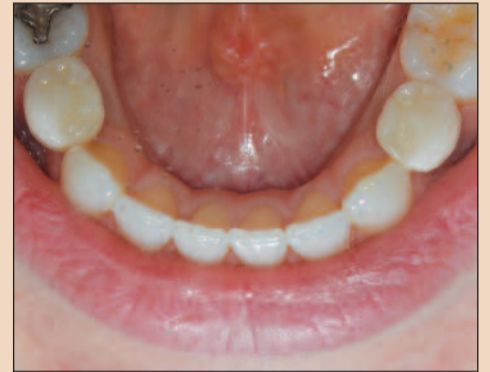

Рис. 11. Клиническая картина после установки коронок.

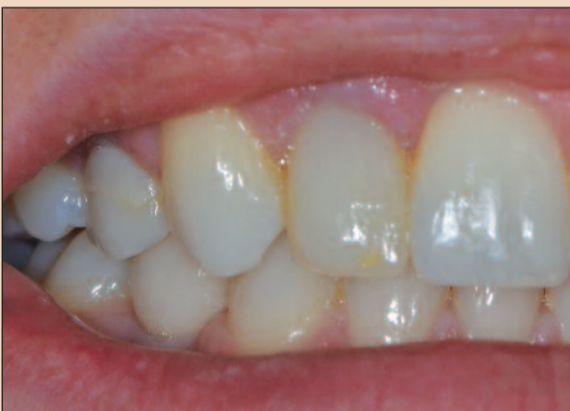

Рис. 12. Коронки в полости рта пациента; вид спереди.

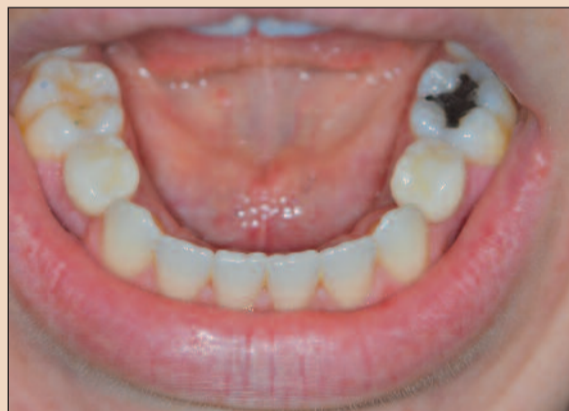

Рис. 13. Клиническая картина после замещения временных зубов 55 и 65 имплантатами с циркониевыми абатментами и монолитными коронками из дисиликата лития.

← DT стр. 3

реставраций из дисиликата лития следует назвать возможность получения цифровых оттисков без применения порошка. Сканирование можно проводить под разными углами, что повышает точность реставрации и делает работу более эффективной. Кроме того, система позволяет сканировать как твердые, так и мягкие ткани.

После моментальной оценки границ реставрации высокотехнологичная программа быстро создает ряд цифровых моделей. Затем эти модели можно скорректировать с помощью программных инструментов; необходимость в гипсовых моделях и установке временных реставраций полностью отпадает.

Конструкция системы минимизирует вибрацию при фрезеровании коронок, благодаря чему последние отличаются высочайшей точностью, превосходной посадкой и безупречной функциональностью [4].

Вместе с кабинетными системами CAD/CAM появились и инновационные керамические материалы с улучшенными прочностными и эстетическими характеристиками. Эти новые материалы выдерживают обработку на станках CAD/CAM, не трескаются и не раскалываются. Из них можно изготавливать коронки полного контура с отличной посадкой и высокой функциональностью [5].

Реставрации из монолитного дисиликата лития (IPS e.max CAD) обладают рядом существенных преимуществ. Они демонстрируют те же структурные и эстетические свойства, что и керамика, но отличаются высокой устойчивостью к

длительной жевательной нагрузке [4]. Кроме того, они идеально вписываются в зубной ряд.

Этот материал подходит для изготовления полных коронок, устанавливаемых в области жевательных и фронтальных зубов, однако из него также можно фрезеровать тонкие виниры и минимально инвазивные вкладки, частичные коронки, супраструктуры с опорой на имплантаты и мостовидные протезы на 3 единицы [5, 6].

Исследования показывают, что изготовленные по технологии CAD/CAM реставрации обладают лучшими эксплуатационными характеристиками и большей долговечностью [4]. Кристаллы дисилика-

та лития, из которого состоит материал IPS e.max, препятствуют образованию трещин, благодаря чему предельная прочность на изгиб и общая прочность IPS e.max составляют от 360 до 400 МПа [3].

Эти характеристики и возможность фрезерования реставраций полного контура и их фиксации на адгезивный или обычный цемент делают монолитные блоки IPS e.max CAD подходящим материалом для изготовления реставраций с опорой на имплантаты непосредственно в кабинете стоматолога [4]. При установке реставраций из IPS e.max на естественные зубы также достигается прочная связь между реставрацией и тканями зуба [5].

#### Клинический случай

Пациент 28 лет был направлен в нашу клинику для замещения несменявшихся временных зубов 55 и 65 (рис. 1–3). Запланировали удаление зубов и установку имплантатов и коронок, изготовленных с помощью кабинетной CAD/CAM-системы E4D из дисиликата лития (IPS e.max CAD). Выбрали блоки Value 1 Impulse, поскольку они идеально подходят для изготовления коронок в силу своей оптимальной полупрозрачности.

Установили имплантаты с циркониевыми абатментами (Astra OsseoSpeed, Dentsply). С помощью внутриротового сканера E4D отсканировали абатменты и разметили их границы (рис. 5).

Программа E4D ICE облегчает визуализацию поддесневых границ циркониевых абатментов (рис. 6).

С помощью программы E4D создали виртуальные модели коронок из дисиликата лития для двух премоляров (рис. 7). Программа также

позволяет определить верную толщину реставраций (рис. 8). В частности, программа E4D Autogenesis дала возможность смоделировать идеальную форму и контуры коронки толщиной 2 мм с вестибулярной и 1,5 мм – дистальной стороны; для изготовления такой коронки лучше всего подходит именно дисиликат лития IPS e.max CAD (рис. 9).

Из блоков Value 1 Impulse (IPS e.max) фрезеровали коронки, которые затем подвергли одному циклу обжига, что позволило быстро получить высокоэстетичные монолитные реставрации (рис. 10).

Винтовые отверстия имплантатов загерметизировали с помощью материала для временных вкладок (System.inlay, Ivoclar Vivadent). Внутренние поверхности коронок в течение 20 с протравили плавиковой кислотой 5% (IPS Ceramic Etching Gel), промыли и высушили. Затем на внутренние поверхности реставраций и циркониевые абатменты на 60 с нанесли силановый праймер (Monobond Plus), чтобы обеспечить связь фосфорного метакрилата и сульфид-метакрилата с цирконием. После этого зафиксировали реставрации на универсальный композитный цемент (Multilink, Ivoclar Vivadent).

#### Вывод

Реставрации из материала IPS e.max CAD позволяют получить предсказуемые результаты при их установке на имплантаты (рис. 11–14).

Из блоков Value Impulse можно фрезеровать реставрации, идеально вписывающиеся в зубной ряд и обладающие оптимальной полупрозрачностью для маскировки циркониевых абатментов.

В данном случае применение материала IPS e.max CAD и кабинетной системы E4D позволило добиться оптимальных эстетических результатов. DT

#### Литература

1. Wolf D, Bindl A, Schmidlin PR et al. Strength of CAD/CAM-generated esthetic ceramic molar implant crowns. *Int J Oral Maxillofac Implants* 2008; 23 (4): 609–17.
2. Guess PC, Att W, Strub JR. Zirconia in fixed implant prosthodontics. *Clin Implant Dent Relat Res* 2012; 14 (5): 633–45.
3. Sbenov N, Sbenov A. Dental Ceramics: An Update. *J Conserv Dent* 2010; 13 (4): 195–203.
4. Potichny D, Potincy J, Klim J. CAD/CAM in-office technology innovations after 25 years for predictable, esthetic outcomes. *J Am Dent Assoc* 2010; 141: 55–95.
5. Buebler B. Simple and efficient crown fabrication with an advanced CAD/CAM system. *Dental Tribune* 2012.
6. Thompson VP. Durability (reliability) of all-ceramic crowns (Web cast); [event.on24.com/eventRegistration/Event-LobbyServlet?target=lobby.jsp&event-id=163956&sessionid=1&key=B2F0098B49AAEA431E7838ECF9721EFB&event-urlid=28400352](http://event.on24.com/eventRegistration/Event-LobbyServlet?target=lobby.jsp&event-id=163956&sessionid=1&key=B2F0098B49AAEA431E7838ECF9721EFB&event-urlid=28400352). Accessed April 21, 2010.

#### От редакции

Статья была впервые опубликована в журнале CAD/CAM №3, 2014.

(Снимки любезно предоставлены доктором Уолтером Дж.Ренном)

#### Информация об авторе

**Уолтер Дж. Ренн (Walter G. Renne), DMD** – в 2003 г. окончил колледж Чарльстона, в 2008 г. – стоматологический факультет Медицинского университета Южной Каролины (Medical University of South Carolina – MUSC). Занимается активной преподавательской деятельностью и работает на полную ставку на кафедре стоматологической реабилитации MUSC. Доктор Ренн ведет курс по технологии CAD/CAM и заведует клиникой E4D CAD/CAM при MUSC. Он является практикующим стоматологом-терапевтом и в своей работе активно применяет системы CEREC AC и E4D. Сфера его особого интереса: последние достижения CAD/CAM, адгезивная и консервативная стоматология. Доктор Ренн занимается научными исследованиями; в настоящее время патентное ведомство рассматривает его заявку на изобретение нового стоматологического адгезива, обладающего постоянным противомикробным действием и включающего революционные компоненты, которые препятствуют разложению ферментов в гибридном слое. Этот адгезив способен предотвращать вторичный кариес и утрату ретенции реставраций. Связаться с У.Дж.Ренном можно по адресу электронной почты: [renne@muscc.edu](mailto:renne@muscc.edu).

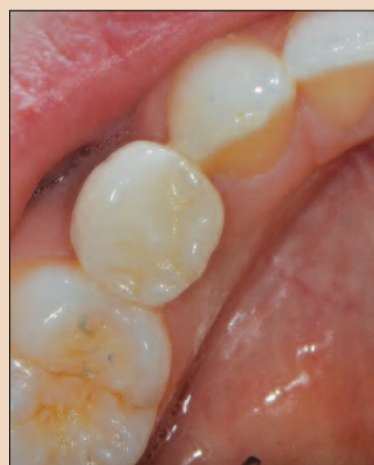

Рис. 14. Сделанная с увеличением фотография демонстрирует великолепные цветовые, функциональные и эстетические характеристики реставрации, изготовленной из блока Value 1 Impulse. Монолитные коронки идеально вписываются в зубной ряд, а их полупрозрачность позволяет полностью скрыть циркониевые абатменты.

## Применение керамики и композита для улучшения эстетики улыбки

Рони Идальго, Рафаэль Баррантес, Джоанна Давила, Паола Чинчай, Перу

Достичь эстетичных результатов можно только при тщательном планировании реставрационного лечения и всех его этапов. Время также является важным фактором с точки зрения биологии, эстетики и функции, поскольку при терапии необходимо дождаться благоприятной биологической реакции, удостовериться в правильности окклюзии и добиться одобрения пациента.

Кроме того, чтобы в каждом клиническом случае использовать идеально подходящие материалы и

факторов: формы (поверхности и контура), цвета и яркости.

Создание упорядоченной системы, объединяющей керамику, керамику и материалы для прямых реставраций (в данном случае – IPS Empress Direct, Ivoclar Vivadent), позволяет подбирать последние в тон материалам для не прямых реставраций (керамики и керамики) или даже использовать их в неотложных ситуациях для восстановления не прямых реставраций непосредственно в полости рта пациента.

булярных поверхностях центральных резцов. Пациентка также хотела, чтобы зубы были белее; на момент обращения они имели сероватый оттенок, отличаясь значительной опакостью и насыщенностью цвета в пришеечной области (рис. 3).

В 1-е посещение выяснили ожидания пациентки, изготовили диагностические модели, сделали фотографии (включая внутривидео снимки и снимки для цифрового дизайна улыбки; рис. 4), а также провели тщательную профилактику и

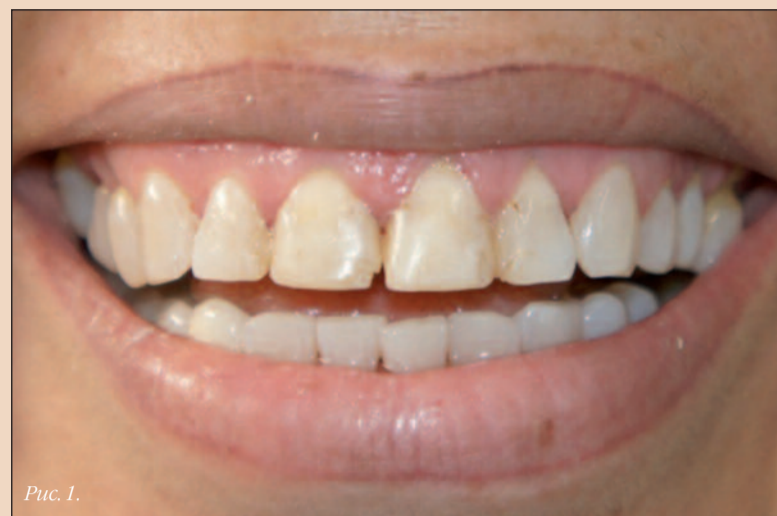

Рис. 1.

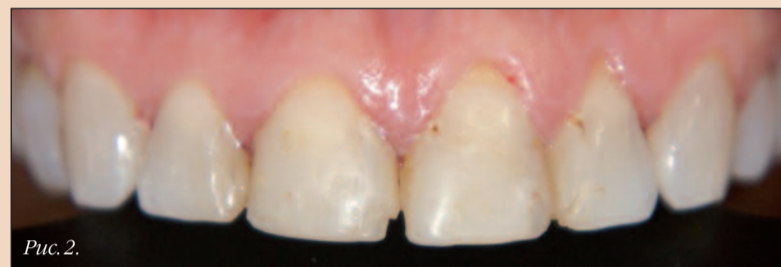

Рис. 2.

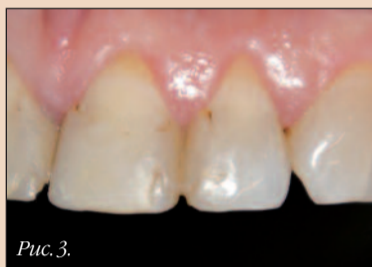

Рис. 3.

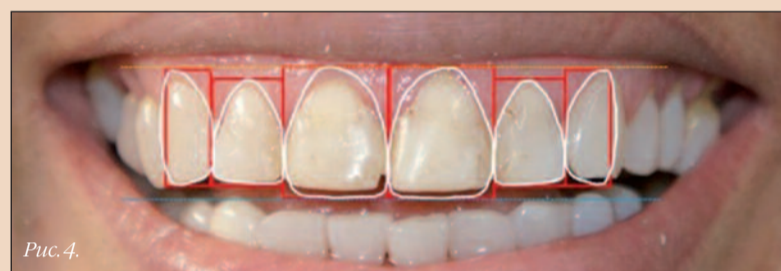

Рис. 4.

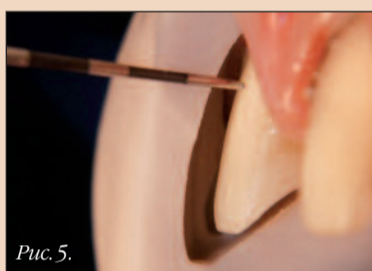

Рис. 5.

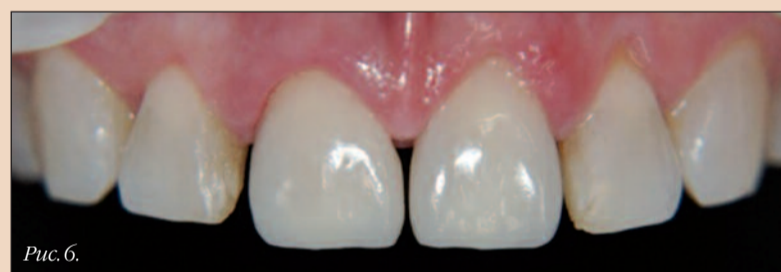

Рис. 6.

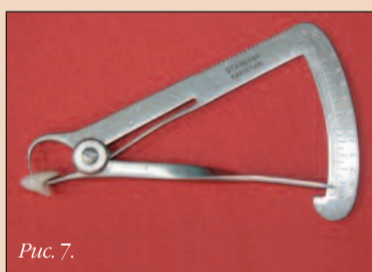

Рис. 7.

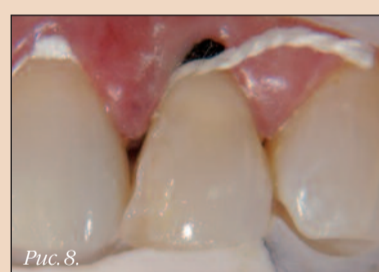


Рис. 8.

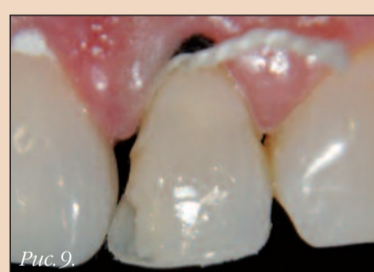

Рис. 9.

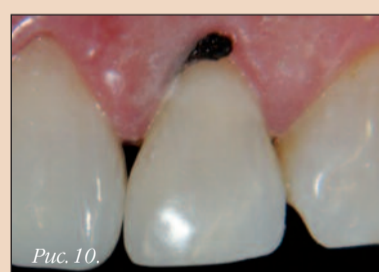

Рис. 10.

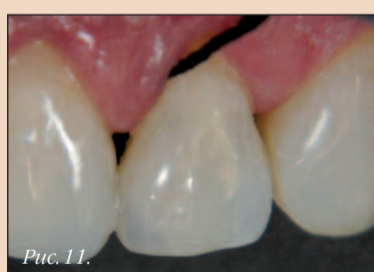

Рис. 11.

удовлетворить потребности больного, необходимо тесное сотрудничество с техником. Настоящий клинический случай демонстрирует важность применения высокотехнологичных стоматологических материалов для успешной интеграции реставраций в зубной ряд.

В ряде клинических случаев – по причине определенных показаний или в силу бюджетных ограничений – возникает необходимость совместного применения керамики и композитов. Современный стоматолог должен уметь работать с разными материалами, достигая при этом оптимальных эстетических результатов. Одной из проблем становится отсутствие корреляции между цветом и яркостью керамики и композитов.

Успешная интеграция реставрации в зубной ряд зависит от трех эстети-

Высокие требования клиентов к эстетике и существование множества ситуаций, требующих одновременного применения керамики и композитных материалов, создают необходимость в интеграции прямых и не прямых реставраций, что предполагает тесное сотрудничество с техником и тщательное планирование лечения, ярким примером чего служит следующий клинический случай.

### Клинический случай

Пациентка обратилась в нашу клинику для улучшения состояния и эстетики фронтальных зубов верхней челюсти, имея в запасе всего 15 дней. При обследовании обнаружили несколько несостоятельных композитных реставраций, небольшую диастему и излишек композита на мезиальных, дистальных и вести-

дали инструкции по гигиене полости рта.

Во 2-е посещение устранили некариозные поражения моляров и премоляров, выровняли окклюзию и подтвердили необходимость в предварительном запланованном удлинении рвущего бугра клыков. Результаты цифрового моделирования новой улыбки представили пациентке; ей не понравился размер центральных резцов, которые она хотела бы уменьшить. Получили оттиски и изготовили две модели, одна из которых предназначалась для изготовления кап для отбеливания зубов. Цифровую модель пришлось модифицировать в соответствии с пожеланиями пациентки: известно, что в подобных случаях математически выверенные пропорции не всегда нравятся клиентам.

В 3-е посещение с помощью жестких поливинилсилоксановых оттисков, которые использовали в качестве шаблона, провели минимально инвазивное препарирование; задача заключалась в удалении зубов ввиду витальности последних. Применение заготовок материала IPS e.max Press (Ivoclar Vivadent) оттенка BL4 с высокой прозрачностью было обусловлено соответствием их цвета цвету отпрепарированных центральных резцов, демонстрировавших заметную

выпуклость вестибулярных поверхностей (рис. 5).

Ориентируясь на цвет дистальной области латеральных резцов, для изготовления коронок методом послойного нанесения керамики выбрали материал IPS e.max Ceram (Ivoclar Vivadent) оттенка 110 (Chromascop). За время изготовления полных коронок необходимо было завершить отбеливание зубов. После препарирования резцов и получили окончательный оттиск и изготовили временные коронки из бисакрила.

В 4-е посещение через 5 дней, когда отбеливание зубов было практически завершено, провели примерку каркасов прессованных керамических коронок, проверили краевое прилегание и форму реставраций; затем продолжили отбеливание. Провели повторную регистрацию цвета, подобрав на этот раз более прозрачный, чем 110, оттенок. Зубы имели выраженный сероватый тон, который было очень сложно воспроизвести. Решающим фактором успеха стало тесное сотрудничество с техником, который посетил кабинет стоматолога, чтобы лично встретиться с пациенткой и изучить особенности ее зубов, это было важно для создания естественно выглядящих реставраций.

→ DT стр. 6

Реклама

Эффективность 3D\_  
Механическая очистка в тяжело доступных областях  
корневых каналов

XP ENDO  
finisher

Овальные каналы, ответвления каналов,  
С тип и 8 тип каналов, перешейки каналов.

www.fkgdental.ru/mail@kavitron.ru

FKG Dentaire SA  
www.fkg.ch

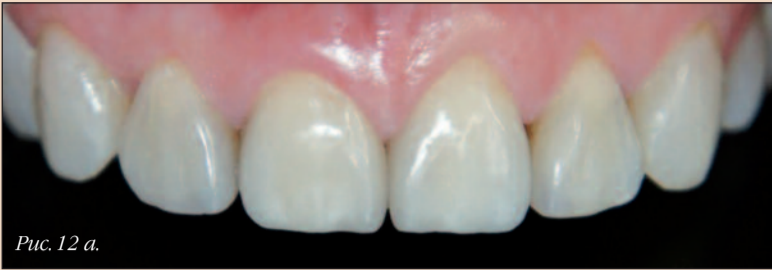

Рис. 12 а.

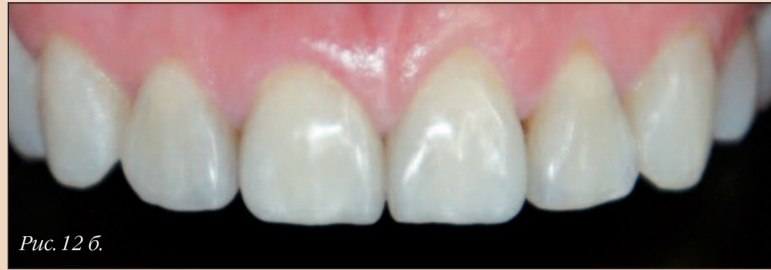

Рис. 12 б.

← ДТ стр. 5

В пришеечной области и на проксимальные поверхности каркасов нанесли материал IPS e.max Ceram Glaze оттенка А1, чтобы придать этим участкам насыщенность цвета.

Основной объем дентина воссоздали с помощью материала IPS e.max Ceram оттенка А2, для имитации дентина в пришеечной области применили материал Deep Dentin оттенка А2; затем нанесли материал оттенка 110. Для имитации гало в области режущего края использова-

ли прозрачный голубой материал, а сам режущий край воссоздали с помощью материала серого цвета. В конце нанесли еще слой прозрачного бесцветного материала, чтобы воспроизвести низкую насыщенность цвета, свойственную натуральным зубам пациентки, – именно

этим объясняется окончательный сероватый оттенок реставраций.

Через 5 дней получили готовые глазурованные коронки. Поскольку поверхность зубов после отбеливания начала блестеть по-другому, блеск поверхности реставраций также скорректировали. При созда-



Рис. 13 а.



Рис. 13 б.

нии коронок удалось соблюсти ту размерность, которую хотела получить пациентка, и все требования к окклюзии и переднему ведению. Тем не менее для закрытия диастемы между центральными резцами требовалось перераспределить пространство в направлении мезиальных поверхностей латеральных резцов, где было необходимо заменить несостоятельные композитные реставрации (рис. 6).

После этого приступили к установке композитных реставраций на латеральных резцах и клыках, которые не должны были участвовать в окклюзии при латеральных движениях нижней челюсти. Окончательную фиксацию коронок на цемент отложили до завершения работы с латеральными резцами и клыками, что позволило сверять цвет композитных реставраций с естественными зубами пациентки, особенности которых воспроизвели и при создании коронок, имевших одинаковую толщину 0,5–0,6 мм с вестибулярной и небной стороны.

Для реставрации латеральных резцов и клыков применили материал IPS Empress Direct: с помощью жесткого силиконового шаблона, изготовленного по диагностической восковой модели, нанесли материал оттенка А1Е на небные поверхности, материал оттенков А2D и А1D использовали с плавным переходом от одного к другому, с помощью материала Trans Oral воссоздали сероватое гало, последним слоем нанесли материал А1Е и Trans Oral. Затем выполнили предварительную полировку с помощью полировальных систем Astrobrush и Politip (Ivoclar Vivadent). Проверили окклюзию прямых и не прямых реставраций, сделали фотографии, которые передали технику для окончательной коррекции поверхности коронок.

Коронки зафиксировали на прозрачный композитный цемент Multi-link N (Ivoclar Vivadent); подвергать витальные зубы кислотному протравливанию было нежелательно. Материал Multi-link N является самопротравливающим и полимеризуется при контакте с поверхностью зуба.

Реставрации выглядели очень естественно: благодаря тщательному и индивидуальному подбору оттенков материалов и глазури удалось добиться превосходной интеграции не прямых (IPS e.max Press) и прямых реставраций (IPS Empress Direct). Естественную полупрозрачность реставраций из материала IPS e.max Ceram обусловил правильный

Реклама

ВЫСТАВОЧНАЯ КОМПАНИЯ  
**DENTALEXPO®**

## РЕГИОНАЛЬНЫЕ ВЫСТАВКИ 2015/2016 г.



**ВОЛГОГРАД**  
8-9 ОКТЯБРЯ 2015  
Волга Дентал Саммит



**ОМСК**  
МАРТ 2016  
Дентал-Экспо Омск



**УФА**  
14-16 ОКТЯБРЯ 2015  
Дентал-Экспо Уфа



**ВОРОНЕЖ**  
МАРТ 2016  
Дентал-Экспо. Воронеж



**С.-ПЕТЕРБУРГ**  
27-29 ОКТЯБРЯ 2015  
Дентал-Экспо Санкт-Петербург



**КРАСНОЯРСК**  
16-18 МАРТА 2016  
Стоматологический  
Салон Красноярск



**САМАРА**  
11-13 НОЯБРЯ 2015  
Дентал-Экспо Самара



**ВОЛГОГРАД**  
МАРТ 2016  
Дентал-Экспо Волгоград



**РОСТОВ-НА-ДОНУ**  
18-20 НОЯБРЯ 2015  
Современная Стоматология.  
Дентал-Экспо. Ростов



**АЛМАТЫ**  
МАЙ 2016  
KAZDENTEXPO



**ЕКАТЕРИНБУРГ**  
25-27 НОЯБРЯ 2015  
Дентал-Экспо Екатеринбург



**С.-ПЕТЕРБУРГ**  
3-5 ИЮНЬ 2016  
Стоматология  
Санкт-Петербург

[www.dental-expo.com](http://www.dental-expo.com)

[info@dental-expo.com](mailto:info@dental-expo.com)

выбор толщины верхнего прозрачного слоя нейтрального оттенка.

**Вывод**

Как правило, для достижения эстетичных результатов необходимо воспроизвести особенности зубов, провести консервативное лечение, в частности отбеливание, в сочетании с восстановлением надлежащей окклюзии, например, переднего ведения, и использовать прямые и непрямые реставрации, стремясь при этом сделать лечение минимально инвазивным.

Совместное применение керамики и композитов, требующее всесто-

ронных знаний и определенной систематизации материалов, позволяет достичь естественных и эстетичных результатов.

Цифровое моделирование является важным средством предварительной визуализации предполагаемого результата терапии; математический подход к построению такой модели тем не менее никоим образом не отменяет необходимости в удовлетворении эстетических пожеланий пациента.

Сегодня эстетичность результатов лечения зависит от квалификации и навыков стоматолога, а также опыта техника, однако их работа существен-

но облегчается при правильном выборе материалов, оптические и механические характеристики которых соответствуют эстетическим задачам и адаптации разных методов к конкретной клинической ситуации.

Данный клинический случай наглядно демонстрирует возможность одновременного применения материалов IPS e.max Press, IPS e.max Ceram и IPS Empress Direct для удовлетворения пожеланий пациента за короткий период времени. **DT**

**От редакции**

Статья была впервые опубликована в журнале *Cosmetic Dentistry*, №2, 2013.

Информация об авторе

**Prof. Rony Hidalgo**  
Alameda del Crepusculo #195  
Alborada - Lima 33  
Peru (Перу)  
esteticadentalperu@hotmail.com



## Развитие консервативной стоматологии

Джордж Фридман, Канада

Всего каких-то 20 лет назад адгезивы IV поколения произвели революцию в стоматологии, сделав возможной предсказуемую фиксацию реставрационных материалов как к эмали, так и к дентину. Менее 5 лет назад усовершенствованные иономерные и композитные материалы позволили успешно замещать дентин и эмаль. В 2003 г. появились первые боры для селективного препарирования, удаляющие только пораженные ткани зуба. Все эти революционные инновации изменили лицо стоматологии. За 10 лет адгезивные композиты практически вытеснили амальгаму, став основными реставрационными материалами.

В последние годы появились усовершенствованные адгезивы V и VII поколения, микрогибридные и наногибридные композиты, светодиодные полимеризационные лампы, лазеры для работы с мягкими тканями и множество других вспомогательных технологий, сделавших стоматологическое лечение более простым, быстрым и предсказуемым. Эти инновации были не столько революционными, сколько эволюционными: они возникали на основе уже существующих технологий, которые постепенно совершенствовались и упрощались.

К 3 основным проблемам, с которыми клиницисты сталкиваются в настоящее время, относятся:

- определение границ препарирования (дифференциация инфицированного и пораженного дентина и определение объема удаляемой структуры зуба с учетом необходимости обеспечения долгосрочного успеха);
- дезинфекция препарированного дентина (уничтожение всех бактерий для предотвращения вторичного кариеса);
- упрощение метода реставрации (сокращение количества этапов и чувствительности метода к техни-



Рис. 1.

ческим погрешностям работы при восстановлении функции и формы зуба).

→ **DT** стр. 8

Реклама

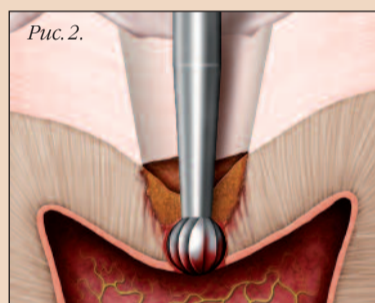


Рис. 2.

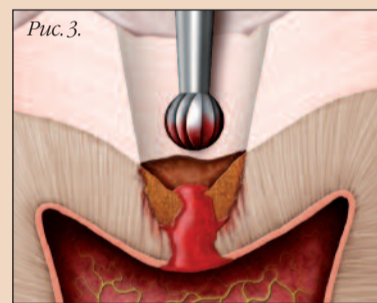


Рис. 3.

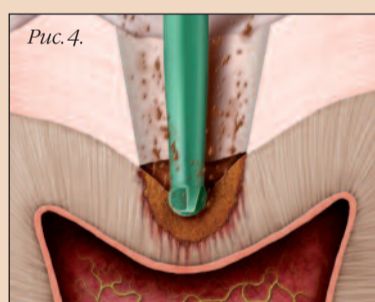


Рис. 4.

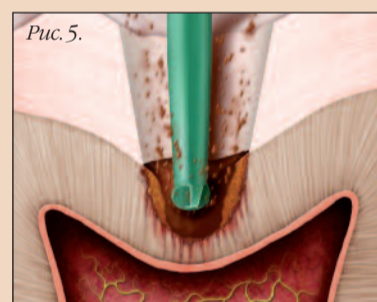


Рис. 5.

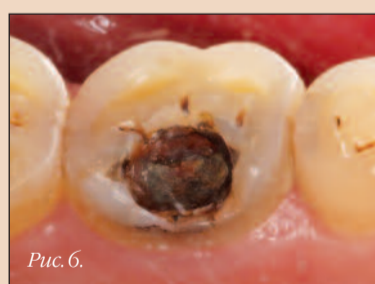

Рис. 6.

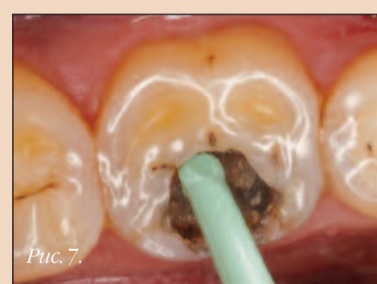

Рис. 7.



Рис. 8.

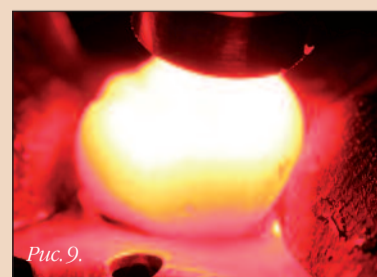


Рис. 9.

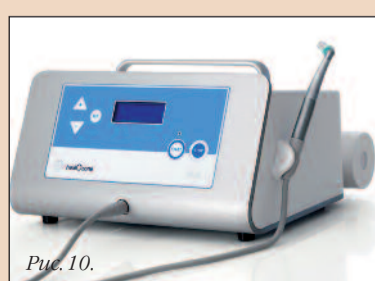

Рис. 10.

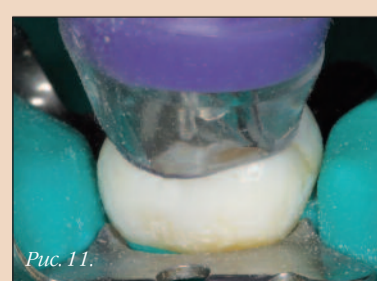

Рис. 11.

ВЫСТАВКА

# ДЕНТАЛ-ЭКСПО САМАРА 2015

11-13 НОЯБРЯ

**Мир Стоматологии САМАРА**

18-я межрегиональная специализированная выставка-форум

Более **70** участников

- Лекции и мастер-классы:
  - эстетическая стоматология
  - гигиена
  - имплантология
  - ортодонтия
  - ортопедия
  - пародонтология
  - эндодонтия
- Стендовые доклады
- Презентации

Информацию о мероприятиях программы, участниках выставки, новинках смотрите на официальном сайте

Также на сайте вы можете получить **БЕСПЛАТНЫЙ ПРИГЛАСИТЕЛЬНЫЙ БИЛЕТ!**

СООРГАНИЗАТОР:

**DENTALEXPO®**

ИНФОРМАЦИОННЫЙ ПАРТНЕР:

**DENTAL TRIBUNE**

ПОДДЕРЖКА:

МИНИСТЕРСТВО ЗДРАВООХРАНЕНИЯ САМАРСКОЙ ОБЛАСТИ

САМАРСКИЙ ГОСУДАРСТВЕННЫЙ МЕДИЦИНСКИЙ УНИВЕРСИТЕТ

СТОМАТОЛОГИЧЕСКАЯ АССОЦИАЦИЯ РОССИИ

**ЭКСПО-ВОЛГА**

организатор выставок с 1986 г.

**ул. Мичурина, 23а**

**тел.: (846) 207-11-39**

**www.expo-volga.ru**

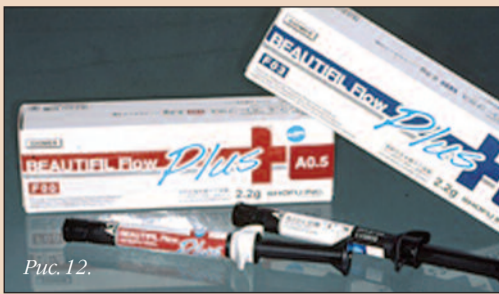

Рис. 12.



Рис. 13.



Рис. 14.



Рис. 15.

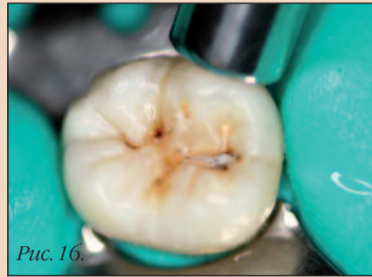

Рис. 16.

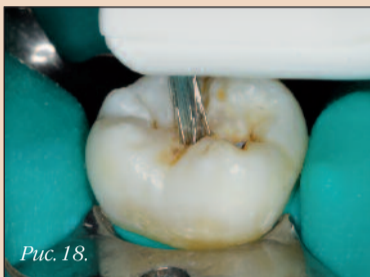

Рис. 18.

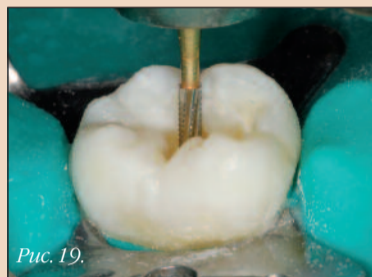


Рис. 19.

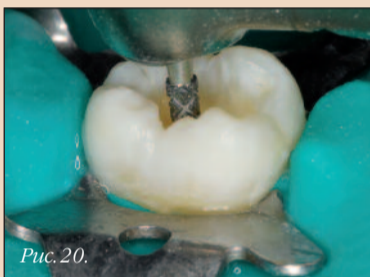

Рис. 20.

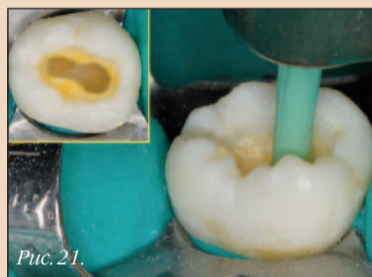

Рис. 21.

← DT стр.9

Технологические достижения последних лет позволяют в значительной степени устранить эти проблемы и способствуют еще большей предсказуемости терапии.

#### Определение границ препарирования

Боры SmartBurs II поколения (SS White) представляют собой селективные полимерные инструменты, разработанные для решения задачи ограничения объема препарирования, т.е. удаления инфицированного дентина (размягченной и не подлежащей реминерализации структуры зуба) при сохранении пораженного дентина (инфицированной структуры зуба, которую можно реминерализовать); рис. 1. Селектив-

ность удаления тканей зуба с помощью низкоскоростных боров SmartBurs II основана на твердости, а не окрашивании ткани. Специально подобранная твердость инструмента по Кнупу (большая, чем у инфицированного, но меньшая, чем у здорового дентина) позволяет бору селективно удалять только мягкий кариозный дентин, тогда как здоровая ткань остается нетронутой.

Карбидный или алмазный бор может случайно пройти через тонкий слой оставшегося дентина и повредить пульпу (рис. 2, 3). Боры SmartBurs II не в состоянии преодолеть сопротивление здорового дентина (рис. 4, 5). Эти инструменты применяются после того, как первичное вскрытие полости обеспечивает доступ к глубоким кариозным поражениям. Если кариозное поражение находится на поверхности зуба, такой бор, как правило, можно использовать без введения местной анестезии, поскольку инструмент не травмирует и не обнажает дентинные канальцы здоровой ткани (рис. 7).

#### Дезинфекция полости

Хорошо известно, что после препарирования – вне зависимости от его качества, тактильной твердости ткани и отсутствия ее окрашивания – в полости сохраняется некоторое количество бактерий. Сегодня у стоматолога есть возможность существенно снизить вероятность присутствия жизнеспособных бактерий под реставрацией за счет специфического применения химических средств, способных проникать в эмаль и дентин на 2–3 мм. Эти средства эффективно сокращают жизнеспособность бактерий и обеспечивают последующую реминерализацию поврежденных структур зуба.

К методам химического воздействия, доказавшим свою эффективность в качестве поверхностных бактерицидов, относятся:

- Фотоактивируемая система дезинфекции Aseptim Plus (SciCan; рис. 8): это компактное устройство позволяет прицельно окрашивать липосомы оболочек бактериальных клеток с помощью хлорида толония. Затем окрашенные липосомы подвергаются воздействию света красного светодиода, который выделяет ионы кислорода (рис. 9). Эти ионы разрушают липосомы, повреждают оболочку клеток и уничтожают бактерии.
- Ионы оказывают на бактерии мгновенное и селективное токсичное воздействие. Необходимый бактерицидный эффект обеспечивается при весьма низкой концентрации озона.
- Аппарат HealOzone (CurOzone, США); рис. 10. Ионы озона генерируются устройством и поступают на поверхность зуба через накопитель. Озон в высокой концентрации чрезвычайно эффективно разрушает оболочку бактериальной клетки и уничтожает бактерии за 20–40 с (рис. 11). Устройство HealOzone можно приобрести на сайте: [www.ukdent.com](http://www.ukdent.com).

#### Упрощение клинической процедуры

Большинство методов реставрации предполагает использование множества материалов, каждый из которых обладает своими преимуществами, и выполнение многочисленных операций в точном соответствии с подробным описанием процедуры и последовательности действий.

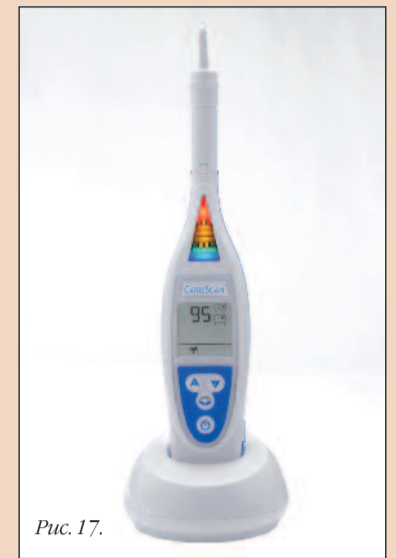

Рис. 17.

Например, микрогибридные композитные материалы демонстрируют исключительную прочность на окклюзионных поверхностях зубов, но при этом обладают плохой текучестью и недостаточной адаптируемостью к краям полости и поднутрениям, а также плохо поддаются формированию. Текучие композиты хорошо адаптируются к морфологии структуры зуба и отлично поддаются полировке, но не способны противостоять прямой окклюзионной нагрузке.

Материал Beautiful Flow Plus (Shofu) относится к совершенно новой категории композитов: «инъекционным» текучим композитным материалам (рис. 12). Материал Beautiful Flow Plus, созданный на основе гиомера, не является ни традиционным, ни текучим композитом и представляет собой уникальное сочетание этих материалов, обладающее всеми их преимуществами. Его высокопрочное связующее вещество содержит оптимальный объем наполнителей, составляющий 67%.

По сравнению с другими текучими композитами материал Beautiful Flow Plus обладает более высоким пределом текучести, благодаря чему не деформируется под воздействием высоких окклюзионных нагрузок в области жевательных зубов. Отличающийся превосходными физическими характеристиками материал Beautiful Flow Plus показан для реставрации как жевательных зубов, так и зубов фронтальной группы, и подходит для восстановления окклюзионных поверхностей жевательных зубов.

Выпускается материал двух уровней вязкости: формируемый нетекучий F 00 (рис. 13) и с низкой текучестью F 03 (рис. 14); эти модификации материала применяются вместе при реставрации по методу «resin cone». Обе разновидности подходят для восстановления окклюзионных поверхностей жевательных зубов. Высокоэластичный материал Beautiful Flow F 10 наносит после адгезива для уменьшения напряжения на границе раздела. Затем с помощью нетекучего материала формируют бугорки и краевые гребни. Материал мягко выдавливается из шприца, сохраняет форму и не образует лишнего выступов. Композит Beautiful Flow Plus не чувствителен к погрешностям техники, а метод инъекционного нанесения материала в форме конуса заметно сокращает время работы по сравнению с традиционной техникой послойного нанесения композитов. Последним наносит материал Beautiful Flow Plus F 03, который позволяет воспроизвести анатомию окклюзионной поверхности и загерметизировать границы реставрации.

Используемые по отдельности, а лучше – вместе, эти инновационные техники и материалы позволяют эффективно и практически решить перечисленные задачи. Ниже подробно описан действенный протокол терапии с применением современных достижений в области реставрационной стоматологии.

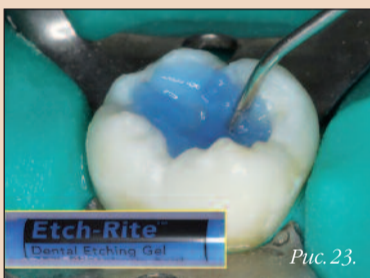


Рис. 23.

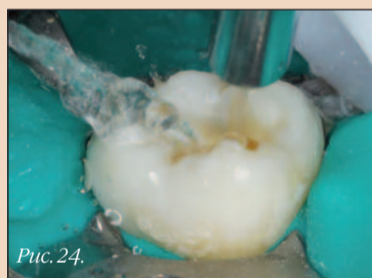

Рис. 24.

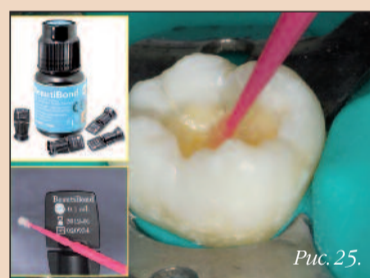

Рис. 25.

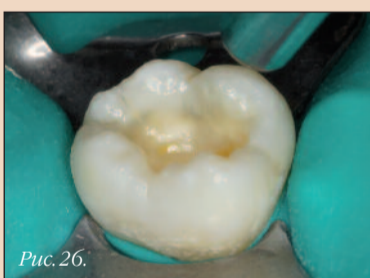


Рис. 26.

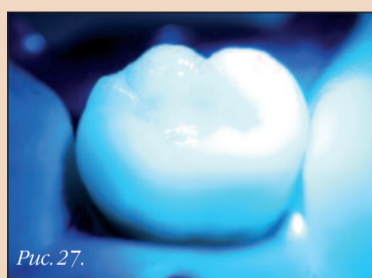

Рис. 27.

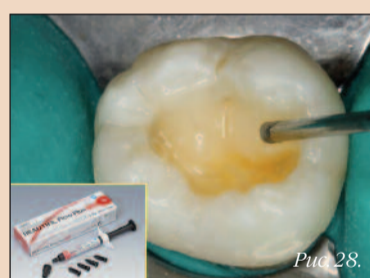

Рис. 28.

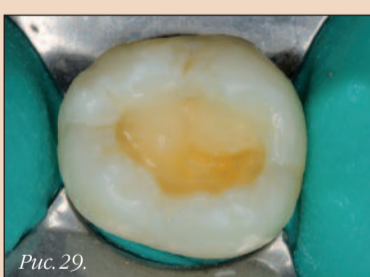

Рис. 29.

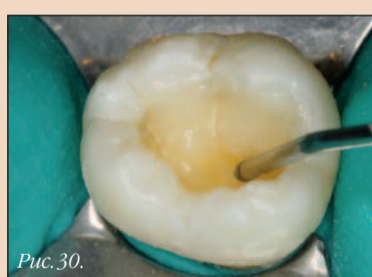

Рис. 30.

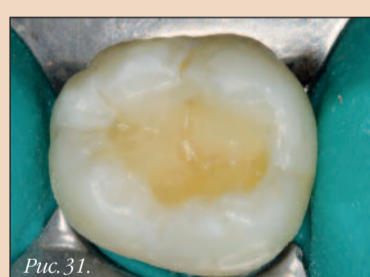

Рис. 31.

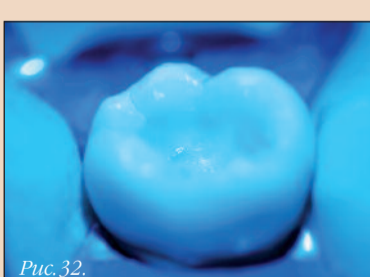


Рис. 32.

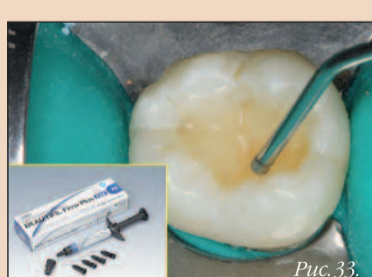

Рис. 33.

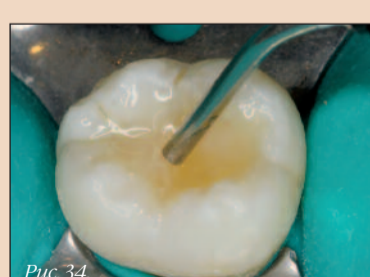

Рис. 34.

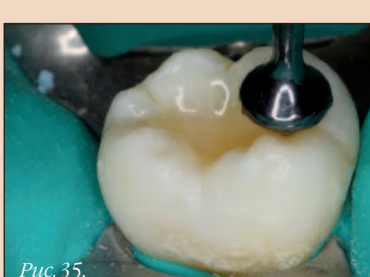


Рис. 35.

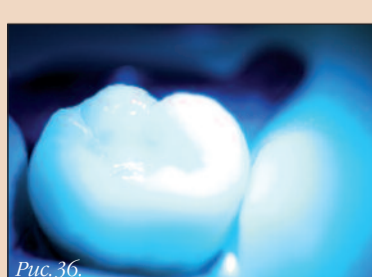

Рис. 36.

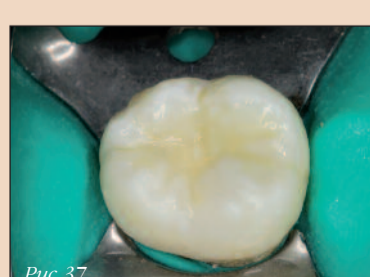

Рис. 37.



**Клинический метод**

Кoffердам прокальвают и смазывают водорастворимым средством Wink (Pulpdent; рис. 15), чтобы облегчить его размещение в межпроксимальных областях без риска разрыва. Оттенок реставрационного материала определяют с помощью устройства Vita Easyshade Compact (Vident) в начале процедуры, либо перед наложением коффердама, либо сразу после этого (рис. 16). Важно зарегистрировать цвет еще влажного зуба; сухой зуб приобретает неестественный меловый, непрозрачный вид. Затем зуб высушивают воздухом и применяют аппаратный детектор кариеса CarieScan PRO (CarieScan; рис. 17) для подтверждения расположения и размера кариозного поражения (рис. 18).

Доступ обеспечивают с помощью карбидного бора Great White Gold №2 (рис. 19) или алмазного бора TDA №8 в высокоскоростном наконечнике (рис. 20; оба бора производства SS White). Обнажив глубокое кариозное поражение, с помощью боров SmartBurs II селективно удаляют мягкий кариозный (инфицированный) дентин (рис. 21). Конструкция и материал боров SmartBurs II позволяют автоматически определять границы препарирования; дальнейшее вращение бора в полости приводит к абразии инструмента, но не удалению дентина. Более твердый и подлежащий реминерализации дентин, покрывающий пульпарную камеру, остается интактным (рис. 22).

Создание реставрации начинают с опционального этапа протравливания; адгезивы VII поколения не требуют выполнения этой процедуры. Тем не менее короткое – 15 с или менее – протравливание едва ли ухудшает прочность связи композита с поверхностью полости. Средство Etch-Rite (Pulpdent) наносят сначала на эмаль, а затем дентин (рис. 23), и смывают большим количеством воды менее чем через 15 с (рис. 24). После этого препарированные поверхности зуба дезинфицируют с помощью устройства Aseptim Plus, Ozonix или HealOzone: использование каждого из них занимает не более 1 мин и значительно повышает предсказуемость реставрации. Однокомпонентный одноэтапный адгезив BeautiBond VII поколения (Shofu) наносят на все отпрепарированные поверхности дентина и эмали (рис. 25), выжидают 10 с, а затем полностью высушивают с помощью воздушного шприца (рис. 26). После этого адгезив BeautiBond полимеризуют с помощью мощной светодиодной лампы Fusion (DentLight); рис. 27.

Затем полость заполняют композитом по инновационному методу «resin cone» (который имеет ряд положительных отличий от более трудоемкого и длительного метода послойного нанесения). Формируемый материал Beautifil Flow Plus F 00 вводят в полость с помощью шприца (рис. 28). Композит образует конусы в основании щечных бугорков (рис. 29) и плотно прилегает к стенкам и дну полости. Поскольку материал Flow Plus F 00 является нетекучим композитом, он сохраняет свою форму и местоположение вплоть до полимеризации. После этого из материала Flow Plus F 00 формируют конусы в основании язычных бугорков (рис. 30), постепенно заполняя полость до тех пор, пока не будут сформированы основания всех 4 бугорков (рис. 31). Затем материал полимеризуют с помощью лампы Fusion (рис. 32). После этого вводят материал Beautifil Flow Plus F 03, который герметизирует границы реставрации (рис. 33) и заполняет области между конусами (рис. 34). Композит Plus F 03 обладает низкой текучестью и легко поддается форми-

рованию с помощью инструмента Duckhead (Hu-Friedy; рис. 35) перед окончательной полимеризацией (рис. 36). Инструмент Duckhead для работы с композитом минимизирует (а во многих случаях исключает) необходимость в корректировке окклюзионной поверхности реставрации, что дополнительно повышает эффективность данного клинического протокола. Готовая реставрация (рис. 37) демонстрирует клинические возможности усовершенствованных методов и материалов, доступных сегодня стоматологу.

**Вывод**

Инновации в области определения границ препарирования, дезинфекции полости и упрощения методов реставрации в очередной раз произвели революцию в стоматологии. Современные клинические процедуры стали совершеннее, быстрее, проще и дают более предсказуемые результаты в долгосрочной перспективе. **DT**

**От редакции**

Статья была впервые опубликована в журнале *Cosmetic Dentistry*, №3, 2012.

**Информация об авторе**

**Доктор Джордж Фридман (George Friedman)** – бывший президент Американской академии эстетической стоматологии и председатель Форума по стоматологическим инновациям (Сингапур). Он является автором и соавтором 11 учебников, более чем 400 статей и многочисленных аудио- и видеолекций, а также членом редакционного совета журнала «Reality». В 2011 г. вышел в свет его учебник «Contemporary Esthetic Dentistry» («Современная эстетическая стоматология», издательство Elsevier). Доктор Фридман – один из основателей Канадской академии эстетической стоматологии и обладатель диплома Американского совета по эстетической стоматологии.



Реклама

# WORLD

## DIGITAL DENTISTRY SHOW

Exhibition | Live Product Presentations | Hands-on Workshops  
Printed Reference Guide | Coffee With the Experts

22-24 05  
**Athens**

24-27 09  
**Shanghai**

28 09 - 01 10  
**Moscow**

01 - 03 10  
**Budapest**

30 10 - 01 11  
**Istanbul**

30 11 - 02 12  
**New York**

www.DDSWorldShow.com

Organized by Dental Tribune International.  
Dental Tribune International | Holbeinstraße 29 | 04229 Leipzig | Germany  
T +49 341 48474 134 | F +49 341 48474 173 | E info@digitaldentistryshow.com | W www.DDSWorldShow.com