

## Новости

**Члены Валлийской Ассамблеи призывают ввести налог на продажу жевательной резинки**  
Dental Tribune International

**Кардифф, Великобритания:**

В Уэльсе могут вырасти цены на жевательную резинку. Члены Ассамблеи призывают к обложению каждой упаковки продукта налогом в 5 фунтов, чтобы оплатить расходы, связанные с уборкой улиц, а также изменить поведение населения. Национальный лидер рынка жевательной резинки компания Wrigley выразила опасения о негативном влиянии налога на продажи, а следовательно, и на здоровье полости рта населения.

Как сообщили британские СМИ, Уэльский консерватор Даррен Миллер образно назвал использованную жевательную резинку «сыпью дорог», на уборку которой уходят тысячи фунтов. По его мнению, введение небольшого налога на пачку жевательной резинки может помочь решить эту проблему, а кроме того, изменить поведение людей, плюющих жевательную резинку на улицах.

Компания Wrigley, однако, против введения такого налога. Пресс-секретарь сделал сообщение на сайте confectionerynews.com, о том что та-



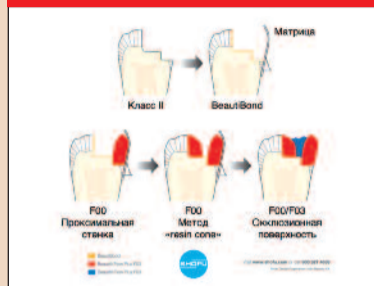Уборка жевательной резинки с улиц стоит валлийским налогоплательщикам 1 тыс. фунтов в год (DPI/Фото предоставлено Guy Erwood/Shutterstock).

кие меры могут удержать некоторых потребителей от покупки жевательной резинки, что может негативно сказаться на состоянии полости рта. Другие же покупатели, напротив, будут выбрасывать жевательную резинку на улицах, поскольку будут чувствовать, что они уже заплатили за ее уборку.

"Единственным эффективным способом решения этой проблемы будет мотивация людей к поддержанию чистоты на улицах города", — сказал представитель сайта. В отрасли уже работают над созданием резинки, которая быстрее удаляется с тротуаров. Однако, по словам представителя компании Wrigley, это трудная задача, так как продукт должен будет удовлетворять требованиям потребителя в отношении вкуса, запаха и жевательных качеств, а также всем требованиям к пищевым продуктам.

Решение о превращении этого предложения в законопроект будет принято на заседании Валлийской Ассамблеи 7 ноября.

## Тенденции и практика

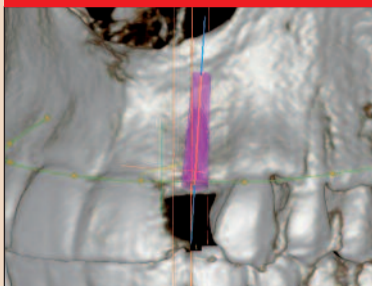


### Биологически активные материалы для проактивного стоматологического лечения

Применение композитных материалов и адгезивов при реставрации зубов давно стало стандартом лечения в США и Канаде. Сегодня на рынке представлено более 80 разных бондинговых систем. Стоматологи были свидетелями появления нескольких поколений этих систем.

стр. 8

## Эстетическая стоматология

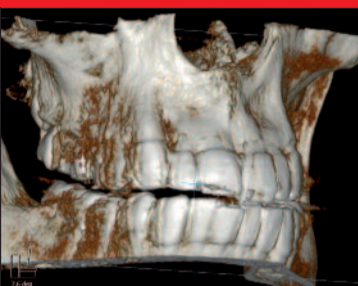


### Замещение латерального резца верхней челюсти имплантатом — ключевые аспекты успешного эстетического лечения

При отсутствии латерального резца у пациента клиницисту приходится учитывать широкий спектр факторов и рассматривать множество вариантов лечения.

стр. 11

## Современные технологии



### Междисциплинарный подход к лечению радикальных кист верхней челюсти

Большинство пациентов с одонтогенными радикальными кистами являются работающими людьми и ведут активный образ жизни, вследствие чего нуждаются в минимально инвазивном лечении, которое не мешало бы их повседневным занятиям.

стр. 17

## Новости



### Почему маркетинг в Интернете и социальных сетях так важен для стоматологов

Значимость цифрового маркетинга растет с каждым днем. В Европе плотность пользователей сетевой связи и социальных сетей невероятно высока, и многие из этих людей являются потенциальными пациентами стоматологов.

стр. 23

## Лингвальные ретейнеры из нитинола, изготавливаемые по методу CAD/CAM

Паскаль Шумахер, Германия

Нужны ли изготавливаемые с помощью компьютерных технологий ретейнеры? В чем их преимущество перед традиционными конструкциями и насколько они хороши с клинической точки зрения? В настоящей статье доктор Паскаль Шумахер отвечает на эти вопросы и дает обзор преимуществ данной инновационной технологии.

Помимо очевидных преимуществ лингвальные ретейнеры, препятствующие нежелательному смещению зубов после ортодонтического лечения, обладают и определенными недостатками. Стоматологи и гигиенисты стоматологические отмечают, что лингвальные ретейнеры препятствуют надлежащей гигиене полости рта. Кроме того, они не слишком комфортны и имеют тенденцию к нарушению фиксации и поломке. Все это заставляет пациентов раз за разом возвращаться к ортодонту, чтобы закрепить старый или установить новый ретейнер.

Ретейнер Twistflex, фиксируемый на 6 зубах, остается «золотым стандартом» лингвальных ретейнеров (рис. 2). Дугу из плетеной стальной проволоки сгибают вручную и фиксируют к 4 резцам и 2 клыкам. То обстоятельство, что данная технология не меняется вот уже более 40 лет, вызывает вопрос о том, не устарела ли она и дает ли столь надежные результаты, как до сих пор принято было считать.

### Точность размещения

Фиксация лингвального ретейнера на зубах верхней челюсти требует особого внимания, поскольку имеет свои особенности по сравнению с установкой ретейнеров на нижней челюсти.

### Дефицит пространства

В отличие от нижней челюсти установка ретейнера на зубах верхней челюсти требует тщательного изучения окклюзии. Ввиду ограниченности пространства размещать лингвальные ретейнеры на верхней



Ретейнер Memotain (фото: CADIGITAL).

челюсти довольно трудно (рис. 12). Совершенно необходимо исключить преждевременный контакт ретейнера или областей его фиксации. При создании и установке на верхней челюсти ретейнера, изготовляемого вручную, могут возникнуть многочисленные ошибки, связанные среди прочего с неправильным расположением конструкции по высоте и неточным перенесением данных с модели. Соответственно, при фиксации ретейнера сложно быть уверенным в том, что выбранное расположение аппарата не приведет к преждевременному контакту последнего.

### Морфология резцов верхней челюсти

Резцы верхней челюсти отличаются заметно более сложной морфологией, чем фронтальные зубы челюсти нижней. Во-первых, язычная поверхность резцов верхней челюсти имеет существенно большую кривизну, во-вторых, эти зубы зачастую демонстрируют разнообраз-

ные индивидуальные особенности, а иногда обладают ярко выраженными краевыми гребнями.

Точно определить местоположение изготавливаемых по методу CAD/CAM лингвальных ретейнеров можно уже на этапе виртуального моделирования. Программа для объемного планирования лечения позволяет точно расположить ретейнер и измерить расстояние между ним и зубами-антагонистами, а также между ретейнером и десной. Опубликованное в мартовском выпуске «Journal of Orofacial Orthopedics» исследование было посвящено изучению вопроса о том, в какой степени данный метод компьютеризированного позиционирования и изготовления лингвальных ретейнеров обеспечивает точность установки аппарата в полости рта пациента.

С помощью инновационной технологии CAD/CAM изготовили индивидуализированные ретейнеры (CA DIGITAL); рис. 9. Установив ретейнеры с помощью рекомендуемого изготовителем трансферного

ключа, получили и сканировали оттиски. Цифровые оттиски сравнили с виртуальными моделями, наложив изображения друг на друга (рис. 11). Для анализа отклонения расположения ретейнеров от исходных моделей использовали программу обработки трехмерных данных (Geomagic Qualify 2012; Geomagic); учитывали отклонение по горизонтальной (x), сагиттальной (y) и вертикальной (z) осям.

Результаты анализа показали, что фактическое расположение ретейнера в полости рта точно соответствует запланированному. Погрешность положения областей фиксации относительно исходного плана составляла существенно меньше 0,5 мм. Наибольшие отклонения наблюдались по оси z (вертикальной), в то время как изменения по осям x и y были незначительными (рис. 8).

Можно сделать вывод, что позиционирование изготовленных по методу CAD/CAM лингвальных



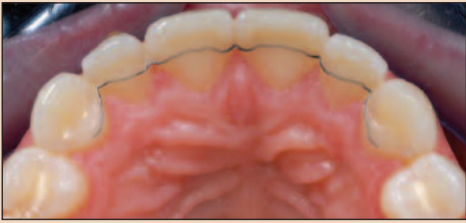


Рис. 1. Ретейнер Memotain через 1,5 года после установки на верхней челюсти (пациент А).

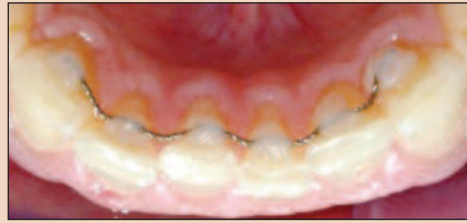

Рис. 2. Обычный лингвальный ретейнер (Twist-flex) из стали (пациент Б).

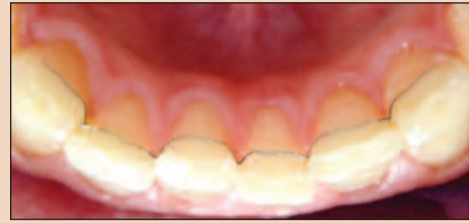

Рис. 3. Пациент Б после недавней установки ретейнера Memotain.

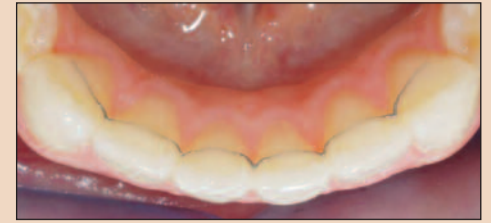

Рис. 4. Ретейнер Memotain через 1,5 года после установки на нижней челюсти (пациент А).

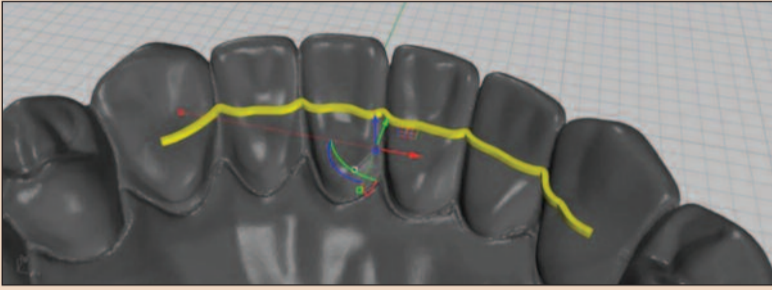


Рис. 5. Цифровая модель ретейнера Memotain.

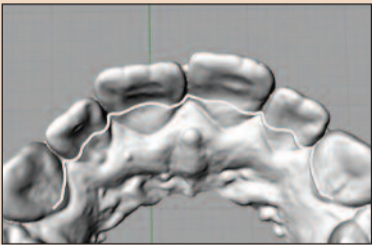


Рис. 9. Пример цифровой модели размещения ретейнера, созданной в рамках исследования (пациент В).

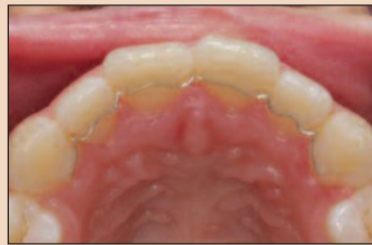

Рис. 10. Установленный в ходе исследования ретейнер (пациент В).

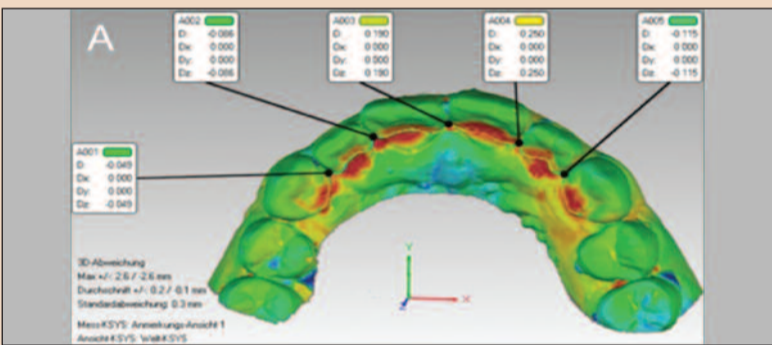


Рис. 11. Цифровая модель и сканированное изображение установленного в полости рта ретейнера Memotain, наложенные друг на друга (пациент В).

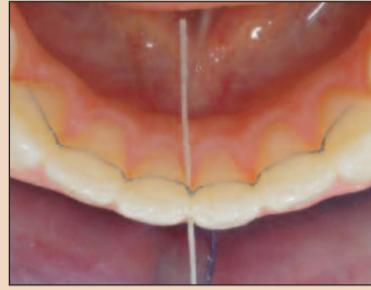

Рис. 6. Работники стоматологических клиник часто забывают проинструктировать пациентов с ретейнерами относительно правильной гигиены полости рта. Пациенты должны уметь очищать пространство под ретейнером с помощью нити Super Floss.

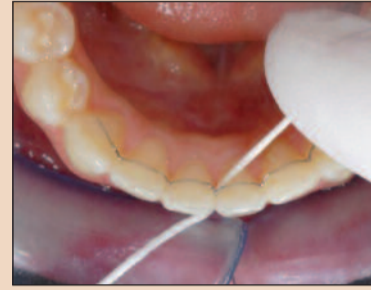


Рис. 7. Применение зубной нити для очищения участков, расположенных под лингвальным ретейнером.

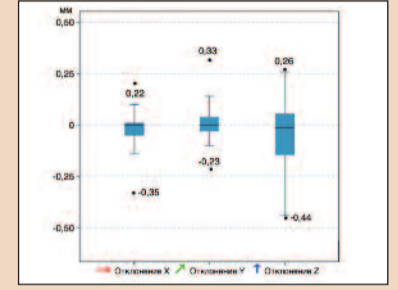


Рис. 8. Результаты исследования точности размещения ретейнеров, представленные в виде коробчатой диаграммы. Ось x: трансверсальная плоскость; ось y: сагиттальная плоскость; ось z: вертикальная плоскость. Цифры показывают отклонение.

димо разместить валики; дополнительным средством изоляции зубов от слюны служат валики, размещаемые с вестибулярной стороны вторых моляров верхней челюсти. Для ретракции губ можно использовать ватные тампоны.

- Пациента следует попросить как можно меньше дышать через рот. Высокое содержание влаги в выдыхаемом воздухе не способствует надежной фиксации ретейнеров.
- Участки ретейнера, фиксируемые к зубам, должны быть как можно длиннее, чтобы увеличить площадь соединяемых поверхностей.
- Протравливающий гель следует наносить столь же осторожно, как и композит после него. Для этого используют тонкий зонд, тщательно ограничивая площадь распространения геля и композита. Наконечник картриджа для этой цели не подходит. При нанесении композита следует удостовериться в том, что при полимеризации его края полностью затвердели.
- Пациенту необходимо рассказать, как правильно очищать ретейнер и зубы. Обязательно нужно показать ему, как следует проводить нить Super Floss (Oral-B) в области верхушки десневого сосочка в язычном направлении для очищения межзубных пространств под ретейнером. Кроме того, пациент должен знать, что состояние ретейнера следует регулярно проверять у ортодонта.

### Преимущества лингвальных ретейнеров, изготавливаемых по методу CAD/CAM

На рис. 3 представлен лингвальный ретейнер (Memotain), изготовленный из нитинола по методу CAD/CAM. Его установили тому же самому пациенту, который до этого проходил лечение с использованием традиционного стального ретейнера (рис. 2). С первого же взгляда очевиден ряд отличий:

- Чрезвычайно точная посадка ретейнера Memotain на зубах.
- Участки ретейнера Memotain, предназначенные для фиксации к зубам, имеют гораздо более плос-

кую форму и значительно меньший объем.

- Яркий блеск ретейнера объясняется электрохимической полировкой, благодаря которой его поверхность становится чрезвычайно гладкой, что препятствует микробной колонизации.

Помимо этих очевидных отличий от традиционного ретейнера Twist-flex изготавливаемый по методу

CAD/CAM ретейнер Memotain обладает рядом дополнительных преимуществ:

- Точностью посадки: такой ретейнер моделируется и изготавливается с применением компьютерных технологий. Инновационный метод CAD/CAM, разработанный компанией CA DIGITAL, обеспечивает точность, недостижимую для изготавливаемых вручную ретей-

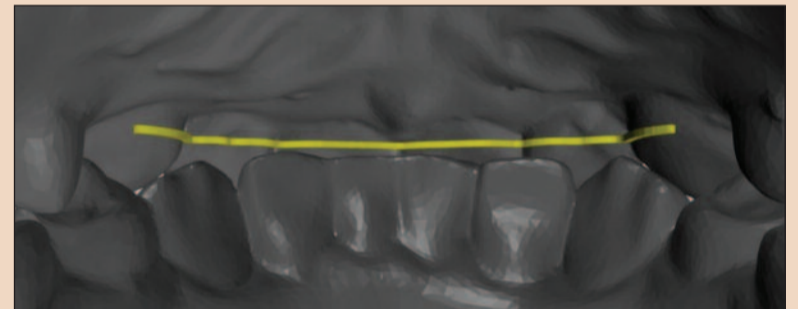

Рис. 12. Использование технологии CAD/CAM позволяет фиксировать лингвальный ретейнер на зубах верхней челюсти даже при дефиците пространства.



Рис. 13. Благодаря точности размеров конструкции и ее положения по высоте ретейнер Memotain можно использовать при существенном вертикальном перекрытии в сочетании с верхнечелюстным ретейнером, фиксируемым к резцам.



Рис. 14. Увеличенное изображение ретейнера Memotain после электрохимической полировки. Края проволоки, сохраняющей квадратное сечение, закруглены.

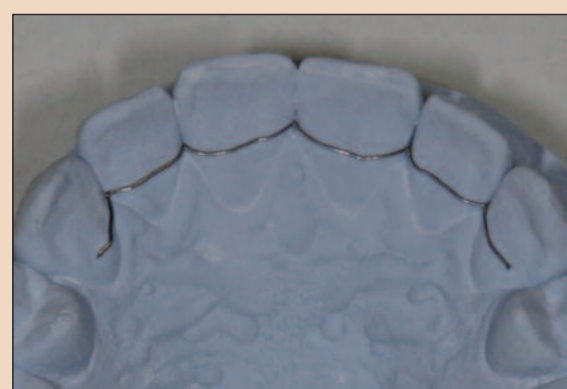

Рис. 15. Ретейнер Memotain на гипсовой модели.

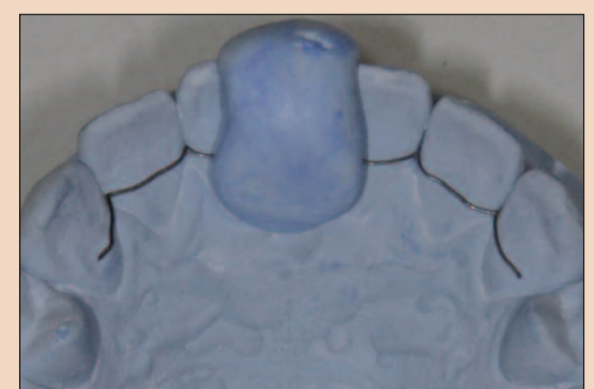

Рис. 16. Ретейнер Memotain вместе с силиконовым трансферным ключом на гипсовой модели.

← DT стр. 1

ретейнеров отличается большой точностью: данный метод позволяет спланировать установку несъемных ретейнеров даже на анатомических сложных участках зубной дуги и в условиях дефицита пространства (см. рис. 12).

### Процесс изготовления

Сначала сканируют полость рта. Следующий за этим процесс изготовления ретейнера можно разделить на 4 этапа.

### Виртуальное моделирование

Конструкцию ретейнера моделируют с помощью специализированной программы. На этом этапе обеспечивается максимальная точность размеров и посадки аппарата (рис. 5).

### Изготовление

Лингвальный ретейнер вырезают из блока нитинола с помощью устройства CAM. Такой ретейнер отличается отсутствием скручивающих или пластических деформаций. При изготовлении ретейнеров вручную важно полностью исключить перекручивание проволоки, которое приводит к изменению прочности металла и образованию области потенциального перелома. В данном случае такая проблема не возникает.

### Электрохимическое полирование

С помощью электрохимической полировки поверхности ретейнера придают гладкость и закругляют края проволоки (рис. 14). При этом используют метод, применяемый при изготовлении стентов. По принципу обратимого гальванического элемента с ретейнера постепенно удаляют верхний слой металла, создавая гладкую и устойчивую к микробам поверхность.

### Трансферный ключ

Ретейнер Memotain (CA DIGITAL) легко разместить на модели, поскольку он оптимально устанавливается только в том положении, которое было определено программой моделирования. После позиционирования ретейнера на гипсовой модели изготавливают силиконовый трансферный ключ, облегчающий установку конструкции в полости рта пациента и минимизирующий возможность ошибки.

### Рекомендации по фиксации ретейнера

Исследования Schneider и Ruf, а также Scheibe и Ruf посвящены факторам, влияющим на долговечность лингвальных ретейнеров. Согласно результатам этих исследований, одним из критических факторов является точность работы клинициста. Чувствительность лингвальных ретейнеров к методологическим и технологическим погрешностям подтверждается и клинической практикой. Точность работы и соблюдение протокола фиксации представляются важными условиями долговечности лингвальных ретейнеров.

Вот несколько практических рекомендаций:

- Важно (особенно в случае верхней челюсти) оценить наличие пространства перед фиксацией ретейнера. С этой точки зрения полезно изучить снимок окклюзии или модель.
- Язычные поверхности зубов следует тщательно очистить с помощью ультразвукового инструмента, полировальной щетки или резиновой чашки.
- После этого язычные поверхности зубов подвергают пескоструйной обработке. Согласно литературе, эта процедура позволяет существенно усилить адгезию композита к эмали.
- Зубы должны быть сухими. В области околоушной железы необхо-



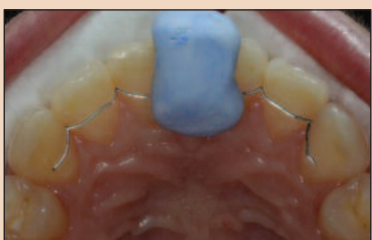


Рис. 17. Ретейнер Memotain вместе с силиконовым трансферным ключом в полости рта пациента.

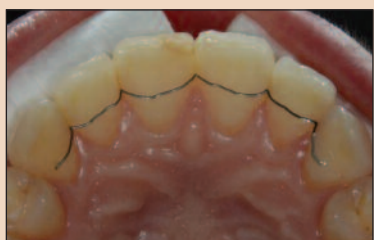

Рис. 18. Ретейнер Memotain пассивно установили в полости рта пациента. На левом клыке он уже зафиксирован.

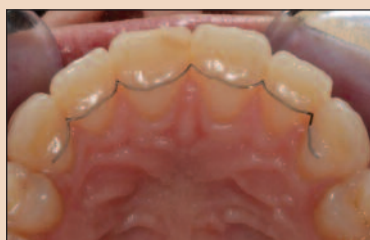

Рис. 19. Клиническая картина по завершении фиксации ретейнера Memotain.

**Вывод**

Благодаря характеристикам материала, точности посадки, комфорту для пациентов и удобству установки ретейнеры, изготавливаемые по методу CAD/CAM, заметно превосходят традиционные ретейнеры Twistflex. Установка таких ретейнеров возможна даже при существенном недостатке места. Дополнительную информацию, включая рекомендации по фиксации, бланки заказа, цены, инструкции по заказу ретейнеров и транспортной упаковке к ним, а также брошюры для пациентов, можно получить, отправив запрос в компанию CA DIGITAL на сайте: [www.ca-digit.com](http://www.ca-digit.com) или по электронной почте: [info@ca-digit.com](mailto:info@ca-digit.com). **DT**

**Информация об авторе**



**Доктор Паскаль Шумахер (Pascal Schuhmacher)** –

изучал стоматологию в Боннском университете и в 2009 г. получил медицинскую лицензию, а в 2010 г. – степень кандидата наук. В 2009 г. он приступил к аспирантской практике по ортодонтии в двух частных клиниках г. Ахен. В 2012 г. продолжил эту практику в ортодонтической клинике при Рейнско-Вестфальском техническом университете Ахена и получил звание специалиста-ортодонта.

неров. Это особенно важно при установке ретейнеров на зубы верхней челюсти и при их нетипичной форме; участки фиксации имеют плоскую форму и гораздо меньший объем, что способствует большему комфорту пациента.

- Точностью размещения: ретейнер проектируется с помощью специализированной программы объемного моделирования. Это позволяет обеспечить максимально точное расположение ретейнера с учетом индивидуальных особенностей зубов и окклюзии пациента, что особенно важно в сложных клинических случаях с недостатком пространства в области фронтальных зубов верхней челюсти.
- Простотой установки: благодаря точности посадки ретейнер Memotain идеально устанавливается только в одном положении. Силиконовый трансферный ключ легко установить в полости рта пациента.

**Нитинол**

Этот материал известен своей высокой биологической совместимостью и устойчивостью к коррозии. Ввиду этого он широко применяется при изготовлении хирургических инструментов, имплантатов и стентов.

Данный псевдоупругий материал минимизирует ограничение физиологической подвижности зубов. Сталь, обычно применяемая для изготовления лингвальных ретейнеров, псевдоэластичностью не обладает. Она воздействует на зубы жестче, чем нитинол, и существенно ограничивает движение зубов; в долгосрочной перспективе это может негативно сказываться на состоянии пародонта. Стоматологам хорошо известно, насколько важно физиологически стимулировать естественные движения зубов в периодонтальной щели для сохранения альвеолярной кости. При слишком жесткой фиксации зубов и отсутствии такого стимулирования может произойти атрофия пародонта. Обычно установка несъемного лингвального ретейнера влечет за собой блокирование физиологической подвижности зубов вследствие передачи усилий.

Ретейнеры из псевдоупругого нитинола фиксируют зубы в нужном положении и предотвращают их нежелательное перемещение, одновременно позволяя зубам двигаться под воздействием физиологических нагрузок. Кроме того, псевдоэластичность нитинола исключает возможность перекручивания ретейнера.

**Электрохимическое полирование**

Минимизирует шероховатость материала. Поверхность изготавливаемых по методу CAD/CAM ретейнеров препятствует аккумуляции бактериального налета, что способствует оптимальной гигиене полости рта. Кроме того, электрохимическая полировка повышает коррозионную устойчивость материала, благодаря чему ретейнеры из нитинола отличаются максимальной долговечностью.

**Максимальный комфорт для пациента**

Благодаря максимальной точности посадки изготавливаемые по ме-

тоду CAD/CAM ретейнеры плотно прилегают к зубам. В результате области фиксации получаются очень плоскими, что заметно увеличивает комфорт пациента. Клиническое применение ретейнеров Memotain на протяжении двух с лишним лет дало многообещаю-

щие результаты. Осложнения наблюдаются крайне редко, а пациенты сообщают о значительном преимуществе этих ретейнеров по сравнению с традиционными устройствами с точки зрения удобства ношения и качества гигиены полости рта.

39-й Московский международный стоматологический форум и выставка

# Дентал Салон

## 18-21 апреля 2016

Москва, Крокус Экспо  
павильон 2, залы 7, 8  
Проезд: м. "Мякинино"

На правах рекламы

[www.dental-expo.com](http://www.dental-expo.com)

Устроитель:

Стратегический партнер:

Спонсор выставки:

Спонсор выставки:

Генеральный информационный партнер:



# Максимально эффективное использование ручных файлов: новый взгляд на старую, но все еще развивающуюся технологию

Ричард Маунс, США

Несмотря на то что вращающиеся никель-титановые (RNT) инструменты давно и повсеместно применяются для расширения корневых каналов, краеугольным камнем эндодонтии остаются ручные файлы. Можно смело говорить о том, что правильное первичное прохождение канала и создание «ковровой дорожки» – ключевые факторы долгосрочного успеха лечения наряду с адекватной медикаментозной обработкой, препарированием канала, герметизацией коронковой трети и т.п. Другими словами, невозможно добиться оптимального очищения и формирования канала с помощью RNT-файлов без его прохождения ручным файлом и создания «ковровой дорожки» после обеспечения прямого доступа и удаления треугольника дентина.

Настоящая статья предназначена прежде всего для стоматологов-терапевтов. Она посвящена стальным (и в меньшей степени титановым) ручным файлам, принципу их реципрокного движения и клиническому применению этих инструментов. Поскольку целью было создание скорее практического пособия, нежели обзора литературы, читатель не найдет здесь большого числа ссылок. Эндодонтистам предлагается сравнить применяемые ими методы и методы, описанные ниже. Внимание к системам файлов Mani обусловлено тем, что именно эти инструменты автор использует в своей повседневной практике. Для сравнения приводятся данные об эквивалентных файлах других систем.

Варианты конструкции, методики применения, материалы и методы изготовления ручных файлов исчисляются сотнями. Недавнее внедрение многоосных фрезеро-машинных станков имело важные клинические последствия в первую очередь с точки зрения гибкости и режущей способности файлов. Ввиду невероятного разнообразия конструкций и характеристик невозможно охватить особенности, клиническое применение и ограничения всех имеющихся на рынке файлов. Обсуждение пульпоэкстракторов и метода сбалансированных сил также выходит за рамки этой статьи.

## Введение: ценность невидимого измерения

Ручные файлы позволяют «ощущать» те невидимые особенности анатомии корневого канала, которые не могут выявить рентгенограммы. В частности, благодаря сопротивлению ручного файла при продвижении к апексу стоматолог может тактильно оценить степень изгиба канала и его облитерации, длину канала, анатомию малого апикального отверстия и наличие ятрогенных осложнений. Лишь конусно-лучевая компьютерная томография (КЛКТ) способна дать информацию, близкую к той, которую стоматолог получает тактильно при использовании ручного файла (Planmeca).

Подобная тактильная информация позволяет определить стратегию лечения до начала формирования каналов. Степень эффективности применения RNT-инструментов напрямую зависит от того, насколько хорошо стоматолог изучит анатомию канала с помощью ручных файлов. Введение RNT-файла вглубь канала без адекватного прохождения последнего и создания «ковровой дорожки» не сулит ничего, кроме поломки инструмента, переноса канала и его несостоятельного очищения и формирования.

## Применение, специализация и общие принципы использования ручных файлов

Ручные файлы отличаются друг от друга следующими параметрами (помимо других характеристик):

1. Материал (углеродистая сталь, нержавеющая сталь, RNT-сплав, а также ряд других менее распространенных материалов).
2. Конусность (конусность 0,02, переменная конусность, большая конусность).
3. Исходная форма поперечного сечения заготовки (треугольная, квадратная, ромбическая и т.п.).
4. Форма поперечного сечения готового инструмента
5. Коррозионная стойкость.
6. Конструкция и материал рукоятки.
7. Размер кончика (конкретного инструмента).
8. Диапазон размеров кончика в рамках одной системы файлов.
9. Метод формирования режущих желобков (скручивание, фрезерование, иные методы).
10. Конструкция кончика (активный, неактивный, частично режущий).
11. Предназначение файла для реципрокного движения, вращения по часовой и против часовой стрелки (К-файлы), полного вращения (К-римеры) или возвратно-поступательного движения (Н-файлы).
12. Угол наклона желобков, главный передний угол, угол резания (если отличается от главного переднего угла), количество желобков (а также их ширина и глубина).
13. Возможное изменение угла резания по длине файла.
14. Линейная длина режущих желобков.
15. Помимо перечисленного ручные файлы могут быть жесткими или гибкими, агрессивно и менее агрессивно режущими, финишными или формирующими, а также различаться по многим другим параметрам.

## Принципы максимизации эффективности ручных файлов

Применение ручных файлов основано на нескольких универсальных постулатах:

- Оптимальная визуализация в ходе обеспечения доступа, в идеале – с помощью хирургического микроскопа (Zeiss, Global Surgical).
- Оптимальная рентгенологическая оценка зуба перед обеспечением доступа, включая, если необходимо, визуализацию с помощью КЛКТ. В отсутствие последней рекомендуется получить две, оптимально – три рентгенограммы под разными углами, позволяющие максимально полно визуализировать анатомию корневых каналов.
- Обеспечение прямого доступа в канал.
- Удаление треугольника дентина перед введением ручного файла.
- Обильная медикаментозная обработка на всех этапах процедуры, в частности – для удаления дентинной стружки из полости доступа перед введением ручного файла.
- Предварительная оценка предполагаемой истинной рабочей длины, окончательной конусности канала и диаметра апекса.
- Изогнутые файлы эффективнее проходят изогнутые каналы, нежели прямые инструменты. Щипцы EndoBender (Axis/Sybron) отлично подходят для того, чтобы придать ручному файлу необходимый из-

гиб. Как правило, в случае переноса канала и наличия уступов на его стенках целесообразно придать 3–5 мм апикальной части файла сильный изгиб. Отнюдь не исключением, но правилом является многократное введение изогнутых ручных файлов для преодоления препятствий в закупоренных или перенесенных каналах (особенно при наличии уступов на стенках). В отсутствие переноса канала (канал интактен и легко проходим) стоматолог может придать файлу нужный изгиб с помощью пальцев, без использования щипцов EndoBender.

- Перед применением RNT-инструментов каналы обязательно надо проходить с помощью ручных файлов. Даже если клиницист использует RNT-инструмент для создания «ковровой дорожки» (PathFile, Dentsply Tulsa или Pre-Shapers, SpecializedEndo), канал все равно необходимо пройти с помощью ручного файла, чтобы убедиться в его проходности. Выбор инструмента – ручного или вращающегося – для создания «ковровой дорожки» зависит от предпочтений клинициста.
- По мнению автора, ручные файлы являются одноразовыми инструментами, поскольку в процессе работы они быстро теряют остроту.
- Использование RNT-ручных файлов является вопросом личных предпочтений. В то время как одним стоматологам нравятся гибкость и память формы, свойствен-

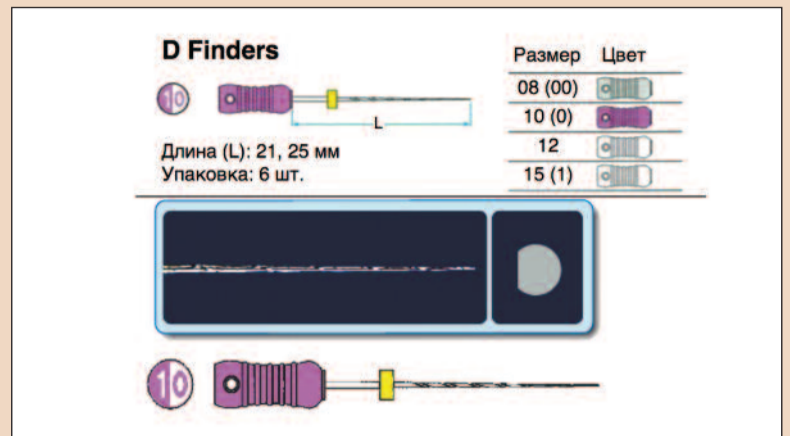


Рис. 1. Файлы Mani D Finders (изображения предоставлены доктором Ричардом Маунсом).

ные инструментам из этого сплава, другие не в восторге от этих их свойств. Следует отметить, что существуют ручные файлы с так называемой контролируемой памятью формы; термомеханическая обработка инструментов запатентованным методом приводит к тому, что файлы утрачивают память формы, сохраняя при этом гибкость.

- Принципы препарирования корневых каналов должны соблюдаться вне зависимости от методов, используемых для их реализации (расширения канала с помощью ручных файлов, RNT-файлов или сочетания этих инструментов). Этими принципами являются:

- сохранение исходного расположения канала (только его расширение);
- сохранение исходного положения и размера малого апикального сужения (МС);

- формирование конического канала, сужающегося от устья к апексу;
- придание апикальной части канала конусности, которая оптимизирует гидравлические процессы при медикаментозной обработке и obturации, но не вызывает ятрогенные проблемы (перфорации, перенос канала, чрезмерное удаление дентина) и не создает риск вертикального перелома корня в долгосрочной перспективе.

## Общая классификация ручных файлов

Файлы, предназначенные главным образом для первичного прохождения корневых каналов

Для прохождения облитерированных каналов необходимы жесткие ручные файлы. Инструменты Mani D Finder – яркие представите-

Каналорасширители, Файлы	Каналорасширители	К-файлы	Н-файлы
	Размер Цвет	Размер Цвет	Размер Цвет
Каналорасширители	*06 (000)	35 (5)	80 (12)
К-файлы	08 (00)	40 (6)	90 (13)
Н-файлы	10 (0)	45 (7)	100 (14)
	15 (1)	50 (8)	110 (15)
	20 (2)	55 (9)	120 (16)
	25 (3)	60 (10)	130 (17)
	30 (4)	70 (11)	140 (18)
Длина (L): 18, 21, 25, 28, 31 мм Упаковка: 6 шт.	Наборы: 15 (1) – 40 (6) 45 (7) – 80 (12) 90 (13) – 140 (18)		*Только каналорасширители и К-файлы.

Рис. 2. К-файлы, Н-файлы и каналорасширители Mani.

Файлы Flexile	Файлы Medium Flexile
Размер Цвет	Размер Цвет
15 (1)	12
20 (2)	17
25 (3)	22
30 (4)	27
35 (5)	32
40 (6)	37
Наборы: 15 (1) – 40 (6)	Наборы: 12–37

Рис. 3. Файлы Mani Flexile.

Файлы RT	Размер Цвет	Размер Цвет	Размер Цвет
30	15 (1)	35 (5)	55 (9)
	20 (2)	40 (6)	60 (10)
	25 (3)	45 (7)	70 (11)
	30 (4)	50 (8)	80 (12)
Длина (L): 21, 25, 28, 31 мм Упаковка: 6 шт. Размер: а – 6 шт. одного размера; б – наборы 15 (1) ~ 40 (6), 45 (7) ~ 80 (12)			

□ (Соотношение сторон) 1:2 □ (Соотношение сторон) 1:3

Рис. 4. Файлы Mani RT.

Файлы SEC O	Размер Цвет	Размер Цвет	Размер Цвет
Тип К	*08 (00)	30 (4)	55 (9)
Тип Н	10 (0)	35 (5)	60 (10)
	15 (1)	40 (6)	70 (11)
	20 (2)	45 (7)	80 (12)
	25 (3)	50 (8)	
Длина (L): 21, 25 мм Упаковка: 6 шт. Размер: 6 шт. одного размера			*Только тип К

Рис. 5. К-файлы и Н-файлы Mani SEC O.



ли этого класса файлов; они особенно полезны при первом прохождении облитерированных каналов. Файлы D Finder имеют D-образное поперечное сечение. Чтобы облегчить введение инструментов в ка-

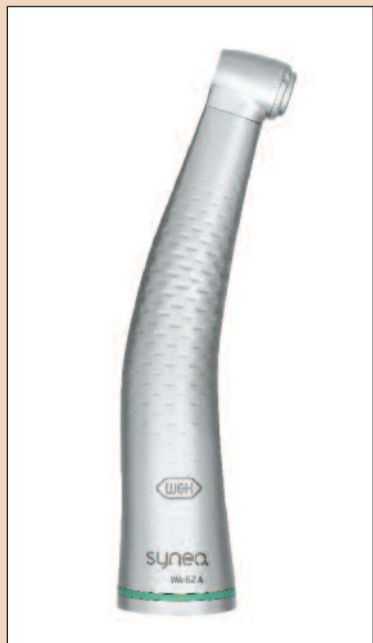

Рис. 6. Реципрокный наконечник Synea W&H WA-62.

нал, некоторые жесткие файлы изготавливают из углеродистой стали или оснащают кончиком нетипичного размера. Жесткость файла может быть связана с его конструкцией (Mani D Finder), использованием углеродистой стали и/или сочетанием этого материала и модифицированной конструкции инструмента (Pathfinder CS, Axis/SybronEndo); рис. 1.

#### К-файлы

Обычно К-файлы имеют треугольное или прямоугольное поперечное сечение и большее число витков, чем К-римеры. К-файлы Mani имеют 4 грани. В целом К-файлы – наиболее «универсальные» ручные инструменты с самым широким спектром клинических показаний к применению.

К-файлы не столь гибки, как ручные инструменты, сконструированные специально для максимизации гибкости (например, рассматриваемые ниже файлы Mani Flexible), или RNT-файлы. К-файлы предназначены для вращения по часовой и против часовой стрелки, но могут использоваться и при реципрокном движении (как описано далее). Угол между режущими желобками и продольной осью К-файла обычно составляет от 25 до 40°. Еще одним примером инструментов этого класса являются К-файлы Lexicon (Dentsply Tulsa).

#### К-римеры

К-римеры Mani отличаются от К-файлов этой же марки наличием трех граней и меньшего числа желобков. Каналорасширители меньшего размера обычно имеют квадратное поперечное сечение, а более крупные инструменты – треугольное. Угол между режущими желобками и продольной осью каналорасширителя обычно составляет 10–30°.

В отличие от К-файлов каналорасширители рассчитаны на полное вращение. При этом риск переноса канала ниже, чем при вращении по и против часовой стрелки, характерном для К-файлов.

Выбор К-римера или К-файла зависит от личных предпочтений клинициста. И те и другие следует вращать против часовой стрелки с особой осторожностью, поскольку это движение связано с риском поломки инструмента. Еще один пример инструментов этого класса – К-римеры Lexicon (Dentsply Tulsa), имеющие треугольное сечение.

#### Н-файлы (файлы Хедстрема)

Н-файлы (и Н-файлы Mani в том числе) отличаются наличием вы-

соченных конических спиралей. Они предназначены для выполнения возвратно-поступательных движений при «черновом» удалении содержимого коронковой 1/3 канала и проведении повторного эндодонтического лечения. Следует избегать вращения Н-файлов, поскольку оно легко приводит к поломке этих инструментов. Угол между режущими желобками и продольной осью Н-файла, как правило, составляет от 60 до 65°.

Не рекомендуется использовать Н-файлы вблизи МС. Применение такого инструмента в области МС и за ним может привести не только к переносу малого апикального сужения, но и обильному апикальному кровотечению (рис. 2).

#### Ручные файлы с более выраженной и переменной конусностью

Файлы Mani Flare имеют большую конусность, чем обычные ручные файлы – 0,05, а не 0,02. Их используют стоматологи, предпочитающие препарировать каналы исключительно вручную; эти инструменты имеют и ряд более узких применений – например, с их помощью проверяют конусность канала перед припасовкой гуттаперчевого шпифта.

Более выраженной конусностью отличаются и RNT-ручные файлы GT. Ручные RNT-файлы ProFile 0.04 имеют конусность 0,04 и широкий диапазон размеров кончика. Ручные формирующие и финишные файлы

ProTaper Universal отличаются переменной конусностью (конструкции ProTaper) и большим разнообразием длин (все перечисленные инструменты выпускает компания Dentsply Tulsa).

#### Гибкие файлы

Гибкие файлы Mani Flexible имеют треугольное поперечное сечение. Файлы с таким сечением обладают большей гибкостью, чем инструменты с квадратной формой поперечного сечения. Как правило, гибкие ручные файлы из нержавеющей стали используются для прохождения «беспроblemных» корневых каналов. Выбор гибких стальных файлов или же RNT-руч-

ных инструментов – вопрос личных предпочтений стоматолога (рис. 3).

К этому же классу инструментов относятся файлы Lexicon FlexSSK (Dentsply Tulsa). Они выпускаются и средних размеров (12, 17, 22 и т.д.).

#### Файлы с агрессивно режущими кромками

Файлы Mani RT отличаются поперечным сечением в форме параллелограмма и режущим углом 71°, которые придают этим инструментам

→ DT стр. 6

Реклама



## Эффективность 3D\_

### Механическая очистка в тяжело доступных областях корневых каналов









Овальные каналы, ответвления каналов,  
С тип и 8 тип каналов, перешейки каналов.

www.fkgdental.ru

FKG Dentaire SA  
www.fkg.ch



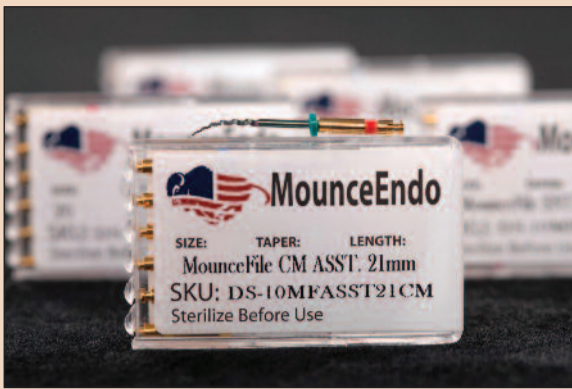

Рис. 7. RNT-файлы MounceFile Controlled Memory.

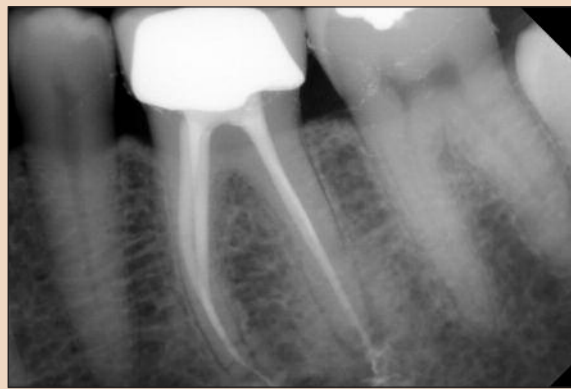

Рис. 8. Результаты лечения с использованием реципрокного движения и файлов MounceFile Controlled Memory.

← DT стр. 5

более высокую режущую активность, чем свойственна многим упоминаемым в настоящей статье файлам. Файлы RT предназначены прежде всего для стоматологов, предпочитающих полностью препарировать каналы с помощью ручных инструментов (рис. 4).

### RNT-файлы

Ручные файлы GT (из RNT-сплава) имеют разную конусность и размер кончика (Dentsply Tulsa). Файлы Lexicon FlexNTK также изготавливаются из RNT-сплава и выпускаются с кончиками разных размеров при постоянной конусности. Как уже было отмечено, выбор гибкого файла из нержавеющей стали или RNT-ручного файла является вопросом личных предпочтений клинициста.

### К-файлы, Н-файлы и каналорасширители среднего размера

Компания Mani выпускает К-файлы, Н-файлы и стальные каналорасширители среднего размера (12, 17, 22, 27 и тд). Ручные инструменты Pro-File Series 29 Stainless Steel 0.02 отличаются последовательным, 29% увеличением размера кончика файлов при общей для всех инструментов системе конусности 0.02. Использование инструментов среднего размера позволяет избежать существенного увеличения диаметра кончика при переходе к инструменту большего размера, особенно заметного в случае ручных файлов №10 и №15 (когда увеличение размера составляет 50%).

### Файлы с безопасным кончиком и реципрокное движение

В систему Mani SEC O входят Н- и К-файлы. Обе модификации имеют

«безопасный», т.е. неактивный кончик. К-файл Mani SEC O идеально подходит для реципрокного движения. Н-файлы SEC O (и вообще файлы Хедстрема) для реципрокного движения не предназначены (рис. 5, 6).

Реципрокное движение представляет собой очень безопасную технику применения эндодонтических инструментов, при которой стоматолог может использовать реципрокный наконечник, воспроизводящий движение руки. В клинической практике реципрокное движение используют после прохождения канала на истинную рабочую длину (TWL), и первым используют файл, плотно входящий в канал на уровне TWL. В контексте настоящей статьи термины TWL и MC являются синонимами. Реципрокное движение используют для экономии времени, снижения усталости и подготовки пространства канала для последую-

щего введения в него RNT-инструментов с минимальным напряжением кручения (создания «ковровой дорожки»).

Реципрокное движение безопасно по самой своей природе. При надлежащем применении данной техники сломать ручной файл весьма затруднительно. Поломки инструментов или ятрогенные осложнения обычно возникают при неправильном введении файла (заметно дальше MC), выборе неподходящего для реципрокного движения инструмента (Н-файла) и/или существенном превышении рекомендуемой скорости вращения.

Реципрокные наконечники для ручных файлов имеют E-образное крепление и могут развивать скорость вращения 900 об/мин, например, с помощью эндодонтического мотора с редуктором 18:1.

Ручной файл оставляют в канале на уровне TWL и устанавливают над ним реципрокный наконечник (файл вставляется в головку наконечника и удерживается там во время вращения). Наконечник поворачивает файл по часовой и против часовой стрелки – например, на 30° в каждую сторону. В отличие от техники работы RNT-файлами реципрокное движение не предполагает вращение инструмента на полные 360°. Различные реципрокные наконечники могут иметь разные углы поворота и даже обеспечивать вертикальное колебание инструмента.

В качестве примера реципрокного наконечника с 30° углом поворота в обе стороны можно назвать Synea W&H-62A (MounceEndo). Система для препарирования корневых каналов Wave One (Dentsply Tulsa) предполагает реципрокное движение инструментов.

Рассмотрим пример клинического применения К-файла SEC O. К-файл SEC O вводят на TWL, размещают над ним наконечник и выполняют реципрокное движение инструмента описанным способом. Файл вращают 15–30 с, перемещая его вглубь канала и наружу с амплитудой 1–3 мм. По мере расширения канала сцепление инструмента с дентинными стенками ослабевает.

Если, например, К-файл SEC O №08 является первым по размеру инструментом, который плотно входит в канал на TWL, его и используют первым. Затем в расширенный с помощью К-файла SEC O №08 канал можно ввести (также на TWL) К-файл SEC O №10. После цикла реципрокного движения этого инструмента появляется возможность ввести на TWL К-файл SEC O №15. Канал, расширенный до размера ручного файла №15 или №20, готов к дальнейшему формированию с помощью RNT-инструментов.

Помимо создания «ковровой дорожки» данный метод также чрезвычайно полезен для предварительного расширения облитерированных каналов, в особенности канала MB2 моляров верхней челюсти. Обойдя ручным файлом уступ в канале, инструмент оставляют на месте и далее используют описанный метод реципрокного движения.

Не рекомендуется устанавливать ручной файл в реципрокный наконечник и затем пытаться продвинуть его в направлении апекса в процессе вращения. Хотя иногда это удастся, подобный подход чреват увеличением уступов, переносом канала и поломкой инструмента.

### «Ковровая дорожка» и начальный этап формирования канала с помощью RNT-инструментов

При препарировании каналов с помощью RNT-файлов применяют технику «crown down», «step back» или сочетание этих двух методов. Хотя всестороннее обсуждение стратегий препарирования с помо-

щью RNT-инструментов выходит за рамки настоящей статьи, стоит заметить, что первичное удаление ограничивающего продвижение инструментов дентина в точке наибольшего изгиба канала (особенно в сложных клинических случаях) необходимо для минимизации риска последующих ятрогенных проблем. Осторожность еще никому не мешала. Если стоматолог (сразу после создания «ковровой дорожки») с чрезмерным усилием вводит RNT-инструмент неправильной конусности или с неверно выбранным размером кончика в область сильного искривления канала, возникает большой риск поломки файла. По сути в подобной клинической ситуации техника «crown down» в чистом виде может быть противопоказана.

Упомянутый наибольший изгиб чаще всего встречается в области средней 1/3 или на стыке средней и апикальной 1/3 канала. С клинической точки зрения, при сложных, мультипланарных изгибах после создания «ковровой дорожки» (с помощью любых инструментов) следует использовать RNT-файл относительно малой конусности и с малым размером кончика (например, файл 0.02/20, 0.03/20 или 0.04/20 MounceFile CM – с контролируемой памятью формы): такой подход может минимизировать риск поломки инструмента. Этот риск минимизируется и за счет удаления дентина в области изгиба с помощью упомянутых файлов (рис. 7, 8).


Альтернативно стоматолог может обеспечить сопоставимое расширение канала в области изгиба не с помощью инструмента MounceFile, а, например, с помощью файла Twisted File 0.04/25 (Axis/Sybron) или RNT-файла сходного размера.

В настоящей статье, предназначенной для стоматологов-терапевтов, были описаны основные характеристики ручных файлов, их клиническое применение, реципрокное движение и создание «ковровой дорожки» в контексте первых этапов препарирования. Основное внимание было уделено интерпретации тактильного ощущения и предотвращению ятрогенных проблем. Автор с нетерпением ждет откликов. DT

### От редакции

Статья была впервые опубликована в журнале ROOT №1, 2013.

### Информация об авторе



**Доктор Ричард Маунс (Richard Mounce)** – работает эндодонтистом в г. Рапид-Сити (Южная Дакота). Является владельцем компании MounceEndo LLC и компании по поставке эндодонтических товаров, занимающейся маркетингом RNT-инструментов MounceFile Controlled Memory® и Standard Nickel Titanium (SNT). Компания MounceEndo – авторизованный дилер товаров Mani Inc. и реципрокных наконечников W&H в США. Связаться с доктором Маунсом можно по электронной почте: RichardMounce@MounceEndo.com, а также через сайт MounceEndo.com и twitter: @MounceEndo.

Реклама

## Второй Глобальный Эстетический Конгресс

для ортопедов, терапевтов, зубных техников

2016

СЕНТЯБРЬ 3-4

Россия. Москва.  
Гостиница «Рэдиссон Ройал»  
(гостиница «Украина»)

**Флорин Кофар**  
Эмоциональная архитектура красоты в дизайне улыбки

**Саша Хейн**  
Биоимитация: синтез науки и искусства

**Моналдо Сарачинелли**  
Виниры. Протокол шаг за шагом

**Стефан Куби**  
Лечение зубов в эстетически значимой зоне: практические методики и достижение воспроизводимых результатов

**Лазар Дан**  
Реставрация передних зубов композитом: текстура поверхности  
Восстановление проксимальной поверхности зубов композитом в переднем и боковом отделах

**Мурад Ахундов**  
Легкий путь художественной реставрации жевательных зубов

**Гаэтано Паолоне**  
Секреты изготовления адгезивных реставраций

Места ограничены.

Регистрация и оплата производится заранее.

+7 499 755 26 06  
+7 985 359 359 4

info@aurumacademy.org  
aurumbrain@gmail.com

Стоимость участия в Конгрессе:

с января до 1 марта – 18 000 руб.	с 2 апреля до 5 мая – 30 000 руб.
с 2 марта до 1 апреля – 25 000 руб.	с 6 мая до 1 сентября – 35 000 руб.

Генеральный спонсор:

Золотой спонсор:

Официальные спонсоры:

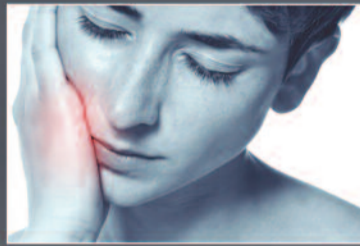Информационная поддержка:



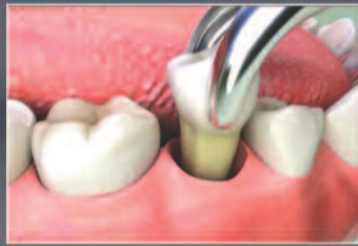# Основные показания к применению препарата Кетонал® в стоматологии

Болевой синдром, в том числе слабый, умеренный и выраженный

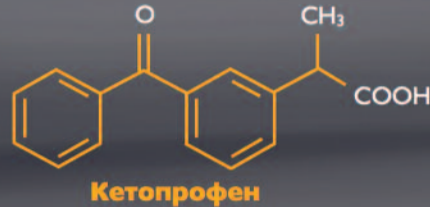
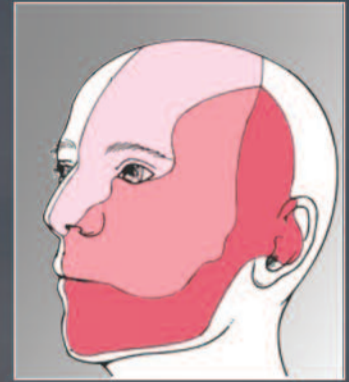
Зубная боль



Посттравматический и послеоперационный болевой синдром\*



Болевой синдром: слабый, умеренный и выраженный при миалгии, невралгии, посттравматический и послеоперационный болевой синдром, в том числе сопровождающийся воспалением и повышением температуры



- Выраженный обезболивающий эффект<sup>1</sup>
- Быстрота наступления обезболивающего действия<sup>2,3</sup>
- Противовоспалительное и жаропонижающее действие<sup>4</sup>
- Возможность использования 1 раз в сутки<sup>4</sup>
- Длительное терапевтическое действие при однократном приеме<sup>4</sup>
- Возможность длительного использования<sup>4</sup>

Биодоступность



Начало наступления эффекта



Выраженное анальгетическое действие через



Стабильный анальгетический эффект



Длительность действия



Максимальная суточная доза



## Схема применения препарата Кетонал®

В зависимости от выраженности болевого синдрома и воспаления Кетонал® 100 мг в таблетках, покрытых пленочной оболочкой, назначают внутрь по 1 таблетке однократно в сутки или Кетонал® капсулы 50 мг 1–2 раза в сутки.

При послеоперационном болевом синдроме возможно использование Кетонал® раствор 100 мг внутримышечно однократно с дальнейшим переходом на пероральный прием Кетонал® 100 мг в таблетках, покрытых пленочной оболочкой, или Кетонал® капсулы 50 мг до полного купирования болевого синдрома без ограничений по длительности приема.

## Болевой синдром, в том числе слабый, умеренный и выраженный:

- зубная боль
- посттравматический и послеоперационный болевой синдром

Показаны:  
Кетонал® капсулы 50 мг  
Кетонал® таблетки 100 мг  
Кетонал® ампулы 100 мг

## Болевой синдром: слабый, умеренный и выраженный при миалгии, невралгии, посттравматический и послеоперационный болевой синдром, в том числе сопровождающийся воспалением и повышением температуры

Показаны:  
Кетонал® ампулы 100 мг  
Кетонал® ДУО 150 мг

\* Для Кетонал® Дуо

\*\* Для пероральных форм Кетонал®

1. Барден Д. и др. Однократные пероральные дозы кетопрофена и декскетопрофена в лечении послеоперационной боли у взрослых. Сист. Кохрейн. Обзор. 2009; 7 (4): CD007355.  
2. Самигулина Л.И. Фармакоэпидемиологический анализ амбулаторных назначений НПВС в хирургической стоматологии. Фундаментальные исследования. 2012; 4.  
3. Камчатнов П.Р., Чугунов А.В. и соавт. Пациент с болью в спине: возможности терапии. Нервно-мышечные болезни. 2013; 2.  
4. Инструкция по медицинскому применению препарата Кетонал® 100 мг, покрытые пленочной оболочкой.  
5. Сарци-Путтани П., Алтеци Ф. и др. Боль и кетопрофен: роль кетопрофена в клинической практике. РМЖ. 2012; 5.  
6. В лечении послеоперационного болевого синдрома.

# КЕТОНАЛ®

КЕТОПРОФЕН

боль

воспаление

отёк

**Кетонал® – контроль над болью и воспалением с первых минут лечения<sup>1,9</sup>**

ТОРГОВОЕ НАИМЕНОВАНИЕ: Кетонал®, Кетонал® ДУО. МЕЖДУНАРОДНОЕ НЕПАТЕНТОВАННОЕ НАЗВАНИЕ: кетопрофен.

**ПОКАЗАНИЯ К ПРИМЕНЕНИЮ:** Симптоматическая терапия болезненных и воспалительных процессов различного происхождения, в том числе воспалительные и дегенеративные заболевания опорно-двигательного аппарата: ревматоидный артрит; ревматоидный периазит; серонегативные артриты; анкилозирующий спондилоартрит – болезнь Бехтерева, псоритический артрит, реактивный артрит (синдром Рейтера); подагра<sup>1</sup>, псевдоподагра<sup>1</sup>; остеоартроз; болевой синдром: слабый, умеренный и выраженный при головной боли<sup>1</sup>, мигрени<sup>1</sup>, тендините, бурсите, миалгии, невралгии, радикулите, посттравматический болевой синдром, послеоперационный болевой синдром<sup>1</sup>, посттравматический и послеоперационный болевой синдром, сопровождающийся воспалением и повышением температуры<sup>1</sup>; болевой синдром при онкологических заболеваниях<sup>1</sup>; альгодисменорея<sup>1</sup>, воспалительные процессы органов малого таза, в том числе андексит<sup>1</sup>; зубная боль<sup>1</sup>.

**СПОСОБ ПРИМЕНЕНИЯ И ДОЗЫ.** Зависит от формы выпуска и способа введения. Для снижения частоты нежелательных реакций рекомендуется использовать минимальную эффективную дозу препарата. Максимальная суточная доза составляет 200 мг.

**ПРОТИВОПОКАЗАНИЯ:** Гиперчувствительность к кетопрофену или другим компонентам препарата, а также салицилатам или другим нестероидным противовоспалительным препаратам; полное и неполное сочетание бронхиальной астмы, рецидивирующего полипоза слизистой оболочки носа и околоносовых пазух и непереносимости ацетилсалициловой кислоты и других нестероидных противовоспалительных препаратов (НПВП) (в том числе в анамнезе); язвенная болезнь желудка или двенадцатиперстной кишки в стадии обострения<sup>1</sup>; язвенный колит<sup>1</sup>; болезнь Крона в фазе обострения<sup>1</sup>; воспалительные заболевания кишечника в стадии обострения<sup>1</sup>; гемофилия и другие нарушения свертываемости крови<sup>1</sup>; детский возраст (до 15 лет); тяжелая почечная недостаточность<sup>1</sup>; тяжелая почечная недостаточность (клиренс креатинина (КК) менее 30 мл/мин)<sup>1</sup>; прогрессирующая почечная недостаточность<sup>1</sup>; некомпенсированная сердечная недостаточность<sup>1</sup>; послеоперационный период после аортокоронарного шунтирования<sup>1</sup>; желудочно-кишечные, цереброваскулярные и другие кровотечения (или подозрение на кровоточивость); хроническая диспепсия<sup>1</sup>; III триместр беременности; диспепсия<sup>1</sup>; период лактации<sup>1</sup>; дефицит лактазы<sup>1</sup>; непереносимость лактозы<sup>1</sup>; глюкозо-галактозная мальабсорбция<sup>1</sup>; подтвержденная гиперкалиемия<sup>1</sup>. Для Кетонал® крем/гель также: Гиперчувствительность к тиапрофеновой кислоте, фенофибрату, блокаторам УФ-лучей, отдушкам; указание в анамнезе на приступы бронхиальной астмы после применения НПВП и салицилатов; нарушение целостности кожных покровов (экзема, мокнувший дерматит, открытая или инфицированная рана); реакции фоточувствительности в анамнезе, воздействие солнечного света в том числе на открытые участки кожи; ультрафиолетовое облучение в солярии на протяжении всего периода лечения и еще 2 недели после прекращения лечения препаратом.

**С ОСТОРОЖНОСТЬЮ:** Кетонал® крем/гель: Нарушение функции печени и/или почек, эрозивно-язвенное поражение желудочно-кишечного тракта, заболевания крови, бронхиальная астма, хроническая сердечная недостаточность, Кетонал® ДУО: бронхиальная астма в анамнезе; клинически выраженное сердечно-сосудистое заболевание; дислипидемия; прогрессирующие заболевания печени, гипербилирубинемия, алкогольный цирроз печени; почечная недостаточность (КК 30–60 мл/мин); хроническая сердечная недостаточность; артериальная гипертензия; заболевания крови; дегидратация; сахарный диабет; анамnestические данные о развитии язвенного поражения желудочно-кишечного тракта; курение; сопутствующая терапия антикоагулянтами, антиагрегантами, глюкокортикостероидами, селективными ингибиторами обратного захвата серотонина; длительное применение НПВП; наличие инфекции *Helicobacter rubri*; печеночная недостаточность, пожилой возраст.

**ПРИМЕНЕНИЕ ПРИ БЕРЕМЕННОСТИ И В ПЕРИОД ЛАКТАЦИИ:** Кетонал® крем/гель: может быть использован в первом и втором триместрах беременности после консультации с врачом, если ожидаемая польза для матери превосходит возможный риск для плода. Применение Кетонал® крем/гель во время грудного вскармливания не рекомендуется. Кетонал® ДУО: Назначать препарат беременным женщинам в I и II триместрах беременности возможно только в случае, когда преимущества для матери оправдывают возможный риск для плода. На сегодняшний момент отсутствуют данные о выделении кетопрофена в грудное молоко, поэтому при необходимости назначения кетопрофена кормящей матери, следует решить вопрос о прекращении грудного вскармливания.

**ПОБОЧНОЕ ДЕЙСТВИЕ:** Бессонница, депрессия, астения (только для ампул); тошнота, рвота, диспепсия, боль в животе, НПВП-гастропатия. Для Кетонал® крем/гель: эритема, зуд, жжение, экзема, транзиторный дерматит легкой степени тяжести.

**ОСОБЫЕ УКАЗАНИЯ:** Кетонал® крем/гель: Необходимо избегать попадания геля в глаза, на кожу вокруг глаз, слизистые оболочки. При появлении каких-либо побочных эффектов необходимо прекратить применение препарата и обратиться к врачу. Если вы забыли нанести гель, нанесите его в то время, когда должна быть нанесена следующая доза, но не удваивайте его. Не применять в виде окклюзионных повязок. Кетонал® ДУО: Не следует сочетать прием кетопрофена с приемом других НПВП или ингибиторов ЦОГ-2. При длительном применении НПВП необходимо периодически оценивать клинический анализ крови, контролировать функцию почек и печени, в особенности у пациентов пожилого возраста (старше 65 лет), проводить анализ мочи на скрытую кровь. При возникновении нарушений со стороны органов зрения лечение следует незамедлительно прекратить. Использование препарата должно быть прекращено перед большим хирургическим вмешательством. При управлении транспортными средствами и занятиях другими потенциально опасными видами деятельности, требующими повышенной концентрации внимания и скорости психомоторных реакций, необходимо соблюдать осторожность.

<sup>1</sup> Для Кетонал® крем/гель.  
<sup>2</sup> Для инъекций и пероральных форм Кетонал®.  
<sup>3</sup> Для Кетонал® раствор для инъекций, Кетонал® таб 100 мг.  
<sup>4</sup> Для Кетонал® раствор для инъекций.  
<sup>5</sup> Для Кетонал® ДУО, Кетонал® раствор для инъекций, Кетонал® таб 100 мг.  
<sup>6</sup> Для Кетонал® таб 100 мг.  
<sup>9</sup> Для Кетонал® таб 100 мг, Кетонал® ДУО.  
<sup>9</sup> Для Кетонал® таб 100 мг, Кетонал® раствор для инъекций.  
<sup>9</sup> Только для препарата Кетонал® раствор для инъекций.

Литература: 1. Пекоский В. Ю. и др. Применение нестероидного противовоспалительного препарата Кетонал® (кетопрофен) в условиях долгосрочного этапа. 2004; Вестник интенсивной терапии; 2. 44–45 Исследование показало начало обезболивающего эффекта при в/м введении препарата Кетонал® в группах: для дозы 100 мг – 12,2 + 2,6 мин (n = 28); для дозы 200 мг – 8,2 + 2,2 мин (n = 69).

125315, Москва, Ленинградский проспект, д. 72, корп. 3, ЗАО «Сандоз», тел.: +7 (495) 660-75-09, www.sandoz.ru  
П№013942/01, ЛСР-008841/08, П№013942/06, П№013942/04, П№013942/03, П№013942/05, ЛСР-010502/08



Материал предназначен для медицинских (фармацевтических) работников.  
Реклама RU1510397931

ПЕРЕД НАЗНАЧЕНИЕМ ПРЕПАРАТА, ПОЖАЛУЙСТА, ОЗНАКОМЬТЕСЬ С ПОЛНОЙ ИНСТРУКЦИЕЙ



# Биологически активные материалы для проактивного стоматологического лечения

Джон К. Комайси, США

Применение композитных материалов и адгезивов при реставрации зубов давно стало стандартом лечения в США и Канаде. Сегодня на рынке представлено более 80 разных бондинговых систем. Стоматологи были свидетелями появления нескольких поколений этих систем, разработчики которых стремились «упростить» процесс адгезивной фиксации. Однако при устранении одних проблем возникали другие.

Реклама

Согласно обширной литературе «прочность связи, обеспечиваемая современными адгезивами непосредственно в момент фиксации, достаточно высока, однако со временем она значительно снижается». Гидрофильность требующих протравливания и самопротравливающих адгезивов, являющаяся весьма полезной при формировании связи с дентином, оборачивается значительным недостатком в долгосрочной перспективе.

Именно гидрофильность упрощенных адгезивных систем в сочетании с техническими ошибками стоматолога становится причиной утраты реставраций. Об этой проблеме неоднократно писали Tau, Carvalho, Pashley и соавт. Они сообщают, что такие адгезивы не коагулируют белок плазмы зубной лимфы в той степени, которая необходима для уменьшения проницаемости дентинных канальцев. Присутствие жидкости приводит к несо-

вместимости этих адгезивов с композитными материалами двойного отверждения и/или самоотверждающимися композитами, применяемыми при создании прямых реставраций, и с композитными цементами, используемыми для фиксации непрямых реставраций.

Термин «водный дендрит» впервые был использован при описании процесса образования разветвленной микроструктуры внутри полиэтиленовой изоляции подземных электри-

ческих кабелей. Сегодня его используют и применительно к водяным пузырям, образующимся в результате распространения зубной лимфы по поверхности контакта дентина и адгезива. Эти «водяные пузыри... выступают в качестве концентраторов напряжений и образуют исходные дефекты, приводящие к катастрофическим разрушениям в области поверхности контакта».

Упомянутые белки плазмы выделяются дентином при контакте с кислотами и вызывают гидролитическое и ферментативное разрушение поверхности контакта дентина и адгезива. Данные ферменты называются матриксными металлопротеиназами (ММП).

В настоящее время существует только 3 способа уменьшить выделение этих ММП: применение раствора хлоргексидина 2% перед нанесением адгезива; использование протравливателей, содержащих хлорид бензалкония (benzalkonium chloride), или ВАС (например, средств Unitech компании Bisco), и применение материалов, выделяющих поливинилфосфорную кислоту (стеклоиономеры и модифицированные композитом стеклоиономеры).

Ввиду краткосрочности воздействия растворов хлоргексидина эффективность их применения перед нанесением адгезива в последнее время подвергается сомнению. Протравливатели с ВАС продемонстрировали способность сокращать образование ММП; их использование оправдано при любой адгезивной фиксации реставраций. Тем не менее наиболее любопытным методом

Silvio Taschieri, MD, DDS (Italy) UNIVERSITY OF MILAN	Arnaldo Castellucci, MD, DDS (Italy) UNIVERSITY OF FLORENCE	Damiano Pasqualini, MD, DDS (Italy) UNIVERSITY OF TURIN	Elio Berutti, MD, DDS (Italy) UNIVERSITY OF TURIN	Irina Makeeva, Prof, MD MMA, MOSCOW
John Meechan, BDS, PhD (UK) UNIVERSITY OF NEWCASTLE	Aviad Tamse, DMD, FICD (Israel) UNIVERSITY OF TEL-AVIV	Pio Bertani, MD, DDS (Italy) ITALIAN SOCIETY OF ENDODONTICS	Elisabetta Cotti, DDS, MS (Italy) UNIVERSITY OF CAGLIARI	Vittorio Franco, MD, DDS (Italy) UNIVERSITY OF ROME

## Москва, апрель 2016: место встречи эндодонтистов со всего мира...

Конгресс ENDOPOINT 2016 пройдет в рамках 39-го Московского международного стоматологического форума и выставки ДЕНТАЛ САЛОН 2016 и станет важнейшим событием в мире эндодонтии 2016 года. Ожидаются доктора из России, многих стран Европы и Америки. Официальный язык мероприятия английский (+ синхронный перевод на русский). Включает пре-конгресс (18 апреля) и пост-конгресс (21 апреля). 19-20 апреля вас ждет интенсивная лекционная программа, затрагивающая все области современного эндодонтического лечения. 20 апреля: официальная вечеринка закрытия конгресса. Проводится в одном из самых известных ресторанов Москвы "BACKSTAGE" (Крокус Сити Холл).

УСПЕЙТЕ ЗАРЕГИСТРИРОВАТЬСЯ ПО ЛЬГОТНОЙ ЦЕНЕ!

[www.endopoint.com](http://www.endopoint.com)

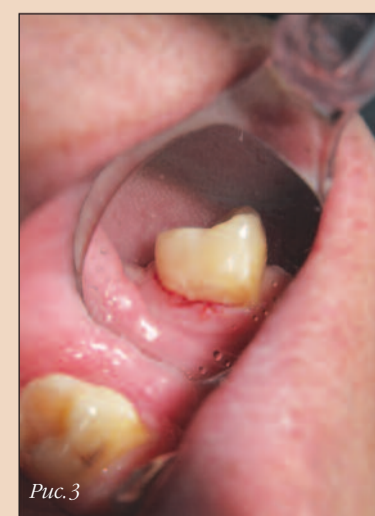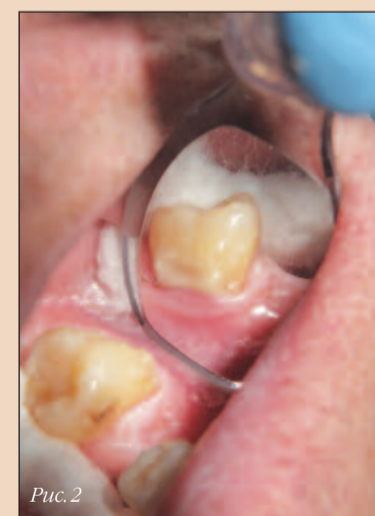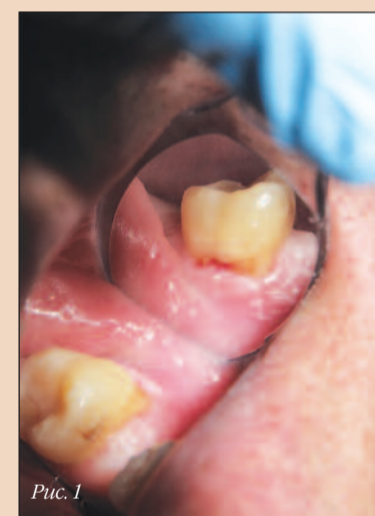Устроители:



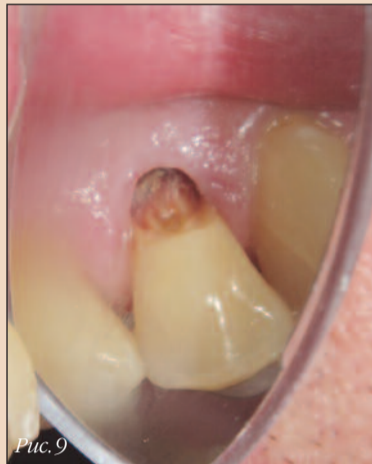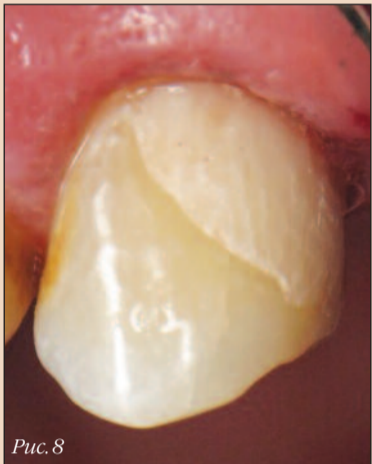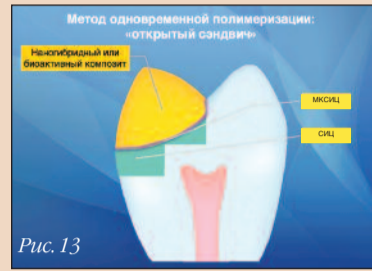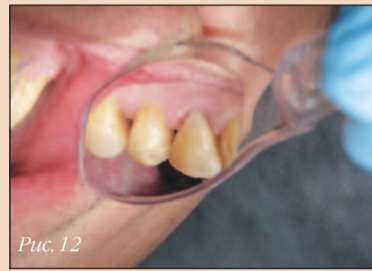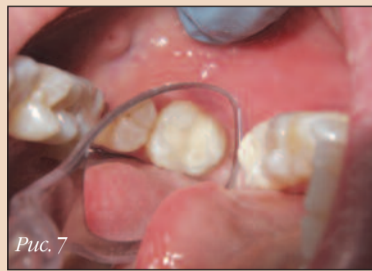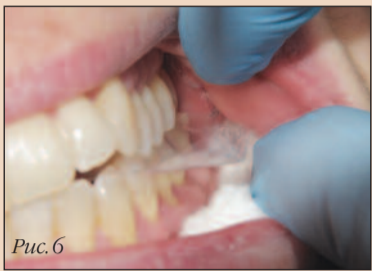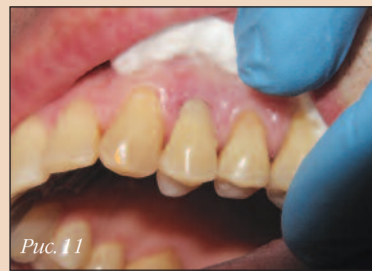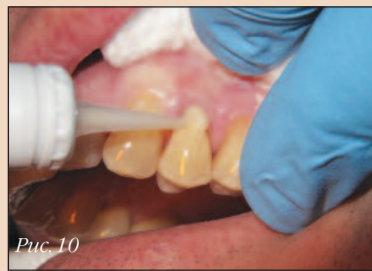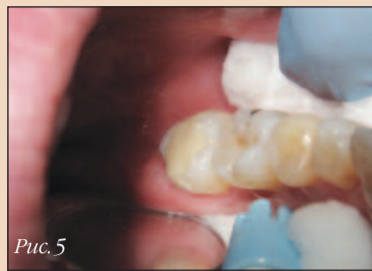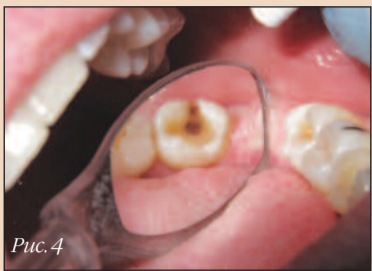Научные партнеры:



Информационная поддержка:







уменьшения выработки ММП и стимуляции реминерализации структуры зуба является применение стеклоиономерных цементов (СИЦ) и модифицированных композитом стеклоиономеров (МКСИЦ).

**Стеклоиомеры и модифицированные композитом стеклоиомеры**

СИЦ уже давно используются при прямой реставрации. В своих ран-

них модификациях они были довольно неудобны и отличались хрупкостью, делавшей их не слишком пригодными для применения в стоматологии. Однако современные стеклоиомеры, особенно в картриджах, обладают рядом чрезвычайно полезных свойств.

Такие компании, как SDI North America (серия Riva), GC America (линейка Fuji) и VOCO (цементы Iono), продолжают работать над

тем, чтобы еще больше упростить применение СИЦ и МКЦИС и увеличить их долговечность.

Прежде всего СИЦ и МКСИЦ являются биологически активными средствами, причем вплоть до недавнего времени они оставались единственными биоактивными материалами; это их свойство означает, что они способны взаимодействовать с живыми тканями. Стеклоиомеры выделяют ионы и сами «подзаряжаются» ионами из полости рта.

Фосфат кальция, фторид, стронций и другие минералы, поступающие из стеклоиомера в структуру зуба, помогают зубам противостоять постоянному воздействию кислот, содержащихся в продуктах и напитках, а также способствуют реминерализации эмали. При этом взаимодействие кислот с содержащимися в современных СИЦ фосфористыми веществами приводит к образованию поливинилфосфорной кислоты.

Это свойство СИЦ делает их основным средством сокращения образования ММП и, соответственно,

минимизации, если не исключения разрушения коллагена, часто наблюдаемого при бондинге композита к дентину.

Во-вторых, за счет химического проникновения в структуру зуба СИЦ и МКСИЦ в итоге образуют с ним фактически единое целое. Полиакриловая кислота и фторалюминиевое силикатное стекло – обычные компоненты СИЦ – вступают в реакцию с поверхностью зуба, которая выделяет ионы кальция и фосфата, встраивающиеся затем в поверхностный слой СИЦ и образующие промежуточный слой, именуемый «областью взаимной диффузии».

При этом никакие полимерные адгезивы не требуются. Выделяющиеся ионы подавляют образование бактериального зубного налета и обладают буферными свойствами по отношению к кислотам, способствуя их нейтрализации в полости рта. Кроме того, реставрации из СИЦ отличаются великолепной краевой адаптацией и обеспечивают отличную герметизацию полости, лучше адаптируются к стенкам

последней и хорошо противостоят микропротечкам на протяжении длительного времени, а также не содержат свободных мономеров и отличаются превосходной биосовместимостью, в целом способствуя улучшению состояния зубов.

Еще одним важным положительным фактором является то обстоятельство, что СИЦ «влаголюбивы».

Переход зубной лимфы в СИЦ по сути обуславливает «механизм повышения прочности материалов на основе стеклоиономеров... препятствует распространению трещин внутри материала и играет вспомогательную роль в облитерации пор, задерживая рост трещин в СИЦ под нагрузкой».

Промежуточный слой СИЦ обеспечивает эластичность материала при функциональных нагрузках и служит для поглощения последних на поверхности контакта реставрации и зуба.

МКСИЦ, представляющие собой разновидность традиционных СИЦ с наибольшим содержанием фотополимеризуемого композита, обладают свойствами обоих этих материалов. При близких к СИЦ характеристиках они отличаются лучшей эстетикой и поддаются полимеризации светом. Согласно исследованиям МКСИЦ демонстрируют образование небольших внутренних трещин в результате полимеризационной усадки, однако способны восстанавливать нарушенные связи и усиливать их.

Применение МКСИЦ при реставрации полостей II класса с помощью композитных материалов способствует значительному уменьшению микропротечек вдоль осевой стенки и помогает предотвратить проникновение бактерий в восстановленную полость. Являясь биоматериалами, МКСИЦ представляют

→ DTI стр. 10

Реклама

# Join the largest educational network in dentistry!

**DT STUDY CLUB**  
COURSES | DISCUSSIONS | BLOGS | WEBINARS

[www.DTStudyClub.com](http://www.DTStudyClub.com)

- education everywhere and anytime
- live and interactive webinars
- more than 500 archived courses
- a focused discussion forum
- free membership
- no travel costs
- no time away from the practice
- interaction with colleagues and experts across the globe
- a growing database of scientific articles and case reports
- ADA CERP-recognized credit administration

**Register for FREE!**

ADA CERP® Continuing Education Recognition Program

fdi | dti

Реклама

# ESSENTIAL DENTAL MEDIA

PRINT DIGITAL EDUCATION EVENTS

[www.dental-tribune.com](http://www.dental-tribune.com)

The DTI publishing group is composed of the world's leading dental trade publishers that reach more than 650,000 dentists in more than 90 countries.

dti | Dental Tribune International