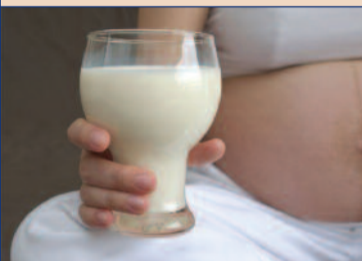

## Краткие выдержки

**Употребление молочных продуктов во время беременности может предотвратить риск возникновения кариеса у ребенка**  
Dental Tribune International

**Осака, Япония.** Исследователи установили, что потребление большого количества молочных продуктов во время беременности может способствовать снижению риска развития кариеса у детей. Впервые проведено исследование состояния временных зубов более чем у 300 детей в зависимости от питания матерей в период беременности.



*Дети, матери которых во время беременности употребляли молочные продукты, например сыр и йогурт, подвергаются меньшему риску развития кариеса (DTI/снимок любезно предоставлен chanwangrong/Shutterstock)*

Поскольку формирование и минерализация временных зубов начинаются на 13-й неделе беременности, исследователи из Университета Фукуоки, Токийского университета и Высшей школы медицины при университете Осаки выдвинули предположение, что питание матери должно значительно сказываться на развитии зубов ребенка. Они обнаружили, что риск возникновения кариеса у ребенка находится в обратной зависимости от уровня потребления кальция матерью во время беременности. Также ученые предположили, что содержащийся в молочных продуктах кальций придает эмали зубов ребенка большую устойчивость к воздействию кислот.

Кроме того, исследователи установили, что уровень потребления йогурта и кальция связан с большим возрастом, более высоким материальным достатком и относительно более высоким уровнем образования матери. Средняя дневная энергетическая затрата матерей составила 7564 кДж, а ежедневное потребление молочных продуктов и кальция – 179,4 г и 556,1 мг соответственно.

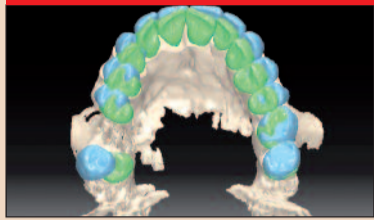
Согласно наблюдениям исследователей, кариес развился у 23,5% детей между 41 и 50 мес жизни. Среднее количество кариозных или запломбированных временных зубов составило 0,87.

Снижение риска кариеса у ребенка, связанное с употреблением сыра матерью во время беременности, нельзя объяснить полезными свойствами кальция. Исследователи предположили, что употребление большого количества сыра может отражать в целом более здоровый образ жизни матери, что впоследствии наблюдается и у детей. «Возможно, что от развития кариеса защищает потребление сыра как до, так и после рождения», – говорят они.

Данные были получены в результате когортного исследования состояния здоровья матерей и детей в Осаке. В период с ноября 2001 по март 2003 г. 1002 японки со сроком беременности от 5 до 39 нед участвовали в нескольких опросах, посвященных питанию. К данному исследованию привлекли 315 детей, матери которых сообщили полную информацию, касающуюся релевантных переменных показателей. Исследование было опубликовано 17 мая в онлайн-версии журнала Nutrition Journal.

[www.dental-tribune.com](http://www.dental-tribune.com)

## Тенденции и практика

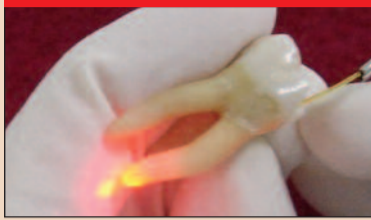

### Применение конусно-лучевой компьютерной томографии в ортодонтии

Задача диагностики в ортодонтии состоит в выявлении зубоальвеолярных, скелетных и функциональных изменений челюстно-лицевого комплекса. При постановке диагноза и планировании лечения используются различные модели, обычные и внутривидеовые фотоснимки и рентгенограммы.

стр. 4

## Эндодонтия

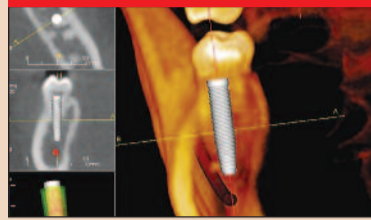


### Антибактериальное воздействие лазеров в эндодонтии

Доля успешных результатов эндодонтического лечения может варьироваться от 85 до 97%. Для достижения такого успеха необходимы правильные методики лечения, соответствующие знания и надлежащий инфекционный контроль. Апикальный периодонтит является результатом попадания микроорганизмов из корневых каналов в перидонтальные ткани.

стр. 15

## Имплантология

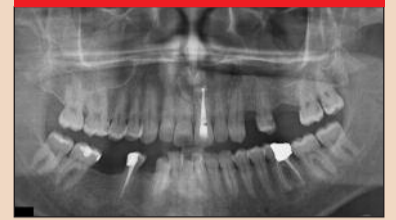

### Конусно-лучевая компьютерная томография в имплантологии: опыт, меняющий жизнь

Не каждая технология, доступная на сегодняшний день стоматологу, может кардинально менять жизнь врача. Одной из причин покупки конусно-лучевого томографического сканера было стремление к максимальной полноте оценки участков предполагаемой установки имплантатов.

стр. 20

## Клинический случай



### Лечение обширного периапикального поражения. Декомпрессия в сочетании с эндодонтическим лечением

Большинство периапикальных поражений является прямым следствием некроза пульпы. Такой зуб нечувствителен к термическому и электрическому тестированию пульпы.

Зачастую периапикальные поражения развиваются медленно и не достигают больших размеров.

стр. 28

## Европейская ассоциация остеointеграции публикует новое руководство по безопасному применению рентгена в имплантологии



Европейская ассоциация остеointеграции (ЕАО) составила новое руководство по применению диагностических изображений в имплантологии. Оно уже опубликовано в Интернете, где с ним можно ознакомиться по адресу [www.onlinelibrary.wiley.com](http://www.onlinelibrary.wiley.com). Печатная версия руководства появится в ближайшем номере журнала Clinical Oral Implants Research. Руководство было составлено во время международно-

го семинара, прошедшего в Варшавском университете в 2011 г.

Первое руководство ЕАО по применению диагностических изображений было опубликовано в 2002 г. С тех пор появились новые рентгенографические устройства и техники, включая конусно-лучевую компьютерную томографию (КЛКТ). Новое руководство было разработано в ответ на решение проекта SEDEN-TECH 2008–2011 гг. (

[text.eu](http://www.seden-tech.eu)), который рекомендовал ЕАО обновить документ десятилетней давности в свете появления КЛКТ.

Благодаря относительно низкой стоимости КЛКТ, а также широкому спектру ее клинического применения, спрос на такие изображения в

клинической практике растет. Хотя КЛКТ может дать ценную клиническую информацию, врачи должны минимизировать воздействие ионизирующего (рентгеновского) облучения на пациентов, исходя из реальной потребности в нем для улучшения результатов лечения.

К участию в семинаре были приглашены международные эксперты в области клинической практики и рентгенологии. Их задача состояла в пересмотре и обновлении исходного руководства ЕАО, а также в достижении согласия по ряду важных вопросов.

Новое руководство содержит официальные, всеобъемлющие и практические рекомендации для практикующих врачей. Оно поможет имплантологам выполнять свой этичес-

кий и юридический долг в отношении обоснованности получения диагностических изображений и минимизации облучения пациентов.

Также в руководстве освещены вопросы, связанные с особыми обязанностями, обучением и знаниями, необходимыми для применения КЛКТ и обычной рентгенографии. [DT](#)

*От редакции: статья впервые опубликована в журнале CAD/CAM №2, 2012.*

## Контактная информация

**Gloria Guevara**  
Congrex Belgium  
[Gloria.Guevara@congrex.com](mailto:Gloria.Guevara@congrex.com)  
Тел.: +32-2-643-2049



# TouchWhite – новое поколение отбеливания зубов

Югослав Йованович, Босния и Герцеговина

Белые зубы издавна считаются эстетически привлекательными. Согласно исследованиям как минимум 1/3 пациентов недовольна цветом или видом своих зубов [1–3]. Ввиду стабильного увеличения спроса на услуги эстетической стоматологии появилось множество методов отбеливания зубов, изначально не обладающих особой белизной или изменивших цвет в результате курения и употребления в пищу определенных продуктов [4, 5].

Самые простые методы осветления зубов подразумевают нанесение абразивных гелей, паст или составов, механически удаляющих пятна с поверхности зуба. Более эффективным является применение отбеливающих веществ, обеспечивающих химическое отбеливание [6].

Многие стоматологи используют лазеры и другие источники интен-

сивного света, чтобы усилить эффект отбеливания и сократить время процедуры. Однако не все методы отбеливания зубов с использованием лазера одинаково хороши.

В этой статье представлен наиболее эффективный и удобный для пациентов метод отбеливания зубов. Новаторский запатентованный метод TouchWhite (Fotona) лишен основных недостатков методов отбеливания с использованием лазера. Процедура проста, для нее требуется только стандартное отбеливающее средство на водной основе, которое нагревается с помощью импульсного лазера Er:YAG. Секрет чрезвычайной эффективности процедуры TouchWhite заключается в уникальной длине волны этого лазера и особых параметрах его настройки.

Сравнение TouchWhite с традиционными методами лазерного отбеливания

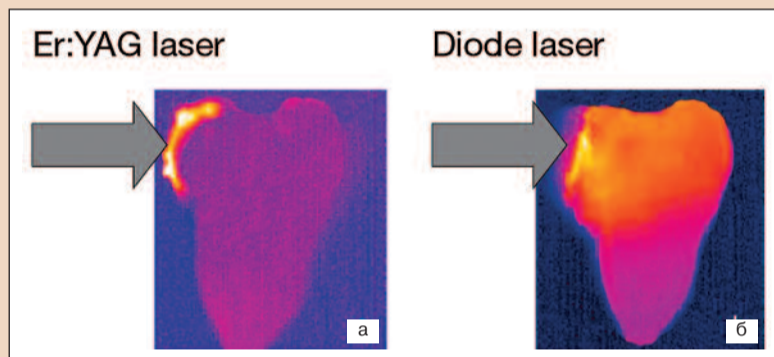


Рис. 1. Распределение тепла при обработке отбеливающего геля: а – лазером Er:YAG; б – диодным лазером.

сивного света, чтобы усилить эффект отбеливания и сократить время процедуры. Однако не все методы отбеливания зубов с использованием лазера одинаково хороши.

В этой статье представлен наиболее эффективный и удобный для пациентов метод отбеливания зубов. Новаторский запатентованный метод TouchWhite (Fotona) лишен основных недостатков методов отбеливания с использованием лазера. Процедура проста, для нее требуется только стандартное отбеливающее средство на водной основе, которое нагревается с помощью импульсного лазера Er:YAG. Секрет чрезвычайной эффективности процедуры TouchWhite заключается в уникальной длине волны этого лазера и особых параметрах его настройки.

## Сравнение TouchWhite с традиционными методами лазерного отбеливания

Чтобы понять причины превосходства TouchWhite над другими методами отбеливания зубов, полезно рассмотреть некоторые основные проблемы и недостатки типичных методов отбеливания с применением лазера [7]:

- Другие системы отбеливания предусматривают использование специализированного (и более дорогостоящего) отбеливающего геля с поглощающими свет частицами, а также лазера с определенной длиной волны, точно соответствующей параметрам абсорбции этих частиц.
- После процедуры с применением подобных гелей чистка зубов может быть затруднена.
- Стоматолог не имеет возможности удостовериться, что эти поглощающие свет частицы нетоксичны, биосовместимы и достаточно эффективно поглощают излучение лазера, тем самым обеспечивая безопасность процедуры.

К сожалению, концентрация светопоглощающих частиц обычно такова, что при нанесении геля тонким слоем их недостаточно для полного поглощения лазерного излучения, поэтому часть энергии лазера

## Эффективность отбеливающего геля

Гели для отбеливания состоят в большинстве случаев из воды и отбеливающего вещества, представляющего собой перекись водорода ( $H_2O_2$ ). Вода является основным компонентом отбеливающих гелей, обычно на нее приходится более 50% по весу. Само отбеливающее вещество присутствует в геле в количестве, варьирующемся от 3 до 50% по весу.

При обычной процедуре отбеливания гель наносят на поверхность зубов и оставляют на некоторое время, до 1 ч. Интенсивность отбеливающего воздействия зависит от продолжительности контакта геля с зубами и скорости активации геля, которая может быть увеличена за счет повышения температуры. Нагревание используют для повышения скорости активации свободных

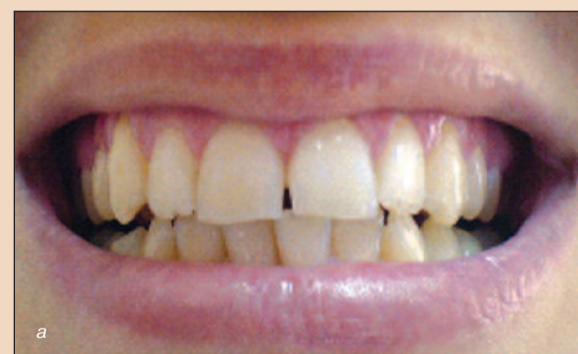

Рис. 2. Процедура TouchWhite с применением лазера Er:YAG: а – до процедуры (A3 по шкале VITA); б – сразу после процедуры (A1 по шкале VITA).

радикалов в  $H_2O_2$ , что ускоряет отбеливание [8, 9].

В частности, более высокая температура геля способствует:

- более быстрому высвобождению и большей подвижности  $H_2O_2$  в геле;
- разложению  $H_2O_2$  на  $OH$  и  $O$ ;
- большей скорости диффузии;
- ускорению реакции между активными компонентами перекиси (радикалами  $OH$  или атомарным кислородом  $O$ ) и пигментами тканей зуба.

Оптимальным для стоматологической процедуры является повышение температуры геля на 10–40°C.

## Поглощение света

О применении интенсивного света для повышения температуры  $H_2O_2$  с целью усиления химического отбеливания зубов впервые сообщил Abbot в 1918 г. [10]. В современной стоматологии для создания направленного пучка интенсивного света в целях термической активации отбеливающего геля зачастую используют лазер.

Многие изготовители систем для лазерного отбеливания утверждают, что добавление в гель активатора, абсорбента или пигмента улучшает поглощение света, уменьшает нагрев зуба и даже способствует фотохимической активации геля [11, 12]. И хотя такой подход улучшает эффективность поглощения света, однако не обеспечивает полной безопасности процедуры.

Проведя литературный обзор, Buchalla и Attin [13] пришли к заключению об отсутствии реальных доказательств эффекта фотохимического отбеливания и того, что ускорение отбеливания с применением лазера достигается за счет фототермической активации, на основании чего было принято решение о внедрении метода TouchWhite. По данным авторов, активация отбеливающего геля с помощью света или лазера может оказывать негативное воздействие на пульпу зуба ввиду ее нагревания более чем на допустимые 5,6°C. Это связано с тем, что большинство лазеров излучает свет с такими длинами волн, что он не поглощается полностью относительно тонким слоем геля на поверхности зубов. В результате энергия лазера передается непосредственно на ткани зуба, что может привести к появлению болезненности и необратимым повреждениям.

## Концепция TouchWhite

Метод TouchWhite подразумевает совершенно иной подход, исключая все эти проблемы за счет уникальных свойств излучения лазера Er:YAG, которое благодаря длине волны максимально поглощается водой. Вода является основным компонентом отбеливающих гелей; благодаря практически моментальной абсорбции света лазера Er:YAG в воде полностью отпадает необходимость в светопоглощающих частицах. Вся энергия лазера Er:YAG направляется на повышение температуры геля, что предотвращает воз-

ражением набор вынимают из холодильника, замешивают гель в количестве, необходимом для процедуры, и выдерживают его при комнатной температуре в течение 4–8 мин.

После этого гель наносят на зубы в определенной последовательности: зубы 11, 21, 13, 23, 24, 14, 15, 25, 12, 22 (верхняя челюсть) и зубы 33, 43, 34, 44, 35, 45, 32, 42, 31, 41 (нижняя челюсть).

Каждый зуб облучают в течение 20 с в той же последовательности. Лазер настраивают следующим образом: частота 10 Гц, мощность 0,55 Вт, продолжительность импульса VLP, наконечник R093. Наконечник перемещают по поверхности геля подметающими движениями. В маловероятном случае возникновения боли или чувствительности любого зуба наконечник следует немедленно переместить к следующему зубу.

## Процедура TouchWhite

Набор для отбеливания зубов TouchWhite компании Fotona включает средство для защиты десны, отбеливающий гель и средство для ухода за зубами после процедуры. Набор следует хранить в холодильнике (при температуре 3–8°C). Перед ис-

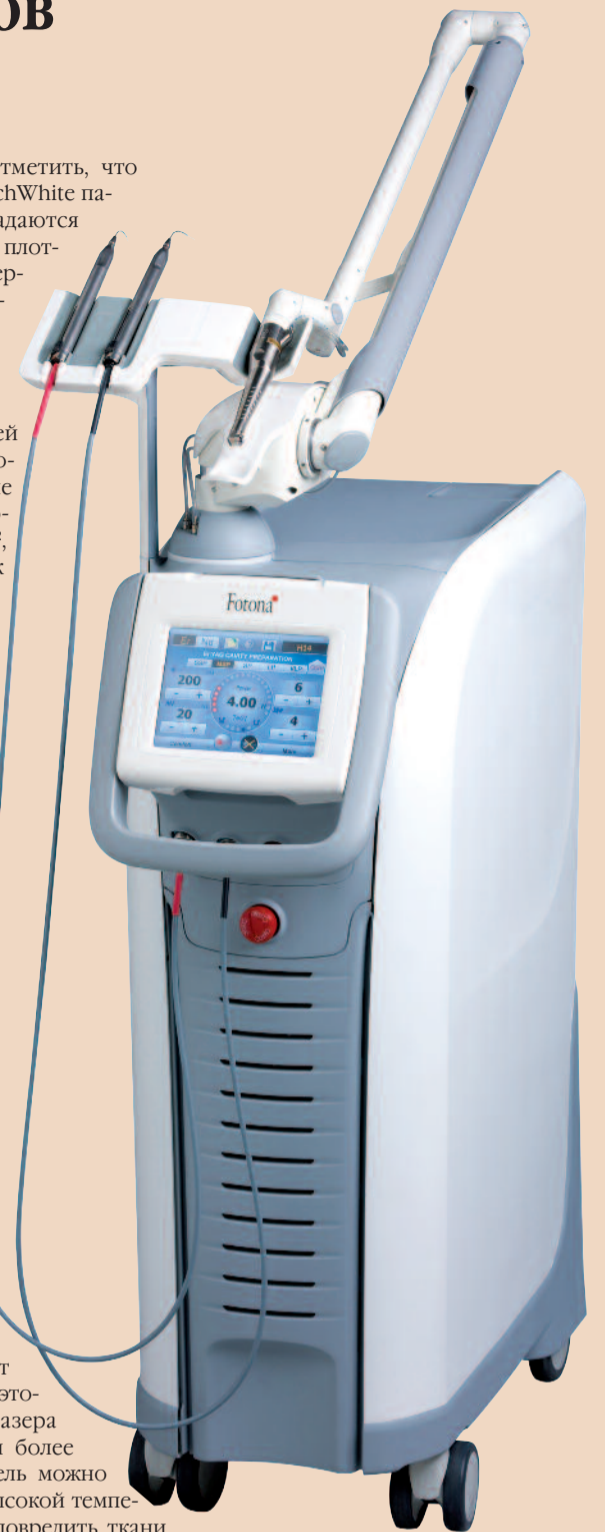Необходимо тщательно следить за тем, чтобы не допускать одновременного облучения двух соседних зубов. Облучение повторяют трижды, то есть каждый зуб облучают 3 раза по 20 с.

По завершении 3 циклов облучения всех зубов гель удаляют с помощью пылесоса, поверхность зубов тщательно промывают струей воды. Цвет зубов проверяют с помощью шкалы, изменения демонстрируют пациенту. При необходимости процедуру можно повторить до 3 раз за 1 посещение.

## Данные исследований системы TouchWhite

Клинические и лабораторные исследования показали, что при отбеливании по методу TouchWhite время процедуры может быть безопасно уменьшено до 1–2 мин по сравнению с 10–15 мин без активации геля лазером. Метод эффективен и безопасен, что подтверждают измерения температуры в полости зуба.

Метод TouchWhite был предложен и исследован Академией лазерной медицины в сотрудничестве с европейской компанией-изготовителем Fotona. Впоследствии в Центре лазерной стоматологии в



Лахене (AALZ, Германия) провели подробное исследование в условиях *in vitro* и изучили повышение температуры в полости зуба при отбеливании с различными настройками лазера Er:YAG, после чего было проведено клиническое исследование отбеливания зубов с применением лазера Er:YAG [15]. Оба исследования подтвердили, что метод TouchWhite безопасен и позволяет очень эффективно сократить время активации отбеливающих гелей.

Другое предварительное клиническое исследование, проведенное в стоматологической клинике г. Козарак в 2009 г., было посвящено методу отбеливания зубов с применением лазера Er:YAG, при котором зубы облучались 3 раза по 20 с с 10-секундными интервалами между циклами облучения (согласно исследованию компании Fotona и AALZ, такой режим облучения позволяет сократить время отбеливания с 10–15 мин до 1,5–2 мин) [16]. У 5 пациентов 16 изменивших цвет зубов (12 витальных и 4 девитальных) отбеливали с помощью геля компании Fotona (35% H<sub>2</sub>O<sub>2</sub>). В зависимости от степени изменения цвета зубов проводили от 1 до 3 сеансов отбеливания.

Результаты этого предварительного исследования подтвердили, что лазер Er:YAG, применяемый в таком режиме, может безопасно и эффективно использоваться для отбеливания витальных и девитальных зубов. С тех пор процедуру TouchWhite выполняли множество раз.

По сравнению с методами отбеливания с применением диодного лазера и лазера Nd:YAG, отбеливание с помощью лазера Er:YAG оказалось более удобным для пациентов, столь же или более эффективным с точки зрения результата и менее длительным.

На рис. 2 представлены фотографии одного из пациентов до и после процедуры отбеливания по методу TouchWhite.

#### Ключ к успеху – правильный диагноз

Как и в случае любых медицинских процедур, ключом к успеху отбеливания по методу TouchWhite является правильный диагноз. Пациенты часто просят стоматологов высказать экспертное мнение о причинах изменения цвета зубов. Чтобы ответить на этот вопрос и предложить пациенту наилучший вариант лечения, необходимо понимать взаимосвязь между развитием зуба и влиянием различных факторов, способных придать зубу нежелательный цвет. Существует более 50 местных и системных заболеваний, которые могут сказаться на развитии зуба.

Каждый стоматолог, работающий в сфере эстетической стоматологии, должен уметь, исходя из своих знаний и опыта, рекомендовать пациенту именно ту процедуру, которая позволит достичь оптимальных эстетических результатов – будь то отбеливание зубов или установка коронки либо винира.

На основании опыта сформулированы следующие показания к методу TouchWhite:

- внутренние дисколориты, возникающие до прорезывания (флюороз – коричневое окрашивание или непрозрачность, тетрациклиновые пятна);
- внутренние дисколориты, возникающие после прорезывания (окрашивание вследствие некроза пульпы, пломбирования корневого канала или клинической коронки зуба, возрастные изменения цвета).

При других внутренних дисколоритах следует рассмотреть возможности ортопедического лечения.

#### Заключение

Метод TouchWhite основан на уникальных характеристиках излучения лазера Er:YAG, которое превосходно поглощается водой, основным компонентом отбеливающих гелей на водной основе, что исключает необходимость в специальных абсорбирующих свет частицах. Поскольку пучок света лазера Er:YAG полностью поглощается гелем, не происходит прямого нагрева тканей зуба.

Кроме того, параметры лазера задают таким образом, что плотность энергии лазерного излучения гораздо меньше порогового значения

абляции тканей зуба. Благодаря оптимальным характеристикам света данного лазера и правильной настройке его параметров процедура TouchWhite является наиболее безопасным, наиболее эффективным и минимально инвазивным методом отбеливания зубов с применением лазера. **□**

*От редакции: список литературы можно получить в издательстве. Статья впервые была опубликована в журнале Cosmetic Dentistry №1, 2012.*

#### Информация об авторе

Доктор Югослав Йованович (Jugoslav Jovanović) является исследователем и лектором в области применения лазеров в стоматологии. Будучи членом нескольких международных организаций лазерной стоматологии, он опубликовал множество статей и выступал на национальных и международных конгрессах и семинарах. Доктор Ю.Йованович ведет частную практику в Козараке (Босния и Герцеговина), специализируясь, главным образом, на решении эндодонтических, пародонтологических, хирургических и эстетических проблем с применением лазера.



AD

DENTAL<sup>®</sup>  
SALON

33-й МОСКОВСКИЙ  
МЕЖДУНАРОДНЫЙ  
СТОМАТОЛОГИЧЕСКИЙ  
ФОРУМ

22-25

апреля, 2013

МОСКВА, КРОКУС ЭКСПО  
ПАВИЛЬОН 2, ЗАЛЫ 7, 8

СТОМАТОЛОГИЧЕСКИЙ  
САЛОН 2013

ВЫСТАВКА / КОНФЕРЕНЦИЯ

DENTALEXPO<sup>®</sup> 

www.dental-expo.com



Генеральные информационные партнеры



# Применение конусно-лучевой компьютерной томографии в ортодонтии

Джампьеро Фарронато, Франческа Беллинчиони, Маргерита Коломбо, Даниэла Фальцоне, Сальвадори Сара, Гала Пассалер и Джанфранко Сантамария, Италия



Рис. 1. Аппарат i-CAT Classic, система получения трехмерных изображений с помощью конического луча (Imaging Sciences International).

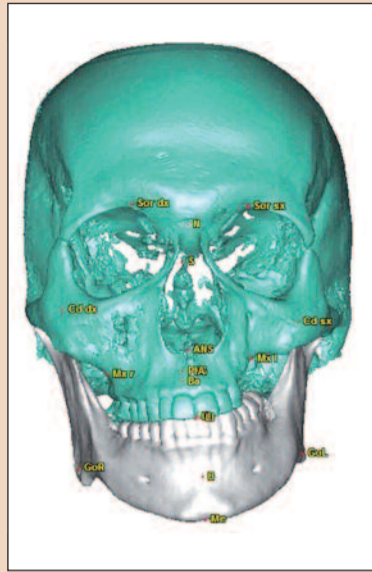


Рис. 2. Формирование трехмерной модели по отправным точкам телерентгенограммы.

рентгенограмм, сделанных в разных проекциях: боковой, передне-задней и аксиальной. Однако обычные рентгенограммы имеют то ограничение, что представляет собой плоское изображение объемных структур. Традиционный анализ трех измерений по отдельности явно недостаточен, поскольку зачастую не позволяет выявить все изменения челюстно-лицевого комплекса.

## Недостатки традиционной телерентгенографии:

- искажение объектов при неправильной взятости проекции;
- ошибки при измерении на рентгенограммах;
- ошибки при выявлении ориентиров вследствие наложения объектов;
- невозможность полностью оценить объемы черепно-лицевого комплекса [1].

Конусно-лучевая компьютерная томография (КЛКТ) в сочетании с соответствующим программным обеспечением успешно применяется в разных областях стоматологии, включая ортодонтию (рис. 1) [2]. С помощью этого метода можно получить неискаженные трехмерные изображения, дающие полное представление о строении скелетных структур черепа. Кроме

того, при КЛКТ пациент получает примерно такую же дозу облучения, как при традиционной телерентгенографии, и в 20 раз меньшую, чем при КТ-сканировании (табл. 1) [3].

На кафедре ортодонтии Миланского университета (Италия) телерентгенографию проводят с помощью новой трехмерной технологии, которая является простым, эффективным и надежным способом сокращения ошибок, связанных с человеческим фактором [4]. Данный метод основан на выявлении 18 отправных точек (10 срединных и 8 латеральных) на томографическом срезе твердых тканей и привязке к этим точкам оставшихся срезов. Затем дальнейшую проверку выполняют при визуализации объемов с помощью программы SimPlant OMS (Materialise).

18 точек определяют 36 измерений в сагиттальной, вертикальной и горизонтальной плоскостях (рис. 2). Для формирования базы из 500 изображений КЛКТ Миланский университет отобрал 44 пациента со скелетными аномалиями прикуса I класса.

Стандартную телерентгенологическую диагностику аномалии прикуса проводили в Миланской стоматологической школе. Затем тех же самых пациентов обследовали с использованием трехмерной телерентгенографии. Результаты позволили выявить диапазон нормальных значений для каждого измерения (табл. 2).

## Объемная телерентгенография превосходит классический метод по многим параметрам:

- эффективное отображение истинной объемной морфологии структур черепа без искажений, что позволяет избежать ошибок при идентификации объектов;
- уменьшение вызываемых человеческим фактором ошибок ввиду автоматизации измерений;
- возможность анализа с помощью трехмерных изображений;

## Трехмерная телерентгенография

Задача диагностики в ортодонтии состоит в выявлении зубоальвеолярных, скелетных и функциональных изменений челюстно-лицевого комплекса. При постановке диагноза и планировании лечения исполь-

зуют различные модели, обычные и внутриротовые фотоснимки и рентгенограммы, включая ортопантограммы и телерентгенограммы.

Телерентгенография играет важную роль в диагностике и планировании лечения. Традиционный метод опирается на изучение трех

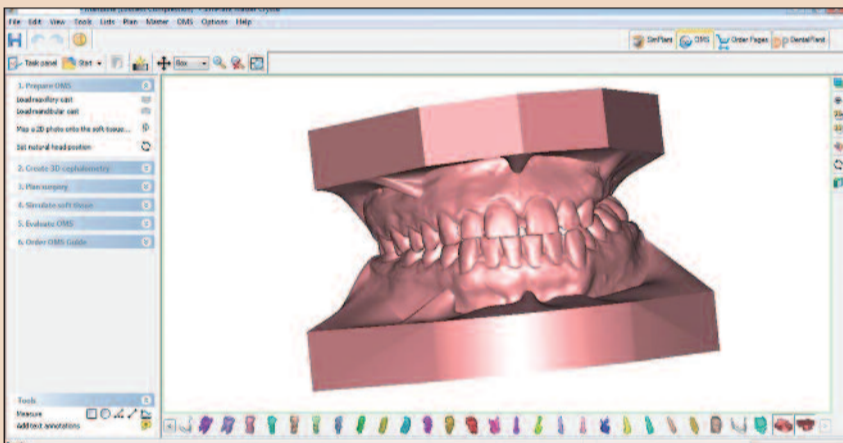


Рис. 3. Цифровая модель.

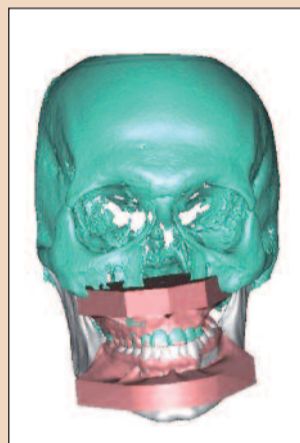

Рис. 4. Совмещение изображения КЛКТ и цифровой модели.

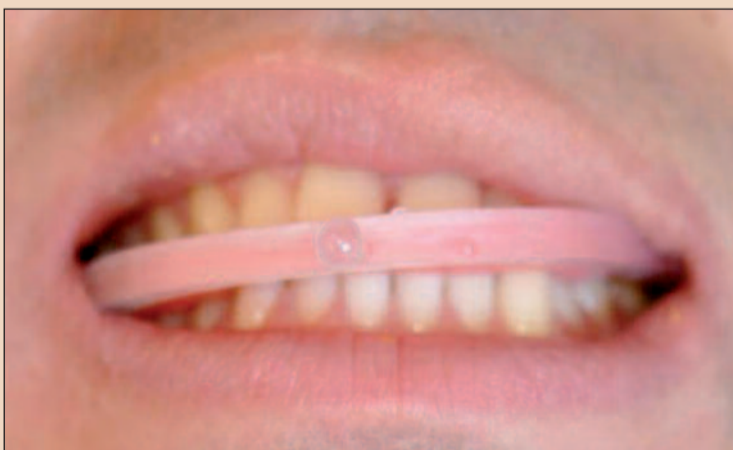

Рис. 5. Опорный шаблон.

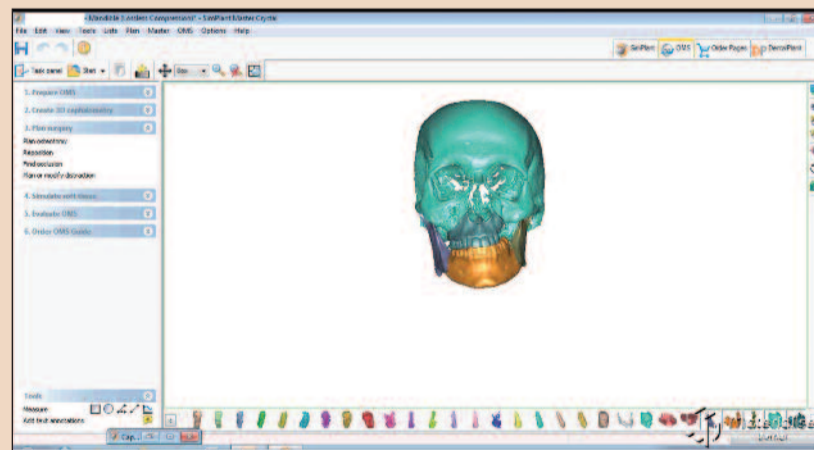


Рис. 6. Трехмерная модель, выбор анатомических структур.

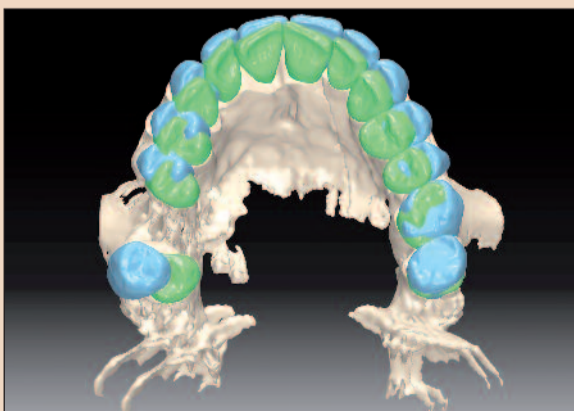

Рис. 7. Наложение трехмерных моделей верхней челюсти до и после планируемого лечения.

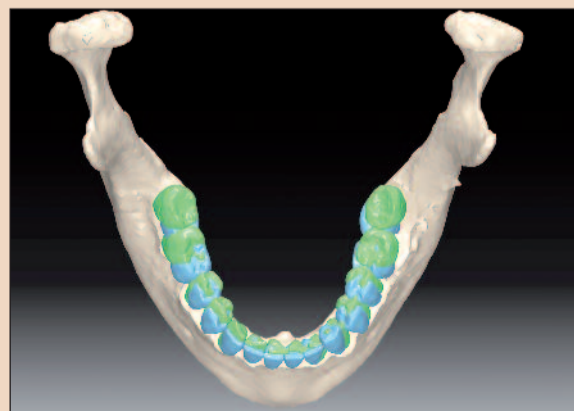

Рис. 8. Наложение трехмерных моделей нижней челюсти до и после планируемого лечения.

- простота и надежность идентификации ориентиров благодаря отсутствию наложений и геометрических искажений;
- возможность анализа трехмерных изображений для определения правильного лечения скелетных изменений.

## Планирование комплексного ортодонтического и хирургического лечения

Возможность получения трехмерных изображений произвела революцию в планировании комбинированного ортодонтического и хирургического лечения. Использо-

вание специализированных компьютерных программ позволяет сделать эту процедуру быстрой, точной и стандартизированной. Для виртуального планирования лечения нужны:

- КЛКТ;
- точный оттиск;
- опорный шаблон;
- цифровая объемная модель;
- программа для совмещения модели и изображения КЛКТ.

С помощью виртуального планирования лечения можно задать цели хирургического вмешательства и получить виртуальную ортодонтическую модель. Оттиски получают с помощью поливинилсилоксана, который обеспечивает точную передачу деталей и применяется в технике двойного оттиска. Эта техника необходима для правильного построения виртуальной модели; для этого требуется как полный оттиск, так и оттиски отдельных участков зубных рядов, которые после сканирования позволяют проанализировать контакты. Оцифровку оттисков выполняют с помощью сканеров с проектором структурированного света; сканер передает на камеру трехмерное изображение. Затем компьютерная программа определяет группу точек, к которым потом «привязывает» остальные сканированные точки – так создается трехмерная модель (рис. 3) [5].

После этого цифровая модель комбинируется с изображением КЛКТ, что позволяет проводить очень подробный анализ как костей черепа (по КЛКТ), так и зубов (по виртуальной модели). Само по себе изображение КЛКТ не дает достаточно подробной информации о зубах и не позволяет, таким образом, создать ортодонтическую модель (рис. 4) [6].

Для правильного совмещения двух изображений разработали специальный шаблон из оттискового воска, получивший название опорного шаблона. Этот шаблон обязательно размещают на зубах при получении оттисков. Он делается из сверхтвердого воска Моусо и состоит из основной дуги и трех шариков из рентгеноконтрастного карбонатного стекла. Шаблон размещают на зубах при получении изображения КЛКТ и между оттисками при их сканировании для создания виртуальной модели (рис. 5).

Интересно, что толщина воска не оказывает заметного влияния на точность рентгенографического сканирования и последующего анализа. Компьютерная программа определяет наличие и размер шариков на изображении КЛКТ, чтобы затем совместить их со сферическими элементами на скане оттисков. На сегодня это единственный метод, позволяющий совместить изображения с погрешностью менее 0,1 мм [7]. После такого сбора данных можно проводить различные анализы изображений, необходимые для планирования хирургического лечения. Программа также позволяет разделить изображение всего челюстно-лицевого комплекса на два отдельных изображения верхней и нижней челюстей.

Эта функция важна при планировании ортодонтического и хирургического лечения для расчета перемещения костных структур. Врач может выбрать подлежащие перемещению ткани. Например, можно выбрать линии остеотомии, чтобы имитировать перемещение нижней челюсти вперед или назад и найти оптимальное смещение (в миллиметрах) для коррекции окклюзии (рис. 6). После этого можно создать новую трехмерную модель, отражающую конечный результат будущего лечения.

Наконец, смещающая костную структуру (и зубную дугу окончательной модели) в исходное, неправильное

# Еще больше шедевров каждый день

Ежедневно мы ведем работу с ведущими клиницистами с целью углубления профессиональных знаний по стоматологии. На пути от подготовительного этапа до этапа полировки мы помогаем Вам в создании настоящих шедевров, обеспечивая специально разработанный инструментарий. Наша специализация – разработка эффективных механических инструментов, таких как бор **Great White®** и **Piranha® Diamonds**, а также одностадийных полировочных фрез **Jazz® Polishers**, которые сократят время пребывания пациента в кресле и время работы стоматолога.

*Эффективное лечение, результатом которого становятся сияющие улыбки. «Бор Great White® превосходит все используемые инструменты по своей скорости, точности и плавности выполнения, что позволяет сократить время работы и расходы, а также снизить стрессовую нагрузку для пациентов»*  
Говард С. Глейзер, ДДС



**GREAT WHITE®**  
**GOLD SERIES**  
METAL CUTTING • CAVITY PREPARATION CARBIDE BURS

Рекомендовано Группой по оценке медицинских технологий в области стоматологии Среднего Запада.

Информационный бюллетень *Interface* 2006



GW2 (1558) & GW 556  
shown not to actual size



ПРАКТИКА ВДОХНОВЕНИЯ™

**SS WHITE®**

800-535-2877 | [www.sswiteburs.com](http://www.sswiteburs.com)  
1145 Towbin Avenue Lakewood, New Jersey 08701

← DT стр. 4

положение, можно получить модель, отражающую необходимые результаты ортодонтического лечения до хирургического вмешательства. По этой модели с помощью технологии CAD/CAM получают трехмерные изображения, каждое из которых показывает последовательные промежуточные результаты ортодонтической коррекции, предшествующей хирургическому лечению [8].

Виртуальное моделирование хирургического вмешательства преследует две цели: во-первых, нужно убедиться, что планируемые пере-




Рис. 9. Индивидуально спроектированный брекет.

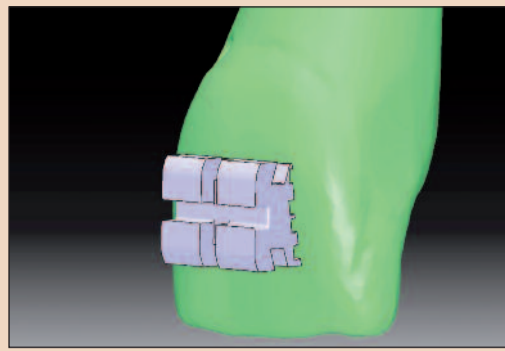


Рис. 10. Индивидуально спроектированный брекет.

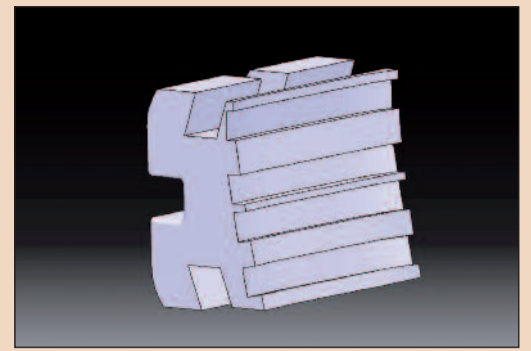


Рис. 11. Решетка брекета.

мещения осуществимы, и, во-вторых, необходимо рассчитать размеры и пропорции шины, которая будет использоваться во время хирур-

гического этапа лечения. Наложение цифровых моделей сокращает время планирования лечения, поскольку отпадает необходимость в

использовании, например, артикулятора. Все данные можно получить с помощью КЛКТ и сканированных оттисков. Исследования последнего

времени сосредоточены на улучшении этой системы за счет внедрения внутриротовых сканеров, позволяющих получить прямые цифровые оттиски, которые устраняют многие ошибки, возникающие при получении оттисков вручную [9, 10].

Применение компьютерных программ дает много преимуществ, поскольку улучшает планирование ортодонтического и хирургического лечения и обеспечивает высокое качество результатов. Техника CAD/CAM позволяет стандартизировать процедуры и легко контролировать качество, что выгодно отличает ее от традиционных методов, где человеческий фактор зачастую становится причиной погрешностей.

#### Изготовление индивидуальных ортодонтических аппаратов

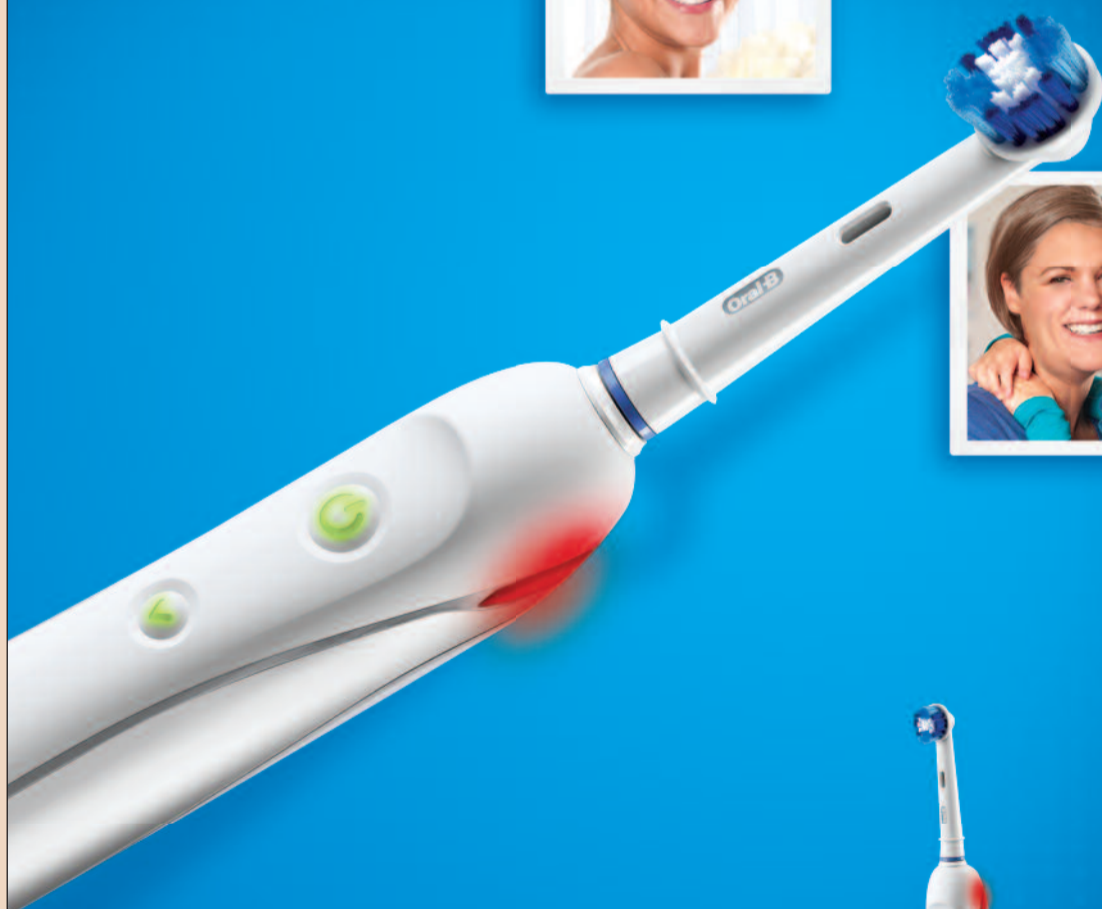
При виртуальном планировании ортодонтического и хирургического лечения после перемещения костных структур в правильное положение можно создать цифровую ортодонтическую модель. Новейшие программы способны автоматически выполнять сегментацию отдельных элементов. Врач может получить полную трехмерную визуализацию зубоальвеолярных соотношений и затем, изменяя углы наклона и вращающие моменты, смещать элементы виртуальной модели, имитируя ортодонтическое лечение.

Чтобы сразу продемонстрировать результаты ортодонтического лечения, предшествующего хирургическому этапу, можно наложить два поразному окрашенных изображения, показывающих, соответственно, исходную ситуацию и идеальную (рис. 7 и 8). В результате получается цифровая модель, содержащая всю информацию, необходимую для создания функциональной окклюзии.

Первый этап создания индивидуального ортодонтического аппарата легко выполняется с помощью технологии CAD/CAM [11, 12]. Техника CAD/CAM состоит из двух этапов: этапа проектирования (computer-aided design – CAD) и этапа изготовления (computer-aided manufacturing – CAM) [13]; эта стадия работы осуществляется с помощью компьютера, отправляющего информацию фрезерному станку [6]. Изготовление конструкции может происходить либо путем фрезерования (например, на станке CNC), либо методом стереолитографии, то есть с помощью 3D-принтера, послойно наносящего материал, который затем подвергается лазерному спеканию или лазерной пайке (в случае металлов).

Индивидуализация ортодонтических аппаратов подразумевает индивидуальное моделирование их оснований. Это основание моделируют с помощью программы CAD и размещают в центре поверхности зуба. Затем с помощью программы индивидуально моделируют сам брекет (рис. 9 и 10). При проектировании ортодонтических аппаратов возможна их частичная или полная индивидуализация. В первом случае проектируют индивидуальное основание, прилегающее к поверхности зуба, но угол между ним и крыльями брекета остается стандартным. Полная индивидуализация подразумевает изменение и этого угла. Такой

## Единственная рекомендация. Здоровые зубы на всю жизнь!



Электрические зубные щетки Oral-B® обладают исключительными функциональными преимуществами. Независимое исследование доказало, что возвратно-вращательная технология, разработанная компанией Oral-B® позволяет добиваться превосходных результатов чистки зубов по сравнению с использованием обычных мануальных щеток.

**Ваш опыт и наши технологии  
для стоматологического здоровья  
пациентов.**



# Oral-B®

№1

Зубная щетка Oral-B® — рекомендация стоматологов №1 во всем мире\*

\*основано на исследовании, проведенном в 2009-2010 гг.

истинная забота о пациенте  
не заканчивается в кресле стоматолога



Таблица 1. Доза эффективного излучения (доза фонового излучения 8 мЗв/день)

Метод исследования	Параметры устройства, кВ	Доза в $\mu\text{Sv}$
Телерентгенологический анализ	69/15 мА/14,1 с	50
Боковая телерентгенограмма	80	30
Переднезадняя телерентгенограмма	80	40
Многослойная КТ	120/400 мА/0,5 с	2370
КЛКТ	120/5 мА/20 с	110
КЛКТ	120/5 мА/10 с	60

Таблица 2. Диапазон нормальных значений

GoSx-Me=77,46 мм±2	GoDx-Me=77,35 мм ±2,03
CdSx-GoSx=51,49 мм ±3,69	CdDx-GoDx=52,18 мм ±3,48
S-GoSx=80,05 мм ±2,4	S-GoDx=80,15 мм ±2,37
ANS PNS*GoSxMe=41,12*±0,81	ANS PNS*GoDxMe=41,12*±0,9
SN*GoSxMe=46,21*±1,11	SN*GoDxMe=45,94*±1,24
CdSx GoSxMe=118,88*±2,58	CdDxGoDxMe=118,83±2,51
CdSx GoSxN=54,31*±1,22	CdDxGoDx=54,3*±1,2
NGoSxMe=65,64*±0,98	NGoDxMe=65,58*±1,09
PNS-A=44,82 мм ±1,1	S-N=65,3 мм ±1,35
N-Me=106,33 мм ±2,8	N-ANS=47,92 мм ±1,33
ANS-Me=59,49 мм ±1,62	SNA=80,66*±0,89
SNB=78,24*±0,93	ANB=2,62*±0,31
BaSN=130,03*±1,76	

## Впервые установлен индивидуально изготовленный с помощью 3D-принтера протез нижней челюсти

Клаудия Душек, Германия

Впервые в истории имплантологии бельгийские исследователи разработали и установили изготовленный с помощью 3D-сканера полный индивидуальный титановый протез нижней челюсти. По сравнению с традиционными методами лечения он позволяет восстановить форму, функцию и эстетические характеристики естественной нижней челюсти за гораздо более короткое время.

Недавно группа исследования функциональной морфологии из Института биомедицинских исследований (BIOMED) Университета Хассельта представила первую индивидуально изготовленную с помощью 3D-принтера нижнюю челюсть, которая была имплантирована пациентке в июне 2011 г. Пациентка 83 лет страдала тяжелой формой остеомиелита, поразившего почти всю ее нижнюю челюсть.

С учетом тяжести и быстрого прогрессирования инфекционного заболевания возможности лечения пожилой пациентки были весьма ограничены. Традиционное лечение, подразумевающее удаление поврежденной кости, привело бы к существенному уменьшению размера и нарушению функции нижней челюсти. Перед исследователями стояла сложная задача восстановления жизненно важных функций, а именно – дыхания, речи, жевания и чувствительности. Решение о восстановлении нижней челюсти с помощью индивидуально изготовленного протеза приняли с тем, чтобы избавить пожилую женщину от длительной хирургической операции и сократить ее последующее пребывание в больнице. Это первый случай полной замены нижней челюсти.

«Внедрение изготовленных с помощью 3D-принтера имплантатов можно сравнить с высадкой человека на Луну: мы делаем первые осторожные шаги, но мы их делаем», – сказал профессор Jules Poukens из института BIOMED.

Искусственная челюсть весит примерно 107 г, что практически соответствует весу естественной нижней челюсти. Конструкция предусматривает прямую установку балок или мостовидных протезов с опорой на имплантаты на следующем этапе лече-

ния и, таким образом, является отличной основой для реставрации. Благодаря высокой точности изготовления имплантата хирургическая процедура заняла 4 ч, что составляет лишь 1/4 от продолжительности традиционной операции. Новая технология избавила пациентку от дополнительных вмешательств по корректровке новой челюсти и обеспечила более быстрое выздоровление. Согласно J.Poukens, уже через день после хирургической процедуры у пациентки восстановились нормальные функции, то есть четкая речь, способность глотать и полная подвижность.

Спроектированная врачами и инженерами из разных организаций Бельгии и Нидерландов челюсть была изготовлена компанией LayerWise, имеющей опыт работы с технологией аддитивного производства (additive manufacturing – AM), суть которой заключается в послойном нанесении материала с помощью 3D-принтера. Прецизионный лазер селективно нагревает частицы металлического порошка, чтобы быстро наплавить их на предыдущий слой материала. Впоследствии титановый каркас покрыли биокерамикой. Технология AM применяется для изготовления металличе-

ских имплантатов, которые очень сложно или невозможно создать другими способами.

Технология AM в целом приобретает важность для медицинской имплантологии. Она все чаще применяется в стоматологии и других областях медицины. Многие компании уже используют 3D-принтеры, способные создавать трехмерные модели для производства прототипов новых изделий, поскольку они позволяют воспроизводить самую сложную геометрию.


Исследователи единодушны во мнении, что изготовленные с помощью 3D-принтера имплантаты являются прекрасным дополнением к имеющимся вариантам лечения. «Как показывает данный клинический случай, индивидуально изготовленные

### Контактная информация

Prof **Giampietro Farronato**  
Institute for Clinical Orthodontics/  
Clinical Orthodontic Institute  
Via Commenda, 10  
20122 Milan  
Italy (Италия)  
giampietro.farronato@unimi.it

Сегодня технологический прогресс «в лице» систем CAD/CAM позволяет осуществлять цифровое проектирование и компьютеризированное производство [14]. Основными преимуществами такого подхода являются улучшение контроля процесса изготовления и существенное снижение ошибок, связанных с человеческим фактором, а также возможность использования материала, не поддающегося обработке с помощью традиционных методов, например титана V класса [15].

От редакции: список литературы можно получить в издательстве. Статья впервые была опубликована в журнале CAD/CAM №2, 2012.



подход предпочтителен, поскольку взаимное пространственное расположение зубов может варьироваться в зависимости от характера нарушения окклюзии.

По завершении проектирования можно приступать к изготовлению скоб. Предназначенные для этого устройства, фрезерующие очень мелкие детали, должны работать в строго заданных стандартных условиях; это гарантирует точность и минимизирует вероятность ошибок. Кроме того, чем больше габариты имеет станок. Он должен располагаться в помещении с соответствующими условиями и специальным напольным покрытием из амортизирующих панелей, которые стабилизируют станок и частично поглощают его вибрацию.

Далее для изготовления ортодонтических аппаратов нужна очень маленькая фреза размером около 0,001 мм. Например, если самые мелкие фрезы могут снимать за один проход 0,03 мм, то для создания решетки, контактирующей с поверхностью зуба, понадобится 3–4 прохода фрезы (рис. 11).

Исследователи единодушны во мнении, что изготовленные с помощью 3D-принтера имплантаты являются прекрасным дополнением к имеющимся вариантам лечения. «Как показывает данный клинический случай, индивидуально изготовленные

имплантаты можно применять гораздо более широко, чем трансплантацию кости и мягких тканей», – сказал доктор Peter Mercelis, управляющий директор компании LayerWise.

Революционный имплантат челюсти был в 2012 г. удостоен премии Бельгийской сети AM.

От редакции: статья впервые опубликована в журнале CAD/CAM №2, 2012.

AD



**УФА**

XIII МЕЖДУНАРОДНАЯ СПЕЦИАЛИЗИРОВАННАЯ ВЫСТАВКА



**17-19**  
октября

**Уфа**  
ДС "Арена"

**ДЕНТАЛ-ЭКСПО.**  
**СТОМАТОЛОГИЯ УРАЛА 2012**

Организаторы:

**ЛИГАС**  **LIGAS**

Выставочный центр "Лигас", г. Уфа  
т/ф: +7 (347) 253-77-00  
e-mail: ligas@ufanet.ru  
www.ligas-ufa.ru

**DENTALEXPO**®

DENTALEXPO, г. Москва  
т/ф: +7 (495) 921-40-69  
e-mail: region@dental-expo.com  
www.dental-expo.com

При поддержке:



Министерство  
здоровохранения  
Республики Башкортостан



Стоматологическая  
Ассоциация  
России



Стоматологическая  
Ассоциация  
Республики Башкортостан

# Реставрация боковых зубов с помощью секционной матричной системы Palodent® Plus и композитных материалов компании Dentsply™

Копылов Дмитрий Юрьевич

Врач-стоматолог Стоматологической клиники докторов Копыловых (СДК).  
Специалист в области прямой и непрямой реставрации



Практикующий стоматолог в повседневной практике регулярно сталкивается с необходимостью восстановления кариозных полостей II класса. Методами восстановления подобных дефектов твердых тканей зуба являются изготовление не прямых реставраций (керамических, золотых или комбинированных вкладок), полупрямых или прямых реставраций с использованием высококачественных композитов. В данной статье мы рассмотрим метод прямой реставрации с использованием современных композитов, адгезивов и секционной матричной системы Palodent® Plus.

Основные задачи, которые стоят перед стоматологом при восстановлении полости II класса композитным материалом:

друга и находятся в стабильном состоянии, чему также способствует качественный контактный пункт. Помимо этого он помогает распределению жевательного давления на соседние зубы.

Сегодня на стоматологическом рынке доступны различные матричные системы. Их можно разделить на плоские и контурные, круговые и секционные. Для нас решающее значение имеет понятие контурности матрицы. Контурность означает, что матрица имеет необходимую сферическую поверхность для создания экватора зуба. Правильная анатомия проксимальной поверхности является важнейшим условием для качественного функционирования зуба, формирования десневого сосочка и заполнения им межзубного пространства. При отсутствии плотного контактного пункта волокнистая пища будет постоянно застревать, что неизбежно приведет к развитию воспалительного процесса в тканях пародонта.

Часто при использовании традиционных матричных систем приходится дополнительно контурировать матрицу, устанавливать объемные деревянные или пластиковые клинья, травмирующие десну, прижимать матрицу к соседнему зубу для ее более плотного прилегания, что осложняет проведение манипу-

ляций с композитом. В дополнение излишки композита могут выходить за пределы матрицы, создавая выступы и нависающие края. В стремлении исключить эти недостатки

можно подобрать оптимальную комбинацию. Использование Palodent® Plus с таким материалом, как SDR®, позволяет создать реставрацию с плотным контактным пунктом, прогнозируемой герметичностью и качественной ретенцией.

Для проведения реставрации боковых зубов в системе Palodent® Plus используются упругие кольца и секционные матрицы. Секционные матрицы доступны в трех размерах. Кольца ViTine могут быть круглыми и овальными или продолговатыми. Эти кольца можно использовать как отдельно, так и совместно для одномоментной реставрации медиальной и дистальной полости одного зуба или двух различных зубов. Преимуществами применения секционных матриц совместно с кольцами являются создание реставрации с абсолютной естественными контурами, отличный контроль при формировании контактных пунктов и амбразур, простота фиксации системы, хорошая визуализация операционного поля, а также комфорт врача и пациента. Устранение недостатков и акцентирование положительных характеристик традиционных матричных систем в системе Palodent® Plus упростило работу практикующего врача при создании качественных проксимальных участков и контактов.

Введение и извлечение матрицы осуществляется с помощью специального пинцета, позволяющего надежно удерживать и проводить манипуляции с матрицей (рис. 3). В матрице имеются отверстия, в которые вставляется выступ на внутренней стороне одной из щечек пинцета. По принципу дверной щеколды происходит удержание матрицы. С традиционными матрицами и пинцетами подобное удержание затруднено – пинцет соскакивает, а матрицу после реставрации приходится извлекать с трудом или с помощью зажима. Секционные матрицы предназначены строго для индивидуального применения. Они не стерилизуются и повторно не используются.

**Клинический случай**  
**Реставрация боковых зубов с помощью матричной системы Palodent® Plus и композитных материалов компании Dentsply™**

В клинику обратился пациент с целью санации полости рта. В ходе обследования были обнаружены реставрации неудовлетворительного качества в зубах 16 и 17. Между зубами отсутствовали контакт, краевые валики, определялись «рваные» края реставраций в межзубном промежутке, разгерметизация реставраций с признаками развития кариозного процесса. Также имелся кариес в фиссурах. Зубная нить при выведении расслаивалась и рвалась (рис. 4).

Зубы 15, 14 полтора месяца назад были восстановлены композитом Dyract®XP (Dentsply™). Обратите внимание на полную герметичность краев и прекрасное цветовое соответствие реставраций и тканей зуба (рис. 17).

**Препарирование зубов**

В процессе снятия старых реставраций отчетливо различимы кариозные полости, появившиеся вследствие негерметичности реставраций в придесневой области. Перед препарированием кариозной полости можно установить жесткое кольцо ViTine и оставить его на время подготовки к реставрации. Оно несколько раздвинет зубы, что в дальнейшем сэкономит ваше время. В представленном клиническом случае кольцо устанавливалось после препарирования зубов (рис. 5).

**Подбор матрицы и наложение кольца**

После препарирования и наложения раббердама устанавливается секционная матричная система Palodent® Plus (рис. 6). Подбор матрицы можно провести как до наложения раббердама, так и после. В большинстве случаев подойдут стандартные контурные секционные матрицы Palodent® Plus. Также для работы с подростковыми зубами или полностью прорезавшимися боковыми зубами разработаны



Рис. 1. История развития матричных систем.

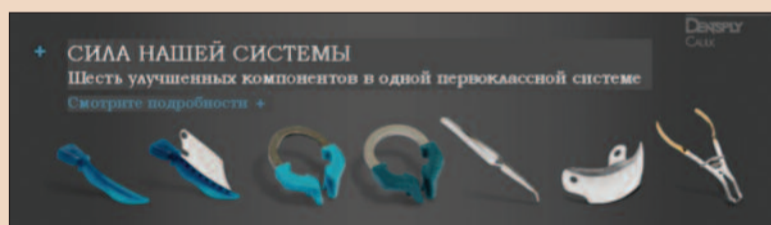


Рис. 2. Набор Palodent® Plus.

1. Создание плотного контактного пункта.
2. Создание экватора зуба.
3. Создание краевого валика.
4. Обеспечение герметичного соединения по границе композит-зуб.
5. Создание и оформление амбразур.
6. Исключение попадания композита в поддесневое пространство.
7. По возможности повторение исходной анатомии проксимальных поверхностей зубов. Ориентирами могут служить неповрежденные проксимальные поверхности соседних зубов.
8. По возможности минимизация повреждения межзубного десневого сосочка.

Контактный пункт препятствует попаданию пищи в межзубное пространство. Пища по амбразурам отводится в стороны, что предохраняет межзубной десневой сосочек от повреждения. В зубном ряду зубы располагаются в определенном положении друг относительно

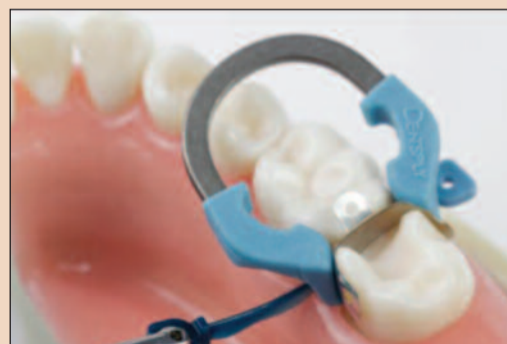

Рис. 3. Введение матрицы Palodent® Plus.

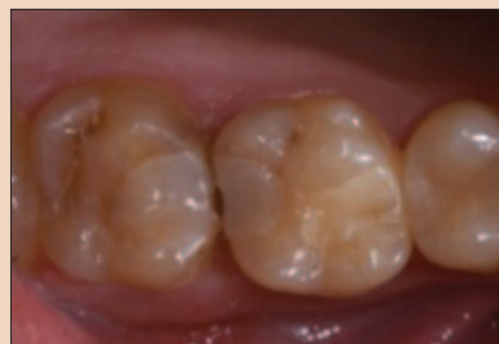

Рис. 4. Зубы до лечения.

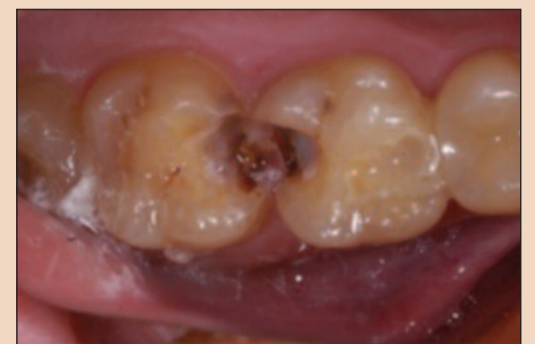

Рис. 5. Препарирование зубов.



Рис. 6. Матрица и новое никель-титановое кольцо Palodent® Plus.

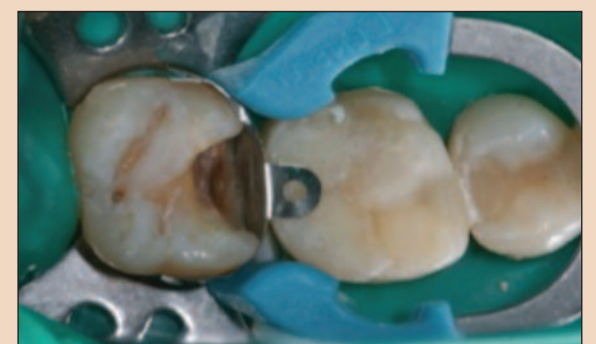
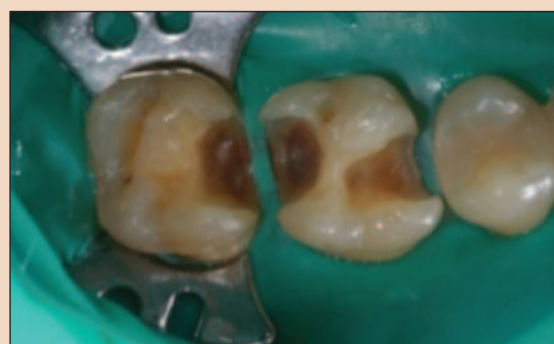
Рис. 7. Введение матрицы Palodent® Plus.



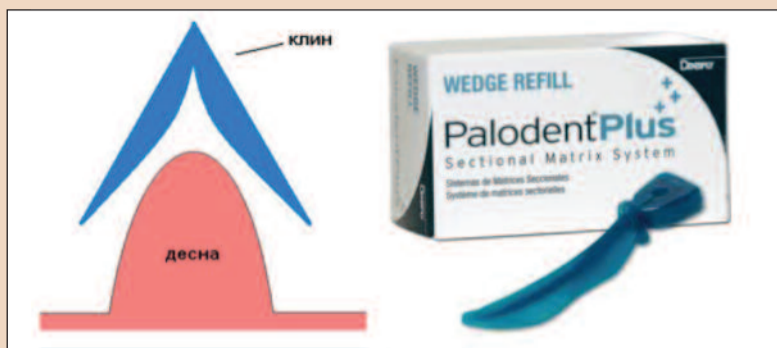

Рис. 8. Клинья матричной системы Palodent® Plus.



Рис. 9. Адгезив Xeno®V+.

мини-матрицы. Эти матрицы незаменимы и в технике полупрямой реставрации. Матрицы с размерами 5,5 и 6,5 мм предназначены для работы с большими медиально-окклюзионными полостями.

Для эффективного использования контурной секционной матрицы должно быть достаточно межпроксимального пространства. Оно необходимо для того, чтобы без усилия и деформации позиционировать матрицу. Кольцо системы Palodent® Plus, установленное перед препарированием кариозной полости и оставленное на время подготовки к реставрации, позволяет несколько раздвинуть зубы, что в дальнейшем сэкономит ваше время. Чтобы ввести кольцо, возьмите щипцы для раббердама, введите щечками внутрь кольца и немного раздвиньте дугу кольца. Затем внесите кольцо, по очереди накладывая зубцы сначала во внешней, затем внутренней амбразуре в том месте, где будет проведена реставрация. При этом не имеет принципиального значения, в какую сторону будет смотреть зафиксированное кольцо. Приоритетом в данном случае будут служить удобство манипуляций с кольцом, простота доступа к реставрируемому зубу и удобство врачебных манипуляций внутри кольца. В своей практике я предпочитаю располагать кольцо в сторону от зуба: так, чтобы кольцо не ограничивало движений ручного инструмента.

Как и в случаях с другими внутриротовыми инструментами, следует быть аккуратным при внесении и пользовании системой во рту. Упругое кольцо может соскочить и причинить вред окружающим тканям. Перед внесением системы рекомендуется предварительно изолировать необходимый участок зубного ряда завесой раббердама (рис. 7). Если нет возможности использовать раббердам, следует обвязать жесткое кольцо зубной нитью во избежание аспирации кольца. Кольцо можно стерилизовать и использовать повторно.

Может возникнуть вопрос, как накладывается кольцо в случае реставрации зуба, на котором предварительно был установлен кламп системы раббердам. V-образные пластиковые зубчики кольца не входят в межзубные пространства, что позволяет накладывать кольцо и в данном случае. Жесткое титановое кольцо способствует раздвижению зубов благодаря пластиковым V-образным крыльям, усиленным стекловолокнами. После его снятия и финишной обработки реставраций зубы возвращаются в прежнее положение, еще плотнее закрывая контакт. Основным отличием нового никель-титанового кольца является то, что в случае изменения его формы стоматолог может активировать кольцо заново, вернув ему первоначальную форму. Кольцо выдерживает более 1 тыс. циклов стерилизации.

#### Введение клина

Для прижатия матрицы к зубу использован необъемный большой клин белого цвета. Клин состоит из двух пластин, располагающихся под углом друг к другу. При введении в межзубной промежуток клин про-

ходит поверх десневого сосочка, не повреждая его (рис. 8). Традиционные клинья при введении отдают и травмируют десневой сосо-

чек, что приводит к появлению крови после извлечения клина и длительному процессу восстановления ткани десны.

#### Адгезивная подготовка

После установки матрицы, клина и кольца проведена адгезивная подготовка адгезивом Xeno®V+ с предварительным кондиционированием эмали (рис. 9). Xeno®V+ является самопротравливающим адгезивом. Обработка эмали кислотой необходима в связи с тем, что кислотные полимеры недостаточно эффективно работают на эмали, но прекрасно – на дентине. Ряд научных публикаций подтверждает необходимость предварительной обработки эмали ортофосфорной кислотой с целью увеличения силы сцепления адгезива с эмалью. Адгезивную обработку также можно проводить с помощью адгезива

предварительного протравливания XR Bond™. В этом адгезиве, как и в Xeno®V+, растворителем является третичный бутанол, что позволяет использовать материал как на слегка недосушенном, так и слегка пересушенном дентине. Совершенство адгезивов Dentsply™ способствовало уменьшению чувствительности бондинговых систем к технике высушивания дентина перед их нанесением.

→ ДТ стр. 10

AD

# ПРЕДСКАЗУЕМЫЙ ПЛОТНЫЙ КОНТАКТНЫЙ ПУНКТ

**НОВИНКА!**

## Palodent® Plus

### Система секционных матриц

- Прочные никель-титановые кольца
- Меньше финишной обработки
- Удобная в использовании система
- Уникальные клинья WedgeGuards защищают соседние зубы

Для лучшей стоматологии

# DENTSPLY

Дентсплай Россия Лимитед | г. Москва | пр-т Мира, д. 6 | www.dentsplycis.com