

Luis Fernando Bolívar, nuevo presidente de AMIC Dental

Centroamérica y una tarjeta de crédito en su mira

El Lic. Luis Fernando Bolívar, reconocido directivo de la empresa Ah Kim Pech, fue elegido presidente de la Agrupación Mexicana del Comercio y la Industria Dental, la cual agrupa a los principales actores de este sector. La institución, que organiza las dos ferias anuales de AMIC y patrocina los congresos científicos paralelos, ha crecido de forma notable en los últimos años, hasta el punto de que ha sido capaz de prácticamente doblar su espacio expositivo en el World Trade Center de Ciudad de México. En la siguiente entrevista, el Lic. Bolívar explica los planes de la nueva directiva de AMIC.

¿Qué propuestas tiene la nueva dirección de Amic Dental?

En esta nueva administración la intención es darle continuidad y potencializar los éxitos conquistados por la dirección anterior. Pero además nos proponemos llevar a cabo de manera paulatina un incremento en las estrategias de publicidad para lograr una mayor difusión ante nuestra audiencia, pudiendo así llegar a otras regiones con mayor impacto, como lo son algunos estados de la República y algunos países de Centroamérica.

Asimismo, esta administración se distinguirá por brindar a sus socios más beneficios e innovaciones sin subir un solo peso el costo de los stands, por lo menos en los siguientes 2 años. Estos beneficios incluyen herramientas como ADMIC, en donde los socios de manera inmediata podrán escoger sus stands y al término de la sesión todos tendrán el mapa actualizado,

además de que cualquier cambio del mismo será notificado inmediatamente para tomar medidas en cuanto a estrategias durante la exposición.

Por otra parte, para el próximo año se fortalecerá la membresía BE Amic, la cual pasará a ser una tarjeta de crédito con múltiples beneficios.

Y a mediano plazo, ya se trabaja para la creación de un departamento legal que presente y defienda a nuestros socios ante cualquier contingencia legal.

¿Cómo piensan implementarlas?

Para reforzar y expandir nuestra presencia, tanto en el interior del país como en otras latitudes del continente, se buscará el apoyo de una empresa especializada para que defina y ejecute estrategias de comunicación y publicitarias. La idea es identificar y explotar los mejores cana-



El nuevo presidente de AMIC Dental, Luis Fernando Bolívar.

les para tener la penetración deseada de acuerdo a nuestro mercado meta. Asimismo, hemos creado un responsable para que asista a las diferentes ferias internacionales que dé seguimiento y difusión a nuestros eventos a lo largo del año. En la

parte legal estamos en negociaciones con un despacho muy reconocido para que el año que entra nos presente una propuesta para implementarla.

¿Cómo cree que se puede aumentar la asistencia la expo?


De entrada, nuestro objetivo principal es no sólo mantener sino elevar aún más los ya altos estándares de calidad en nuestros eventos, tanto en la oferta de recursos materiales como humana. En cuanto a elevar la asistencia, es un reto muy atractivo pero nuestra exposición ya tiene una asistencia muy interesante. Nos apoyaremos en diferentes estrategias de comunicación y publicidad que hagan eco a la oferta de Expo AMIC. Y no es poco decir que, entre los profesionales de la salud bucal, Expo AMIC es ya una referencia obligada.

¿Piensa mantener el nuevo espacio expositivo en el WTC?

No solo lo pensamos, sino que cristalizaremos su ejecución. Nuestra exposición está 100% vendida, razón de más para mantener y optimizar cualquier espacio que tengamos disponible, siempre en beneficio de nuestros socios y, obvio, del consumidor final.

→ **Página 2**

NOVEDADES EDITORIAL RIPANO



Rehabilitación Neuro-Oclusal (RNO)

Ficha Técnica:

Autor: Dr. Pedro Planas

388 páginas

Tamaño: 16 x 23 cm.

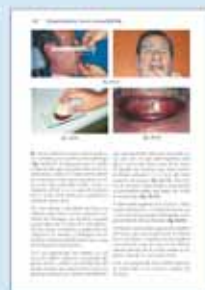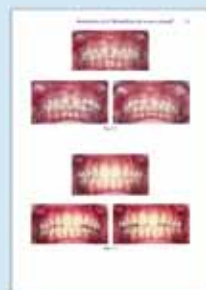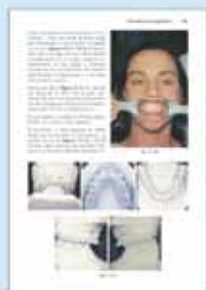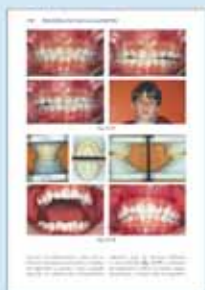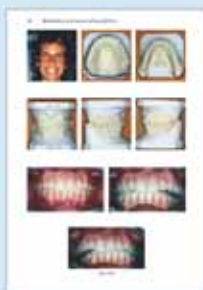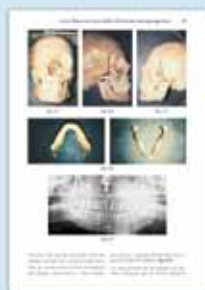Editado a todo color

Encuadernación de lujo con tapa dura.

ISBN: 978-84-940554-9-2

CONTENIDO RESUMIDO

1. Justificación de la «rehabilitación neuro-oclusal»
2. Definición de la «rehabilitación neuro-oclusal» y concepto de lo normal en forma, función y tiempo
3. Ley Planas de la mínima dimensión vertical y ángulo funcional masticatorio Planas
4. Leyes Planas de desarrollo del sistema estomatognático
5. El biotipo.
6. Articulación temporomandibular y «rehabilitación neuro-oclusal».
7. Parodonto y «rehabilitación neuro-oclusal».
8. Génesis del sistema estomatognático bajo el concepto de la «rehabilitación neuro-oclusal».
9. Tiempo de duración de los tratamientos con RNO.
10. Nuestro diagnóstico sintomático y funcional visto bajo el concepto de la «rehabilitación neuro-oclusal».
11. Aparatología.
12. Terapéutica durante el primer año.
13. Terapéutica en la primera dentición: verdadera terapia de la «rehabilitación neuro-oclusal».
14. Terapéutica en la dentición mixta y segunda dentición.
15. Resumen terapéutico.
16. Prótesis total.
17. Montaje en escalera.
18. Rehabilitación en adultos.
19. Prótesis parciales removibles.





Los representantes de los correctores de MRC en el congreso de Los Angeles.



El Dr. Enrique Bazán (Perú) durante su taller práctico.



Uno de los sofisticados equipos para cirugía guiada que se presentaron en el LA Dental.

today

Publicado por Dental Tribune International

Director General
Javier Martínez de Pisón
j.depison@dental-tribune.com
Miami, Estados Unidos -Tel.: +1-305 653-8951

Directora de Marketing y Ventas
Jan Agostaro - j.agostaro@dental-tribune.com

Diseñador Gráfico Javier Moreno
j.moreno@dental-tribune.com

DT International

Licensing by Dental Tribune International

Group Editor: Daniel Zimmermann
newsroom@dental-tribune.com
+49 341 48 474 107

Clinical Editor Magda Wojtkiewicz
Online Editor Yvonne Bachmann
Claudia Duschek
Copy Editors Sabrina Raaff
Hans Motschmann

Publisher/President/CEO Torsten Oemus
Director of Finance Dan Wunderlich
Business Development Claudia Salwiczek
Media Sales Managers
Matthias Diessner (Key Accounts)
Jan Agostaro (International)
Melissa Brown (International)
Peter Witteczek (Asia Pacific)
Maria Kaiser (USA)
Weridiana Mageswki (Latin America)
Hélène Carpentier (Europe)

Marketing & Sales Services Esther Wodarski
Nicole André
Accounting Karen Hamatschek / Anja Maywald
Executive Producer Gernot Meyer

Holbeinstr. 29, 04229 Leipzig, Germany
Tel.: +49 341 4 84 74 302 | Fax: +49 341 4 84 74 173
www.dental-tribune.com | info@dental-tribune.com

www.dental-tribune.com



Los doctores Irubiel Barbosa y Lauro Medrano, directores del LA Dental Meeting, con el equipo que realizó el congreso en Los Angeles.

Gran éxito del LA Dental Meeting

El LA Dental Meeting, congreso que se celebra en Los Angeles anualmente, demostró en su tercera edición cómo combinar ciencia de alto nivel en un ambiente ameno y amigable para cientos de colegas.

El evento, que se celebró en el hotel Hilton que se encuentra junto al parque de atracciones de los Estudios Universal el 5 y 6 de septiembre pasado, presentó a conferencistas de primer nivel en un ambiente relajado en el que los colegas tuvieron tiempo de interactuar entre ellos al igual que con los dictantes.

Esta publicación realizó durante el mismo una amplia serie de entrevistas tanto con dictantes como con la industria presente, que se mostró ampliamente satisfecha.

De hecho, varios de los directivos de las casas comerciales presentes manifestaron haber obtenido más ventas e interés en sus productos que en el congreso de la California Dental Association, que se celebró durante los mismos días en San Francisco.

Los directivos del congreso, los doctores Irubiel Barbosa y Lauro Medrano, manifestaron que más de 400 odontólogos asistieron a los



Marcado interés por los productos en la expo del evento.



Los representantes del depósito dental Pu-che, una empresa hispana de larga tradición en Los Angeles.

dos días de conferencias, que culminaron con una gran fiesta de gala.

Entre las compañías comerciales estuvo presente por primera vez una empresa extranjera como es Microdent, fabricante de implantes de España que está comenzando a abrirse paso en el mercado norteamericano. El representante de la misma, Matías Viale, manifestó haber obtenido mucho interés en sus productos, que incluyen expandores de hueso, además de implantes dentales de fácil manejo.

El LA Dental ofrece una serie de becas a alumnos de odontología mexicanos. En la edición de 2014 por ejemplo, sus directivos rifaron varios viajes a Los Angeles entre los estudiantes de las facultades de odontología de Monterrey.

Recursos

- LA Dental Meeting: www.ladentalmeeting.com



Matías Viale, representante de los implantes Microdent, con el Dr. Samuel Lee, uno de los dictantes del congreso.



Uno de los talleres hands-on en el LA Dental Meeting.

← Página 1

¿Cómo definiría la relación con las instituciones científicas?

¡Como excelente! Sin duda, el entendimiento que Amic Dental ha establecido con la Universidad Nacional Autónoma de México (UNAM) y la Asociación Dental Mexicana (ADM) dejan constancia que el ánimo de Amic será siempre el de sumar en beneficio de la salud bucal de los mexicanos. La presencia continua de UNAM y ADM en Amic retrata nuestro respaldo irrestricto a la parte académica; el tener un congreso académico semestral de manera paralela a nuestra magna exposición reviste el evento con una sinergia natural: la academia, de la mano de la industria. Tanto UNAM como ADM realizan esfuerzos cada congreso para mantener sus estándares científicos a los más altos niveles posibles y así promover la actualización continua. A su vez, nuestros congresos corresponden con tener decenas de conferencistas nacionales e internacionales y por hacer alianzas con diferentes universidades en el mundo.

¿Cuáles son las expectativas de los miembros de Amic Dental?

Trabajamos por consolidar la unión de los socios, representada con honestidad y profesionalismo, manteniendo siempre una administración transparente y para seguir disfrutando de los beneficios que esta gran asociación otorga a sus socios.

¿Cuál ha sido el resultado de la tarjeta de Be Amic?

Iniciamos con la integración de base de datos por 2 años para poder tener solidez en el programa como tal. Ahora iniciaremos mayores beneficios a partir de 2015, en donde una de las sorpresas será que la volveremos una tarjeta de crédito que estará llena de beneficios para comprar dentro de Amic Dental.

¿Qué otras iniciativas existen?

Vamos a implementar los AMIC BOYS, los cuales ayudarán a encontrar a nuestros visitantes la entrada o salida, también algún stand específico o incluso guiar o ayudar con sus compras a los odontólogos hacia el estacionamiento. También iremos implementando un mapa virtual que nos ayude a la localización precisa de cada uno de los expositores.

¿Cuán importante es la asistencia de congresistas extranjeros?

Todos los visitantes son importantes para Amic Dental. Sin embargo, el año que entra comenzaremos una campaña para atacar y penetrar otros mercados como el Latinoamericano, principalmente Centroamérica. Esta estrategia está en línea con nuestra aspiración de expansión territorial. Y, desde luego, dicha expansión deberá traer beneficios en las dos vías: trayendo aquí a los mejores congresistas extranjeros y 'exportando' del país la mejor oferta mexicana del sector bucodental.

¿Cuán satisfechos están los expositores con feria?

Mi opinión es que hay una alta satisfacción, muestra de ello es que cada exposición esté vendida al 100%; incluso con estos 5000m2 de exposición adicional que implementamos apenas este año. Sin embargo, esta posición nos obliga a mantener estos estándares de calidad e ir adaptándonos a lo que nuestros visitantes y el gremio odontológico demanda para poder cubrir sus necesidades y de ser posible sorprenderlos.

Recursos

- Amic Dental: www.amicdental.com.mx

whiteness

Líder en aclaramiento dental en Brasil

¡OFRÉZCALES A
SUS PACIENTES
LO MEJOR EN
ACLARAMIENTO DENTAL!

Los productos FGM disponen de seguridad y rapidez para sus procedimientos, confianza para los odontólogos y comodidad para sus pacientes.

WHITENESS PERFECT

Gel aclarador a base de peróxido de carbamida en las concentraciones 10%, 16% y 22%



WHITENESS HP

Gel aclarador a base de peróxido de hidrógeno en la concentración de 35%



WHITENESS HPMAXX

Gel aclarador a base de peróxido de hidrógeno en la concentración de 35%



PRESENCIA
EN MÁS DE
70
PAÍSES

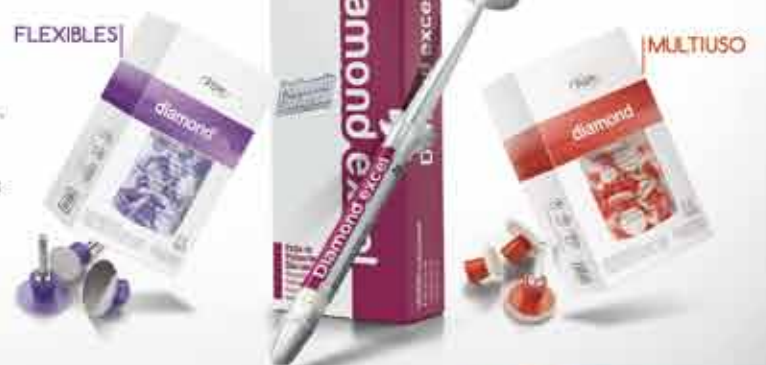CON BLOQUEADOR
DE CALOR

CONOZCA TAMBIÉN LINEA DIAMOND

ACABADO Y POLIDO

- DIAMOND: Discos de fieltro natural utilizados en amalgama, resina, metal, ionómero de vidrio y así sucesivamente.
- DIAMOND FLEX: Discos de fieltro para pulido y brillo de materiales de restauración con pastas de pulido.
- DIAMOND EXCEL: Pasta de pulido a base de Diamante Micronizado para pulir y dar el brillo final a las porcelanas, resinas en general y esmalte.

FLEXIBLES



MULTIUSO



VISITE NUESTRO
STAND ENTRE
LOS PASILLOS
600 Y 700

CONFERENCIAS
SIN COSTO

DR. AMÉRICO MENDES (BRASIL)

Bien Air, un sueño hecho realidad

El nuevo motor quirúrgico iOptima, controlado por medio de un iPod, es un pequeña gran maravilla, que fue presentado simultáneamente en Estados Unidos y en México.

Daniel Ortiz, director de la empresa distribuidora Eddo en Ciudad de México, declaró sentirse muy contento con los avanzados productos de la compañía suiza Bien Air. El más nuevo de ellos es el iOptima, un motor para Operatoria Dental y Endodoncia, que se maneja fácilmente mediante un iPod. «La gran ventaja es que ahora tenemos todo digital», explica Ortiz. «Además, todos los programas se pueden actualizar vía internet, con la gran calidad de Apple y Bien Air».

El iOptima permite modificar en segundos cualquier valor, como por ejemplo el torque. «Bien Air te da la libertad de crear y ajustar los parámetros de este motor a las necesidades específicas del odontólogo», manifestó Ortiz sobre el motor, que puede estar conectado a la unidad dental o utilizarse como un equipo portable.

«El sueño del dentista es que la pieza de mano no haga ruido y que no se pare, y Bien Air ha concedido el sueño», agrega Ortiz, ya que el instrumento no sólo es silencioso sino que no tiene prácticamente vibración y viene con una potente luz LED.

«Es un equipo que lo tiene todo y que es actualizable, así que no se puede quedar obsoleto», comenta el directivo.

Durante Amic Dental, un nutrido grupo de profesio-

nales se acercó al stand de Eddo para ver las demostraciones del iOptima.

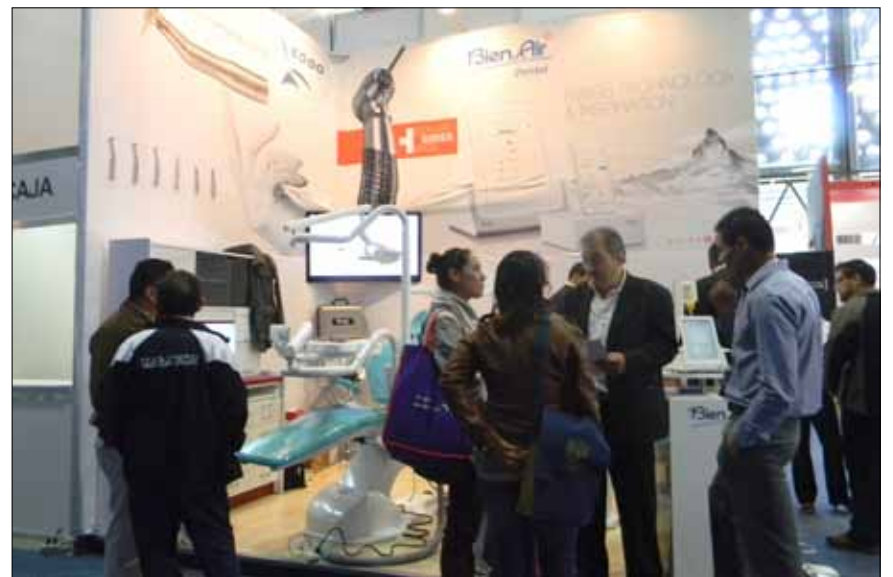Con el iOptima, el profesional puede transformar el sistema neumático tradicional en una unidad eléctrica moderna, un micromotor sin sensores que funciona usando el interfaz de un iPod.

Los odontólogos pueden ahorrarse el costo de comprar un nuevo equipo dental. Por un pequeño desembolso, pueden equipar su práctica con todo el lujo de la tecnología digital y disfrutar de su amplia gama de beneficios.

Tratar a un mayor número de pacientes tiene consecuencias directas sobre la rentabilidad de las clínicas dentales. Las funciones de la aplicación y de los instrumentos del iOptima se combinan para reducir el equipo necesario para las intervenciones.

El iOptima es simple, eficiente y libre de riesgos. El aparato permite programar previamente las intervenciones restaurativas, al igual que las de endodoncia. Simplemente indique el tipo de operación y seleccione las herramientas para acceder a la velocidad preseleccionada y los parámetros de torque.

La interfaz de Apple es intuitivo y ergonómico. Esto hace que el sistema sea fácil de usar. La aplicación iOptima para el iPod Touch, desarrollada por Bien-Air Dental, ofrece numerosas opciones preprogramadas.



El director de Eddo, Daniel Ortiz, en su stand en Amic Dental. La empresa distribuye los productos de Bien Air en México, como el nuevo y avanzado iOptima.

Diseñado y desarrollado para satisfacer las necesidades de los profesionales, el iOptima permite elegir entre opciones preprogramadas o personalizar los parámetros, ya sea antes o durante las operaciones.

Además, las funciones de auto-reverse y auto-avance significan que usted puede realizar tratamientos de endodoncia con total seguridad.

El iOptima viene con el Micromotor Bien-Air MX2 LED, que ofrece el mejor rendimiento del mercado. El sistema de gestión electrónica del micromotor llamado Smart Logic controla automáticamente la potencia y compensa las variaciones

en la presión sobre la herramienta. El MX2-LED simplifica y ayuda a optimizar las restauraciones, la profilaxis, las endodoncia y las operaciones quirúrgicas. Y viene con una garantía de tres años.

La combinación del micromotor MX2 con los contra-ángulos MicroSeries reduce el esfuerzo necesario para utilizar el instrumento, gracias al equilibrio y su tamaño. Esto permite movimientos precisos, y menos fatiga al final del día. ■

Recursos

- México: 033 3586 5695
- BienAirioptima.com



33^o
CIOSP
Congreso Internacional de
Odontología de São Paulo
Brasil
ENERO 22-25, 2015

SÃO PAULO | 2015



www.ciosp.com.br
secretaria.decofe@apcdcentral.com.br
APCD - Asociación Paulista de Cirujanos Dentistas - www.apcd.org.br

Realización:



Apoyo:



Media Internacional:









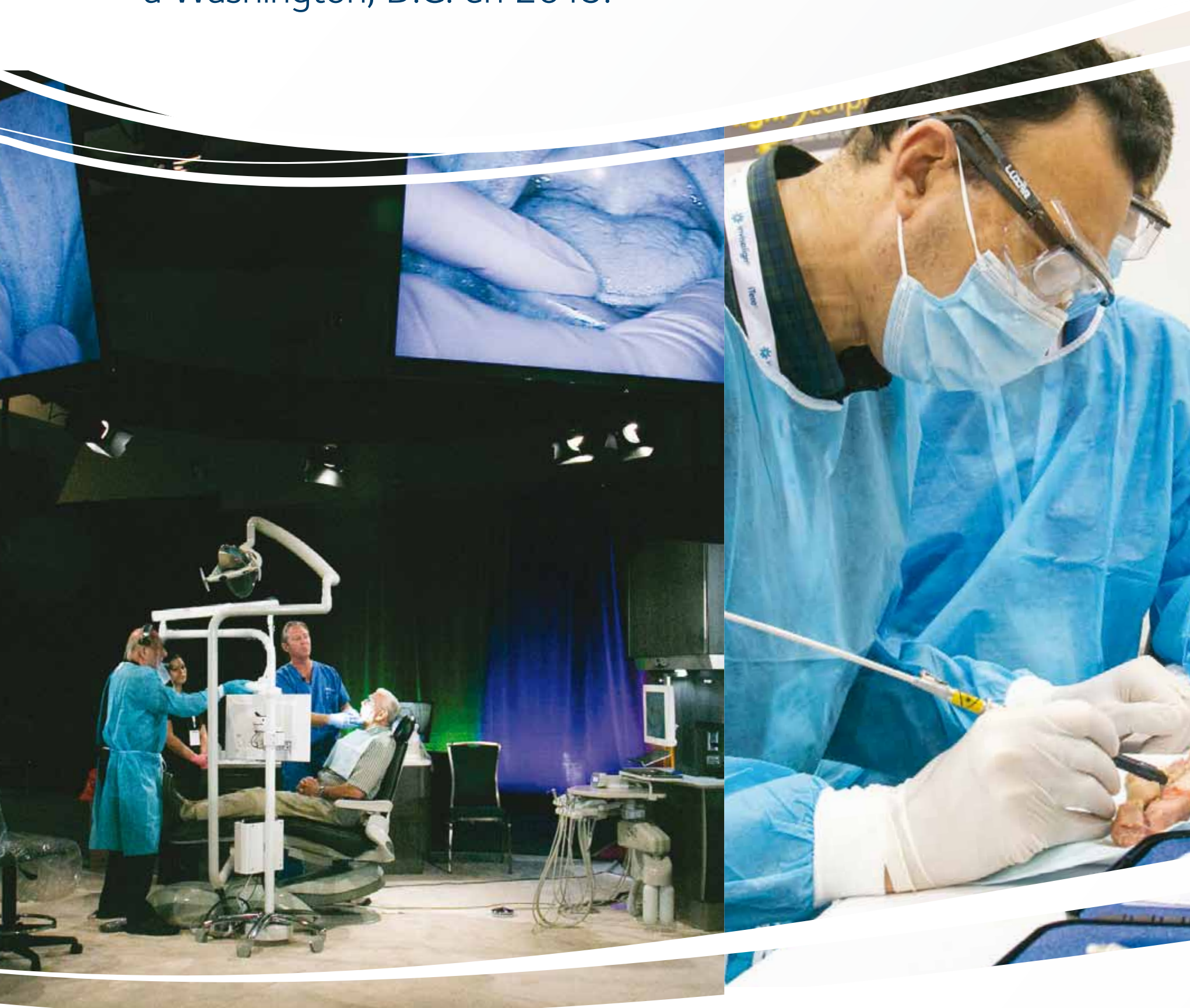Preparación eficaz y precisa



El motor eléctrico EM-E6 de W&H sin escobillas permite, por su reducida longitud y peso, trabajar de forma ergonómica y sin cansancio. El modelo Table-Top puede utilizarse de inmediato, sin modificaciones ni intervenciones previas en el control del sillón dental. La técnica de motor sin escobillas permite una larga vida útil sin mantenimiento.

¡No deje de asistir!

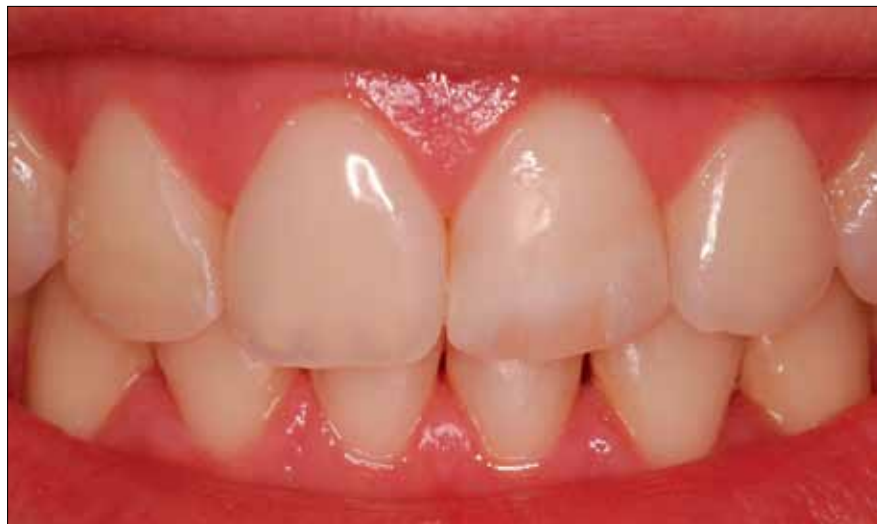El Congreso Anual de la ADA vuelve a Washington, D.C. en 2015.



 **ADA**. 2015
AMERICA'S DENTAL MEETING

5-8 de Noviembre
Washington, D.C., U.S.A.





1a. Aspecto inicial de la sonrisa.

Un resultado natural con la resina Llis

Por Fabiano Araujo*

Faciente femenina de 20 años de edad con el incisivo central superior fracturado y ligeramente oscurecido por trauma y restauración estaba en desacuerdo con sus resultados estéticos (Fig. 1a). El diente presentaba vitalidad pulpar y, además de la discrepancia de color, tenía una pésima estética, con falta de material, a pesar de haber recibido dos tratamientos restauradores anteriores (Figs. 1b-1f). Los dientes restantes estaban en estado satisfactorio, aunque amarillentos.

Caso clínico

La decoloración fue tratada mediante un protocolo de aclaramiento en el hogar con peróxido de carbamida al 10% (Whiteness Perfect, FGM) durante 20 días.

El color obtenido igualó los tonos de la arcada. A continuación, el diente 21 fue restaurado con resina compuesta, restaurando de manera temporal la anatomía palatina e incisal y permitiendo la impresión con silicona para obtener una matriz para la inserción de la resina palatal (Fig. 2).

La restauración se llevó a cabo siguiendo un protocolo clínico determinado: grabado ácido total con gel de ácido fosfórico al 37% durante 30s en esmalte y 15s en la dentina, lavado durante el mismo tiempo, secado suave con chorro de aire y papel absorbente, aplicación del sistema adhesivo (Ambar, FGM) siguiendo las recomendaciones del fabricante y fotocurado durante 20s.

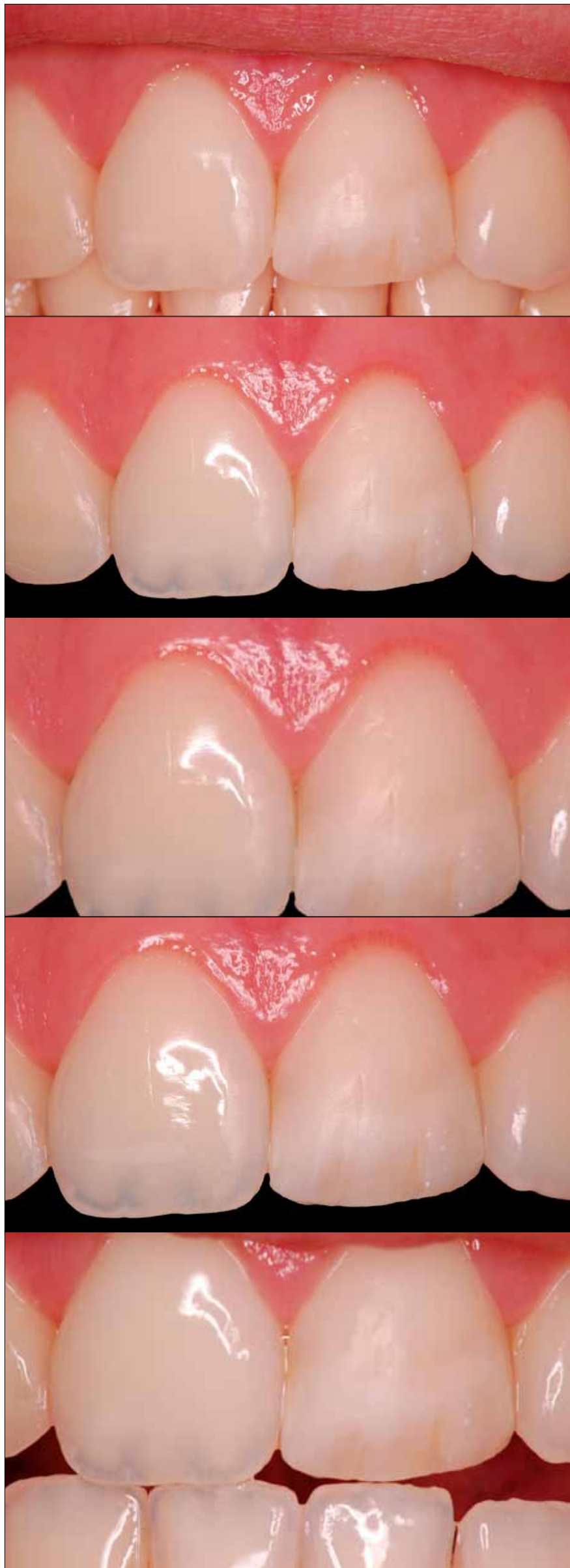Utilizando una espátula, se rellenó la guía de silicona con resina Llis translúcida incisal, reproduciendo el espesor del esmalte palatal. Llevando la matriz de encuentro a los dientes, se realizó el fotocurado de la capa por vestibular (Fig. 3). Después de retirar la matriz, se puede ver el contorno alcanzado. Luego, con resina Llis opaca DA2 comenzó la reproducción de la porción de la dentina, enmascarando ligeramente la región de la fractura. Fueron aplicadas tonalidades decrecientes sucesivamente (resina Llis opaca DA1), a partir de la línea de fractura próximo al borde incisal y reproduciendo la dentina y sus mamelones. Se aplicó colorante blanco y resina Llis EA1 para imitar pequeñas hipoplasias de los dientes vecinos (Fig. 4). En el borde incisal, fue insertado un filete de la resina Llis opaca DA2, otorgándole un halo opaco al diente. El tercio incisal fue rellenado con resina translúcida incisal (Fig. 5), seguido de la aplicación de resina Llis EB1 translúcida, con lo cual se obtuvo un alto valor y naturalidad del esmalte artificial. Fue realizado el acabado inicial y la paciente dispensada.

En la consulta siguiente, se procedió a texturizar la superficie y a su pulido final (Figs. 6a-6c). La textura se realizó con puntas diamantadas extrafinas y el pulido con lijas, discos abrasivos (Diamond PRO, FGM) y pasta diamantada (Diamond Excel, FGM) con discos de fieltro (Diamond Flex, FGM). Al final de esta etapa fue posible observar la excelente estética obtenida con las resinas utilizadas (Figs. 7a), tras lo cual se orientó a la paciente en cuanto a alimentación e higiene, y se confeccionó una placa de protección para los dientes anteriores.

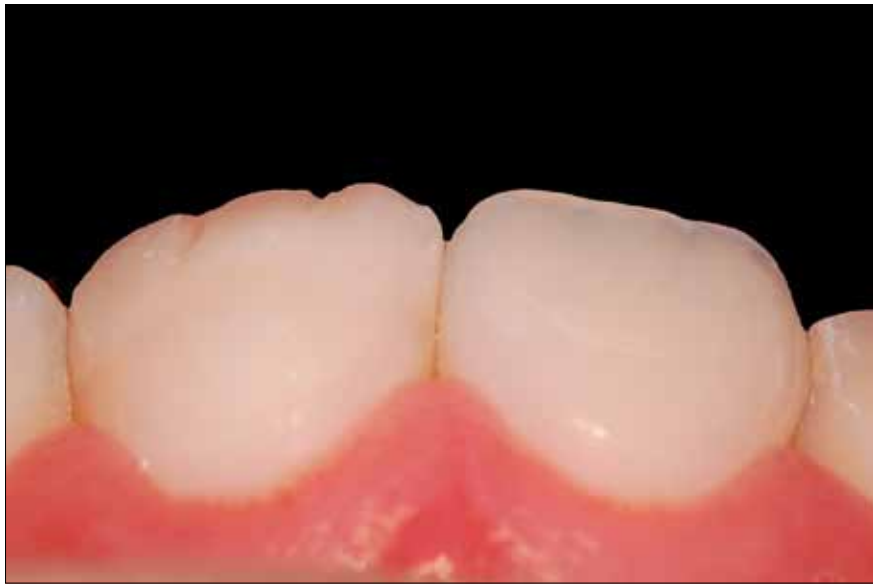

* El Dr. Araujo es Especialista, Máster y Doctor en Odontología (UFSC). Coordinador de la Especialidad Integrada en Prótesis y Odontología en la Universidad de Tuiuti

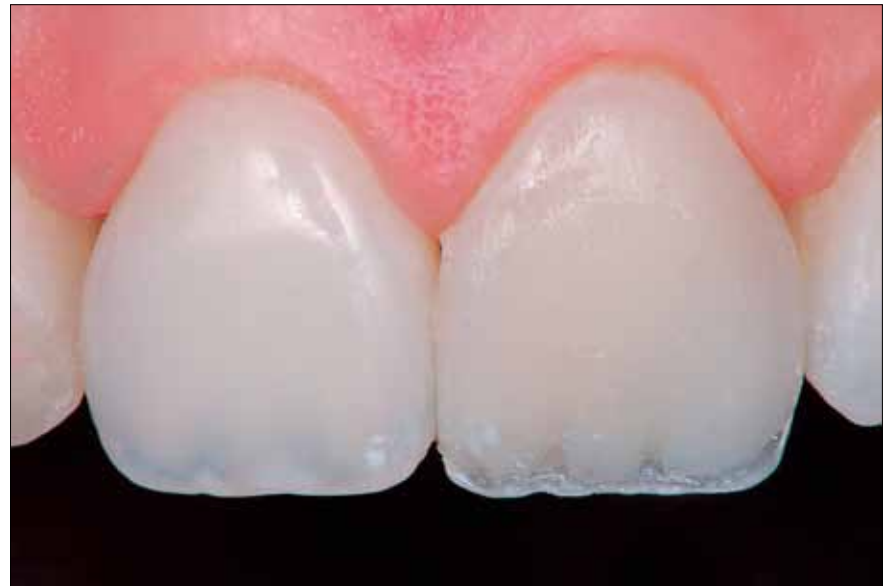Paraná (UTP). Coordinador de los Cursos de Odontología Estética de ABO_São José dos Pinhais. Profesor Titular de Odontología y Clínica Integrada, Universidad Tuiuti de Paraná (UTP) y Profesor de Perfeccionamiento en Odontología y Prótesis Estética ABO_SJP. Brasil. Contacto: fabianoaraujo_@hotmail.com



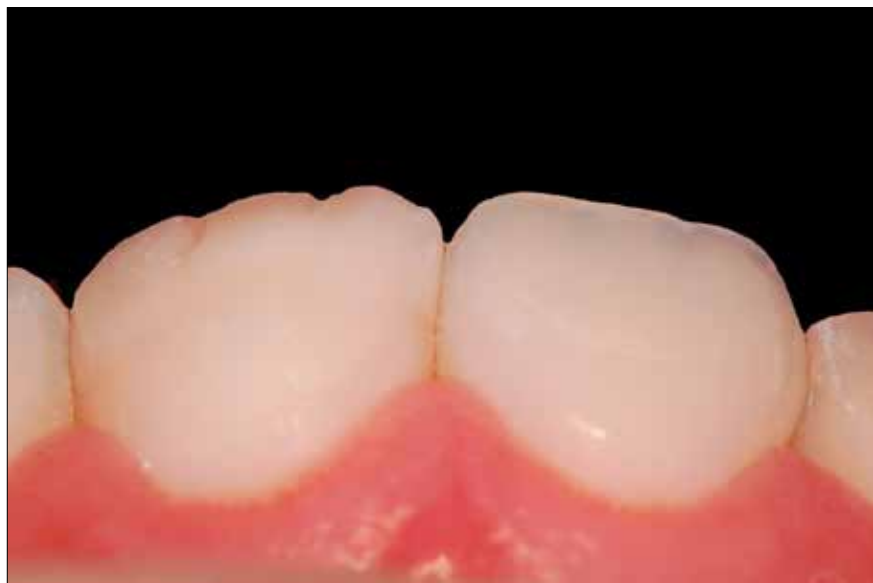1b a 1f. Detalles de la falta de armonía estética desde distintos ángulos.



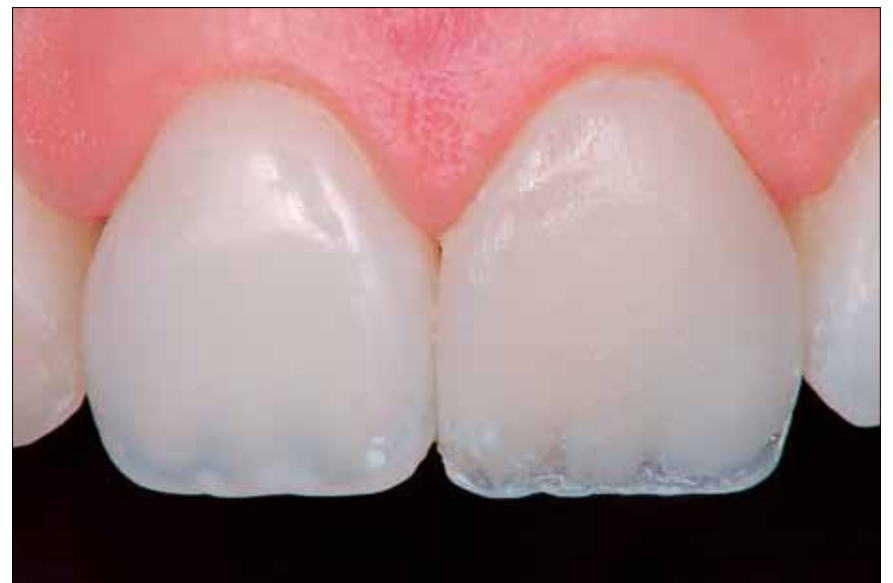2. Matriz de silicona para inserción de la resina palatal.



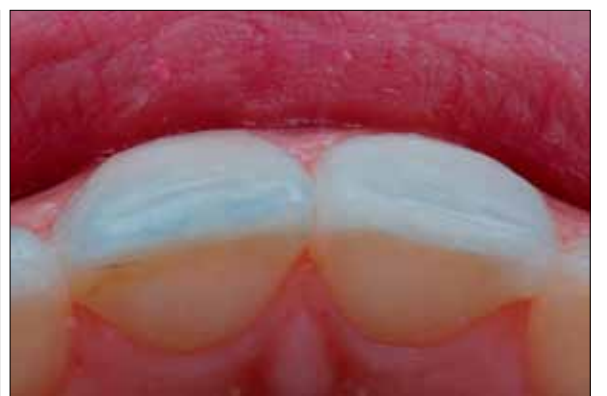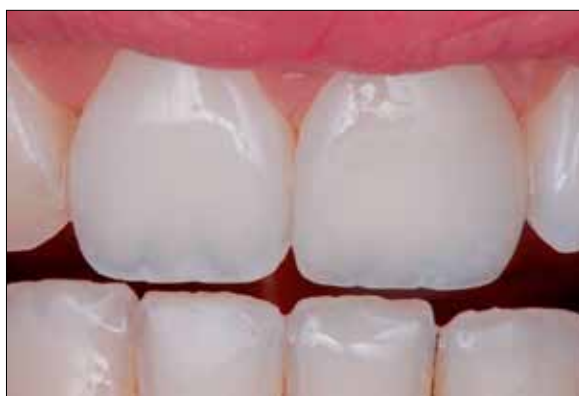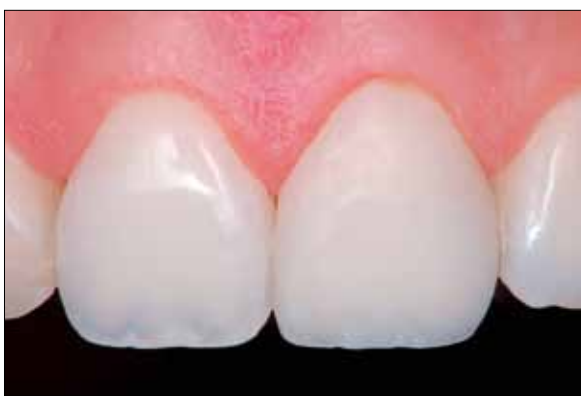3. Fotocurado de la primera capa de resina.



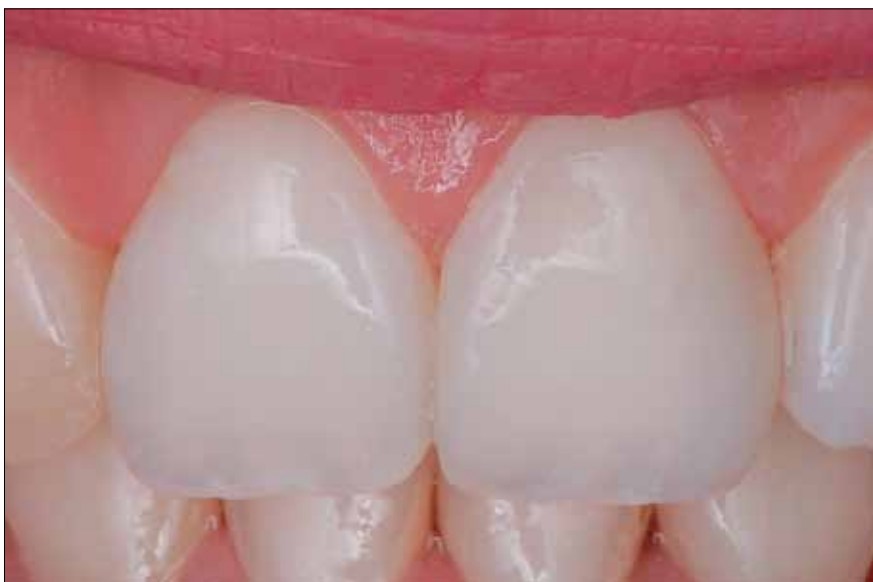4. Aplicación de colorante blanco y resina EA1 para caracterizar los mamelones dentales.



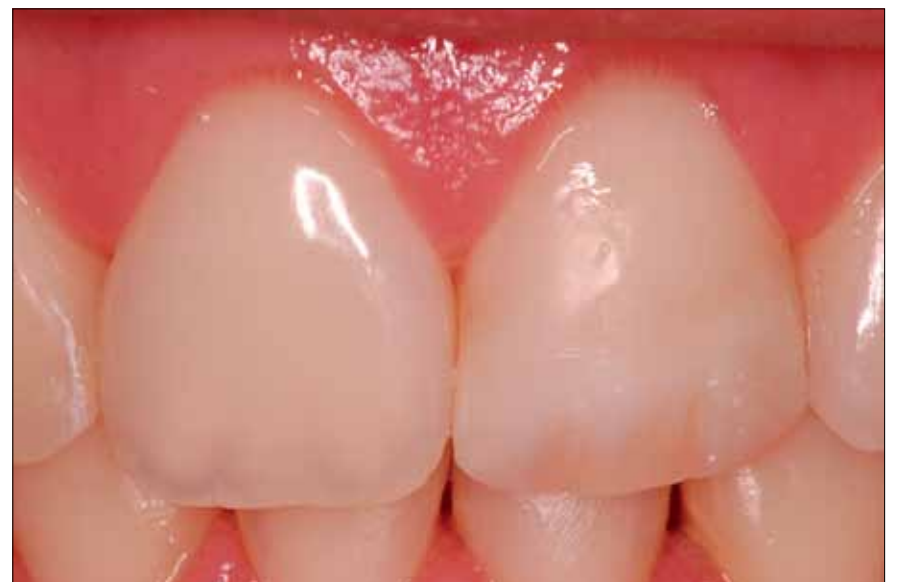5. Tercio incisal relleno con resina translúcida incisal.



6a-6c. Definición del área de espejo, texturizado y pulido final.



7. Detalle de la excelente estética obtenida y los colores de las resinas utilizadas.



8. Aspecto inicial de la sonrisa.