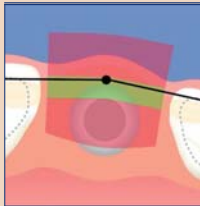


DENTAL TRIBUNE

The World's Dental Newspaper · Austrian Edition



No. 10/2014 · 11. Jahrgang · Wien, 1. Oktober 2014 · Einzelpreis: 3,00 €



Ästhetische Misserfolge

Immer häufiger auftretende implantologische Komplikationen beunruhigen die Spezialisten und bergen das Risiko, die Implantologie insgesamt in Misskredit zu bringen.

► Seite 4f



Neue Maßstäbe

Derzeit existiert eine einzige Zahnbürste, die mit dem Emmi-dent Ultraschall arbeitet. Clinical Professor Ady Palti, New York University, und Hugo R. Hosefelder im Interview.

► Seite 8f



Implantology meets CAD/CAM

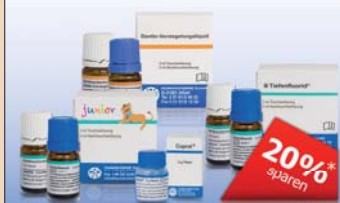Am 22. November 2014 lädt der Bremer Dentalspezialist BEGO zu seinem jährlich stattfindenden Symposium. Es werden zahlreiche Teilnehmer aus Deutschland und Österreich erwartet.

► Seite 10

ANZEIGE

Herbstangebote

Probieren leicht gemacht...



*alle Probierpackungen bis 15.11.2014 20% günstiger

HCH HUMANCHEMIE
Kompetenz in Forschung und Praxis

Humanchemie GmbH
Hinter dem Krüge 5 · D-31061 Alfeld (Leine)
Telefon +49 (0) 51 81 - 2 46 33
Telefax +49 (0) 51 81 - 8 12 26
www.humanchemie.de
E-Mail info@humanchemie.de

Falsche Zahnbürste

Ein Paradies für Bakterien.

HOUSTON – Zahnbürsten können nicht erst bei falschem oder zu langem Gebrauch zu Bakterienfallen werden. Auch ihre Beschaffenheit ist von Bedeutung. So zeigt eine kürzlich im *Journal of Dental Hygiene* veröffentlichte Studie, dass Zahnbürsten mit Hohlkanälen gegenüber solide gefertigten Bürstenköpfen eine 3.000-fache Menge an Bakterien beheimaten.



Hohlkanäle haben v. a. Zahnbürsten mit Naturborsten. Durch Wasser, welches nur schwer aus den Kanälen austreten kann, haben die Keime die beste Wachstumsvoraussetzungen. Aber auch Bürstenköpfe für elektrische Zahnbürsten können Hohlräume haben.

Zusätzlich hilft es, die Zahnbürste keimfrei zu halten, indem sie vertikal mit den Borsten nach oben gelagert wird, damit Feuchtigkeit schneller verschwindet und keinen Nährboden bietet. Gründliche Reinigung nach dem Putzen und regelmäßiges Auswechseln der Zahnbürste bzw. bei elektrischen Geräten des Bürstenkopfes sollte man nicht herauszögern. **DT**

Quelle: ZWP online

Korruption im Gesundheitswesen

Gesundheitspolitisches Forum der Karl Landsteiner Gesellschaft.

KREMS (jp) – „Betrug und Korruption sind im Gesundheitswesen weit verbreitet. Geld wird verschwendet und missbräuchlich verwendet und fehlt in weiterer Folge in der Gesundheitsversorgung in großen Mengen. Hauptursache ist die fehlende Transparenz, der es mittels Compliance entgegenzuwirken gilt“, so das Ergebnis des letzten „Gesundheitspolitischen Forums“ der Karl Landsteiner Gesellschaft zur Korruption im Gesundheitswesen. Bedingt durch die Vielzahl an „Playern“, so der Referent Dr. Gerald Ganzger, Wien, sei die Compliance – das regelkonforme Verhalten mit der Einhaltung der Gesetze und Richtlinien – vor allem im Gesundheitswesen sehr komplex: Ärzte, Zahnärzte, Patienten, Krankenanstalten, Sozialversicherungsträger, Pharmafirmen, Apotheken sowie auch Fachverlage stehen in einem engen Geflecht von Beziehungen.

Die vorrangigen Ziele der Compliance im Gesundheitswesen sieht Dr. Ganzger in Behandlungserfolgen, Patientenvertrauen und -sicherheit, Selbstschutz aller Handelnden vor rechtlichen Folgen und in einer transparenten und effizienten Verwendung von Geldmitteln.

Dr. Ganzger spricht von einer Vielzahl von Problemfeldern. Schwierigkeiten bei der Einhaltung von Regeln ergeben sich bei „informal payments“ – der sogenannten „Kuvertmedizin“ –, beim Daten-



schutz, bei Persönlichkeitsrechten der Patienten, bei der Abrechnung von Leistungen und in der medizinischen Forschung bei der Verwendung von Drittmitteln. Auch Einladungen/Sponsoring/Kongresse, das Urheberrecht sowie das Vergaberecht und Einkaufsrichtlinien vor allem bei Krankenanstalten führen oftmals zu Problemen.

Dr. Ganzger betont, dass Compliance von Institutionen und Unternehmen, aber auch von den Leistungserbringern im Gesundheitswesen nicht als Last, sondern als Her-

ausforderung und Chance verstanden werden soll; die Einhaltung der Richtlinien führe zu einem erhöhten Ansehen und stärke die Reputation nach innen und außen. Aber selbst, wer in Compliance-Verantwortung nur nach dem Recht handelt, kann oft unethisch handeln, so Doz. Dr. Andreas Klein, Universität Wien, auf der Forums-Veranstaltung. Klein: „Die Nützlichkeit soll nicht die treibende Kraft für Compliance im Gesundheitswesen sein; sie kann jedoch durch Strategievorzüge (Nachhaltigkeit) zu einer Gewinnsteigerung

führen. Gesellschaftlich-moralische Akzeptanz und Werte sollten im Vordergrund stehen.“

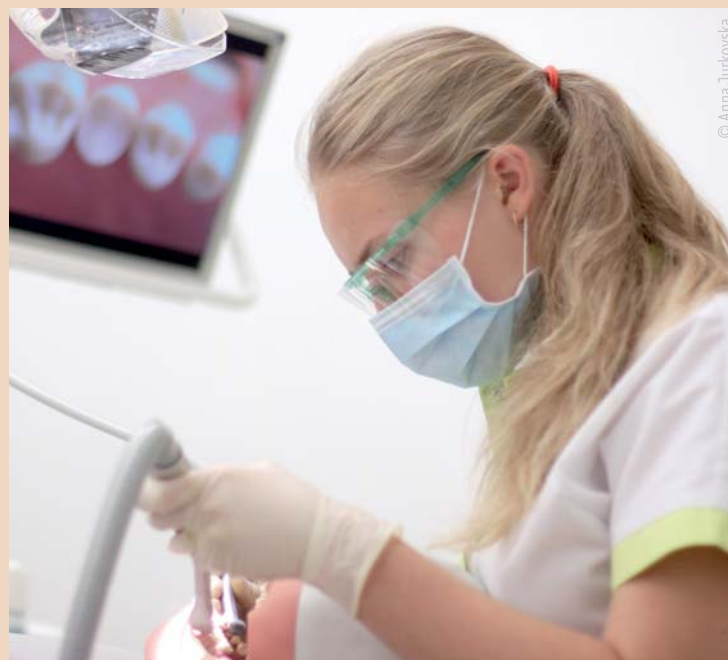Der Ethiker sprach sich für sinnvolle Compliance-Regeln als Ausdruck gesellschaftlicher Verantwortung aus. Eine ständige Reflexion der Sinnhaftigkeit von Regeln, das Einbeziehen ethischer Spezialisten und eine Steigerung der Transparenz sind von großer Bedeutung. Dozent Klein warnt vor einer übermäßigen Verrechtlichung; es soll schlussendlich zu einem Bewusstseinswandel der Gesellschaft kommen. **DT**

DPU hilft ZÄK NÖ bei PASS-Ausbildung

Ausbildung vermittelt unter anderem aktuelle Diagnostik- und Therapiekonzepte.

KREMS (jp) – Insgesamt an zwölf Wochenenden im Jahr werden die praktischen Kurse im Rahmen der Ausbildung zur Prophylaxe-Assistentin (PASS) der Zahnärztekammer Niederösterreich (ZÄK NÖ) im Zahnambulatorium der Danube Private University (DPU) in Krems durchgeführt. Dazu stellt die DPU der ZÄK NÖ kostenlos insgesamt 14 Behandlungseinheiten und einen Zahnarzt als Aufsicht zur Verfügung, die Ausbildung selbst wird über das Fortbildungszentrum der Landes Zahnärztekammer NÖ geleitet.

Die Ausbildung erfolgt berufsbegleitend nach den bundeseinheitlichen Richtlinien und schließt mit einer kommissionellen Prüfung. Sie erfordert als Voraussetzung eine abgeschlossene dreijährige Berufsausbildung als zahnärztliche Assistentin sowie zwei Jahre Berufserfahrung.



Nach erfolgreichem Abschluss des Kurses sind dessen Absolventinnen berechtigt, die zusätzliche Berufsbezeichnung „Prophylaxe-Assistentin (PASS)“ zu führen.

Neben der Einführung in die Prophylaxe und Parodontologie, die Anatomie, Physiologie und Pathologie der parodontalen Strukturen und der Mundhöhle werden aktuelle Diagnostik- und Therapiekonzepte wie die Ätiologie der PAR-Erkrankungen vermittelt. Weiters stehen die Infektionsprophylaxe wie die Praxishygiene, die Instrumenten- und Materialkunde und initiale Therapien auf dem Programm. Dazu gehören auch Themen der Ernährung, die Kommunikation mit Patienten wie die Chemoprävention und Fluoridanwendung und eben praktische Übungen am Phantom wie gegenseitig im Behandlungsstuhl als „Prophylaxe-Patient“. **DT**



Zahnarzt-„Qualitäts-Rankings“ in Medien kontraproduktiv

Jürgen Pischel spricht Klartext

Mehr „Qualität“ wird eigentlich überall, wenn über die Kosten des Gesundheitswesens gesprochen wird, als wichtiger Faktor für Entscheidungen z. B. bei Forderungen nach mehr Honorar für ärztliche oder zahnärztliche Leistungen aufzubringen, herangezogen. Oftmals weigern sich die Kassen, Honorar-Ausgleichsforderungen der Berufsvertretungen mit der Begründung, die Patienten würden daraus vor allem profitieren, zu folgen.

Das würde nur dann zutreffen, wenn das zusätzliche Geld an konkrete Verbesserungen der Behandlung geknüpft wäre, zum Beispiel durch höhere Anforderungen an geprüfte Qualität im Einzelfall.

Dazu wollen viele Polit-Verantwortliche im Gesundheitswesen nicht nur direkte Leistungskontrollen des einzelnen Zahnarztes über Zahnhistorien der Therapie installiert sehen, sondern unter dem Schlagwort „Transparenz“ die vermeintlichen Ergebnisse in Rennlisten – dort heißt es Rankings – quasi guter und schlechter Zahnärzte veröffentlichen.

Heute oftmals beliebte Aufmacher-Stories in Polit-Magazinen über die angeblichen „Top-100-Zahnärzte im Fachbereich XY“, gerne instrumentalisiert aus sogenannten Berufsfachverbänden, die einzelnen Promi-Mitgliedern damit Gutes tun wollen, leisten den Bestrebungen nach mehr „Transparenz“ nur Vorschub.

Eine ganz neue Gefahr tut sich aus sogenannten Bewertungsportalen im Internet auf, in denen Patienten, sogenannte Patienten-Schutz-Organisationen, Verbraucherverbände und viele andere sich zur Notenvergabe über Praxiseinrichtung, Service und Organisa-

tion, Behandlung und deren „Qualität“ hinein lassen.

Schon allein der ständig wachsenden Gesundheitskosten wegen spielen Fragen der Effizienz des Systems nicht nur in der politischen Debatte eine zunehmende Rolle. Nutzen und Aufwand von Therapien, Medizintechnik und Arzneimitteln werden zunehmend hinterfragt und zu optimieren versucht. Die individualisierte und personalisierte Medizin tritt wieder in den Vordergrund. Prävention statt Reaktion heißt die gemeinsame Leitlinie für das Qualitätsbemühen auf beiden Seiten, den Leistungserbringern wie den Kassen.

So wird ein Dreiklang aus Patientennutzen, Qualität und Transparenz gefordert. „Compliance“ lautet die Zauberformel (s. S.1 „Korruption im Gesundheitswesen“) als Aufforderung zum Handeln.

Eine gefährliche Debatte, die nicht auch noch durch in ihrer Aussage fragwürdige „Top-Listen“ aus den eigenen Reihen angeheizt werden darf. Das Wort von der „Sicherung der Qualität“ in der Gesundheitspolitik dient vor allem dazu, direkten Einfluss auf das Leistungsgeschehen und die Ausgabensteuerung nehmen zu können.

Daran wird man sie, siehe „Big Data“, so ist zu befürchten und abzuwehren, langfristig nur schwer hindern können, das Transparenz-Syndrom zu Rennlisten und Bewertungsportalen ist schon gar nicht zu vermeiden. Aber Klartext-Leser gehören zu den „Guten“, haben also nichts zu befürchten. Spaß beiseite, dennoch

toi, toi, toi,

Ihr J. Pischel



Infos zum Autor

Steuerprobleme beim Praxisverkauf

Umsatzsteuer bei Verkauf der Patientenkartei.



KREMS (jp) – Alle Umsätze, die ein Zahnarzt als Honorar für Leistungen in der Behandlung von einer der Kassen oder privat vom Patienten einnimmt, sind umsatzsteuerfrei. Die Steuerbefreiung des Zahnarztes ist allerdings eine sogenannte „unechte“ Steuerbefreiung. Das heißt,

der Zahnarzt kann sich beim Einkauf von Materialien oder Geräten auch keine Vorsteuer abziehen.

Beim Verkauf der Praxis ist für bestimmte Teile keine Umsatzsteuer vom Zahnarzt als Abgeber zu leisten, wenn Gegenstände verkauft werden, für die kein Vorsteuerabzug in An-

spruch genommen werden konnte, und wenn diese nur für steuerfreie Leistungen (z. B. Behandlung) verwendet werden. Ein besonderer Sachverhalt ist – nach einer Entscheidung des Bundesfinanzgerichtes (BFG) vom Frühjahr dieses Jahres – der Verkauf der Patientenkartei. Hier ist vom erzielten Nettoerlös Umsatzsteuer abzuführen.

Das Bundesfinanzgericht war der Meinung, dass eine „sonstige Leistung“ vorliegt. Im Vordergrund steht die Weitergabe der in den Unterlagen aufgezeichneten Informationen an den Nachfolger, weil die Kenntnis der Krankengeschichten für einen neu beginnenden Arzt von großer Wichtigkeit ist. Die Übergabe des Datenträgers ist als unselbstständige Nebenleistung der sonstigen Leistungen zu beurteilen, so das BFG.

Da keine „Lieferung“ vorliegt, könne die Befreiung nicht angewendet werden. Der Verkauf der Patientenkartei ist daher umsatzsteuerpflichtig und unterliegt dem Normalsteuersatz von 20 Prozent. **DU**

Leserbrief

In der Dental Tribune Austrian Edition 9/2014 wurde unter dem Titelbeitrag „Verbesserung oder nur Verlängerung?“ die Ausbildung zur Zahnmedizinischen Assistenz, die ab 2015 erstmals als dreijähriger Lehrgang durchgeführt werden wird, thematisiert. Der Schulleiter der Fortbildungsakademie Zahn, OMR Dr. Hans Schrangl, nimmt in einem Leserbrief an die Redaktion der Dental Tribune Stellung zu diesem Beitrag:

„In meiner Eigenschaft als Leiter der ‚Fortbildungsakademie Zahn‘ – einer Einrichtung der Landes Zahnärztekammer für OÖ zur Ausbildung zahnärztlicher Assistentinnen – möchte ich ... wie folgt Stellung nehmen: Nach jahrelangen Bemühungen vieler engagierter Kolleginnen und Kollegen im Bereich der Ausbildung unserer Mitarbeiterinnen ist es im Jahr 2012 gelungen, den Beruf der Zahnärztlichen Assistenz gesetzlich zu etablieren. Damit wurden erstmals das Berufsbild, der Tätigkeitsbereich und die Ausbildung dieses Gesundheitsberufes im Zahnärztesatz verankert und der Anlernberuf wird sukzessive auslaufen.

Es ist aus meiner Sicht bedauerlich, dass durch inhaltliche Unrichtigkeiten in dem oben genannten Beitrag der Eindruck erweckt wird, es hätte keine Verbesserung in der theoretischen Ausbildung unserer Mitarbeiterinnen stattgefunden, sondern die Ausbildung sei nur verlängert worden.

Bereits in der Überschrift des Beitrages ist das Berufsbild unrichtig bezeichnet: es lautet korrekt ‚Zahnärztliche Assistenz‘ und nicht ‚Zahnmedizinische Assistenz‘. Unrichtig ist auch, dass im Herbst der erste dreijährige Lehrgang für die Ausbildung starten würde. In Oberösterreich wurde in unserer Fortbildungsakademie bereits im vergangenen Jahr



Schulleiter der Fortbildungsakademie Zahn, OMR Dr. Hans Schrangl.

2013 mit dem ersten dreijährigen Ausbildungslehrgang gestartet – der zweite Lehrgang begann im heurigen Herbst, sodass in unserem Bundesland derzeit parallel zwei dreijährige Lehrgänge unterrichtet werden.

Mit der neuen Berufsausbildung ist es uns gelungen, den Gesundheitsberuf der Zahnärztlichen Assistenz mit einer umfassenden theoretischen Ausbildung zu etablieren. Es wird eine berufsbegleitende theoretische Ausbildung im Ausmaß von 600 Stunden angeboten. Es wurden die Lehrinhalte im Vergleich zum Anlernberuf verdreifacht und an internationale Standards angepasst. Damit sind wir in der Lage, künftig unseren Mitarbeiterinnen ein solides theoretisches Basiswissen in den Beruf mitzugeben. Eine Lehrausbildung im Gesundheitsbereich ist aus unserer Sicht nicht sinnvoll und wird

daher von uns auch nicht angestrebt. Dennoch sind selbstverständlich alle nach den neuen gesetzlichen Vorschriften ausgebildeten zahnärztlichen Assistentinnen Fachkräfte in ihrem Beruf und keine Anlernlinge.

Weiters ist es unrichtig, dass ‚Ordinationen die Bürde eines Lehrbetriebes zu tragen‘ hätten. Hier wird vom Autor des Beitrages offenbar der Lehrberuf zur Zahnärztlichen Fachassistenz mit dem Gesundheitsberuf der Zahnärztlichen Assistenz verwechselt!

Insgesamt wäre es wohl notwendig, die Unrichtigkeiten des Beitrages in einer nächsten Ausgabe der Dental Tribune richtigzustellen. Wünschenswert wäre es auch, die durchwegs positiven Errungenschaften des neuen Berufsbildes der Zahnärztlichen Assistenz für die Kollegenschaft auch als solche darzustellen.“ **DU**

Editorische Notiz

Schreibweise männlich/weiblich

Wir bitten um Verständnis, dass – aus Gründen der Lesbarkeit – auf eine durchgängige Nennung der männlichen und weiblichen Bezeichnungen verzichtet wurde. Selbstverständlich beziehen sich alle Texte in gleicher Weise auf Männer und Frauen.

Die Redaktion



DENTAL TRIBUNE

IMPRESSUM

Verlag
OEMUS MEDIA AG, Holbeinstr. 29
04229 Leipzig, Deutschland
Tel.: +49 341 48474-0
Fax: +49 341 48474-290
kontakt@oemus-media.de
www.oemus.com

Verleger
Torsten R. Oemus

Verlagsleitung
Ingolf Döbbecke
Dipl.-Päd., Jürgen Isbaner
Dipl.-Betriebsw. Lutz V. Hiller

Chefredaktion
Dipl.-Päd. Jürgen Isbaner (ji)
V.i.S.d.P.
isbaner@oemus-media.de

Redaktionsleitung
Majang Hartwig-Kramer (mhk)
m.hartwig-kramer@oemus-media.de

Redaktion
Marina Schreiber (ms)
m.schreiber@oemus-media.de

Korrespondent Gesundheitspolitik
Jürgen Pischel (jp)
info@dp-uni.ac.at

Projektleitung/Verkauf
Nadine Naumann
n.naumann@oemus-media.de

Produktionsleitung
Gernot Meyer
meyer@oemus-media.de

Anzeigendisposition
Marius Mezger
m.mezger@oemus-media.de

Bob Schliebe
b.schliebe@oemus-media.de

Lysann Reichardt
l.reichardt@oemus-media.de

Layout/Satz
Matteo Arena, Franziska Dachsel

Lektorat
Hans Motschmann
h.motschmann@oemus-media.de

Erscheinungsweise

Dental Tribune Austrian Edition erscheint 2014 mit 12 Ausgaben (2 Doppelausgaben 1+2 und 7+8), es gilt die Preisliste Nr. 5 vom 1.1.2014. Es gelten die AGB.

Druckerei

Dierichs Druck+Media GmbH, Frankfurter Straße 168, 34121 Kassel, Deutschland

Verlags- und Urheberrecht


Dental Tribune Austrian Edition ist ein eigenständiges redaktionelles Publikationsorgan der OEMUS MEDIA AG. Die Zeitschrift und die enthaltenen Beiträge und Abbildungen sind urheberrechtlich geschützt. Jede Verwertung ist ohne Zustimmung des Verlages unzulässig und strafbar. Das gilt besonders für Vervielfältigungen, Übersetzungen, Mikroverfilmungen und die Einspeicherung und Bearbeitung in elektronischen Systemen. Nachdruck, auch auszugsweise, nur mit Genehmigung des Verlages. Bei Einsendungen an die Redaktion wird das Einverständnis zur vollen oder auszugsweisen Veröffentlichung vorausgesetzt, sofern nichts anderes vermerkt ist. Mit Einsendung des Manuskriptes geht das Recht zur Veröffentlichung als auch die Rechte zur Übersetzung, zur Vergabe von Nachdruckrechten in deutscher oder fremder Sprache, zur elektronischen Speicherung in Datenbanken zur Herstellung von Sonderdrucken und Fotokopien an den Verlag über. Für unverlangt eingesandte Bücher und Manuskripte kann keine Gewähr übernommen werden. Mit anderen als den redaktionseigenen Signa oder mit Verfasseramen gekennzeichnete Beiträge geben die Auffassung der Verfasser wieder, welche der Meinung der Redaktion nicht zu entsprechen braucht. Der Autor des Beitrages trägt die Verantwortung. Gekennzeichnete Sonderteile und Anzeigen befinden sich außerhalb der Verantwortung der Redaktion. Für Verbands-, Unternehmens- und Marktinformationen kann keine Gewähr übernommen werden. Eine Haftung für Folgen aus unrichtigen oder fehlerhaften Darstellungen wird in jedem Falle ausgeschlossen. Gerichtsstand ist Leipzig, Deutschland.

Seltenes OP-Verfahren bei Hornhauteintrübung

Prothese aus Zahnwurzel ermöglicht Blinden das Sehen.

DÜSSELDORF – Zu den häufigsten Ursachen für Blindheit und andere Sehbehinderungen zählen Eintrübungen der Hornhaut durch Infektionen, Verletzungen oder Entzündungen. Als Folge gelangt nicht genügend Licht ins Auge, das Sehvermögen schwindet. Zur Wiedererlangung des Augenlichts setzt die Augenklinik des Universitätsklinikums Düsseldorf unter Leitung von Prof. Dr. Gerd Geerling in Zusammenarbeit mit der Klinik für Mund-, Kiefer- und Plastische Gesichtschirurgie, geleitet von Prof. Dr. Dr. Norbert Kübler, in ganz speziellen Fällen ein künstliches Hornhautimplantat ein, das aus einer Zahnwurzel angefertigt wird.

Für diese seltene Knochen-Zahn-Hornhautprothese (Osteo-Odonto-Keratoprothese) kommen hauptsächlich schwer sehbehinderte oder erblindete Patienten infrage, bei denen Netzhaut und Sehnerv intakt sind, aber eine herkömmliche Hornhauttransplantation wenig Erfolg versprechend ist.



© Viktoria Gavrilina

Bei dem Eingriff wird dem Patienten ein Zahn zusammen mit Wurzel und Kieferknochen entnommen. Nachdem die Zahnkrone entfernt und die Zahnwurzel der Länge nach halbiert wurde, durchbohren

die Mediziner das Implantat in der Mitte, sodass in das Loch eine Plexiglasoptik festgeklebt werden kann. Danach nähen sie die Prothese auf der eingetrübten Hornhaut des Patienten auf und bedecken sie mit

Mundschleimhaut. „Die Herausforderung bei künstlichen Hornhautimplantaten besteht darin, das nicht biologische Material mit dem körpereigenen Gewebe zu verbinden, damit das Implantat langfristig in

den Körper integriert wird“, sagt Prof. Dr. Gerd Geerling, Direktor der Augenklinik des Universitätsklinikums Düsseldorf. „Mit der Osteo-Odonto-Keratoprothese erreichen wir eine dauerhafte und dichte Verbindung zwischen der künstlichen Optik, die die durchsichtige Hornhaut ersetzt, und der mineralischen Zahnschmelze, die wiederum fest im Knochengewebe verankert ist.“ Am Universitätsklinikum Düsseldorf konnte mit dieser Methode bereits erstmalig im Rheinland erblindeten Patienten geholfen und die Lesefähigkeit wiederhergestellt werden.

Entwickelt und erstmals beschrieben wurde die Osteo-Odonto-Keratoprothese (OOKP) von dem italienischen Augenarzt Benedetto Strampelli in den 1960er-Jahren. Die Idee basiert auf einer in der zahnärztlichen Praxis täglich erlebten Erfahrung, dass am mineralischen Gerüst des Zahns Füllungen und Kronen dauerhaft befestigt werden können. ^[1]

Autorin: Adriane Grunenbergl

Quelle: Universitätsklinikum Düsseldorf

ANZEIGE

Genetische Ursache für Ameloblastom

Wichtige Basis zur Bekämpfung der Tumorart.

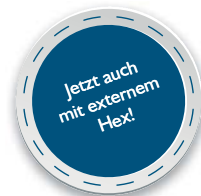

© JPC-PROD

JOENSUU/TURKU/STANFORD – Eine genetische Mutation scheint der Grund zu sein, dass sich ein Ameloblastom ausbilden kann. Diese Ursache ist ein wichtiger Ansatzpunkt für die Behandlung dieser Tumorart. Die Wissenschaftler der University of Eastern Finland und der University of Turku, Finnland, veröffentlichten ihre Studie kürzlich online. Gezielte Medikation könnte in Zukunft die Tumorgenese verhindern. Während die Wissenschaftler untersuchten, welche Rolle ERBB-Rezeptoren spielen, entdeckten sie in klinischen Proben eine signifikante EGFR-Überexpression. Mittels Sanger-Sequencing fanden sie in Zellwänden eine BRAF-V600E-Mutation. Diese Mutation zeigte sich in 63 Prozent der Proben (15 von 24).

Nahezu zeitgleich machten auch Forscher der amerikanischen Stanford University diese Entdeckung. Sie stellten zusätzlich eine Mutation am Gen SMO fest, die ebenfalls zu Ameloblastomen führt. Diese Mutation scheint Ursache von Ameloblastomen im Oberkiefer zu sein, während eine BRAF-Mutation meist Tumoren im Unterkiefer zugrunde liegt. Die Amerikaner stellten dabei auch fest, dass es bereits durch die FDA (Food and Drug Administration) zugelassene Medikamente gegen andere Krebserkrankungen gibt, bei denen Mutationen an den gleichen Genen Auslöser sind. Eine Studie soll bald herausfinden, ob eine Behandlung mit einem dieser Medikamente Ameloblastome schrumpfen lässt. ^[1]

Quelle: ZWP online



Wir präsentieren


3i T3 IMPLANT™

BIOMET 3i ist der weltweit führende Anbieter von Hybrid-Implantat-Systemen.

1996 hat das Unternehmen mit dem OSSEOTITE® Implantat, dem ersten Hybrid Design, die Implantologie revolutioniert.

Eine Weiterentwicklung dieser Technologie ist das moderne 3i T3® Hybrid Implantat.

BIOMET 3i Implantate gibt es jetzt mit einer Multilevel Topographie.



Preservation By Design®

- Modernes Hybrid Design mit Multilevel Topographie
- Verbessertes ästhetisches Ergebnis durch Reduktion des krestalen Knochenrückgangs auf weniger als 0,37 mm*¹
- Die Certain® Innenverbindung reduziert die Undichtigkeit im Mikrobereich durch enge Toleranzen der Verbindungen und eine maximale Erhöhung der Haltekräfte.*^{2,3}

Für weitere Informationen kontaktieren Sie bitte unseren Customer Service unter +49 (0)800 101 64 20 oder besuchen Sie uns online auf www.biomet3i.com

BIOMET 3i
PROVIDING SOLUTIONS – ONE PATIENT AT A TIME™

¹ Östman PO¹, Wennerberg A, Albrektsson T. Immediate Occlusal Loading Of NanoTite Preval Implants: A Prospective 1-Year Clinical And Radiographic Study. Clin Implant Dent Relat Res. 2010 Mar;12(1):39-47.
² Suttin¹ et al. A novel method for assessing implant-abutment connection seal robustness. Poster Presentation: Academy of Osseointegration, 27th Annual Meeting; March 2012; Phoenix, AZ. http://biomet3i.com/Pdf/Posters/Poster_Seal%20Study_ZS_AO2012_no%20logo.pdf
³ Suttin Z¹, Towse R¹. Dynamic loading fluid leakage characterization of dental implant systems. ART 1205EU BIOMET 3i White Paper. BIOMET 3i, Palm Beach Gardens, Florida, USA. <http://biomet3i.com/Pdf/EMEA/ART1205EU%20Dynamic%20Loading%20T3%20White%20Paper.pdf>

*Der Test auf Dichtigkeit der Verbindung wurde von BIOMET 3i von Juli 2011 bis Juni 2012 durchgeführt. Für den Test der Implantatssysteme wurde ein dynamischer Belastungstest entwickelt und durchgeführt. Die Testung erfolgte gemäß Testnorm ISO 14801 (Zahnheilkunde – Implantate – Dynamischer Belastungstest für endosale dentale Implantate). Es wurden fünf (5) BIOMET 3i PREVAL Implantatssysteme und fünf (5) von drei (3) Mitbewerber-Implantatssystemen getestet. Die Ergebnisse von Labortests sind nicht unbedingt aussagekräftig für die klinische Leistungsfähigkeit.

¹Dr. Östman steht in einem finanziellen Vertragsverhältnis zu BIOMET 3i LLC aufgrund seiner Referenten- und Beraterrolle sowie weiterer Dienstleistungen.
²Herr Suttin und Herr Towse waren während ihrer Tätigkeit bei BIOMET 3i an den oben genannten Untersuchungen beteiligt.

³T3, Certain, OSSEOTITE and Preservation By Design are registered trademarks and 3i T3 Implant design and Providing Solutions - One Patient At A Time are trademarks of BIOMET 3i LLC. ©2013 BIOMET 3i LLC. All trademarks herein are the property of BIOMET 3i LLC unless otherwise indicated. This material is intended for clinicians only and is NOT intended for patient distribution. This material is not to be redistributed, duplicated, or disclosed without the express written consent of BIOMET 3i. For additional product information, including indications, contraindications, warnings, precautions, and potential adverse effects, see the product package insert and the BIOMET 3i Website.

Ästhetische Misserfolge in der Implantologie: Ursachen und Therapiekonzept

Beunruhigende Zunahme von „Komplikationen“: Die Negativentwicklung birgt das Risiko in sich, dass die Implantologie in Misskredit gebracht werden kann.
 Von Prof. Dr. Daniel Buser, Universität Bern, Schweiz.

Die Behandlung teilbezahnter und zahnloser Patienten mit implantatgestütztem Zahnersatz ist heute tägliche Routine. Dank großer Fortschritte in den verschiedensten Bereichen der Implantologie in den letzten 25 Jahren ist diese Behandlungsmethode aus der modernen Zahnmedizin nicht mehr wegzudenken. An der Klinik für Oralchirurgie und Stomatologie der Universität Bern werden pro Jahr mehr als 500 Patienten mit Implantaten operiert. Mit den aktuellen Behandlungsmethoden werden ausgesprochen zuverlässige Ergebnisse erzielt. So liegt die Frühmisserfolgsrate seit mehr als zehn Jahren bei rund 0,6 Prozent (Bornstein et al. 2008, Engel Brügger et al. 2014). Ebenso erfreulich sind die Langzeitergebnisse, lag doch die Verlustrate bei einer 10-Jahres-Studie mit mehr als 500 Implantaten mit den heute verwendeten Implantattypen unter zwei Prozent (Buser et al. 2012), während sie bei einer 20-Jahres-Studie mit den in den 1980er-Jahren verwendeten Hohlzylinder-

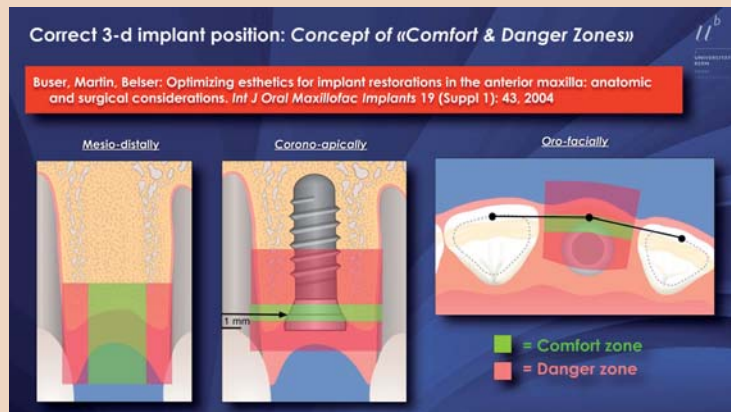


Abb. 1: Das Konzept der Comfort & Danger Zone zur korrekten dreidimensionalen Positionierung der Implantatplattform.

linder- und Hohlschraubenimplantaten bei rund zehn Prozent lag (Chapuis et al. 2013a).

Die Zuverlässigkeit wissenschaftlich gut dokumentierter Behandlungsmethoden hat zu einer markanten Zunahme der Implantattherapie geführt. Diese Entwicklung ist einerseits positiv zu werten, weil so deutlich weniger gesunde Zähne beschliffen

werden, so lange die Behandlungen mit der notwendigen Sorgfalt und Präzision ausgeführt werden. Als Negativpunkt ist jedoch festzustellen, dass in den letzten 15 Jahren eine beunruhigende Zunahme von ästhetischen Misserfolgen zu beobachten ist. Die Zuweisung von ästhetischen „Horrorfällen“ an unsere Klinik hat in den letzten Jahren stark zugenom-

men. Diese Beobachtung wird von vielen Kollegen an anderen Implantatzentren bestätigt. Diese Negativentwicklung birgt das Risiko in sich, dass die Implantologie damit in Misskredit gebracht wird.

Ursachen ästhetischer Misserfolge

Unsere klinische Erfahrung hat gezeigt, dass verschiedene Faktoren einen ästhetischen Misserfolg auslösen können. Die verschiedenen Faktoren treten oft kombiniert auf:

- Fehlpositionierte Implantate
- Überdimensionierte Implantate mit zu großer Plattform
- Zu viele Implantate bei Mehrfachlücken
- Zu aggressive Operationsmethode, welche das biologische Heilungsvermögen der Gewebe überfordert
- Periimplantäre Infektion mit vertikalem Knochenverlust.

Vier der fünf aufgezeigten Faktoren sind abhängig von der Erfahrung

und dem chirurgischen Talent des Implantatchirurgen.

Fehlpositionierte Implantate und überdimensionierte Implantate

Die Erfahrung der letzten Jahre hat gezeigt, dass die häufigste Ursache ästhetischer Misserfolge fehlpositionierte Implantate sind (Chen & Buser 2010). Die korrekte dreidimensionale (3D) Position der Implantatplattform ist eine wichtige Voraussetzung für ein gutes ästhetisches Ergebnis (Buser et al. 2004, Grunder et al. 2005). Dabei wird zwischen der mesiodistalen, der orofazialen und der koronoapikalen Position der Implantatschulter unterschieden. Das Konzept der „Comfort & Danger Zones“ hat sich dabei in der klinischen Anwendung gut bewährt mit dem Ziel, die Implantatschulter in den drei Komfortzonen zu positionieren (Abb. 1). Ist ein Implantat zu nahe an einen Nachbarzahn gesetzt, dann kommt es in der Regel zu einer verkürzten Papille, was die Ästhetik

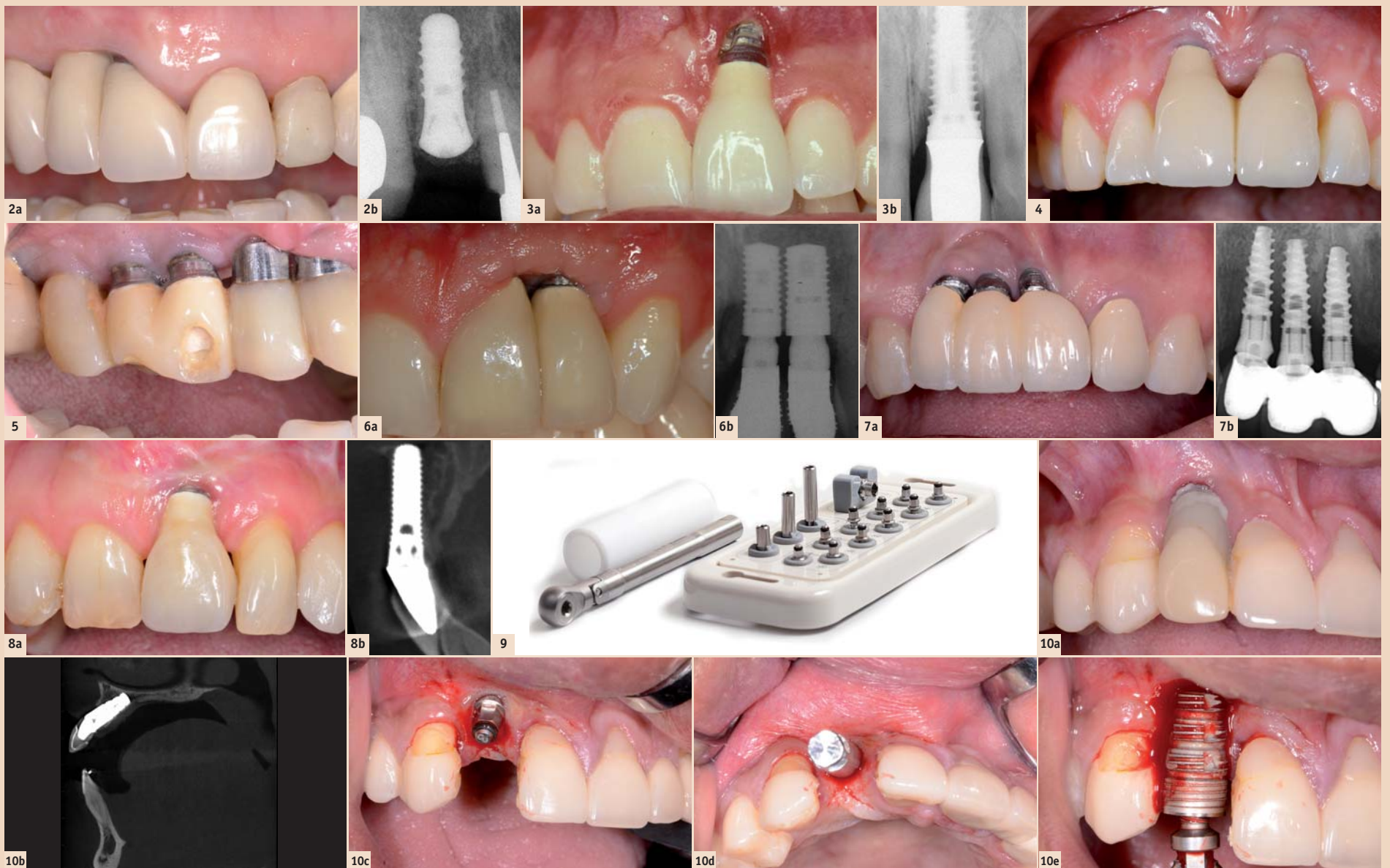


Abb. 2a: Fehlende Papille bei der Implantatkronen 12. – Abb. 2b: Das Röntgenbild zeigt das Implantat zu nahe am Nachbarzahn 11. Der Fehler war die Selektion eines zu großen Implantatdurchmessers. – Abb. 3a: Schwere Weichteilrezession bei einem Implantat, welches zu weit facial positioniert ist. – Abb. 3b: Das Röntgenbild zeigt das überdimensionierte Implantat, welches die faciale Fehlposition verstärkte. – Abb. 4: Die Weichteilrezession bei den beiden Implantaten 11 und 21 wurde durch eine apikale Fehlposition verursacht. – Abb. 5: Schwere ästhetische Komplikation infolge einer koronalen Fehlposition aller Implantate. Das sichtbare Metall stört extrem. – Abb. 6a: Weichteildefizit mit fehlender Papille zwischen zwei benachbarten Implantaten. – Abb. 6b: Das Röntgenbild zeigt die beiden Implantate, welche viel zu nahe aneinander platziert worden sind. Besser wäre nur ein Implantat in Regio 21 gewesen. – Abb. 7a: Schwere ästhetische Komplikation in einer Dreifach-Lücke mit drei inserierten Implantaten. Ein viel besserer Ansatz wären nur zwei Implantate gewesen mit einer implantatgetragenen Brücke. – Abb. 7b: Die drei Implantate führen zweimal zu benachbarten Implantaten, was unweigerlich zu vertikalem Knochenverlust führt. Zudem sind die Implantate fehlpositioniert. – Abb. 8a: Schwere Weichteilrezession nach Sofortimplantation. Wie oft gesehen, hat die frische Alveole das Implantat in eine faciale Fehlposition geführt. – Abb. 8b: Das orofaziale DVT zeigt, dass das Implantat facial keine Knochenwand besitzt. Diese ist nach der Extraktion resorbiert worden. – Abb. 9: Das BTI-Implant Extraction Kit, welches sich in der klinischen Anwendung als vielseitig und sehr effizient erwiesen hat. – Abb. 10a: Massive Weichteilrezession beim Implantat 12 infolge facialer Fehlposition. – Abb. 10b: Das DVT zeigt das überdimensionierte Implantat in einer Fehllage. – Abb. 10c: Klinische Situation nach Insertion des passenden BTI-Instrumentes, welches im Gegenurzeigersinn in das Implantatinnere eingeschraubt wurde. – Abb. 10d: Nach dem Aufsetzen des Zwischenstückes ist die drastische Fehllage klar ersichtlich. Mit der stark dimensionierten Ratsche kann nun das Drehmoment aufgebaut werden, um das Implantat aus der Knochenverankerung zu lösen. – Abb. 10e: Nach Entfernung ist die Dimension des viel zu großen Implantates erkennbar.

NEU: CROSS ACTION®

Jetzt Gratisprobe† anfordern unter
www.dentalcare.com

Oral-B®

powered by **BRAUN**

**PERFEKTER
WINKEL**

FÜR EINE
**ÜBERLEGENE
REINIGUNG***

16°
Winkel



ORAL-B® PRO 6000 MIT CROSS ACTION®
EINE NEUE ERRUNGENSCHAFT IN DER 3D-TECHNOLOGIE

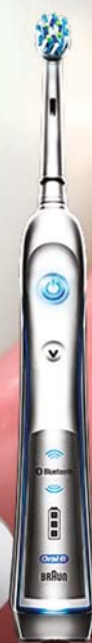Borsten in perfektem Winkel und alternierender Länge führen zu einer Verbesserung der Plaqueentfernung um 22% und zu einer Verminderung der Gingival-Blutung um 35%.**

† So lange Vorrat reicht

* Verglichen mit einer Standard-Handzahnbürste und Sonicare® Diamond Clean®.

** Verglichen mit Sonicare® Diamond Clean® nach sechs Wochen Anwendung.

Sonicare® Diamond Clean® ist ein eingetragenes Warenzeichen der Philips Oral Healthcare, Inc.



ORAL-B® - ELEKTRISCHE ZAHNBÜRSTEN

SANFT. EFFIZIENT. GRÜNDLICH.

Die perfekte Fortsetzung Ihrer Prophylaxe

Oral-B®

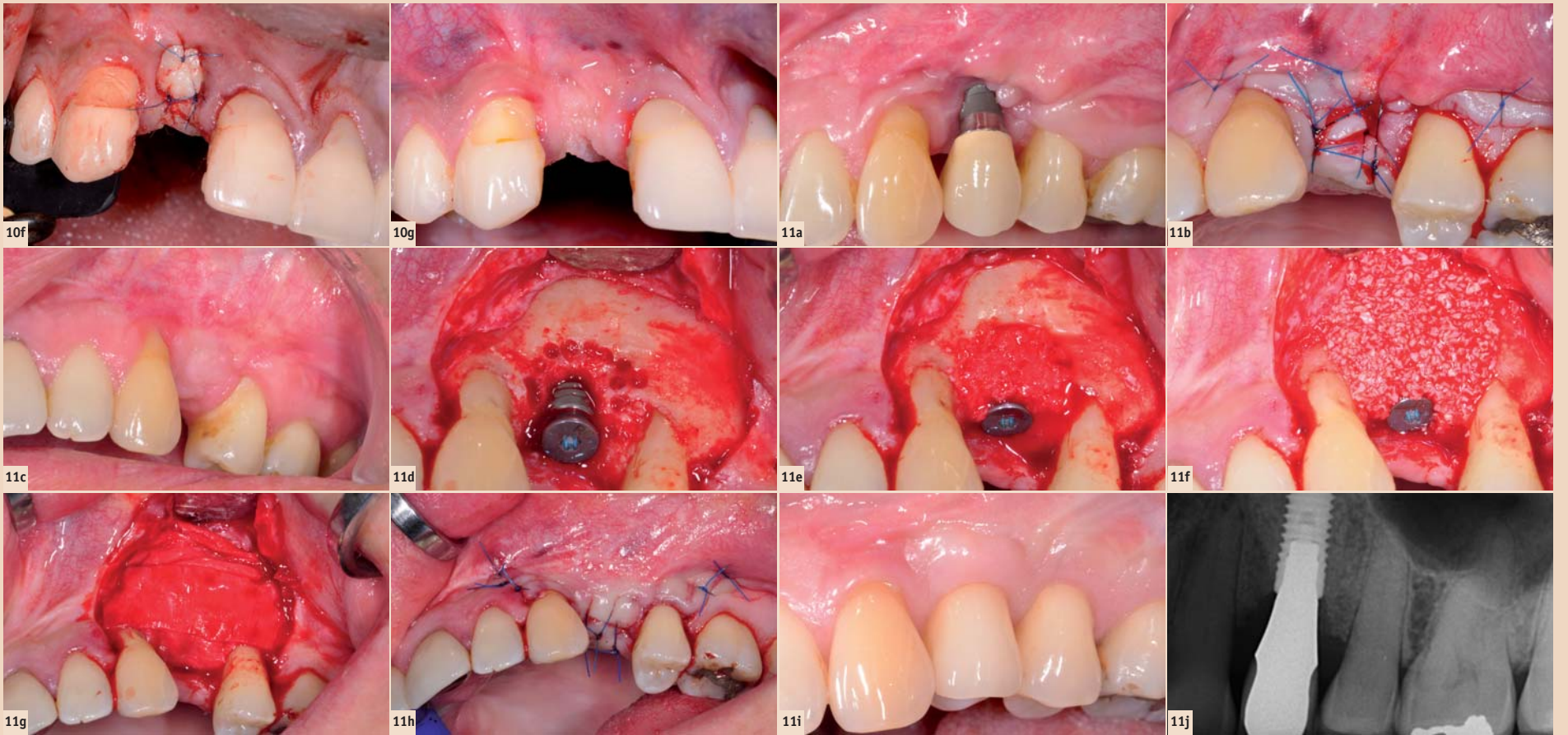


Abb. 10f: Status nach Verschluss des Explantationsdefektes mit einem Vollschleimhauttransplantat, um wieder eine keratinisierte Mukosa herzustellen. – **Abb. 10g:** Drei Monate später ist das Weichteiltransplantat gut eingeeilt. Die keratinisierte Mukosa ist jetzt ausreichend breit für die geplante Implantatoperation. – **Abb. 11a:** Extreme ästhetische Komplikation durch eine koronale und faziale Fehlposition des Implantates. Zudem fehlt die keratinisierte Mukosa nach diversen Zusatzeingriffen zur Behebung des Problems. – **Abb. 11b:** Nach Entfernung des Implantats wurde die fehlende keratinisierte Mukosa durch ein Vollschleimhauttransplantat aus dem Tuber korrigiert. – **Abb. 11c:** Drei Monate später ist die keratinisierte Mukosa gut abgeheilt und zeigt eine ausreichende Breite. – **Abb. 11d:** Status nach Insertion des Implantates in korrekter 3D-Position, Anfrischung der umgebenden kortikalen Knochenwand. – **Abb. 11e:** Die Konturaugmentation verwendet lokal gewonnene autologe Knochenchips zur Stimulierung der Knochenneubildung. – **Abb. 11f:** Anschließend wird eine zweite Schicht appliziert mit Bio-Oss Granulat, welches eine geringe Substitutionsrate aufweist. – **Abb. 11g:** Das Augmentat wird mit einer Kollagenmembran (Bio-Gide) abgedeckt, um das GBR-Prinzip anzuwenden. – **Abb. 11h:** Die Operation wird abgeschlossen mit einem spannungsfreien, primären Weichteilverschluss, um die applizierten Biomaterialien zu schützen. – **Abb. 11i:** Klinisches Behandlungsergebnis nach zwei Jahren. Die ästhetische Harmonie konnte wiederhergestellt werden. – **Abb. 11j:** Die Zahnfilmaufnahme zeigt stabile Knochenverhältnisse beim neuen Implantat.

massiv beeinträchtigen kann (Abb. 2a, b). Ein zu weit fazial gesetztes Implantat führt oft zu einer unschönen Weichteilrezession mit verlängerter Krone, was die ästhetische Harmonie massiv stört (Abb. 3a, b). Beide Komplikationen werden oft durch überdimensionierte Implantate verstärkt. Solche 6 bis 7 mm große Implantate, z.B. beim Frialit 2 System, sind noch vor rund zehn Jahren von vielen, zum Teil renommierten Referenten empfohlen worden. Aus diesem Grund ist es wichtig, einen Implantatdurchmesser von maximal 4–5 mm zu wählen. Eine apikale Fehlposition kann eine Rezession verstärken, wenn die Schulter auch zu weit fazial platziert ist (Abb. 4). Eine koronale Fehlposition führt je nach Schweregrad zu einer sichtbaren Metallschulter (Abb. 5).

Zu viele Implantate bei Mehrfachlücken

Die klinische Erfahrung zeigte, dass bei benachbarten Implantaten die interimplantäre Papille deutlich verkürzt werden kann, vor allem wenn die Position des seitlichen Schneidezahns mitbetroffen ist (Abb. 6a, b). Aus diesem Grund sehen wir viele ästhetische Misserfolgsfälle, wenn zum Beispiel bei Dreifach-Lücken drei Implantate verwendet werden, vor allem auch wenn die Implantate in einer Fehlposition eingesetzt werden (Abb. 7a, b).

Zu aggressive Operationsmethode, die das Heilungspotenzial der Gewebe überfordert

Bei diesem Punkt steht vor allem die Sofortimplantation im Vordergrund. Ab 2000 waren während einiger Jahre auffallend viele ästhetische Katastrophenfälle mit extremen Weichteilrezessionen nach Sofortimplantation zu sehen (Abb. 8a, b). Dieses Risiko nach Sofortimplantation ist inzwischen in diversen Reviewarbeiten belegt worden (Chen & Buser

2009, Chen & Buser 2014). Zwei Ursachen stehen dabei im Vordergrund. Zum einen eine faziale Fehlposition, welche bei Sofortimplantaten öfter gesehen wird, weil die faziale Position der Alveole das Implantat leicht in diese Fehlposition führen kann (Evans & Chen 2008). Zum anderen ist oft eine fehlende faziale Knochenwand die Ursache für die ästhetische Komplikation, da es nach Extraktion innerhalb von vier Wochen zu einer Resorption des Bündelknochens kommt (Araujo & Lindhe 2005). Diese biologisch bedingten Vorgänge führen vor allem bei einer dünnen Alveolenwand zu einer markanten vertikalen Knochenresorption von durchschnittlich 7,5 mm (Chappuis et al. 2013), die mit einer Augmentation kompensiert werden muss. Da im Oberkieferfrontbereich der faziale Knochen in 90–95 Prozent dünner als 1 mm ist (Braut et al. 2011), ist die Implantation mit simultaner Konturaugmentation mithilfe der GBR-Technik zur Routine geworden (Buser et al. 2008).

Periimplantäre Infektion mit Knochenabbau

Solche Komplikationen treten meist erst Jahre nach der Implantation auf und können zu einem markanten vertikalen Knochenverlust führen. Solche Knochendefizite können dann eine Weichteilrezession verursachen.

Chirurgische Herausforderungen bei der Therapie ästhetischer Misserfolge

Bei minimalen Weichteilproblemen kann eine weichteilchirurgische Korrektur in Betracht gezogen werden, wobei der koronale Verschiebelappen mit Bindegewebstransplantaten im Vordergrund steht (Burkhardt et al. 2008). Das Potenzial zur Deckung von Weichteilrezessionen ist jedoch begrenzt und ist kontraindiziert bei fazial fehlpositionierten Implantaten.

Die klinische Erfahrung der letzten 15 Jahre zeigte, dass in den meisten Fällen die einzige Behandlungsmöglichkeit in der Implantatentfernung besteht, um das Problem in den Griff zu bekommen. Bei der Implantatentfernung stehen drei Ziele im Vordergrund:

1. Entfernung des Implantates ohne zusätzlichen Knochenverlust
2. Wiederherstellung keratinisierter Mukosa, falls diese nicht ausreichend vorhanden ist
3. Elimination einer chronischen oder akuten Infektion, falls eine solche vorhanden ist.

Bei der Entfernung eines Implantates muss das vorhandene Knochenvolumen möglichst erhalten werden, um eine erneute Implantatbehandlung zu ermöglichen. Dabei ist die Erhaltung der palatinalen Knochenwand am wichtigsten, weil eine horizontale Knochenaugmentation nach fazial in der Regel gut möglich ist. In den letzten Jahren sind große Fortschritte erzielt worden mit der Entwicklung von Spezialinstrumenten, mit welchen ein osseointegriertes Implantat durch ein hohes Drehmoment im Gegenuhrzeigersinn aus der Knochenverankerung gelöst werden kann. Dazu wird eine Ratsche verwendet, um die nötige Kraft aufzubauen. Seit zwei Jahren verwenden wir dazu das BTI Implant Extraction Kit (Abb. 9; Biotechnology Institute BTI, Vitoria-Gasteiz, Spanien), welches sich in der klinischen Anwendung hervorragend bewährt hat, da es einfach und flexibel einsetzbar ist (Anitua & Orive 2012). Ist an der zukünftigen Implantationsstelle keine keratinisierte Mukosa vorhanden, kann diese nach der Implantatentfernung direkt korrigiert werden mit einem Vollschleimhauttransplantat. Ist eine Infektion vorhanden, so heilt diese nach Entfernung der Infektionsursache in der Regel innert einigen Tagen ab.

Fallberichte

Beim ersten Patienten wird die Entfernung eines fehlpositionierten Implantates mit dem BTI-System gezeigt. Das Implantat im Bereich des seitlichen Schneidezahnes rechts war deutlich überdimensioniert und zu groß für die Zahnücke. Zudem war das Implantat in einer fazialen Fehlposition und Fehlachse inseriert worden. Die Folge war eine extreme Weichteilrezession (Abb. 10a, b). Bei der Explantation wurde das Spezialinstrument in das Implantat inseriert und im Gegenuhrzeigersinn festgezogen. Mithilfe der stark dimensionierten Ratsche konnte das Drehmoment so stark erhöht werden, bis die Implantatverankerung im Knochen brach und das Implantat entfernt werden konnte (Abb. 10c–e). Der Weichteildefekt wurde mit einem Vollschleimhauttransplantat verschlossen, um im zukünftigen Implantatlager die keratinisierte Mukosa wiederherzustellen (Abb. 10f, g).

Beim zweiten Fall war ein Implantat im linken Oberkiefer in einer fazialen und koronalen Fehlposition eingesetzt und prothetisch versorgt worden (Abb. 11a). Das klinische Ergebnis war für die junge Patientin eine große Enttäuschung und sie kam vier Jahre nach der Implantation an unsere Klinik mit dem Wunsch, die ästhetische Komplikation zu beheben. Das Implantat musste entfernt werden mit gleichzeitiger Korrektur der fehlenden keratinisierten Schleimhaut durch ein Vollschleimhauttransplantat aus dem Tuberbereich (Abb. 11b, c).

Sechs Monate später wurde ein neues Implantat eingesetzt, diesmal in einer korrekten 3D-Position mit simultaner Konturaugmentation mithilfe von autologen Knochenchips, Bio-Oss Granulat und einer Bio-Gide Membran (Abb. 11d–h; Buser et al. 2008). Nach einer zweimonatigen Einheilung erfolgte die Freilegung und die prothetische Versorgung mit

einer Krone. Die klinische Kontrolle nach zwei Jahren zeigte ein schönes ästhetisches Ergebnis mit einem stabilen periimplantären Knochen (Abb. 11i, j).

Zusammenfassung

Die Mehrzahl ästhetischer Misserfolge wird durch eine unsachgemäße Behandlungsqualität verursacht, das heißt, die Komplikation ist meist iatrogen bedingt. Wichtigste Ursachen sind fehlpositionierte Implantate, überdimensionierte Implantate oder Sofortimplantate. Die Implantattherapie im ästhetischen Bereich ist anspruchsvoll und sollte nur von Zahnärzten mit der nötigen Ausbildung und der nötigen Erfahrung ausgeführt werden. Daraus ist ersichtlich, dass die Universitätszentren und die involvierten Fachgesellschaften ihre Aufgabe im Bereich der Weiter- und Fortbildung des Nachwuchses und der niedergelassenen Kollegen erfüllen müssen, um einen wichtigen Beitrag zur Qualitätssicherung in der Implantologie zu leisten. **DT**



Prof. Dr. med. dent. Daniel Buser
Direktor der Klinik für Oralchirurgie und Stomatologie
Zahnmedizinische Kliniken der Universität Bern
Freiburgstrasse 7
3010 Bern, Schweiz
Tel.: +41 31 6322555
daniel.buser@zmk.unibe.ch

OZONYTRON®

Mit der Natur – für den Menschen. Plasma-Medizin.

THE ORIGINAL.
MADE IN
GERMANY.



Die „all inclusive“ Variante für die Therapie mit Plasma:

OZONYTRON^{XP/OZ}

32 Parodontien desinfiziert in wenigen Minuten unter einer kontrollierten Schutzatmosphäre!

Bewährt: OZONYTRON-XP/OZ das Multitalent, bietet die Behandlung mit den Plasma-Elektroden und **CAP** (cold-atmospheric-plasma) für Aphthen, Herpes, Karies, Zunge etc., die Beflutung mit CAP über eine Düse (Handstück mit aufgesetzter Kapillare) für Zahnfleischtaschen, Wurzelkanäle. Es bietet die Full-Mouth-Disinfection mit CAP über einen doppelseitigen Mund-Applikator (FMT) zur Keimeliminierung aller 32 Parodontien und Zähne in wenigen Minuten. Und das XP/OZ bietet darüber hinaus mit **COP** (cold-oxygen-plasma) biologisches In-Bleaching eines de-vitalen Zahnes über den Wurzelkanal sowie BIO-Bleaching aller 32 Zähne unter der Schutzatmosphäre des weichen Mund-Applikators FMT, ohne Zusätze, ohne Personalbindung, vollautomatisch. „Löffel in den Mund, einschalten, das war's“.

Die preiswerte Variante für die Full-Mouth-Disinfection mit Plasma :

OZONYTRON^{XO}

32 Parodontien desinfiziert in wenigen Minuten unter einer kontrollierten Schutzatmosphäre!

Bewährt durch Erfahrungen mit dem Multitalent OZONYTRON-XP/OZ, biologisch mit reinem Sauerstoff, leistungsstark, blutstillend, keimeliminierend in Sekunden, effektiv, erfolgreich, nachhaltig, zuverlässig, vollautomatisch, einfach im handling, **preiswert**.

NEU!



0-A-ZWP-9-2013

Ozonytron® ist eine Produktmarke von:
is a product brand of:



MIO International
OZONYTRON GmbH

MIO International Ozonytron® GmbH · Maximilianstr. 13 · D-80539 München
Tel.: +49(0)89 / 24 20 91 89-0 · +49(0)89 / 24 20 91 89-9 · info@ozonytron.com

www.ozonytron.de

Innovationen für mehr Lebensqualität

Clinical Professor Ady Palti, New York University, und Hugo R. Hosefelder, Forschungs- und Entwicklungsleiter der Emmi Ultrasonic GmbH, im Interview mit der *Dental Tribune D-A-CH*.

BADEN-BADEN – Zwei Menschen, die Maßstäbe gesetzt haben: Ady Palti als Implantologe und Hugo R. Hosefelder, Forschungs- und Entwicklungsleiter der Ultraschallzahnbürste. Wir trafen beide anlässlich des 30-jährigen Praxisjubiläums von Herrn Palti in Baden-Baden. Beide verbindet u. a. das gemeinsame Interesse an den Anwendungsmöglichkeiten der Ultraschallzahnreinigung.

Dental Tribune: Herzlichen Glückwunsch zum Praxisjubiläum, Herr Prof. Palti! Sie gelten als einer der Wegbereiter der zahnärztlichen Implantologie in Deutschland. Was hat Sie vor bereits 30 Jahren dazu bewogen, sich für diese Art des Zahnersatzes einzusetzen?

Ady Palti: Ich habe schon als Student nach Lösungen mit Zahnersatz gesucht, die nicht „im Glas landen“ und die eine bessere Lebensqualität für die Menschen darstellen. Als Zahnarzt müssen wir die Zähne behandeln und erhalten. Ich sehe als letzten Schritt unsere Aufgabe in der Zahnextraktion. Wenn ich dennoch einen Zahn ziehen muss, möchte ich meinen Patienten eine Alternative anbieten. Eine Brücke ist für mich keine vernünftige Alternative, denn ich muss ja oft gesunde Zähne be-



Forschungs- und Entwicklungsleiter der Emmi Ultrasonic GmbH Hugo R. Hosefelder (links) und der Implantologe Clinical Professor Ady Palti, New York University.

Leute gekommen, die schon damals Pioniere waren. Ich sehe mich als Generation zwischen den richtigen, ersten Implantologen weltweit und der modernen Implantologie – und

man anfangs die Implantologie wenig schmeichelhaft auch als „Rotlichtmilieu der Zahnmedizin“ bezeichnet. In den USA hingegen hat man uns gezeigt, wie es geht. Ich

klinischen Bereich haben Sie entwickelt – nun auch für die Mundhygiene und Zahnreinigung. Gibt es denn nicht schon genügend Ultraschallzahnbürsten?

Schwingungen gegen max. 96 Millionen Luftschwingungen. Manuelle, elektrische oder Schallzahnbürsten putzen die Zähne mechanisch, durch Abrieb, d.h. durch Schmirgelstoffe in der Zahnpasta. Unsere Technologie arbeitet völlig anders, mit weichen Ultraschallschwingungen, absolut bewegungslos. Ich habe lange geforscht, wie man den Ultraschall zu Hause nutzen kann – nicht nur für die Zahnreinigung und Mundhygiene. Mit der Möglichkeit der Nutzung von Ultraschall im oralen Bereich habe ich aufgrund eigener Zahnprobleme begonnen. Dass Ultraschall antibakteriell wirkt, ist bereits seit der Mitte des letzten Jahrhunderts wissenschaftlich nachgewiesen, es fehlten jedoch bisher die technischen Voraussetzungen, dieses Wissen zur Vorbeugung und Heilung von Zahnproblemen wie Parodontitis, Parodontose, Karies, Entzündungen, Zahnfleischbluten oder Aphten zu nutzen.

Herr Palti, Sie hatten bereits erwähnt, das Sie ca. 30.000 Implantationen durchgeführt haben. Das setzt auch viel Vertrauen vonseiten der Patienten voraus. Worauf führen Sie Ihren Erfolg zurück?

Palti: Natürlich implantieren auch wir nicht täglich! Aber es gibt Tage, wo wir bei einem Patienten in Vollnarkose im Ober- und Unterkiefer eine Komplettrestauration mit 16 oder 20 Implantaten setzen. Ich selbst konzentriere mich auf die Implantologie, bin aber auch bei Knochenersatzchirurgie und Ästhetischer Zahnheilkunde zuständig. So kommt dann diese stattliche Anzahl von Implantaten im Laufe der Jahre zusammen. Wichtig ist, dass der Patient Vertrauen zu seinem Zahnarzt hat und ihn fragen kann, ob er Erfahrung in der Implantologie besitzt – wenn nicht, sollte er sich einen erfahrenen Implantologen suchen. Denn wer nicht genügend implantiert, kann auch nicht gut beraten. Viele meiner Patienten haben auch noch nach 25 Jahren ihre Implantate, so muss es auch sein! Es geht darum, die „Lebensqualität der Patienten zu verbessern“.

„Ultraschallzahnbürsten haben sich bewährt und deutlich zur Reduzierung des Infektions- oder Periimplatitrisikos bei unseren Implantatpatienten beigetragen.“

schleifen und eine Knochenresorption findet statt, was eigentlich heutzutage nicht mehr so sinnvoll ist, oder irgendwelche unschönen Klammerprothesen oder Geräte, die mit Sicherheit weder Lebensqualität noch Ästhetik noch Funktionalität anbieten. So bin ich schon sehr früh zur Implantologie und auch an jene

so habe ich bereits zu Beginn meiner zahnärztlichen Karriere mit Implantationen begonnen, zunächst mit Blattimplantaten, dann mit diversen schrauben- oder zylinderförmigen Implantaten bis hin zu der heutigen Generation moderner Titanimplantate. Seitdem bin ich ein begeisterter Implantologe. In Deutschland hatte

bin sehr stolz darauf, dass ich den Weg gegangen bin. Ich selbst habe ca. 30.000 Implantate gesetzt und auch sehr viele Implantologen ausgebildet.

Herr Hosefelder, Sie gelten als Experte für Ultraschall. Viele Ultraschallgeräte u. a. zur Reinigung im

Hugo R. Hosefelder: Nein, es gibt nur ein Ultraschallgerät, das mit dem Emmi-dent Ultraschall arbeitet. Diese revolutionäre Technologie ist bis 2032 patentiert. Oft wird Ultraschall und Schall gleichgesetzt. Der Unterschied zwischen Schall- und Ultraschalltechnologie bei Zahnbürsten sind 30.000 mechanische

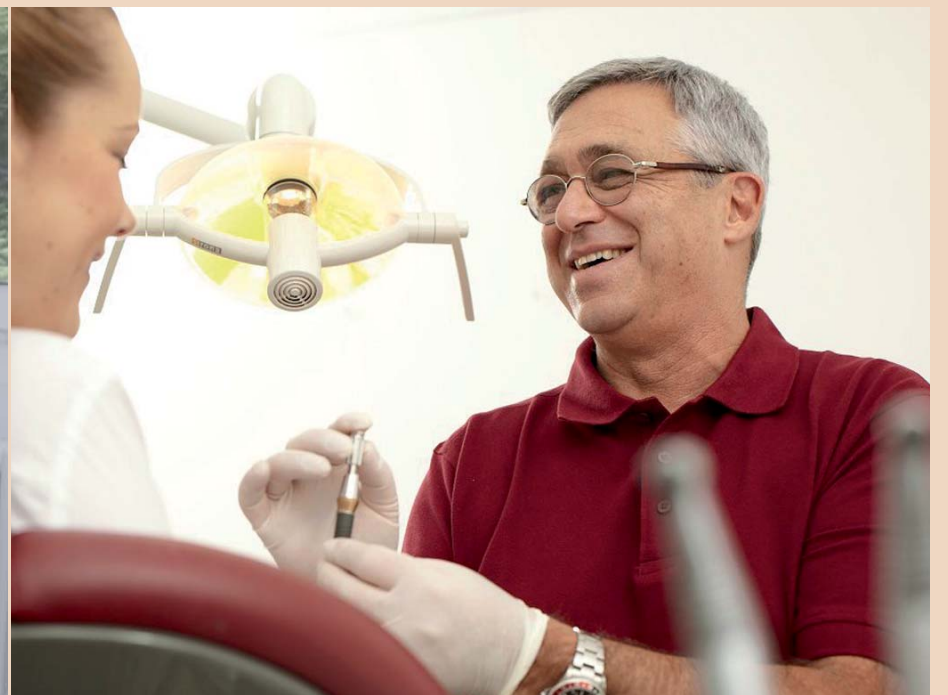
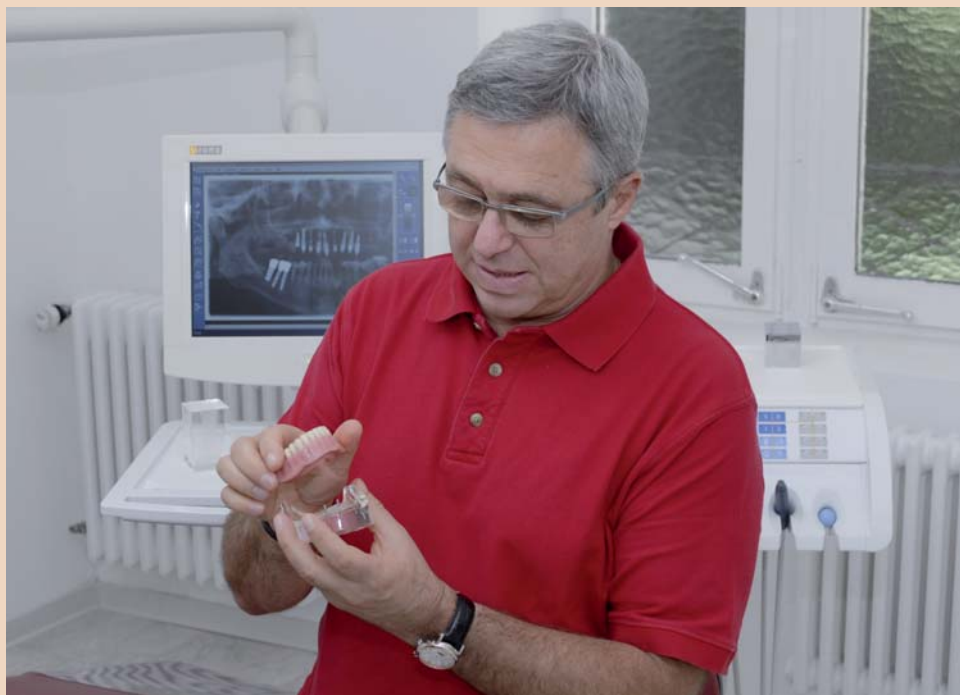
Abb. links: Clinical Professor Ady Palti, New York University, während der Patientenberatung ... – Abb. rechts: ... und bei der Behandlung.




Abb. links: Fachlicher Austausch zwischen Clinical Professor Ady Palti, New York University, und Hugo R. Hosefelder. – Abb. rechts: Firmensitz in Mörfelden-Walldorf.

Es kann bei der Implantologie zu vielen Komplikationen kommen. Dazu zählen Infektionen, Periimplantitis, Knochenabbau, auch das Nichtanwachsen des Implantats. Sie berichten von einer fast 100-prozentigen Erfolgs- und Zufriedenheitsquote. Das klingt unwahrscheinlich.

Palti: Also 100 Prozent schaffen selbst wir nicht. Aber unsere seit 16 Jahren geführten Statistiken zeigen bereits eine Erfolgsquote von 98,6 Prozent! Die Zufriedenheit der Patienten ist sehr hoch, weil sie z. B. auch zwischen einer herausnehmbaren Prothese und einem festen Zahnersatz wählen können – da liegen Welten zwischen. Wir achten sehr darauf, dass unsere Patienten auch eine gute Mundhygiene betreiben und ihren implantatgetragenen Zahnersatz entsprechend pflegen. Gerade Ultraschallzahnbürsten haben sich hierbei bewährt und deutlich zur Reduzierung des Infektions- oder Periimplantitisrisikos bei unseren Implantatpatienten beigetragen.

Warum ist es denn so wichtig, einen bakterienfreien Mundraum zu haben? Einem gesunden Immunsystem können sie doch nichts anhaben?

Hosefelder: Die Bakterien werden durch das Immunsystem nicht völlig vernichtet. Sie bilden auf den Zähnen einen Film, den sogenannten Biofilm (Plaque), der sich später zu Zahnstein wandelt. Der Ultraschall vernichtet die Bakterien, sodass sich kein Biofilm – und damit auch kein Zahnstein bilden kann. Der antibakteriellen Wirkung des Ultraschalls ist es zu verdanken, dass Wirkungen gegen Gingivitis, Parodontitis und Aphthen gefunden wurden, die auch eine hervorragende prophylaktische Bedeutung haben. Zahnfleischtaschen bilden sich in wenigen Tagen auf Normaltiefe zurück. Das beruht auf der Tatsache, dass der Ultraschall auch die Zahnfleischtaschen reinigt. Zahnprobleme sind generell bakteriell bedingt, ohne Bakterien gibt es keine Zahnprobleme. Das kommt natürlich den Patienten auch nach einer Implantat-OP zugute – sie können sofort ihren Mund ohne Probleme reinigen, es tut ja nicht weh, weil die Ultraschallzahnbürste bewegungslos an Zähne und Zahnfleisch gehalten wird. Und eine gute Durchblutung des Zahnfleisches hilft bei der schnellen Heilung.

Viele Infektionen im Mundraum sind auf mangelnde Hygiene zu-

rückzuführen. Was empfehlen Sie Ihren Patienten, die ja häufig Wundschmerzen haben? Antibiotika? Zum Beispiel bei Risikopatienten, wie Diabetikern?

Palti: Wir haben bisher unseren Patienten weiche Zahnbürsten empfohlen und sie den frisch operierten Patienten mitgegeben. Jetzt geben wir eine Ultraschallzahnbürste mit – das

nach der ersten Anwendung der Ultraschallzahnreinigung stellt man fest, wie glatt die Zähne sind, so glatt, dass sich für ca. zwölf Stunden keine Bakterien anhaften können. Zur Kontrolle können die mitgelieferten Färbetafetten verwendet werden, die zeigen, dass keine Plaque und kein Zahnstein vorhanden sind. Nicht umsonst wurde Emmi-dental Professional auf

burg zeigt, dass eine Antibiotika-Indikation zwei Wochen nach einer Implantation 30 Prozent der Infektionen reduziert. Aber eine Langzeitbehandlung ist nicht Standard. Wir behandeln grundsätzlich erst die Parodontitis chirurgisch und mit Antibiotika oder anderen Mitteln, bevor implantiert wird. Also erst die Heilung und dann die OP.

Palti: Wir wissen heute in der Zahnmedizin, dass Kalzium ein alkalines Medium schafft. Wir brauchen für Knochenregeneration und als Entzündungshemmer eine alkaline Umgebung (wenn möglich). Bei Entzündungen entsteht ein säuerliches Milieu und dieses produziert Knochenabbau. Durch die Ultraschallzahnbürste erhoffen wir

„Mechanische oder manuelle Reinigung tut leider weh, hier ist die Ultraschallzahnbürste optimal durch die bewegungslose Haltung ...“

ist mit Sicherheit ein Fortschritt in der Mundhygiene. Mechanische oder manuelle Reinigung tut leider weh, hier ist die Ultraschallzahnbürste optimal durch die bewegungslose Haltung bei Risikogruppen und empfindlichen Patienten, das ist ein großer Vorteil.

Wie kann man denn feststellen, ob die Zähne gut gereinigt sind und keine Bakterien mehr anhaften?

Hosefelder: Einfach mit der Zunge über die Zähne fahren. Bereits

der Pragodent im Oktober 2011 der erste Preis in der Kategorie „Prävention und Hygiene“ zugesprochen.

Welche besondere Problematik ergibt sich bei der Hygiene nach einer Implantation?

Palti: Eine Entzündung wie Periimplantitis kann durch mangelnde Hygiene zu 50 Prozent entstehen und 50 Prozent durch Entzündungen der benachbarten Zähne. Eine Studie von Prof. Dr. Ralf Smeets aus Ham-

Die Emmi-dent Spezialzahncreme reinigt die Zähne bewegungslos durch die Mikrokavitäten, die durch max. 96 Millionen Luftschwingungen gebildet werden, der antibakteriell wirkende Ultraschall vernichtet Bakterien und hilft so, Entzündungen entgegenzuwirken bzw. zu heilen. Sie hätten für frisch Operierte nach Implantationen oder anderen chirurgischen Eingriffen gern noch zusätzlich Kalzium in der Zahncreme, was ist der Grund dafür?

uns eine Reinigung der rauen Implantatoberfläche. Durch erhöhte Kalziumkonzentration der Zahncreme ist eine Optimierung der Knochen- und Weichteilumgebung zu erwarten. Aber es bedarf Langzeitstudien, um dies zu beweisen. Wir sind gerade dabei, solche Untersuchungen und Studien durchzuführen.

Hosefelder: Wir haben diese Anregung von Herrn Palti natürlich sofort aufgegriffen und werden unsere Spezialzahncreme, die Mikrokavitäten bildet, zusätzlich mit Kalzium anreichern. Diese Zahncreme wird dann für alle Benutzer unserer Ultraschallzahnbürste angeboten. Bisher gibt es die Zahncreme mit zwei verschiedenen Geschmacksrichtungen, und auch seit einigen Monaten eine völlig fluorid- und parabenfreie Zahncreme. Wichtig ist jedoch, dass unsere Spezialzahncreme verwendet wird, denn handelsübliche Zahnpasten entwickeln keine Mikrobubbles und damit ist keine Wirkung vorhanden. Es ist für uns besonders hilfreich, mit einem Spezialisten wie Herrn Palti an Weiterentwicklungen zusammenarbeiten zu können.

Die Anwendungsstudien, die er mit weiteren acht Kollegen bereits begonnen hat, werden mit Sicherheit viele interessante Ergebnisse für die Allgemeinheit bringen, wie bereits die ersten Zwischenergebnisse zeigen!

Vielen Dank für das Gespräch und viel Erfolg! ☑

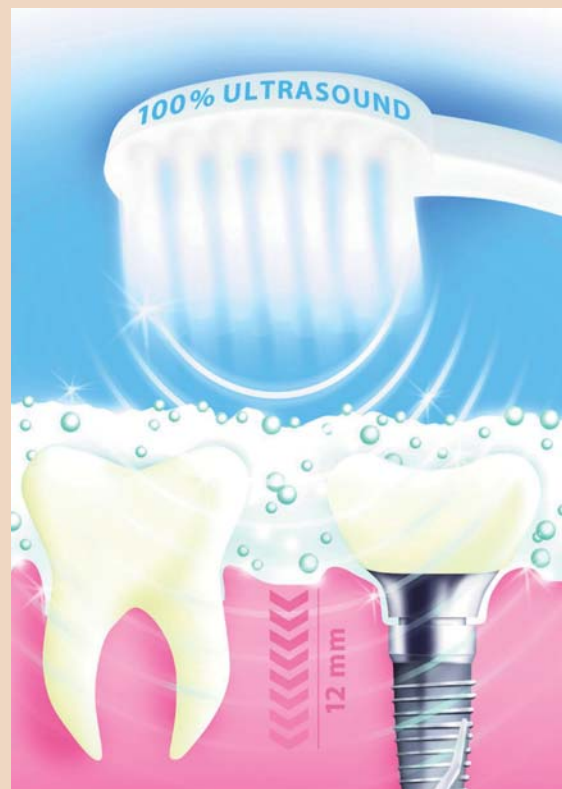

Abb. links: Wirkung der Ultraschallzahnbürste. – Abb. rechts: Emmi-dent Ultraschallzahnbürste und Spezialzahncreme.