



# עמדת עמותת רפואי השיניים הערבים בישראל בנושא התאגיד החמישי

שתצטרפו לתאגיד החמישי כדי שתטפל בהם רק עבור השתתפות עצמית להם והרפא יקבל את התשלום הנמוך של התאגיד.

## חברות וחברים יקרים,

לאור כל הנתונים האלו ולאחר שיקול דעת עמוק ומתוך דאגה לאינטרס הציבורי ולטובת רפואי השיניים, יהודים וערבים כאחד, עמותת רפואי השיניים הערבים בישראל החליטה להתקשר בהסכמים עם קופות החולים, והיום ילדי ישראל נהנים לקבל טיפול שיניים חנים עד גיל 14 במרפאות השיניים השייכות לקופות החולים ושמעסיקות יותר מ-1200 רפואי שיניים בארץ, בנוסף לכ-600 מרפאות הסדר עם קופות החולים במגזר הערבי והיהודי, ושמעסיקות יותר מ-700 רפואות ורופאי שיניים. היינו יותר שמחים אם הייתה הממשלה לוקחת על עצמה את נושא ההתחשבות מול הרופאים כמו שהודענו קודם, אבל במצב שנוצר ולפיו רפואי השיניים בישראל נאלצו לבחור בין קופות החולים לבין יצחק חן ותאגידו ו/או חברות מסחריות, בחירתנו המועדפת, ללא ספק, קופות החולים. עמותת רפואי השיניים הערבים בישראל, ממליצה לרופאי השיניים הערבים והיהודים לא ללכת בעקבות דברי יצחק חן, ולבדוק את כל הנושא הזה לעומק מכל הכיוונים. חוק התאגיד החמישי נולד מתווכות וטובות סיכונים רבים.

## כבוד רב, הנהלת העמותה

הקמת תאגיד חמישי שלא יכריז על פשיטת רגל שנתיים/שלוש לאחר הקמתו?

מי יעמוד בראש התאגיד החמישי? האם יצחק חן בעצמו או אחד ממקורביו?

את כל הכספים שנמצאים בהר"ש בע"מ לתאגיד החמישי שהוא יעמוד בראשו או אחד ממקורביו?

מי מבטיח לנו שתאגיד זה לא יכריז על פשיטת רגל לאחר שיצחק חן ירוקן את קופת הר"ש והר"ש בע"מ ואז יבוא כהרגלו ויודיעשכלם אשמים חוץ ממנו?

מי מבטיח שתאגיד חמישי יהיה יותר טוב ויעניק תנאי העסקה יותר טובים לרופאים מאלה שקופות החולים מעניקות עכשיו? בטוח שיוכלו לתת פחות! קופות החולים הקיימות הן בעברות המדינה ואין סיכון שיכריזו על פשיטת רגל בעתיד, לעומת התאגיד של יצחק חן והחברות המסחריות שלגביהם קיים ספק רב.

לקופות החולים חברים רבים אותם מפנים למרפאות ההסכם לטיפול. לתאגיד החמישי אין בינתיים אפילו חבר אחד. הוא ירצה לקחת את המטופלים שלכם כחברים שלהם!

היום רפא שרוצה להשאיר רק רפואי שיניים פרטי, שום דבר לא מונע ממנו את זה. אחרי הקמת התאגיד החמישי, המטופלים הפרטיים ירצו

חברים, החליטו להעביר סך של שני מיליון ₪ מכספי חברי הר"ש (כספים שנמצאים בחברה מסחרית שהקימה הר"ש בשם הר"ש בע"מ) לחברה שבבעלות חיים דורון ועדי גרפונקל, דבר אשר אילץ את חבר הר"ש דר פחרי חסן לעתור לביהמ"ש המחוזי בלוד כדי למנוע מהלך זה ואכן נמנע ונעצר הניסיון להעביר כספים ששייכים לחברי הר"ש לצד ג.

יצחק חן והנהלת הר"ש לא התייאושו גם הפעם והפעילו לחצים פוליטיים כדי שהממונה על הגבלים עסקיים יאשר להר"ש להקים בעצמה את התאגיד החמישי ואכן הממונה נענה ואישר להר"ש להקים את התאגיד.

## וכאן עולות השאלות:

- האם באמת האינטרס של רפואי השיניים הפרטיים הוא זה שמניע את יצחק חן וזה מה שעומד לנגד עיניו? האם יש הישג אחד במקצוע רפואת השיניים שרפואי השיניים בישראל יכולים לזכור ולזקוף לטובת יצחק חן והנהלתו במשך 30 שנות כהונה?
- מהו מקור הכספים שנמצאים בהר"ש בע"מ? וכמה כסף יש שם? האם הנהלת הר"ש יכולה לפרסם לחברים דו"ח כספי מפורט לגבי הכספים שנמצאים בהר"ש בע"מ?
- האם כספים אלו מספיקים כדי להבטיח

במקביל, ההסתדרות לרפואת שיניים בישראל, אשר בהתחלה הביעה התנגדות לחוק ובהמשך נאלצה להסכים לו, הציעה והפעילה לחצים פוליטיים להקמת קופה חמישית או מה שנקרא תאגיד חמישי, אשר יהיה בבעלות פרטית ולא ישתייך לגוף ממשלתי כלשהו. עמותת רפואי השיניים הערבים התנגדה באופן מוחלט בגלל שניסיון העבר עם חברות מסחריות פרטיות מלמד שהאינטרס שלהן אחד ויחיד והוא הרווח הכלכלי של אותן חברות ולא טובת רפואי השיניים אוכלל הציבור. בשנת 2011, פרסם משרד הבריאות קול קורא להקמת תאגיד חמישי, אף חברה מסחרית לא נענתה לפרסום ולא הוגשה אף הצעה בנושא זה. חלק מהחברות המסחריות בחנו את נושא הרווח והפסד של פרויקט זה והגיעו למסקנה שתאגיד כזה לא יהיה רווחי מבחינתם.

היחיד שעמד ולחץ להקמת קופה חמישית היה דר' יצחק חן, יו"ר הר"ש, שיושב בתפקיד זה כ-30 שנה ברציפות, ואף הציע ששני חברי רפואי שיניים ישראלים מוכרים, דר' חיים דורון ופחרי עדי גרפונקל, יקימו את התאגיד החמישי, והגישו הצעה למשרד הבריאות שנופלה מסיבת חוסר יכולת כספית של דר' חיים דורון ופחרי עדי גרפונקל לממן פרויקט זה. דר' יצחק חן והנהלת הר"ש שידעו היטב את עמדת משרד הבריאות והיכולות הכספיות של אותם

## חברות וחברים יקרים,

בעקבות תיקון חוק ביטוח בריאות ממלכתי בשנת 2010 ולפיו כל ילד במדינת ישראל יהיה זכאי לטיפול שיניים חנים עד גיל 14, עמותת רפואי השיניים הערבים בישראל בירכה צעד זה היות וטובות בתוכו עזרה אדירה למעוטי יכולת בישראל ולאוכלוסיות החלשות יהודים וערבים כאחד ומביא יותר פרנסה לרופאי השיניים. יחד עם זאת, עמדתה של עמותת רפואי השיניים הייתה ונשארה שרופאי השיניים הפרטיים במרפאות הפרטיות ייהנו גם הם מחוק זה ושההתחשבות מול הרופאים תהיה באמצעות גוף ממשלתי כלשהו לחונמא ביטוח לאומי או מס הכנסה או כל גוף אחר שבאחריות ובעברות המדינה, והתנגדו בתוקף שגופים מסחריים אינטרסטיים יכנסו לתחום זה.

עמדתו של משרד הבריאות הייתה ונשארה שישום החוק יהיה דרך קופות החולים בגלל שלא חוקק חוק חדש אלא נעשה תיקון לחוק ביטוח בריאות ממלכתי (חוק חיים רמון) שקבע שכל אזרח במדינת ישראל זכאי לקבל טיפול רפואי ללא תשלום (למעט רפואת שיניים) ושטיפול זה יינתן על ידי 4 קופות החולים. בשנת 2010 נעשה תיקון לחוק זה כאשר הוחלפה המילה "למעט רפואת שיניים" ל"כולל רפואת שיניים" ולא צלחו מאמציו של משרד הבריאות שטיפול זה יינתן על ידי הרופאים שיחזרו מול המדינה.

## יצא קצפי על ד"ר ליאור קצפ

מאת: ד"ר געון הכט

ד"ר ליאור קצפ מעיד על עצמו כחבר פעיל בהר"ש מזה 20 שנה. ד"ר קצפ העלה סטטוס שחצני וכועס על כל המלינים על הר"ש. כמה אירוני שהגיל מזכיר את חברותו הפעילה בהר"ש מזה 20 שנה ובבת בעת מזכיר לנו 20 פעולות חשובות שהר"ש דאגת לרווחת חבריה ...

אז ד"ר קצפ, אתה וכן וכל מלחחי הפינכה אתם הם הסיבה לאי חברותי בהר"ש. כל אותם 20 נקודות שציית שהר"ש עושה למען חבריה, הם כלום לעומת הדברים החשובים שהיא אינה עושה. איך אתה מצדיק את היותך באגוד עותומני, לא שקוף שאת דוחותי השנתיים אי אפשר לראות? איך אתם מעיזים לבצע בחירות במחטף ואיך זה שתמיד אותו אדם נבחר לייצג אותנו? אתה מדבר על כנס שנתי של הר"ש אז מדוע הר"ש ואידן לא מקיימים אותו ביחד כשהתאריכים של שני הארועים תמיד סמוכים. בינינו אנחנו הרי אנחנו יודעים מהספקים מה רוחש מאחורי הקלעים (אינטריגות כסף כמו בפוליטיקה תתביישו). האם אתם לא מתביישים להתעמר ברופאים שקצת גילו את ערותכם אם יש לכם כסף לעודד פרטיים כדי להלחם ברופאי שיניים שירים והגונים, שתשתמשו בו לרווחתנו ולא נגדנו. מתי אתם תתחילו לייצג אותנו מול חברות הביטוח?

מתי תהיו דומים לגוף הלוחמני הזה שקרוי הר"ש? בינינו כפי שאתם נראים כרגע זה לא יקרה (לעולם)? מה אתה מוכר לי על הטבות בביטוח לחברי הר"ש כשאתם ההטבות הנ"ל אפשר לקנות בפרטות? את ההמדבר על תקנון הר"ש שבו אתם מתחייבים לקדם את רווחתם הכלכלית של רופאי השיניים איפה זה בא לידי ביטוי? אתה שמעת על זעקת רפואי השיניים בקופ"ח? אתה הבחנת בגל השביתות של אותם רופאים מקופחים, מה בדיוק עשיתם? כנראה חלקתם את יומן הרופא כחלק ממהטבות לרופאים הצעירים. מר קצפ לך ללמוד קצת מארגונים אחרים, לך תבחר לנו מנהיג אחר, הסיפיה שלנו טובעת ואתה שר שירי הלל.

**STUDY CLUB**  
**CONFLICT & DIALOGUE**

**Save The Date**  
Conflict & Dialogue / Dental XP Conference  
June 21<sup>st</sup> - 22<sup>nd</sup>, 2016 / Tel Aviv, Israel

**Complications and Solutions in Dentistry**

**Session #1**  
Immediate Implantation vs. Socket preservation  
Presenters: Dr. Henry Salama & Dr. Maurice Salama  
Moderator: Dr. Devorah Schwartz-Arad

**Session #2**  
Peri-implantitis vs. Periodontitis  
Are there predictable treatments for this pathology?  
Presenters: Dr. Jaafar Mouhyi & Prof. Roberto Pontoriero  
Moderators: Dr. Henry Salama

**Session #3**  
In cooperation with the IAOI  
Smile Make-over: Truth or Myth?  
Presenters: Prof. Nitzan Bichacho & Dr. Galip Gurel & Mr. Giuseppe Romeo  
Moderator: Prof. Nitzan Bichacho

**Session #4**  
Severe Atrophy of the maxilla: Surgical vs. Prosthetic solutions  
Presenters: Dr. Schwartz-Arad & Dr. David Garber  
Moderators: Dr. Maurice Salama & Dr. Abtin Shahriari

academy@dsg.co.il | www.conflictanddialogue.co.il | 972-53-5311272

**International Imprint**

**Licensing by Dental Tribune International**

**Publisher Torsten Oemus**

**Group Editor** Daniel Zimmermann  
newsroom@dental-tribune.com  
Tel.: +44 161 225 1850

**Clinical Editor** Magda Wojtkiewicz

**Online Editor/Social Media Manager** Claudia Duschek

**Editorial Assistants** Anne Faulmann  
Kristin Hübner

**Copy Editors** Sabrina Raaff  
Hans Motschmann

**International Editorial Board**

Dr Nasser Barghi, Ceramics, USA  
Dr Karl Behr, Endodontics, Germany  
Dr George Freedman, Esthetics, Canada  
Dr Howard Glazer, Cariology, USA  
Prof. Dr I. Krejci, Conservative Dentistry, Switzerland  
Dr Edward Lynch, Restorative, Ireland  
Dr Ziv Mazor, Implantology, Israel  
Prof. Dr Georg Meyer, Restorative, Germany  
Prof. Dr Rudolph Slavicek, Function, Austria  
Dr Marius Steigmann, Implantology, Germany

**Israel Editorial Board**

Dr Emil Litvak, Managing editor

**Publisher/President/CEO** Torsten Oemus

**Chief Financial Officer** Dan Wunderlich

**Chief Technology Officer** Serban Veres

**Business Development Manager** Claudia Salwiczek

**Jr. Manager Business Development** Sarah Schubert

**Project Manager Online** Tom Carvalho

**Event Manager** Lars Hoffmann

**Education Manager** Christiane Ferret

**International PR & Project Manager** Marc Chalupsky

**Marketing & Sales Services** Nicole Andrä

**Event Services** Esther Wodarski

**Accounting** Karen Hamatschek  
Anja Maywald  
Manuela Hunger

**Media Sales Managers** Matthias Diessner (Key Accounts)  
Melissa Brown (International)  
Antje Kahnt (International)  
Peter Witteczek (Asia Pacific)  
Weridiana Mageswki (Latin America)  
Maria Kaiser (North America)  
Hélène Carpentier (Europe)  
Barbora Solarova (Eastern Europe)

**Executive Producer** Gernot Meyer

**Advertising Disposition** Marius Mezger

**Dental Tribune International**  
Holbeinstr. 29, 04229 Leipzig, Germany  
Tel.: +49 341 48 474 302 | Fax: +49 341 48 474 173  
info@dental-tribune.com | www.dental-tribune.com

**Dental Tribune Asia Pacific Ltd.**  
Room A, 20/F, Harvard Commercial Building,  
105-111 Thomson Road, Wanchai, Hong Kong  
Tel.: +852 3113 6177 | Fax: +852 3113 6199

**Tribune America, LLC**  
116 West 25rd Street, Ste. 500, New York, N.Y. 10011,  
USA  
Tel.: +1 212 244 7181 | Fax: +1 212 244 7185

**Regional Offices**

**Israel**  
DT Israel.  
39 Jerusalem str.  
Kiryat Ono 55425  
Israel  
Tel.: +972-58-5500109 · Fax: +972-5-7361025  
Email: dtisrael@gmail.com  
Marketing & Sales Services: Mirit Matana

רח' ירושלים 39,  
קרית אונו, 55424  
ישראל  
טל: 058-5500109 · פקס: 03-7361025  
דוא"ל: dtisrael@gmail.com  
מנהלת שיווק ושירות: מירית מתנה

**DENTAL TRIBUNE**  
The World's Dental Newspaper • Israel Edition

**Published by Dental Tribune Israel.**

© 2015, Dental Tribune International GmbH. All rights reserved.

Dental Tribune makes every effort to report clinical information and manufacturer's product news accurately, but cannot assume responsibility for the validity of product claims, or for typographical errors. The publishers also do not assume responsibility for product names or claims, or statements made by advertisers. Opinions expressed by authors are their own and may not reflect those of Dental Tribune International.

# ההיגיון בבסיס הצעה להשתמש במגזרי יתדות סיביים בבנית מבנים מחומר מרוכב בשיניים לאחר טיפול שורש

Drs Leendert Boksman & Gary Glassman, Canada

hybrids, macrofills, hybrids, nanofills, nanohybrids, קטנים, (13 microhybrids). למרות שניתן להתאים נוסחאות כימיות לדחיסה, זרימה או עיצוב, הצטמקות בעקבות פולימריזציה או מתח התכווצות זה עדיין האתגר הקליני החשוב ביותר (14,15). הצטמקות או התכווצות והלחץ שנוצר בעקבות כך, משתנה בין חומר לחומר ויכול להיות מושפע מ: סוג מילוי והתוכן,

שולית עלולה להתרחש בעקבות שיקום לא איכותי (בשל דלף שולי כתוצאה מהתכווצות בפולימריזציה, מלט שנשטוף, כתר לא מותאם היטב, גמישות יתר וכו') ועששת משנית (12).

### הצטמקות בעקבות פולימריזציה (התכווצות)

סוגים רבים ושונים של חומרים מרוכבים עומדים לרשות רופא השיניים: כולל, microfills,

בסקירת דומה שעשה Saunders et al גם הם הגיעו למסקנה כי דליפה כותרתית של תעלות שורש היא אחד הגורמים העיקריים לכישלון טיפול שורש (10). Sriharan קובע כי "כבר הועלתה הסברה שדליפה אפיקלית עשויה להיות לא הגורם העיקרי שמוביל לכישלון של טיפול שורש, סביר יותר משמעותית שדליפה כותרתית היא הקובעת העיקרית של הצלחה או כשלון קליני (11). דליפה כותרתית

על התוצאה השיקומית לטווח הארוך באופן משמעותי (איור 2) (6-8). בסקירת 41 מאמרים שפורסמו בין 1969 ו-1999 (רובם משנת ה-90), קובע Heiling כי "הספרות מצביעה על כך שניתן לשפר פרוגנוזה של שיניים שטופלו טיפול שורש על ידי איטום התעלה ומזעור הדליגה של נוזלים וחיידקים מחלל הפה לאזורי פרי רדיקולרי בהקדם לאחר השלמת טיפול שורש (9).

שיקום שיניים באמצעות חומרים מרוכבים עדיין מצוי מספר עצום של אתגרים קליניים עבור רופא שיניים. זה נכון במיוחד בשיניים שברורות עם אבדן נרחב של חומר שן וכן בשיניים לאחר טיפול שורש. יתדות סיביים כגון quartz Macro-Lock Illusion X-RO post (Recherches Techniques Dentaires-RTD) UniCore Fiber post (Ultra- dent), and DT Light-Post (RTD) הנחשבים עכשיו ליתדות בחירה לשיקום ישיר של שן לאחר טיפול שורש בפגישה אחת. מחקר נוכחי תומך בפרוטוקול של צריבה

PRINT DIGITAL EDUCATION EVENTS

# ESSENTIAL DENTAL MEDIA

www.dental-tribune.com

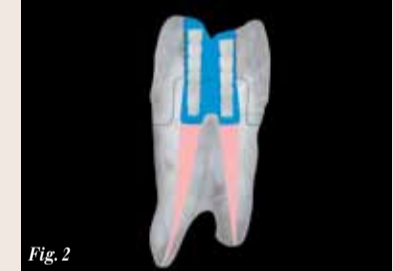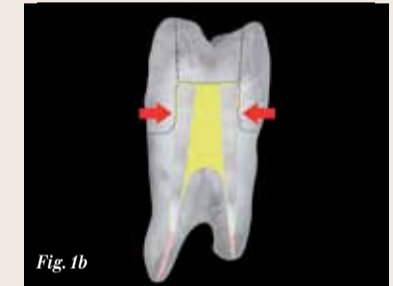

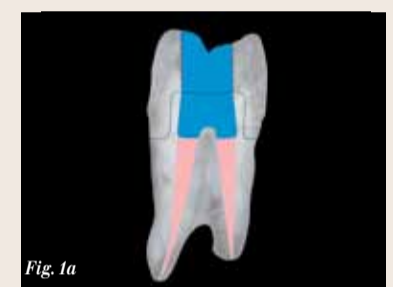
Fig. 1a\_Schematic diagram of a molar with conservative access opening, which when restored with a core only, will leave sufficient width and height of dentin to act as a ferrule resisting failure. Fig. 1b The same tooth with a widely divergent access opening, restored with Macrolock posts and composite core, when prepared for a full coverage restoration will not leave sufficient dentine (no ferrule), resulting in a stand-alone core which will drastically influence failure rate. Fig. 2\_Schematic diagram of the molar in Figure 1a, but with Macrolock Fiber Post segments as inserts to decrease composite volume and increase polymerisation factors

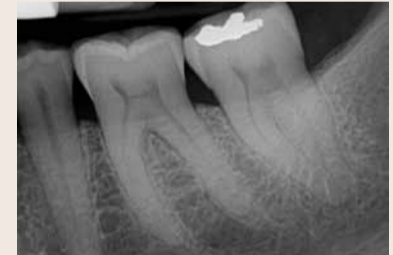


Fig. 3\_Radiographic presentation of a patient with pain in the lower left second molar, which has been minimally restored.

ושיטה, עם חומר קישור תואם וחומר מרוכב בהקשה כפולה שיכול להיות מנוצל גם לבנית ליבה עם תוצאות עדיפות (Cosmecore- Cosmedent; CoreCem-RTD; (Zircules-Clinician's Choice) (1,2 באופן מסורתי; שיניים לאחר טיפול שורש שמרני, ז"א ללא פגיעה נרחבת בחומר שן כותרתי אם עקב עששת או עקב שבר, טופלו מינימאלית אך ורק עם ליבת חומר מרוכב, ללא יתד. החלטה זו חייבת להיות מבוססת על כמות חומר שן שאבדה, והאם שיקום בכיסוי מלא יבוצע מייד או בעתיד. הרחוב והגובה של טבעת חביקה (ferrule) הם קריטיים להצלחת השיקום (איור 1 א, ב) כמו גם מספר קירות שן הרסיים, לאחר הכנה, אשר משפיע

The DTI publishing group is composed of the world's leading dental trade publishers that reach more than 650,000 dentists in more than 90 countries.



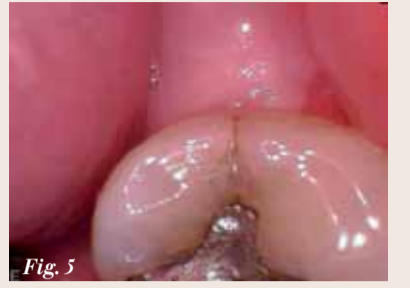
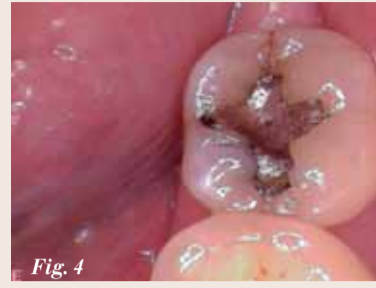
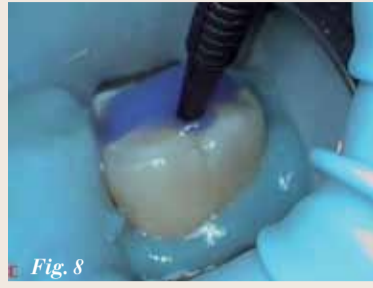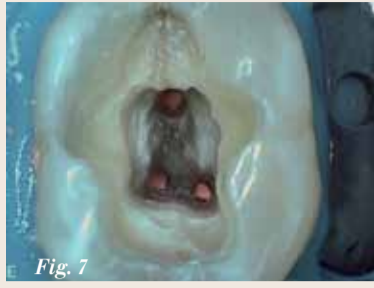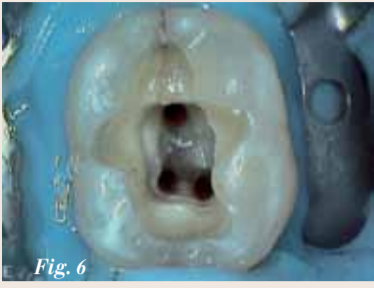Fig. 6 Completion of the debridement of the canals after rubber dam isolation with a better view of the extent of the distal crack line. Fig. 7 The root canals have been obturated with gutta percha, a couple of mm below the level of the pulpal floor. Fig. 8 After placement of the phosphoric acid (UltraEtch Ultradent) a microbrush is used to agitate the acid to clean the dentin, rinsed and lightly dried.

Fig. 4 The clinical presentation of the second molar which would demonstrate sufficient tooth structure remaining after root canal treatment so that a fibre post and core is not required. Fig. 5 Magnified view of the distal ridge of the second molar demonstrating a vertical crack.

מטריצת השרף ומשקלה המולקולרי, צבע ואטימות, צורת הכנת החלל (C-פקטור) רחב ועומק, עובי החומר המרכיב, מודולוס האלסטיות של השן והחומר, זמן פולימריזציה ואיכות הארה, פלט ספקטרום של אור פילמו, מיקום האור, מילוי חלל בשכבות או בפעם אחת, קצב התפתחות כוחות בתוך החומר כתגובה לאיכות האור, מערכת יזום הקשיה, ומידת המרה בתוך חומר מרכיב (25-16). במחקרים שפורסמו, ערכי הצטמקות של חומרים שונים דווחו כ 2.00-5.63 אחוז (26) 1.67-5.68 אחוזים (27) כאשר קומפוזיטים נוזליים מפגינים את הצטמקות הגבוהה ביותר עם מתח התכווציות שנמדד מ 3.3 עד 23.5 מנהפסקל (26). לא כל הקומפוזיטים המפורסמים כבעלי הצטמקות נמוכה אכן צומצמה הצטמקותם. הערכה של שבעה סוגי חומרים מרכיבים המוגדרים בעלי הצטמקות נמוכה גלתה ש Aelite LS Posterior and N'Durance הציגו ערכי הצטמקות גבוהים יחסית (28).

הצטמקות בזמן פילמו ומתח התכווצות הנוצר בעקבות כך, כפי שנדון קודם, יכול לייצר כוחות מתיחה במערכת חומר קישור שעשויה לא רק לשבש את הקשר לקירות החלל, (29,30) אלא גם לגרום שבר אמילי לאורך המנסרות (קו לבן בשולים) (31). כישלון זה יכול להוביל לעששת, רגישות בשיניים ויטליות, ודלף זעיר המאפשר חדירת חיידקים, נוזלים ורעלים שעלולים להשפיע על הצלחת טיפול שורש (דליפה כותרתית) (32). Braga et al. כי "התפתחות מתח התכווצות חייב להיחשב תופעה רב גורמית וכי נפח התכווצות החומר המרכיב הופך למשתנה שיש להתחשב בו (33). Liebenbergi Unterbrink מציינים במאמרים שלהם כי מתח התכווצות עולה כאשר C-פקטור עולה ושגודל החלל המשוחזר הוא גורם חשוב כאשר השחזור מבוצע בחומרים מסוג (34 bulk filling). מחקרים גם מראה כי מילוי בשכבות מוריד את השפעת ה C-פקטור ושזה טוב יותר מאשר מילוי bulk בגלל קשר טוב יותר לקירות החלל, הקטנת הדלף שולי והגדלת מידת ההמרה. במחקר שבדק דלף שולי וגודל החלל, נמצא כי ערך הדלף השולי קשור לנפח השחזור ולא לפקטור (36) C. בטכניקת שחזור bulk, הקשיות או המרה של חומרים מרכיבים הן באופן משמעותי נמוכות מטכניקת מילוי בשכבות (37). Watta et al. (38) ממליצים כי נפח החומר המשחזור יקבל התייחסות מאוזנת כאשר מתרגמים ממצאים מדעיים של הצטמקות להמלצות קליניות.

לאחר כל ההקדמה הזאת איך אנו משנים את טכניקת שחזור של שיניים לאחר טיפול שורש? נכון לעכשיו, כאשר יש מספיק קירות חומר, רופאים רבים ניסו חומר מרכיב מסוג bulk עם הקשיה כפולה לתוך אזור לשכת המך וחלל הגישה האנדודונטי (אותו החומר המשמש להדבקת יתדות סיביים) ולאחר מן להקשות באור את כל זה ב פעם אחת עם אור LED. כפי שכבר הזכר, מילוי נפח לא רק יוצר אתגר להקשיה לעומק והשגת תכונות פיזיקליות מיטביות בזמן פילמו, נושא אשר יקבל התייחסות בהמשך מאמר זה, אלא שהכמות הגדולה של חומר מרכיב שהוכנסה, משפיעה באופן שלילי על שלמות הקישור ומגבירה דלף שולי. חלל הגישה האנדודונטי הטיפוסי, שהוא למעשה הכנת חלל עמוקה מאוד, לא רק דורשת כמות גדולה של חומר מרכיב, אבל גם למעשה נמצא ברמה הגבוהה ביותר של פקטור סי שהיא 5.

פתרון גדול  
בשתל קטן

פתרון גדול  
בשתל קטן

לחזער סיכונים כירורגיים

- ללא אוגמנטציה
- ללא הרמת סינוס

לפרטים נוספים: חברת בייקון ישראל

טל: 03-5291848, נייד: 054-8104005 / 054-2050357

פקס: 03-5295660

E-mail: biconisrael@gmail.com

WWW.BICON.COM

בשל הפולשנות המזערית של שחזור האמלגם הקיים צפוי שלאחר טיפול שורש יהיה מספיק חומר שן כדי לאפשר שיקום כיסוי מלא עם ferrule של לפחות 2 + מ"מ בגובה, כמו גם ברוחב (איור 4). איור 5 מראה בהגדלה את הסדק האנכי השחוקה המצביעה על צד וסוג הליגנאלית השחוקה המצביעה על צד וסוג העבודה. טיפול שורש בוצע בשילוב מיקרוסקופ ולאחר הטייה יסודית ועיצוב תעלת השורש (איור 6), בוצעה אטימה עם גוטה פרקה באמצעות טכניקת דחיסה "הגל המתמשך" בגובה 2 מ"מ מתחת לרצפת לשכת המך (איור 7). בוצעה צריבה עם חומצה זרחתית מסוג Ultra-Etch Etchant (Ultradent) וערבוב על ידי מיקרובראש כדי לגרום לאינטימיות יתר לקירות דנטין, שטיפה יסודית, וייבוש אוויר קל (איור 8). איור 9 מציג את הנחת חומר קישור מסוג MPA של (Clinical Research Dental) ושוב ערבוב שיפשוף עם מיקרובראש כדי לעודד חדירה טובה יותר של חומר קישור לדנטין, ואחריו אידיז של חומר מסס למשך עשר שניות. חומר קישור האור באמצעות Valo (Ultradent) לעשר שניות תוך ניצול עדשות Proxiball Valo (איור 10). מגזרי X-RO-Lock Macro הותאמו לשלושת פתחי התעלה, ונמרחו באמצעות חומר קישור והואר למשך 10 שניות מחוץ לשן Cosmecore מסוג (איור 11). חומר מרכב מסוג Cosmedent A2 (הוזקק לתוך חלל גישה ולשכת המך עד חצי גובה כותרת (איור 12). מגזרי X-RO-Lock הוכנסו לתוך Cosmecore והואר שוב למשך 10 שניות עם Valo למשך 10 שניות (איור 13). חומר מרכב זהה הוזקק לשאר החלל והואר באופן יסודי למשך 20 שניות. איור 14 הוא תצלום רנטגן שלאחר ההליך ומראה את המיקום של מגזרי סיבים בתוך ליבה. השיקום הסופי של פתח גישה סגרי מוצג באיור 15 לאחר התאמתו ואיזונו הסגרי. עכשיו שן לאחר טיפול שורש מוכנה לשיקום סופי.

במאמר זה הומלץ לשחזור שיניים שעומדות בקריטריונים בהם שן לא זקוקה ליתד מבנה סיבי הודות לכמות חומר שן מספקת לאחר טיפול שורש, תוך שימוש במגזרי יתד סיבי שהוכנסו לתוך ליבות חומר מרכב בעל תכונת הקשיה כפולה, והמליצה זו מבוססת על עדויות לעיל. זה יקטין את היווצרות התכווצות פלמור ומתח כללי, ובכך להפחית דלף שולי, ובו בזמן לגרום לחומר מרכב בהקשיה כפולה לפלמור והמרה טובים יותר ולתכונות פיזיקליות עדיפות.

The authors wish to thank Mrs. Laura Delellis for her work in creating the figures used in this article. Editorial note: A complete list of references is available from the publisher.

This article is reprinted with permission from Oral Health Dental Journal (May 2014).

**Contact Info**

**Dr Leendert (Len Boksmans)**  
DDS, BSc, FADI, FICD, is retired and a free lance consultant to various dental manufacturers. He can be reached at lenpat28@gmail.com

**Dr Gary Glassman DDS, FRCD(C)** The author of numerous publications, Dr Glassman lectures globally on endodontics, is on staff at the University of Toronto, Faculty of Dentistry in the graduate department of endodontics, and is Adjunct Professor of Dentistry and Director of Endodontic Programming for the University of Technology, Kingston, Jamaica. He can be reached at gary@rootcanals.ca.

מתח גבוה בזמן הצטמקות ומתח הנוצר במהירות כבר בהתחלת הפלמור גורמים לכוחות מתיחה בחומר תוך אפשרות פגיעה בקשר בין חומר קישור לחומר שן (67). ממצא זה אושר על ידי חוקרים רבים נוספים וכתוצאה מכך המלצה להתחיל את הליך הפלמור באור עדין בעל עצמה נמוכה יחסית ולזמן ארוך יחסית (68,69). Miller קובע כי "יצרנים ממשיכים להשמיע טענות מופרכות של יכולות פלמור החומרים שלהם, שרובם נופלות להגדרה "טוב מכדי להיות אמיתיים" (70) ו-Swift מסכם כי "יתכן כי זמני פלמור המומלצים על ידי יצרנים לא מספקים את כמות האנרגיה הדרושה לפלמור ראוי של חומרים מרכבים וזאת גם בתנאי המעבדה האידיאליים", כי "זמני פלמור קצרים מאוד אינם רעיון טוב ברוב המצבים

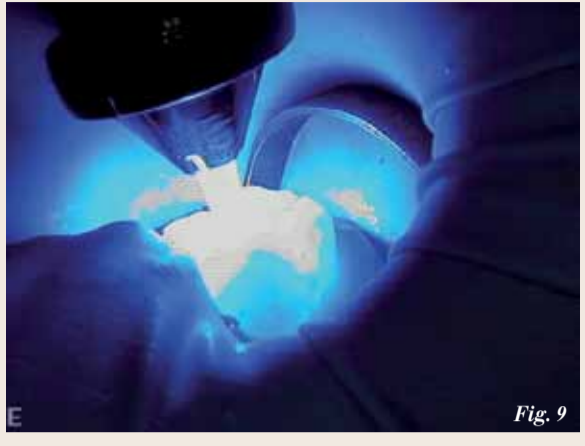


Fig. 9\_MPa bonding agent is applied to a microbrush and agitated into the tubules, followed by evaporation of the solvent with an air-only line.

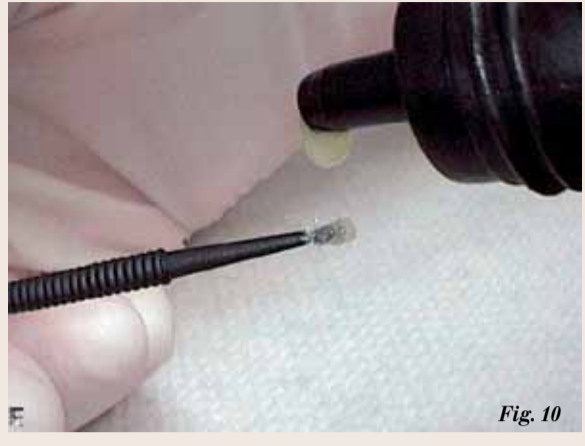

Fig. 10\_The bonding agent is cured for 10 seconds with a Valo curing unit (Ultradent).

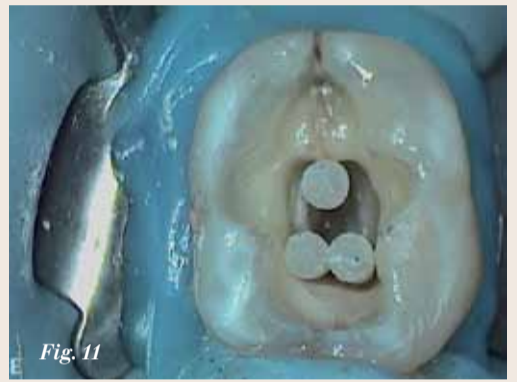

Fig. 11\_Multiple MacroLock X-RO (Clinical Research Dental) fibre post segments (covered with a bonding agent which is first light cured) are verified for fit into the distal and two mesial canals.

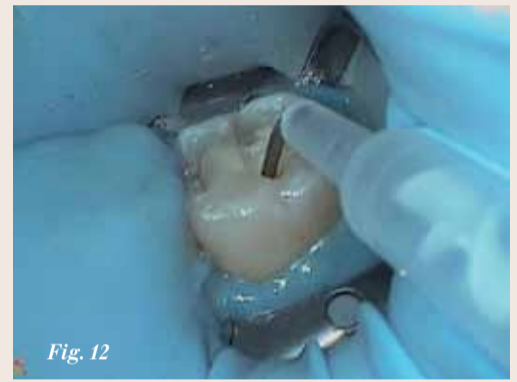

Fig. 12\_The Cosmecore A2 is injected into the bottom of the pulpal area, filling to one half of the crown height, followed by the placement of the MacroLock X-RO segments at the canal orifices.

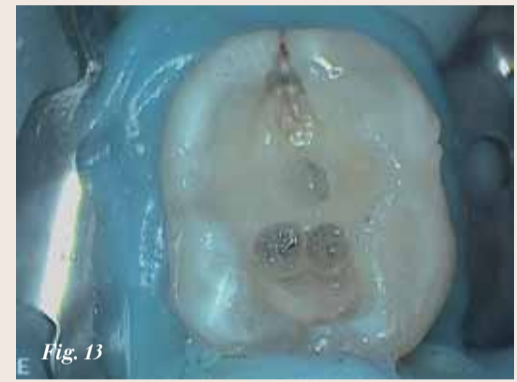

Fig. 13\_Occlusal view of the Cosmecore placed half way up the coronal tooth structure with the three segments placed. This first layer was light cured and followed with the completion of the final Cosmecore layer cured for 20 seconds.

הקליניים " וכי "דרושים זמני הארה ארוכים יותר" (71). כמו כן, סוויפט קובע כי "ידית הטורבו למעשה מקטינה את כמות האנרגיה המגיעה לחומר מרכב כדי להתחיל את הליך הפלמור (72).

**הצנת מקרה**

בת 64, הגיעה למרפאת שיניים המתמחה בטיפולי שורש עם היסטוריה רפואית ללא אירועים מיוחדים. תלונתה העיקרית הייתה על כאבים ספונטניים בצד שמאל תחתון במשך שבוע אחד, שהקרינו לכון זווית הלסת וגורמים לכאבי ראש. היא גם התלוננה על רגישות לחום וכאב בנשיכה. בדיקות קליניות חשפו כאב לקור, שנמשך כחמש דקות וכאב חד דמוי חשמל שהופק מניקוש על תלולית דיסטו לינגואלית. סדק דיסטלי נראה קלינית. לא היה כיס חניכיים. כל יתר השיניים בצד שמאל של לסת תחתונה ועליונה שבדקו היו ויטליות וללא תסמינים. תצלום רנטגן גילה שחזור אמלגם קטן ורודוד שבוצע בפולשנות זעירה (איור 3). האבחנה הייתה Cracked Tooth Syndrom ומך השן דלקתי במצב בלתי הפיך. הוסבר לחולה כי הפרוגנוזה לטווח ארוך של שיניים סדוקות בהנחה שהסדק עשוי להגיע לשורש ובעית חניכיים תפתח, היא שיהיה צורך בעקירת השן וביצוע שתל. לכן כדאי לבצע טיפול לשמירת השן.

Core (T) הציג את קצב ההתפתחות מתח התכווצות הגבוה ביותר (56).

חומרים מרכבים עם תכונת הקשיה כפולה הראו תכונות פיזיקליות טובות ביותר ותכונות פלמור טובות לאחר חשיפה מספקת לאור למרות טענת היצרנים שהם עוברים פלמור גם ללא אור (61-57) ושאינן ראיות לפולימריזציה כימית משמעותית לאחר סיום חשיפה לאור (62). מציאות זו היא קריטית במיוחד עבור RelyX Unicem i Maxcem, אשר מציגים במידה טובה יותר של המרה כאשר מופעלים באמצעות אור, עם סיום הפעלת אור יורדת המרת מונומר ב 25- עד 40 אחוז (63) ואפילו בתכונת הקשיה כפולה שלהם מידת פלמור במקרה הטוב ביותר לא עולה על 41.52% (64-66). כך שאם נשחזר את השן לאחר טיפול שורש על ידי חומר מרכב בעל תכונת הקשיה כפולה כאשר נשים אותו על רצפת חלל גישה אנדודונטי ומעליו מספר מגזרים של יתדות סיב מרכבים שנושאים אנרגיית אור מספיק לעומק של רצפת חלל גישה, נגדיל המרה בעקבות פלמור, ונקבל חומר מרכב עם תכונות פיזיקליות מעולות לשחזור שלנו.

לסיים אציין שהוכח שפלמור חזק ומהיר יוצר את המתח הגדול ביותר. Llie et al קובע שיכוחות הנוצרים במהירות בזמן הצטמקות,

החדרת מגזרי יתדות סיב בעלי איכות גבוהה, קיבולת גבוהה ויכולת העברת אור גבוהה (לא כל יתדות סיב מעבירות אור ביעילות (51,52). זאת לא רק כדי לצמצם את נפח החומר המרכב, ובכך לצמצם את פוטנציאל הדלף השולי אלא באותה המידה גם חשוב מאוד להשתמש במוליכות אור של מגזרי יתדות סיב להגדלת מידת פלמור של קומפוזיט הקשיה כפולה באופן משמעותי בעומק הליבה של חלל הגישה, ובכך למקסם תכונות פיזיקליות (53).

בסקירתם של הצטמקות בפלמור, דן Cakir et al בהחלשות עוצמת הארה בשכבות עמוקות של קומפוזיט ובתכונות פיזיקליות נחותות של שכבות עומק בעקבות כך כאשר משתמשים בטכניקת מילוי נפח (54).

אחרים הראו כי נפח ועומק גבוהים גורמים לירידה משמעותית באיכות הפלמור ללא קשר לזמן ההארה (55). סקירת מקצועית של חומרים שבוצעה על ידי ADA על חומרים משחזרים העריכה את עומק הפלמור של 38 חומרים מרכבים לסוגיהם לעומק, של 1.2-5 מ"מ. CompCoreAF syring Mix נוזלי (W) הראה עומק פלמור הקטן ביותר. רק 1.2 מ"מ. כמו כן נכללו במחקר מדידות של הצטמקות לאחר פלמור שהראו כי ב LuxaCore Dual Smartmix W היה המתח הגבוה ביותר מבין כל חומרי הליבה שנבדקו, ו-Clearfil Photo) (50,49).

רק כאשר משתמשים בחומר מרכב עמוק בתעלות שורש, יש טענה ש C-פקטור גבוה יותר מ 200 (39).

הפתרון המוצע למתח גבוה הנגרם על ידי מילוי נפח בחלל גישה הוא להפחית את המסה על ידי הצבת מספר מגזרי יתדות סיב לתוך מסת החומר המרכב, לפני פלמור עם אור LED. הוכח באופן חד משמעי, כי גם כאשר C-פקטור הוא 200, או יותר בתעלת שורש יש תוצאה חיובית למעורר עובי או נפח החומר המרכב בהורדת מתח תוך חומרי (s-factor) ובכך להגביר קישור לקירות ולהוריד דלף שולי (-40) (43).

מבון הכנסת מגזרי יתדות סיב הוא לא רעיון חדש. הוספת זכוכית קוורץ בטא לחומרי קרמיקה כבר בשימוש כדי להקטין את נפח החומר המרכב ומאוחר יותר סיליקה וקרמיקה הוציגה כשיטה להקטנת נפחית של יתד קומפוזיט (44-46). טכניקות אלה הפגינו חוזק גבוה יותר של שולי השחזור ופחות דלף שולי, אבל נוצרה בעיה של לישוש וקשר בין קומפוזיט למגזרי יתדות סיב (47,48). חומרים מרכבים עם חלקיקי מילוי גדולים הוכנסו לשימוש מאוחר יותר ולמעשה היו פתרון לבעיית קישור בין חומר מרכב לבין מגזרי יתדות סיב שעשויים חומר אחר (49,50). מחברי מאמר זה מציעים

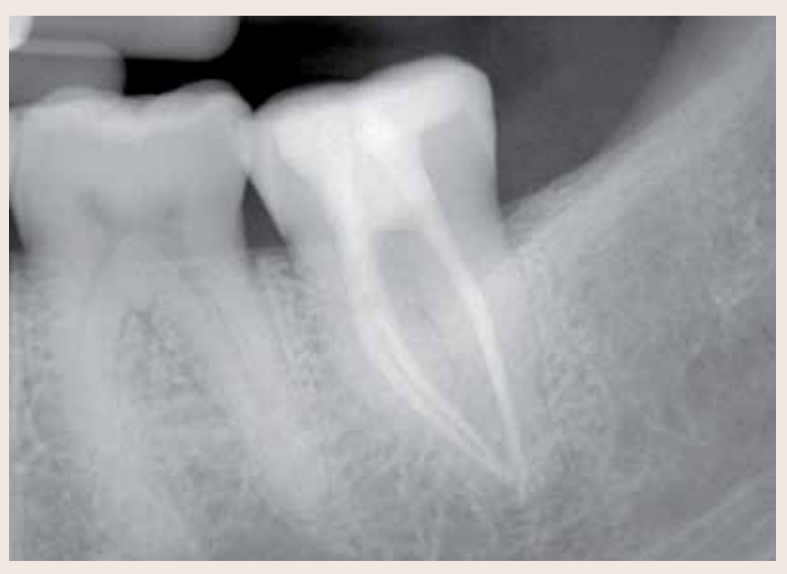

Fig. 14\_Post-operative radiograph of the completed restoration.

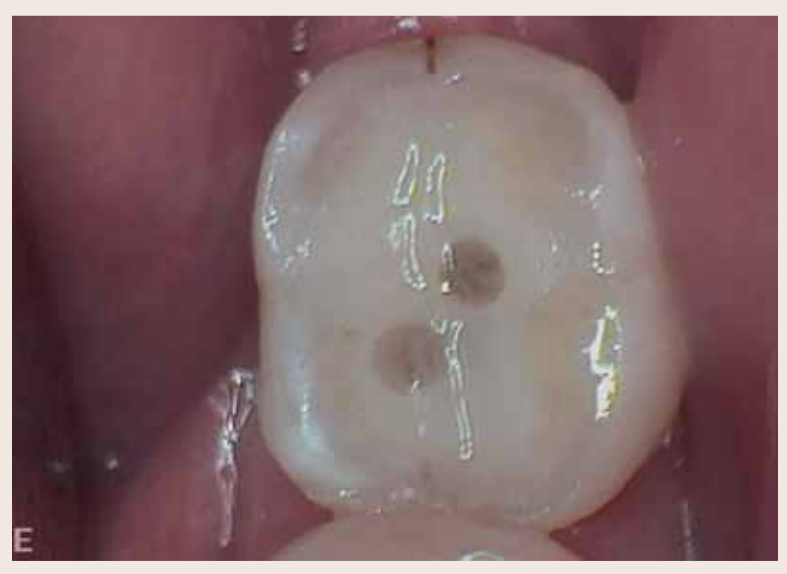

Fig. 15\_Occlusal view of the final restoration, trimmed and adjusted to the occlusion. The tooth is now ready for a full coverage crown or onlay to protect the clinical crack.

# טיפול במקרי טראומה דנטלית

Asgeir Sigurdsson

אחרות, יש להתחיל את שלב החיחום של הטיפול. מטרת טיפול בחבלה דנטלית צריכה להיות לשמור על חיוניות מוך השן שנחבלה או להשיב את החיוניות. הסיבה לכך היא שלעיתים קרובות חבלה בשן מתרחשת בצעירים לפני גיל ההתבגרות ובמתבגרים צעירים אצלם השיניים עדיין לא התפתחו במלואן, וללא מוך חיוני תפסק התפתחות השרושר.

## דוגמאות קליניות

חבלות בשיניים ניתן לחלק באופן גס לשתי קבוצות: שברים ונקיעות. גם את השברים אפשר לחלק לפי סוגים: שבר כותרת, שבר כותרת/שרושר ושבר בשרושר. אם המוך חשוף לסביבת הפה, מדובר בשבר מורכב. אם הוא אינו חשוף, מדובר בשבר פשוט. שברים בכותרת: הדבר הראשון שיש לעשות בכל שבר כותרת או כותרת/שרושר הוא להביט בחתיכת השן שנשברה. בטכנולוגיות הדבקה מודרניות אפשר להדביק מחדש את השבר לשן, וזה הפתרון הטוב ביותר מבחינה אסתטית. לפני חיבור מחדש של מקטע השן יש להעריך מחדש רדילוגיות וקליניות את מלוא עובי שארית השן המכסה את המוך וצמודה אליו.

אם נותר לפחות 0.5 מ"מ דנטין, אין צורך לכסותו בשכבת מגן. אם מעריכים שעובי הדנטין שנותר פחות מ-0.5 מ"מ, מומלץ לכסותו בחומר כיפוי מך את החלק העמוק ביותר, הקרוב ביותר למוך, ואז ליצור במקטע השן גומות בהתאם 8,9. אם מקטע השן נשבר, יש להשיב לו את הלחות במים מזוקקים או בסליין במשך 30 דקות לפני החיבור מחדש. תהליך זה יגביר את כוח ההדבקה שלו (תרשימים 1a-c).

בשבר מורכב המטרה היא ליצור סגירה אטומה לחיידקים, כדי להגן על המוך. יש לעשות זאת לאחר שמוודאים שהפצע במוך נקי וכל הרקמה הדלקתית הוסרה. 11,12 שני חומרי הכיסוי

בשיניים היא פגיעת ראש) והוא חייב להעריך את הסיכון לזעזוע מוח או לדימום. על-פי מטה-אנליזה שבוצעה, משערים שהימצאות דימום תוך-גולגולתי לאחר פגיעת ראש קלה היא 8 אחוזים, והתסמינים עשויים להתעכב ולהופיע אחרי דקות או שעות. 4 התסמינים השכיחים ביותר לזעזוע מוח רציני או לדימום רציני הם אבדן הכרה או שיכחון שלאחר חבלה. בחילות/הקאות, נזילת נוזלים מהאוזן/האף, בלבול מצבי, ערפול ראייה או אישונים לא שווים, וקושי בדיבור/או דיבור לא ברור עשויים גם הם ללמד על פגיעה רצינית. 5

ברגע שברור שאין למטופל בעיות הקשורות עם מערכת העצבים המרכזית, יש להעריך את החבלה בשן. המפתח הוא להשיג מידע כולל על הפגיעה. כדי לעשות זאת, חובה לבצע בדיקות קליניות חוץ ותוך אורליות וכן הערכות רדיוגרפיות מתאימות.

בהנחיות החדשות של האיגוד האמריקני לאנדודונטיה מומלץ לצלם צילום אוקולולי אחד ושני צילומים פריאפיקליים מזוויות צדיות שונות עבור כל הפגיעות הדנטליות, כולל שברים בכותרת. אם קיימת טומוגרפיה ממוחשבת עם קק קונית, יש לשקול לערוך בדיקה זו כשמדובר בפגיעות רציניות יותר, למשל שברים בכותרת/שרושר, בשרושר ובמכתשית, וכן בפגיעות נקיעה. בנוסף, יש לערוך בדיקות חישה לכל השיניים המעורבות, וכן לשן הנגדית. בצעירים מומלץ לערוך בדיקה קור ולא בדיקה חשמלית של מוך השן. עם זאת, יש לשקול לערוך את הבדיקה בשתי השיטות, במיוחד כאשר אין תגובה לאחת מהן. המוך עלול לא להגיב במשך מספר שבועות לאחר חבלה, ולכן יש לבצע בדיקה מוך בכל בדיקת מעקב, עד שמתקבלת תגובה תקינה. 7

ברגע שהאבחנה מאושרת ונשללו סיבוכים רציניים יותר, כמו פגיעה במערכת העצבים המרכזית ובלסת או שברים בעצמות פנים

ונמצאת מחוץ למכתשית שלה, יש להכניס מיד את השן לתמיסה פיזיולוגית או לחומר מיוחד (למשל תמיסת מלחים מאוזנת על שם הנק Hank's Balanced Salt Solution) או לחלב, או לסליין. אם האפשרויות הקודמות אינן זמינות. יש להשיג את פרטי המטופל רק לאחר שהשן בטוחה בתמיסה. ברגע שהמטופל יושב בכיסא המתרפא, יש להעריך במהירות את מערכת העצבים המרכזית, לפני שעוברים להערכות נוספות.

לעיתים קרובות רופא השיניים הוא איש הצוות הרפואי הראשון שראה את המטופל לאחר פגיעת ראש (על-פי ההגדרה, כל פגיעה

שטופלו תוך היצמדות להנחיות, בהשוואה למקרים שטופלו ללא היענות להנחיות, התקבלו תוצאות מבטיחות יותר, כולל שיעורי סיבוכים נמוכים באופן מובהק. במחקר נמצא גם כי ביקורי מעקב מוקדמים היו חיוניים כדי להבטיח טיפול מהיר בסיבוכים, כאשר הם הופיעו. 3

## טיפול חירום

לפני טיפול כלשהו, חובה להעריך ביסודיות את הפגיעה, באמצעות בדיקה קלינית ורדילוגית קפדנית. מומלץ לפעול על-פי רשימת תיוג כדי לוודא שנאסף כל המידע הנחוץ לגבי המטופל והפגיעה, כולל:

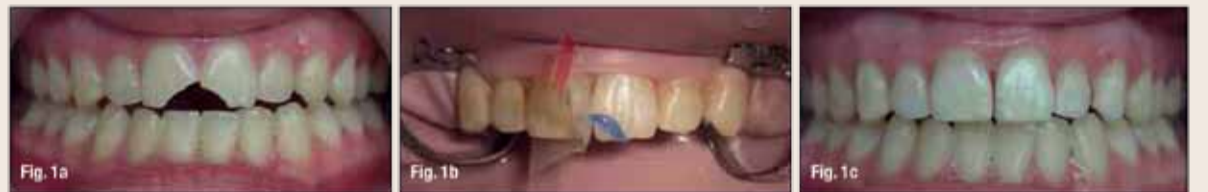

Fig. 1a Clinical case of two uncomplicated crown fractures in which the two broken pieces were located and reattached. (Photos/ Provided by American Association of Endodontists) Figs. 1b, c After the two pieces had been attached, a chamfer was cut along the fracture line and additional composite cured in place. This will both increase the strength of the attachment and better hide the fracture line.

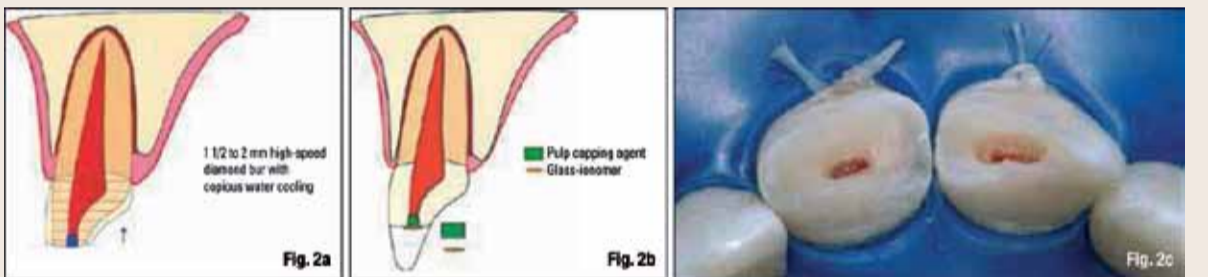


Fig. 2a Schematic diagram of minimal pulpotomy, where an approximately 2-mm reservoir is cut with a high-speed diamond bur and copious water cooling and calcium hydroxide mixed with sterile water placed. (Schematic drawings/ Provided by Dr. Sigurdsson) Fig. 2b Glass ionomer or a protective liner is placed over the pulp capping agent to ensure it stays in place during etching and bonding. Fig. 2c Clinical pictures of the minimal pulpotomy.

שם המטופל, גיל, מין, כתובת ומספר קשר (כולל משקל של מטופלים צעירים). תסמינים הקשורים עם מערכת העצבים המרכזית שנראו לאחר הפגיעה. מצב הבריאות הכללי של המטופל. מתי, היכן וכיצד התרחשה הפגיעה. טיפול שהמטופל קיבל במקום אחר. עבר של פגיעות קודמות בשיניים. הפרעות במשך. תגובת השיניים לשינוי טמפרטורה או רגישות למתוק/חמוץ. האם השן כואבת במגע או בעת אכילה. האם המטופל חש כאב עצמוני בשן.

- השן על מרכיבה - מוך השן, חלל המוך והשרושר. מאמץ מושל ומתואם של כל חברי הצוות מבטיח שהמטופל יקבל את הטיפול היעיל והמועיל ביותר.
- חבר מומחים חברי האיגוד האמריקני לאנדודונטיה הכין לאחרונה גרסה מעודכנת של הנחיות לטיפול בחבלות בשיניים 1,2.
- הנחיות אלה התבססו, בחלקן, על ההמלצות הנוכחיות של האיגוד הבינלאומי לחבלה דנטלית (מידע נוסף מופיע באתר [www.iadentaltrauma.org](http://www.iadentaltrauma.org)).
- במאמר זה מובאת סקירה של הנחיות האיגוד האמריקני לאנדודונטיה (AAE). את הנחיות המלאות ניתן להוריד חינם בכתובת [www.aae.org/clinical-resources/trauma-resources.aspx](http://www.aae.org/clinical-resources/trauma-resources.aspx).

לאחר שכל המידע הזה נאסף, ניתן לקבוע אבחנה ולהגיש טיפול מתאים. אם הנפגע אינו מטופל רשום, יש לאסוף את כל המידע הדמוגרפי הנחוץ ברגע שהמטופל מגיע ולפני ביצוע הערכה כלשהי. במקרה של שן שנעקרה

לאחר שכל המידע הזה נאסף, ניתן לקבוע אבחנה ולהגיש טיפול מתאים. אם הנפגע אינו מטופל רשום, יש לאסוף את כל המידע הדמוגרפי הנחוץ ברגע שהמטופל מגיע ולפני ביצוע הערכה כלשהי. במקרה של שן שנעקרה

TIME	Crown Fracture		Crown-Root Fracture		Root Fracture	Alveolar Fracture
	Uncomplicated	Complicated	Uncomplicated	Complicated		
4 Weeks					Splint removal*, clinical and radiographic control	Splint removal and clinical and radiographic controls
6-8 Weeks	Clinical and radiographic control	Clinical and radiographic control	Clinical and radiographic control	Clinical and radiographic control	Clinical and radiographic control	Clinical and radiographic control
4 Months					Splint removal**, clinical and radiographic control	Clinical and radiographic control
6 Months					Clinical and radiographic control	Clinical and radiographic control
1 Year	Clinical and radiographic control	Clinical and radiographic control	Clinical and radiographic control	Clinical and radiographic control	Clinical and radiographic control	Clinical and radiographic control
Yearly for 5 Years					Clinical and radiographic control	Clinical and radiographic control

\*Splint removal in apical third and mid-root fractures; \*\*Splint removal with a root fracture near the cervical area

# SIGN UP NOW!

JOIN BY QR [www.dental-tribune.com](http://www.dental-tribune.com)



**STUDY CLUB NEWSLETTER**

EDUCATION



**DENTAL TRIBUNE NEWSLETTER**

DIGITAL MEDIA



**DENTAL TRIBUNE NEWSPAPER**

PRINT MEDIA

**Table 3. Splinting Time for Various Types of Injuries**

Type of Injury	Splinting Time
Subluxation	2 weeks
Extrusive luxation	2 weeks
Avulsion	2 weeks
Lateral luxation	2 weeks
Intrusion	4 weeks
Root fracture (middle 1/3)	4 weeks
Alveolar fracture	4 weeks
Root fracture (cervical 1/3)	4 months

שלושה שבועות. במקרה של שן דחוקה עם חוד-שן סגור, קיימת אפשרות לבקיעה חוזרת אם השן קצת דחוקה (פחות מ-3 מ"מ) וגיל המטופל פחות מ-17 שנים. עם זאת, אם השן אינה זזה אחרי שבועיים עד שלושה, מומלץ לבצע הבקעה מאולצת או עקירה והרכבת שחזור אם שן שחודה סגור נדחקה יותר מ-3 מ"מ, יש להחזיר את השן למקומה באמצעים כירורגיים

למעקב כדי שניתן יהיה להתערב אם יופיעו סימנים לסיבוכים. במקרים כאלה חשובים ניסיון והכשרתו של המומחה לטיפול שורש. אבחנה, מניעה וטיפול של כל סיבוכי המוך הם חלק בלתי נפרד מההכשרה בטיפול שורש וכך גם הביצוע של הליכים לשימור המוך וטיפול בספיגה דלקתית של השורש (תרשימים 8a, b). מסקנה חבלות בשיניים מציגות אתגרים קשים הן עבור המטופל והן עבור רופא השיניים. עדויות עדכניות מאפשרות לאיש הצוות ברפואת שיניים לטפל במצבים אשר בעבר נגמרו לעתים קרובות בפגיעה במשך ובמראה לא יפה. טיפול נאות יכול להפוך מצב שבמבט ראשון נראה חסר תקנה, לתוצאה משיבית רצון ביותר עבור המטופלים. המומחה בטיפול שורש יכול למלא תפקיד חשוב בגישת הצוות לטיפול במטופלים עם חבלות בשיניים. [11](#)

או אורתודונטיים בתוך שלושה שבועות. בכל הדחיקות קיימת סכנה שהשן הדחוקה תתאנקל בתת-מיקום. ברגע שהדבר מתחיל, ייתכן שניתן יהיה להזיז את השן רק בניתוח. כדאי ליידע את המטופל וההורים/האפוטרופוסים שלא ניתן להעריך את התחזית לטווח ארוך של שן שנדחקה, מכיוון שכנראה בסופו של דבר היא תאבד בגלל אנקלוטיות. 19-21

מומלץ להתקין סד לשן שנדחקה רק כשמדובר בשן שעדיין נידת לאחר החזרתה למקום. בכל הסוגים של מקרי חבלה, סד חייב לאפשר תנועה פיזיולוגית. 22,23 (מידע לגבי התקנת סד מופיע בתרשימים c-4a, 5-1, ובטבלה 3). כאשר מעריכים חבלת נקיעה, חשוב להתחשב בבשלות חוד-השן. אם הוא עדיין פתוח, יש סיכוי שהמוך ישרוד את החבלה או שיצמחו בו כלי דם חדשים, אשר יאפשרו לשן להמשיך לגדול (תרשימים 6a-c).

אם חוד-השורש סגור, כנראה שיש צורך בטיפול שורש. מומלץ לעקוב אחר המטופל מקרוב (טבלה 1) או להפנותו להערכה נוספת אצל מומחה לטיפול שורש. בגלל הפגיעה ברצועת מיסב-השן, אם המוך הנמקי מזדהם עלולה להתרחש ספיגה מהירה (בתוך ימים או מספר שבועות) של שורש דלקתי. כשמדובר בשן בשלה שאובחן שהמוך שלה נמק, מומלץ שלפני הסתימה יכנס סידן הידרוקסיד למשך שבועיים עד ארבעה. עם זאת, יש לאפשר לרצועת מיסבהשן להחלים במשך שבועיים לפני ההכנסה (ראה להלן, טיפול בעקירה). לשן עם חודים פתוחים מומלץ לערוך חיוד או רוסקולריזציה. 24,25

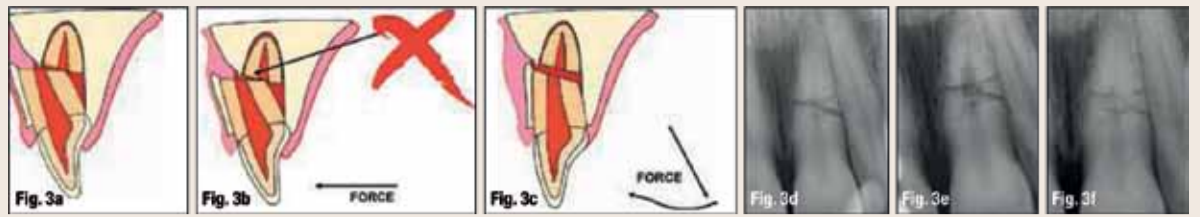
חשוב לזכור שלא תמיד פגיעות בשיניים שייכות לקבוצה אחת. לעתים קרובות הן שייכות לסכסר קבוצות. פגיעות מקבוצות מרחבות ישפיעו על התוצאה. למשל, לאחרונה הודגם קיום פגיעת נקיעה במקביל לשבר לא מסובך בכותרת והתפתחות מלאה של השורש הן גורמי סיכון משמעותיים לנמק של המוך. 26

עקירה: הגורם הקריטי ביותר להישרדות של שן עקורה הוא משך הזמן בו היא נמצאת מחוץ למכתש. אם שורש מחדש את השן בתוך 30 דקות, או לחלופין שומרים אותה בתמיסה פיזיולוגית או בחלב במשך מספר שעות, התחזית שלה טובה יחסית. 27,28 אם השן הייתה יבשה במשך יותר משעה אחת, לא ניתן לצפות שרצועת מיסב-השן תשרוד וכנראה שהשן תהפוך לאנקלוטית (תרשים 7). את רוב השיניים שנשתלות מחדש יש לייצב בסד פיזיולוגי במשך שבועיים. 29

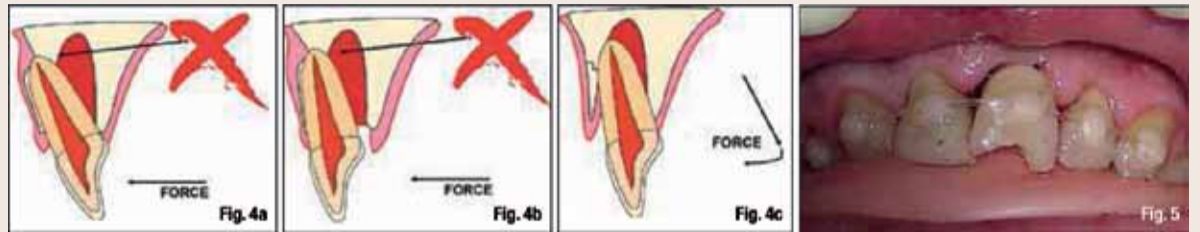
אם לשן העקורה יש חוד פתוח והיא נשתלה מחדש בתוך שעה, יש סיכוי שכלי דם יצמחו מחדש במוך במקרה זה. בשלב החירום מומלץ לדחות את טיפול השורש. טיפול שורש יש לערוך מאוחר יותר רק אם יש אישור לסימנים לנמק של המוך, ספיגת השורש ו/או עצירה של התפתחות השורש.

במקרה של חוד סגור, אין לצפות לצמיחה מחדש של כלי דם. לכן, חובה לערוך טיפול שורש שבועיים לאחר שתילה מחדש של השן, ולפני הסרת הסד. אין להתחיל טיפול מוקדם יותר מכיוון שכל תמרון נוסף של השן לפני שתילתה מחדש או מיד לאחר מכן עלול לגרום לנזק נוסף לרצועת מיסב-השן. בנוסף, הוכח שהכנסת סידן הידרוקסיד כתרופה תוך-תעלתית מיד לאחר השתילה מחדש יעודד דלקת העלולה לפגוע ברצועת מיסב-השן. 30 אם השן נשמרה יבשה במשך יותר מ-60 דקות, קיימת התוויה לטיפול שורש לפני השתילה מחדש. 31

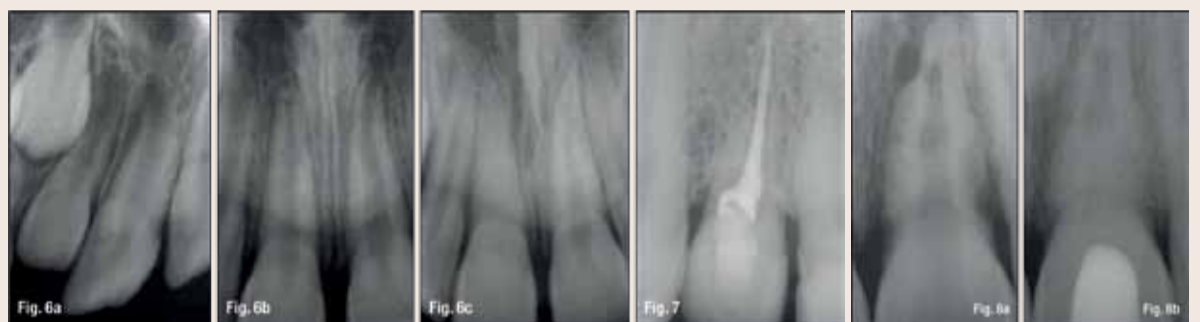
לאחר הטיפול במצב החירום ייצוב השן/השיניים מתחיל השלב השני. בשלב זה יש להעריך בקפידה את מצב המוך והסביבות לספיגה של השורש, ולעקוב אחר המטופל במשך מספר חודשים, אם לא שנים. חיני לקבוע לוח זמנים



**Fig. 3a** Schematic drawing of a common situation after root fracture: The crown portion is stuck to the facial cortical plate. **Figs. 3b, c** It is impossible to move the coronal portion back to its original location without releasing it from the cortical plate. This is accomplished by pulling the coronal portion down and then repositioning it. **Fig. 3d** A periapical radiograph of a root fracture a few hours after the injury. It was established that both fragments were in good approximation of each other. Splinting was done for two weeks. **Fig. 3e** At the nine-month recall, internal root resorption was noted, but no defect in the PDL or adjacent bone, indicating a "normal" healing process. **Fig. 3f** Five-year recall, no endodontic treatment was needed.



**Fig. 4a** In lateral luxation injuries of maxillary teeth, the apex is frequently pushed through the cortical plate facially. **Figs. 4b, c** To reposition the tooth, it has to be released prior to moving the crown forward. **Fig. 5** Once the tooth has been repositioned, the patient bites into a softened pink wax plate that had been previously rolled one or two times. This will ensure that the luxated (or avulsed) tooth stays in place while being splinted. In this case, a 16-pound fishing line was used as the splint on the luxated tooth.



**Fig. 6a** An immature tooth that was laterally luxated, as can be seen by the empty socket space around the apex on the radiograph. **Fig. 6b** The tooth was repositioned and splinted for two weeks. **Fig. 6c** At the six-month recall there is good evidence that the apex is maturing and the pulp responds normally to cold. At the three-year recall the pulp chamber is completely calcified; however, the tooth responds normally to EPT and there is no apical pathology. **Fig. 7** Ankylosis or replacement root resorption, in which the root structure is lost and replaced by bone. Note that no apparent PDL space is seen. **Fig. 8a** Inflammatory root resorption secondary to pulpal necrosis and infection in the pulpal space after avulsion. If diagnosed in time, it is possible to arrest the root resorption and maintain the tooth. Extensive inflammatory root resorption on a tooth that was avulsed and reimplanted, but no further treatment done for six weeks. **Fig. 8b** Calcium hydroxide was placed in the tooth for three months. Apparent healing of the peri-root lesions and some reconstitution of a normal looking PDL.

נזק נוסף ברצועת מיסב-השן ולאפשר את הרפיו הטוב ביותר שניתן להשיג. המעקב חיני, כמו בכל הפגיעות בשיניים. סיבוכים מאוחרים, כמו ספיגה פנימית או חיצונית של השורש, הם תדירים יחסית ומצריכים טיפול שורש. במיוחד בפגיעות חמורות יותר ברבים ממקרים אלה, כדאי להפנות את המטופל למומחה לטיפול שורש. פגיעות נקיעה מחולקות לתת-קבוצות, בעיקר על-פי דרגת חומרה. שתי הקבוצות הקלות נקראות "זעזוע" ו"תת-תזוזה". במקרים אלה, השן עדיין במקומה המקורי, אך היא רגישה לניקוש ו/או, במקרה של תת-תזוזה, נידת מעבר לרגיל. אמנם בפגיעות אלה אין צורך בטיפול מיידי, אך חיני לקיים מעקב מכיוון שהמוך עלול להימק, ואז חשוב ביותר לבצע טיפול שורש.

כאשר חבלה הזיזה את השן אל מחוץ למקומה הרגיל, יש צורך להחזירה בעדינות למקומה בהקדם האפשרי. היוצאים מן הכלל היחידים הם מקרי דחיקה בהם ייתכן שלא יהיה אפשרי או מומלץ לתמוך את השן מיד. כאשר שן בשלה נדחקה עד 7 מ"מ, מומלץ להמתין שלושה שבועות ולראות אם קיימים סימני בקיעה חוזרת. אם אין סימנים, ניתן להתחיל בהחזרה למקום אורתודונטי. כשמדובר בדחיקה של יותר מ-7 מ"מ, יש להחזיר את השן למקומה באמצעים כירורגיים או אורתודונטיים בתוך

שני תגובה לבדיקות חיוניות במשך עד שלושה חודשים, ולא תמיד היעדר תגובה בבדיקות חיוניות מראה שנוחץ טיפול בתעלת השורש - במיוחד בשן צעירה ובלתי בשלה. במקום זאת, מומלץ לחפש לפחות סימן אחד נוסף לנמק של המוך, כמו נפיחות וסטיבלרית, נגעים מסביב לחוד-השורש ו/או שינוי צבע דרמטי של הכותרת. אם אין סימנים, יש להמשיך לנטר את המטופל בביקורים רגילים מדי שלושה חודשים, במשך עד שנה.

שברים בשורש: המוך נפגע בכל השברים בשורש. אף על-פי-כן, אם מקרבים את השברים מיד לאחר קרות השבר, יש סיכוי טוב שלא יהיה צורך בטיפול שורש, רק בהשגחה. כאשר הקירוב טוב, סביר שייוצרו מחדש במוך כלי דם לרחב השבר, בלי קשר לגיל המטופל. 17,18 (תרשימים a-f-3).

במחקר רטרוספקטיבי עדכני נכללה הערכה של סוג התקנת הסד וזמן השבר בשורש. במחקר נקבע שאם החלק הצוארי של השן יציב לאחר קירוב שתי החתיכות, התוצאה הטיפולית הטובה ביותר מתקבלת מאי-התקנת סד או מהתקנת סד נגיש למשך שבועיים. 2,18 מומלץ להניח סד לזמן ארוך יותר רק כאשר השבר סגור לאזור הצוארי.

פגיעות נקיעה: כל פגיעות הנקיעה פוגעות במידה מסוימת ברצועת מיסב-השן, ובמקרים מסוימים, גם במוך הטיפול המיידי הוא להגביל

הטובים ביותר הזמינים כיום הם סידן הידרוקסיד ומינרל טרי אוקסיד אגרגט (MTA), 13,14 אך חומרים ביקורתיים חדשים יותר נראים מבטיחים ליישום זה. מומלץ ליצור במוך מאגר של 2-1 מ"מ באמצעות מקדח ילום במהירות גבוהה וקירור בהרבה מים, להכניס את חומר הסתימה, ואז לחבר מחדש את מקטע השן או לשחזר את הכתר בשרף מרוכב (תרשימים c-2a). שברים בכתר ובשורש: אחד מסוגי השברים המתאגרים ביותר לטיפול הוא שבר בכתר ובשורש מכיוון שכדי לשחזר את השן, יש לחשוף את שולי השבר מסביב לשן/כתר. אם קו השבר נמצא במענית (sulcus), ניתן להשיג זאת באמצעות גיני'בקטומיה. במקרים קיצוניים יותר, יש צורך בבקיעה מאולצת או למקם אותה מחדש בניתוח. בטיפול החירום, אם המוך חשוף, יש צורך להגן עליו באותו אופן כמו בשברים מורכבים בכתר. אם המוך אינו חשוף, יש לכסות את כל אזורי דנטין השן הנגשים החשופים, למען נוחות המטופל.

הישרדות המוך בכל סוגי השבר האלה היא בדרך כלל טובה. עם זאת, ייתכן שמאוחר יותר תהיה התוויה לטיפול שורש. 15,16 לכן, חשוב ביותר להקפיד לקיים לוח זמנים לביקורת, ולערוך בכל פעם בדיקה של השן שנחבלה. בטבלאות 1 ו-2 מתוארות התדירויות המומלצות לפגיעות השכיחות בשיניים. לא נדיר

**Contact Info**

**Asgeir Sigurdsson, DDS, MS,** was born and raised in Reykjavik, Iceland. He received a dental degree from University of Iceland, Faculty of Dentistry, in 1988. After one year in private practice in Iceland, he moved to Chapel Hill, N.C. He graduated from University of North Carolina (UNC) at Chapel Hill in 1992 with a certificate in endodontics and a master of science with emphasis on neurobiology and pain perception. He was a full-time faculty member at UNC School of Dentistry from 1992 until 2004, first as an assistant professor and then associate professor with tenure beginning in 2000. He was appointed as the graduate program director of endodontics (specialty training) in 1997 and served in that position until 2004. From 2004 to 2012 he was in a private endodontic practice in Reykjavik, Iceland, and London, England. In September 2012 he became the chairman of the department of endodontics at New York University College of Dentistry. Additionally, he holds the following academic positions: From 2004 adjunct associate professor at UNC; honorary clinical teacher in endodontology, UCL Eastman Dental Institute, London, from 2006; and from 2011 honorary clinical associate professor in the Faculty of Dentistry, the University of Hong Kong. He has lectured extensively around the world on dental trauma, endodontics, pain diagnosis and forensic dentistry. He is active in many professional organizations and is past president of the International Association for Dental Traumatology (IADT). He received the Edward M. Osetek Educator Award from the American Association of Endodontists in 1998.

**Table 2. Follow-Up Procedures for Luxated Permanent Teeth**

TIME	Concussion/Subluxation	Extrusion	Lateral Luxation	Intrusion
2 Weeks	Splint removal (if applied for subluxation) Clinical and radiographic examination	Splint removal Clinical and radiographic examination	Clinical and radiographic examination	Clinical and radiographic examination
4 Weeks	Clinical and radiographic examination	Clinical and radiographic examination	Splint removal Clinical and radiographic examination	Splint removal Clinical and radiographic examination
6-8 Weeks	Clinical and radiographic examination	Clinical and radiographic examination	Clinical and radiographic examination	Clinical and radiographic control
6 Months	Clinical and radiographic examination	Clinical and radiographic examination	Clinical and radiographic examination	Clinical and radiographic examination
1 Year	Clinical and radiographic examination	Clinical and radiographic examination	Clinical and radiographic examination	Clinical and radiographic examination
2-5 Years	Yearly up to 5 years	Yearly up to 5 years	Yearly up to 5 years	Yearly up to 5 years

# קיצור תולדות מהפכת ה-NiTi

נמתח גומייה אלסטית (איור 1) היא תחזור בדרך כלל לצורתה הקודמת בעצמה בהקדם לאחר שכוח המתיחה כבר לא מישם. במהלך תהליך זה, בריחת האנרגיה שהושקעה ניתנת למדידה בבירור ברמה פיזיקלית. באמצעות מדחום, ניתן למדוד עליה קלה בטמפרטורת החומר בזמן ההיפוך של תהליך המתיחה (איור 2a). סוג זה של עיוות הוא אלסטי והפיך לחלוטין בעת ובעונה אחת. בחינת המבנה המולקולרי של גומי מראה שאין שינויים בקשרים המולקולריים. דוגמה דומה עבור דפורמציה אלסטית של מתכות היא הספירלה שהיא צעצוע של ילדים ממתכת דקה, אשר לאחר דחיפה ראשונית, רצה במורד מדרגות אוטומטיות שוב ושוב כמה פעמים בלי להראות שום סימנים גלויים של עייפות החומר (איור 2b).

הסוג השני של עיוות היא דפורמציה פלסטית. סוג זה של דפורמציה פלסטית ידוע היטב לכל מי שאי פעם היה מעורב בתאונת דרכים עם נזק לגוף של המכונית. הנזק הוא בדרך כלל בלתי הפיך, גם אם שקעים תוקנו ונצבעו. הסיבה לכך הוא השינוי במבנה המולקולרי של המתכת (איור 3) שבו הקשרים משתנים והמולקולות מתפזרות (איור 4). במקרה של התנגשות חוזרת עם רכב שניזוק בעבר, הדלת או חלק פגוע אחר של מכונית יתמוטט בקלות רבה יותר כי למבנה מולקולרי חדש יש השפעה שלילית מובהקת על היציבות הכוללת של חומר. למיותר לציין כי צביעת עקבות תאונה מוסיף אך התנגדות מכאנית קטנה מאוד למכונית; ברפואת שיניים, הבחנה בין דפורמציה אלסטית רגועת לבלתי

מערכת NiTi מודולרית במצבי טיפול שונים. חיידשים רבים תרמו משמעותית להקלה בתחום טיפולי שורש לאורך השנים האחרונות. ללא ספק כי הנהגת פוצרים סיבוביים עשויים סנסוגת ניקל-טיטניום הוא ציון דרך חשוב. אבל מה בדיק הסוד מאחורי חומר רב גוני זה? סנסוגות Nitinol מורכבות בדרך כלל מ 55% ניקל ועוד 45% טיטניום. זהו השילוב שמעניק לחומר את המאפיינים הפסאודו אלסטיים שלו. התכונה הבולטת השנייה היא האפשרות לתכנן לחומר זיכרון צורה. בשנת 2011 מומחים של חברת Coltene השוויצרית כבר פתחו שיטת לשינוי ה-DNA של חומר NiTi, שבה הפוצרים קיבלו זכרון צורה אמיתי ובכך התאפשרה עבודה מדויקת במיוחד. בעתיד, רופאי שיניים יהיו במצב שבו אפילו תעלות מעוקלות מאוד יזכו להכנה בטוחה מבלי לחשוש מפני שבירה לא צפויה של מכשיר. התנהגות דור חדש זה של פוצרים, כמעט ללא מתח, גרמה די סנסציה בענף, כי עד כה לא היה יכולת פשוט לכופף פוצרי NiTi ביד. השימוש המגוון מדי במינוחים פיזיקליים לאורך השנים תרם לבלבול, לכן כדי להעניק הבנה ברורה של מה מערכת NiTi עם אפקט "זיכרון נשלט" יכול להציע, משתלם להסתכל עמוק יותר בקשרים פיסיקליים ומולקולריים.

### שני סוגים של עיוות

שימוש בפוצרים בתעלות שורש מוביל באופן בלתי נמנע לדפורמציה של חומר הפוצר. אם אקח גומי קלס, כנראה החומר בר-עיוות אלסטי הידוע ביותר, הנושא הוא ברוח: אם



Fig. 1\_The best known elastic deformable material.

הבדלים טכניים מכריעים בין מערכות פוצרים קונבנציונליות לבין הדור החדש של המכשירים. המאמר בוחן את ההזדמנויות העומדות בפני מומחים לטיפול שורש כמו גם עבור רופאי שיניים מתחילים דרך משקפי יישום חכם של

רפואת שיניים. פיתוח פוצרי ניקל-טיטניום גמישים (NiTi) בשנות השמונים המאוחרות יצרה הזדמנויות חדשות לגמרי להכנה מכאנית של תעלות שורש שלא היו מוכרות עד כה. המאמר הבא מספק מידע המתאר

Author\_ Dr Barbara Müller, Germany

התקדמות טכנית בתחום טיפולי שורש היא המהירה ביותר מכל יתר דיסציפלינות של

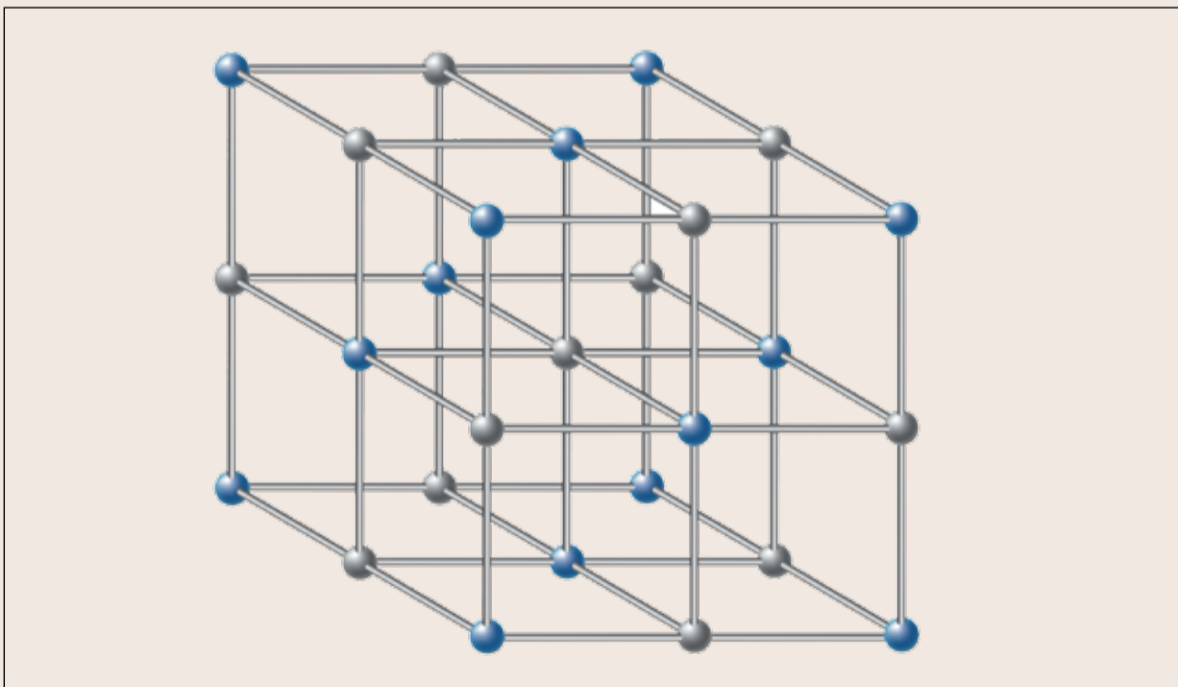


Fig. 3\_Change in molecular structure.



Fig. 2a\_Energy escaping can be measured physically.

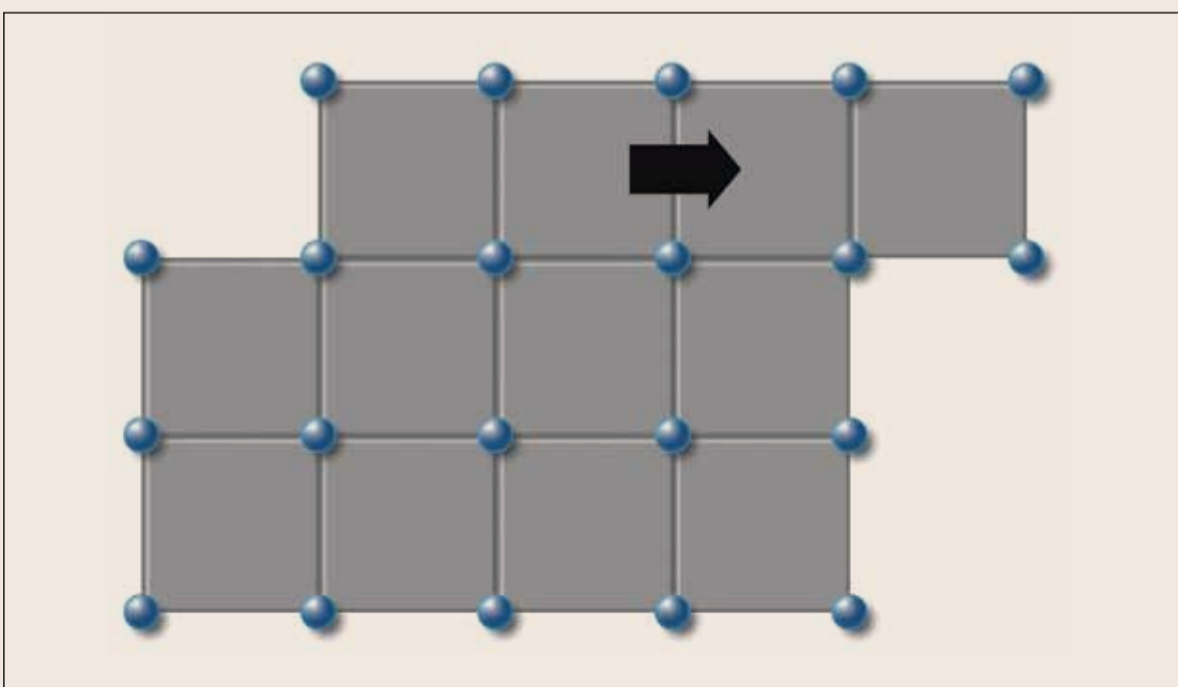


Fig. 4\_Plastic deformation of metal.



Fig. 2b\_Metal spiral children's toy.






Fig. 6\_Surface of the HyFlex EDM under the microscope.

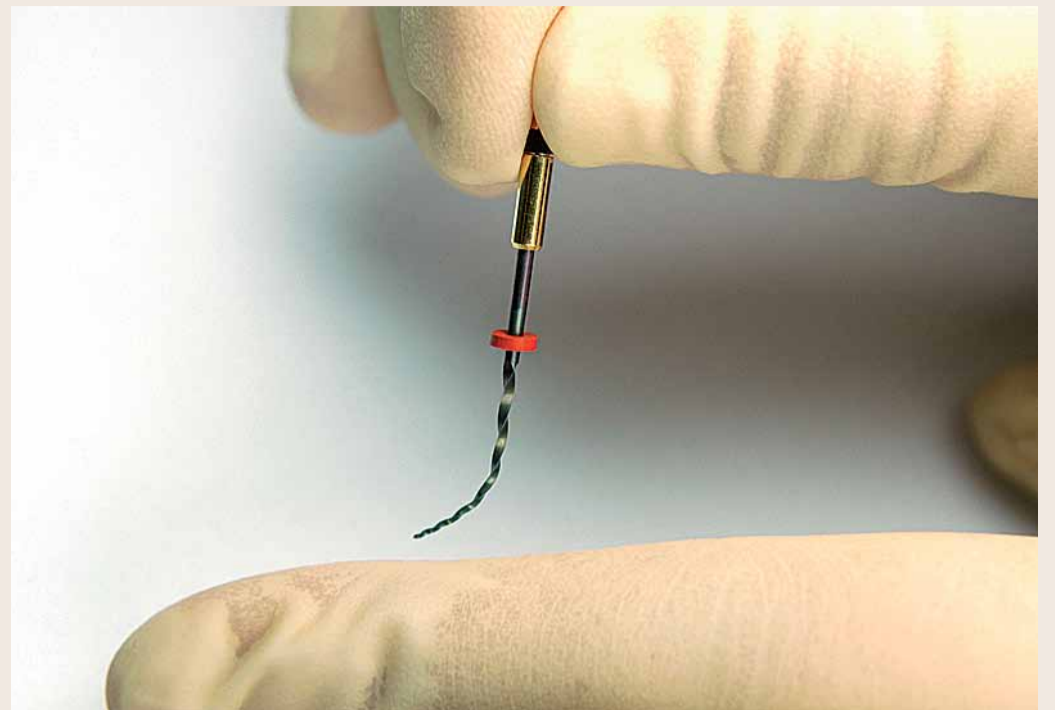


Fig. 5\_'Controlled memory' effect.

להפעלה במהירות של עד 500rpm במומנט מומלץ של עד 2.5Ncm. כדי להכין מסלול כדאי להשתמש בפוצר 10/0.5 באורך עבודה מלא עם תנועות מעלה/מטה ב-300 rpm. כאשר מורגשת התנגדות ניתן להשתמש בפוצר ידני 20/0.2. הכנה סופית מבוצעת על ידי HyFlex EDM 25 (פוצר אחד -400 rpm) עם תנועות מעלה/מטה עדינות (500 rpm) ללא לחץ עד אורך עבודה (איור 7). הודות ליעילות חיתוך גבוהה חשוב להתקדם כל פעם 1-2 מ"מ ללא יישום לחץ כאשר בין השלבים מנקים את הפוצר ושופטים היטב את התעלה. הפוצרים מוצגים ב איור 7).

מערכות ושיטות חדשות מסוג זה הפכו את שאלת רצף הפוצרים האידיאלי לבעיית פחות. טיפול לא מסובך זה תורם רבות לרופאי שיניים להבין משמעות עליונה של שימור שן, וההכשרה של צוות הרופאים קלה יחסית.

**סיכום**

בטווח הארוך, מכשירים מודרניים יתמכו משמעותית ביישום טיפולי שורש בעבודה היומיומית. חומרים מתוחכמים עם תכונות שלא נחקרו עד כה הם בעלי פוטנציאל של הגדרת סטנדרטים חדשים עבור טיפולי שורש נמצאים במרחק של כמה שנים בלבד. אנו עשויים להתמודד בקרוב עם עוד שינוי פרדיגמה כאשר שיטות עתירות אנרגיה או אפילו לחלוטין כימי-ביולוגי יגיעו למקצוע. טעימה ראשונה לבאות ניתנת כיום על ידי מערכות מילי 1-in-2, בו מגע עם הנזלים יוצר גבישי אפטיט הידרוקסיל, אשר תומכים גם בהתחדשות בתוך תעלת השורש. זוהי עדיין אבן דרך נוספת במחקר חומרים בדרך לטיפול שורש אופטימלי. ניצול תהליכים טבעיים, בשילוב עם שימוש מושכל באפשרויות טכניות נוכחיות, יעזור גם לרופאי שיניים מתחילים ליצור פתרונות ברי קיימא עבור מספר רב של אבחנות. [1]

הציגה את סדרת פוצרי CM HyFlex שלה בפעם הראשונה בשנת 2011. קיצור 'CM' מייצג את האפקט controlled memory - "זיכרון נשלט". תוצאה מיוחדת זו מעניקה עד 300% יותר התנגדות לעייפות החומר לעומת פוצרי NiTi קונבנציונליים, עם גולת כותרת נוספת: CM HyFlex מצטיינת בגמישות הקיצונית שלהם. בשל מאפייני המיוחדים הפוצר מסתגל באופן מושלם לצורה אנטומית של תעלה ובכך מפחית באופן משמעותי את הסיכון לנקב. בנוסף, המכשיר עובר באופן מושלם במרכז התעלה. התוצאה היא ניקוי מושלם והכנת תעלת השורש לאטימה שלאחר מכן. כמו עוף חול מתוך אפר, פוצר NiTi נוצר מחדש על ידי עיקור ולכן לשימוש הבא שלו עד שהוא מגיע לסוף מחזור החיים שלו על ידי הצגה ברורה של צורה אחידה, כפופה. הפוצרים זמינים מראש בצורה לא-מעוקרת עבור רופאי שיניים אשר מעדיפים לעבוד עם מכשירים חד פעמיים ובמיוחד למומחים בתחום האנדו שרצים להנות מבטיחות וגמישות היצאת דופן של HyFlex.

**יתרונות מעשיים של מערכות NiTi מודולריות**

במבט אל העתיד, המגמה בהחלט הולכת לכיוון מערכות NiTi מודולריות. היתרון של ערכות כליים משתנות מסוג זה הוא בעיקר הודות לרמת הגיון שלהן. המורכבות האנטומית של תעלות שורש תמיד מצביה אתגר לרופאי שיניים. תעלות לטרליות, הסתעפויות חבויות, תעלות אופקיות, יכולות להפוך טיפול שורש למסע אל הלא נודע, במיוחד בהתאם לסוג ומיקום של שן. ממציא רנטגן לא תמיד מאפשרים זהו ברור. מערכות NiTi מודולריות מאפשרות עבודה עם ארון כמעט בכל מצב. בהתאם למצב אנטומי, רופא שיניים יכול לבחור בין עבודה מהירה עם רק כמה פוצרים או טיפול מדויק מאוד בעיצוב התעלה כאשר משולב הידע והניסיון יחד עם פוצרי NiTi שונים.

**ביצועי עלית**

פוצרי HyFlex EDM שהם דור חמישי של פוצרי NiTi הוצגו לאחרונה ב 2015 IDS. שיטת ייצור חדשה בשם Spark Erosion יוצרת משטח ייחודי, מוקשה, אשר משפר חיתוך ויצבועים עוד יותר (איור 6).

התוצאה של תהליך חדשני זה היא פוצר בלתי שכיב, נועד עבור רופאי שיניים המבקשים לממש תוצאות טיפול אמנות במהירות עם רצף פוצרים מופחת. בפרט, פוצרי HyFlex EDM מקלים על רופאי שיניים מתחילים בתחום טיפולי שורש. בשל הגמישות העצומה שלהם, ניתן להפחית את מספר הפוצרים שבשימוש מבלי לעשות פשרות בהסתגלות לאנטומיה טבעית של תעלת השורש. במקרים פשוטים, שני פוצרים מספיקים כדי לנקות בעילות ולהכין את השורש כמו עם השיטה הקלאסית. כל מה שנדרש, הוא ידית במהירות איטית אשר ניתנת

בתנאי עבודה לחוצה וגם בתנאי משתמשים רבים ניתן לבחון ולהעריך במהירות את מצב הפוצר, וזה ללא ספק יתרון משמעותי במהלך ימי טיפול לחוצים.

**כמו עוף החול מתוך האפר**

הסיבה שניתן "לאמן" את ה Nitinol טמונה במבנה הפנימי שלו. סגסוגת NiTi קיימת בשתי צורות קריסטלוגרפיות: צורת austenite בטמפרטורות גבוהות, וצורת martensite בטמפרטורות נמוכות יחסית. בשלב מרטנסיטי, Nitinol יכול להיות כפוף לתוך מבנים מסובכים ללא מאמץ. ללא השפעות חיצוניות נוספת, NiTi הכפוף עם אפקט "זיכרון מבוקר" ישאר בתנוחה זו בטמפרטורת החדר. בשלב austenite, דהיינו בטמפרטורות גבוהות, חומר מאמץ את המבנה המקורי שלו והמולקולות מייצרות מבנה סריגי של קוביה מרוכזת פנימה. חימום גורם לשינוי הפאזה בפוצר החוזר למצבו המקורי במהלך העיקור. אפקט חזרה למצב מקורי יכול להיות מודגם אפילו באמצעות מצת רגיל. כאשר מונח על הלהבה, המכשיר המחומם משנה את צורתו הכפופה לצורה ישרה קודמת תוך מספר שניות (איור 5).

בהתבסס על התובנות הללו, COLTENE

זיכרון צורה אמיתי. בסופו של דבר, זיכרון צורה זה "אימון" החומר לזכור צורה מסוימת בתנאים שונים. לאחר עיוות החומר באמצעות כיוף או פעולה דומה, חומר עם זיכרון צורה חוזר אוטומטית לצורתו המקורית כאשר התנאים החיצוניים השתנו. סטיות טמפרטורה או לחץ הם דוגמאות לפרמטרים חיצוניים. לחלופין, אפשר לגרום לחזרה למצב המקורי באמצעות מגנטיות או באמצעות תהליך כימי פשוט.

בתרגום לשפת טיפולי שורש, היתרונות המעשיים של העיקרון הזה הם שפוצר NiTi עם האפקט "זיכרון נשלט", מאמץ את הצורה האנטומית של תעלת השורש במהלך הטיפול. במקרה של התנגדות או חסימה של התעלה, הפוצר יעקוף מצב לחץ זה על ידי תכונת ספירלות שתשנה את צורת החתך שלו. לאחר שימוש, פוצר עובר שינוי בתנאי טמפרטורה חדשים במהלך עיקור באוטוקלב. השפעת החום באופן אוטומטי מחזירה את המכשיר לצורתו המקורית. עם זאת, אם המבנה הספירלי האחדיד כבר לא יכול להיות ממוחזר, אז הקובץ הוא מעוות פלסטית וכבר לא מיועד לשימוש. בפעם הראשונה אפשר להבחין בבירור בין עיוות אלסטי לפלסטי בעין בלתי מזוינת, זהו אשר מוסיף באופן משמעותי לבטיחות היישום בפועל בטיפולי שיניים. הערכת המצב היא כל כך פשוטה שגם

הפיכה, פלסטית היא חשובה לא פחות. פוצר NiTi מעוות באופן פלסטי ישר בקלות רבה מדי בגלל עייפות חומר, ודפורמציה פלסטית לא ניתנת לגילוי גם במקרוסקופ או מגדלת לא כל שכן בעין בלתי מזוינת, זאת בשל אפקט החזר אור גבוה של חומר NiTi קונבנציונלי. מיקרו שברים הנוצרים בפעילות וגם כאלה שנוצרים כבר בזמן ייצור הפוצר יכולים להגביר את הסיכון של שבירה לא צפויה של מכשיר. במילים פשוטות, זה אומר שגמישות מדומה של פוצר NiTi רגיל לעתים קרובות ממסכת דפורמציה פלסטית: למראה פוצר פגום אינו שונה מן הפוצר הלא משומש, אך התוצאות במהלך ההכנה יכולות להיות רציניות. עד עכשיו, לרופא השיניים המטפל לא היתה אפשרות לבדוק את המצב האמיתי של המכשירים המשמשים אותו, אפילו השימוש בפוצרים חד פעמיים לא מציע שום ערובה, על אף שאלה מציעים בטיחות גבוהה במידת מה.

**זיכרון צורה מגביר בטיחות**

עם התפתחותו של דור חדש של פוצרי NiTi, חברת COLTENE פתרה את בעיית בקרת איכות עם טריק פשוט מאוד. בשלב זה ניתן להבדיל בין פוצרים שעברו שינוי פלסטי לבין אלה שעברו שינוי אלסטי. כדי להשיג זאת, חומר המשמש לייצור הפוצרים צריך להיות בעל

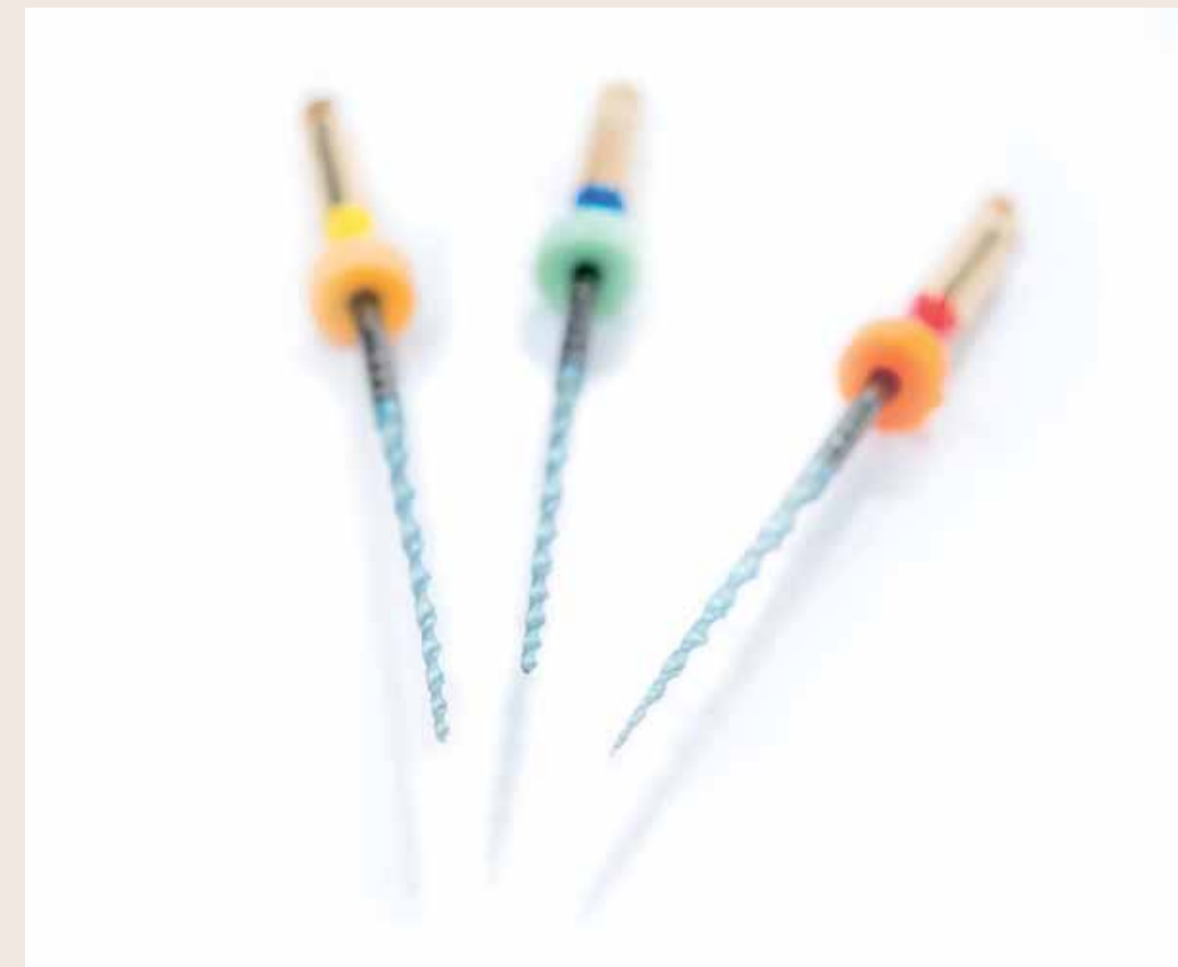

Fig. 7\_File sequence

**Contact Info**

**Dr Barbara Müller, Studies in Agricultural Biology at the University**

Hohenheim and Master of Science at the University of Georgia, USA; 1993 PhD at the University of Ulm; 1996-2010 R&D Manager at Coltène/Whaledent GmbH + Co. KG, among others, including responsibility for the development of products such as RoekoSeal, GuttaFlow or the HyFlex CM NiTi files; \_Manager Business Unit COLTENE ENDO; \_Guest speaker at numerous events of the European Dental and Endodontic Societies.