ISSN 1864-4279 Entgelt bezahlt: 74677 Preis: € 10,00 zzgl. MwSt.

12. Jahrgang • November • 4/2017

face & body_ magazin für ästhetik

4 2017

Fachbeitrag
Erblindung und Ischämie nach Filler- und Eigenfettinjektionen

Spezial
30 Jahre Präparierkurse im Institut für Anatomie der Charité

Recht
Keine Werbung mit Vorher-Nachher-Bildern

© Mayer George/Shutterstock.com

oemus

OP-TISCH „GENIUS“

DREHEN UND WENDEN

WIE SIE WOLLEN!

Besticht durch schlanke Bauweise und vielseitige Verstellbarkeit für rundherum ergonomisches Arbeiten.

Mit hochwertigen Materialien und unzähligen Zubehöroptionen ist er die ökonomische Lösung für die Dermatologie, egal wie Sie ihn Drehen oder Wenden.

www.brumaba.de

BRUMABA
OPERATING TABLE SYSTEMS

© 2017 BRUMABA GmbH & Co. KG
Bgm.-Finsterwalder-Ring 11 | 82515 Wolfratshausen

Infos zum Autor

Prof. Dr. Dr. Niels Christian Pausch,
Universitätsklinikum Leipzig AöR,
Department für Kopf- und
Zahnmedizin

Das Gesicht im Wandel der Zeit

Im Deutschen Hygiene-Museum in Dresden wurde am 19. August 2017 die Sonderausstellung „Das Gesicht – Eine Spurensuche" eröffnet. Im Rahmen dieser Ausstellung wird unsere Aufmerksamkeit auf ein in der Gesellschaft durchaus präsentes Abbild des menschlichen Gesichtes gelenkt, nämlich auf den Kopf von Schaufensterpuppen.

Diese sehr spezielle Form der Gebrauchskunst kam in der zweiten Hälfte des 19. Jahrhunderts auf. Die faziale Ästhetik der Puppengesichter folgte dem Schönheitsideal der jeweiligen Epoche. Meist wurde dabei eine gewisse Gleichförmigkeit, Ebenmäßigkeit und Durchschnittlichkeit der Gesichter angestrebt – Attribute also, die noch heute wesentlich bei der Konstruktion attraktiver Gesichter sind. Gleichwohl fehlte es nicht an Versuchen, die Puppengesichter aus der Eintönigkeit herauszuheben bzw. zu individualisieren. Dies konnten kleine kapriziöse Unregelmäßigkeiten sein wie ein exzentrisches Augen-Make-up oder ein Schönheitsfleck. Individualität entstand in Puppengesichtern auch dadurch, dass mitunter reale menschliche Physiognomien als Vorlage herangezogen wurden. Berühmte Schauspielerinnen und Models haben ihren Look in Puppengesichtern verewigt.

Der Wandel der Zeit zeigt sich bei der Gestaltung von Schaufensterpuppen nicht nur an Make-up und Frisur, sondern auch an der Anatomie des Gesichts. Frauenpuppen aus den Zwanzigerjahren zeigen beispielsweise eher grazile Untergesichter. Ein Trend, der bis in die Fünfzigerjahre nachzuweisen ist. Analog dazu finden wir diese Kieferprofilform in der Kunst, in der aufkommenden Ästhetischen Chirurgie und in der Kieferorthopädie. In der zweiten Hälfte des zwanzigsten Jahrhunderts änderte sich dieses Schönheitsideal und Vorgesichter mit etwas progeneren Zügen bzw. „Ante-Faces" dominierten die Schaufenster.

Und wie sieht es heute aus? In vielen Geschäften präsentieren inzwischen geschlechtslose, abstrahierte Puppenklone die neueste Kollektion. Nach jahrzehntelangem Ringen um die Schöpfung perfekter Gesichter gibt es also einen Paradigmenwechsel; die Kreation von Schaufensterpuppen entfernt sich nunmehr von den Anliegen der Ästhetischen Medizin im Gesichtsbereich, die eher die Optimierung geschlechtsspezifischer fazialer Attraktivität zum Ziel hat. Darüber hinaus gibt es aber noch immer Parallelen. Die Zukunft wird zeigen, ob und wie faziale Attraktivität in unseren Schaufenstern neu interpretiert werden wird.

Prof. Dr. Dr. Niels Christian Pausch

Editorial

03 Das Gesicht im Wandel der Zeit
Prof. Dr. Dr. Niels Christian Pausch

Ästhetik

06 Erblindung und Ischämie nach Filler- und Eigenfettinjektionen
Dr. med. Simone Hellmann

10 Zur Notwendigkeit der Visualisierung bei der mikrofokussierten Ultraschalltherapie (MFU-V)
Steffen Giesse

12 Neues weibliches Wohlbefinden im Intimbereich durch den CO_2-Laser
Dr. med. Miriam Rehbein

16 Die epifasziale Versetzung des Bauchnabels
Dr. med. Benjamin Gehl, Dr. med. Matthias Koller, Dr. med. Rolf Bartsch

20 **Produkte/News**

Spezial

34 Highlights Ästhetischer und Allgemeiner Dermatologie in Frankenthal
Dr. med. Klaus Fritz

36 Neue Akademie für Dermatologische und Ästhetische Medizin
Jana Bröll

38 In Pikosekunden zum Erfolg
Katrin Maiterth

42 Verbesserte Therapiemöglichkeiten und Begleitung von Hautkrebspatienten
Kerstin Aldenhoff

44 30 Jahre Präparierkurse im Institut für Anatomie der Charité
Prof. Dr. Hans Behrbohm

46 Keine Werbung mit Vorher-Nachher-Bildern
Anna Stenger, LL.M.

50 **Impressum**

Unsichtbare Anzeichen für Melanome messen

INTEGRIEREN SIE NEVISENSE FÜR GENAUERE KLINISCHE ENTSCHEIDUNGEN

- Reduzierung unnötiger Exzisionen
- Monitoring auffälliger Läsionen
- 97% Sensitivität auf Melanome*

Seit Juni 2017 **FDA-zugelassen!**

*Ab dem Stadium T1b lag die gemessene Sensitivität bei 100%

OBJEKTIVE RISIKOBEWERTUNG IM BEREICH DER MELANOMERKENNUNG

Nevisense ist ein Gerät zur Risikobewertung bei Läsionen mit Verdacht auf maligne Melanome, klinisch belegt durch die größte prospektive Studie** ihrer Art.

Auf diese Weise stehen dem Arzt bei der Entscheidung über eine Exzision zusätzliche Informationen zur Verfügung. Dabei kommt eine Technik namens Elektrische Impedanzspektroskopie (EIS) zum Einsatz. Die EIS misst durch Aussendung harmloser elektrischer Signale die elektrische Hautimpedanz bei verschiedenen Frequenzen. Das von Melanomen betroffene Gewebe weist eine andere Impedanz als gesundes Gewebe auf. Anhand einer Analyse der Läsion und eines Vergleichs mit dem Referenzwert der gesunden Haut wird ein Risikowert bestimmt.

Dies stellt dem Dermatologen eine wertvolle zusätzliche Information zur Verfügung, um genauere klinische Entscheidung zu treffen. Mehr als 130 Praxen in Deutschland vertrauen bereits Nevisense (Stand Jan. 2017) Weitere Informationen auf www.nevisense.de

**Clinical performance of the Nevisense system in cutaneous melanoma detection: an international, multicentre, prospective and blinded clinical trial on efficacy and safety. Malvehy J, Hauschild A, Curiel-Lewandrowski C, et al. British Journal of Dermatology. Band 171, Ausgabe 5, November 2014, Seiten 1099-1107

NEVISENSE™
by SCIBASE

- ❑ Bitte senden Sie mir Informationen und Studienergebnisse zu
- ❑ Ich interessiere mich für eine Workshopteilnahme
- ❑ Ich wünsche eine Praxisdemonstration
- ❑ Ich wünsche: _____

Ich bin an weiteren Informationen interessiert:

Praxis: _____

Name: _____

Strasse: _____

PLZ: _____ Ort: _____

Telefon: _____ e-mail: _____

Bitte ausschneiden/kopieren und per Fax an: 089 – 2093 1452 oder senden Sie eine email an: info@scibase.com

Gebühr zahlt Empfänger

SciBase GmbH

Widenmayerstr. 11

DE-80538 München

Erblindung und Ischämie nach Filler- und Eigenfettinjektionen

Autorin: Dr. med. Simone Hellmann

Im Spektrum der minimalinvasiven Behandlungsmöglichkeiten des Gesichtes zählen Injektionen mit verschiedenen Fillersubstanzen sowie Eigenfett mittlerweile zum Standard. Am häufigsten ist nach wie vor die Anwendung von Hyaluronsäurepräparaten, die gemeinhin als sicher gelten und deshalb auch zunehmend von nichtärztlichen Disziplinen injiziert werden. Doch Schwierigkeiten können auch hier auftreten.

Abb. 1: High Risk-Injektiongebiete. (© blackday/fotolia.com)

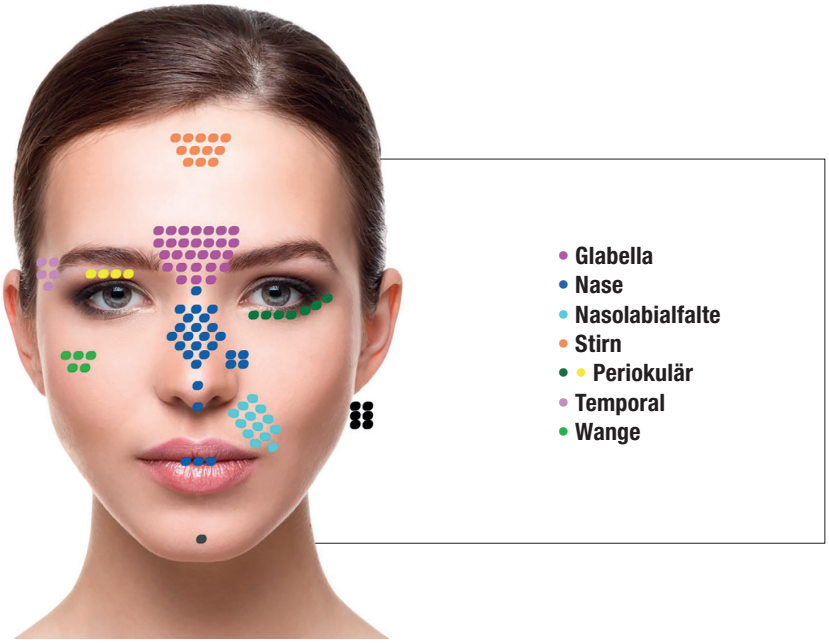

Abb. 1

Die größtmöglichen Komplikationen nach einer Filler- oder Eigenfettinjektion sind zum einen die Ischämie und zum anderen die Erblindung. Derzeit finden sich in der Literatur 98 dokumentierte Fälle weltweit.[3] Diese Zahl erscheint nicht hoch angesichts der millionenfachen Anwendung von Fillern. Macht man sich aber bewusst, dass die Therapiechancen im Falle einer Ischämie oder gar einer Erblindung gering sind, sollte man sich mit diesem Thema näher beschäftigen, um Major-Komplikationen von vornherein zu vermeiden. Im folgenden Artikel werden die Pathophysiologie des Entstehens dieser Komplikationen sowie deren mögliche Therapieansätze beleuchtet.

Pathophysiologie

Die vaskuläre Komplikation nach der Injektion eines Gewebefillers kann sowohl durch intravaskuläre Injektion als auch durch retrograde Embolisation erfolgen.[1] Während ersteres selbsterklärend ist, muss man sich bei der Möglichkeit der retrograden Embolisation zunächst einmal mit der arteriellen Anatomie befassen. Obwohl es logischer erscheint, dass das injizierte Material in einer Arterie mit dem Blutstrom wandert, ist es tatsächlich aber so, dass die Äste der Arterien nach distal immer schmalkalibriger werden, was den Widerstand im Gefäß erhöht. Ein schnell injizierter Bolus eines Fillers kann daher proximal auf weniger Gefäßwiderstand treffen als distal und in der Lage sein, den arteriellen Druck zu überwinden. Damit erfolgt die Embolisation dann retrograd.

Wenn das Fillermaterial in eine Arterie injiziert wird, folgt es meist zunächst dem Blutfluss in der normalen Flussrichtung, hin zu den sich stetig verengenden Gefäßästen, bis es diese nicht mehr passieren kann und es zu einer Obstruktion kommt. Bei fehlenden Kolla-

teralen ist die Folge eine Ischämie in diesem Gebiet. Im Falle einer sehr schnellen Injektion des Fillers kann, wie oben bereits ausgeführt, eine retrograde Embolisation erfolgen, in deren Verlauf das injizierte Material in Seitenäste des eigentlich punktierten Gefäßes abgeleitet werden kann. Von hier aus kann sich der Embolus im Blutstrom weiterbewegen und dadurch in von der eigentlichen Injektionsstelle entfernten Gebieten vaskuläre Komplikationen verursachen.

Anatomie

Fundierte Kenntnisse in der vaskulären Versorgung des Gesichtes sind unabdingbar zur Minimierung des Risikos ischämischer Fillerkomplikationen.[2] Das hauptversorgende große Gefäß für das Gesicht ist die Arteria carotis externa mit ihren Ästen. Ausnahme ist die zentrale Gesichtsregion der Augen, der Nasenwurzel und der Stirn. Hier ist das versorgende Gefäß die Arteria ophtalmica aus der Arteria carotis interna. Des Weiteren finden sich multiple Anastomosen zwischen Ästen der Arteria carotis externa und interna. Verfolgt man den Verlauf der Arteria ophtalmica weiter, gelangt man in die Arteria supraorbitalis, Arteria supratrochlearis, Arteria dorsalis nasi und Arteria lacrimalis. Diese Arterien sind am häufigsten von Gefäßverschlüssen bei Injektionen eines Fillers in die Glabella, die Nase oder die Stirn betroffen.[3] Die insgesamt kritischsten Injektionspunkte sind in absteigender Reihenfolge der Häufigkeit Fillerinjektionen in die Regionen Glabella, Nase, Nasolabialfalte, Stirn, periokulär, temporal und Wange[3] (Abb. 1).

Klinisches Erscheinungsbild der Erblindung

Die Symptome der akuten Erblindung reichen von unvermittelt auftretenden starken Kopfschmerzen bis hin zum akuten vollständigen Visusverlust sowie zentralnervösen, Schlaganfall-ähnlichen Erscheinungen und werden in der Tabelle 1 zusammengefasst.
Das Zeitfenster bei der Behandlung einer akuten Erblindung nach Fillerinjektion liegt unter vier Stunden[4] und sollte bevorzugt durch einen Ophthalmologen erfolgen, da die Retina bereits nach 90 Minuten einen irreversiblen Schaden aufweist.

Klinische Symptome der akuten Erblindung nach Fillerinjektion

- **Sofortige Angabe eines Visusverlusts nach Injektion einseitig**
- **Starke Schmerzen des betroffenen Auges**
- **Kopfschmerz**
- **Pupillendilatation**
- **Ophthalmoplegie**
- **Ptosis**
- **Zentralnervöse Symptome**

Tab. 1

Abb. 2: In der Zweitmeinungssprechstunde vorgestellte partielle Gewebsnekrose fünf Tage nach Hyaluronsäureinjektion in die Marionettenfalten.
(© Dr. Simone Hellmann, Köln)

Klinisches Erscheinungsbild der Ischämie

Die Symptome einer akuten Gefäßischämie nach einer Injektion können mit akuten oder verzögert auftretenden Schmerzen einhergehen, aber auch völlig schmerzfrei verlaufen. Im Falle einer arteriellen Embolisation eines Gefäßes blasst das betroffene arterielle Ausbreitungsgebiet ganz plötzlich ab, was als „blanching" bezeichnet wird. Im weiteren Verlauf kommt es zu rötlichen oder bläulichen Verfärbungen des Areals und schließlich zu einem partiellen oder auch vollständigen Gewebsuntergang mit Nekrose (Abb. 2).

Therapieoptionen

Die Möglichkeiten der Therapie richten sich nach der Art des verabreichten Fillermaterials. Im Falle eines Hyaluronsäureproduktes steht das Enzym Hyaluronidase in der Off-Label-Anwendung zur Verfügung. Das Enzym lockert die Extrazellulärmatrix auf, deren Viskosität nimmt ab und die Permeabilität des Gewebes wird gesteigert. Als Ergebnis werden Flüssigkeiten schneller resorbiert, also auch Lokalanästhetika, was den eigentlichen On-Label-Einsatz des Produkts beschreibt. Größte Erfahrung in der Anwendung ist seit Jahrzehnten zur Retrobulbäranästhesie in der Ophthalmologie vorhanden. Die Rekonstitution des 1.500 IE Vial erfolgt mit 1 ml NaCl 0,9 %. Zur Behandlung einer Erblindung wird die Verabreichung von 2–4 ml

Hylase retrobulbär empfohlen. Bei einer Gewebsischämie sollte eine ebenso hohe Dosis in das betroffene Gebiet erfolgen. Eine exakte Punktion der embolisierten Arterie selbst ist nicht erforderlich.[5]

Notfalltherapie bei Erblindung durch Nicht-HA-Filler und Eigenfett

- **Dekompression der vorderen Augenkammer**
- **Mannitol i.v.**
- **Prednisolon i.v.**
- **Aspirin i.v.**
- **Acetazolamid i.v.**
- **NaCl 0,9 % bei CaHA Filler i.v.**
- **Fibrinolyse**
- **Intraarterielle Thrombolyse**
- **Hyperbare Sauerstofftherapie**

Tab. 2

Notfalltherapie bei Ischämie durch Nicht-HA-Filler und Eigenfett

- **Topisches Nitroglycerin**
- **Prednisolon i.v.**
- **Aspirin i.v.**
- **Hyperbare Sauerstofftherapie**
- **NaCl 0,9 % bei CaHA Filler i.v.**
- **Antibiose bei eingetretener Nekrose**

Tab. 3

Schwieriger und diffuser werden die Therapieempfehlungen bei Non-HA-Fillern und Eigenfett. Die Tabellen 2 und 3 geben hier eine Zusammenfassung.
Alle Therapieempfehlungen sind empirisch und weisen den niedrigsten Evidenzlevel auf. In der Literatur finden sich keinerlei verbindliche Angaben zur Dosierung der einzelnen empfohlenen Medikamente oder zur Therapiedauer.

Fazit

Aufgrund der Schwere der Komplikationen mit häufig irreversiblem Ausgang und den mangelnden, wenig evidenzbasierten Therapieoptionen kommt der Prävention die höchste Bedeutung zu. Folgende Empfehlungen können bei der Anwendung von Filler- und Eigenfettinjektionen gegeben werden:

1. Langsames Injektionstempo
2. Geringe Mengen Präparat pro Bolus
3. Geringer Stempeldruck
4. Aspiration
5. Adäquate Kanülen
6. Technik-Know-how
7. Keine Verabreichung großer Volumina pro Sitzung
8. Keine Injektion in bereits traumatisiertes Gewebe
9. Vermeidung der High Risk-Areale (Glabella! Voroperierte Nasen!)
10. Besuch von Kadaver-Kursen zur Vertiefung anatomischer Kenntnisse

Außerdem sollte jeder Arzt, der minimalinvasive Behandlungen durchführt, in seinem Notfallkoffer ausreichende Mengen an Hyaluronidase, Kortison und topischen Präparaten zur Gefäßerweiterung vorrätig haben.
Im Falle des Auftretens einer Komplikation ist eine Meldung an das Bundesinstitut für Arzneimittel und Medizinprodukte (www.bfarm.de) und an den entsprechenden Hersteller des verwendeten Fillers sinnvoll.

Kontakt

Dr. med. Simone Hellmann
Fachärztin für Plastische und Ästhetische Chirurgie
Kaiser-Wilhelm-Ring 7–9
50672 Köln
Tel.: 0221 16811950
kontakt@h-praxis.de
www.h-praxis.de

Infos zur Autorin

Literatur

CO_2RE® Intima

Women's Intimate Wellness

CO_2RE Intima ist ein schnelles, nicht operatives Laser-Verfahren zur Behandlung aller drei Regionen des intimen Wohlbefindens der Frau: Vagina, Vulva und Scheideneingang.

So zufrieden sind Patientinnen mit CO_2RE Intima[1]:

- 81% berichten über eine Verbesserung der sexuellen Befriedigung.
- 94% berichten über eine Verbesserung der vaginalen Verjüngung.
- 100% sind mit der Behandlung zufrieden und 94% würden sie weiteremfehlen.

Erfüllen Sie die Bedürfnisse Ihrer Patientinnen.

SYNERON CANDELA®

www.syneron-candela.com/de

[1] Laut einer aktuellen klinischen Studie, durchgeführt am HM Monteprincipe Hospital, Madrid, Spanien, 2015