



El 3.er Simposio Europeo Anual Carriere® de Henry Schein Orthodontics™ reunió a alrededor de 350 participantes en Barcelona

Por DT Spain

Del 14 al 16 de septiembre de 2017, unos 350 participantes de 32 países se reunieron en el W Hotel de Barcelona para informarse sobre las últimas innovaciones y soluciones clínicas para ortodoncistas.

Los pacientes son expertos en sus rostros

La ortodoncia es una especialidad en la que los pacientes reciben tratamiento a varios niveles: dental, esquelético y facial. Desde un punto de vista dental, el caso debería tratarse manteniendo una buena oclusión, así como una función y alineamiento perfectos. Sin embargo, esto deberá conseguirse en armonía con la estructura ósea del maxilar y la mandíbula y, por supuesto, esto tiene un impacto importante en el perfil facial. «Cuando era joven, nos mirábamos al espejo una vez por las mañanas antes de salir de casa y, tal vez, al pasar junto a una ventana», comentó el Dr. Luis Carrière durante su charla. «Con los smartphones y la mentalidad actual del selfie, la belleza ha adquirido un nuevo nivel de importancia. Los pacientes se han convertido en expertos en sus rostros». En su opinión, los ortodoncistas deben reivindicar su posición como especialistas en estética facial. «No solo proporcionamos dientes alineados, sino que ofrecemos una confianza renovada, un aspecto mejorado y, en consecuencia, nuevas vidas para los pacientes», afirmó el Dr. Carrière. «El ortodoncista debe ser el primer profesional al que consultar cuando se trata de la planificación del tratamiento oral y maxilofacial».

Concepto Sagittal First (sagital primero), autoligado y cómo el paciente puede contribuir al tratamiento

El Dr. Carrière, quien obtuvo su título en la Universidad Complutense de Madrid, completó su formación en ortodoncia en la Universidad de Barcelona (Máster en Ortodoncia en 1994) y obtuvo su doctorado cum

laude en 2006, demostró las ventajas del sistema Carrière, un sistema de enfoque biomimético, minimalista y no invasivo. Un valor importante es la «Filosofía Sagittal First» (sagital primero). Con Sagittal First, la corrección de las maloclusiones de clase II o clase III se lleva a cabo al principio del tratamiento, cuando la predisposición del paciente es máxima. Esto también proporciona mayores eficiencias y comienzos en el mismo día, ayudando a los especialistas a aumentar su tasa de conversión. Además, esta filosofía ayuda a reducir la duración del tratamiento, aumentando así la aceptación del tratamiento de ortodoncia por parte del paciente y proporcionando «confianza de por vida» respecto a la estética a largo plazo.

«Uno de los retos de la ortodoncia a día de hoy es también reducir el tiempo que el paciente debe llevar el aparato. La velocidad del tratamiento presenta ventajas para todos. Para los pacientes, implica tratamientos más cortos; para el ortodoncista, menos tiempo en el gabinete, aumentando así la eficiencia de la clínica», afirmó el Dr. Carrière. Por medio de casos de su propia consulta, el ortodoncista español e inventor de este sistema demostró que el tratamiento de ortodoncia con su sistema es una alternativa favorable para pacientes con desproporciones faciales que, de otro modo, tendrían que someterse a una cirugía invasiva. «Es muy importante no aislar el componente facial del paciente. Esa es la clave», afirmó. El Dr. José «Pepe» Carrière, padre y mentor del Dr. Luis Carrière, presentó en una sesión especial la forma en la que enseña a sus pacientes a contribuir al tratamiento dental. Les enseña (según el caso individual y el tratamiento planificado) a entrenar la lengua para colocarla correctamente. Los pacientes que siguen sus sesiones de formación regularmente pueden contribuir de forma muy positiva al éxito del tratamiento de ortodoncia.

El Dr. David Paquette mostró a los delegados cómo la ingeniería dinámica del sistema de brackets Carriere SLX™ supera los desafíos a los que se enfrentaban aparatos anteriores. Con la reducción drástica del número de alambres torcidos y citas de recolocación, el Dr. Paquette ha podido reducir la duración de sus tratamientos y conseguir resultados clínicos extraordinarios. En su charla «Autoligado: Pasado, presente y futuro», mostró clínicamente cómo el bracket Carriere SLX ha mejorado significativamente la eficiencia de su clínica y cómo le ha permitido mejorar los tratamientos ortodónticos con unos resultados óptimos siempre a tiempo.

Charlas y presentaciones

Otro de los conferenciantes fue el Dr. Sean Carlson, quien explicó cómo desentrañar los diagnósticos digitales e incorporar un enfoque de tratamiento integral para el paciente. Se centró en la visualización de las vías respiratorias en particular y mostró cómo el tratamiento ortodóntico puede mejorar los resultados en pacientes con trastornos temporomandibulares o apnea obstructiva del sueño. El Dr. Francesco Garino mostró cómo utilizar el aparato Carriere Motion™ como una estrategia de tratamiento pionera para corregir casos difíciles de alineación de clase II. El Dr. Anil Idiculla se encargó de mostrar cómo alinear los valores filantrópicos básicos dentro de una clínica dental y cómo desarrollar una experiencia ortodóntica inolvidable. El Dr. Jep Paschal habló sobre la inteligencia digital y cómo puede ayudar a aumentar la eficacia clínica, la efectividad y la satisfacción de los pacientes, y, además, sobre por qué debemos prestar atención en esta era progresiva.

El Dr. Thomas Shipley presentó su reciente estudio haciendo uso de la tecnología CBCT, que valida la forma en que el aparato Carriere Mo-

tion reposiciona la mandíbula y expande las vías respiratorias.


Henry Schein ConnectDental

Durante el Simposio Europeo Carriere de Henry Schein Orthodontics, el Dr. Carrière mencionó que contar con las herramientas adecuadas es fundamental para realizar un diagnóstico preciso. «Actualmente, vivimos en un momento ideal respecto a las innovaciones tecnológicas en la odontología», afirmó. «Los niveles de radiación se han reducido y ahora se dispone de imágenes en 3D. Con el registro en 3D, podemos observar el antes, el durante y el después de un tratamiento». En la zona de exposición del simposio, Henry Schein mostró Henry Schein ConnectDental, una plataforma de odontología digital que combina una amplia gama de soluciones de tecnología digital con todos los conocimientos, servicios y asistencia necesarios para ayudar a los especialistas a lidiar con el mundo en pleno cambio de la odontología digital. El punto central de este evento fueron los procesos integrados del flujo de trabajo orto-digital, incluyendo la exploración intraoral, la imagen digital, la orto-planificación clínica y la impresión 3D.

«Como asesor de confianza, los especialistas pueden confiar en Henry Schein para ayudarles a tomar las decisiones tecnológicas adecuadas para satisfacer las necesidades individuales de su clínica, de forma que puedan mejorar la experiencia de sus pacientes, ofrecer una odontología de calidad y mejorar su eficiencia. Ofrecemos a los profesionales de la odontología todo lo que necesitan para adaptarse al flujo de trabajo digital con confianza, también en la ortodoncia», afirmó Patrick Thurm, Vice President del área Global Prosthetic Solutions - Tecnología. «Con Henry Schein ConnectDental, siempre obtienen la tecnología adecuada perfectamente integrada en sus clínicas, así como una asistencia permanente para garantizar constantemente un funcionamiento eficiente y exitoso».

El 4.º Simposio Europeo Carriere de Henry Schein Orthodontics

El 4.º Simposio Europeo Carriere de Henry Schein Orthodontics se celebrará entre el 27 y el 29 de septiembre de 2018 en Francia. En breve dispondremos de más información.



DENTAL TRIBUNE
El periódico dental del mundo
www.dental-tribune.com

Publicado por Dental Tribune International

DENTAL TRIBUNE
Spanish Edition

Director Editorial
Francisco Soriano López
francisco@atlantiseditorial.com

Director Comercial
Jorge Luis Cacuango
jorge@atlantiseditorial.com

Director Científico
Dr. Juan José Solerí Cocco
soleri.clinicavndelpilar@gmail.com

ISSN: 2586-3692
Depósito legal: M-59040-2007

Atlantis editorial
Science & Technology S.L.L.

Editado por:
Atlantis Editorial Science & Technology SLL
C/ Alpujarras, 4 Local 1
28915 Leganés (Madrid)
Telf. (+34) 912 282 284
www.atlantiseditorial.com

DENTAL TRIBUNE
Spanish Edition

Edición que se distribuye a todos los odontólogos de España, latinoamericanos y a los profesionales hispanos que ejercen en USA.

Dental Tribune Study Club
El club de estudios online de Dental Tribune, avalado con créditos de la ADA-CERP, le ofrece cursos de educación continua de alta calidad. Inscribirse gratuitamente en www.dtstudyclubspanish.com para recibir avisos y consulte nuestro calendario.

DT International

Licensing by Dental Tribune International
Group Editor: Daniel Zimmermann
newsroom@dental-tribune.com
+44 161 223 1830

Clinical Editor Magda Wojtkiewicz
Online Editor / SMM Editors Nathalie Schüller
Claudia Duschek
Kristin Hübner
Yvonne Bachmann
Managing Editor & Head of DTI Communication Services Marc Chalupsky
Junior PR Editor Brendan Day
Julia Maciejek
Copy Editors Hans Motschmann
Sabrina Raaff

Publisher/President/CEO Torsten R. Oemus
Chief Financial Officer Dan Wunderlich
Chief Technology Officer Serban Veres
Business Development Claudia Salwiczek
Project Manager Online Tom Carvalho
Jr Project Man. Online Hannes Kuschick
E-Learning Manager Lars Hoffmann
Education Director Christiane Ferret

Tribune CME
Event Services/Project Manager Sarah Schubert
Tribune CME & CROIXTURE
Marketing Services Nadine Dehmel
Sales Services Nicole André
Accounting Services Anja Maywald
Karen Hamatschek
Manuela Hunger

Media Sales Managers
Antje Kahnt (International)
Barbora Solarova (Eastern Europe)
Hélène Carpentier (Western Europe)
Maria Kaiser (North America)
Matthias Diessner (Key Accounts)
Melissa Brown (International)
Peter Witteczek (Asia Pacific)
Weridiana Mageswki (Latin America)
Executive Producer Gernot Meyer
Advertising Disposition Marius Mezger

Dental Tribune International
Holbeinstr. 29, 04229 Leipzig, Germany
Tel.: +49 341 4 84 74 502 | Fax: +49 341 4 84 74 173
www.dental-tribune.com | info@dental-tribune.com
Dental Tribune Asia Pacific Limited
Room A, 20/F, Harvard Commercial Building,
105-111 Thomson Road, Wanchai, Hong Kong
Tel.: +852 3113 6177 | Fax: +8523113 6199
Tribune America, LLC
116 West 23rd Street, Ste. 500, NY, NY 10011, USA
Tel.: +1 212 244 7181 | Fax: +1 212 224 7185

La información publicada por Dental Tribune International intenta ser lo más exacta posible. Sin embargo, la editorial no es responsable por las afirmaciones de los fabricantes, nombres de productos, declaraciones de los anunciantes, ni errores tipográficos. Las opiniones expresadas por los colaboradores no reflejan necesariamente las de Dental Tribune International.
©2016 Dental Tribune International.
All rights reserved.

Restauración estética indirecta con corona de cerámica

Por Dr. Germán Gómez

INTRODUCCIÓN

Este artículo describe la restauración de dos incisivos superiores con carillas de porcelana.

Este caso clínico se llevó a cabo con una técnica sin preparación, por lo que no hubo que preparar los dientes ni se necesitó temporalización.

La cerámica empleada fue disilicato de litio (e.max, Ivoclar- Vivadent, Schaan, Liechtenstein).

La mayoría de las coronas se colocan por motivos estéticos. Las coronas de porcelana son un tratamiento relativamente conservador que tiene excelentes resultados estéticos y una longevidad bien establecida.^{1,2,3}

Por supuesto, todos los pasos de una restauración estética indirecta son importantes, pero, sin duda, el momento crítico es el de la cementación. Debe llevarse a cabo con un cuidado extremo y los productos más fiables.

En este artículo se presenta un sencillo protocolo para las restauraciones estéticas indirectas mediante el uso de materiales modernos y el aprovechamiento de todas sus características.

DESCRIPCIÓN DEL CASO

Un joven de 22 años con buena salud visitó la clínica para mejorar el aspecto estético de sus incisivos laterales. Quería tenerlos más grandes y mejorar así su sonrisa (Fig. 1). La opción elegida fueron las coronas de porcelana, dados sus óptimos resultados estéticos.^{4,5}

PRUEBA

Después de recibir las coronas por parte del laboratorio (laboratorio Justo Rubio, Valencia), comprobaron su integridad (Fig. 2), así como su tamaño y su ajuste al modelo de estudio (Fig. 3). Para asegurarse de que la cementación se llevase a cabo de forma completamente aislada, se colocó un dique de goma (Opti-Dam™, Kerr™, Bioggio, Suiza).

A continuación, se colocaron las carillas en los dientes para comprobar el ajuste, la forma y el color. Para determinar el efecto del color del cemento en la tonalidad final de la restauración, se usó un cemento de prueba (NX5 Tryin-Gel, Kerr, Bioggio, Suiza). Ya que el cemento amarillo parecía demasiado oscuro, se decidió seguir con el color "blanco"



Dr. Germán Gómez

Doctor en odontología y medicina. En los últimos 18 años, el doctor Gómez ha impartido más de 320 conferencias, seminarios y talleres prácticos en 42 países de todo el mundo.

para la restauración final (Figs. 4 y 5).

PREPARACIÓN DE LA SUPERFICIE DE LAS CARILLAS

Después de limpiar las carillas, se preparó la cara interna siguiendo el procedimiento presentado por Magne y Cascione⁶:

- Aplicación de ácido fluorhídrico al 9% durante 60 segundos (Figs. 6 y 7).

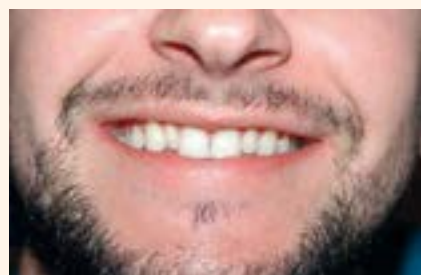

Figura 1.



Figura 2.

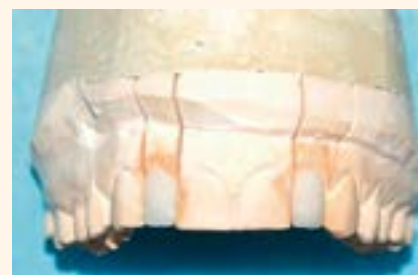

Figura 3.



Figura 4.

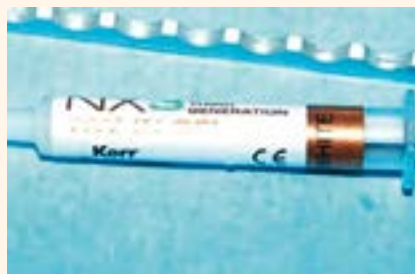

Figura 5.



Figura 6.



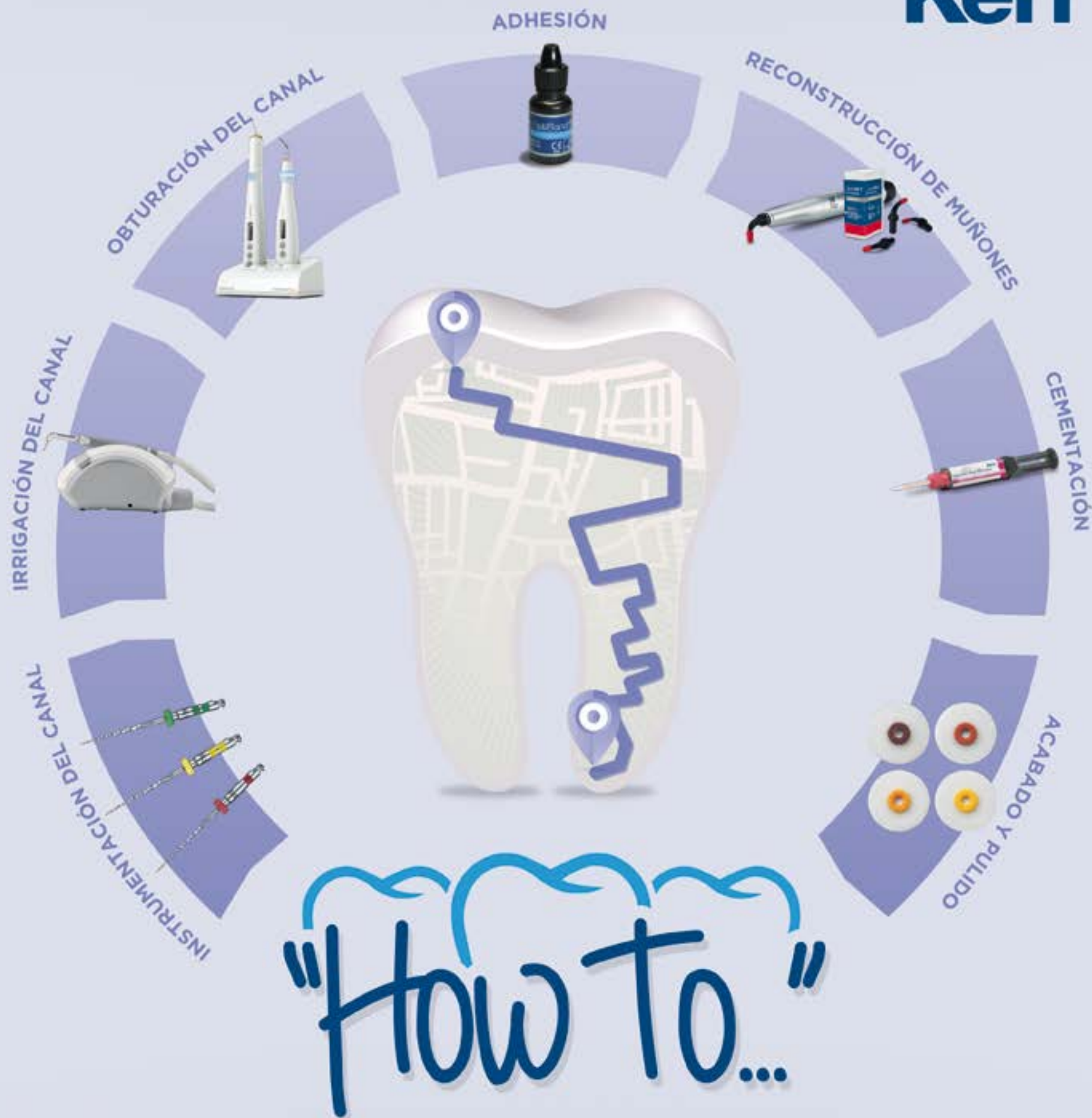EL MUNDO EN SUS MANOS

Las noticias más relevantes de España y del mundo.
Reciba Dental Tribune Spain en su consultorio sólo por el coste de su envío por correo.




¡SUSCRÍBASE YA! VISITE WWW.DENTAL-TRIBUNE.COM





LE OFRECEMOS ALGO MÁS QUE UN PRODUCTO:
EL MÉTODO MÁS SENCILLO PARA REALIZAR UN PROCEDIMIENTO
COMPLEJO, DESDE EL ÁPICE HASTA LA CORONA.

Realice una reconstrucción dental completa mediante un procedimiento eficaz y seguro, desde la endodoncia hasta la restauración final.

Los procedimientos "How to..." le guían en cada paso de los tratamientos dentales habituales y exigentes. Mediante una guía animada, descubra protocolos coherentes y las últimas novedades, que incluyen el innovador sistema de irrigación de presión apical negativa **Endovac Pure™** o el sistema de composite Single-Fill™ **SonicFill™2**.

Obtenga más información en www.kerrdental.com/simplifique

- Enjuague con agua durante 20 segundos.
- Secado con alcohol y aire.

A continuación, se aplicó un agente de silano (Silane Primer, Kerr, Bioggio, Suiza) (Fig. 8) durante un minuto y se secó con aire.^{7,8,9}

Al realizar este procedimiento, es importante asegurarse de que las caras internas de las coronas sean uniformes y mates, sin presencia de restos, manchas blancas o partes brillantes.

Antes de la cementación, se aplicó en la cara interna de las carillas el adhesivo universal fotopolimerizable y de autograbado OptiBond™ XTR (Kerr, Bioggio, Suiza), se dejó secar y se protegió de la luz ambiental (Fig. 9).

PREPARACIÓN DE LA SUPERFICIE DEL DIENTE

Como se ha mencionado anteriormente, el aislamiento total es importante para conseguir la cementación adhesiva esperada.

El fabricante ha diseñado el adhesivo universal seleccionado (OptiBond XTR, Kerr, Bioggio, Suiza) para que funcione en el esmalte sin necesidad del grabado previo. Sin embargo, siguiendo los estudios de Nazari et al. (2012)¹¹ y Erickson et al. (2009)¹², el autor decidió pregrabar el esmalte con un ácido ortofosfórico al 37,5% (Gel Etchant, Kerr, Bioggio, Suiza) durante 15 segundos, y después lo enjuagó y lo secó (Fig. 10).

Después del grabado, el esmalte debería presentar un aspecto opaco y limpio.

A continuación, se aplicó al esmalte el primer del sistema de adhesión dental universal de autograbado (botella OptiBond XTR primer, Kerr, Bioggio, Suiza) durante 20 segundos y se dejó secar durante 5. Por último, se aplicó el adhesivo (botella OptiBond XTR Adhesivo, KerrHawe, Bioggio, Suiza) durante 15 segundos y se dejó secar durante otros 5 (Fig. 11).

CEMENTACIÓN

Tan pronto como las carillas y la superficie de los dientes estuvieron listas, la cara interna de las carillas se cargaron con el cemento de resina universal de fraguado dual (NX3, Kerr, Bioggio, Suiza) (Fig. 12).

A la hora de cementar las carillas, los profesionales también pueden usar el cemento fotopolimerizable de Kerr NX3 Light-Cure, especialmente indicado para estos tipos de restauraciones debido a la gran cantidad de tiempo que ahorra (Fig. 13).

A continuación, se asentaron las carillas y se polimerizaron mediante la técnica tack-cure durante tres o cua-



Figura 7.



Figura 10.

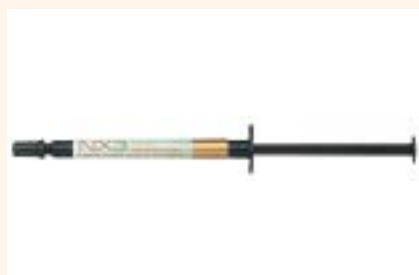

Figura 13.

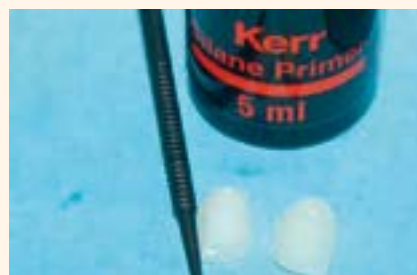

Figura 8.

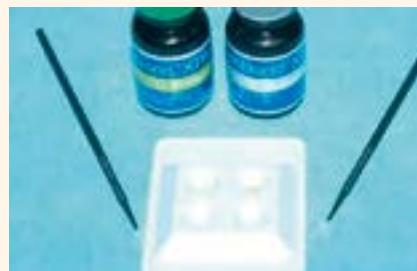

Figura 11.

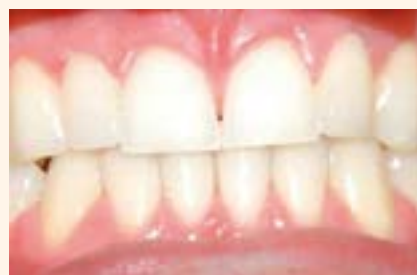

Figura 14.



Figura 9.

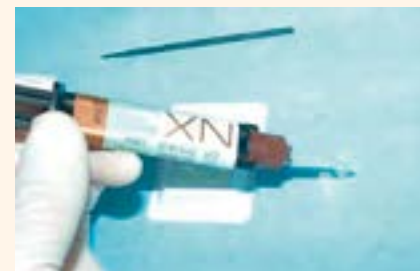

Figura 12.

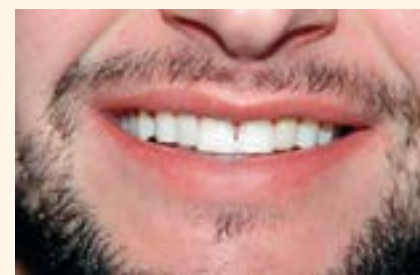

Figura 15.

tro segundos. En ese momento, pueden limpiarse con facilidad el exceso de cemento sin poner en riesgo la posición de las carillas.

Antes del fraguado final, se aplicó un gel de glicerina a todos los márgenes para evitar la formación de una capa inhibida de oxígeno y se polimerizó el cemento con una lámpara LED (Demi™ Ultra, Kerr, Bioggio, Suiza) durante 40 segundos por cada lado, incluida la superficie palatina.

AJUSTE OCLUSAL

Durante el procedimiento, es importante asegurarse de que no haya contactos excéntricos en las carillas.

ACABADO Y PULIDO

El exceso de cemento restante se eliminó de los márgenes y de la superficie de las carillas con una cureta afilada (Schure 549, Denmat, Lompoc, Estados Unidos).

A continuación, los márgenes se terminaron con un cuidadoso fresado (BluWhite Diamonds, Kerr, Bioggio, Suiza).

Las zonas proximales se volvieron a trabajar con tiras de acabado y pulido dentadas y con un solo lado (Hawe Diamond Strips, Kerr, Bioggio, Suiza). A continuación, se aplicó un sistema de acabado a todas las superficies (discos OptiDisc™, Kerr, Bioggio, Suiza). Se comprobó la homogeneidad de los espacios interproximales con hilo dental.

Igual que los dientes naturales, las restauraciones con cerámica también necesitan un pulido eficaz para conseguir una superficie suave y minimizar el crecimiento de biofilm bacteriano. Así pues, se aplicó un sistema de pulido (Occlubrush®, Kerr, Bioggio, Suiza).

RESULTADO FINAL

El paciente quedó altamente satisfecho con el resultado (Figs. 14 y 15) y se le dio otra visita para hacer una comprobación final.

Se programaron sesiones de profilaxis que tendrían lugar una vez cada seis meses.

BIBLIOGRAFÍA

1. Friedman MJ. A 15-year review of porcelain veneer failure—a clinician's observations. *Compend Contin Educ Dent.* 1998 Jun;19(6):625-8)
2. Dumfahrt H, Schaffner H. Porcelain laminate veneers. A retrospective evaluation after 1 to 10 years of service: Part II—Clinical results. *Int J Prosthodont.* 2000 Jan-Feb;13(1):9-18.
3. Peumans M, De Munck J, Fieuws S, Lambrechts P, Vanherle G, Van Meerbeek B. A prospective ten-year clinical trial of porcelain veneers. *J Adhes Dent.* 2004 Spring;6(1):65-76.
4. Sarver DM. The importance of incisor positioning in the esthetic smile: the smile arc. *Am J Orthod Dentofacial Orthop.* 2001 Aug;120(2):98-111.
5. Fradeani, M. *Esthetic Rehabilitation in Fixed Prosthodontics.* Quintessence Publishing, Chapter 3, 2004
6. Magne P, Cascione D. Influence of post-

etching cleaning and connecting porcelain on the microtensile bond strength of composite resin to feldspathic porcelain. *J Prosthet Dent* 2006;96:354-61.

7. Filho AM, Vieira LC, Araujo E, Monteiro Junior S. Effect of different ceramic surface treatments on resin microtensile bond strength. *J Prosthodont.* 2004 Mar;13(1):28-35.

8. Barghi N. To silanate or not to silanate: making a clinical decision. *Compend Contin Educ Dent.* 2000 Aug;21(8):659-62, 664

9. Shen C, Oh WS, Williams JR. Effect of postsilanization drying on the bond strength of composite to ceramic. *J Prosthet Dent.* 2004 May;91(5):453-8.

10. Nazari A, Shimada Y, Sadr A, Tagami J. Pre-etching vs. grinding in promotion of adhesion to intact enamel using self-etch adhesives. *Dent Mater J.* 2012;31(3):394-400.

11. Erickson RL, Barkmeier WW, Latta MA. The role of etching in bonding to enamel: a comparison of self-etching and etch-and-rinse adhesive systems. *Dent Mater.* 2009 Nov;25(11):1459-67.

Descargo de responsabilidad: El Dr. Gómez es un asesor remunerado por Kerr Dental.

Las opiniones expresadas en este caso clínico son las del Dr. Gómez. Kerr Dental es un fabricante dispositivos médicos y no proporciona asesoramiento médico.

Los clínicos deben seguir su propio criterio profesional para tratar a los pacientes.

Todas las marcas comerciales registradas son propiedad de sus respectivos dueños.

Tratamiento de apicificación utilizando MTA REPAIR HP: Relato de Caso Clínico

Por Prof. Dr. Fábio Duarte da Costa Aznar

RELATO DE CASO CLÍNICO

Paciente del género masculino, 28 años, se presentó con cuadro clínico asintomático de alteración cromática del elemento dental 11 (Figura 1), relatando historial de trauma dental en la infancia. En el examen clínico y radiográfico se constató indicio de necrosis pulpar (Figura 2), siendo el mismo sometido al tratamiento endodóntico.

Tras el abordaje inicial del paciente, el mismo fue anestesiado y se procedió a la confección del aislamiento

absoluto. Posteriormente se realizó el acceso coronario, en donde se constató clínicamente la necrosis pulpar. Se llevó a cabo una penetración desinfectante crown-down empleando como agente irrigador NaOCl a 2,5%, siendo la odontometría realizada por el método radiográfico

(Figura 3) debido a la inviabilidad de empleo de un localizador foraminal en estas condiciones anatómicas, pudiendo influir en su precisión.

La preparación fue realizada por la técnica de preparación manual (step-back) utilizando Limas K de



Prof. Dr. Fábio Duarte da Costa Aznar

- Doctor en Ciencias Odontológicas Aplicadas, Universidad de São Paulo/Brasil
- Coordinador del Curso de Especialización en Endodoncia Latinoamericanos/FACOPH/Bauru-SP, FACESC/Chapecó-SC, FACOPH/Goiania-GO, GOE/Macapá-AP y FUNORTE/Ji-Paraná-RO.

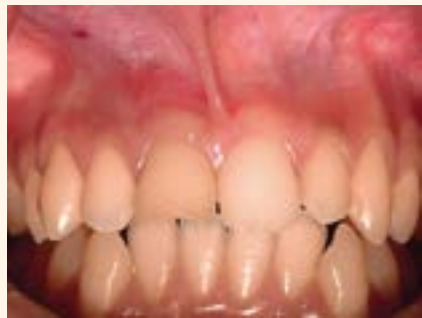

Figura 1. Aspecto clínico del elemento dental 11.

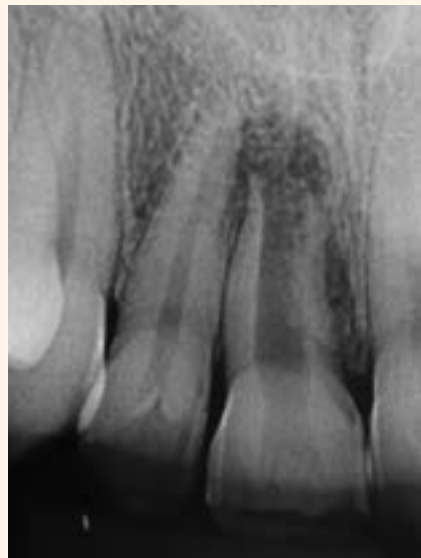


Figura 2. Aspecto radiográfico inicial del elemento dental 11.

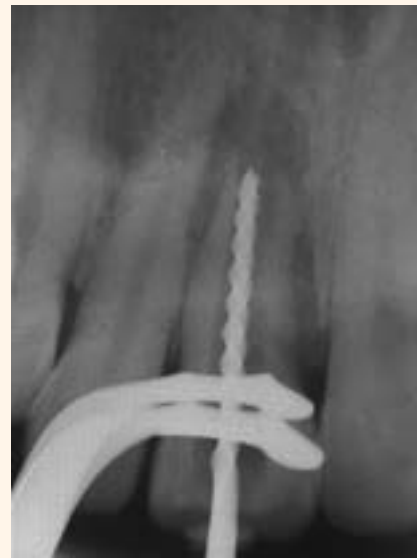

Figura 3. Radiografía de odontometría.

3ª serie (Maillefer/Suiça) procurando dilatar toda la conformación del canal radicular, y como agente irri-

Línea completa de MTA Materiales biocerámicos



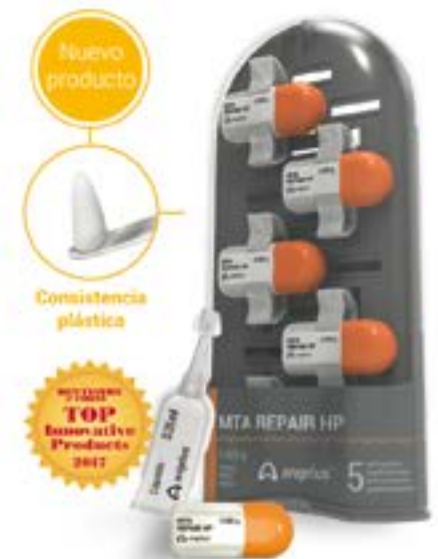MTA Angelus®
Cemento reparador biocerámico



MTA-Fillapex
Cemento obturador endodóntico biocerámico



MTA Repair HP
Cemento reparador biocerámico de alta plasticidad



Imágenes meramente ilustrativas.

ASVADENT, S.L. - Tel: 902996538 Fax: 985277304 asvadent@asvadent.com
 ENDOVATIONS - Tel: 984.491.808 - Fax: 984.491.809 - info@endovations.es - www.endovations.es
 PROCLINIC, S.A. - Tel: +34 93 264 96 66 - Fax: +34 93 336 38 17 - Ps Zona Franca, 111,
 Torre Auditori-Pita 4 08038 - BARCELONA - www.proclinic.es

www.angelus.ind.br

gador NaOCl 2,5%. A cada cambio de instrumento, se produjo irrigación ultrasónica pasiva con insertos lisos (Figura 4) con el objetivo de potenciar la promoción de limpieza. Como complemento al proceso de descontaminación intracanal, se produjeron dos cambios quincenales de Hidróxido de Calcio (UltraCal/

Ultradent/USA) (Figura 5), también con la finalidad de analizar la calidad de limpieza obtenida a través del llenado observado radiográficamente por la radiopacidad del mismo (Figura 6).

Tras la retirada de la medicación intracanal y secado, la confección del

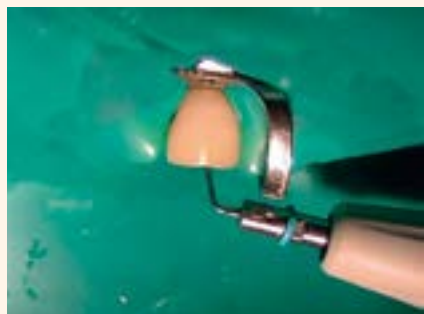

Figura 4. Complementación del proceso de limpieza con el uso de irrigación ultrasónica.

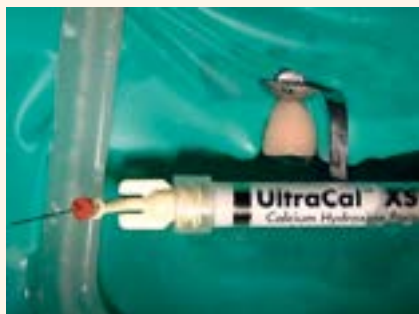

Figura 5. Medicación intracanal con Hidróxido de Calcio.

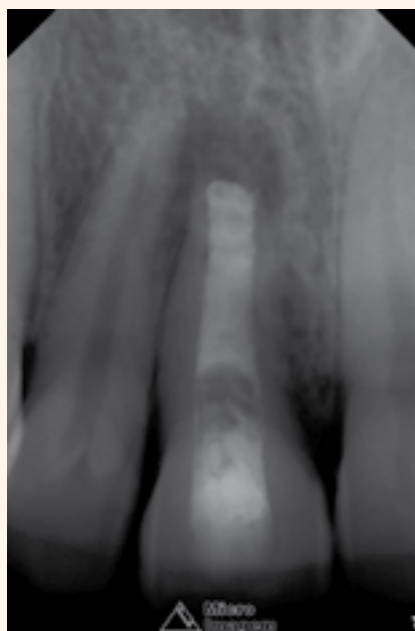

Figura 6. Aspecto radiográfico del llenado del intracanal con Hidróxido de Calcio.



Figura 7. Presentación de MTA REPAIR HP (Angelus/Brasil).



Figura 8. Condensación directa de MTA REPAIR HP.

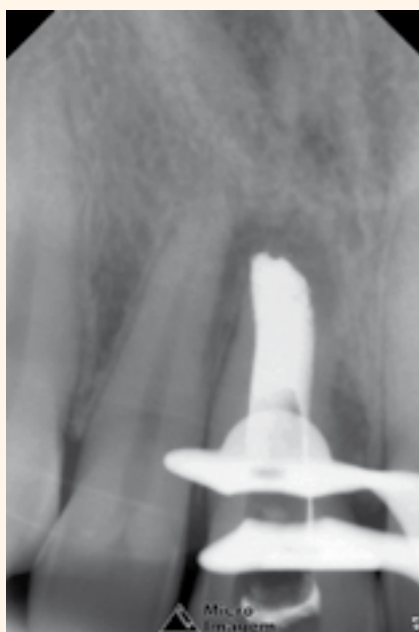

Figura 9. Imagen radiográfica del plug apical.

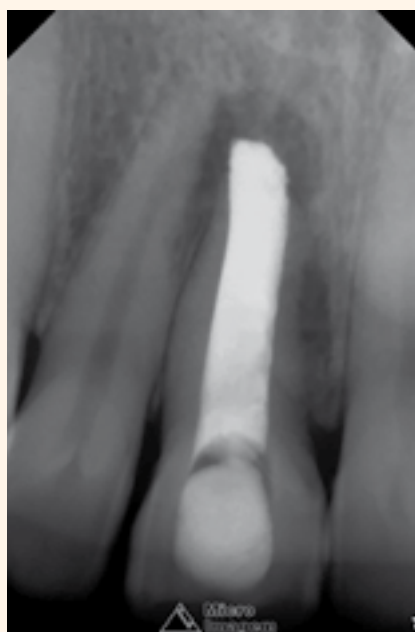

Figura 10. Radiografía final.

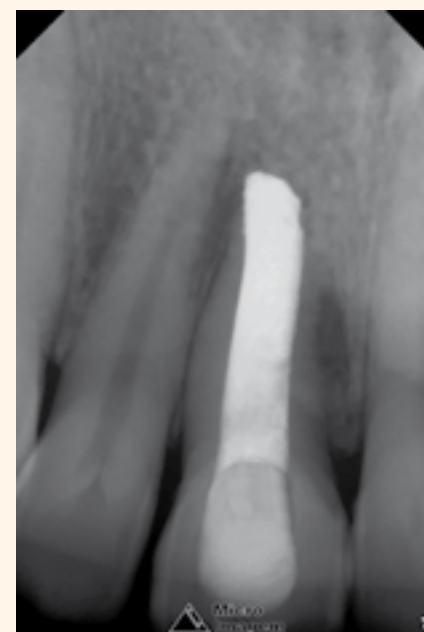


Figura 11. Observación posterior tras 6 meses.

plug apical fue realizada con MTA REPAIR HP (Angelus/Brasil) (Figura 7), siendo la inserción realizada por la técnica directa a través del empleo de condensadores endodónticos previamente medidos (Figura 8), con el objetivo del llenado y consiguiente sellado de los 4 mm apicales (Figura 9).

Tras 24 horas, se llevó a cabo la obturación del canal radicular por la técnica termomecánica Híbrida de Tagger con el cemento obturador

a base de M.T.A. Fillapex (Angelus/Brasil). Se observó de forma radiográfica un ideal sellado de todo el espacio del canal radicular, así

como la presencia de pos-operatorio silencioso (Figura 10). Seis meses después se realizó la observación posterior, constatándose la neofor-

mación ósea en la región apical (Figura 11).

■

NOVEDAD EDITORIAL



Microimplantes en Ortodoncia aplicada a la Cirugía Ortognática

FICHA TÉCNICA:

Autor: Dr. Hyo-Sang Park
 Más de 200 páginas a todo color
 Tamaño: 21x28 cm.
 Papel couché brillo 150 grs.
 Encuadernación de lujo con tapa dura
 P.V.P. 120 Euros



Claves para el Éxito en la Clínica Dental. El Marketing Odontológico y la Comunicación con el Paciente

FICHA TÉCNICA:

Autor: Daniel Izquierdo Hänni
 146 páginas a todo color
 Tamaño: 17x23 cm.
 Papel couché brillo 150 grs.
 Encuadernación de lujo con tapa dura
 P.V.P. 40 Euros

Consejos para la realización de un cuestionario de satisfacción

Inviar los pacientes a que rellenen un cuestionario es la forma más común para averiguar la satisfacción de estos. Sin embargo hay que tener en cuenta dos, tres aspectos en el momento de redactar un documento de estas características.

Por Sr. Daniel Izquierdo Hänni

Redactar y repartir un cuestionario que realmente funcione es un pelín más complejo que muchos se creen. Ya de entrada se plantea una pregunta importante, casi filosófica: ¿Entregamos el cuestionario para darle al paciente la sensación que su opinión cuenta? ¿O queremos realmente saber lo que piensa para mejorar así nuestras prestaciones? Es una triste realidad que a menudo los cuestionarios de satisfacción que nos encontramos en el día a día no valen ni el papel en el que están impresos. Teniendo en cuenta la importancia de la confianza que caracteriza la relación entre profesional y paciente un cuestionario de satisfacción debe de ser algo más que un simple gesto superficial. ¿Es más: opino que los pacientes se dan cuenta si se trata de un mero formulario para quedar bien!

PROCESO DE ELABORACIÓN

Antes de que el titular (o la persona responsable de la gestión de la clínica) se sienta a anotar las preguntas para un cuestionario es recomendable convocar una breve reunión con todo el equipo para que este ayude a definir los dos o tres aspectos que se pretende tematizar. ¿Hay algo que en este momento nos parece especialmente importante por averiguar? ¿Existe algún asunto que nos tiene inseguro o preocupado? ¿Hay algún aspecto en concreto que queremos mejorar en el futuro?

Antes de imprimir en cantidades un cuestionario también es recomendable realizar una pequeña prue-

ba con cuatro o cinco pacientes de confianza para asegurarse que estos no malentiendan o malinterpreten las preguntas formuladas. Actuando de esta forma se podrá reformular y precisar una u otra pregunta y asegurar así que el cuestionario realmente funcione.

PRECISAR LO MEJOR POSIBLE

Uno de los errores más populares en cuestionarios son las generalizaciones como “¿Cómo juzga la calidad en nuestra clínica?” Se trata de un típico ejemplo para una de estas preguntas que no tienen ningún valor informativo: ¿Calidad de qué? ¿Del mero tratamiento odontológico? ¿Del material usado? ¿O del personal? Términos generales (como la calidad en este caso) se tienen que “traducir” o “reducir” a preguntas mucho más concretas como, por ejemplo: ¿Le ha explicado nuestro personal el tratamiento en cuestión de tal forma que tenga todo claro? ¿Ha sido tratado con amabilidad en todo momento de su visita? ¿Se le ha entregado folleto explicativo sobre la clase y la calidad del material usado en esta clínica? Dividir una pregunta generalizada en varias “subpreguntas” concretas es la mejor forma de realizar cuestionarios de gran valor.

PREGUNTAS CERRADAS Y ABIERTAS

Para que un cuestionario sea contestado de forma rápida es recomendable usar preguntas cerradas,

o sea aquellas interrogaciones que se dejan contestar con un “sí” o un “no”. También el tipo test, en el cual el paciente puede marcar una casilla entre “muy contento” y “nada contento” se basa en las preguntas cerradas. Lo bueno de las preguntas cerradas es que no solo son fáciles de contestar, sino también simples de analizar y cuantificar.

Pero si realmente queremos averiguar lo que piensa el paciente tenemos que usar las preguntas abiertas. Son aquellas consultas que requieren más que un simple “sí” o “no” y que permiten al paciente esperarse en sus propias palabras. ¿Por qué ha elegido nuestra clínica? ¿Qué piensa de nuestro personal? Las preguntas abiertas son las indicadas para saber que motiva, preocupa o contenta a los pacientes. Ya que un cuestionario no debe de ser más largo que un folio (a doble cara) y las preguntas abiertas requieren más espacio (para las típicas líneas vacías de contestación), el número de preguntas abiertas debe de ser limitado. Además, un cuestionario con muchas preguntas abiertas y comentarios por los pacientes requiere mucho más tiempo para su análisis.

¿ESTÁ ATENTO EL PACIENTE? ¿O SINCERO?

Para verificar si el paciente realmente lee las preguntas existen las preguntas de control. El truco consiste en repetir la interrogación, pero invirtiendo el sentido de esta: lo que antes se respondía con “sí”, ahora se debería contestar con “no”. La pregunta de control a “¿Ha recibido suficiente explicaciones sobre su tratamiento?” sería, por ejemplo, “¿Le faltan informaciones sobre el tratamiento?”. Si la primera respuesta es positiva y la segunda negativa sabremos que el paciente responde con coherencia y realmente ha recibido las explicaciones que necesita. Si, sin embargo, las respuestas no coinciden, sabremos



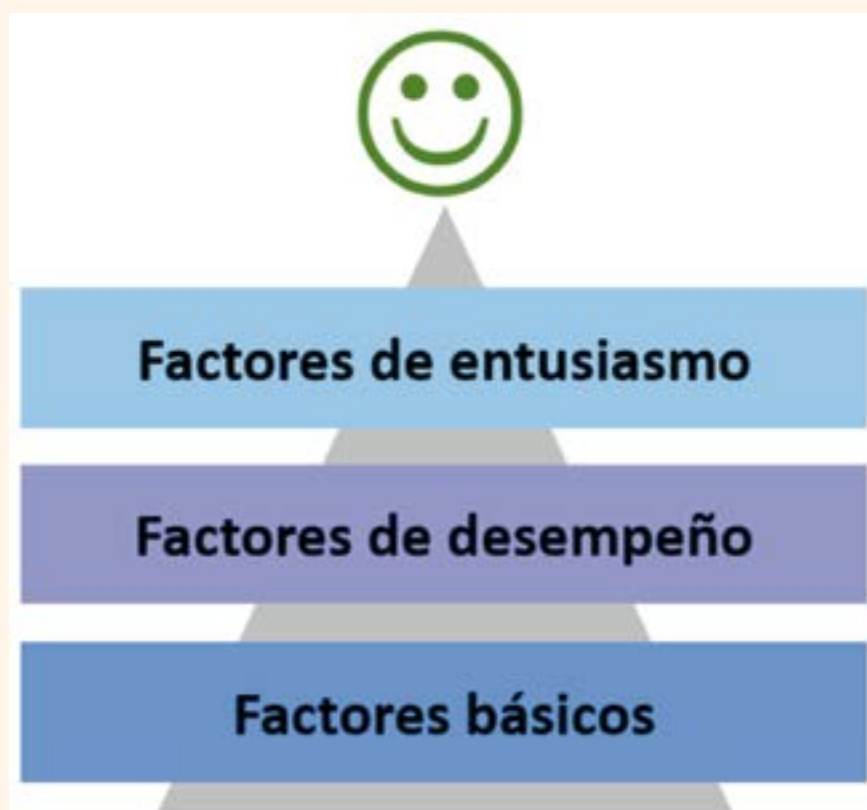Sr. Daniel Izquierdo Hänni

Docente, autor y fundador de www.swissdentalmarketing.com

que algo falla. Puede que el paciente haya contestado rápido y sin leer realmente las preguntas, puede que tenga dudas o esté aun inseguro. En todo caso esta incoherencia sería una buena razón para llamar al paciente y mostrarle lo mucho que nos importa (su opinión).

DISCRECIÓN COMO MAYOR PRIORIDAD

No todo el mundo tiene la valentía de expresar su descontento, menos aún hacia alguien con quién tiene una relación de confianza. Por esta razón es importante ofrecer discreción absoluta. Un error muy popular consiste en colocar el dispensador de los cuestionarios y, sobre todo, el buzón de sugerencias en el mismo mostrador de la clínica. Para fomentar la participación de los pacientes dichos objetos deben estar siempre en un lugar discreto, en la sala de espera o incluso en los lavabos. Sin embargo, la mejor forma de transmitir tanto confianza como discreción consiste en entregar en mano el cuestionario junto a un sobre franqueado con la dirección postal de la clínica. De esta forma matamos dos pájaros de un tiro: por un lado le ofrecemos al paciente la posibilidad de rellenar el cuestionario con absoluta tranquilidad y, por el otro lado generamos un efecto publicitario cuando el paciente, en su hogar, comente su visita a la clínica dental.



Cubetas de impresión con tecnología innovadora

Por **Dra. Deborah Horch**

En la vida cotidiana, a cada dentista se le presenta la siguiente situación: Un paciente asiste a la consulta para la impresión del implante. Desafortunadamente, la cubeta individual no es la adecuada y debe ser modificada porque el estudio de inserción de los implantes fue mal planificado por el técnico dental. Aún más molesto es cuando la cubeta individual no se ha recibido. Explicar esto al paciente es desagradable y muy mo-

lesto ya que cuesta tiempo valioso y otros pacientes tienen que esperar más tiempo. He comenzado a trabajar con la cubeta de impresión de Miratray (Hager & Werken, Duisburg) y los problemas mencionados anteriormente, ahora son cosa del pasado.

La cubeta de impresión de Miratray se compone de una estructura plástica y una lámina transparente.

El secreto reside en la tecnología especial de la lámina patentada, que es inteligentemente equilibrada. La lámina es lo suficientemente fuerte como para mantener el material de impresión de forma segura y estable en el molde, proporcionando una vista óptima de los pilares del implante y la penetración limpia de los mismos. La cubeta está disponible en los tres tamaños estándar S, M, L y se utiliza igual-



Dra. Deborah Horch
(Duesseldorf)

Doctora en Odontología (Universidad de Münster, Alemania)
2012-2014 Práctica odontológica general en Korschbroich
2014-2016 Formación continua para cirugía oral, Klinik MKG Essen
2015 Plan de estudios de posgrado en Implantología
Desde 2016, asistente del Cirujano Oral, MKG en el Wasserturm, Dr. Schmüdderich, Meerbusch



Figura 1. Cubetas de impresión Miratray (Hager & Werken).

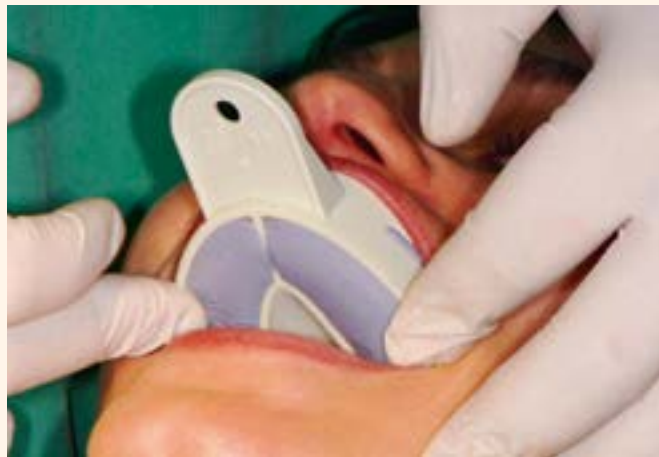

Figura 2. Impresión del implante en la pieza 26 después de la implantación, 4 meses antes.

HAGER WERKEN

Una impresión individualizada en unos segundos

Miratray® Implant
Cubeta de impresión para implantes con técnica de lámina patentada

- ✓ Ahorra al dentista y al paciente una visita adicional y el coste de laboratorio
- ✓ Impresión controlada y segura con una vista clara de los pilares de implante
- ✓ Impresión limpia gracias a la lámina transparente que deja pasar los pilares de manera precisa
- ✓ No se derrama el material de impresión
- ✓ Individualizable, fácil de usar y rentable

Video

www.hagerwerken.de Contacto: Serovine Sánchez
Tel: +49 (0)213 99209-0 Fax: +49 (0)213 299283 Tel: +67 281 020 Fax: 935 417 141
Email: s.sanchez@hagerwerken.de

mente para los pacientes dentados y desdentados. Un enclavamiento frecuentemente recomendado, con férulas de plástico, no es problemática y se hace posible. La aplicación es similar a la de la cubeta individual con la ventaja de que, bajo una vista clara, la cubeta se presiona suavemente hasta que la lámina es perforada por los postes de impresión. Gracias a la lámina estable, este es un proceso limpio y sin problemas. Se evita el sobremoldeo del material de impresión. Después de endurecerse el material de impresión, se pueden retirar bien los tornillos de los pilares del implante y se obtiene una excelente impresión con los postes fijos situados en el mismo.

Estudios realizados por la Universidad de Aachen con el Prof. Dr. Spiekermann, demuestran que la cubeta tiene la misma precisión que las cubetas individuales. Además, proporciona una manipula-

ción más fácil para los implantes convergentes o divergentes, puesto que los pilares del implante no tienen que ser guiados laboriosamente a través de los pequeños rebajos parciales de la cubeta individual. Nuestros pacientes están felices de que se les ahorre otra sesión en la clínica. Paralelamente, se puede tomar una impresión directa después de la exposición, por las buenas condiciones de la mucosa oral.

La cubeta de implante de Miratray es también una alternativa perfecta por razones económicas, ya que no cuesta más de 5 euros por pieza (Hager y Werken). También puede establecerse como una cubeta individual, si hay que hacer pequeños ajustes, por déficit de espacio vestibular.

DI

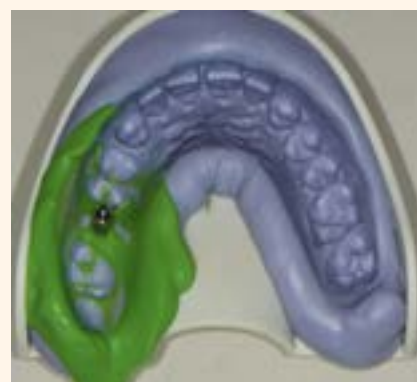

Figura 3. Inspección de la impresión del implante, poste de impresión in situ.

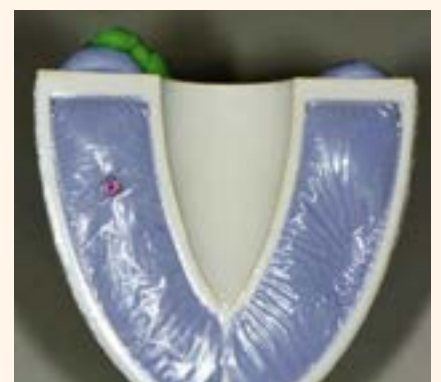

Figura 4. Supervisión de la lámina patentada con tecnología innovadora.

Henry Schein apoya a Aladina

Por DT Spain



Henry Schein España, una de las empresas líderes en el sector odontológico español, apoyará la investigación y la sensibilización sobre el cáncer a través de su programa «Practice Pink».

En octubre de 2017, Henry Schein España ofrecerá a los clientes la oportunidad de unirse a la empresa en la lucha contra el cáncer comprando una gama de productos rosas para apoyar el programa Practice Pink de Henry Schein, una iniciativa diseñada para concienciar y apoyar la cura del cáncer. Una parte de las ventas de estos productos rosas, incluyendo consumibles para el cuidado de la salud y artículos de clínica, se donará a Aladina, una organización que proporciona ayuda integral a más de 1500 niños y adolescentes, enfermos de cáncer, y a sus familias, cada año. Aladina arropa y cuida a las familias durante toda la enfermedad, especialmente en los peores momentos, ofrece un completo programa de atención psicológica gratuita para los niños enfermos y sus familias, dentro y fuera de los hospitales y lleva a cabo importantes reformas y mejoras en hospitales públicos, para que la estancia sea más llevadera y sufraga gastos derivados de la enfermedad a familias con menos recursos, entre otros programas como voluntariado, becas y cuidados paliativos.

Ahora, en su 15.º año, el programa Practice Pink ha recaudado más de 1,3 millones de dólares estadounidenses para la lucha contra el cáncer a través de la Fundación Henry Schein Cares, una organización sin fines de lucro que apoya y promueve un mayor acceso a la atención médica en todo el mundo. En 2016, el programa Practice Pink se expandió a Europa, donde los miembros del equipo Schein de todo el continente se asociaron con proveedores y organizaciones no gubernamentales para impactar positivamente en las vidas de las personas que luchan contra el cáncer.

«A través del apoyo continuo de nuestros clientes y proveedores, en Henry Schein hemos podido hacer

jando juntos, lograremos nuestro objetivo común de un mundo sin cáncer.»

Henry Schein se siente orgulloso de la magnífica respuesta a este programa en toda Europa en 2016. Esperamos que con la generosidad de nuestros clientes, proveedores y miembros del Equipo Schein, podamos hacerlo aún mejor este año y seguir teniendo un impacto positivo en las vidas de innumerables pacientes y de sus familias», dice Juan M. Molina, Director General de Henry Schein España y Portugal.

INFORMACIÓN DE TRASFONDO SOBRE EL CÁNCER


La Agencia Internacional para la Investigación del Cáncer (IARC, por sus siglas en inglés), la agencia especializada en cáncer de la Organización Mundial de la Salud (OMS), declaró en su Informe Mundial sobre el Cáncer 2014 que en 2012 se diagnosticaron 3,4 millones de nuevos casos de cáncer en Europa y se calcula que se diagnosticaron 14 millones de casos nuevos en todo el mundo. La OMS también informó que el cáncer es la segunda causa principal de muerte en todo el mundo y fue responsable de 8,8 millones de muertes en 2015.

ORTODONCIA

filosofía
face

meeting2017

Persiguiendo la Excelencia:
Un Camino Multidisciplinar



10 y 11 de noviembre de 2017 · MADRID ·

PONENTES

José María Barrera, Genoveva Borja, Alberto Canábez, Rafael Écija, Gonzalo Facal, Raúl Ferrando, Iñigo Gómez Bollain, Teresa Iriarte, Domingo Martín, Eugénio Martins, Amaia Maté, Carmen Montero, Laura Sánchez López, Andrés Sendín, Aránzazu Senosiain, Jaime Valenzuela y Paula Zabalegui

