

ESTHÉTIQUE TRIBUNE

The World's Esthetic Newspaper · Édition Française

JUIN/JUILLET 2021 | VOL. 13, NO. 6+7

www.dental-tribune.fr

L'ICD reçoit d'Henry Schein Cares son plus grand don à ce jour

Le Global Visionary Fund (GVF) de l'International College of Dentists (ICD) a reçu 3,6 millions de dollars en équipements de protection individuelle (EPI) de Henry Schein Cares, le programme mondial de responsabilité sociale des entreprises d'Henry Schein. Le collège facilite la distribution des EPI à des projets caritatifs et des missions humanitaires à travers le monde. Les gants, les masques, les produits désinfectants pour les mains, les blouses d'isole-

ment, les thermomètres et les combinaisons sont des matériaux essentiels, qui permettront de fournir des soins de santé bucco-dentaire en toute sécurité aux personnes et communautés mal desservies et en difficultés.

ment, les thermomètres et les combinaisons sont des matériaux essentiels, qui permettront de fournir des soins de santé bucco-dentaire en toute sécurité aux personnes et communautés mal desservies et en difficultés.

Il s'agit du plus grand don que l'ICD ait jamais reçu et du dernier développement de la relation qui dure depuis dix ans entre l'ICD et Henry Schein. « Ce don reflète notre

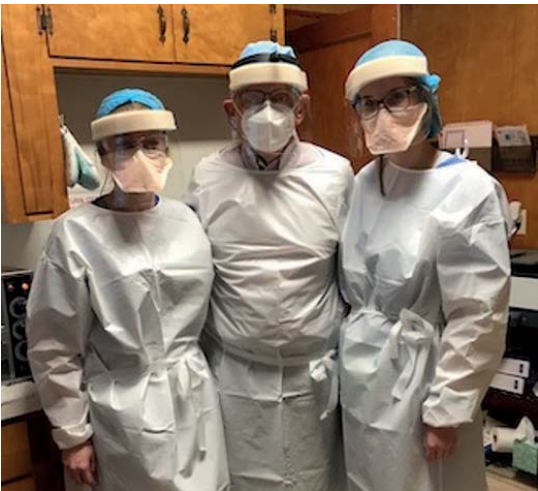luer les membres exceptionnels de l'équipe de l'ICD qui ont été responsables de la réalisation de cette formidable initiative : le secrétaire général, M. Joe Kenneally, Dr Dov Sydney, directeur de la communication, Dr Phillip Dowell directeur du développement

et Chelsea Segren, directrice des opérations. »

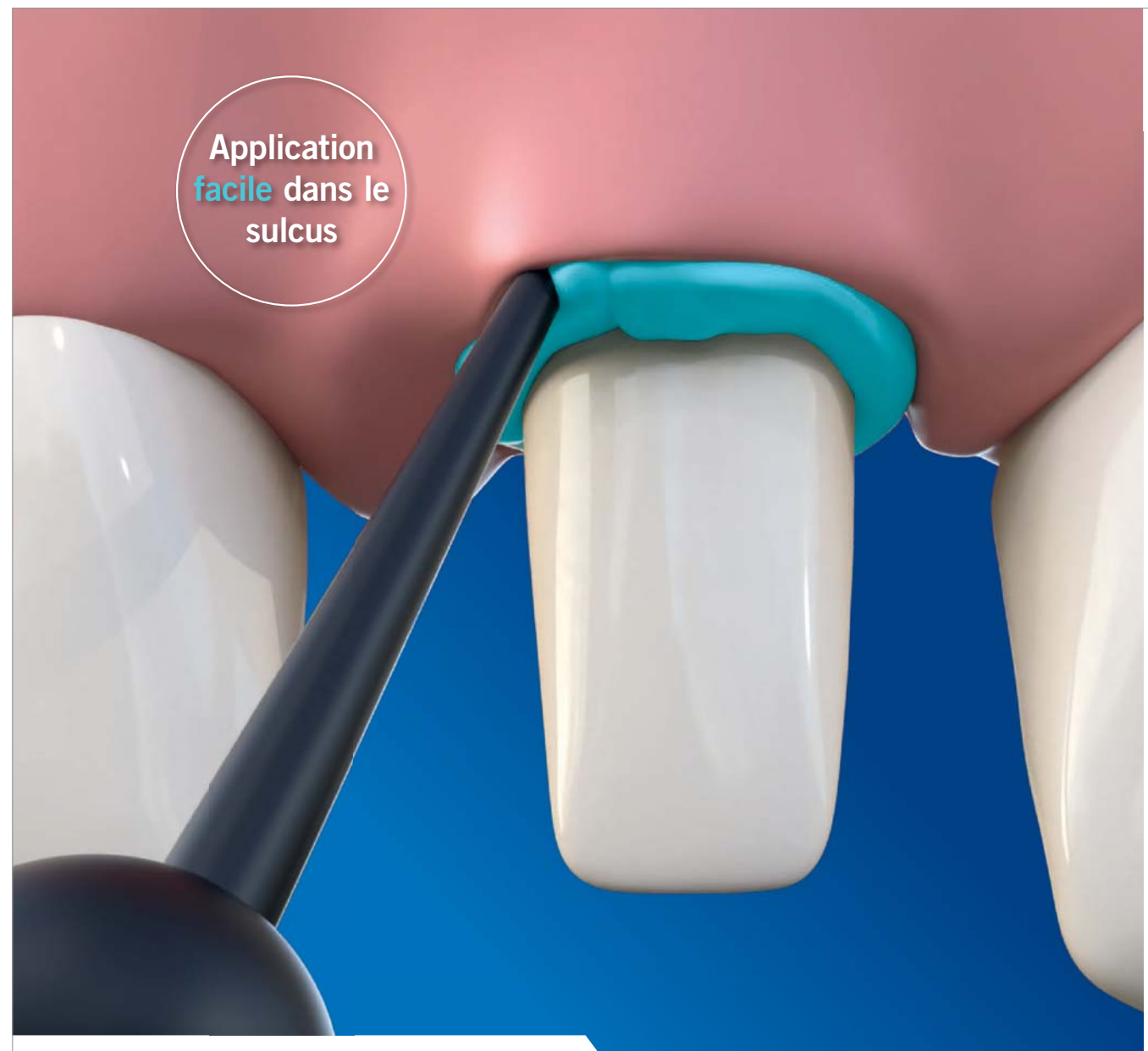
Le GVF de l'ICD soutient des projets humanitaires et éducatifs de santé bucco-dentaire dans le monde entier par des subventions, des dons en nature et des alliances

avec des bénévoles. Cette initiative de collaboration EPI avec Henry Schein étend non seulement le soutien du GVF, mais continue également de renforcer les valeurs fondamentales du collège que sont les projets humanitaires et les relations internationales.

AD



Des Fellows de l'International College of Dentists de North Charleston Dental Outreach portant des EPI donnés par Henry Schein Cares.



LE FIL DE RÉTRACTION EN CAPSULE

- **Canule fine avec embout flexible** – application facile et précise dans le sulcus
- **Viscosity Change** – la consistance de la pâte varie lors de l'application et l'ouverture du sulcus
- **Bonne visibilité** – bon contraste avec la gencive
- **Net et propre** – élimination facile par simple rinçage



Dispositif Médical pour soins dentaires réservé aux professionnels de santé, non remboursé par les organismes d'assurance maladie. Lisez attentivement les instructions figurant dans la notice ou sur l'étiquetage avant toute utilisation. Classe/Organisme certificateur : IIA/CE 0482. Fabricant : VOCO GmbH

VOCO Retraction Paste



mission et notre engagement continu envers des valeurs qui rendent le monde meilleur », a déclaré Stanley M. Bergman, président du conseil d'administration et p-dg de Henry Schein.

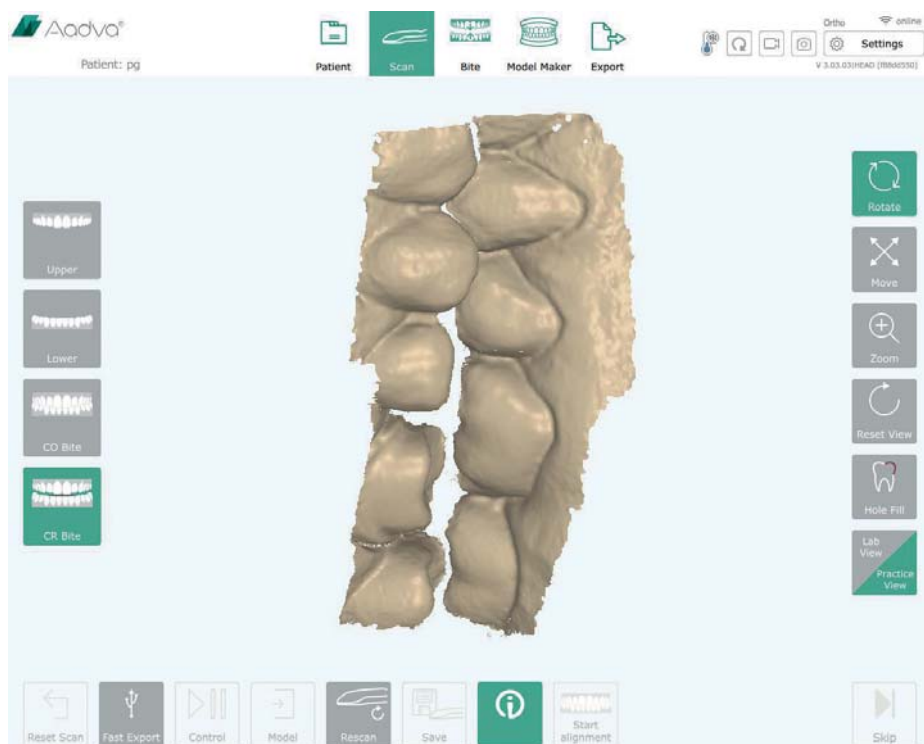
Le président de l'ICD, le Dr Akira Senda, a déclaré: « Nous exprimons notre profonde gratitude à Henry Schein pour cette généreuse contribution. Son impact se fera sentir non seulement aujourd'hui mais pour les années à venir. Je tiens également à sa-

VOCO GmbH · Anton-Flettner-Straße 1-3 · 27472 Cuxhaven · Allemagne · Tel. +49 4721 719-0 · www.voco.dental

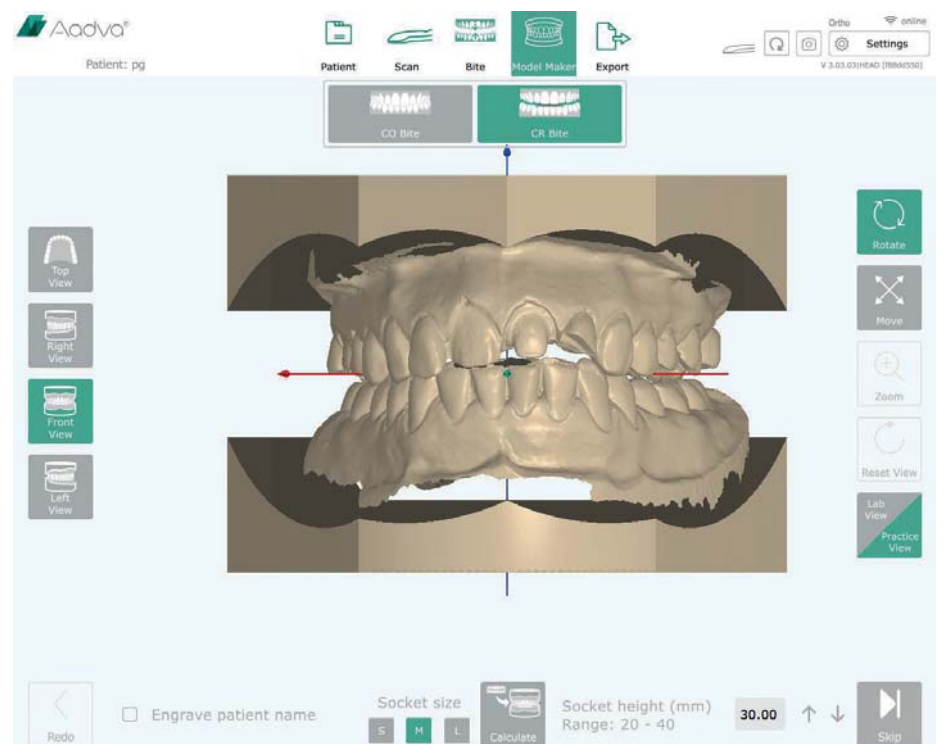
VOCO
LES DENTALISTES

Le flux de travail numérique dans l'orthodontie d'aujourd'hui

Entretien avec le Dr Marc Geserick, Allemagne



Vue de la numérisation de l'occlusion.



Model Maker avec découpe en creux (American) pour une impression 3D optimale.

L'utilisation de scanners intraoraux devient de plus en plus fréquente en orthodontie. Toutefois, l'intégration ou la transition totale d'un flux de travail classique à un flux de travail numérique peut s'avérer difficile pour certains chirurgiens-dentistes. Nous nous sommes entretenus avec le Dr Marc Geserick, afin qu'il nous explique comment il utilise le scanner intraoral Aadva (IOS) 100 dans son flux de travail orthodontique quotidien.

Bonjour Dr Geserick, vous exercez maintenant depuis une vingtaine d'années. Depuis combien de temps utilisez-vous un flux de travail numérique ?

En 2011, tout le cabinet dentaire est passé au flux de travail numérique et depuis lors nous avons déjà traité plus de 4 000 cas. Au début, nous avons utilisé le scanner Lythos (Ormco) et actuellement, nous pouvons également travailler avec le scanner portable de 3Shape dans un cabinet partenaire. Mais le scanner Aadva IOS 100, avec son flux de travail sophistiqué, surpasse ces deux systèmes. Nous utilisons ce scanner depuis 2018 et avons déjà scanné plus de 500 cas.

Quelle appréciation porteriez-vous sur le flux de travail ortho complet offert par Aadva IOS 100 ? Le voyez-vous comme une valeur ajoutée ?

Je considère le flux de travail ortho du système Aadva IOS 100 comme un outil très polyvalent. Le scannage du maxillaire supérieur ou inférieur est devenu extrêmement aisé grâce aux indicateurs de distance affichés sur l'écran (rouge pour une distance trop petite ou trop grande, et vert pour une distance idéale). Il est possible de numériser l'occlusion en relation centrée et l'occlusion d'intercuspidie maximale en quelques secondes, par un simple scannage du côté gauche ou du côté droit. La fonction Intelliscan facilite également la numérisation des tissus mous et simplifie fortement l'identification des scans. Il y a peu d'interruptions

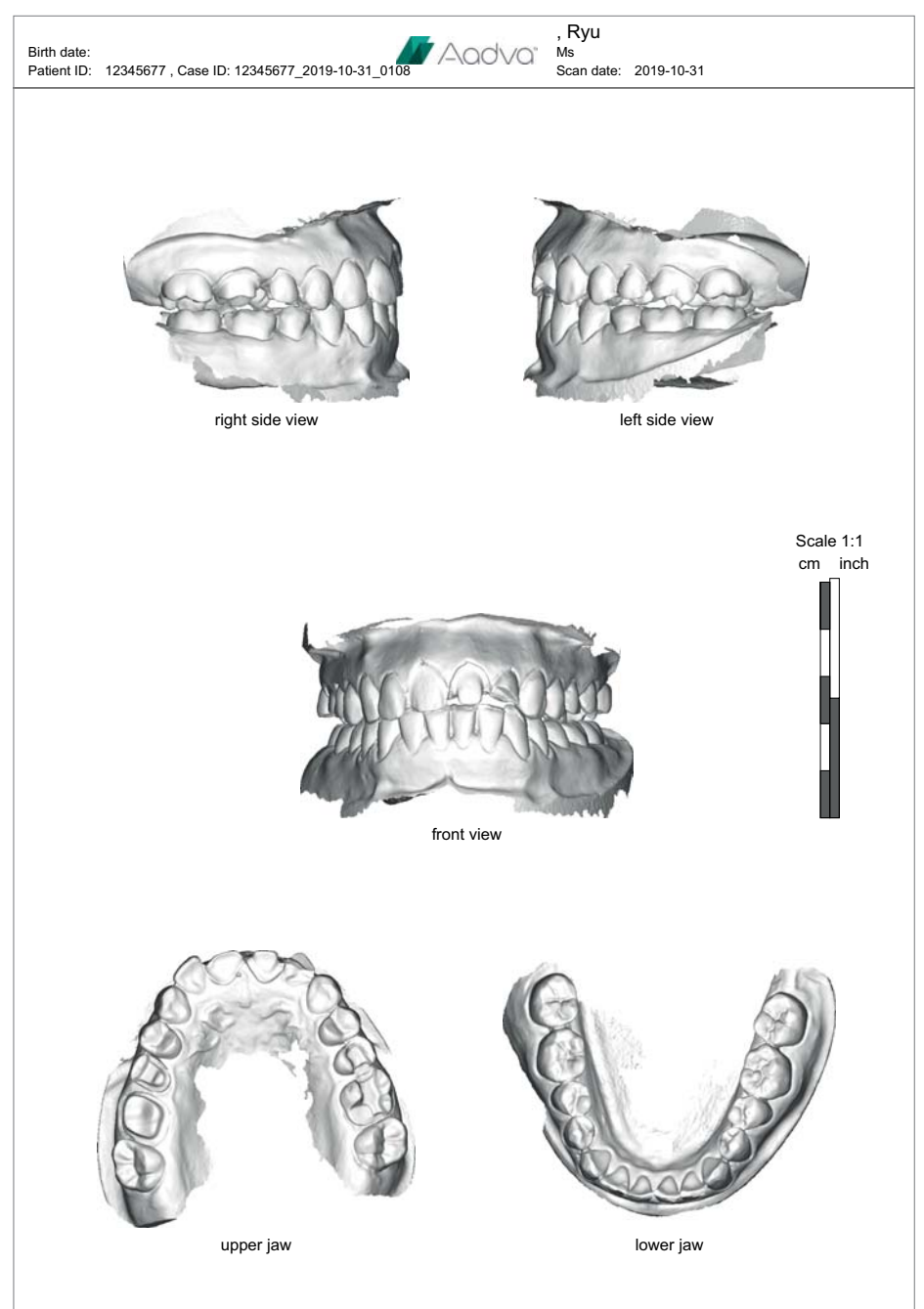
entre les scannages et le niveau de précision est élevé, ce qui facilite fortement la planification des cas.

Le logiciel me permet de planifier efficacement mes cas, grâce aux différents outils proposés durant le processus. Après la numérisation des maxillaires supérieur et inférieur puis de l'occlusion, le logiciel les combine, pour créer un modèle virtuel qui me donne une image complète de la cavité orale. Dans le modèle virtuel créé par la fonction *Model Maker*, je peux examiner les maxillaires en utilisant différentes options de visualisation, et les adapter afin de m'assurer que tout est bien aligné et centré. De plus, avant de finaliser le travail, il est possible de télécharger et d'imprimer un document au format PDF contenant les images du modèle, ce qui me procure tous les outils nécessaires pour planifier mes cas.

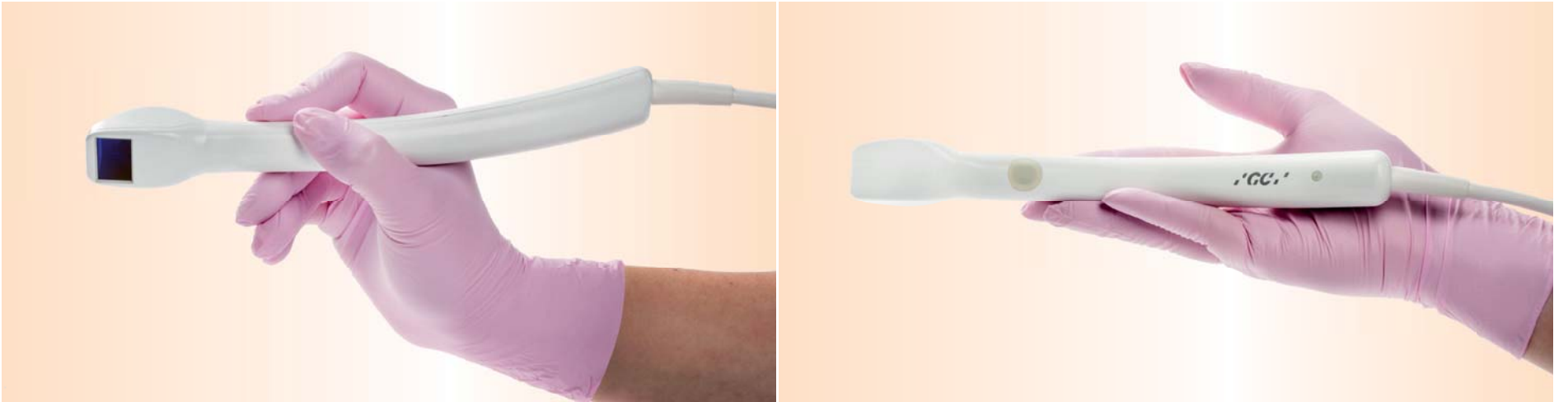
Quel avantage le système Aadva IOS 100 a-t-il apporté à votre flux de travail quotidien par rapport à votre flux de travail classique ?

Le scanner Aadva IOS 100 m'a permis de bénéficier d'un meilleur équilibre entre mon activité professionnelle et ma vie privée. J'ai pu écourter ma semaine de travail à moins de quatre jours et passer ainsi beaucoup plus de temps en famille. Il n'est pas nécessaire de stocker des modèles en plâtre (à quelques exceptions près) et la charge de travail administratif est réduite, car la réalisation d'empreintes numériques *in vivo* m'offre maintenant diverses options pour partager les cas avec le laboratoire. Je peux également assurer la conservation des données des patients en synchronisation avec le logiciel de gestion des patients.

Avec le scanner Aadva IOS 100, je suis en mesure de numériser une arcade complète en moins de trois minutes. Mais la combinaison de ses fonctions est ce qui m'a le plus attiré. Comme je l'ai déjà dit, je travaille avec Aadva IOS 100 depuis 2018 et j'ai scanné plus de 500 patients, c'est-à-dire une moyenne de dix patients par jour. Je consi-



Document PDF pour la planification du traitement.



Pièce à main légère et ergonomique du scanner Aadvia IOS 100 pour une manipulation aisée.



IOS 100 P offre les mêmes fonctions que IOS 100, mais est constitué de la pièce à main du scanner intraoral Aadvia 100 connectée à un ordinateur portable. Cette option offre une grande souplesse aux chirurgiens-dentistes qui travaillent dans des endroits multiples, car le système peut aisément être transporté d'un cabinet dentaire à un autre. De plus, GC améliore continuellement le logiciel utilisé avec le scanner intraoral, pour apporter au client la garantie d'un flux de travail toujours fluide.

dère le scanner Aadvia IOS 100 comme un appareil d'entrée de gamme fiable, à un prix très intéressant.

Quelles sont les fonctions d'Aadvia IOS 100 dont vous tirez le plus parti ? Comment et pourquoi ?

La performance générale du flux de travail récemment créé est un énorme coup de pouce à la routine clinique quotidienne. Le plus grand avantage est le créateur de PDF lors de la planification du traitement et du marketing. Cette fonction a réellement simplifié l'analyse du modèle et la planification des mouvements dentaires.

Appréciez-vous la pièce à main ?

Le scanner Aadvia IOS 100 possède l'une des plus petites et des plus légères pièces à main sur le marché et ces caractéristiques facilitent beaucoup son utilisation. Pourtant, dans certains cas, j'ai remarqué que la tête de la pièce à main est un peu épaisse

pour les patients ayant de petites bouches (les enfants, par exemple). Pour contourner ce problème, je combine la prise d'empreinte classique avec la numérisation de l'occlusion *in vivo*.

Pouvez-vous mieux nous expliquer ce processus particulier qui consiste à combiner les empreintes avec la numérisation *in vivo* ?

Je commence par prendre une empreinte classique à l'alginate et je scanne l'empreinte, tout en effectuant une numérisation intraorale de l'occlusion du patient. Cette démarche est un gain de temps, car elle évite le besoin de fabriquer un modèle en plâtre et j'avance beaucoup plus rapidement dans la phase de planification en cas d'accès limité à la bouche du patient.

Comment conservez-vous les fichiers numériques et les données des patients ?

Nous sommes un cabinet « sans plâtre » et les fichiers numériques peuvent être sau-

vegardés sur une clé USB, sur notre réseau ou dans le service informatique en nuage Aadvia Xchange. Les empreintes numériques qui peuvent être stockées dans le nuage Aadvia Xchange peuvent l'être pour une durée illimitée, et les données peuvent être récupérées où on veut, comme on veut et quand on veut. Mon laboratoire peut ainsi accéder aux cas sans le moindre souci et assurer la fluidité de la communication entre les deux parties.

Quelles autres solutions numériques utilisez-vous dans votre pratique quotidienne ?

L'impression 3D des modèles. La fabrication des appareils orthodontiques est confiée à un fabricant de gouttières et à des laboratoires spécialisés en orthodontie numérique.

Note de la rédaction : cet entretien a été initialement publié dans la 15e édition du GC get connected publiée en 2019.

Dr Marc Geserick

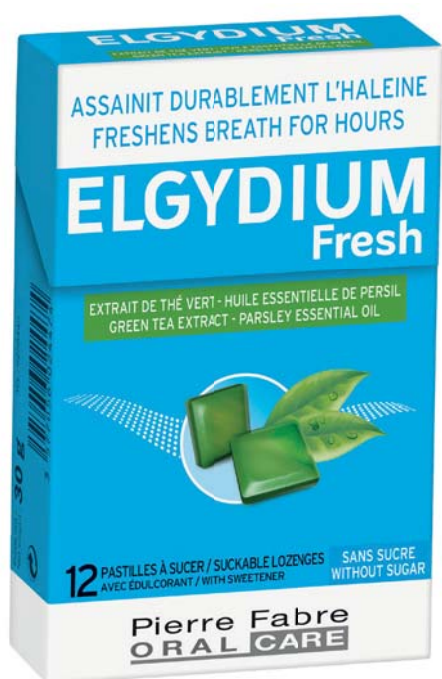

a obtenu son diplôme de docteur en chirurgie dentaire à l'université d'Ulm (Allemagne) en 2000. En 2004, il a terminé sa formation en orthodontie à l'université de Bâle (Suisse). Depuis 2005, il gère son propre cabinet dentaire privé à Ulm. En 2007-2008, il a occupé le poste de professeur invité à l'université de Iasi (Roumanie). De 2013 à 2015, il a suivi un troisième cycle menant à l'obtention d'une spécialisation en droit (Master of Laws) à Dresden (Allemagne). Il a été interne dans diverses universités (Sri Lanka, Japon et Californie). Il participe activement à des programmes de formation continue, a terminé la formation Bioesthetic – Level I-II, et a accompli un troisième cycle couvrant deux années au centre Roth/Williams. Il a également participé au développement d'un dispositif orthodontique de saut d'occlusion (Bite Jumping Screw - Forestadent).

> ELGYDIUM Fresh PIERRE FABRE

ELGYDIUM Fresh neutralise la mauvaise haleine au quotidien

Fabriquée en France, une gamme formulée avec des actifs végétaux d'origine naturelle : l'extrait de thé vert et l'huile essentielle de persil. Deux produits ELGYDIUM Fresh au choix, selon les préférences, qui neutralisent les composants responsables de la mauvaise haleine, tout en laissant une sensation de fraîcheur et un goût agréable en bouche.



- ELGYDIUM Fresh Pocket, des pastilles qui ont un délitement lent et qui permettent de favoriser la salivation. Après sept jours, 90% des consommateurs constatent une amélioration dans leur vie quotidienne, et 83% se sentent plus à l'aise dans leurs activités culturelles et sociales.¹
- ELGYDIUM Fresh spray buccal, permet une efficacité rapide contre la mauvaise haleine et se révèle idéal avant un rendez-vous. Sa formule comprend 94% d'ingrédients d'origine naturelle.

Le Dr Pierre-Marie Voisin, dentiste et responsable médical Pierre Fabre Oral Care donne les conseils suivants pour combattre la mauvaise haleine :

- maintenir une bonne hygiène bucco-dentaire en se brossant les dents deux fois par jour matin et soir, pendant deux minutes, puis en utilisant des brossettes interdentaires ou un fil dentaire, et un bain de bouche quotidien ;
- consommer 1,5 litres d'eau quotidiennement, pour garder une cavité buccale humide ;
- neutraliser la mauvaise haleine à l'aide d'un spray et de pastilles à tout moment de la journée.

¹Étude réalisée en France en 2009 auprès de 311 personnes recrutées en pharmacie. Évaluation complète par questionnaire détaillé avant et après 7 jours de prise d'Alibi Pocket. ISBOR. Abstract Mai 2009.

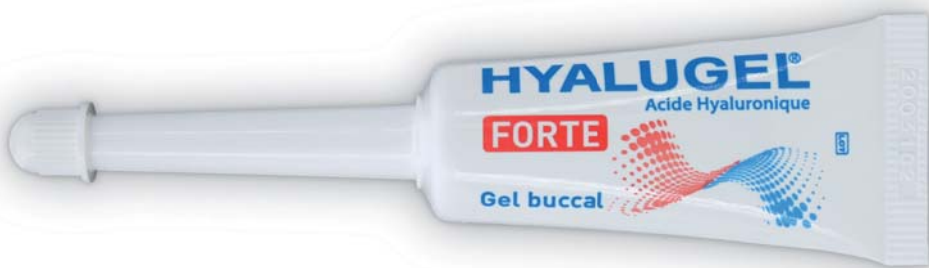> HYALUGEL FORTE COOPER

L'allié de vos muqueuses à tous âges : HYALUGEL FORTE

Cooper présente sa toute nouvelle innovation : HYALUGEL FORTE. C'est un gel buccal à base d'acide hyaluronique, dosé à 0,8%. Sans sucres et sans paraben, ce dispositif médical peut être utilisé par tous et toutes et ce, quel que soit l'âge. Les bienfaits de cette molécule ne sont plus à démontrer, ce composant naturel essentiel de

pathologies buccales, pour mesurer l'efficacité du gel.

À la suite d'un détartrage dans le traitement des gingivites, l'application du HYALUGEL FORTE a permis de potentialiser les effets bénéfiques de l'assainissement parodontal, et de diminuer l'inflammation gingivale. En application sous-gingivale, en complément d'un débridement parodontal, une amélioration de la réduction de la



la matrice extracellulaire des tissus conjonctifs, possède des propriétés biologiques et physiologiques très intéressantes.

Cette molécule pivot du processus de cicatrisation possède à la fois un fort pouvoir hygroscopique et de grandes capacités rhéologiques. Neuf études ont été conduites en milieu hospitalier sur un échantillonnage important de patients dans plusieurs

poche et un gain d'attache clinique ont pu être observés, ainsi qu'une diminution des marqueurs cliniques de l'inflammation.

En conclusion, que ce soit sur les aphtoses, les alvéolites, les plaies chirurgicales, les parodontites et même sur les poussées dentaires chez les enfants, l'acide hyaluronique va agir en diminuant la douleur et en améliorant la cicatrisation muqueuse. Là où il y a du gel il y a du plaisir !

> elmex SENSITIVE PROFESSIONAL COLGATE

Les patients confirment l'efficacité de elmex SENSITIVE PROFESSIONAL

Avec sa technologie Pro-Argin cliniquement prouvée, elmex SENSITIVE PROFESSIONAL vous donne un soulagement instantané¹ et durable,² pour vous apporter une solution efficace contre l'hypersensibilité.

Une étude réalisée par Ipsos en 2020 sur l'expérience des patients de Colgate a été réalisée auprès de 296 patients, dont 76% de femmes et 24% d'hommes, âgés de 18 à 75 ans.³

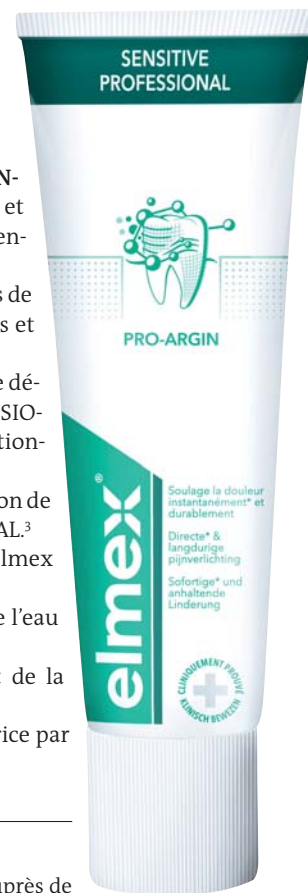Les participants ont répondu à un questionnaire en ligne avant le début de l'expérience. Ils ont ensuite utilisé elmex SENSITIVE PROFESSIONAL pendant quatorze jours. Finalement, ils ont répondu à un questionnaire en ligne après quatorze jours d'utilisation. Les résultats ?

- Quatre-vingt-sept pour cent étaient satisfaits de la recommandation de leur chirurgien-dentiste, d'utiliser elmex SENSITIVE PROFESSIONAL.³
- Soixante-quatorze pour cent étaient d'accord pour dire qu'elmex SENSITIVE PROFESSIONAL permet d'améliorer la qualité de vie.³
- Près de deux patients sur trois se sentaient à l'aise pour boire de l'eau froide après avoir utilisé elmex SENSITIVE PROFESSIONAL.³
- Quatre-vingt-quatorze pour cent ont ressenti un soulagement de la douleur.³
- Quatre-vingt-treize pour cent vont remplacer leur ancien dentifrice par elmex SENSITIVE PROFESSIONAL.³

¹Nathoo et al. J Clin Dental. 2009;20 (Spec Iss):123-130.

²Docimo et al. J Clin Dental. 2009;20 (Spec Iss):17-22.

³Étude réalisée par Ipsos en France, de septembre à décembre 2020, auprès de 296 patients souffrant de sensibilité dentaire, interrogés en ligne.



> EdgeFile X7 HENRY SCHEIN

EdgeEndo élargit sa gamme de produits pour le marché dentaire français

EdgeEndo, l'un des plus grands fournisseurs mondiaux de limes rotatives NiTi, va lancer en France l'EdgeFile X7, le système EdgeEndo NiTi le plus vendu aux États-Unis, disponible chez Henry Schein. L'EdgeFile X7 a été reconnu dans le monde entier comme une solution éprouvée.

Le processus de traitement thermique breveté FireWire d'EdgeEndo, confère à l'EdgeFile X7 une « technologie de contournement des canaux » qui rend les limes extrêmement flexibles, et réduit la mémoire de forme et l'effet de « rebond » des autres limes NiTi. L'EdgeFile X7 flexible suit de près l'anatomie canalaire sans se redresser. Ainsi, les risques de débordement, de transport et de perforation sont réduits. La tige flexible réduit la nécessité d'un accès en ligne droite, ce qui permet de préserver davantage la structure des dents.

Le produit est proposé en conicités de 4% et 6% dans des longueurs de 21mm, 25mm et 29mm. L'EdgeFile X7 est l'un des produits les plus flexibles, polyvalents et

résistants à la fatigue cyclique (fracture des limes) proposés par EdgeEndo.

À partir du premier trimestre 2021, les systèmes EdgeEndo : EdgeTaper, EdgeTaper Platinum, EdgeGlidePath, EdgeOne Fire, EdgeOne Fire GlidePath et le nouveau système EdgeFile X7 seront livrés dans des emballages stériles. Parmi les produits EdgeEndo de haute qualité de la gamme EdgeEndo, figurent des limes NiTi, des obturateurs sur supports et des points. Les limes et obturateurs sont d'excellentes alternatives aux produits actuellement sur le marché et peuvent être utilisés avec la plupart des moteurs endodontiques et les fours obturateurs existants dans le cabinet.



VOCO Retraction Paste – Un incontournable pour chaque cabinet

Un sulcus ouvert et sec est indispensable pour obtenir une prise d'empreinte parfaite. Avec VOCO Retraction Paste, appliquée directement avec la capsule dans le sulcus, VOCO lance aujourd'hui sur le mar-

avec scanner intraoral. La gestion des tissus mous est souvent la clé du succès, aussi pour les restaurations des classes II et V et pour le scellement définitif ou temporaire de restaurations, notamment avec la technique adhésive utilisant des produits avec une faible tolérance de l'humidité.

La capsule unidose SingleDose : concept spécifique par la société VOCO, elle permet d'appliquer directement la pâte de rétraction VOCO Retraction Paste dans le sulcus, de manière simple et hygiénique. Cette capsule SingleDose est compatible avec les distributeurs courants de composite, comme

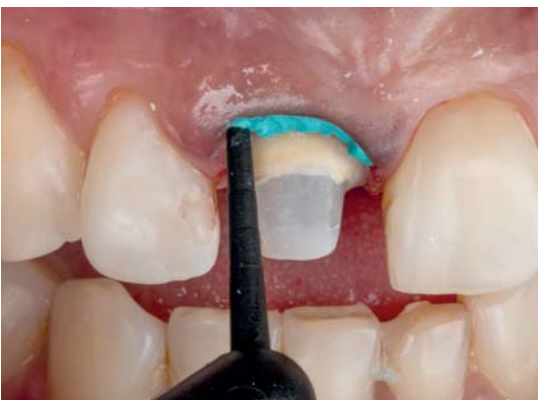le VOCO Caps Dispenser, et la quantité est suffisante pour jusqu'à trois sulcus.

Avantages de la SingleDose : chaque patient reçoit sa capsule individuelle, évitant tout risque de contact et de contamination.



ché, un produit destiné à l'ouverture et la mise à sec temporaire du sulcus qui, en même temps, est le complément idéal aux matériaux de prise d'empreinte de précision V-Posil.

VOCO Retraction Paste réunit les conditions nécessaires à la réussite de prises d'empreintes de précision classiques ou numériques, ainsi que les préparations de cavités des classes II et V, mais aussi dans le contexte d'un scellement définitif ou temporaire de restaurations.



Par ailleurs, cette pâte de rétraction peut convaincre également par sa manipulation aisée : sa couleur fait un bon contraste avec la gencive, ce qui facilite le travail, notamment dans les zones difficilement visibles. Grâce à sa canule très fine et flexible, l'application et le dosage sont facilités. La pâte s'extrait aisément de la capsule et se distingue par sa viscosité fluide, tout en possédant la stabilité nécessaire pour ouvrir le sulcus. Lors de l'application, cette pâte astringente à base de chlorure d'aluminium, remplit provisoirement le sulcus, stoppe au besoin les saignements et élimine l'humidité.

Les patients profitent aussi de nombreux avantages : la VOCO Retraction Paste est neutre au goût, ne nécessitant qu'une brève durée d'action, avec une élimination facile et complète par simple rinçage.

La pâte peut être utilisée soit comme alternative aux fils de rétraction, soit en association avec des fils, dans le cadre d'une prise d'empreinte classique ou numérique

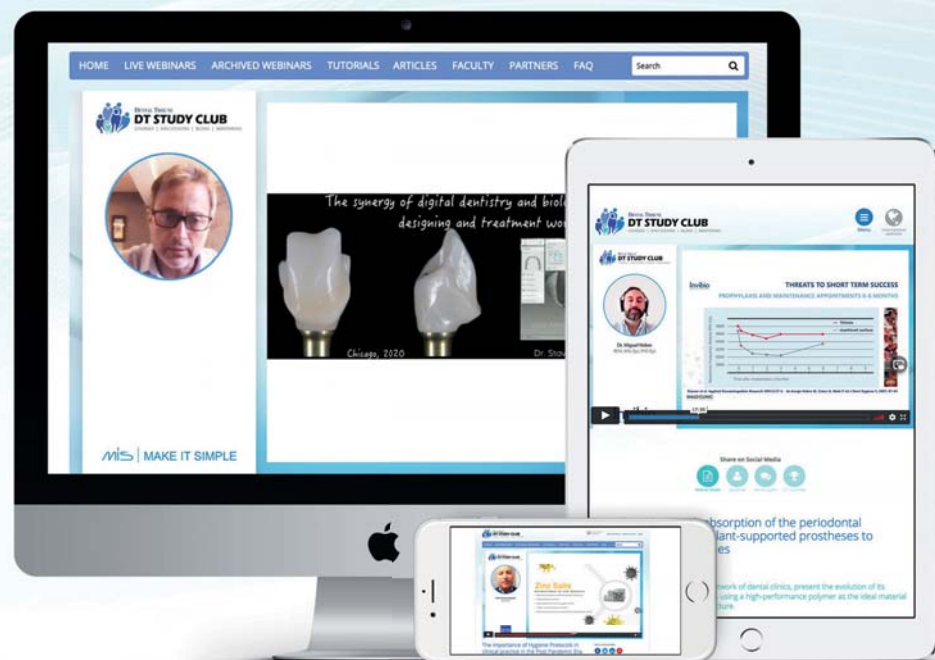
REGISTER FOR FREE

DT Study Club – e-learning platform



DT STUDY CLUB

COURSES | DISCUSSIONS | BLOGS | MENTORING



Dentistry's largest online education community

webinars / live operations / online CE events / CE credits



www.dtstudyclub.com



@DTStudyClub

ADA CERP® Continuing Education Recognition Program

Tribune Group is an ADA CERP Recognized Provider.

ADA CERP is a service of the American Dental Association to assist dental professionals in identifying quality providers of continuing dental education. ADA CERP does not approve or endorse individual courses or instructors, nor does it imply acceptance of credit hours by boards of dentistry. This continuing education activity has been planned and implemented in accordance with the standards of the ADA Continuing Education Recognition Program (ADA CERP) through joint efforts between Tribune Group and Dental Tribune Int. GmbH.



Traitement orthophonique fonctionnel à visée esthétique : quelle est la synergie entre la dentisterie et la médecine esthétique ?

Drs Valerio Bini, Gabriele Maria Marzola et Andrea Piccardi, Italie

Introduction

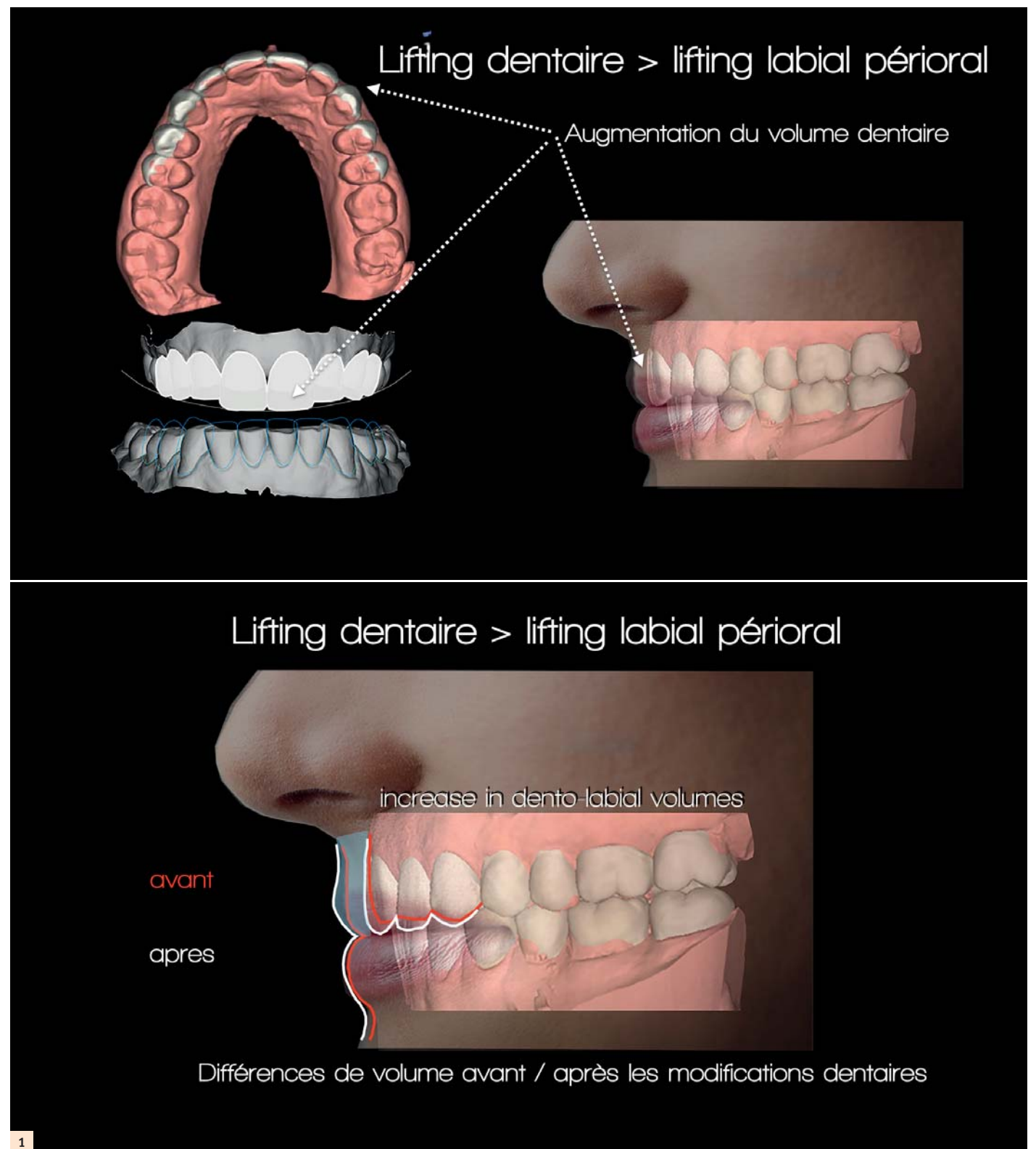
La médecine esthétique revêt de plus en plus une connotation d'harmonie et d'équilibre qui, certes, est associée à l'évolution des canons de la beauté au fil des siècles, mais s'est adaptée progressivement au profil fonctionnel bio-psycho-social (ICF, 2001). Dans cette optique, différentes pratiques trouvent un terrain d'expression commun qui vise principalement à comprendre l'interdépendance entre la structure et fonction et à constituer une unité fonctionnelle dynamique possédant des liens caractéristiques et intégratifs.¹ Cet article traite plus profondément de la contribution du traitement orthophonique à l'esthétique faciale² et à la réorganisation des fonctions stomatognathiques,³ en synergie avec la médecine esthétique, la dentisterie esthétique⁴ et la réponse du patient désireux d'esthétique, profondément interconnectées avec l'expérience personnelle vécue et les émotions les plus intimes liées au soi et à l'identité de chacun.⁵

La situation actuelle

Le traitement orthophonique se rapporte à la physiopathologie de la communication humaine dans ses formes les plus diverses, notamment pour des raisons d'ordre pratique ; avec le temps, il s'est développé et couvert divers domaines d'intervention, y compris l'étude des fonctions orales.⁶ Dans cette trajectoire innovante et changeante, le Conseil fédéral brésilien de l'orthophonie a réglementé l'application des interventions sur la mobilité orofaciale à des fins esthétiques (CFFA, 2008). Il a donc défini une nouvelle possibilité d'évaluer, de prévenir et de stabiliser les muscles faciaux et/ou les muscles d'expression cervicaux, en recherchant la symétrie et l'harmonie des structures concernées avec des résultats esthétiques. Dans le cadre du traitement orthophonique, la thérapie myofonctionnelle est un nouvel objectif à visée esthétique, dont les fondements et les principes sont l'atténuation des rides d'expression qui apparaissent inévitablement au fil du temps.² Ce traitement s'intègre naturellement dans les compétences et les objectifs des formations déjà connues de la médecine esthétique et de la dentisterie esthétique. À cet égard, de nombreux chercheurs ont largement étudié l'influence des aspects dento-faciaux sur l'attrait physique et l'estime de soi et ils ont démontré comment la morphologie dentaire et l'esthétique qui y est associée jouent un rôle fondamental et déterminant dans la perception de la beauté et, indirectement, la détermination de la réussite sociale d'un individu. L'aspect physique, l'estime de soi et la capacité de nouer des relations interpersonnelles sont profondément liés. Dès lors, on peut penser que l'influence psychologique et esthétique de la structure faciale, principalement celle du tiers inférieur du visage, est immense et certainement plus significative que la simple morphologie dentaire.⁵

Vieillesse

Le vieillissement est un processus qui entraîne un déséquilibre de l'homéostasie et



rend l'organisme plus vulnérable ; outre la diminution de l'adaptation aux stimuli de l'environnement, il affecte les cellules, les tissus et les organes.⁷ Sur le plan anatomique, le vieillissement est déterminé par les multiples effets du temps qui passe, l'incidence de la gravité sur la peau, les tissus mous et les composantes superficielles/profondes de la face, ainsi que leurs influences réciproques et les modifications volumétriques.⁸ Le vieillissement facial dépend également des interactions et de la relation avec l'environnement extérieur, des os, des muscles, des ligaments et de la peau, en particulier la combinaison des effets de la gravité, de la résorption osseuse, de la perte d'élasticité et du déplacement des éléments

et de graisse sous-cutanée superficielle/profonde.⁹ Ces relations entre tissus sont principalement visibles dans le tiers inférieur du visage et la région péri-orale, et aujourd'hui, l'étude et le traitement de cette dernière est de toute importance dans les interventions esthétiques et anti-vieillesse de la face. Cependant, la réduction du tropisme musculaire de la région péri-orale¹⁰ entraîne une accélération sensible du chronovieillesse, qui demeure difficile à contrôler directement en raison de l'inflammation du tissu adipeux causée par les panniculites et de l'effondrement du système musculo-aponévrotique superficiel (SMAS) (muscles d'expression faciaux) qui dépend de facteurs génétiques et

hormonaux. La détérioration de ces structures aggrave également l'incidence du photovieillesse, qui est principalement déterminé par la relation de l'individu avec l'environnement extérieur¹¹ et ses habitudes socio-existentielles (exposition au soleil, régime alimentaire, substances épidermiques, activité physique, travail, mode de vie, etc.). Il est donc très difficile pour les professionnels de contrôler ces éléments déclencheurs.¹²

Par conséquent, l'étude des muscles du tiers inférieur du visage et des modifications musculaires et tissulaires devient essentielle¹³ pour comprendre les composantes physiologiques telles que la mastication, la respiration, la posture et les expres-

sions faciales, les composantes para-physiologiques telles que la perte de dimension verticale (Fig. 1), l'effondrement du SMAS, la mastication préférentielle, le côté d'endormissement préférentiel et l'exposition unilatérale chronique au soleil, ainsi que les situations pathologiques telles que le bruxisme, les lésions et traumatismes antérieurs, la perte des dents ou les dysfonctions des tissus masticatoires, les troubles de la parole/du langage et de la respiration.¹⁴ Tout comme la contraction excessive des muscles d'expression superficiels peut favoriser la formation de rides, les dysfonctions du système stomatognathique, constitué d'un système complexe d'organes et de tissus responsable des fonctions respiratoires, masticatoires, de la déglutition et de la communication, provoquent des contractions chroniques et répétées des muscles. Les dysfonctions de ce système présentent en fait une étiologie multifactorielle, dont les composantes structurelles ou fonctionnelles sont partiellement responsables des rides d'expression sur les côtés de la bouche, et se traduisent donc par des attitudes posturales spécifiques. Pour ces raisons, un traitement unique s'avère souvent inefficace. Une coopération étroite entre le chirurgien-dentiste, l'orthophoniste, et le chirurgien esthétique, permet d'aborder le problème avec une nouvelle force thérapeutique offrant un meilleur contrôle des rides, du relâchement cutané et un soutien accru tout au long du parcours clinique.

Dentisterie et orthophonie

Divers chercheurs ont démontré l'efficacité de l'approche conceptuelle et pratique dans la dentisterie clinique esthétique multidisciplinaire. En 2013, Bini a établi une « équipe médicale esthétique de la face » adaptée (Fig. 2) ou une équipe de spécialistes chargée de coordonner, par le biais d'une prévisualisation numérique, une approche multidisciplinaire précise et, aujourd'hui, cette approche est complétée par un traitement orthophonique. L'importance de l'unité esthétique fonctionnelle, telle que la face et le sourire, doit également inclure l'analyse méticuleuse de la relation entre l'harmonie et la beauté, et le patient à la recherche d'une apparence esthétique, dysfonctionnelle ou non, doit être motivé à ce type d'approche ; sans la coopération du patient, aucun traitement ne sera efficace. Le processus diagnostique et thérapeutique, déjà bien établi et consolidé entre orthodontistes et orthophonistes, doit souligner l'importance de la planification du sourire esthétique orthodontique par rapport à un regain de l'estime de soi, en plus du bien-être psychologique et psychophysique du patient. Les mouvements coordonnés de tous les muscles orofaciaux, ainsi que de la posture de la langue dans la cavité orale, sont essentiels au bon déroulement physiologique des fonctions respiratoires, masticatoires, de déglutition et de phonation, et c'est pourquoi, dans la prévention des maladies et du traitement orthodontique, ils sont parfois liés aux disharmonies esthétiques faciales. Une intervention visant spécifiquement la myofonction est aussi prévue afin de rééquilibrer les fonctions orales. Dès l'enfance, un déséquilibre des muscles orofaciaux contribue à la survenue d'anomalies dento-squelettiques et au dysfonctionnement de l'articulation temporo-mandibulaire, qui se manifeste surtout par des déséquilibres encore plus importants à l'âge adulte. Par conséquent, le rôle critique joué par l'orthodontie ne devrait pas être négligé dans le groupe d'âge « adulte », notamment en ce qui concerne les traitements

EQUIPE MEDICALE DE L'ESTHETIQUE FACIALE
(FACE AESTHETIC MEDICAL TEAM)

"Communication et partage des idées"



Restauration directe
Restauration indirecte
Orthodontique
Gnathologie
Prothèse sur implant
Parodontologie
Cosmétique dentaire
Technologie dentaire
Prothèse fixe
Prothèse amovible
Hygiène bucco-dentaire

APPROCHE MULTIDISCIPLINAIRE

Chirurgie esthétique
Médecine esthétique
Chirurgie maxillo-faciale
Traitement orthophonique fonctionnel à visée esthétique
Psychologie

La collaboration entre plusieurs spécialistes et la « vision interdisciplinaire » permettent d'améliorer la planification du traitement.

2

les plus modernes ayant recours à la conception numérique et à la finalisation thérapeutique au moyen d'aligneurs transparents en plastique devraient être envisagés. Ceci est aussi valable lorsque le cas clinique nécessite un traitement à des fins plus « esthétiques », par exemple des mouvements dentaires minimaux destinés à un simple alignement des paramètres permettant d'améliorer le sourire, c'est-à-dire par une modification possible des formes et tailles des couronnes dentaires cliniques après le traitement orthodontique, ou simplement par des restaurations conservatrices directes ou indirectes. À cet égard, les aligneurs transparents en plastique, les facettes esthétiques, les restaurations conservatrices, les prothèses, y compris sur implants, présentent une série de caractéristiques qui permettent d'envisager le traitement lui-même, comme une approche thérapeutiquement esthétique.

En fait, nous devons considérer que toute modification du positionnement et du volume des éléments dentaires naturels et/ou prothétiques, par rapport aux dimensions tridimensionnelles des autres tissus intra-oraux, tels que l'os et la gencive, peut induire de nouvelles dimensions esthétiques

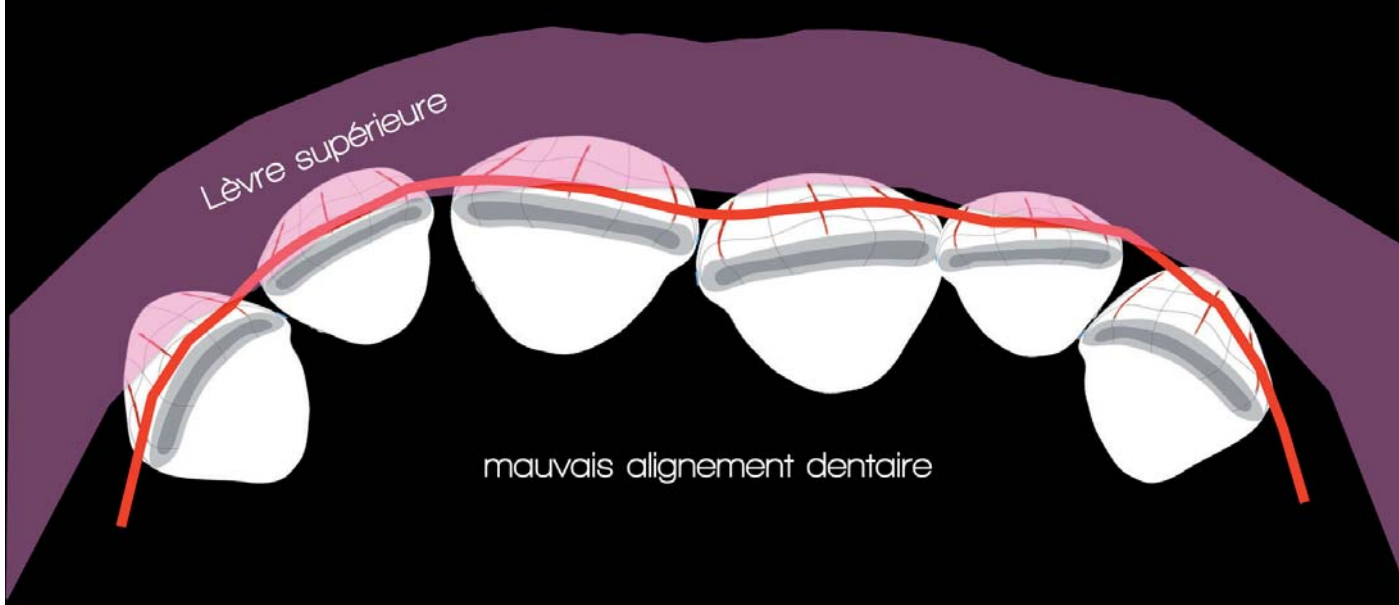
biodimensionnelles, telles que l'élargissement des tissus vestibulaires, l'augmentation de la dimension verticale accompagnée de la nouvelle relation dento-labiale qui en résulte, et le lifting labial induit par une composition fonctionnelle (Figs. 3 et 4), une phonétique et une esthétique sous-labiale relevant strictement de la dentisterie. L'analyse esthétique statique (photos), la dynamique dento-labiale (vidéo) et l'évaluation de l'articulation (audio) doivent donner lieu à une consultation entre les spécialistes de l'équipe. En particulier, pour être capable de détecter toute imperfection ou anomalie structurale ou fonctionnelle, il est essentiel de définir de façon rationnelle et économique, les phases du processus thérapeutique. Dans la perspective des résultats esthétiques attendus en fonction des explications précédentes, la phase diagnostique devrait donc prévoir, si cela s'avère nécessaire, le besoin d'un traitement orthophonique avant, pendant ou après le traitement dentaire.

Les caractéristiques du traitement

Dans le cadre de la promotion de l'harmonie faciale, qui est reconnue comme le sum-

um de l'équilibre esthétique et fonctionnel, il est essentiel de comprendre la relation de cause à effet qui existe entre l'équilibre du système stomatognathique, de la fonction musculaire et de la peau.¹⁵ Le traitement orthophonique ne peut être dissocié d'une évaluation multidisciplinaire initiale précise avec le chirurgien-dentiste et le chirurgien esthétique, qui se traduit souvent par l'utilisation d'images numériques.⁵ Les paramètres absolus sont la résolution vidéo de haute qualité, visible sur les aspects morphologiques et posturaux, en situation statique et dynamique de la face (posture, lèvres, langue, dentition, occlusion, palais dur, palais mou, narines, yeux) ; le tonus (lèvres, langue, joues, menton) ; la proprioception ; la mobilité (lèvres, langue, mâchoire) ; les fonctions stomatognathique (respiration, mastication, déglutition) ; la symétrie faciale ; le mode de vie ; la communication ; les habitudes alimentaires.¹⁶ En fonction des informations rassemblées et des relations observées entre les sillons, les rides et les déséquilibres oraux, un traitement personnalisé est proposé et articulé autour de différents domaines,² qui peuvent être traités directement dans le cadre du cabinet dentaire (Fig. 5).

Lifting dentaire > lifting labial périoral



3

– Allongement et relaxation des muscles oraux et périoraux par des massages de la musculature (petit rouleau de massage et petit dispositif vibrant), exercices isométriques et isotoniques¹⁷ dérivant de la mobilité orofaciale :

ils agissent spécifiquement sur différents muscles d'expression faciaux (orbiculaire, élévateur de la lèvre supérieure, élévateur de la lèvre supérieure et de l'aile du nez, petit zygomatique, élévateur de l'angle de la bouche, grand zygomatique, risorius, buccinateur, abaisseur de l'angle de la bouche, abaisseur de la lèvre inférieure, mentonnier, platysma, orbiculaire de l'œil, occipitofrontal, procerus, corrugateur du sourcil, nasal). Les massages, les étirements et les mouvements spécifiques semblent favoriser une meilleure circulation du sang, l'oxygénation des tissus, un meilleur équilibre, y compris musculaire, et une augmentation des propriétés proprioceptives, ce qui est déterminant dans la réduction de la sensation de tension et de fatigue.

– Modification posturale :

d'après l'examen physique commun, nous recherchons la fermeture spontanée des lèvres, le positionnement correct de la pointe de la langue sur le palais (conformément à la relation existant entre les éléments structuraux et fonctionnels), l'équilibre postural dans la région de la tête et du cou.

– Rééquilibrage des fonctions stomatognathiques :

selon les principes de l'apprentissage moteur,^{18, 19} la priorité est donnée à la respiration nasale,^{20, 21} à la mastication bilatérale alternée,^{22, 23} à la déglutition fonctionnelle,^{24, 25} à l'équilibre de l'articulation.

– Élimination des mouvements compensatoires :

les manies d'expression et les tensions perturbées, qui découlent éventuellement de la communication non verbale, sont normalisées.²⁶

Les phases du traitement

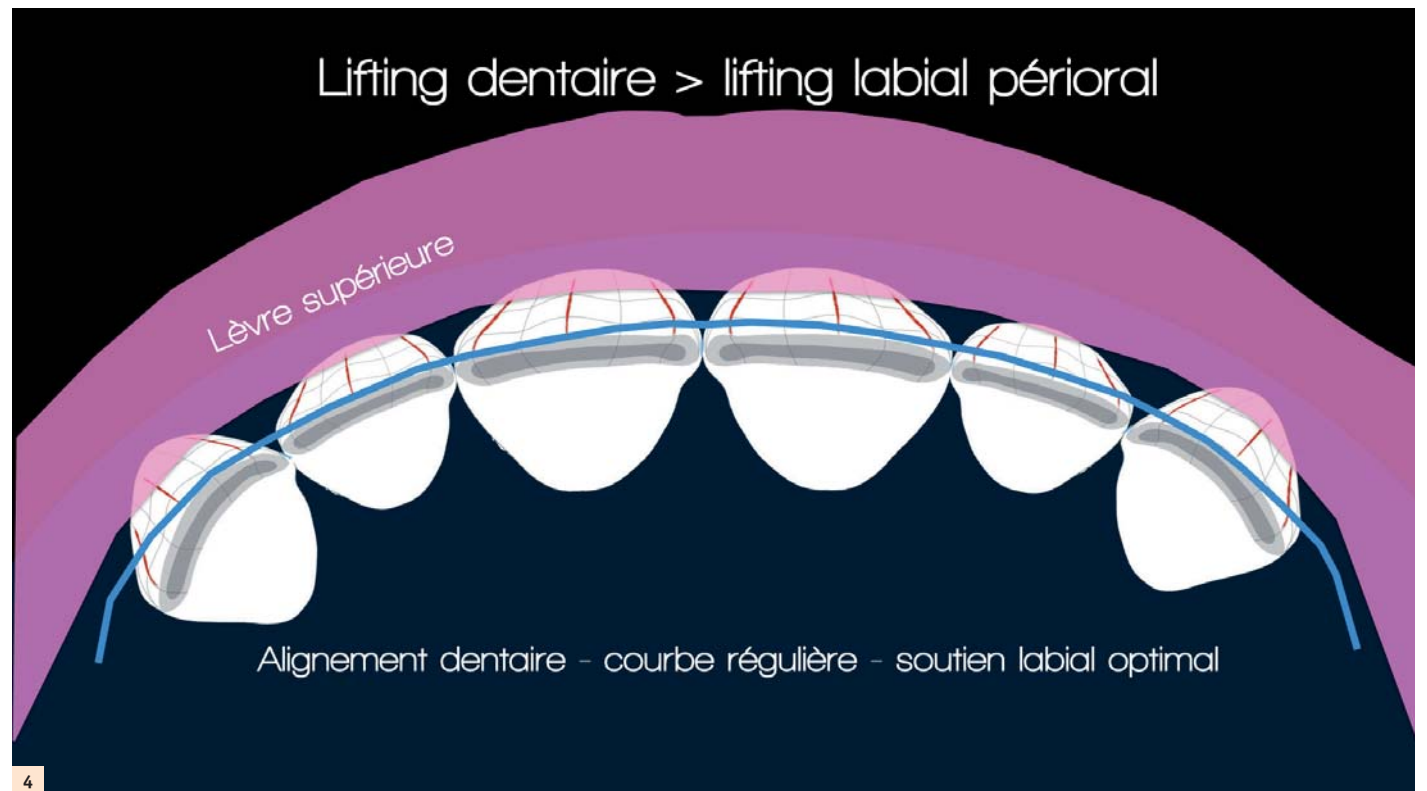
Le principe du traitement repose sur le rapport étroit entre les rides d'expression et l'utilisation des muscles orofaciaux au fil du temps. En consultation avec le chirurgien-dentiste et le chirurgien esthétique, un traitement structuré est ensuite proposé² dont il est nécessaire de suivre rapidement le processus clinique.

– Antécédents médicaux concernant l'articulation (chirurgien esthétique, chirurgien-dentiste spécialisé en esthétique, orthophoniste) et évaluation du système stomatognathique, collaboration entre les différents spécialistes et la vision interdisciplinaire, images numériques traitées par un logiciel, tel que Clincheck d'Invisalign et ADSD.²⁷ Ces éléments permettent une meilleure personnalisation du plan de traitement, qui, grâce à l'apparition de la dentisterie numérique, peut produire un résultat prédictible standard adapté à un résultat clinique idéal.

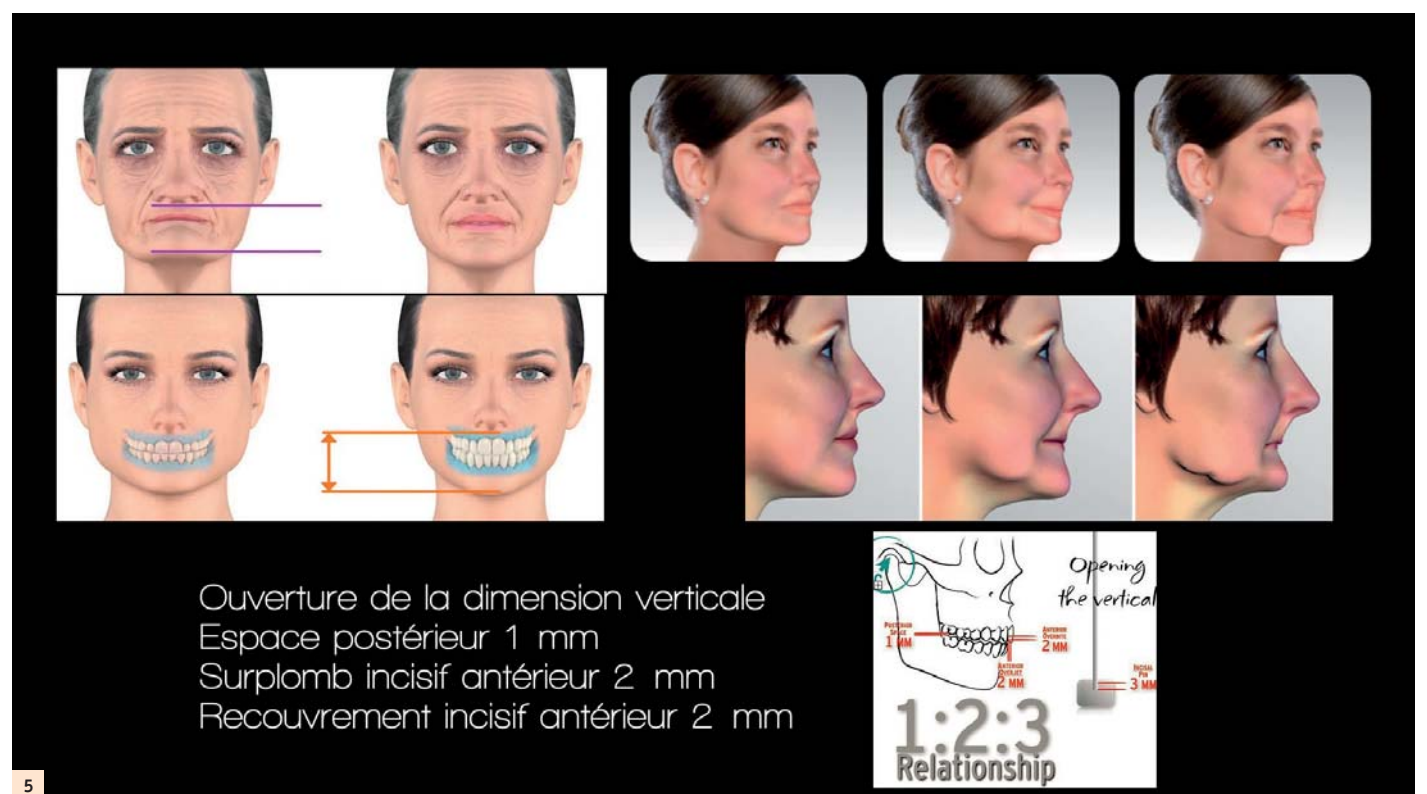
– Séance visant à fournir les informations sur le fonctionnement correct du système stomatognathique et des structures connexes.

– Série de huit séances hebdomadaires consécutives au cours desquelles le patient acquiert les compétences et l'autonomie dans les différentes activités quotidiennes. À cet égard, un programme des tâches quotidiennes que le patient effectue indépendamment du traitement est également accepté.

– Séances ultérieures supplémentaires de contrôle approfondi.



4



5

Grâce à l'acquisition durable des nouvelles compétences, le patient sera capable d'effectuer les tâches indépendamment jusqu'à la fin du traitement.

Conclusion

Les informations fournies par la littérature sur les issues cliniques des différentes approches de rajeunissement facial par des manipulations de la musculature orofaciale, concernent actuellement des études uniques de cas et de petites séries de cas, et les résultats sont généralement positifs.²⁸⁻³² La réalisation d'exercices isométriques, statiques, dynamiques, de massages, et de manipulations spécifiques semble contribuer à prévenir et à réduire les rides faciales. Parmi ce qui a été particulièrement observé, on peut citer une réduction des rides autour des yeux, une atténuation des rides d'expression et des rides du front, une meilleure définition des lèvres et une augmentation de leur volume, une augmentation de la tonicité des joues, une réduction des rides du cou et du sillon nasolabial, une tonicité accrue de la peau, une symétrie des yeux, un meilleur tonus musculaire, une meilleure définition de l'ovale du visage, une adéquation des fonctions stomatognathiques,

et une atténuation des signes de vieillissement. Toutefois, ces résultats positifs doivent être interprétés conjointement avec les protocoles adoptés pour recueillir les résultats, principalement sur la base de questionnaires d'auto-évaluation et d'évaluations cliniques définitives,³³ outre le petit nombre d'études cliniques disponibles qui auraient fourni les données statistiques comparant la situation avant et après le traitement.^{30, 34}

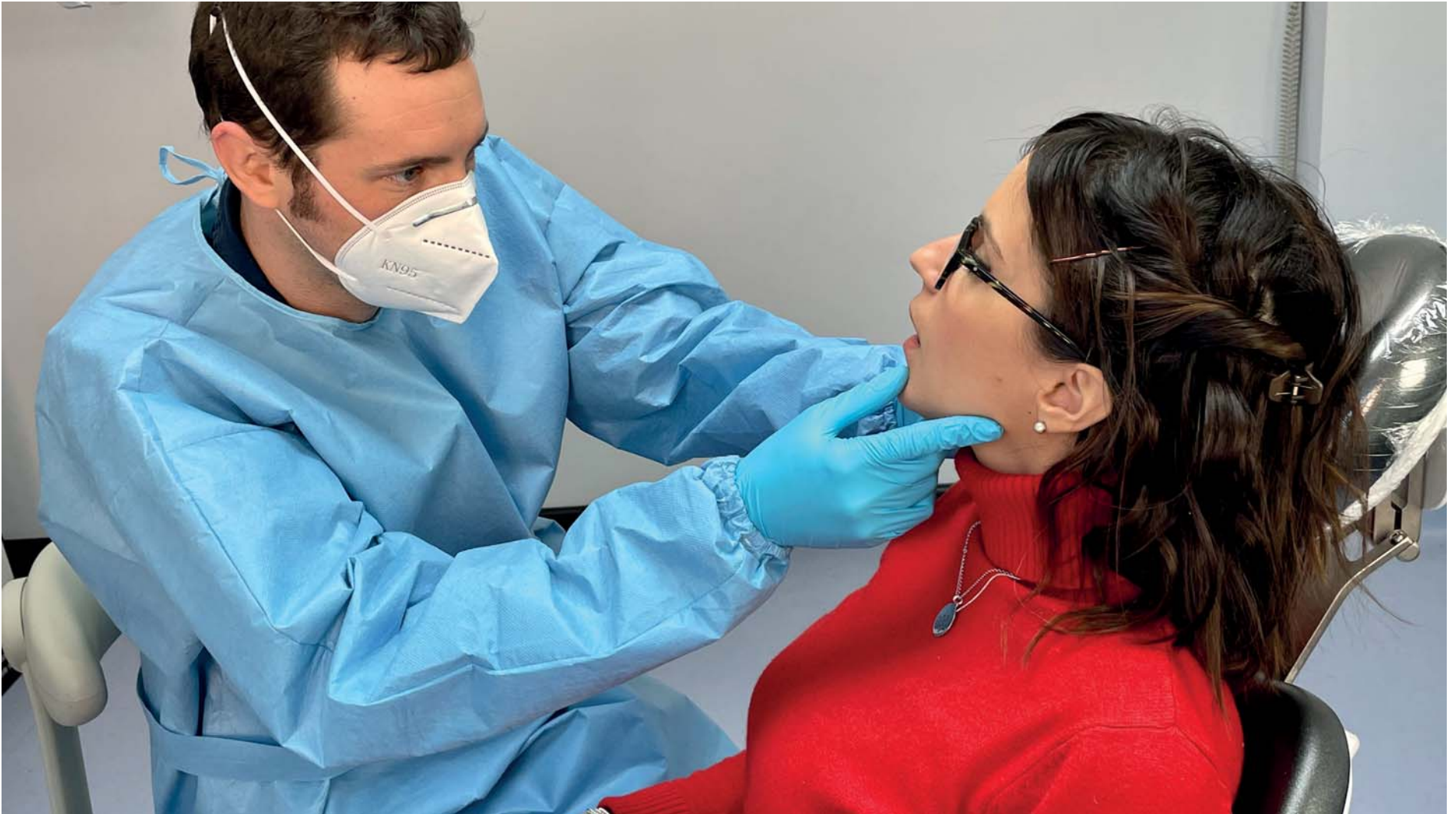Par conséquent, une approche interventionnelle multidisciplinaire du patient à la recherche de l'esthétique semble encore plus prometteuse. Elle « co-existera » avec les principales approches déjà éprouvées, telles que la médecine esthétique et la dentisterie esthétique. En conclusion, le besoin de promouvoir de nouveaux protocoles interdisciplinaires entre les professionnels des trois domaines demeure essentiel, et doit se faire sous la conduite du chirurgien-dentiste ou du chirurgien esthétique qui, avec les solutions intégrées déjà connues pour le traitement orthophonique à visée esthétique, peut utiliser cette autre arme dans la lutte contre le vieillissement et favoriser le plus haut niveau d'équilibre fonctionnel et d'harmonie esthétique. Grâce à

l'étude des nouveaux protocoles proposés et d'autres solutions, il sera possible à l'avenir de réaliser une meilleure évaluation statistique des données cliniques de l'approche orthophonique sur des échantillons significatifs et d'enrichir la littérature actuelle, encore trop sous-représentée aujourd'hui.

Note de la rédaction : cet article a été initialement publié dans le magazine cosmetic dentistry beauty & science, volume 15, numéro 1/21.

Références :

- ¹ Doyon J, Ungerleider LG, Squire L, Schacter D. Functional anatomy of motor skill learning. *Neuropsychology of memory*. 2002;3:225-38.
- ² Franco MZ. Fonoaudiologia e estética: um novo alcance da motricidade orofacial. In: Marchesan, I. Q. Comitê de Motricidade Orofacial da Sociedade Brasileira de Fonoaudiologia. 2004. Ed. São José dos campos: Pulso; 289-95.
- ³ Marchesan IQ. The speech pathology treatment with alterations of the stomatognathic system, *International Journal of Orofacial Myology*. 2000;26(1):5-12.
- ⁴ Prasad KN, Sabrish S, Matthew S, Shivamurthy PG, Pattabiraman V, Sagarkar R. Influence des aspects dentaires et faciaux sur la perception esthétique globale du visage, *International Orthodontics*. 2018;16(4): 684-97.



Dr Marzola avec une patiente.

- ⁵ Tanini F, Bini V, Piccardi A. Il "mandato psicologico" in odontoiatria estetica. *Cosmetic Dentistry–Beauty & Science*, Italian edition. Volume 7, Issue 3/2018.
- ⁶ Schindler O. Deglutologia II, Edizione, 2011;27-50.
- ⁷ Kenyon CJ. The genetics of ageing. *Nature*. 2010;464(7288):504-12.
- ⁸ Albert AM, Ricanek K Jr, Patterson E. A review of the literature on the ageing adult skull and face: implications for forensic science research and applications. *Forensic Sci Int* 2007;172(1):1-9.
- ⁹ Zoumalan RA, Larrabee WF Jr. Anatomic considerations in the ageing face. *Facial Plast Surg*. 2011;27(1):16-22.
- ¹⁰ Alghoul M, Codner MA. Retaining ligaments of the face: a review of anatomy and clinical applications. *Aesthet Surg J*. 2013 Aug 1;33(6):769-82. doi: 10.1177/1090820X13495405. Epub 2013 Jul 12. PMID:23855010.
- ¹¹ Nkengne A, Bertin C. Aging and facial changes—documenting clinical signs, part 1: clinical changes of the ageing face. *Skinmed*. 2012 Sep-Oct;10(5):284-9. PMID: 23163070.
- ¹² Sjerobabski-Masneć I, Situm M. Skin aging. *Acta Clin Croat*. 2010 Dec;49(4):515-8. PMID: 21830465.
- ¹³ Kestemont P, Winter C. Anatomia del volto applicata alle tecniche di ringiovanimento, EMC. *Cosmetologia Medica e Medicina degli Inestetismi Cutanei*, Volume 14, Issue 1, 2017 : 1-16, ISSN 1776-0313.
- ¹⁴ Almkhatar RM, Fahi SG. The Masseter Muscle and Its Role in Facial Contouring, Aging, and Quality of Life: A Literature Review. *Plast Reconstr Surg*. 2019 Jan;143(1):39e-48e. doi: 10.1097/PRS.0000000000005083. PMID: 30303926.
- ¹⁵ Toledo PN. Fonoaudiologia & estética: a motricidade orofacial aplicada na estética da face. 2006. São Paulo: Lovise.
- ¹⁶ Tasca SMT. Programa de aprimoramento muscular em fonoaudiologia estética facial (PAMFEF). 2004. Barueri: PRO-FONO.
- ¹⁷ Levrini A. Terapia miofunzionale orofacciale, Masson, 1997 ;37-8.
- ¹⁸ Maas et Al. Principles of motor learning in treatment of motor speech disorders, *American Journal of Speech-Language Pathology*. 2008;17:277-98.
- ¹⁹ Verdolini et. al. Role of Elaborative and Perceptual Integrative Processes in Perceptual-Motor Performance. *Journal of Experimental Psychology: H Learning, Memory, and Cognition*. 1994;20(3):739-49.
- ²⁰ Zelano C, Jiang H, Zhou G, Arora N, Schuele S, Rosenow J, Gottfried JA. Nasal Respiration Entrains Human Limbic Oscillations and Modulates Cognitive Function. *The Journal of Neuroscience: the official journal of the Society for Neuroscience*. 2016;36(49):12448-67.
- ²¹ Zhao K, Jianbo J. What is normal nasal airflow? A computational study of 22 healthy adults. *International forum of allergy & rhinology*. 2014;4:435-46.
- ²² Bourdiol, Pierre et al. Masticatory Adaptation to Occlusal Changes. *Frontiers in physiology*. 2020;11:2633.
- ²³ Van der Bilt A, Engelen L, Pereira LJ, Van der Glas HW, Abbink JH. Oral physiology and mastication. *Physiol Behav*. 2006;22-27.
- ²⁴ Alvarez G, Dias FJ, Lezcano MF, Arias A, Fuentes R. A Novel Three-Dimensional Analysis of Tongue Movement During Water and Saliva Deglutition: A Preliminary Study on Swallowing Patterns. *Dysphagia* 2019;34(3):397-406.
- ²⁵ Wong SM et al. Evidence that an internal schema adapts swallowing to upper airway requirements. *The Journal of physiology*. 2017;595:1793-814.
- ²⁶ Wingenbach TSH et al. Perception of Discrete Emotions in Others: Evidence for Distinct Facial Mimicry Patterns. *Scientific reports*. 2020;10(1):4692.
- ²⁷ Levrini L, Tieghi G, Bini V. Invisalign ClinCheck and Aesthetic Digital Smile Design (ADSD). *Journal of Clinical Orthodontics*. 2015;50(8).
- ²⁸ Aram M, Walter AJ, Geisler Am Roongpisuthipong W, Sikorski G, Tung R, Poon E. Association of Facial Exercise With the Appearance of Aging. *JAMA Dermatology*, 2018 Mar 1;154(3):365-7.
- ²⁹ Raina D'souza et al. Enhancing Facial Aesthetics with Muscle Retraining Exercises—A Review. *Journal of Clinical and Diagnostic Research*. 2014 Aug;8(8):ZE09-12.
- ³⁰ Arantes de Arizola HG, Brescovici SM, Delgado SE, Ruschel CK. Face changes on patients after aesthetic speech therapy treatment in school-practice of speech therapy. *Revista CEFAC*. 2012 Dec;14(6):1167-83.
- ³¹ Gonçalves dos Santos et al. Speech therapy performance in the facial aesthetics: case report. *Rev. CEFAC*. 2011 Jul-Ago; 13(4):763-8. International Classification of Functioning, Disability and Health (2001). World Health Organization Geneva, Switzerland.
- ³² Matos KDF, Loreto PM, Nery TCS, Souza VAM, Souza CB. Análise da eficácia de um trabalho fonoaudiológico com enfoque estético. *Revista Fragmentos de Cultura (Goiânia)*. 2010;20:413-32.
- ³³ Van Borsel et al. The Effectiveness of Facial Exercises for Facial Rejuvenation: A Systematic Review. *Aesthetic Surgery Journal*. 2014;34(1):22-7.
- ³⁴ Paes C, Toledo P, Silva H. Fonoaudiologia e estética facial: estudo de casos. *Revista CEFAC*. 2007;9:213-20.
- ³⁵ Takacs AP, Valdrighi V, Assencio-Ferreira VJ. Fonoaudiologia e estética: unidas a favor da beleza facial. *Revista CEFAC*. 2002;4:111-6.
- ³⁶ Bini V. Dentofacial aesthetic analysis using 3-D software. *Cosmetic Dentistry–Beauty & Science* – Volume 7, Issue 3/2013.
- ³⁷ Bini V. Aesthetic Digital Smile Design: odontoiatria Estetica Software Assistita, part. 1. *Cosmetic Dentistry–Beauty & Science*, Italian edition, Volume 2, Issue 1/2013.
- ³⁸ Bini V. Aesthetic Digital Smile Design: odontoiatria Estetica Software Assistita, part. 2. *Cosmetic Dentistry–Beauty & Science*, Italian edition, Volume 3, Issue 1/2014.
- ³⁹ Bini V. Aesthetic Digital Smile Design: Software-aided aesthetic dentistry—Part I. *CAD/CAM International magazine of digital dentistry*. Volume 5, Issue 01/2014.
- ⁴⁰ Conselho Federal de Fonoaudiologia. CFFA define atuação em motricidade orofacial com finalidade estética. *Jornal do CFFA* 2008 abr./maio/jun, ano IX, n. 37.
- ⁴¹ Franco MZ, Scattone L. Fonoaudiologia e dermatologia: um trabalho conjunto e pioneiro na suavização das rugas de expressão facial. *Fono Atual*. 2002;5:60-66.
- ⁴² Frazão Y, Manzi S. Eficácia da intervenção fonoaudiológica para atenuar o envelhecimento facial. *Revista CEFAC*. 2012;14:755-62.
- ⁴³ Kraft T, Pressman S. Grin and bear it: the influence of manipulated facial expression on the stress response. *Psychological Science, Psychol Sci*. 2012.
- ⁴⁴ Lana e Silva N, Vieira VS, Motta AR. Eficácia de duas técnicas fonoaudiológicas da estética facial no músculo orbicular dos olhos: Estudo piloto. *Revista CEFAC*. 2010;12:571-8.
- ⁴⁵ Mattia FA, Czylusniak G, Ricci CCPP. Contribuição da fonoaudiologia na estética facial: relato de caso. *Revista Salus-Guarapuava-PR*. 2008;2:15-22.
- ⁴⁶ Santos CCG, Ferraz MJPC. Atuação da fonoaudiologia na estética facial: relato de caso clínico. *Revista CEFAC*. 2011;13:763-8.

Dr Andrea Piccardi



Médecin et chirurgien esthétique. Conférencier et tuteur dans le cadre du Master de niveau II en médecine esthétique et bien-être à l'université de Pavia. Coordinateur de groupes de recherche internationaux (universités de Pavia, Chieti et Seoul). Consultant de l'équipe du Studio Bini.

Dr Valerio Bini



Chirurgien-dentiste esthétique et concepteur du sourire. Indépendant, il partage ses principales activités entre la dentisterie esthétique et cosmétique. Conférencier à l'occasion d'événements éducatifs et de congrès internationaux sur la dentisterie et la médecine esthétique. Auteur d'articles parus dans des journaux nationaux et internationaux sur la dentisterie numérique, l'esthétique dentaire et la cosmétique dentaire. Membre actif de l'IAED (Italian Academy of Esthetic Dentistry). Membre actif de la DDS (Digital Dentistry Society). Créateur de la technique de prévisualisation numérique ADSD (Conception esthétique numérique du sourire), utile pour l'analyse esthétique et la planification par logiciel dentaire de cas cliniques à visée esthétique.

Dr Gabriele Maria Marzola



Orthophoniste indépendant, spécialisé dans les troubles de la communication et du langage. Spécialistes des troubles spécifiques des apprentissages. Consultant de l'équipe du Studio Bini.