


# DENTAL TRIBUNE

The World's Dental Newspaper 

AVRIL/MAI 2024

www.dental-tribune.fr

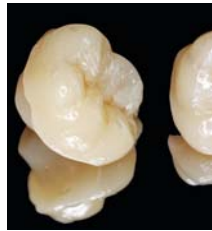Vol. 16, No. 2



## MYCOTHÉRAPIE

Découvrez le monde fascinant des champignons et leur rôle dans la régénération des gencives. Explorez le mycélium, allié des plantes et source de bienfaits thérapeutiques.

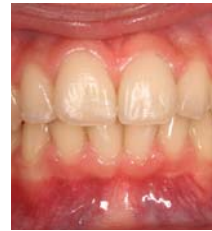Pages 6 | 7



## CAS CLINIQUE

Les Drs Bertoldi Hepburn et Scazzola vous font découvrir les endocouronnes : une restauration innovante pour molaires, préservant plus de tissu dentaire, réduisant coûts et visites.

Pages 22 | 23 | 24 | 26



## CAS CLINIQUE

Face à l'évolution des traitements des malocclusions de classe II, le Dr Amat vous fera découvrir comment choisir l'approche la plus efficace et adaptée à chaque cas.

Pages 29 | 30 | 31

## DENTAL TRIBUNE P 1 À P 16

Édito	P 1
Trucs et astuces de l'académie du sourire	P 2
Planète dentaire	P 3   11   14
Cas clinique du Dr Witschel et Ms Brandmeier	P 4   5
Mes indispensables	P 6   7
Recherche	P 9   10
EURO IMPLANTO	P 12   13

## ENDO TRIBUNE P 17 À P 28

Interview	P 17   18   19   20
Recherche	P 21
Cas clinique des Drs Bertoldi Hepburn et Scazzola	P 22   23   24   26

## ORTHO TRIBUNE P 29 À P 36

Cas clinique du Dr Amat	P 29   30   31
Recherche	P 32   33
Planète dentaire	P 33
Congrès	P 34

## Médiocrité

L'autre jour je lisais les archives du prestigieux « *The International Journal of Prosthodontics* ». Dans un des numéros, l'éminent Dr Jack D. Preston se fend d'un éditorial au titre explicite « *Mediocrity* ». Il explique qu'une partie de nos problèmes professionnels résulte d'une tolérance à la médiocrité, et qu'il est préférable de ne rien faire que de mal faire. En effet, certains échecs résultent d'une erreur diagnostique, de la réalisation d'un traitement inadéquat, ou de la négligence de défauts qui sont détectés mais non corrigés. Ces échecs peuvent être lourds de conséquences.

Cette médiocrité ne se limite pas uniquement à notre profession de santé, elle peut également affecter des employés ordinaires. Ceux-ci font des compromis là aucun compromis n'est justifié. Ils sont réti-

cents à consacrer du temps et des efforts pour être performants. Ces individus cherchent des excuses pour ne pas s'efforcer d'obtenir le meilleur résultat qui soit.

Certaines personnes vont s'employer à montrer à quel point ils se sentent insultés par un tel mot. Ils cherchent ainsi à masquer leur propre défaillance, leur propre insuffisance, leur propre médiocrité. À l'opposé, des individus comme vous et moi mettront un point d'honneur à développer leurs compétences intellectuelles, humaines et professionnelles. Cela passe par la lecture, la formation continue ou encore la maîtrise des outils technologiques. Cette veille intel-



lectuelle nous est indispensable car la dentisterie est un moyen de s'accomplir.

Nous ne sommes pas tous passionnés par notre profession. Certaines personnes y voient là un moyen de payer les factures, là où d'autres y trouvent une émulation. À l'instar du Dr Jack D. Preston, ne tolérez pas la médiocrité, dans votre propre intérêt, dans l'intérêt de vos patients et dans l'intérêt de la profession. J'espère que vous trouverez dans ce numéro de Dental Tribune France une actualité, un cas clinique ou un article qui vous sera utile dans votre exercice quotidien.

Ainsi, vous pourrez dire fièrement : non à la médiocrité. Bonne lecture !



**Des délais au plus juste, telle est notre priorité !**

Su	Mo	Tu	We	Th	Fr
			1	2	3
5	6	7	8	9	10
12	13	14	15	16	17
19	20	21	22	23	24
26	27	28	29	30	31

**6 jours porte-à-porte pour Paris**  
**7 jours pour le reste de la France**



**Protilab,  
Tellement plus qu'un prix !**

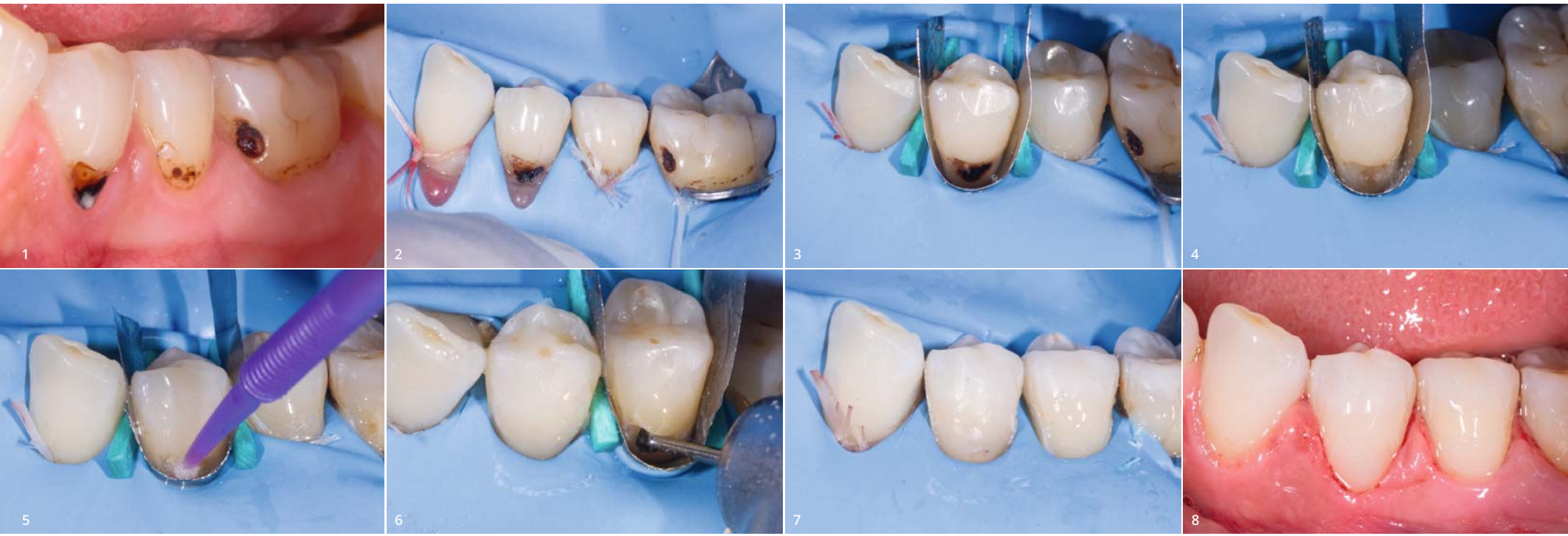
Protilab,  
Créateur de sourires pour tous !

0 800 81 81 19 Service & appel gratuits

www.protilab.com  
5 rue Georgette Agutte • 75018 Paris

# Préparation calibrée pour bridge cantilever collé

Dr Jean Richelme, France



**Fig. 1 :** Dans le cadre du traitement des agénésies des incisives latérales supérieures par un bridge cantilever, la préparation de la face palatine dévolue au collage de l'attelle est une étape délicate à plusieurs titres. Elle est préparée exclusivement en vision indirecte. Ce type de restauration intéresse généralement les patients jeunes, sur des dents (centrales) avec un volume pulpaire important, exigeant une préparation *a minima*. **Fig. 2 :** Après avoir réalisé les limites de la préparation : congé cervical et proximal et corniche occlusale, la face palatine peut être réduite à l'aide d'une fraise calibrée à 0,5 mm de type Komet DeepMarker, puis régularisée à l'aide d'une fraise obus (Komet ref. 6379). **Fig. 3 :** Cette première réduction amélaire *a minima* ne suffit pas toujours et dépend de l'occlusion. Un mordu au Luxabite de chez DMG est ensuite confectionné. Ce dernier vient légèrement s'appuyer sur les deux canines, afin de retrouver parfaitement sa position lorsqu'il sera remis en place. **Fig. 4 :** Retiré délicatement, on contrôlera alors l'épaisseur disponible au niveau des zones d'indentations avec un compas d'épaisseur. **Fig. 5 :** Si l'espace disponible entre la préparation et l'occlusion antagoniste s'avère insuffisant, ces zones de moindre épaisseur sont ouvertes à l'aide d'une fraise diamantée cylindro-conique. **Fig. 6 :** Ainsi, au travers de cette ouverture un nouveau trait de crayon peut être tracé, pour permettre la réduction de la zone manquant de préparation. Cette opération peut être renouvelée plusieurs fois à l'aide de nouveaux mordus, qui vont apporter une grande précision à la création de l'espace nécessaire à la fabrication de l'attelle céramique, afin de répondre aux critères de solidité dans le respect optimum de l'organe dentaire. **Fig. 7 :** Au retour du laboratoire, le bridge est essayé pour vérifier l'ajustage et l'occlusion. Il sera ensuite collé sous champ opératoire, en s'aidant d'une clé de repositionnement. Cette préparation calibrée minutieuse, qui respecte l'organe dentaire, permet la création d'une attelle solide, tout en conservant une occlusion dynamique et physiologique. **Fig. 8 :** Vue vestibulaire de deux bridges cantilevers collés sur les faces palatines des 11 et 21.

AD



**ACADEMIE**  
du sourire

**30 & 31 mai 2024**  
à Lille





## L'essentiel de l'esthétique dentaire

**Vous voulez savoir où vous en êtes dans votre pratique esthétique ?  
Vous voulez intégrer l'esthétique au quotidien ?**

Rejoignez-nous pour **2 jours d'échange et de partage** autour d'expériences et de cas concrets  
avec les Drs. Jean-Christophe Paris, Olivier Etienne et Jean Richelme

[www.academie-du-sourire.com](http://www.academie-du-sourire.com)



## IMPRINT

### DENTAL TRIBUNE ÉDITION FRANÇAISE

Les articles provenant de Dental Tribune International, Allemagne, repris dans ce numéro sont protégés par les droits d'auteur de Dental Tribune International GmbH. Tous droits de reproduction réservés. La reproduction et la publication, dans quelle langue que ce soit et de quelque manière que ce soit, en tout ou en partie, est strictement interdite sans l'accord écrit de Dental Tribune International GmbH, Holbeinstr. 29, 04229 Leipzig, Allemagne. Dental Tribune est une marque commerciale de Dental Tribune International GmbH. Dental Tribune édition française est une publication de MMG SAS société de presse au capital de 10.000 Euros.

**DIRECTION :**  
Dental Tribune International  
6 rue du Château  
54160 Autrey sur Madon

**DIRECTEUR DE PUBLICATION :**  
Torsten Oemus

**RÉDACTRICE EN CHEF :**  
Nathalie Schüller

**RÉDACTRICE SCIENTIFIQUE :**  
Dr Laurence Bury

**JOURNALISTES SCIENTIFIQUES :**  
Dr Rami Chiri  
Dr Benjamin Droz Bartholet  
Dr Yassine Harichane  
Dr Patrick Jonquoy  
Dr Renaud Petitbois  
Dr Falk Schwendicke  
Dr Gérard Scorteci  
Dr Miguel Stanley  
Dr Christophe Sureau

**SERVICES ADMINISTRATIFS :**  
Bénédicte Claudepierre

**PUBLICITÉ :**  
salesupport@dental-tribune.com

**MAQUETTE :**  
Timon Leidenheimer et Nora Sommer-Zernechel

**DEMANDE D'ABONNEMENT  
ET SERVICE DES LECTEURS :**  
Dental Tribune International  
6 rue du Château  
54160 Autrey sur Madon  
abonnement@dental-tribune.com

**IMPRIMERIE :**  
Dierichs Druck+Media GmbH  
Frankfurter Str. 168,34121 Kassel - Allemagne

**DÉPÔT LÉGAL :** juillet 2011  
ISSN : 2105-1364

## INTERNATIONAL HEADQUARTERS

**PUBLISHER AND CHIEF EXECUTIVE OFFICER :**  
Torsten Oemus

**CHIEF CONTENT OFFICER :**  
Claudia Duschek

Dental Tribune International GmbH  
Holbeinstr. 29, 04229 Leipzig, Germany  
Tel.: +49 341 4847 4302 / Fax: +49 341 4847 4173  
General requests: info@dental-tribune.com  
Sales requests: mediasales@dental-tribune.com  
www.dental-tribune.com

Material from Dental Tribune International GmbH that has been reprinted or translated and reprinted in this issue is copyrighted by Dental Tribune International GmbH. Such material must be published with the permission of Dental Tribune International GmbH. *Dental Tribune* is a trademark of Dental Tribune International GmbH.

All rights reserved. © 2024 Dental Tribune International GmbH. Reproduction in any manner in any language, in whole or in part, without the prior written permission of Dental Tribune International GmbH is expressly prohibited. Dental Tribune International GmbH makes every effort to report clinical information and manufacturers' product news accurately but cannot assume responsibility for the validity of product claims or for typographical errors. The publisher also does not assume responsibility for product names, claims or statements made by advertisers. Opinions expressed by authors are their own and may not reflect those of Dental Tribune International GmbH.

**dti** Dental  
Tribune  
International

## Nouvelle édition du prix meridol

Le célèbre prix meridol, fort de plus de 20 ans d'existence, met à l'honneur chaque année des travaux d'excellence en parodontologie et/ou implantologie, issus de jeunes cliniciens ou chercheurs provenant de toutes les UFR d'odontologie de France.

Les candidatures sont à soumettre au plus tard le 3 juin 2024, sous forme de résumé et seront acceptées ou refusées par le bureau du Collège national des enseignants en parodontologie (CNEP), présidé par le professeur Olivier Huck, pour présentation finale le vendredi 27 septembre 2024 aux journées du CNEP à Lyon.



Deux lauréats seront désignés par un jury scientifique et par le

public, qui votera le jour des communications orales au CNEP.

Ils repartiront avec un prix prestigieux, le prix du public ou le

prix du jury et Colgate, partenaire de longue date du CNEP, aura l'immense plaisir d'inviter les deux lauréats au congrès EuroPerio11 à Vienne.\*

Retrouvez toutes les informations sur ce prix ainsi que le règlement sur :

[www.cneparo.fr](http://www.cneparo.fr).

Les candidatures sont à envoyer à : [secretariat.cnep@gmail.com](mailto:secretariat.cnep@gmail.com).

\* Inscription au congrès, déplacement et hébergement pris en charge par Colgate sous réserve d'autorisation préalable des instances.

### ACTUS PRODUITS

B.A. INTERNATIONAL – Ultimate UC500L

## Nouveau dispositif de prophylaxie de B.A. International chez Henry Schein

Henry Schein France a ajouté le nouveau dispositif de prophylaxie de B.A. International à son portefeuille. Le modèle compact Ultimate UC500L couvre une large gamme d'indications (supra-gingivales et sous-gingivales) grâce à la combinaison d'un détartreur à ultrasons pour l'élimination du tartre et d'un nettoyeur à jet de poudre. Dans la pratique quotidienne, l'appareil se

caractérise par sa simplicité d'utilisation via un écran tactile, sa flexibilité et son autonomie en matière d'alimentation en eau et son nettoyage automatique en seulement 30 secondes. L'Ultimate UC500L est livré avec un pack complet de consommables et accessoires et il offre également des performances impressionnantes à un prix compétitif.

Henry Schein accompagne les praticiens qui utilisent le B.A. International Ultimate UC500L avec des services personnalisés. Cela comprend des conseils d'experts, des contrats de maintenance préventive, une assistance technique et un dépannage, assurés par des techniciens expérimentés et certifiés de notre atelier interne. Si nécessaire, Henry Schein peut fournir du matériel de prêt pour

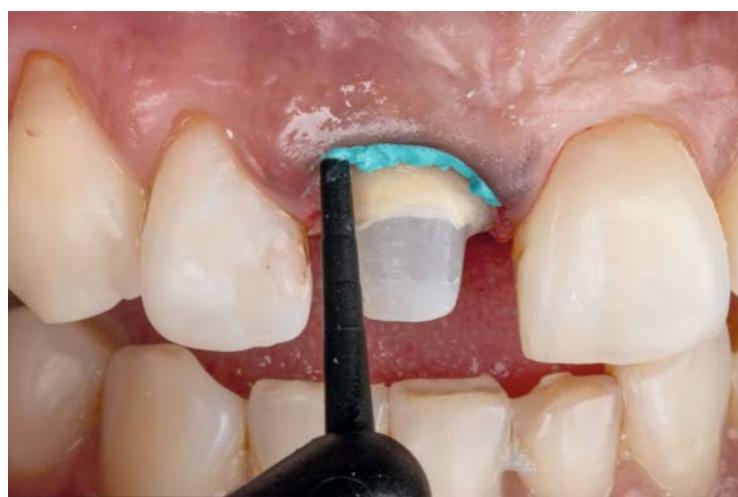assurer le bon déroulement des traitements et garantir la continuité d'activité du cabinet en cas de panne.

L'appareil Ultimate UC500L est fourni avec un jeu d'accessoires complet qui contient une gamme étendue d'équipements initiaux. Il s'agit notamment de pièces à main et de nombreux inserts. Un chariot compact pour une utilisation mobile et des accessoires supplémentaires

sont disponibles séparément, ainsi que deux types de poudres prophylactiques spécialement adaptées à l'appareil : la poudre prophylactique BA Ulticlean Standard à base d'hydrogencarbonate de sodium pour une utilisation supra-gingivale, et la poudre Perio Plus à grain particulièrement fin à base de tagatose pour une utilisation sous-gingivale et supra-gingivale en douceur.

VOCO – Retraction Paste

## VOCO Retraction Paste – Un incontournable pour chaque cabinet



Un sulcus ouvert et sec est indispensable pour obtenir une prise d'empreinte parfaite. Avec VOCO Retraction Paste, appliquée directement avec la capsule dans le sulcus, VOCO lance aujourd'hui sur le marché un produit destiné à l'ouverture et la mise à sec temporaire du sulcus qui, en même temps, est le complément idéal aux matériaux de prise d'empreinte de précision V-Posil.

VOCO Retraction Paste réunit les conditions nécessaires à la réus-

site de prises d'empreintes de précision classiques ou numériques, ainsi que les préparations de cavités des classes II et V, mais aussi dans le contexte d'un scellement définitif ou temporaire de restaurations.

Par ailleurs, cette pâte de rétraction peut convaincre également par sa manipulation aisée : sa couleur fait un bon contraste avec la gencive, ce qui facilite le travail, notamment dans les zones difficilement visibles.

Grâce à sa canule très fine et flexible, l'application et le dosage sont facilités. La pâte s'extrait aisément de la capsule et se distingue par sa viscosité fluide, tout en possédant la stabilité nécessaire pour ouvrir le sulcus. Lors de l'application, cette pâte astringente à base de chlorure d'aluminium remplit provisoirement le sulcus, stoppe au besoin les saignements et élimine l'humidité.

Les patients profitent aussi de nombreux avantages : la VOCO Retraction Paste est neutre au goût, ne nécessitant qu'une brève durée d'action, avec une élimination facile et complète par simple rinçage.


La pâte peut être utilisée soit comme alternative aux fils de rétraction, soit en association avec des fils, dans le cadre d'une prise d'empreinte classique ou numérique avec scanner intra-oral. La gestion des tissus mous est souvent la clé du succès, aussi pour les restaurations des classes II et V, et pour le scellement définitif ou temporaire de restaurations,

notamment avec la technique adhésive utilisant des produits avec une faible tolérance de l'humidité.

La capsule unidose SingleDose : concept spécifique par la société VOCO, elle permet d'appliquer directement la pâte de rétraction VOCO Retraction Paste dans le sulcus de manière simple et hygié-

nique. Cette capsule SingleDose est compatible avec les distributeurs courants de composite, comme le VOCO Caps Dispenser, et la quantité est suffisante pour jusqu'à 3 sulci.

Avantages de la SingleDose : chaque patient reçoit sa capsule individuelle, évitant tout risque de contact et de contamination.



# Traitement de patients atteints de maladies parodontales graves dans un cabinet dentaire général

Dr Yana Witschel et Ioana Brandlmeier, Allemagne

Selon les données actuelles, environ dix millions de personnes en Allemagne sont atteintes de parodontite grave. Cette maladie est associée à l'extraction des dents et à la perte de l'esthétique dento-faciale, et la planification de la restauration prothétique peut s'avérer très complexe. Le traitement est cependant peu fréquent et lorsqu'il est entrepris, il reste en deçà de ce qui est nécessaire pour répondre aux besoins des cas parodontaux existants.

Nous savons que la gravité d'une maladie parodontale est en partie liée à des bactéries très agressives que seule une antibiothérapie permet d'éliminer. Toutefois, nous faisons face aujourd'hui à un problème qui ne cesse de prendre de l'ampleur depuis quelques années et est devenu une question majeure de santé publique, la résistance aux antibiotiques. Dans la mesure où une antibiothérapie est souvent inévitable en cas de maladie parodontale, le traitement ne doit donc jamais être envisagé sans une analyse microbiologique et l'utilisation de doses appropriées d'antibiotiques ayant un index thérapeutique le plus étroit possible.

Dans cet article, nous présentons le traitement d'un patient de 51 ans atteint d'une parodontite chronique grave et généralisée. Après un examen approfondi et un plan de traitement minutieux, ainsi qu'une antibiothérapie adjuvante et un suivi étroit, nous sommes parvenus à un résultat stable et satisfaisant.

## Présentation du cas

Lors de la consultation, le patient ressentait une douleur au niveau de la dent 36. Une radiographie panoramique a révélé une perte osseuse généralisée dans la dimension horizontale et très marquée dans la dimension verticale autour des dents 13, 36, 33, 43 et 47. Selon l'anamnèse, le patient n'était

pas fumeur et souffrait d'hypertension artérielle qu'il maîtrisait au moyen d'un traitement par ramipril et hydrochlorothiazide (RamiLich, Zentiva Pharma). Un traitement parodontal avait déjà été réalisé en 2021 par un autre chirurgien-dentiste, qui avait recommandé l'extraction des dents 36, 43 et 47, mais sans y procéder.

L'examen clinique a révélé une rougeur et un saignement des gencives, ainsi qu'une douleur lors du test du mordu. Les dents 18, 17, 11, 21, 26, 28, 32, 31, 41 et 32 à 42 étaient manquantes, et le patient portait un bridge de 13 à 23, et un second de 33 à 43. L'indice de dépistage parodontal indiquait des valeurs de 3, 4, 4, 4, 4 et 4 pour les dents 16, 27, 36 et 46 (en mésio-vestibulaire, mésio-palatin, disto-vestibulaire, et disto-palatin), respectivement. Le patient, dont l'hygiène bucco-dentaire était moyenne, présentait une certaine quantité de tartre et de plaque, surtout dans les zones proximales.

Une radiographie panoramique n'a révélé aucune radio-opacité dans le sinus maxillaire et aucune modification des articulations temporo-mandibulaires. Par contre, plusieurs dents présentaient des radio-opacités indiquant la présence d'obturations. On observait une perte osseuse horizontale modérée (environ 50 %) généralisée, ainsi qu'une perte osseuse verticale très importante en mésial de la dent 13, en distal de la dent 36, en mésial de la dent 33, en distal de la dent 43, et en mésial de la dent 47 tout comme dans la furcation de cette dent (Fig. 1).

En raison des valeurs élevées de l'indice de dépistage parodontal, un autre rendez-vous a été fixé afin d'évaluer l'état de santé parodontal. Les mesures de la profondeur de poche au sondage, du saignement au sondage et de la mobilité ont été effectuées sur toutes les dents (Fig. 2).

La dent 37 présentait une mobilité de grade I et aucun problème potentiel de furcation, tandis la radiographie montrait visiblement une atteinte au niveau de la furcation des dents 36 et 47. Compte tenu du bilan de santé parodontale, qui indiquait des profondeurs de poche au sondage de 7 et 8 mm, dont une de 12 mm (dent 13), ainsi que des exsudats purulents au niveau des dents 13, 27, 36, 33 et 43, une analyse microbiologique supplémentaire a été effectuée (Fig. 3). Celle-ci a révélé une concentration élevée de bactéries telles que *Tannerella forsythia*, *Treponema denticola* et *Prevotella intermedia*, ainsi qu'une concentration très élevée de *Porphyromonas gingivalis* et d'*Aggregatibacter actinomycetemcomitans* (Fig. 4).

Les résultats radiographiques, le bilan de santé parodontale et l'analyse microbiologique ont mené à un diagnostic de parodontite chronique généralisée grave avec exacerbation aiguë au niveau des dents 13, 36, 33, 43 et 47.

## Planification du traitement

1. Élimination de toute la plaque et du tartre supra-gingival et sous-gingival cliniquement accessible (curetage fermé) ;
2. antibiothérapie adjuvante en raison des résultats de l'analyse microbiologique ;
3. évaluation répétée et mesures d'entretien dans le cadre d'un traitement parodontal de soutien ; et
4. intervention chirurgicale (ap-proche ouverte) le cas échéant.

## Évolution du traitement

La première visite a consisté en un entretien à visée informative et clinique sur les résultats, le diagnostic et les facteurs de risque

liés aux maladies parodontales. Le patient a reçu des conseils précis sur des aspects tels que la nutrition, la gestion du stress et les interactions potentielles avec ses médicaments antihypertenseurs. Un contrôle de l'hygiène bucco-dentaire, documenté selon l'indice de plaque proximale de Lange (60 %) et l'indice de saignement au sondage du sillon gingivo-dentaire (50 %), a également été effectué, puis le patient a reçu des recommandations sur les mesures d'hygiène bucco-dentaire à prendre à domicile.

Pour terminer, un traitement parodontal non chirurgical a été réalisé et une antibiothérapie a été prescrite au patient, conformément au schéma proposé par Van Winkelhoff1 (500 mg d'amoxicilline trois fois par jour et 400 mg de métronidazole trois fois par jour pendant sept jours). Un traitement antibactérien consistant en un bain de bouche à la chlorhexidine à 0,2 % deux fois par jour pendant sept jours a également été recommandé. Pour favoriser la réussite du traitement, une désinfection complète de la cavité buccale a été réalisée à chacune des visites suivantes consacrées au traitement parodontal.

## Examens de suivi

Le premier examen de suivi a montré une tendance favorable à la cicatrisation. Aucune rougeur, enflure ou douleur n'a été observée. Lors de la deuxième visite de suivi, un léger sondage du rebord gingival n'a causé aucun saignement. Les gencives ne présentaient aucune anomalie. Une première évaluation de la profondeur exacte des poches a été prévue et effectuée environ trois mois plus tard. Les visites suivantes ont été effectuées selon le plan établi pour le traitement parodontal de soutien.

La première visite réalisée dans le cadre du traitement parodontal de soutien a consisté à évaluer le parodonte par deux mesures des profondeurs de poche et deux tests de saignement au sondage au niveau de chaque dent. Ces évaluations ont confirmé une amélioration générale, notamment une évolution particulièrement favorable de la dent 13 (poche réduite de 12 mm à 6 mm en distal), de la dent 27 (poche réduite de 6 mm à 3 mm en mésial), de la dent 36 (poche réduite de 8 mm à 5 mm en distal), de la dent 33 (poche réduite de 8 mm à 5 mm en mésial) et de la dent 43 (poche réduite de 9 mm à 6 mm en mésial). Le contrôle de l'hygiène bucco-dentaire (indice de plaque proximale selon Lange) a indiqué une amélioration de 20 %. L'indice de saignement au sondage du sillon gingivo-dentaire s'était également amélioré de 25 %. Des recommandations sur l'hygiène bucco-dentaire à domicile ont de nouveau été données au patient. La gencive des deux arcades montrait une évolution très satisfaisante. Ensuite, un traitement parodontal a été réalisé sur les dents présentant une profondeur de poche de 4 mm ou plus, ainsi qu'un nettoyage dentaire professionnel de toutes les dents.

Le patient ne ressentait plus aucune douleur lors du test du mordu, et la rougeur et l'enflure avaient disparu. L'attitude du patient dénotait une évolution positive en termes d'hygiène bucco-dentaire et de gestion des facteurs de risque. Selon lui, il avait modifié ses habitudes alimentaires, notamment par une consommation quotidienne de fruits, de légumes et d'eau pour se désaltérer. Un régime alimentaire sain, plus précisément un régime à faible indice glycémique et riche en acides gras oméga-3, en fibres, en micronutriments et en éléments végétaux secondaires qui diminuent l'inflam-

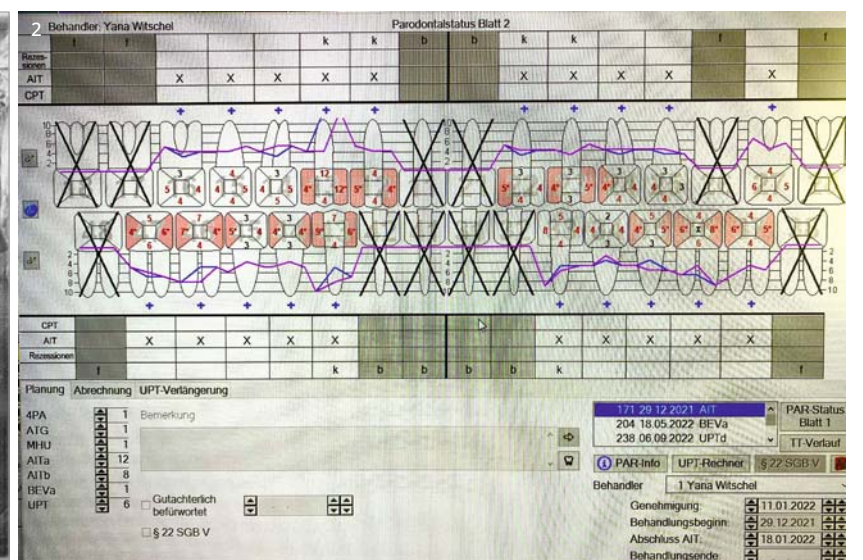
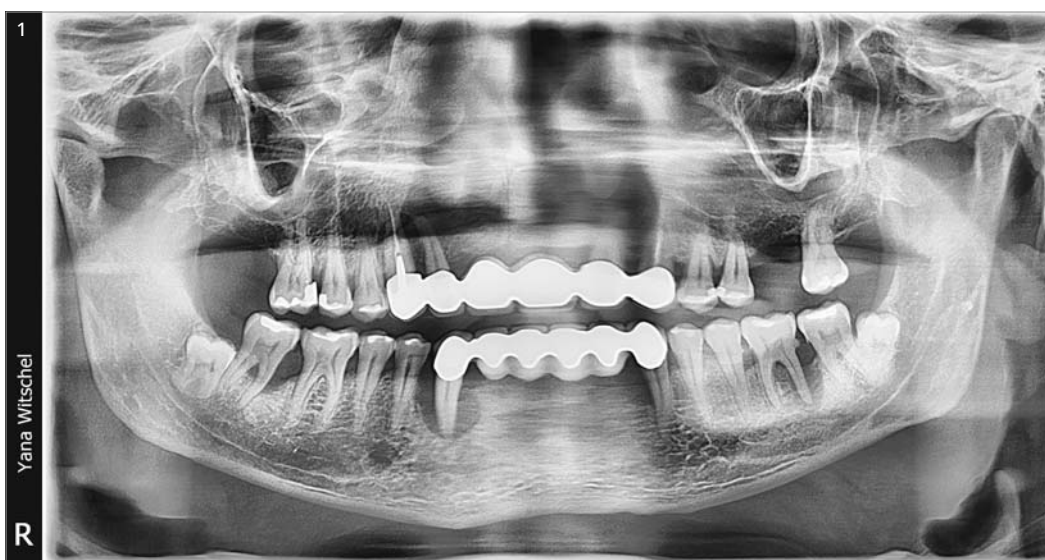
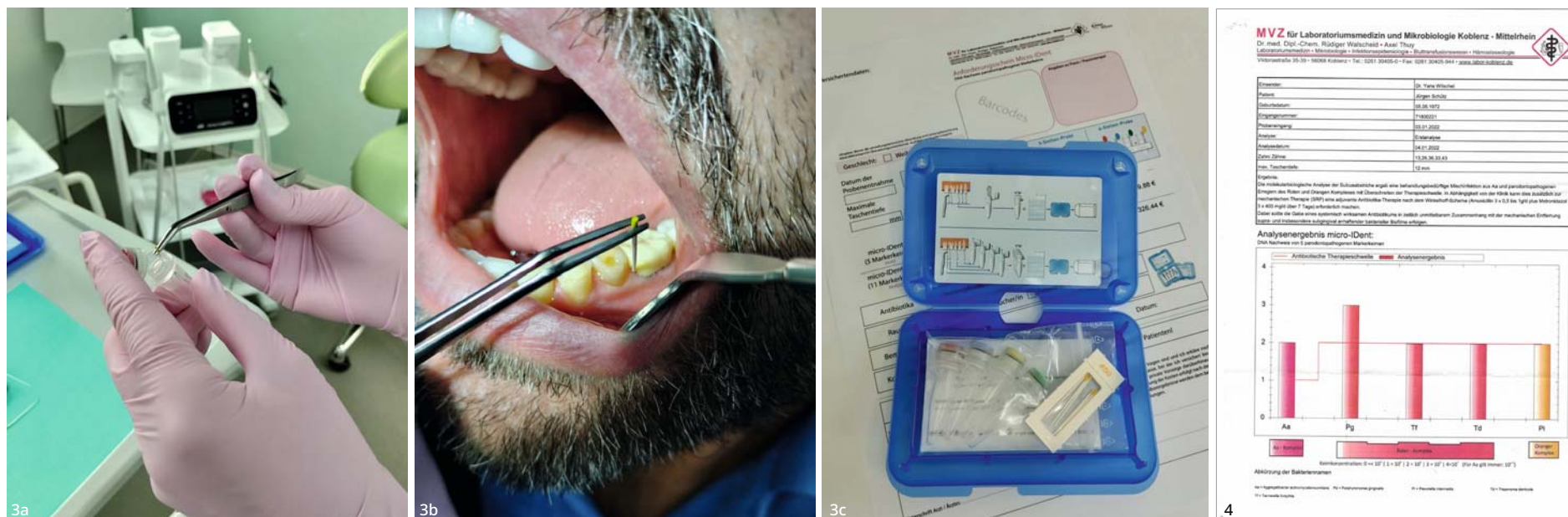
Fig. 1: Radiographie panoramique avant le traitement. Fig. 2: Mesure avant le traitement.



**Figs. 3a-c:** Réalisation d'une analyse bactériologique. **Fig. 4:** Résultats de l'analyse bactériologique.

mation dans l'organisme, peut influencer favorablement sur la réponse de l'hôte.

La deuxième visite consacrée au traitement parodontal de soutien a consisté en une réévaluation de l'état de santé parodontal, un contrôle de l'hygiène bucco-dentaire et la réitération des instructions sur les mesures à prendre à domicile. À l'exception d'une légère amélioration des profondeurs de poche (environ 1 mm), toutes les

valeurs étaient demeurées stables. Toutes les dents dont la profondeur de poche était de 4 mm ou plus ont fait l'objet d'un traitement parodontal supplémentaire et d'un nettoyage dentaire professionnel.

Lors de la visite de contrôle dentaire semestrielle, une radiographie panoramique a été prise afin de comparer la structure osseuse avec la situation initiale. Une amélioration significative de la densité osseuse a été observée, en

particulier autour des dents 13, 36, 33, 43 et 47, où une perte osseuse verticale importante était à l'origine présente. Des améliorations cliniques ont également été constatées, notamment la disparition de l'inflammation des gencives qui ne présentaient plus qu'une légère récession (Figs. 5 et 6).

La troisième visite du traitement parodontal de soutien a de nouveau consisté en une réévaluation de l'état de santé parodontal (profondeur des poches et saignement au sondage), un autre contrôle de l'hygiène bucco-dentaire et la fourniture de recommandations sur les mesures à prendre à domicile. L'indice de plaque proximale et l'indice de saignement au sondage du sillon gingivo-dentaire s'étaient améliorés, passant de 60,0 % à 33,0 % et de 25,0 % à 12,5 % respectivement. Le profil des profondeurs de poche au sondage de certaines dents dénotait également une légère amélioration (réduction d'environ 1 mm). Un traitement parodontal a été réalisé sur les dents dont la profondeur de poche était encore de 4 mm ou plus, ainsi qu'un nettoyage dentaire professionnel de toutes les dents (Fig. 7).

**Résumé et pronostic**

Compte tenu de l'âge du patient, les résultats radiographiques, notamment une perte osseuse horizontale de 50 % et une perte osseuse verticale très importante autour des dents 13, 36, 33, 43 et 47, ainsi qu'une perte d'attache allant jusqu'à 12 mm, ont mené au diagnostic d'une parodontite chronique grave généralisée. Les résultats de l'examen parodontal ont mené à des analyses microbiologiques qui ont indiqué une charge bactérienne élevée, en particulier du complexe A. a. (*A. actinomycetemcomitans*) et du complexe rouge (*P. gingivalis*).

La prescription d'un traitement anti-infectieux associé à une antibiothérapie appropriée a permis une réduction significative des profondeurs de poche au sondage. L'amélioration clinique a également été confirmée par l'absence de toute enflure et rougeur dans la zone gingivale et de toute douleur lors du test du mordu. Les réévaluations effectuées au cours des visites ultérieures ont systématiquement

montré une réduction des profondeurs de poche et du saignement au sondage, ainsi qu'une meilleure maîtrise de la plaque dentaire à domicile. Les clichés radiographiques de contrôle ont révélé un comblement des défauts osseux, en particulier autour des dents dont le pronostic était initialement défavorable.

Le patient s'est présenté ponctuellement à tous ses rendez-vous et a toujours manifesté beaucoup d'intérêt à améliorer ses habitudes alimentaires et la gestion de son stress. Des profondeurs de poche de 5 mm et 6 mm sont encore présentes au niveau des dents 36, 43 et 47. Un programme de visites de suivi rapprochées reste donc nécessaire dans le cadre du traitement parodontal de soutien et permettra de détecter et de traiter précocement une éventuelle récurrence. Tous ces résultats laissent envisager un excellent pronostic à long terme.

Il est important de noter que pour un tel patient, un cabinet de parodontologie spécialisé planifierait différemment le traitement et utiliserait d'autres techniques, mais cet aspect dépasse le cadre de cet article et n'est donc pas abordé. Avec ce cas, notre objectif était d'illustrer un traitement parfaitement réussi dans un cabinet dentaire général, tout en soulignant l'importance des analyses microbiennes et de l'administration d'une antibiothérapie appropriée, compte tenu du problème croissant de la résistance aux antibiotiques.

**Référence :**  
1 Van Winkelhoff AJ, Rodenburg JP, Goené RJ, Abbas F, Winkel EG, de Graaff J. Metronidazole plus amoxicillin in the treatment of Actinobacillus associated periodontitis. *J Clin Periodontol.* 1989 Feb;16(2):128-31.

**Dr Yana Witschel**

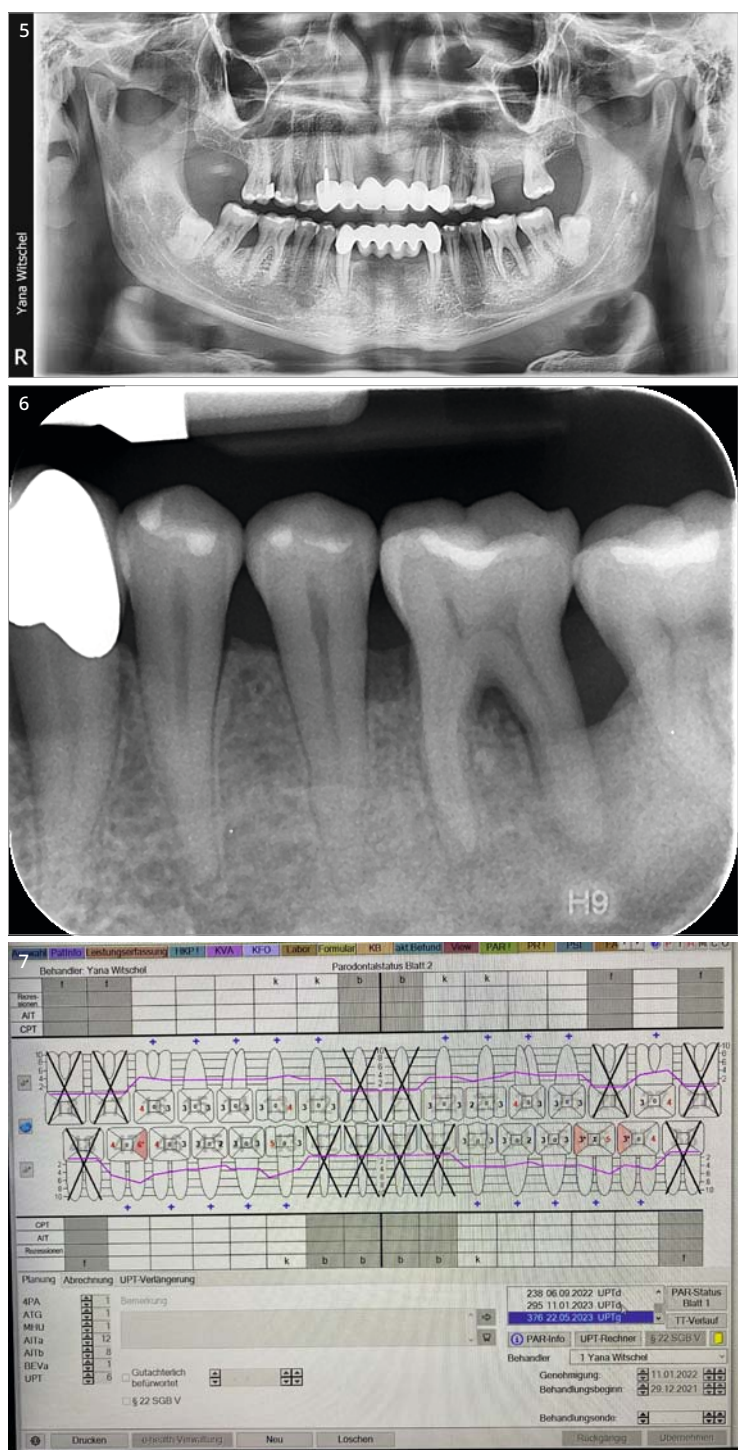

a accompli ses études de médecine dentaire à l'université médicale d'État de Stavropol, en Russie, et a exercé à la polyclinique dentaire d'État de Stavropol. En 2012, elle a obtenu son autorisation d'exercer en Allemagne et a travaillé au centre médical de l'université de Leipzig, puis dans un cabinet dentaire où elle s'est concentrée sur la dentisterie prothétique et conservatrice. Depuis 2015, elle exerce dans sa propre clinique à Windorf en Allemagne.

**Ioana Brandlmeier**



a entrepris ses études à la faculté de médecine de l'université « Lucian Blaga » de Sibiu en Roumanie, puis a suivi une formation d'assistante dentaire. Elle a suivi diverses formations dans le domaine de la prophylaxie et du traitement parodontal. Elle a travaillé en tant qu'assistante dentaire puis est devenue assistante spécialisée dans le domaine de la prophylaxie et de la parodontologie dans un cabinet dentaire à Landshut en Allemagne. Depuis 2021, elle s'intéresse principalement au traitement parodontal de soutien et propose des traitements prophylactiques personnalisés. Elle offre également des services éducatifs à long terme visant à la promotion de la santé, à la prévention des maladies et à la sensibilisation des patients au cabinet dentaire du Dr Yana Witschel à Windorf en Allemagne.



**Fig. 5:** Radiographie panoramique après le traitement. **Fig. 6:** Radiographie périapicale de la dent 36 après le traitement. **Fig. 7:** Mesure après le traitement.

# La communication en mouvement

Delphine Besset-Derynck, France



La communication est un pilier, non négligeable, dans la pratique de la chirurgie dentaire. Elle est essentielle pour établir une relation de confiance avec les patients et pour une collaboration efficace au sein des équipes.

Nous savons que la communication constructive permet de mieux comprendre les préoccupations du patient et d'expliquer clairement les options de traitement. Elle peut aider, également, à atténuer les craintes et l'anxiété du patient.

Au sein des équipes, une communication efficace favorise la collaboration, réduit les erreurs médicales et améliore la satisfaction au travail. Elle peut aider à maintenir le moral de l'équipe et à favoriser une culture de soutien et de résilience, essentielle au maintien de l'implication et de l'engagement.

En revanche, dans le mot « communication », la tendance penche vers les mots, le verbal. Ce n'est pourtant que l'infime partie visible de l'iceberg. Une grande partie de notre communication est non verbale et para-verbale.

La communication para verbale fait référence à une communication vocale distincte du langage corporel, réel. Il s'agit de l'expression vocale. Cela inclut des facteurs tels que le ton de la voix, le volume, l'in-

flexion, du rythme et la hauteur. Par exemple, les mêmes mots prononcés sur un ton hésitant pourraient traduire la désapprobation et un manque d'intérêt, tandis que lorsqu'ils sont dits d'une voix forte, les auditeurs peuvent interpréter l'approbation, l'enthousiasme.

Cette forme de communication non verbale comprend le langage corporel, les expressions faciales, le ton de la voix, la posture, et bien d'autres éléments. Le langage corporel, en particulier, joue un rôle crucial dans la façon dont nous interagissons avec les autres. Il peut renforcer ou contredire les paroles, les messages, transmettre des émotions, et même révéler des pensées ou des sentiments que nous essayons (mal) de cacher.

C'est une composante essentielle de la communication, utilisée au sein du cabinet. Un contact visuel approprié, une posture ouverte et des expressions faciales empathiques peuvent renforcer le message verbal et aider à établir une connexion plus profonde avec le patient, avec les équipes, les fournisseurs, etc.

Comprendre et maîtriser le langage corporel peut donc grandement améliorer notre capacité à communiquer efficacement. Porter une attention particulière au langage corporel est un outil puissant

pour améliorer les soins aux patients, et le bien-être des équipes et des collaborateurs. Ils peuvent aider à sortir de la spirale du stress et de l'anxiété pour créer un environnement de soins plus positif et efficace.

Comment faciliter la compréhension de ces éléments peut nous aider à mieux nous comprendre nous-mêmes et les autres, et à améliorer nos interactions quotidiennes ?

Voici une liste des expressions qui peuvent être utilisées pour désigner le « langage corporel » :

- Communication non verbale.
- Gestuelle.
- Expression corporelle.
- Mimique.
- Posture.
- Comportement physique.
- Signaux corporels.
- Mouvements du corps.

Ces termes peuvent varier en fonction du contexte, mais ils se ré-

fèrent tous à la manière dont nous communiquons à travers nos mouvements corporels et nos expressions faciales.

Ils influencent, de manière significative notre capacité à communiquer efficacement, notre bien-être personnel et nos relations avec les autres.

Bien évidemment, l'utilisation de notre langage corporel peut être conscient ou inconscient. C'est juste-



ment pour cette raison, qu'il est important de se poser pour y porter une attention et une intention particulière.

- Quand certains préfèrent passer beaucoup de temps à structurer une phrase.

### Pratique

Essayez de pratiquer différents types de langage corporel dans le miroir ou avec des amis, pour voir comment ils sont perçus.



### Gestes dynamiques

Pour éveiller l'énergie et l'enthousiasme.

C'est ainsi qu'il est possible de développer un langage corporel

confiant et positif en prenant conscience des différents signes que nous produisons, et en réduisant les gestes parasites.

La communication juste et cohérente est une source de bien-être au quotidien, pour soi et dans les relations avec les autres. En prenant le temps de développer ces compétences, c'est une ressource inépuisable pour une meilleure qualité de vie, un bien-être et un bien vivre, de façon plus générale. C'est le meilleur cadeau pour évoluer dans un état d'esprit #SmilePower face aux échanges du quotidien.



Delphine Besset-Derynck

a fait un choix, il y a de nombreuses années, celui de se diriger vers l'accompagnement en entreprise. Après un parcours professionnel débuté dans le secteur bancaire, elle a su tirer parti de son expérience et propose désormais ses compétences de conférencière, auteure, formatrice et coach au service de secteurs d'activité variés, sur la France entière. Sa spontanéité en fait une figure singulière très appréciée du monde professionnel tant elle communique son enthousiasme. Elle mobilise et optimise les ressources internes à l'entreprise grâce à une approche sur mesure.

www.DBDCoaching.fr

\*Les exemples sont proposés, au hasard. La liste des propositions, des tips et des clés est non exhaustive. Chaque compétence, apprentissage nécessite une adaptation de l'individu, du contexte et autres facteurs.

- Qu'en est-il du reste ?
- Quelle gestuelle adopter pour être cohérent dans son message ?
- Quelle posture mettre en avant pour éveiller la dynamique de son discours ?
- Quels mouvements trahissent cette émotion que l'on souhaite feindre ?
- Et comment faire pour laisser une émotion s'exprimer de tout mon corps ?
- Quel signe corporel envoie un ressenti, sans rajouter de mots ?
- Comment se faire comprendre, bien considéré, bien entendu à travers un langage corporel ?

Nous savons, par exemple, que se tenir bien droit est un signe de confiance et de bonne santé, tandis qu'avoir le dos courbé peut montrer un manque d'engagement. Chaque instant de communication non verbale joue un rôle essentiel pour se faire comprendre dans la vie de tous les jours. Sans négliger que cette communication permet aussi de mieux comprendre l'état d'esprit de nos interlocuteurs.

Avant de prendre la route de la communication, instaurez une liste de quelques tips pour améliorer votre communication non verbale. La façon dont vous interagissez avec les autres n'en sera que plus favorablement impactante et sincère.

### Avoir conscience de soi

Posez votre attention sur votre propre langage corporel. Observez comment vous vous tenez, vos expressions faciales, et vos gestes lorsque vous communiquez avec les autres.

### Observation

Portez attention au langage corporel des autres. Essayez de comprendre ce que leurs gestes, expressions faciales, et postures peuvent signifier (sans juger !).

### Écoute active

L'écoute active implique de prêter une véritable attention, disponible, à la personne qui parle.

### Formation et feed-back

Considérez la possibilité de suivre une formation ou un coaching sur la communication non verbale, pour approfondir vos connaissances et compétences.

Ce qui ne s'exprime pas à travers le corps, le langage corporel, etc. s'imprime et s'engramme dans nos cellules. Avec la prise de conscience de notre langage corporel et de notre communication non verbale, nous prenons soin de nous. Être attentif à notre propre langage corporel, nous permet d'identifier les moments où nous sommes stressés ou anxieux et prendre des mesures pour y remédier.

Donner du mouvement à son langage corporel apporte un message à la pensée, à l'humeur. Il génère ainsi l'enthousiasme enfoui dans le mental et dans les mots (parfois ruminés).

L'optimisme se manifeste de plusieurs manières, dans le langage corporel. Le corps est le premier élément porteur des messages internes, instinctifs alors, offrez-vous les mouvements adéquats. Pour commencer :

### Posture ouverte

Une posture ouverte, avec les épaules en arrière, pour une attitude positive et confiante.

### Sourire authentique

Un sourire authentique pour susciter la joie et de l'optimisme.

### Contact visuel direct

Un contact visuel pour nourrir la confiance en soi.

AD

DENTAL TRIBUNE

## DT STUDY CLUB

THE GLOBAL DENTAL CE COMMUNITY

# INSCRIVEZ-VOUS GRATUITEMENT

## DT Study Club – Communauté e-learning

www.dtstudyclub.com/fr

Continuing Education Recognition Program

Tribune Group est un prestataire reconnu par ADA CERP. ADA CERP est un service de l'American Dental Association pour aider les professionnels dentaires à identifier des prestataires de qualité en formation dentaire continue. ADA CERP n'approuve ni ne cautionne les cours offerts ou les conférenciers. L'acceptation des heures de crédit est laissée à la discrétion des conseils de dentisterie. Cette activité de formation continue a été planifiée et mise en oeuvre conformément aux normes du programme de reconnaissance de la formation continue ADA (ADA CERP) grâce aux efforts conjoints entre Tribune Group et Dental Tribune International GmbH.

# Champignons pour la santé des gencives

Dr Catherine Rossi, France



Champignon crinière de lion. (Photo : Gertjan Hooijer/Shutterstock)

Les champignons n'appartiennent ni au règne animal ni au règne végétal. Ce que nous nommons champignon est la partie florale d'un organisme beaucoup plus grand, qui se développe normalement sous terre. Riches en minéraux et avec de nombreuses actions métaboliques, certains champignons ont prouvé leur efficacité, pour la régénération des gencives en parallèle des soins parodontaux locaux.

## Le mycélium

De fait, le vrai champignon est dénommé mycélium et est composé d'un enchevêtrement d'hyphes. Ces filaments organiques se développent à partir de spores qui fructifient à certaines époques de l'année. Cette fructification donne le corps du champignon qui produit des spores ou graines, pour continuer le processus de reproduction. Certains mycéliums sont capables de mycorhizer d'autres êtres vivants, c'est-à-dire qu'ils vivent en symbiose avec presque tous types d'arbres de la planète et aussi avec un grand nombre de plantes.

## Coopération plantes et champignons

Actuellement nous avons des preuves qui démontrent que la plupart des plantes et des arbres ne pourraient subsister sans l'existence des mycéliums de champignons. Ils protègent les plantes contre les maladies et prolongent leur durée de vie. Le mycélium leur apporte des minéraux du sol, tandis que les plantes partagent avec lui une partie de leurs sucres et d'autres composés organiques et énergétiques.

## Champignons antibactériens

Les champignons jouissent d'une expérience approfondie dans la lutte contre les micro-organismes, expérience qui s'est accumulée tout au long de leur 450 millions d'années de vie sur la planète. Tout récemment encore, les champignons étaient mal vus par la presse occidentale. On a beaucoup parlé de l'ergo de seigle au moyen âge qui s'est attaqué à l'Homme, et du mildiou au 19<sup>e</sup> siècle qui a dévasté les cultures européennes. Notre perception des champignons a changé grâce à la découverte de la pénicilline par Alexander Fleming, substance antibiotique fabriquée par le champignon pénicillium.

## Champignons médicinaux en Asie

Pendant ce temps en Orient, les champignons possédant des propriétés curatives étaient très appréciés, et sont utilisés depuis des millénaires pour le traitement de différentes maladies. La Chine est considérée comme le berceau de la mycothérapie. Le premier traité de phytothérapie Pen Tsao King a été réalisé en 200 avant JC. La pharmacopée chinoise utilise jusqu'à 270 espèces de champignons médicinaux.

## Champignons contre la tuberculose

Bien que les propriétés thérapeutiques des champignons aient été ignorées en occident, il s'est produit des cas exceptionnels comme celui du Dr Dufresnoy et autres médecins français, qui au début du 19<sup>e</sup> siècle, ont utilisé avec succès, le *Lactarius deliciosus* pour combattre la tuberculose. Quelques années plus tard, il a été publié certaines études réalisées par des médecins nord-américains qui dans le même but, utilisaient le champignon *Trametes Suaveolens*.

## Patrimoine mycologique

Ces dernières années, nous avons retrouvé de l'estime pour les champignons médicinaux, grâce au centre de recherche mycologique qui travaille jour après jour dans la récupération du patrimoine mycologique. On y étudie leurs propriétés antibiotiques et aussi antitumorales, immunomodulatrices et anti-coagulantes. Une autre voie de recherche parallèle concerne les études ethno pharmaceutiques sur les champignons, utilisés traditionnellement par les peuples du monde entier pour la guérison de diverses maladies. Actuellement il a été reconnu environ 1 000 espèces aux propriétés thérapeutiques, mais les plus utilisées sont à peine une cinquantaine.

## Champignons transformateurs de déchets

Les champignons sont utilisés comme des éléments de bio médiation pour la récupération des entours naturels contaminés par l'action de l'homme, ou pour combattre les fléaux à travers l'extermination des insectes nuisibles pour les récoltes. De cette façon, il remplace les insecticides chimiques dangereux pour la santé. D'autre part, certains champignons ont été étudiés pour leur capacité à transformer les celluloses en alcool ou sucre, propriété qui pourrait permettre l'élaboration de bio combustibles à partir de déchets agricoles ou forestiers, sans affecter le cycle de production alimentaire.

## Champignons médicinaux biologiques

Il existe deux types de champignons médicinaux : ceux qui poussent

à l'état sauvage, sans être contrôlés par l'être humain, et ceux cultivés sous contrôle, de l'inoculation du mycélium dans un milieu permettant l'alimentation et le développement du champignon jusqu'à la récolte au moment optimal de maturation. On dit que les champignons agissent comme des éponges, puisqu'ils sont capables de concentrer en leur sein des métaux lourds et toxiques puisés dans le sol. La culture biologique certifiée présente de nombreux avantages. Elle travaille avec des mycéliums connus, des souches contrôlées. Ils sont inoculés dans un milieu dépourvu de toxine et de contaminant, dans un milieu où est garanti la non-contamination et la non-utilisation de fertilisants chimiques, pesticides ou antibiotiques. Les champignons sont récoltés au moment optimal. Les extraits biologiques sont présentés sous forme de gélules composées de fibres végétales, dépourvues de molécules plastiques. Les champignons médicinaux sont consommés à l'état frais, séchés ou en conserve.

## Champignons en décoction, en soupe, fermentés et en gélules

Depuis des siècles, tant en Chine qu'au Japon et ailleurs, les champignons médicinaux sont ingérés en décoction, c'est-à-dire après les avoir fait bouillir pendant deux heures. Ce processus permet l'extraction des bêta glucanes et autres polysaccharides inclus dans les cellules, et leur solubilisation dans l'eau afin d'augmenter leur bio disponibilité. Autrement les bêta glucanes ne pourraient pas s'incorporer au sang par le tube digestif puisqu'ils sont piégés dans les fibres insolubles du champignon. Pour l'extraction des substances liposolubles ou solubles dans les graisses, les médecins chinois conseillaient la prise de champignons en soupe de viande à la graisse. Ils faisaient aussi fermenter les champignons médicinaux dans des vins, vinaigres, sauces, marinades qui conservent la totalité des principes actifs des champignons, spécialement leurs enzymes, en plus d'apporter une flore probiotique d'un grand intérêt thérapeutique. Actuellement les techniques modernes nous permettent d'élaborer des extraits ayant la capacité de récupérer des composés hydrosolubles et liposolubles, auxquels il est possible d'agréer une fraction du champignon entier ultra micronisé. Cela permet de concentrer tous les principes actifs dans une seule gélule. Il n'y a pratiquement pas de différence entre le champignon et le mycélium concernant leur teneur en principes actifs ainsi qu'au niveau hormonal ou enzymatique. Les champignons ont une haute teneur en protéines végétales de qualité avec tous les acides aminés essentiels, fibres, vitamines, minéraux et enzymes. Ils sont relativement pauvres en sucres simples et graisses saines.

## Principes actifs des champignons

Les bêta glucanes et les proteoglycans des champignons agissent sur le système immunitaire en déclenchant une réponse consistant en l'augmentation de l'activité des macrophages, des cellules MK et des lymphocytes T. Les champignons maintiennent l'activité du système immunitaire. Ils contiennent également des triterpènes qui ont une capacité antivirale, hypotensive, hépatoprotectrice, antihistaminique, antiagrégant plaquettaire, anticholestérol. Les champignons contiennent également l'ergostérol (provitamine D) qui a une action antivirale et antitumorale. Certaines lécithines possèdent la propriété d'agglutiner les cellules tumorales pour bloquer leur prolifération. Les champignons contiennent des enzymes qui neutralisent les radicaux libres. Ils restreignent la croissance des tumeurs et évitent les métastases. Ils ont une action détoxifiante permettant l'élimination des substances xénobiotiques.

## Propriétés thérapeutiques des champignons

Comme les champignons sont résistants au milieu acide de l'estomac, ils sont capables d'atteindre l'intestin sans subir de changement. La présence de bicarbonate et de vitamine C augmente la viscosité et la solubilité de leur bêta glucane. Les propriétés thérapeutiques des champignons sont nombreuses. Les principales actions thérapeutiques des composés présents dans les champignons sont des substances stimulatrices du système immunitaire. Elles aident à combattre les infections. Elles sont régulatrices du système immunitaire. Elles empêchent une réaction exagérée donnant lieu à des maladies auto immunitaires et à des réactions allergiques. Les champignons sont à la fois bactéricides, fongicides et antiviraux. Ils agissent directement sur les bactéries, les virus, les champignons et même certains parasites. On leur a découvert une action anti tumorale car ils agissent sur l'apoptose. Ils inhibent le développement des cellules tumorales et ils ont un effet anti-inflammatoire et antiangiogénique. Ils inhibent la synthèse du cholestérol et combattent l'hypertension artérielle par une action diurétique et une activité vasodilatatrice et relaxante des artères. Leur action anti thrombotique inhibe l'agrégation plaquettaire. Ce sont des substances protectrices du foie qui inhibent la fibrose tissulaire et réduisent l'inflammation des hépatopathies chroniques (cirrhose). Les champignons ont également une action antidiabétique, ils ont un effet hypoglycémiant, active la sécrétion de l'insuline. Les champignons se comportent comme des

substances adaptogènes, ils modifient la réponse biologique au stress, c'est-à-dire la tachycardie, l'hyperglycémie et la dépression du système immunitaire. Ils sont équilibrants et amènent à la normalité le système nerveux, hormonal et immunitaire.

## Crinière de lion et maladie parodontale

La crinière de lion ou *Hericium erinaceus*, est très riche en minéraux, principalement sélénium, germanium et zinc. Il est principalement utilisé pour le traitement des troubles gastro-intestinaux. Il régénère l'épithélium des muqueuses gastro-intestinales. Il stimule le renouvellement neuronal et la couche protectrice de myéline. Son action adaptogène contre le stress et son action immuno modulatrice lui donne une indication particulière pour le traitement du syndrome de l'intestin perméable, qui nous le savons aggrave la maladie parodontale. Son action principale est donc sur le système digestif et le système nerveux central qui ont tous deux de grandes répercussions sur le système parodontal. Il est indiqué dans toutes les pathologies digestives, intestin perméable, allergies alimentaires, intolérances alimentaires, maladies intestinales inflammatoires, colites ulcéreuses, reflux gastro œsophagien, gastrite et ulcères gastriques. Toutes ces pathologies ont pour effet secondaire une fragilisation du parodonte et une augmentation de l'acidité buccale. Pour une meilleure absorption au niveau intestinal des principes actifs du champignon, il est conseillé de l'associer avec de la vitamine C, du potassium et des anti-oxydants. Un traitement de trois mois, en parallèle du soin parodontal local, améliorera la cicatrisation et la consolidation des tissus parodontaux. Le traitement peut être renouvelé si nécessaire à l'occasion des séances de maintenance.

### Dr Catherine Rossi

est diplômée de la faculté de chirurgie dentaire de Toulouse. En 1984, sa thèse de doctorat traitait déjà de l'homéopathie appliquée à l'odontostomatologie. Auteur du « Dicodent » de « Prendre soin de vos dents avec les remèdes naturels », de « Vos dents vous parlent », fondatrice et responsable scientifique du blog naturebiodental.com, elle accompagne ses lecteurs à prendre conscience qu'aimer leurs dents et en prendre soins d'une manière naturelle, les aide à rester en bonne santé et à vivre mieux. Elle s'est donnée pour mission de transmettre son expérience en aidant ses confrères à poser un regard holistique sur la bouche de leurs patients.





# Des chercheurs mettent au point un dentifrice spécial pour traiter l'allergie à l'arachide

Iveta Ramonaite, Dental Tribune International



rée ou sévère n'est survenue chez les participants actifs. Les effets indésirables non systémiques étaient principalement locaux (démangeaisons buccales), légers et transitoires. Le taux d'adhésion au traitement a été de 97 %

et aucun abandon n'a été constaté en raison des effets des médicaments à l'étude. »

Les chercheurs prévoient maintenant de mener d'autres études à

long terme afin d'évaluer plus précisément l'utilisation de la thérapie par le dentifrice pour fournir une protection à long terme contre l'ingestion accidentelle d'arachides. « OMIT semble être une option sûre

et pratique pour les adultes souffrant d'allergies alimentaires. Les résultats soutiennent la poursuite du développement de ce dentifrice dans la population pédiatrique », a conclu le Dr Berger.

AD

L'immunothérapie orale spécifique à l'allergie aux arachides est de réduire et, si possible, d'éliminer le risque de réactions supplémentaires associées à l'exposition aux arachides. Aujourd'hui, des chercheurs ont mis au point un dentifrice spécial capable de délivrer efficacement des protéines allergènes dans les zones immunologiquement actives de la cavité buccale. Cette nouvelle approche constitue une alternative sûre et pratique à l'immunothérapie pour les personnes souffrant d'allergies alimentaires.

L'allergie aux arachides est l'une des allergies alimentaires les plus courantes dans le monde, particulièrement fréquente chez les enfants. Elle entraîne des admissions aux urgences et peut aboutir à des issues fatales. La prévalence de l'allergie à l'arachide est en augmentation. Sa prise en charge consiste principalement à éviter complètement l'allergène et à suivre un plan d'action d'urgence en cas d'exposition accidentelle aux arachides entraînant une réaction indésirable. Si certaines allergies alimentaires, telles que les allergies aux œufs ou au lait, s'améliorent avec le temps, l'allergie à l'arachide est tenace et dure souvent toute la vie. Toutefois, grâce à l'immunothérapie orale à l'arachide, il est possible de créer une tolérance à l'arachide chez les enfants.

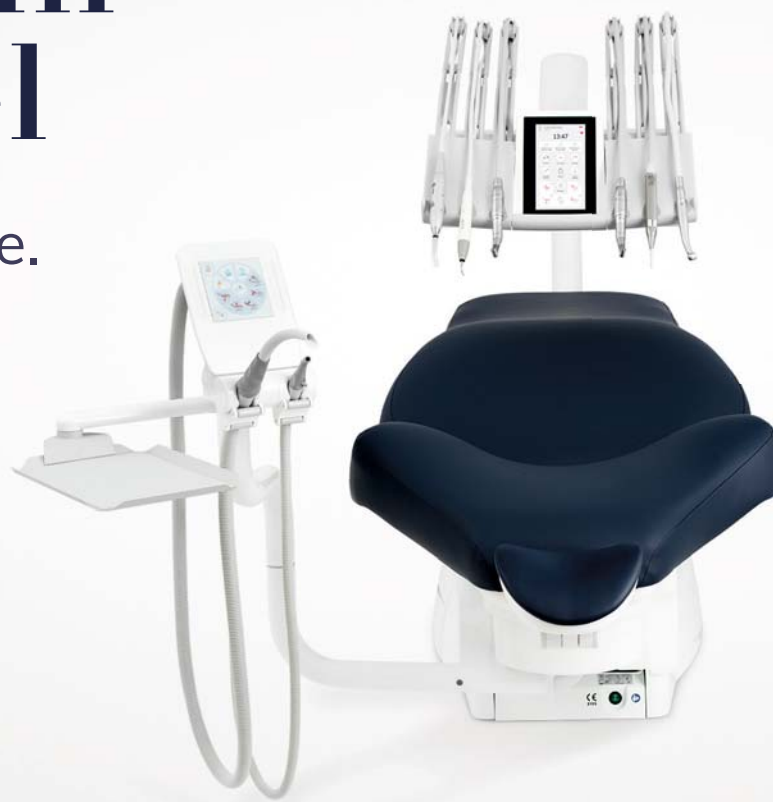Afin d'améliorer la vie des personnes allergiques aux arachides, des chercheurs ont mis au point une nouvelle méthode de désensibilisation qui n'exige pas que les patients ingèrent des arachides. « L'immunothérapie orale des muqueuses (OMIT) utilise un dentifrice spécialement formulé pour administrer des protéines d'arachide allergisantes dans la cavité buccale », a déclaré dans un communiqué de presse le Dr William E. Berger, qui a dirigé la recherche et qui est allergologue pédiatrique certifié à l'hôpital pour enfants du comté d'Orange, aux États-Unis. « OMIT, en tant que mécanisme d'administration de la protéine d'arachide, présente un grand potentiel pour la désensibilisation aux allergies alimentaires. Grâce à son mode d'administration ciblé et à sa simplicité, il permet d'améliorer l'observance du traitement », a-t-il ajouté. L'étude a porté sur 32 adultes âgés de 18 à 55 ans et souffrant d'allergies à l'arachide, qui ont reçu soit une dose croissante de dentifrice à l'arachide, soit un placebo. Les participants ont ensuite été observés pendant 48 semaines.

« Nous avons constaté que 100 % des personnes traitées avec le dentifrice toléraient systématiquement la dose la plus élevée du protocole pré-spécifié », a déclaré le Dr Berger. « Aucune réaction systémique modé-


  
GROUPE
   
Airel Quetin

## PE9, le fauteuil universel

Nouvelle ergonomie.  
Plus polyvalent.  
Ambidextre.



FABRIQUÉ EN FRANCE

Dispositif médical : Classe IIa – Organisme notifié : SZUTEST (2195) – Fabricant : Airel, France  
www.airel-quetin.com – choisirfrancais@airel.com – 01 48 82 22 22