



IRÁNYVONALAK ÉS ALKALMAZÁSOK

A lézereket mind segédeszközként, mind pedig teljesen független, bizonyítékokon alapuló eszközként használják a fogászat gyakorlatilag minden területén...

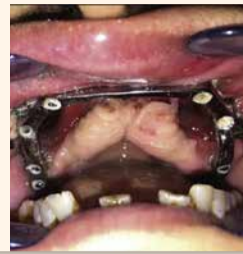→ 4. oldal



PRAXISTIPPEK

Dr. Kovács László fogorvos, rendelőtulajdonos az iparágban rekord összegnek számító 5 millió euróért értékesítette 2 telephelyből álló, összesen 7 székes fogászati magánrendelőjét.

→ 10. oldal

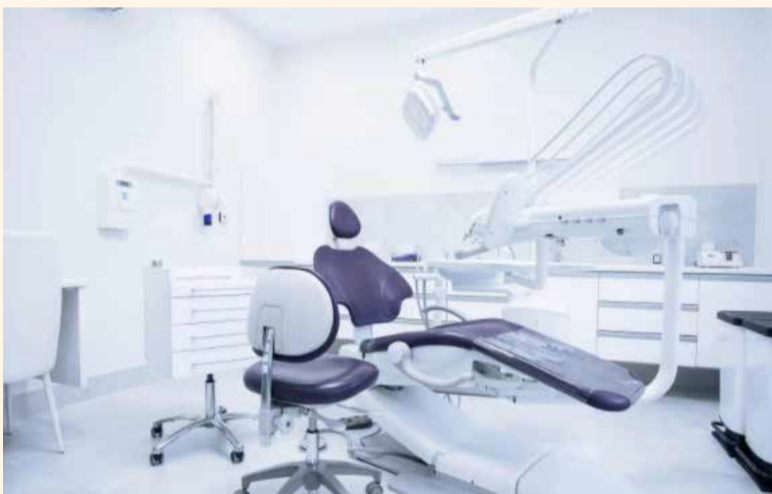

GYAKORLÓ FOGORVOS AJÁNlja

Az esetbemutatás során egy kezeletlen cukorbetegség következtében kialakult rhino-orbito-cerebrális mucormycosis ellátása során létrejött kifejezett mértékű kemény- és lágyszöveti defektusokkal rendelkező páciens...

→ 14. oldal

A rendelőtulajdonosok egyharmadának magasabb a bevétele, mint a COVID-19 előtt



Kiderült, hogy az Egyesült Királyság fogászati piaca „erőteljesen felépült” a járvány következményeiből, a Christie & Co. legújabb fogászati piaci áttekintése szerint. 2020 márciusában a fogorvosi rendelők kénytelenek voltak bezárni az egész világon, a kormányzati döntések hatására. Azonban a felmérés kimutatta, hogy amint az újraindítással kapcsolatos tervek egyértelművé váltak, a fogászati piac iránt is kezdett visszatérni a bizalom.

Újranyitás

Ugyancsak pozitív változás volt tapasztalható júliustól, attól a hónaptól számítva, hogy a fogorvosi praxisok folytathatták a betegek személyes ellátását, és nem csak sürgősségi esetekben. Különösen nagy volt az igény a magánfogászatokra, ami a jelentős szerinti a videóhívás konzultációk élénkülésének tudható be. Ezen túlmenően azt mutatta ki a felmérés, hogy a praxistulajdonosok 35%-a azt mondta, hogy magasabb a bevételeük jelenleg, mint a COVID-19 előtt.

Végül a megkérdezett tulajdonosok mintegy 85%-a úgy véli, hogy a realizált bevétel 2021 második negyedévének a végére teljesen helyre fog állni.

Forrás: dentistry.co.uk

Toborzás

A járvány egy nagyon kiélezett versenyhelyzetet teremtett toborzási szempontból és ez a munkatársak költségeinek növekedéséhez vezetett. A praxisok 2020 márciusi bezárása a kereslet és kínálat jelentős változásához vezetett. A magángyakorlatban dolgozó munkatársak közül többen úgy döntöttek, hogy az NHS (Nemzeti Egészségügyi Szektor) keretein belül látnak el több feladatot, ami ideiglenes többletbe vezetett.

Piac helyreállása

A jelentés azt sugallja, hogy az elmúlt időszakban nem volt áremelés, a COVID előtti árak pedig 2021 elején tértek vissza. A karantén időszakhoz képest, tehát 2020 júliustól folyamatosan nőtt a kezeléseket száma, mely 2021-re elérte a COVID előtti időszak 75%-át.

Paul Graham, a Christie & Co. vezetője azt mondta: „Örülünk, hogy közzétettük legújabb fogászati piaci áttekintésünket, amely tartalmazza számos praxistulajdonos véleményét és értékes statisztikáit. „Biztató, hogy az érzelmek annyira pozitívak, és a fogászat a mai napig ilyen jól átvészelte a COVID-19 által okozott hatalmas vihart.”

Megette a vírus a tavaszt

Katona József

A magyar egészségügy legnehezebb hetei után május a nyitás, a fellélegzés hónapja lett.

– Sok-sok életet és másfél hónapot nyertünk az orosz és kínai vakcinának köszönhetően – vont mérleget *Menczer Tamás*, a külügyi tárca kommunikációs államtitkára a Facebookon.

„Az elmaradt szűrések, az elvesztett aranyórák nyomán viszszaléptünk a gyógyításban a múlt századba” – adott egy másik szempontot *Lénárd Rita*, a Magyar Orvosi Kamara alelnöke egy a MedicalOnline-nak adott interjújában. „A koronavírus-járvány nálunk egy amúgy is gyenge és viharvert ellátórendszerre szabadult rá – tette hozzá –, felszámolódtak a meglévő szerkezet, szétzilálódtak az egyébként is kusza betegutak, sokszor még az orvosok sem tudták, tudják, hogy hová kell küldeniük a beteget adekvát ellátásra.”

Kásler Miklós, az ágazatért felelős miniszter ezzel szemben egy tv-műsorban úgy értékelte a járvány harmadik hullám alatt általa tapasztaltakat, hogy a magyar egészségügy „meg sem rezdült”.

E szövegen ellentétes megítélések közeledését nem segítette, hogy ebben az időszakban szinte semmilyen nyilvános párbeszéd nem alakult ki a járványkezeléssel kapcsolatos tendenciákról. Ahogy a központi intézkedéseket egyre inkább a vakcina-politika határozta meg, úgy jutott egyre kisebb szerep bennük a járvány szakmai szempontoknak. A – szokásos transzparencia-követelményeknek nem megfelelő – keleti vakcináknak utat nyitó politikai döntéssel hiába próbált vitába szállni az Magyar Orvosi Kamara. Kincses Gyula elnök február elején levélben jelezte a gyógyszerhatóság [OGyÉI] vezetőjének, hogy alkalmazási előirat híján „nem tudják tiszta lelkiismerettel ajánlani a kollégáiknak a készítmények alkalmazását”. Ám az OGyÉI a Sinopharm-vakcina esetében ezt követően is csupán egy nem túl friss gyári tájékoztatót tudott megosztani az oltóorvosokkal. Mire a kamara már csak úgy reagált a problémát tovább firtató Telexnek, hogy „alkalmazási előirat, amit az OGyÉI ilyen címmel publikál”. S hozzátették, az pedig, hogy „az OGyÉI ezt milyen adatok, vizsgálatok alapján adja ki, az az OGyÉI felelőssége, nem az alkalmazó orvosé”.

Már ez az eset is jelezte, hogy mekkora tér maradt a szakmai kritikára, ha valaki nem akarta rögtön magára húzni az „oltásellenesség” vádját. Így aztán az sem váltott ki érdemi ellenállást, hogy bevezettek egy a nevében megtévesztő „védeltségi igazolvány”-t. Ezt már az egyszer oltottaknak is – azaz a tényleges védelem kialakulása előtt hetekkel – automatikusan kiküldték. Hiába hívták fel a szakemberek a figyelmet arra, hogy ez így a védőintézkedések indokolatlanul laza kezelésére is bátoríthatja az érintetteket.

Később annak az aggálynak sem volt különösebb fogantatja, hogy értelmetlen – a ténylegesen védettek aránya helyett – a beadott vakcinák számához kötni az egyes megszorítások visszavonását. Így aztán a tavaszon végighúzódott egyfajta termelési verseny is, ahol a mérőföldkövet az (egyszer) beoltottak kerek számai jelölték. 2,5 milliónál nyithattak az üzletek, 3,5 milliónál a teraszok, 4 milliónál az éttermek belső terei, s 5 milliónál várhatóan majd lagzikat is lehet tartani... Ez utóbbi talán nincs is olyan messze. Az oltakozási kedvvel nincs baj, ha

→ 3. oldal

hirdetés

FLEXI ÜENT®

Több mint fogászati szoftver

MOST: START: 3 990 Ft, LITE: 7 490 Ft, PRO: 19 900 Ft

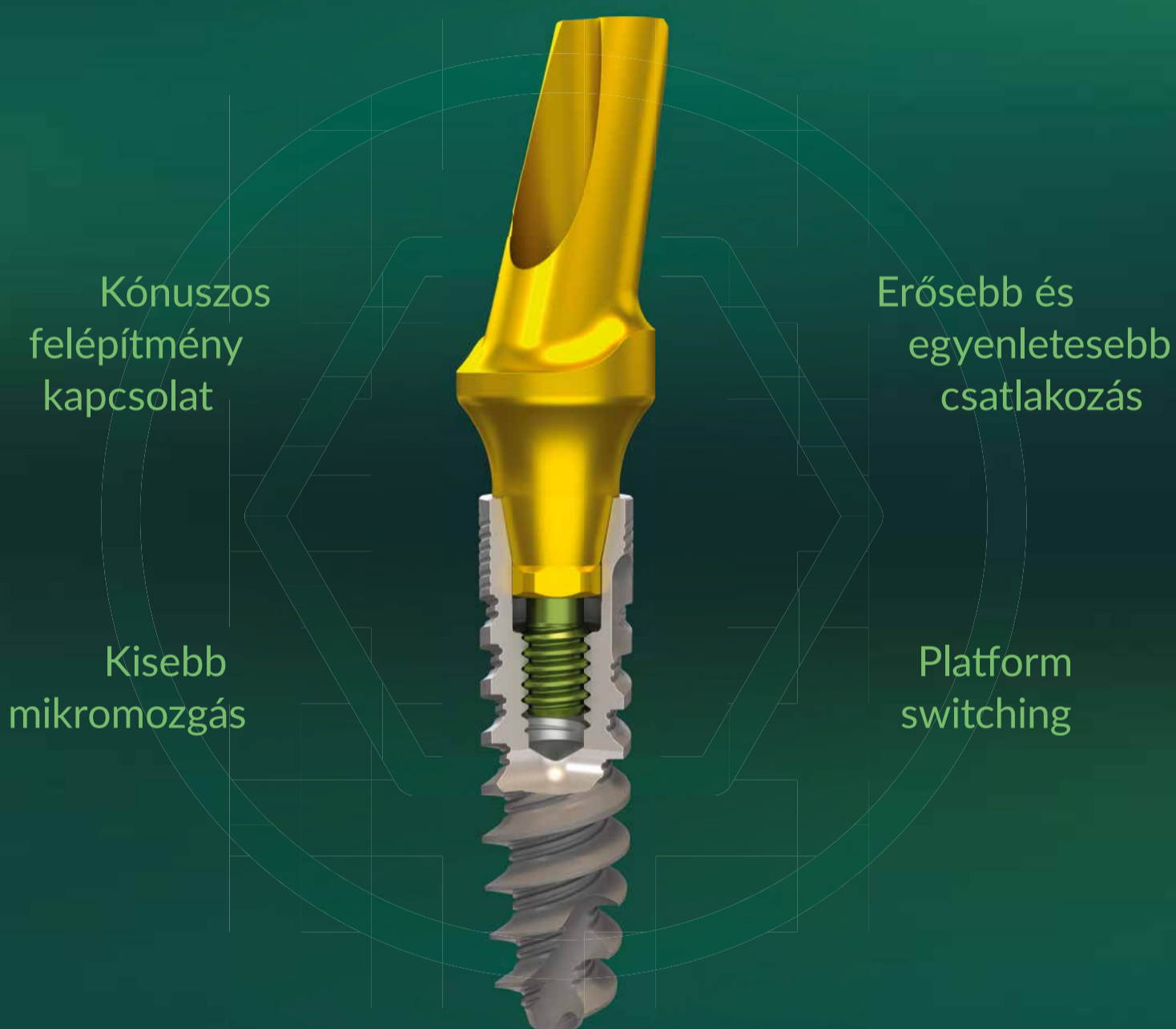
START: 7 990 Ft, LITE: 12 990 Ft, PRO: 22 900 Ft

Az árak havonta nettó HUF/szék értendők. További részletek a www.flexi-dent.hu oldalon.



MULTINEO™

ONE IMPLANT **MULTIPLE OPTIONS**



Conical Narrow Connection (CHC)



Conical Standard Connection (CS)



Internal Hex Connection (IH)

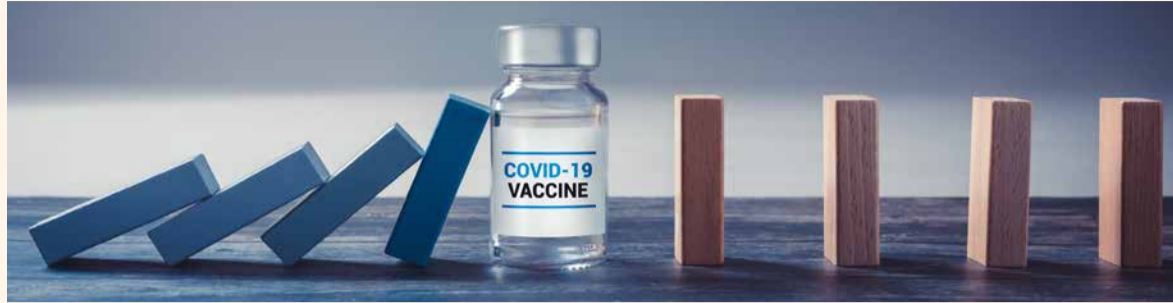KIZÁRÓLAGOS MAGYARORSZÁGI FORGALMAZÓ

-1. oldalról

van megfelelő ajánlat. Legalábbis erre utalt az a részhajrá, amivel a 4 millió elérését biztosították a kitűzött időpontra. A határnap hajnalán váratlanul felszabadított 100 ezer Pfizer-vakcinára hatalmas volt az érdeklődés.

A kormány eddig szerencsésnek bizonyult a lazítás időzítésével. Bár április elején figyelmeztették a szakembereket, hogy a járvány szempontjából korai a nyitás, hiszen éppen csúcsokat dönt a napi halálozás, az első hónap végére a helyzet valamit javult. Május elejére – még mielőtt ideért volna az indiai vírusmutáció is – a kórházakra nehezedő nyomás is enyhült.

Azt megelőzően, amikor a járvány harmadik hulláma rácsúszott a másodikra, példátlan terhelés volt az intézményeken. A hazai egészségügyi ellátás szinte csak a covidosok ápolására-gyógyítására szűkölt. Április elején a miniszter még a ráksűrítő vizsgálatokat is felfüggesztette, hogy kímélje az ágazat erőforrásait. A közönség inkább csak az ilyen hírekből, meg Facebook-posztokból értesülhetett arról, hogy mekkora a baj, mert a sajtót továbbra sem engedték a terepen dolgozók közelébe. Sőt a különböző kórházakban gyógyítók sem férhettek hozzá egymás szakmai adataihoz, tapasztalataihoz. E bezárkózás ellen az orvosi kamara és a Ma-



Kép: Shutterstock

gyar Orvosok Szakszervezete is szót emelt. Az utóbbi alelnöke, Tóth Judit Mária az Alfahír érdeklődésére úgy fogalmazott: „Nagyon fontos lenne, hogy a sajtó munkatársai bejuthassanak az egészségügyi intézményekbe, és objektíven bemutathassák azt, hogy milyen heroikus küzdelem zajlik a kórházakban.” Azonban ennek a kérésnek sem lett fogantatja. Az országos kórház-főigazgatóság viszont rögtön reagált, amikor az ózdi kórház főigazgatója, *Béteczki János* nyíltan beszélt a városi tévének arról, hogy milyen fizikai és szellemi megpróbáltatásnak vannak kitéve a kollégái. „Rettenetes a vírushelyzet – fogalmazott –, azokat a felvételeket tessék szíves elképzelni az ózdi kórházban, amit annak idején az olasz helyzet kapcsán láttunk.” Erre reagált úgy a honi kórházak legfőbb parancsnoksága, hogy „az állítás hazugság”, „túlterheltség nem áll fenn.” Egy hónappal később a fehérvári kórház vezetője szegte meg a „hallgatás parancsát”, s mondott konkrét

adatokat a tragikus helyzetről, miután úgy látta, hogy túl kevesen jelentkeznek oltásra. Tőle tudjuk, hogy náluk a lélegeztetőgépre kapcsolt betegek 84 százaléka meghalt, de van kórház, ahol 90-95 százalék volt ez a veszteségarány. Bucsai László arról is beszélt a helyi lapnak, hogy a bérelt hűtőkonténereik is megteltek, az egyházakat arra kérte a belügyminiszter, hogy szombat-vasárnap is tessenek. Egyre súlyosabbak a járvány hullámai, a negyedik, ha lesz – idézték – „elviszi a fél országot”.

A név nélkül nyilatkozók arról is beszéltek a lapoknak, hogy a nagyon rossz halálozási arányban óriási szerepe van a szakemberhiány miatt leromlott ellátásnak. A harmadik hullámra már hiányzott az a 4-5000 egészségügyi dolgozó is, aki nem volt hajlandó vállalni a március 1. után kötelező egészségügyi szolgálati viszonyból fakadó kööttségeket. Az egészségpolitika megpróbálta ezt is sikerként kommunikálni.

Jenei Zoltán országos kórház-főigazgató óriási eredménynek nevezte, hogy az érintettek 95 százaléka aláírt. Ezt úgy értékelte: „minden garancia megvan arra, hogy az ellátás színvonala az ország bármely területén az eddiginek megfelelő marad, sőt akár javulhat is”.

Akik márciusban aláírtak, maradnak is egy ideig: nem mondhatnak fel, amíg tart a veszélyhelyzet, azt pedig éppen most hosszabbította meg őszig az Országgyűlés. Hogy azután sokan menekülnek-e el az ágazatból, azt még csak megsejteni lehet. A már idézett kamarai alelnök, Lénárd Rita úgy becsülte, hogy a ma ott dolgozók akár harmada is elhagyhatja az állami egészségügyet, vagy akár a gyógyító-hivatást is.

A járvány árnyékában számos olyan folyamat is elindult, aminek a hatása az ágazat működésére akár mélyreható is lehet, ám ma még kiszámíthatatlan. Így például valamennyi orvosképzést folytató

egyetem ott van azok között, amelyekről idén tavasszal lemondott az állam, alapítványi kézbe adva azokat. A szakrendelőknél éppen fordított a helyzet. A vészhelyzetre való hivatkozás náluk arra szolgált, hogy az önkormányzati rendelőket is az országos kórházi főigazgató irányítása alá vonják. Van, ahol ebben máris az államosítás előkészítését látják.

A házi orvosoknak, akiknek most az oltásszervezés is a nyakába szakadt, e hetekben kellett dönteniük arról is, hogy bekapcsolódnak-e valamely praxisközösségbe? Ez a feltétele, hogy ők is hozzájuthassanak a „szakorvosi béremelés” 100 vagy 80 százalékához. Annak ellenére kellett dönteniük erről, hogy „a praxisközösségek kialakításának tárgyi és személyi feltételei egyelőre rendkívül hiányosak.” Amikor ez utóbbit felvetették Szabó Jánosnak, az Egészségügyi Szakmai Kollégium házi orvosvostan tagozata elnökének, ő – a MedicalOnline tudósítása szerint – így reagált: „A startvonalnál állunk, hosszú idő még, amíg célba érünk”. Am a fogorvosi alapellátók mintegy húsz százaléka, köztük iskola fogászatok, fogszabályozással foglalkozók, még az alapvonalig sem jutottak el. Miután kimaradtak e közösségekből, jogszabályváltozásra lesz szükség ahhoz, hogy ők is hozzájuthassanak a megemelt bérükhöz. **DT**

A kutatók „okoseszközök” segítségével fejlesztenek ki egy szájegészségügyi szűrőrendszert gyerekek számára

Iveta Ramonaite,
Dental Tribune International

Az ausztrál kutatók a közelmúltban állami támogatást kaptak egy olyan projekthez, amelynek célja egy olyan rendszer kifejlesztése, amely lehetővé teszi a szülők számára, hogy lefényképezzék gyermekeik fogait. A fényképeket intelligens eszközök segítségével készítik, amik továbbítanak azokat a fogorvosnak kiértékelésre. Az új rendszer javítaná a rutinszerű fogorvosi ellátáshoz való hozzáférést és csökkentené a nem megfelelő vagy felesleges beutalásokat, ezáltal segítve az utazási és várakozási idő minimalizálását.

A projekt a Commonwealth Tudományos és Ipari Kutatószervezet és a Telethon Kids Institute együttműködésében zajlik, és a kutatást a perthi Nyugat-Ausztrália Egyetem kutatócsoportja vezeti. A kutatás, több folyamatban lévő kutatásnak a része, melyeknek célja a fogorvosi ellátáshoz való hozzáférés megkönnyítése.

A 12 hónapos projekt célja egy rendszer kifejlesztése csecsemők és gyermekek szűrésére, okostelefonnal készített képek felhasználásával.



Ausztrália kutatói egy olyan projekten dolgoznak, amely elősegítené a rutinszerű fogorvosi ellátáshoz való hozzáférést és csökkentené a nem megfelelő vagy felesleges beutalásokat. Kép: Anna Kraynova/Shutterstock

lásával. A képeket a fogorvosok a számítógépükre érnék el, és így képesek lennének meghatározni, hogy szükség van-e azonnali beutalásra vagy az késleltethető.

„A csapat erőfeszítésének lényege, hogy hozzáférést biztosítsunk az általános szájegészséghez a társadalom peremén élőknek is” – mondta Dr. Marc Tennant, az egyetem professzora.

„A projekt tökéletesen illeszkedik hosszú távú tervünkhöz. Az egyszerű okostelefonok által készített képek felhasználhatók a fogak egészségének szűrésére – folytatta.”

Tennant kifejtette, hogy a jelen projekt a gyermekek szájegészségére összpontosít, de a tágabb program a felnőtteket is magába foglalja. Megjegyezte azt is, hogy nem a professzionális fogorvosi vizsgálatok

helyébe kíván lépni a technológiája, hanem a szűrés lehetőségét szeretné mindenkinek biztosítani és az ehhez kapcsolódó szájegészségügyi tanácsadást.

A projekt nemrégiben 50 000 USD (14,7 millió Ft) állami kormányzati támogatást kapott, melyet Tennant szerint a SARS-CoV-2 járvány során egyre nagyobb érdeklődés kísért.

IMPRESSZUM

PUBLISHER AND CHIEF EXECUTIVE:
Torsten R. Oemus

CHIEF CONTENT OFFICER:
Claudia Duschek

DENTAL TRIBUNE INTERNATIONAL GMBH
Holbeinstr. 29, 04229 Leipzig, Germany
Tel.: +49 341 4847 4302
Fax: +49 341 4847 4173
Általános megkeresések:
info@dental-tribune.com
Hirdetésfelvétel:
mediasales@dental-tribune.com
www.dental-tribune.com

A Dental Tribune International GmbH azon anyaga, amelyet újra nyomtattak vagy lefordítottak és újból kinyomtattak ebben a kiadásban a Dental Tribune International GmbH szerzői jogi védelme alatt áll. Az ilyen anyagokat a Dental Tribune International GmbH engedélyével lehet csak közzétenni. A *Dental Tribune* a Dental Tribune International GmbH védjegye.

Minden jog fenntartva. © 2021 Dental Tribune International GmbH. A Dental Tribune International GmbH előzetes írásbeli engedélye nélkül bármilyen módon, egészben vagy részben történő sokszorosítása kifejezetten tilos.

A Dental Tribune International mindent megtesz annak érdekében, hogy a klinikai információkat és a gyártók termékeiről szóló híreket pontosan adja közre, nem vállal azonban felelősséget a termékekről szóló állítások helytállóságáért vagy a nyomdahiabáért. A kiadó nem vállal továbbá felelősséget sem a termékekért vagy leírásokért, sem a hirdetések közleményeiért. A szerzők által kifejtett véleményt a sajátjuknak kell tekinteni, és azok semmi módon nem tükrözik a Dental Tribune International véleményét.

Kiadja: DP Hungary Kft.

1012 Budapest, Kuny Domokos u. 9.

FELELŐS KIADÓ: Laczkó Tamás

SAJKFORDÍTÓ: Molnár Dávid

NYOMDAI ELŐKÉSZÍTÉS: DP Hungary Kft.

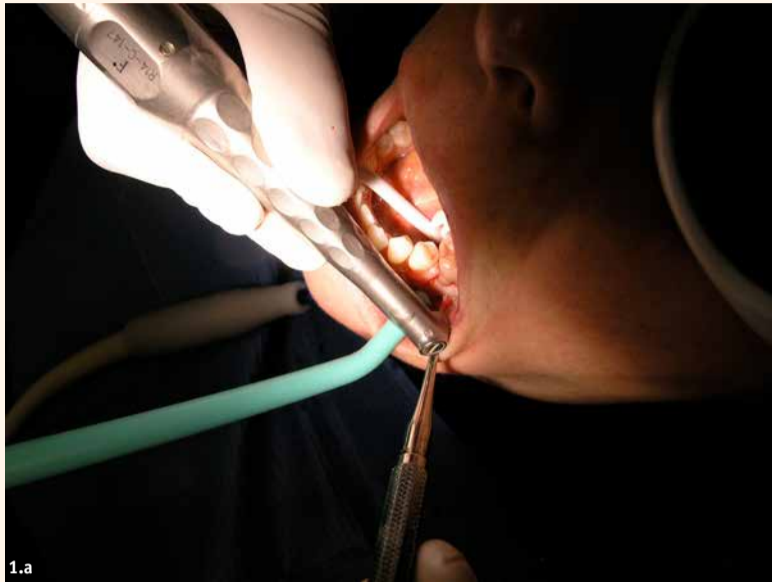NYOMDAI KIVITELEZÉS: Prime Rate Kft.

ADATEGYEZTETÉS, INFORMÁCIÓ: Bárdos Veronika,
telefon: 06-30-472-0030, 06-1-793-1874

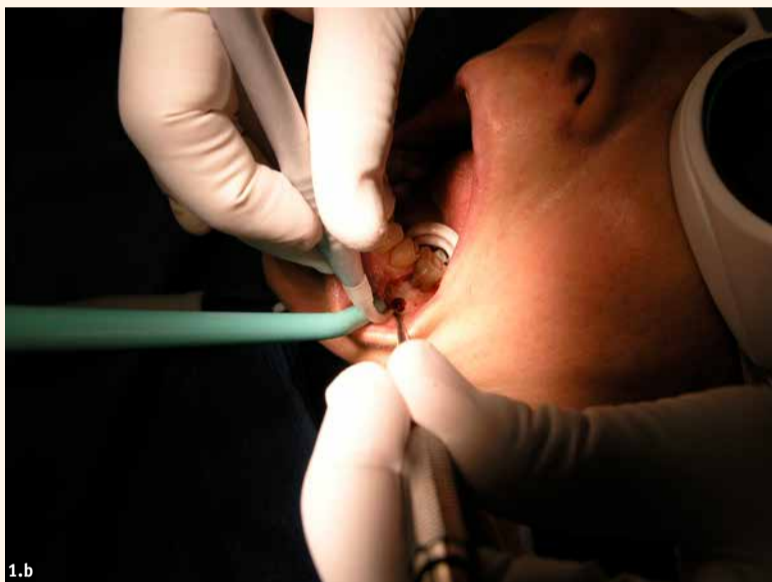HIRDÉTFELVÉTEL: Laczkó Tamás,
telefon: 06-30-472-0030

TwinLight koncepció a fogászatban

Áttekintés

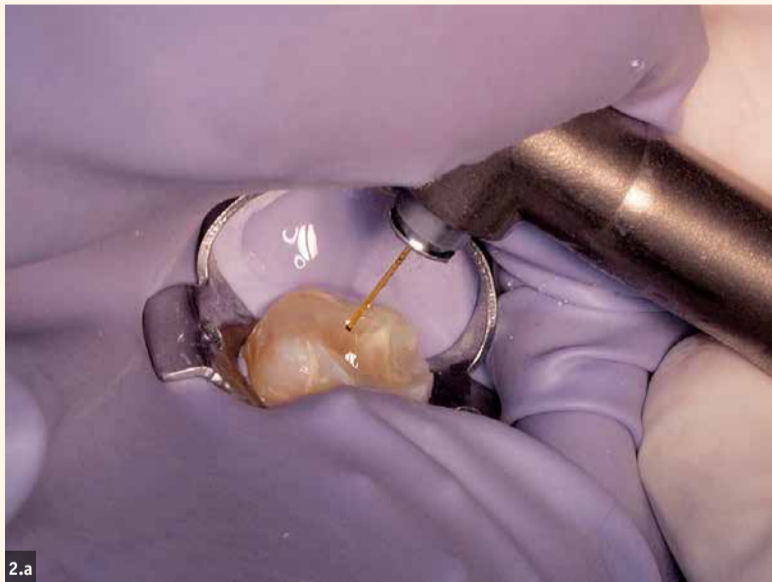

1.a

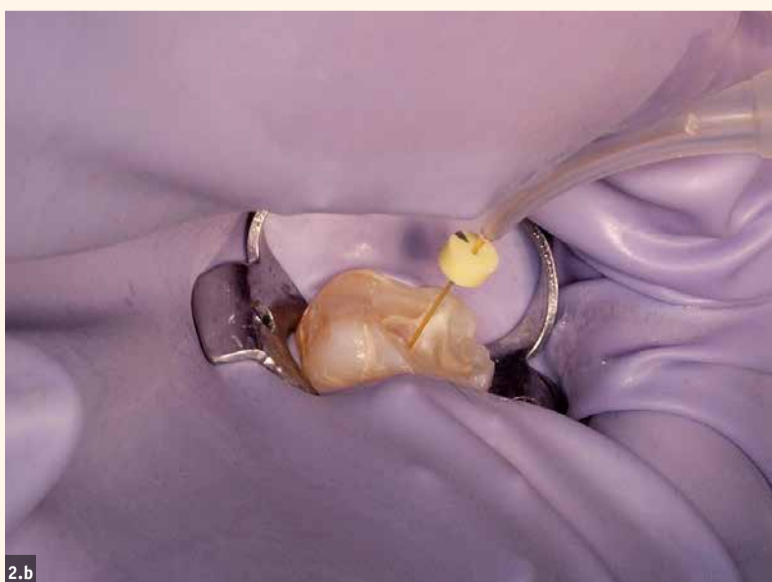


1.b

1. ábra: Bukkális nyílásfeltárás, gyökérrezecció és felszíni modifikáció a bal alsó első nagyíró periapikus léziójánál Er:YAG lézerrel (a). Dekontamináció Nd:YAG lézerrel (b). Dr. Kresimir Simunovic jóvoltából.



2.a



2.b

2. ábra: Fotoakusztikus tisztítás és törmelékeltávolítás a gyökércsatornában Er:YAG lézerrel (a). Száraz és mély dekontamináció Nd:YAG lézerrel (b). Dr. Kresimir Simunovic jóvoltából.

Ilay Maden, Ozge Erbil Maden,
Zafer Kazak (Törökország)

Összefoglalás

A lézereket mind segédeszközként, mind pedig teljesen független, bizonyítékokon alapuló eszközként használják a fogászat gyakorlatilag minden területén, főleg a különböző hullámhosszú lézerek hullámhossza eltérő, az adott hullámhosszú fény pedig egyedi kölcsönhatásba lép a kezelt specifikus szövetrel [1], amelynek fő hatása az ablációtól a dekontamináción át a fotobiomodulációig terjed. Bármely rendelkezésre álló fogászati lézeres tananyag követése után világossá válik, hogy egy adott fogászati lézerekkel akkor optimális, ha a kezelési protokoll két különböző hullámhosszt tartalmaz. A következőkben áttekintjük a TwinLight kezelési koncepció szélesebb körű alkalmazását a fogászatban.

Lézerrel asszisztált sebészet

A szájszövetben számos indikáció kezelhető sikeresen lézerrel. A változó időtartamú impulzussal rendelkező Er:YAG lézer egy arany-

standard, mivel klasszikus hő- vagy mechanikai károsodás nélkül, kiváló szöveti gyógyulás kíséretében kezelhetők vele a lágy- és a kemény szövetek. Az Nd:YAG lézer teljessé teszi a TwinLight szájszöveti eljárások sikerét (1. ábra), hiszen tökéletes eszköz érrendszeri léziók kezelésére [2], a mély dekontaminációra [3], valamint a herpesz és az afta gyógyítására [4].

A rezgésmentes működés, a lágy- és csontszövetek gyorsabb regenerációja, a viszonylag fájdalommentes gyógyulás, valamint a baktericid és biostimuláló hatás az Er:YAG lézert fontos sebészeti eszközzé teszi. Különböző esetekben, mint például a biszfosfonátkezelés alatt álló betegek állkapcsaiban az osteonekrózis kezelésekor, ezek a tulajdonságok még fontosabbá válnak [5]. A sikeres kezelés az Nd:YAG lézer által biztosított LLLT lépéssel fejeződik be.

Lézerrel asszisztált endodoncia

A sikeres gyökérkezelés érdekében a lézer két kritikus lépés során lehet használni: a gyökércsatorna smear layer eltávolításánál, illetve a baktériumoknak a gyökércsatorna minden részéből való eltávolításakor [6]. Klasszikusan a smear layer teljes eltávolítása lehetetlen, különösen az oldalszatórnákból. Az Er:YAG lézer

hullámhossza a komplex gyökércsatorna-rendszerben a nem termikus, fotoakusztikus tisztításra és a törmelék eltávolítására alkalmas. A lézerrel indukált fotoakusztikus kezeléshez sóoldat vagy 17% EDTA és egy speciálisan kialakított Er:YAG kezelőfej használható. A 6%-os nátrium-hipoklorit oldat és az Er:YAG kezelőfej kombinációja hatékonyan távolítja el a baktériumokat a gyökércsatornákból [7,8]. A nátrium-hipoklorit alternatívájaként a gyökércsatorna öblítése és szárítása után az Nd:YAG lézer használható a mély dekontaminációhoz. Endodontikus esetekben a TwinLight eljárással (2. ábra) ténylegesen sikeres eredmény várható [9].

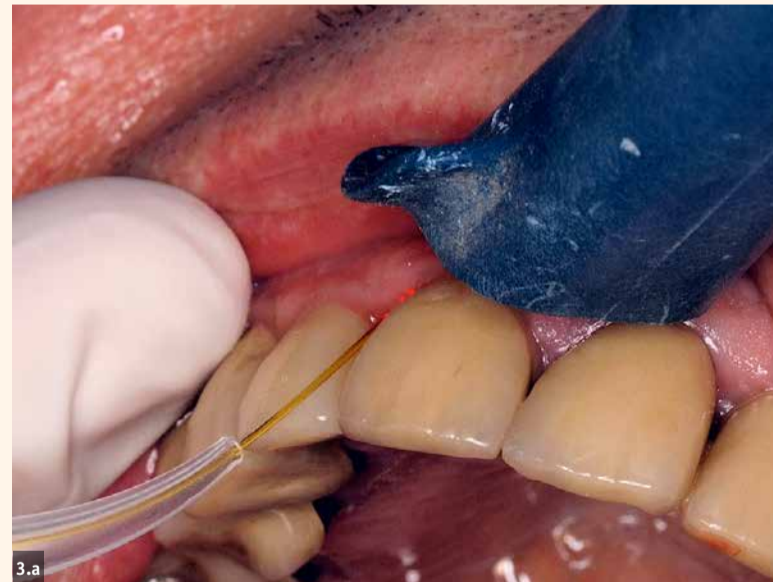
Lézerrel asszisztált parodontális eljárások

A modern parodontális terápia célja a fertőzött lágy és kemény szövetek sebészeti vagy nem sebészeti úton történő eltávolítása. Több előnye is van a lézeres és a klasszikus módszerek kombinálásának a parodontális kezelése során. A megfelelő kezelőfejjel ellátott Er:YAG lézer a fogkő és calculus eltávolítása [10] közben eliminálja a baktériumokat [11,12], endotoxinokat [13] és lipopoliszacharidot a gyökér kemény felületéről, és a granulomatosus szövetet a puha íny területéről. Az Nd:YAG lézer a fogínytasak kezdeti megtisztításának [14-17] és a hámréteg eltávolításának nélkülözhetetlen eszköze. A lézeres kezelés jó klinikai és mikrobiológiai eredményeket mutat, mivel a legjobb megoldást nyújtja a dekontaminációra és a smear layer eltávolítására; ezzel megszünteti a parodontális probléma okát és jobb felületet teremt a fibroblaszt sejtek megtapadásához [18]. Mindkét hullámhossz javítja a kezelés eredményét [19-23] és a páciens komfortérzetét [21,24-26]. Az Er:YAG és Nd:YAG lézert kombináló TwinLight technika egy minimálisan invazív parodontális kezelés (3. ábra), amely helyettesítheti a klasszikus invazív sebészeti beavatkozásokat, vagy a jobb hozzáférhetőségen, a szövetek szelektív eltávolításán és a biomoduláción keresztül egyszerűsíti a sebészeti beavatkozást.

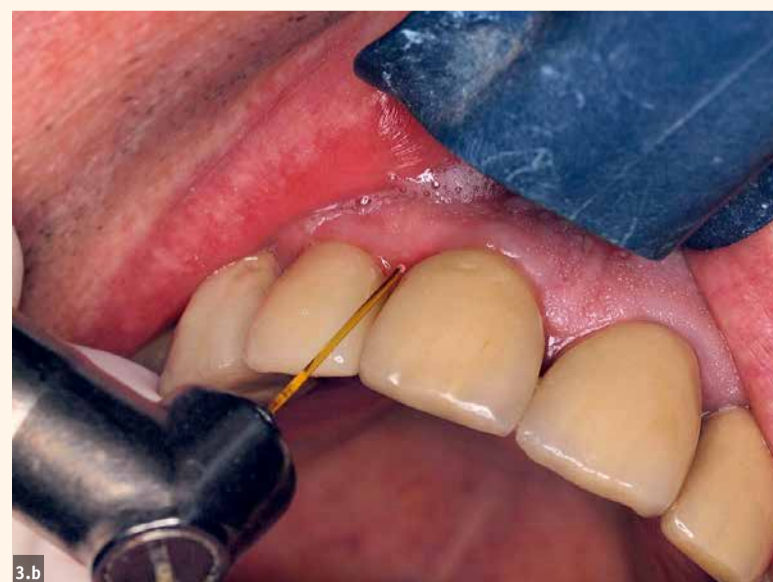Számos parodontális műtéti eljárás, mint például az ínykimetszés, az ínyplasztika vagy a bölcsességfog felszabadítás lézerrel elegáns módon elvégezhető [27]. A VSP (Variable Square Pulse Technology) Er:YAG lézerrel a kívánt koagulációs mélységgel az ínyzövetek nagyon tiszta, káros hőhatások nélküli metszésére van lehetőség. Erősebb vérzéscsillapítás esetén a műtét kombinálható a TwinLight Nd:YAG kezeléssel.

Lézerrel asszisztált orális implantológia

A modern implantációs fogászatban számos klinikai indikáció létezik a

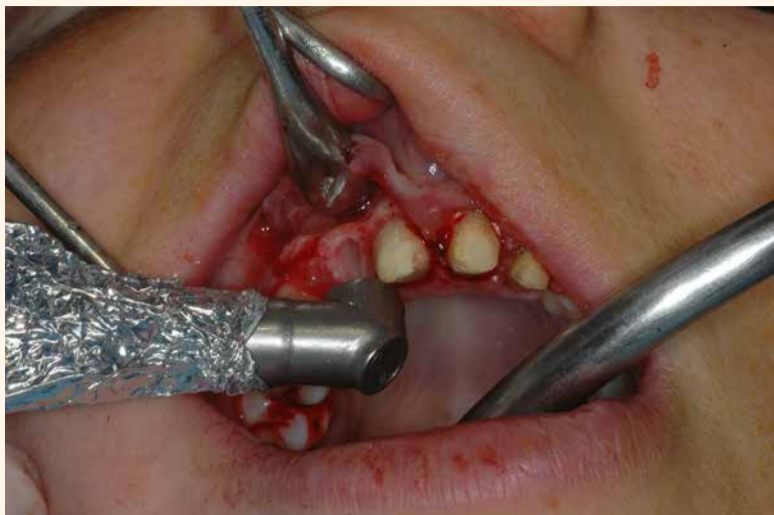

3.a

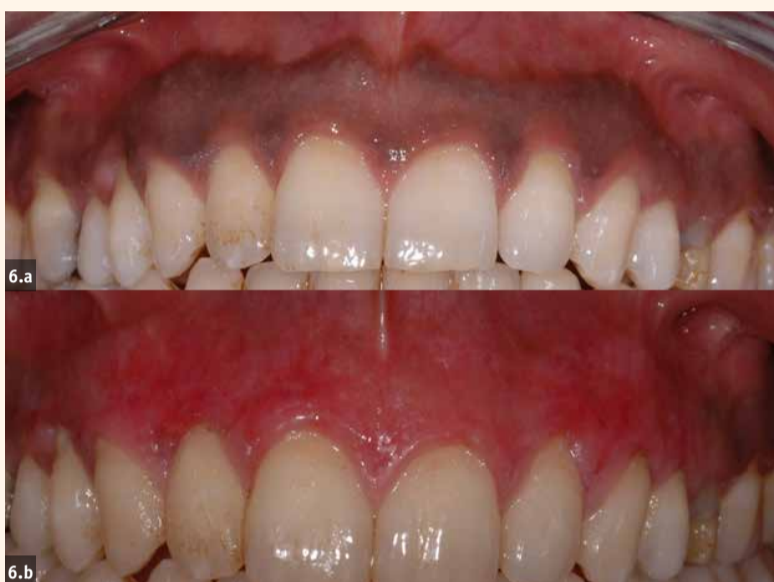

3.b

3. ábra: Zárt parodontális tasakkezelés lézerrel: a granulomatosus szövet ablációja felszíni dekontamináció után Er:YAG lézerrel (a). Mély fertőtlenítés és biomoduláció Nd:YAG lézerrel (b). Dr. Kresimir Simunovic jóvoltából.



4. ábra: Az üreg tisztítása és fertőtlenítése Er:YAG lézerrel extrakció után.



6. ábra: Íny depigmentáció a kezelés előtt (a). Az íny depigmentációja 7 nappal a kezelés után (b).

lézerekre [28]. Az implantációs eljárás gyakorlatilag minden lépésében különféle lézerhullámhosszak játszanak szerepet.

Az implantátumot körülvevő lágy szöveteket elő kell készíteni az implantátum behelyezése előtt. Számos lézerhullámhossz használható ehhez a lépéshez, de az Er:YAG lézerek kevesebb fájdalmat okoznak, mivel a dióda, Nd:YAG vagy CO₂ lézerekkel ellentétben nem melegítik a szöveti felületet, és a beteg ugyanezen okból gyorsabban is gyógyul [29].

A granulációs szövetek eltávolítása és a műtéti terület fertőtlenítése az extrakciók után a következő olyan fontos lépés az implantációs eljárásokban, ahol az Er:YAG lézerek döntő szerepet játszanak (4. ábra). Az Er:YAG lézersugár erős vízben történő abszorpciója miatt, megfelelő paraméterbeállításokkal (energiasűrűség és az impulzus időtartam) – csak a lágy szövetet távolítja el.

A granulációs szövet eltávolítását és a felületi fertőtlenítést követően [27] az Nd:YAG lézer alkalmazható mély fertőtlenítésre és olyan biomodulációra, amely elősegíti a gyógyulást, így enyhíti az ödémát és a fájdalmat.

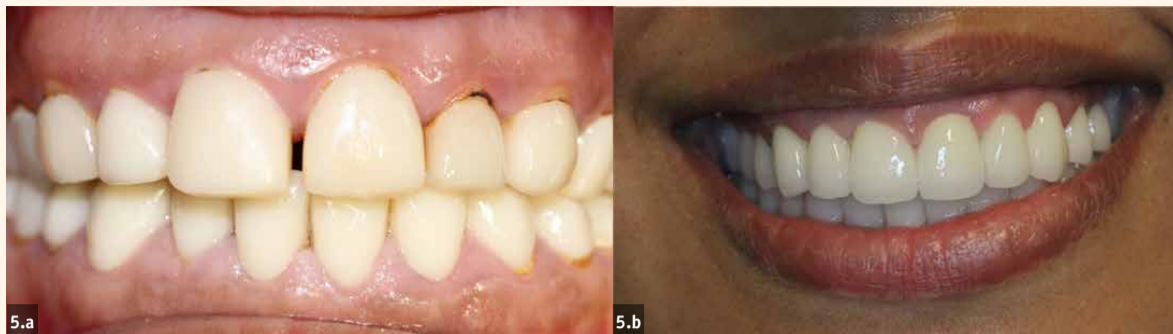
A csont ablációja Er:YAG [30] lézerrel a kívánt koronális csontsűrűség-vastagság elérése érdekében előnyös, például egy késpenge vékonyságú rész eltávolítása során a sík felület kialakításához, vagy ablak készítésekor sinus lift műtétnél, vagy egy csontblokk kivételénél, illetve a csont hasításánál. Ezenkívül könnyebb megjelölni az első fűrési helyet Er:YAG lézerrel, különösen kezdő implantológusok számára,

mivel a lézersugár nem csúszhat el és okozhat iatrogén sérülést, mint például egy implantátumfűrő.

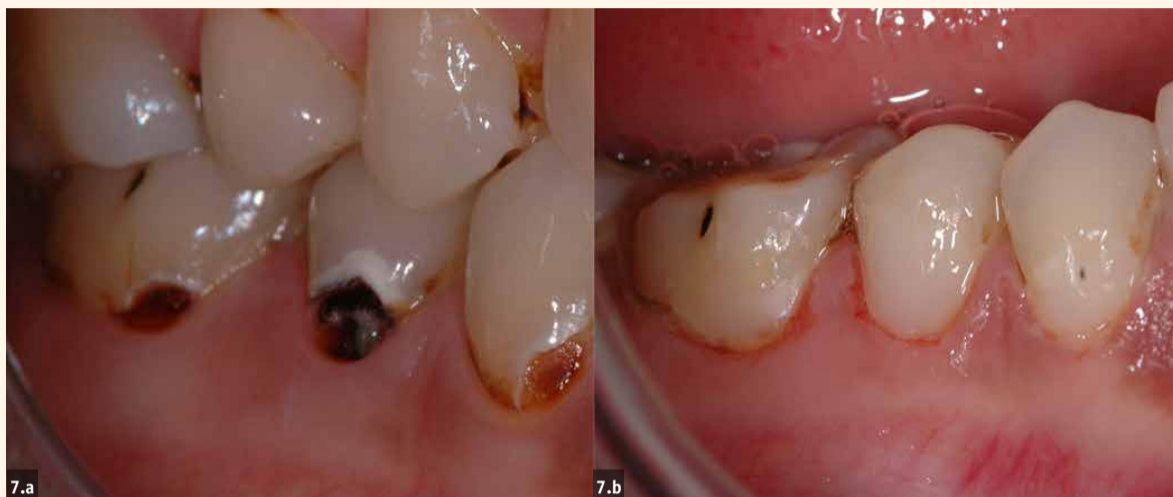Az Er:YAG lézert az implantátumgyógyászat előkészítésével kapcsolatos speciális indikációkhoz használják, például amikor a csont nagyon vékony és puha. Előnyös az implantátumgyógyászat lézerrel történő előkészítése a terület fertőtlenítéséhez, a smear layer eltávolításához, az osteoblastok aktiválásához és a csontimplantátum közötti nagyobb kapcsolódó felület eléréséhez a korai gyógyulás során [31].

Az implantátum feltárása Er:YAG lézerrel gyors gyógyulást eredményez, ezáltal megkönnyíti a protézis utáni gyors rehabilitációt, valamint betegbarát [32]. A hosszabb és rövidebb Er:YAG impulzusok kombinációja ehhez az eljáráshoz biztosítja, hogy a lenyomatok késedelem nélkül készüljenek.

Az implantológiában a TwinLight kezelési koncepció leghatékonyabb alkalmazása periimplantitis esetén figyelhető meg. A vízhűtéssel biztonságosan használható Er:YAG [33] segítségével a granulációs szöveteket a csont és az implantátum felületén egyaránt eltávolíthatjuk a fertőtlenítéssel egy időben [34]. Az Nd:YAG lézer a mély fertőtlenítéssel és a biomodulációval egészíti ki a hatásokat. A műtéti terület extrakció utáni tisztításához hasonlóan a nagyon törekeny környező csont is ép maradhat, mivel nincs mechanikai vagy kémiai trauma az implantátum körüli granulációs szövet eltávolítása közben.



5. ábra: Koronahosszabbítás kezelés előtt (a). Koronahosszabbítás 6 hónappal kezelés után (b).



7. ábra: Klinikai eset kezelés előtt (a). Közvetlenül az inykimetszés és a carieses elváltozás eltávolítása után (b).

Lézerrel asszisztált esztétikai fogászat

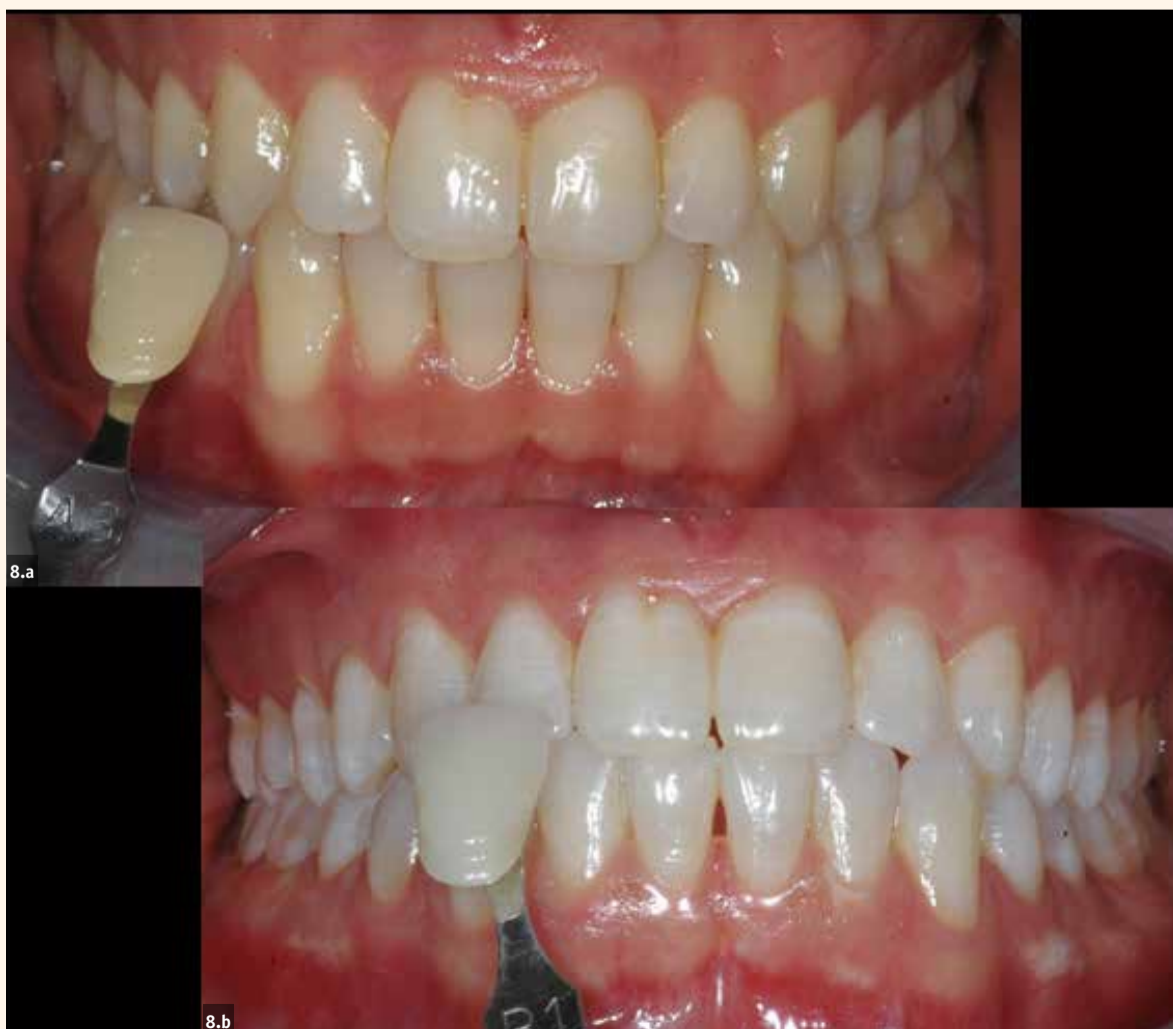Az esztétikai fogászat területén számos olyan eljárás létezik, ahol a lézer a választott kezelési módszer. A rutin lézeres esztétikai beavatkozások közé tartozhat a koronahosszabbítás vagy az íny szintek kiegyenlítése (5. ábra) [35]. Az Er:YAG lézer használata során szinte nincs szükség anesztéziára, mivel nem keletkezik hőkárosodás a szövetben. Az eljárás eredménye a stabil fogínymagasság. Szükség esetén a csont szintjét állítható impulzusidővel rendelkező Er:YAG lézerrel (a Fotona lézereknél VSP-technológiának nevezik) korrigálhatjuk nem-invazív módon, lebenyképzés nélkül [36].

A fogpótlások készítése során az Nd:YAG lézer nagyon hasznos a lenyomatkészítés előtti preparációra, vagy szükség esetén az előkészített fogak érzékenységének csökkentésére. Javasolt a parodontális kezelés vagy a fogíny-visszahúzódás miatti dentintúlérzékenység csökkentése vagy kiküszöbölése az idegvégződések modulálásával vagy a dentintubulusok lézerrel történő zárásával.

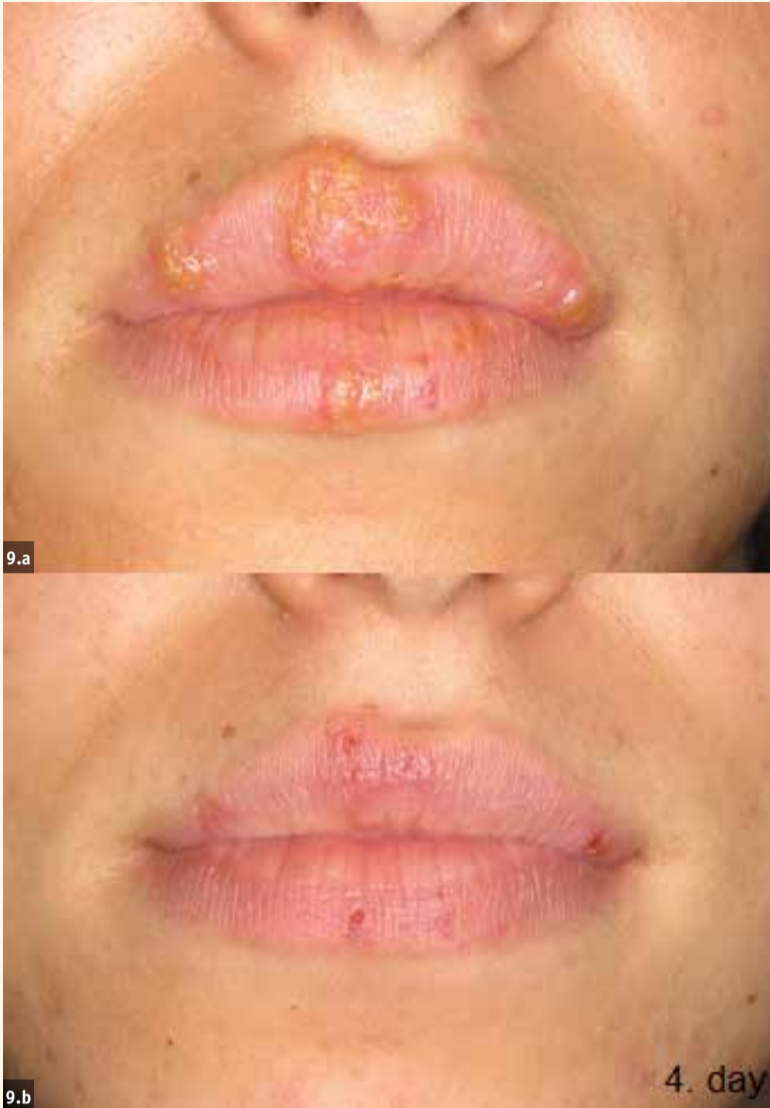Az íny elszíneződések kezelése [37] (6. ábra) Er:YAG lézerrel nagyon biztonságos annak felületi abszorpciója miatt. A pigmentált bazális réteg de-epitelizációja hosszabb Er:YAG impulzusokkal érhető el. Kis mennyiségű vízpermet használata esetén a műtét alatt enyhe vérzés léphet

fel, de a szövet gyorsabban gyógyul.

Az V. osztályú cavitasok kompozit tömésrel való esztétikai restaurációjához pontos előkészítésre van szükség, amely Er:YAG lézerrel könnyen elvégezhető. A kezelés gyors, fájdalommentes és termikus mellékhatások nélküli, különösen, ha az impulzusok időtartama elég rövid – jellemzően 50-100 mikroszekundum. Az üreg szegélyei a jobb esztétikai megjelenés és a hosszú távú színtabilitás érdekében lesarkíthatók, ha a lézer elég hatékony ahhoz, hogy szükség esetén kis mennyiségű zománcot távolítsa el. Ha a carieses elváltozás az íny szint alá ér, akkor a 600-1000 mikroszekundum közötti impulzustartamú (7. ábra) Er:YAG lézer tökéletes eszköz az íny eltávolításá-



8. ábra: A TouchWhite™ eljárás előtt (a) és után (b).



9. ábra: A herpeszes lézió kezelés előtt (a) és 4 nappal kezelés után (b).

ra, mivel nincs vérzés és általában nincs szükség érzéstelenítésre. Fogfehérítéshez a fehérítő gél igen sikeresen aktiválható (8. ábra) nagyon hosszú impulzusú Er:YAG lézer segítségével [38,39]. Az eljárás szabadalmaztatott, és TouchWhite™ eljárás néven ismert. A teljes kezelési idő, valamint a műtét utáni érzékenység csökken. Az Nd:YAG lézer herpeszes elváltozások kezelésére is használható (9. ábra). A herpeszes lézió lézerrel történő kezelésének előnyei abban állnak, hogy a fájdalom röviddel a kezelés után enyhül, a lézió gyorsabban gyógyul, és a kezelt területen ritkább az ismételt előfordulás.

Esztétikai okok miatt számos, lágyrészt érintő eljárás elvégzésére van szükség az anterior területeken, például hemangioma [40] vagy lágyrész növekmény eltávolítása esetén [41]. Alapvető fontosságú, hogy tisztában legyünk az eltávolítandó szövet jellegével. A hemangioma nem invazív kezelését Nd:YAG lézerrel végezzük. Energiáját nagymértékben abszorbeálja a hemoglobinnal, a lézióban koaguláció következik be, és a hízósejtek, vagy abláció útján eltávolításra kerül. Az Er:YAG lézer előnyben részesül a lágyrészt érintő műtéteknél, például lágyrész növekmény eltávolításakor [27] (10. ábra). A kezelés gyors, minimális érzéstelenítést igényel, és nem okoz gyógyulási késedelmet. A lágyrészt érintő műtéteknél fontos, hogy az Er:YAG impulzus időtartamát 600 mikroszekundum fölé, lehetőleg 1000-ig növeljük a leadott hőmennyiség növelése – de még a szövetek károsítása nélkül – és a vérzéscsillapítás biz-

tosítása érdekében. Ha szükséges, a vérzéscsillapító hatás az Nd:YAG lézerrel tovább növelhető. Az Nd:YAG lézerek biomodulációs hatása [42] szintén előnyös, elősegíti a sejtregeneráció növelését, a vérkeringést (gyulladáscsökkentő hatású), megszünteti a fájdalmat, javítja az idegi jelátvitelt és az izomrelaxációt, serkenti a növekedési hormonok felszabadulását, valamint elősegíti a gyógyulást sok más egyéb aspektusát.

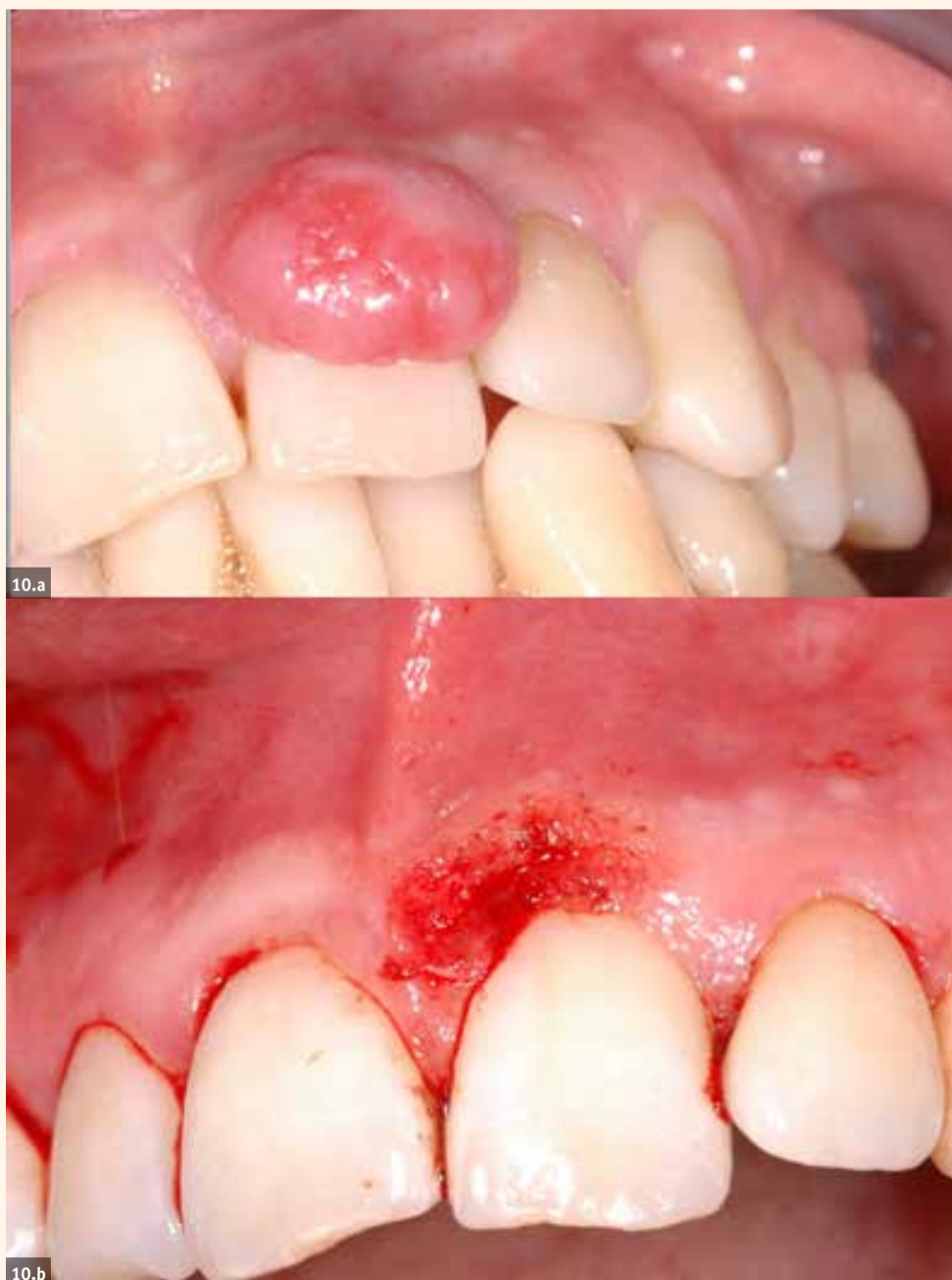Konklúzió

A két hullámhossz használatának számos előnye gyakorlatilag a fogászat minden területén a fogkezelések minőségének javulásához, valamint a beteg kényelmének és a fogorvosok szakmai elégedettségének növekedéséhez vezet. A legtöbb fogorvos hasznosnak találja a két hullámhossz egy műszerrel való működtetését, mint például a Fotona által gyártott LightWalker rendszer esetén. Fontos azonban, hogy megfelelő ismeretekkel rendelkezzünk mind a kezelési protokollok alapját képező biofizikai kölcsönhatásokat, mind az egyes lézerhullámhosszok és eszközök sajátos tulajdonságait illetően.

Forrás: *Journal of the Laser and Health Academy* Vol. 2013, No.1;

Irodalom

- Frenzen R. Principles of Medical and Dental Lasers. Lulu publishing, 2011.
- Suen JY, Waner M. Treatment of oral cavity vascular malformations using the neodymium:YAG laser. Arch Otolaryngol Head Neck Surg. 1989 Nov; 115(11):1329-33.
- Bergmans L, Moisiadis P, Teughels W, Van Meerbeek B, Quirynen M, Lambrechts P. Bactericidal effect of Nd:YAG laser irradiation on some endodontic pathogens ex vivo. Int Endod J. 2006 Jul; 39(7):547-57.
- Simunovic K, Scholtz A. Laser-assisted dentistry in the daily office routine: A "multiwave" concept. International Magazine of Laser Dentistry, Vol. 3, Issue 4/2011: 16-21.
- Vescovi P, Manfredi M, Merigo E, Meleti M, Fornaini C, Rocca JP, Nammour S. Surgical approach with Er:YAG laser on osteonecrosis of the jaws (ONJ) in patients under bisphosphonate therapy (BPT). Laser Med Sci (2010) 25:101-113.
- Peters OA, Bardsley S, Fong J, Pandher G, DiVito E. Disinfection of Root Canals with Photon-initiated Photoacoustic Streaming. Journal of Endodontics Volume 37, Issue 7, Pages 1008-1012, July 2011.
- DiVito E, Peters OA, Olivi G. Effectiveness of the erbium:YAG laser and new design radial and stripped tips in removing the smear layer after root canal instrumentation. Lasers Med Sci. 2012;27:273-280. Ando Y, Aoki A, Watanabe H, Ishikawa I. Bactericidal effect of erbium YAG laser on periodontopathic bacteria. Lasers Surg Med 1996; 19: 190-200.
- Yamaguchi H, Kobayashi K, Osada R, Sakuraba E, Nomura T, Arai T, Nakamura J. Effects of irradiation of an erbium:YAG laser on root surfaces. J Periodontol 1997; 68: 1151-1155.
- Simunovic K. TwinLight™ laser-assisted endodontics, International Magazine of Laser Dentistry, Vol. 3, Issue 2/2011: 32-34.
- Aoki A, Miura M, Akiyama F, Nakagawa N, Tanaka J, Oda S, Watanabe H, Ishikawa I. In vitro evaluation of Er:YAG laser scaling of subgingival calculus in comparison with ultrasonic scaling. J Periodontol Res 2000; 35: 266-277.
- Folwaczny M, Mehl A, Aggstaller H, Hickel R. Antimicrobial effects of 2.94 micron Er:YAG laser radiation on root surfaces: an in vitro study. J Clin Periodontol 2002; 29: 73-78.
- Akiyama F, Aoki A, Miura-Uchiyama M, Sasaki K, Ichinose S, Umeda M, Ishikawa I, et al (2011). In vitro studies of the ablation mechanism of periodontopathic bacteria and decontamination effect on periodontally diseased root surfaces by erbium:yttrium-aluminum-garnet laser Lasers in Medical Science, 26(2), 193-204.
- Folwaczny M, Aggstaller H, Mehl A, & Hickel R (2003). Removal of bacterial endotoxin from root surface with Er:YAG laser American journal of dentistry, 16(1), 3-5.
- Schultz RJ, Harvey GP, Fernandez-Beros ME, Krishnamurthy S, Rodriguez JE, Cabello F (1986) Bactericidal effects of the Neodymium:YAG laser: in vitro study. Lasers in Surgery and Medicine 6(5):445-8.
- Rooney J, Midda M, Leeming J (1994) A laboratory investigation of the bactericidal effect of a Nd:YAG laser. British Dental Journal 176(2):61-4.
- Meral G, Tasar F, Kocagöz S, Sener C (2003) Factors affecting the antibacterial effects of Nd:YAG laser in vivo. Lasers in Surgery and Medicine 32(3):197-202.
- Harris DM, Yessik M (2004) Therapeutic ratio quantifies laser antiseptics: ablation of Porphyromonas gingivalis with dental lasers. Lasers in Surgery and Medicine 35(3):206-13.
- Bolortuya G, Ebihara A, Ichinose S, Watanabe S, Anjo T, Kokuzawa C, Saegusa H, et al (2012). Effects of dentin surface modifications treated with Er:YAG and Nd:YAG laser irradiation on fibroblast cell adhesion Photomedicine and Laser Surgery, 30(2), 63-70.
- Schwarz F, Sculean A, Georg T, & Reich E (2001). Periodontal treatment with an Er:YAG laser compared to scaling and root planing. A controlled clinical study Journal of Periodontology, 72(3), 361-7.
- Schwarz F, Sculean A, Berakdar M, Georg T, Reich E, & Becker J (2003). Periodontal treatment with an Er:YAG laser or scaling and root planing. A 2-year follow-up split-mouth study Journal of Periodontology, 74(5), 590-6. doi:10.1902/jop.2003.74.5.590.
- Badran Z, Boutigny H, Struillou X, Weiss P, Laboux O, & Soueidan A (2012). Clinical Outcomes After Nonsurgical Periodontal Therapy with an Er:YAG Laser Device: A Randomized Controlled Pilot Study Photomedicine and Laser Surgery, 30(7), 347-53.
- Lopes B. M., Theodoro L. H., Melo R. F., de Thompson G. M., & Marcantonio R. A (2010). Clinical and microbiologic follow-up evaluations after non-surgical periodontal treatment with erbium:YAG laser and scaling and root planing Journal of Periodontology, 81(5), 682-91.
- Dominguez A, Gómez C, García-Kass A. I., & García-Núñez J. A (2010). IL-1beta, TNF-alpha, total antioxidant status and microbiological findings in chronic periodontitis treated with fluorescence-controlled Er:YAG laser radiation Lasers in Surgery and Medicine, 42(1), 24-31.
- Tomasi C, Schander K, Dahlén G, & Wennström J. L (2006). Short-term clinical and microbiologic effects of pocket debridement with an Er:YAG laser during periodontal maintenance Journal of Periodontology, 77(1), 111-8
- Crespi R, Cappariè P, Toscanelli I, Gherlone E, & Romanos G. E (2007). Effects of Er:YAG laser compared to ultrasonic scaler in periodontal treatment: a 2-year follow-up split-mouth clinical study Journal of Periodontology, 78(7), 1195-200.
- Braun A, Jepsen S, Deimling D, & Ratka-Krüger P (2010). Subjective intensity of pain during supportive periodontal treatment using a sonic scaler or an Er:YAG laser Journal of Clinical Periodontology, 37(4), 340-5.
- Ishikawa I, Aoki A, Takasaki AA. Potential applications of Erbium:YAG laser in periodontics. J Periodontol Res. 2004 Aug;39(4):275-85.
- Romanos GE, Gutknecht N, Dieter S, Schwarz F, Crespi R, Sculean A. Laser wavelengths and oral implantology. Lasers Med Sci. 2009 Nov;24(6):961-70
- Maden I, Kazak Z. Lasers in oral implantology, International Magazine of Laser Dentistry, Vol. 4, Issue 2/2012: 34-36.
- Pourzarandian A, Watanabe H, Aoki A, Ichinose S, Sasaki KM, Nitta H, Ishikawa I. Histological and TEM examination of early stages of bone healing after Er:YAG laser irradiation. Photomed Laser Surg. 2004 Aug;22(4):342-50.
- Kesler G, Romanos G, Koren R. Use of Er:YAG laser to improve osseointegration of titanium alloy implants—a comparison of bone healing. Int J Oral Maxillofac Implants. 2006 May-Jun;21(3):375-9.
- Arnabat-Dominguez J, España-Tost AJ, Berini-Aytés L, Gay-Escoda C. Erbium:YAG laser application in the second phase of implant surgery: a pilot study in 20 patients. Int J Oral Maxillofac Implants. 2003 Jan-Feb;18(1):104-12.
- Leja C, Geminiani A, Caton J, Romanos GE. Thermodynamic effects of laser irradiation of implants placed in bone: an in vitro study. Lasers Med Sci. 2012 Oct 10. [Epub ahead of print].
- Kim JH, Herr Y, Chung JH, Shin SI, Kwon YH. The effect of erbium-doped: yttrium, aluminum and garnet laser irradiation on the surface microstructure and roughness of double acid-etched implants. J Periodontol Implant Sci. 2011 Oct;41(5):234-41.
- Maden I, Kazak Z, Erbil Maden O. Lasers in aesthetic dentistry, Cosmetic Dentistry, Vol. 7, Issue 1/2013: 30-32.
- McGuire MK, Scheyer ET. Laser-assisted flapless crown lengthening: a case series. Int J Periodontics Restorative Dent. 2011 Jul-Aug;31(4):357-64.
- Hegde R, Padhye A, Sumanth S, Jain AS, Thukral N. Comparison of Surgical Stripping, Er:YAG Laser and CO2 Laser Techniques for Gingival Depigmentation: A Clinical & Histological Study. J Periodontol. 2012 Sep 24.
- Gutknecht N, Franzen R, Meister J, Lukac M, Pirnat S, Zabkar J, Cencic B, Jovanovic J. A Novel Er:YAG Laser-Assisted Tooth Whitening Method Journal of the Laser and Health Academy Vol. 2011, No. 1.
- Dinc AT, Maden OE. Laser Tooth Whitening: Diode vs. TouchWhite Er:YAG Journal of the Laser and Health Academy Vol. 2012, No. 1.
- Actis A, Juri H, Gendelman H. Oral Hemangiomas Treated with Nd:YAG and CO2 Laser. Journal of Clinical Laser Medicine & Surgery Volume 11, Number 2, 1993.
- White JM, Chaudhry SI, Kudler JJ, Sekandari N, Schoelch ML, Silverman S Jr. Nd:YAG and CO2 laser therapy of oral mucosal lesions. J Clin Laser Med Surg. 1998 Dec;16(6):299-304.
- Chellini F, Sassoli C, Nosi D, Deledda C, Tonelli P, Zecchi-Orlandini S, Formigli L, Giannelli M. Low pulse energy Nd:YAG laser irradiation exerts a biostimulative effect on different cells of the oral microenvironment: "an in vitro study". Lasers Surg Med. 2010 Aug;42(6):527-39.



10. ábra: Szövetburjánzás eltávolítás előtt (a) és közvetlenül erbium lézerrel való eltávolítás után (b).

Szakkönyvek ajándékba!



2021-es éves, mind a négy magazinunkra történő előfizetés esetén választhat fogászati szakkönyveink közül egyet ajándékba:



Előfizetés:
www.dental.hu

Dental Hírek előfizetés (4 szám)

10 000 Ft helyett **8000 Ft**
ajándék Dental Tribune újság
(4 szám) és 16 db e-journal

Implantológia előfizetés (3 szám)

7500 Ft helyett **6000 Ft**
ajándék Dental Tribune újság
(4 szám) és 16 db e-journal

Fogtechnika előfizetés (4 szám)

10 000 Ft helyett **8000 Ft**
ajándék Dental Tribune újság
(4 szám) és 16 db e-journal

Lapot húzzunk 21 a nyerő




FDI felmérés: csak néhány országban engedélyezik a fogorvosok számára, hogy részt vegyen az oltási programban

Iveta Ramonaite,
Dental Tribune International

Az egészségügyi szakemberekhez hasonlóan a fogorvosok is olyan élvonalbeli dolgozók, akik nélkülözhetetlen egészségügyi szolgáltatást nyújtanak. Ennek megfelelően sok országban kerültek a kiemelt oltási csoportokba a fogorvosok. De vajon lehetővé teszik-e a fogorvosok számára a SARS-CoV-2 vakcinák beadását? Az FDI Fogászati Világszövetség nemrégiben végzett felméréséből kiderült, hogy a válaszadó országoknak csak az egyharmada engedélyezte az oltások fogorvos általi beadását. Az eredmények tükrében az FDI több országot sürgetett, hogy tegyék lehetővé a fogorvosok számára az oltások beadását.

A SARS-CoV-2 elleni oltásokat sokan döntő fontosságúnak tartják, mivel potenciálisan elősegíthetik a vírus terjedésének lassítását elősegítő bizonyos óvintézkedések lazítását. Az Egyesült Államok Élelmiszer- és Gyógyszerügyi Hivatala már három oltóanyagot engedélyezett felhasználásra: a Pfizer, a Moderna és a közelmúltban kifejlesztett Janssen-t. Európában a Pfizer és a Moderna oltások mellett az



Kép: Leremy/Shutterstock

AstraZeneca oltóanyagot az Európai Bizottság nemrégiben biztonságosnak és hatékonyan nyilvánította ki. Az Egészségügyi Világszervezet adatai szerint jelenleg 262 vakcina van klinikai tesztelésben, és az FDI nemrégiben azt állította, hogy 2021 január végéig körülbelül 100 millió SARS-CoV-2 vakcina-dózist adtak be több mint 50 országban.

Az idősek és a veszélyeztetett csoportok, például az egészségügyi dolgozók, az elsők között kapják meg az oltást. A fogorvosok rendszeresen interakcióba lépnek a betegekkel száj- és általános egészségi állapotukkal kapcsolatban, és széles körű

orvosi képzésben részesültek, ezért az FDI úgy véli, hogy megfelelő helyzetben vannak a nemzeti COVID-19 oltási programok támogatásához. A felmérés azonban azt mutatta, hogy sok tagállam nem osztja ezt a véleményt.

A felmérés eredményei

A felmérésben 57 tagországbeli fogorvosi szövetség vett részt a világ minden tájáról, és az FDI COVID-19 munkacsoportja segítette elő. Kiderült, hogy a válaszadó országok közel kétharmada nem engedélyezte a fogorvosok számára a SARS-

CoV-2 vakcinák beadását. Azok az európai országok, amelyek nem engedélyezik a fogorvosok számára az oltás beadását, Svájc, Portugália, Ausztria, Dánia, Szlovákia és Oroszország.

Az FDI szerint a francia l'Ordre National des Chirurgiens-Dentistes (Nemzeti Fogorvosi Főiskola) sürgette a francia kormányt, hogy engedélyezze a fogorvosok számára az oltások beadását, de ez kudarcba fulladt. Az egyeztetések Spanyolországban, Svédországban, Írországban, Ausztráliában, Kenyában, Hongkongban és Németországban jelenleg is zajlanak – jegyezte meg az FDI.

„A száj egészsége az általános egészség és jólét alapvető eleme, a száj egészsége pedig elengedhetetlen közszolgáltatás” – mondta Dr. Gerhard Konrad Seeberger, az FDI Fogászati Világszövetség elnöke. „Erőfeszítéseket kell tenni annak érdekében, hogy a fogorvosok lehetőség szerint COVID-19 vakcinákat adhassanak be a nemzeti jogszabályok és rendeletek alapján, a szájüregi egészségügyi szolgáltatások minimális megzavarása nélkül” – folytatta.

A felmérés eredményei szerint Kambodzsa, Kolumbia, Egyiptom, India, Indonézia, Libanon, Nigéria, Szerbia, Szlovénia és az Egyesült Királyság oltási engedélyt adott a szakma számára.

Az Egyesült Államokban jelenleg körülbelül 20 állam engedélyezi a fogorvosok számára a SARS-CoV-2 vakcinák beadását. Az FDI megjegyezte, hogy a fent említett országok egy része korábban nem engedélyezte a fogorvosok számára az oltások beadását, vagy legalábbis az influenza elleni oltást.

A fogorvosok által végzett oltás mellett a felmérés megvizsgálta a fogorvosok prioritását a SARS-CoV-2 vakcina oltási programjaiban. A megállapítások szerint a válaszadó országok 53%-a mondta, hogy a fogorvosokat kiemelt oltási csoportokba sorolják, 12%-uk viszont nem sorolta ide őket, míg 18% azt válaszolta, hogy az oltási program és a kiemelt csoportok kialakítása még folyamatban van. Azok az országok, amelyek nem tették a fogorvosokat a vakcina kiemelt oltási csoportjába, többek között Kambodzsa, Kolumbia, Kazahsztán, Románia, Száúd-Arábia, Dél-Korea és Thaiföld. [BT](#)

hirdetés




További információért
olvassa be ezt a kódot!



MAXOLJA KI AZ
AIRFLOW-T!

EMS 
MAKE ME SMILE.

Új szövetséges a FOGÉRZÉKENYSÉG megelőzésében



CURASEPT® BIOSMALTO

A CURASEPT BIOSMALTO ÉRZÉKENY FOGAKRA alkalmazható MOUSSE F-ACP COMPLEX-szel új ásványi réteget hoz létre, mely ellenállóbb a savas támadásokkal szemben. A stronciumsók jelenlétének köszönhetően gyorsan csökkenti a fogak érzékenységét.

7

ÉV KUTATÁS





3

NEMZETKÖZI
SZABADALOM

24

KLINIKAI- ÉS
ESETTANULMÁNY

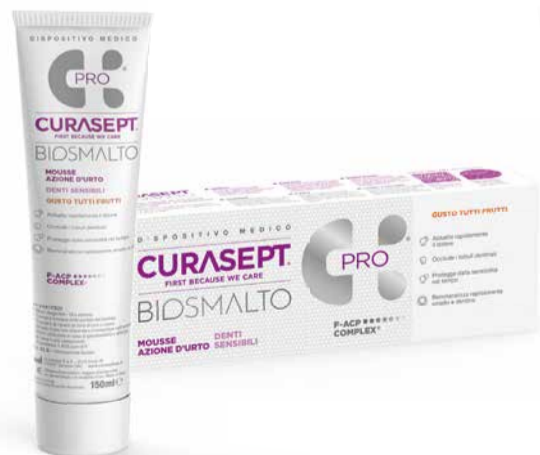IMPACT ACTION MOUSSE PRO

-  Gyorsan enyhíti a fájdalmat
 -  Lezárja a dentin tubulusokat
 -  Hosszútávon véd a fogak érzékenységével szemben
 -  Hatékonyan remineralizálja a zománcot és a dentint
- 1450 ppm F- iont tartalmaz

F-ACP COMPLEX:

Amorf kalcium-foszfát (ACP)
Fluoriddal és Karbonáttal dúsítva,
Citrát bevonattal

Amorphous Calcium Phosphate (ACP) egy nem kristályos, erősen reaktív anyag, amely rendkívül gyorsan képes hidroxipatitá alakulni, a zománc és a dentin természetes prekursora.



Mousse rendelői és otthoni használatra



 **SAGER**
DENTAL

Hivatalos magyarországi forgalmazó: **Sager Dental Kft.**
Tel: +36-1-324-2440 - www.sagerdental.hu



www.curaseptworldwide.com