

DENTAL TRIBUNE

— The World's Dental Newspaper · Hispanic and Latin American Edition —

EDITADO EN MIAMI

www.dental-tribune.com

No. 12, 2015 Vol. 12

Técnica Laminar Estrategias clínicas y estéticas

DENTINA

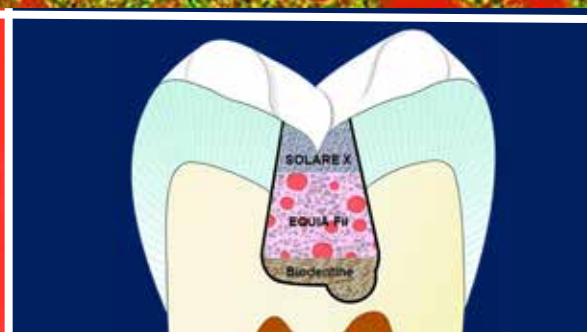
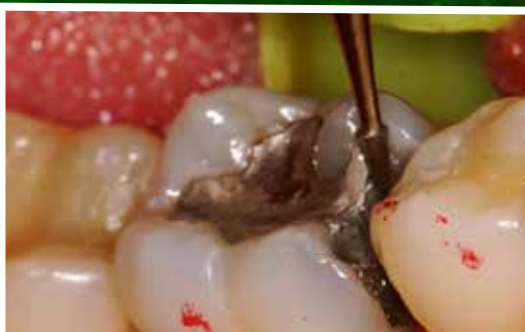GRADIA
INDIRECT
Color IC2

SOLARE X

CAPA QUÍMICA

La técnica laminar permite reestablecer las características anatómicas, morfológicas y funcionales del elemento dentario tratado.

50 µm



DENTAL TRIBUNE
El periódico dental del mundo
www.dental-tribune.com

Publicado por Dental Tribune International

DENTAL TRIBUNE
Hispanic & Latin America Edition

Director General
Javier Martínez de Pisón
j.depison@dental-tribune.com
Miami, Estados Unidos
Tel.: +1-505 635-8951

Marketing y Ventas
Javier Martínez de Pisón
j.depison@dental-tribune.com

Diseñador Gráfico Javier Moreno
j.moreno@dental-tribune.com

COLABORACIONES
Los profesionales interesados en colaborar deben contactar al director.

Esta edición mensual se distribuye gratuitamente a los odontólogos latinoamericanos y a los profesionales hispanos que ejercen en Estados Unidos.

Dental Tribune Study Club
El club de estudios online de Dental Tribune, avalado con créditos de la ADA-CERP, le ofrece cursos de educación continua de alta calidad. Inscríbese gratuitamente en www.dtstudyclubspanish.com para recibir avisos y consulte nuestro calendario.

DT International

Licensing by Dental Tribune International

Group Editor: Daniel Zimmermann
newsroom@dental-tribune.com
+49 341 48 474 107

Clinical Editor Magda Wojtkiewicz
Online Editor Claudia Duschek
Editorial Assistants Anne Faulmann
Kristin Hübner
Sabrina Raaff
Copy Editors Hans Motschmann

Publisher/President/CEO Torsten Oemus
Chief Financial Officer Dan Wunderlich
Chief Technology Officer Serban Veres

Business Development Claudia Salviczek
Jr. Manager Business Dev. Sarah Schubert
Project Manager Online Tom Carvalho
Event Manager Lars Hoffmann
Education Manager Christiane Ferret
Marketing Services Nicole Andrä
Event Services Esther Wodarski
Accounting Services Karen Hamatschek
Anja Maywald
Manuela Hunger

Media Sales Managers
Matthias Diessner (Key Accounts)
Melissa Brown (International)
Antje Kahnt (International)
Peter Witteczek (Asia Pacific)
Weridiana Mageswki (Latin America)
Maria Kaiser (North America)
Hélène Carpentier (Europe)
Barbora Solarova (Eastern Europe)

Executive Producer Gernot Meyer
Advertising Disposition Marius Mezger

Dental Tribune International
Holbeinstr. 29, 04229 Leipzig, Germany
Tel.: +49 341 4 84 74 502 | Fax: +49 341 4 84 74 173
www.dental-tribune.com | info@dental-tribune.com

Regional Offices

ASIA PACIFIC
Dental Tribune Asia Pacific Ltd.
Room A, 20/F, Harvard Commercial Building,
105-111 Thomson Road, Wanchai, Hong Kong
Tel.: +852 5115 6177 | Fax: +852 5115 6199

THE AMERICAS
Tribune America, LLC
116 West 23rd Street, Ste. 500, New York, N.Y.
10011, USA
Tel.: +1 212 244 7181 | Fax: +1 212 224 7185

La información publicada por Dental Tribune International intenta ser lo más exacta posible. Sin embargo, la editorial no es responsable por las afirmaciones de los fabricantes, nombres de productos, declaraciones de los anunciantes, ni errores tipográficos. Las opiniones expresadas por los colaboradores no reflejan necesariamente las de Dental Tribune International.
©2015 Dental Tribune International.
All rights reserved.



José Capellán (al centro) con el equipo de Capellán Dental en CONAOD.

Una revolución en endodoncia

José Capellán, el energético propietario del depósito Capellán Dental, estaba radiante durante el Congreso Internacional de la Asociación Odontológica Dominicana (CONAOD), celebrado recientemente en Santo Domingo.

El congreso, que tuvo un alto nivel científico y batió récord de asistencia, atrajo a miles de odontólogos nacionales y extranjeros y se reflejó positivamente en las ventas de las empresas que participaron en el mismo.

Capellán Dental en particular patrocinó la participación de dos reconocidos conferencistas internacionales, como son Keblert Carvalho y Gastao Moura, ambos de Brasil.

«CONAOD es la fiesta nacional de la

odontología en República Dominicana, que se celebra cada dos años», declaró entusiasmado Capellán. «Nuestra empresa, como odontólogos al servicio de la clase odontológica, ha presentado conferencias y realizado talleres hands-on usando la línea endodóntica FKG Dentaire, de Suiza, una de las más prestigiosas marcas en el mundo de la odontología».

El propietario manifestó que fue un orgullo contar con la presencia de un reconocido investigador como el Dr.

Kebler Carvalho, que presentó los avances en la odontología, sobre todo en la endodoncia de última generación, y las ventajas que proporcionan limas como la verdaderamente asombrosa XP-endo Finisher, una lima NiTi fabricada con una aleación que mantiene la memoria de la forma y posee tal capacidad de expansión que permite acondicionar canales radiculares de compleja morfología, desde los más estrechos a los más curvos.

Capellán describió esta lima como «una revolución en el mundo de la endodoncia».

Además, la empresa presentó un nuevo bracket patentado por el profesor Gastao Moura, ortodoncista que estudió en Estados Unidos con Lawrence Andrews, considerado como el padre de la ortodoncia moderna y conocido por haber desarrollado la filosofía del arco recto.

«Este CONAOD ha roto todos los records de asistencia preestablecidos. Aquí han convergido todas las sociedades, de ortodoncia a endodoncia, pasando por la odontología gubernamental, que es muy interesante, y se han presentado más de cien conferencistas, un número muy grande para un país tan pequeño», declaró Capellán.

El empresario finalizó diciendo que Capellán Dental ratifica el compromiso que tiene con la odontología dominicana para formar mejores profesionales y con la odontología en general que además une a todos los profesionales latinos. **DI**

Recursos

- Capellán Dental: capellandental.com
- Gastao Moura: gastaomoura.com.br

Un sistema completo de cementado

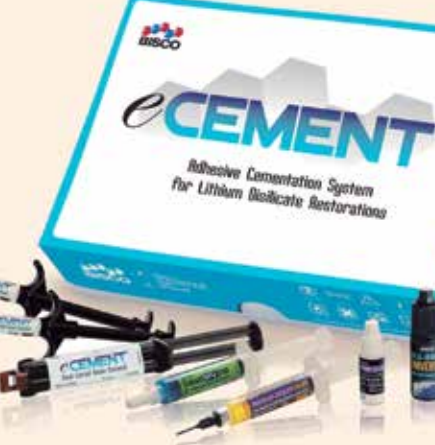La compañía norteamericana Bisco presentó en el Congreso Internacional de la Asociación Odontológica Dominicana (CONAOD), sus más avanzados productos para restauraciones dentales.

Margie Miranda, directora de ventas de la empresa, manifestó que Bisco estaba ofreciendo por primera vez en Santo Domingo el eCEMENT Kit, un sistema adhesivo de cementación de resina diseñado específicamente para restauraciones de disilicato de litio. El estuche contiene el cemento y las jeringas eCEMENT Syringes.

El disilicato de litio es un material cerámico de más alta resistencia que la porcelana, que puede utilizarse para la restauración de coronas anteriores y posteriores, inlays/onlays, carillas y coronas sobre implantes.

«El estuche completo viene con cemento de fotocurado, cemento dual y adhesivo, que es todo lo que requiere el odontólogo para hacer restauraciones indirectas», comentó Miranda. «Además, agregándole el Z-Prime de Bisco puede usarse también

para metal y circonio».



El sistema completo de cementación eCEMENT Kit para restauraciones de disilicato de litio, de Bisco

para metal y circonio».

eCEMENT está diseñado para simplificar la colocación restauraciones de disilicato de litio (como por ejemplo IPS e.max). El disilicato de litio es una cerámica de vidrio a base de sílice disponible en formas prensadas y blanqueadas, con opacidad

alta y media, y translucidez alta y baja. El sistema eCEMENT contiene tanto cemento de resina fotopolimerizable como cemento de resina de curado dual, asegurando así que todas las restauraciones de disilicato de litio tengan una retención y estética excepcional. El sistema eCEMENT también puede ser utilizado para la cementación de CAD/CAM de tres piezas y lingotes prensados hechos de disilicato de litio.

El kit viene con todos los componentes necesarios para realizar con éxito restauraciones de disilicato de litio y estas son sus propiedades más destacadas:

- Universal y versátil
- Fácil eliminación del exceso de cemento
- Bajo espesor de película
- Varios tonos de cemento fotopolimerizable
- Propiedades físicas excepcionales
- Radiopaco

«Es un kit realmente completo, que hemos presentado por primera vez con Capellán Dental en República Dominicana», concluyó Miranda. **DI**

Recursos

- Capellán Dental: www.capellandental.com
- Bisco: www.bisco.com

Tratamiento posendodóntico con postes reforzados con fibra de vidrio

VOCO ha logrado hacer del clásico y probado material de reconstrucción de muñones Rebuilda DC, junto con los postes radiculares de composite combinados, Rebuilda Post, un perfecto sistema de reconstrucción posendodóntica

VOCO introduce con el poste radicular de composite reforzado con fibra de vidrio, Rebuilda Post, un complemento excelente al material de reconstrucción de muñones y fijación, Rebuilda DC. Con el Rebuilda Post radiopaco y translúcido que posee un comportamiento elástico similar a la dentina se consigue una restauración duradera, altamente estética y libre de metal mediante el uso de la técnica adhesiva.

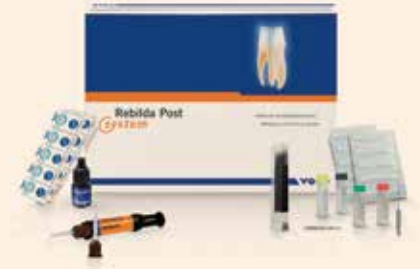El desarrollo del Rebuilda Post se ha orientado a las propiedades físicas de la dentina. La elasticidad similar a la dentina genera —en comparación a los postes de metal o cerámica— una distribución uniforme de las fuerzas que

se presentan y minimiza así el peligro de fracturas de las raíces. La alta resistencia a la flexión conduce, además, a una muy buena resistencia a la fatiga y fractura de los postes y así como a una restauración duradera. La geometría cilindro-cónica corresponde a la anatomía de la raíz, por la cual se posibilita una preparación que protege la sustancia. También la translucidez está adaptada exactamente a la dentina. Rebuilda Post combina extraordinarias propiedades ópticas con una excelente radiovisibilidad, una alta biocompatibilidad y una fácil eliminación.

Rebuilda Post es parte de un completo sistema de reconstrucción de postes y ópti-

mamente combinado (Rebuilda DC, Futurabond DC, Ceramic Bond, accesorios). El nuevo poste radicular consiste de una matriz de dimetacrilatos, de modo que se obtiene una adhesión segura generando una reconstrucción estable a manera de un monobloque. Con Futurabond DC se consigue además —en una aplicación simple y que ahorra tiempo— una adhesión segura a la dentina.

En un estudio se evaluó especialmente el sistema de VOCO: la técnica se facilita con los nuevos cepillos Endo (VOCO Endo Tim) y las endocánulas. También se ha realizado positivamente el uso de sólo un material para la fijación del poste y la elaboración del muñón.



El completo e innovador set de postes radiculares de VOCO eleva la seguridad clínica, ya que se han combinado todos los componentes y están completamente a mano si se tienen que hacer tratamientos posendodónticos.

Rebuilda Post está disponible en cuatro tamaños (Ø 1,0 mm, Ø 1,2 mm, Ø 1,5 mm, Ø 2,0 mm) —cada uno empaquetado individualmente en blisters— con las correspondientes fresas tanto en un set de introducción de postes radiculares así como en una oferta completa para el tratamiento posendodóntico. **DI**

Recursos

• VOCO: www.voco.es



Presente casos clínicos en la Conferencia Global de MIS en Barcelona

La compañía de implantes MIS Implants Technologies, que celebrará la MIS Global Conference del 26 al 29 de mayo de 2016 en Barcelona (España), ofrece la oportunidad a los odontólogos jóvenes de presentar casos clínicos y técnicas centradas en situaciones difíciles en implantología. Los mejores casos serán presentados en el primer día de la conferencia.

Los odontólogos de hasta 40 años de edad pueden presentar sus casos en inglés por e-mail hasta el 15 de febrero de 2016. Todos los casos serán revisados y pre-aprobados por el comité científico de conferencias y entre ellas se seleccionarán las mejores presentaciones.

El ganador del primer premio será invitado a tomar un curso del especialista en implantología Dr. Eric Van Dooren, que incluye vuelos y alojamiento.

El ganador del segundo premio será invitado a un curso del profesor Stefen Koubi (quien da conferencias a nivel internacional sobre odontología estética, diseño de la sonrisa, y desgaste y erosión), que también incluye vuelos y alojamiento.

El ganador del tercer premio será invitado a un curso en la sede de MIS, incluyendo vuelos y alojamiento, o recibirá productos de MIS por valor de US \$1.000.

La Conferencia Global de MIS 2016, subtitulada Implantología 360°, tiene como objetivo ampliar el conocimiento e introducir verdadera innovación bajo el lema «VCONCEPT: Ajustando el volumen de hueso y tejido blando», e incluirá conferencias, presentaciones de casos clínicos y talleres prácticos.

Profesionales experimentados explicarán el VCONCEPT o Concept V, proporcionando una amplia experiencia de las actuales tendencias terapéuticas basadas en la evidencia en implantología y la presentación de las últimas modalidades de tratamiento basadas en la filosofía de MIS, «Que sea simple», en particular el sistema de implantes V3. **DI**

Recursos

• Normas para participar: mis-implants.com/upload/pdf/Call_for_clinical_cases.pdf
• Sistema V3: www.dental-tribune.com/products/1810_mis_implants_technologies_ltd_mis_v3_implant_system.html

Importante foro sobre «La Mujer en la Odontología»

La presidenta de la American Dental Association (ADA), Dra. Carol Gómez Summerhays, asistió al Congreso Internacional de la Asociación Dental Mexicana (ADM) y a la exposición comercial paralela AMIC Dental en Ciudad de México.



La presidenta de ADA, Dra. Carol Gómez Summerhays, y el Dr. Irubiel Barbosa discuten en AMIC Dental formas de ayudar a los estudiantes mexicanos.

La Dra. Gómez Summerhays participa en el Foro «La Mujer en la Odontología», coloquio en el que se discute el papel de la mujer en la profesión, en un momento en México en el que las mujeres constituyen el 60% de las estudiantes de odontología.

En el foro participan también reconocidas expertas internacionales como la Dra. Dianne Rekow, Decana del King's College London Dental Institute; Yolanda Villarreal de Justus, Fundadora y ex presidenta de la Asociación Mexicana de Odontólogas; Marilú Yamina Galván, Presidenta de la Federación Mexicana de Facultades y Escuelas de Odontología y Alma Godínez, Presidenta electa de la Asociación Dental Mexicana.

Por otra parte, la Dra Gómez Summerhays y el Dr. Irubiel Barbosa discutieron su interés por ayudar a los estudiantes de odontología mexicanos. La presidenta de ADA se mostró interesada en que los estudiantes latinos conozcan los beneficios de una organización como la Asociación Dental Americana. La Dra

Gómez Summerhays, estadounidense de origen filipino, estudió español en la Universidad Nacional Autónoma de México (UNAM).

La presidenta de ADA dijo estar interesada en ofrecer oportunidades para que los estudiantes mexicanos se unan a la organización por un costo nominal.

El Dr. Barbosa, profesional de origen mexicano que ejerce en Los Angeles y organiza el LA Dental Meeting, se mostró dispuesto a ayudar en el proyecto.

Barbosa manifestó que es importante que la ADA dé a conocer las becas y beneficios que ofrece la organización para que los estudiantes mexicanos obtengan un contacto internacional y puedan beneficiarse de las oportunidades educativas que ofrece la organización. **DI**

Recursos

• ADA: www.ada.org
• ADM: congresoadm.mx
• AMIC: amicdental.mx
• LA Dental Meeting: ladentalmeeting.com

Una revolución para los edéntulos

El doctor Miguel Peñarrocha Diago, Catedrático de Cirugía Bucal y Director del Master de Cirugía e Implantología Bucal en la Universidad de Valencia (España),

impartió dos relevantes conferencias científicas durante el reciente Congreso Internacional de la Asociación Odontológica Dominicana (CONAOD).

El experto, es autor de diversos libros y también investigador del Instituto IDIBELL (dirigido por el Prof. Cosme Gay Escoda), ofreció una primera charla sobre «Grandes atrofiás en el maxilar superior», tema en el que lleva trabajando desde hace años y sobre el cual ha publicado el libro titulado «Tratamiento con implantes del maxilar superior atrófico» (Ed. Ripano). La segunda conferencia abordó el tema de la «Patología periapical al implante» y sus consecuencias, sobre lo que ha publicado un «Atlas de Cirugía Periapical», (Editorial Ergón).

Implantes en el maxilar atrófico

El Dr. Peñarrocha manifestó que «el libro de implantes sintetiza artículos sobre las atrofiás y revisa la literatura sobre este tema. La conclusión más importante es que cuando se compara entre colocar implantes sobre el hueso del paciente y hueso regenerado, va mucho mejor en el hueso maduro del paciente.


El especialista indica que se debe intentar siempre poner los implantes en hueso remanente del paciente, que es de mejor calidad que el hueso creado a partir de injertos. «Hemos hecho estudios de seguimiento a cinco y diez años en los que este hueso se mantiene en perfecto estado, al igual que el tejido alrededor del implante», explica.

La técnica consiste en hacer la implantación en los arbotantes anatómicos, que son las zonas de hueso denso que forman un armazón protector en torno a las cavidades craneofaciales.

«Los implantes se colocan en el hueso remanente que queda en las zonas maxilares, «los arbotantes», por donde pasan las fuerzas masticatorias, especialmente en zona canina y zona de molares, que son las dos áreas más importantes porque el canino trasmite la mayor parte de fuerzas en la zona anterior y el molar en la zona posterior. Estas dos áreas de transmisión de fuerzas es el hueso último que se pierde, así que buscamos estos lugares donde al paciente le quede hueso remanente», comenta.

«En la zona canina colocamos implantes angulados para buscar el ápice del canino, sobre el cual tenemos buena fijación para los implantes, y en la zona posterior buscamos el hueso en el paladar del primer molar, que es la zona donde suele quedar hueso, colocando los implantes por palatino», prosigue. «En esas dos zonas siempre tenemos buen hueso. Sobre eso montamos los implantes para nuestras prótesis fijas o removibles en pacientes con maxila atrófica», explica Peñarrocha.

Este importante desarrollo clínico es consecuencia de la experiencia desde hace muchos años realizada en la Clínica Odontológica de la Universitat de València de tratar a enfermos de epidermólisis bullosa, los niños de «piel de



El Dr. Miguel Peñarrocha (derecha) con el director científico de CONAOD, Dr. Cástulo Valdez, después de su conferencia en Santo Domingo.

crystal» que tienen importante atrofia de huesos maxilares. «A raíz de eso, empezamos a utilizar los procedimientos que usábamos en pacientes con epidermólisis en los pacientes sin patologías añadidas y que solamente tenían grandes atrofiás maxilares».

Hay muchos desdentados en el mundo, se calcula que quinientos millones, y las estimaciones son que para el año 2020 habrá 38 millones desdentados sólo en Estados Unidos de América del Norte. Peñarrocha lo considera un tema importante porque la población va a necesitar de este tipo de tratamiento debido a que «el injerto de todo el maxilar superior es una cirugía compleja, donde hay mucha reabsorción, y no hay estudios de seguimiento a largo plazo sobre implantes colocados en esta área». El aprovechamiento del hueso residual es así la mejor opción para conseguir el mejor resultado a largo plazo.

El experto explica algo inusual y es que en casos de atrofia maxilar extrema, cuando no hay nada de hueso en maxilar superior, se pueden colocar implantes cigomáticos: «el paciente realmente lleva los implantes en los pómulos y come con los pómulos», y sobre estos implantes se coloca una prótesis fija, sin realizar injertos óseos que son siempre complejos para el paciente. Este tipo de cirugías se inició colocando implantes a través del seno maxilar y posteriormente se colocaron por fuera del seno para evitar riesgo de sinusitis, este tipo de implantes cigomáticos extrasinuales se inició Brasil, y el pionero fue el Dr. Reginaldo Migliorança, el primero que en 2006 colocó los implantes cigomáticos extra sinuales» (autor el libro «Rehabilitando Maxilas Atróficas Edentulas sem Enxertos Osseos»).

El Dr. Peñarrocha señala la gran ventaja de este procedimiento: los implantes cigomáticos colocados por fuera del seno

no producen sinusitis maxilar, «mientras que cuando se colocan «dentro del seno, se han referido hasta incluso un 20% de pacientes con sinusitis maxilar a largo plazo, a diez años vista».

El experto español explica que tanto los implantes colocados en arbotantes un procedimiento que permite minimizar los injertos óseos, y evita posibles complicaciones futuras, da buenos resultados y produce pocas molestias para el paciente. «Este tipo de implantes en arbotantes permite muchas veces la carga inmediata, o sea que ponemos implantes angulados, largos, con buena fijación primaria, y ya no necesitan llevar prótesis removibles», continúa.

Patología periapical al implante

El segundo tema que expuso el Dr. Peñarrocha en Santo Domingo se centró en las patologías inflamatorias precoces que afectan a los implantes.

Si bien la mayoría de las patologías periapicales inflamatorias en el diente se solucionan con terapias definidas y establecidas, existe poca la literatura sobre las que afectan a los implantes. Así que el grupo de investigación de Peñarrocha revisó la literatura y escribió varios artículos al respecto para aclarar el tema y ofrecer pautas de actuación.

«Cualquier alteración en el hueso alrededor del implante que no destruya la cortica del hueso de los maxilares, que no es fácil de ver en la radiografía convencional porque esta es una técnica bidimensional, solo se puede ver esta patología con una tomografía computada que nos permita ver en tres dimensiones».

Si lo pensamos bien, cuando fabricamos un lecho en el hueso para fabricar el implante, lo hacemos con una fresa que esta activada por un motor y éste motor, aunque esté estéril, despiden aceite.

Y además están las posibles bacterias y otras impurezas de la boca, el talco de los guantes, los restos del hueso del lecho confeccionado,... todos estos posibles contaminantes al colocar el implante serán arrastrados al fondo del lecho, lo cual puede provocar un proceso inflamatorio periapical al implantes, que si no se trata bien se puede transformar en un proceso infeccioso», explica.

Los problemas de patología periapical al diente, son causadas por dientes en mal estado, y son más fáciles de diagnosticar para el odontólogo. Los problemas de patología inflamatoria periapical al implante son más difíciles de diagnosticar, por no estar tan bien estudiadas y porque como no hay ligamento periodontal en el implante la clínica es de distinta.

«En la fase inicial de la periimplantitis apical el paciente refiere dolor a punta de dedo en la zona apical del implante y el odontólogo no ve nada anormal, a veces no hay ningún signo clínico ni radiográfico, y si ve la inflamación de tejidos blandos será varios días después. En la fase inicial el profesional puede pensar que el paciente es muy sensible, y no entender cual es el problema. Si no la diagnostica, la lesión va aumentando y finalmente el material purulento rodea el implante hasta que se éste implante se pierde», explica Peñarrocha.

En cambio, «si se tiene claro el diagnóstico y el profesional hace una pequeña ventana en el hueso de la pieza del implante, para realizar cirugía periapical al implante, el porcentaje de curación es del 90% con una operación que es una mínima intervención que libera al paciente del dolor, de un dolor muy importante que existirá mientras no se libera la presión causada por la inflamación periapical». Una pequeña colección de pus en una cavidad cerrada que causa mucha presión, puede ocasionar que el paciente tenga un dolor importante.

Así, la indicación en los casos en los que el paciente refiere dolor, si el cuadro clínico es compatible con una patología periapical al implante, la indicación es abrir con cirugía periapical, aún en ausencia de signos clínicos o radiográficos, porque el paciente deja de sufrir y el implante se puede mantener. Según el Dr. Peñarrocha, uno de cada mil implantes presenta esta patología (la tasa es del 0.5 hasta el 2% de los implantes colocados).

El experto resume que este diagnóstico es esencial «porque para el paciente supone menos sufrimiento, para el fabricante de implantes es mucho mejor que no fallen sus implantes, y para el dentista es una maravilla porque sus pacientes no pierden los implantes, no tienen dolor y no tiene que someterse a los complejos procedimientos ocasionados por un fracaso. **DT**

Recursos

- Dr. Peñarrocha: miguelpenarrocha.es
- GMI Dominicana: www.facebook.com/gmiimplantsdominicana
- AOD: asociacionodontologicadominicana.com
- CIRUBUCA: facebook.com/cirubuca

La clave de una sonrisa estética

Por Javier de Pisón

El Dr. Juan Enrique Bazán declaró en Santo Domingo que la clave para obtener resultados estéticos predecibles se basa en el diagnóstico y la planificación del tratamiento, así como en un conocimiento adecuado de los parámetros craneofaciales y de la proporción divina.

El reconocido especialista en diseño de la sonrisa y Viceregente de la Academy of Dentistry International (ADI) impartió una conferencia a sala totalmente llena durante el XXI Congreso Internacional de la Asociación Odontológica Dominicana (CONAOD), celebrado del 1 al 3 de octubre en Santo Domingo, República Dominicana.

El experto peruano, conocido popularmente por los trabajos de diseño de la sonrisa para las concursantes a Miss Perú que realiza en el CentrOral Estética Dental Láser en Lima, manifestó en Santo Domingo que su conferencia se centró en explicar la planificación íntegra de un tratamiento de alta estética paso a paso.

«El éxito de cualquier procedimiento en odontología, incluyendo la estética, radica siempre en el diagnóstico, porque permite hacer un buen plan de tratamiento y, como consecuencia, una odontología muy predecible», explicó el Dr. Bazán. «Particularmente en el tema de la estética, nos centramos en cuatro niveles de aceptación del paciente, para que al final del tratamiento obtenga lo que verdaderamente quiere».

El experto peruano afirmó que ello conlleva hacer primero un diseño digital por computadora que permite mostrarle al paciente como quedaría su sonrisa y que Bazán describe como «el cambio, de lo que tiene, a lo que puede ser».

«Utilizamos el software de diseño PhiMatrix, que se basa en la proporción divina clásica, que es 1.618, y un banco de sonrisas para determinar la forma de los dientes, con lo que se hace una digitalización de la sonrisa ideal, que es la primera que se le muestra al paciente», explica Bazán. Este es el Mockup Digital.

Después de este primer diseño se pasa al segundo nivel, que es el encerado diagnóstico, que realiza el técnico dental basado en las medidas que se le proporcionan, de lo que resulta un molde tridimensional de la sonrisa del paciente.

«Una vez que tenemos la segunda acep-



El curso en Santo Domingo del Dr. Juan Enrique Bazán sobre diseño de la sonrisa estuvo lleno a capacidad.

tación del paciente, se hacen los ajustes necesarios en cera y pasamos al tercer nivel, que es la conversión a CAD (Diseño Asistido por Computadora)», continúa el Dr. Bazán. «El CAD nos permite plasmar en boca del paciente lo que se hizo en la computadora mediante una resina poliacrílica, lo llamamos, el Mockup clínico. Todos estos elementos tienen que seguir una lógica matemática diseñada desde un principio y que el paciente tiene que ir aceptando para que, al final, en el cuarto nivel, se logren la provisionales que tendrán finalmente el diseño y las formas trabajadas desde un inicio y así se confeccionen las carillas de porcelana, de una manera muy predecibles».

El experto afirma que el momento en que el paciente recibe las carillas es siempre una sorpresa, si bien el resultado final ha sido muy predecible porque se ha ido paso a paso y el paciente ha autorizado cada etapa.

«En cuestión de diseño y calidad, esto nos permite llegar a la excelencia, porque es la única manera de que el paciente esté, no contento, sino feliz, con lo que se logra porque partió de un diseño preestablecido en el que el paciente ha participado», explica.

Diferencias en Latinoamérica

Uno de los temas más relevantes para las poblaciones latinoamericanas de

ascendencia negra o andina es que su estructura facial no se corresponde muchas veces con los modelos estéticos predominantes, basados generalmente en estructuras europeas o norteamericanas. Esto significa que es necesario adecuar los patrones estéticos «normales» a la estructura facial de una población dada para obtener los resultados deseados. El Dr. Bazán explica al respecto que la primera literatura científica de diseño de la sonrisa proviene de Escandinavia.

«Seguir estos parámetros nos da un análisis que corresponde a maxilares bastante triangulares o muy ovoides, pero en los pueblos andinos por ejemplo la definición y forma craneofacial es muy diferente, si bien la divina proporción está presente», comenta. «La gran diferencia radica no tanto a nivel de los incisivos laterales, sino de los caninos, porque los caninos se ubican dentro de la arcada en una posición un poco más externa, ya que la arcada es más cuadrangular, más ancha que las de forma triangular. La proporción que uno busca en el canino se va a mantener en 1.618, pero la punta del canino podría pasar por la tercer línea de proporción y la parte distal del canino por la cuarta y la quinta premolar», a diferencia de la propuesta inicial, de arcadas triangulares u ovoides, en las cuales, el canino está incluido dentro de la tercera línea de proporción.

El Dr. Bazán afirma sin embargo que si se entiende cómo funciona la divina proporción en los diferentes tipos de arcadas, el tratamiento es muy predecible, independientemente de la estructura craneofacial del paciente.

«¿Cuál es la diferencia entre una bonita sonrisa y una bella sonrisa?», preguntó el experto a la audiencia durante su conferencia: el uso de la divina proporción 1.618, que es lo que rige los patrones de belleza universales.

«Entre las reinas de belleza, por ejemplo, es muy fácil saber quién va a ganar, porque si analizas la cara, el cuerpo, los dientes y la sonrisa de una candidata utilizando el software de la proporción divina se puede determinar quién tiene la mayor proporción de 1.618», afirma.

Bazán asegura que el éxito radica en general en el diagnóstico, y, en el caso de la estética, en el diseño.

«Si no haces un buen diseño, si no sabes dónde estás cuando comienzas, no sabes tampoco a dónde vas a llegar, que fue un ejercicio que hicimos con el auditorio cuando les dije que cerraran los ojos con una mano y con la otra señalaran sin ver dónde quedaba el norte», comenta.

Por otra parte, desde su cargo en la Academy of Dentistry International, el Dr. Bazán está realizando trabajos de obra social con una ONG en diversos países latinoamericanos y dando cursos de capacitación.

«Contamos con más de mil odontólogos que han gozado de beneficios como una media beca que da la ONG INEAP para que se capaciten en los diferentes tópicos que venimos tratando, como estética, diseño de la sonrisa, fotografía, endodoncia, gestión de la clínica, implantología y ortodoncia, entre otros», agregó.

Además, como expresidente de SOLA Internacional, el especialista peruano apoyó la gestión del próximo congreso de esta institución, que dirige el Dr. Guillermo Santana Peña y tendrá lugar precisamente en Santo Domingo del 17 al 19 de marzo de 2016. ■

Recursos

- CentrOral: www.centroral.com
- AOD: www.asociacionodontologicadominicana.com
- SOLA: www.solainternacional.com
- INEAP: www.ineap.org



IX CUMBRE DE SEMINARIOS ODONTOLÓGICOS LATINOAMERICANOS SOLA INTERNACIONAL









DÍAS 17, 18 Y 19 DE MARZO 2016

Expo AMIC Dental apuesta por la innovación

El presidente de la exposición dental más grande del mundo de habla hispana declaró que la innovación es el eje principal que impulsa a esta feria, la cual se celebra en Ciudad de México dos veces al año (mayo y noviembre).

El Lic. Luis Fernando Bolívar Guízar, Presidente de la Agrupación Mexicana de la Industria y el Comercio Dental (Amic Dental), dijo que «más que una exposición comercial, Amic Dental es el mayor centro de innovación en tecnologías y productos dentales».

La 64 AMIC Dental en Ciudad de México contó con la participación de más de 120 empresas mexicanas y extranjeras en 500 stands. Un total de 35,222 personas visitaron la misma según datos oficiales, complementadas por los 3.697 asistentes que acudieron a las conferencias científicas del Congreso Internacional ADM-AMIC 2015.

Bolívar Guízar manifestó que Amic Dental es «el lugar más adecuado para presentar nuevos productos y tecnologías».

La exposición comercial dura cinco días, durante los cuales se rifa cada día un automóvil Mercedes Benz.

Además, en la feria se ofrecieron mesas clínicas y demostraciones en vivo de equipos, técnicas y procedimientos clínicos.

Bolívar Guízar inauguró el evento dando la bienvenida a los asistentes a la 64 Expo Dental que se celebra paralelamente al congreso que organiza la Asociación Dental Mexicana, organización que presentó a 80 conferencistas nacionales y extranjeros de gran prestigio.

Amic Dental es la quinta exposición comercial más importante de México, con más de 15,000 metros cuadrados de espacio, en la que participaron cientos de empresas que ofrecieron productos de vanguardia y la última tecnología.

Compañías mexicanas y extranjeras como Ah Kim Pech, COA, Dentadec, Villa de Cortés, Corix, Laboratorios Gayz, Colgate, Denstply, Oral-B, FGM, Borgatta, MDC, Vamasa, Fona, Gnatus, Impodent, Ivoclar, Onipo, Sirona, IntroLight, W&H, Shofu, Tolettek, Planmeca, Zeyco o Zirconzahn estuvieron presentes. Además, la 64 Amic Dental contó con un Pabellón Argentino, en el que estuvieron empresas como Grimberg Dentales o Ficoinox, entre otras.

Ah Kim Pech por ejemplo puso un gran énfasis, además de en sus conocidos productos de ortodoncia como sus brackets de marca Stylus, Flexx o Ecoline, en los nuevos sistemas correctores de MRC. El Dr. Arturo Alvarado y varios colegas impartieron clases sobre estos dispositivos

durante los cinco días de la expo. El periódico de ferias de Dental Tribune, Amic Today, publicó en sus tres ediciones un artículo clínico del Dr. Alvarado titulado «Evolución del tratamiento miofuncional postural con los sistemas de MRC».

Planmeca presentó productos como Planmeca ProMax 3D, una amplia gama de tomógrafos integrados todo-en-uno, el software para el diseño de la sonrisa Romexis Smile Design, y el sistema abierto de CAD/CAM Planmeca FIT para uso en el sillón, que permite un flujo de trabajo totalmente digital.

W&H promocionó productos como Synea Vision, la primera turbina con anillo LED+ quintuple, el piezo scaler de alta calidad con luz LED Pyon 2, y el innovador equipo quirúrgico Piezomed que permite manipular y retirar el tejido óseo de forma rápida y precisa, al igual que la unidad de mantenimiento Assistina.

Shofu por su parte lanzó la nueva cámara EyeSpecial C-II, una cámara digital inteligente para fotografía clínica, documentación de casos y uso en el laboratorio, al igual que el sistema de pulido y acabado Super-Snap, un sistema abrasivo completo para trabajar composites.

Dentadec ofreció demostraciones de los asombrosos láseres de Biolase, los escáneres intraorales de 3Shape, la más reciente fresadora en seco de 5 ejes de Roland, la DWX-51D, o los nuevos productos de Acteon, como el PSPix, el equipo más avanzado del mercado para digitalizar radiografías apicales.

La compañía canadiense Beyes ofreció demostraciones de su pieza de mano Airlight, mientras que Medesy hizo lo propio con su nuevo kit de microcirugía peridontal y la empresa italiana Myray presentó su avanzado sistema panorámico, cefalométrico y cone bean, tres-en-uno, Hyperion X9.

Por su parte Tolettek presentó la unidad dental CX8000, mientras que Dentaclinic promocionó su avanzado programa de administración del consultorio, al igual que su enciclopedia digital Dentapedia y su tienda online.

Dental Tribune publicará próximamente una amplia serie de artículos sobre las empresas que participaron en esta importante feria del comercio y la industria dental. **DTI**

Recursos

- Amic Dental: www.amicdental.com.mx



El presidente de Amic Dental, Lic. Luis Fernando Bolívar, responde a las preguntas de la televisión mexicana tras la inauguración de la 64 edición de la exposición comercial



Uciatempus pos aturibusdam nes dolut omnim dolut aut molest, quis ma inctati untotat escimetur velitior



Everepuditisi ventiunt laut a dolupti-nullo omnim alique quo il id quaecae corruptasit molupti solestiam eari



Uciatempus pos aturibusdam nes dolut omnim dolut aut molest, quis deliasped erorers pernati atioresciet ma inctati untotat escimetur velitior



Uciatempus pos aturibusdam nes dolut omnim dolut aut molest, quis ma inctati untotat escimetur velitior



Everepuditisi ventiunt laut a dolupti-nullo omnim alique quo il id quaecae laccum que explissiti aci unt utam corruptasit molupti solestiam eari



Uciatempus pos aturibusdam nes dolut omnim dolut aut molest, quis deliasped erorers pernati atioresciet ma inctati untotat escimetur velitior



Everepuditisi ventiuunt laut a doluptinullo omnim alique quo il id quaecae lac- cum que explissiti aci unt utam corruptasit moluupti solestiam eari



Uciatempos pos aturibusdam nes dolut omnim dolut aut molest, quis deliasped erorers pernati atioresciet ma inctati untotat escimetur velitior



Everepuditisi ventiuunt laut a doluupti- nullo omnim alique quo il id quaecae lac- cum que explissiti aci unt utam corruptasit moluupti solestiam eari



Uciatempos pos aturibusdam nes dolut omnim dolut aut molest, quis ma inctati untotat escimetur velitior



Uciatempos pos aturibusdam nes dolut omnim dolut aut molest, quis ma inctati untotat escimetur velitior



Everepuditisi ventiuunt laut a doluuptinullo omnim alique quo il id quaecae lac- cum que explissiti aci unt utam corruptasit moluupti solestiam eari



Everepuditisi ventiuunt laut a doluupti- nullo omnim alique quo il id quaecae corruptasit moluupti solestiam eari



Uciatempos pos aturibusdam nes dolut omnim dolut aut molest, quis ma inctati untotat escimetur velitior



Uciatempos pos aturibusdam nes dolut omnim dolut aut molest, quis ma inctati untotat escimetur velitior



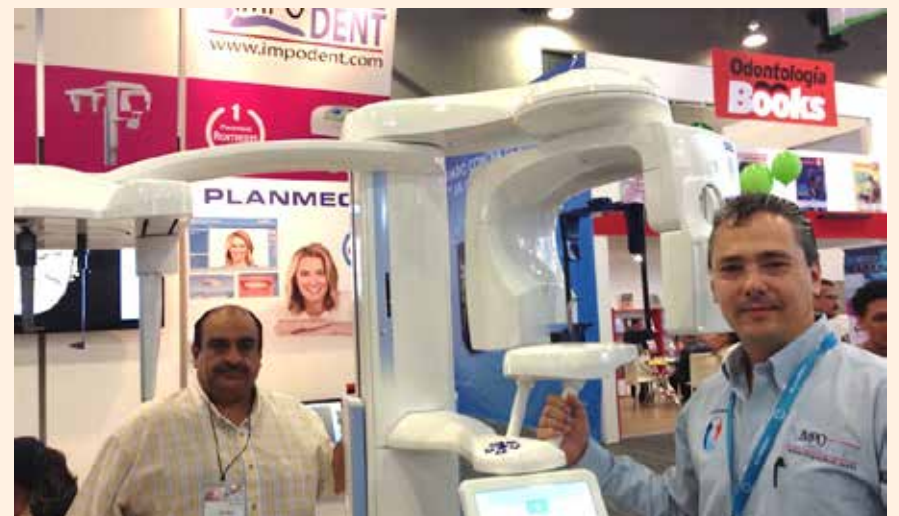Uciatempos pos aturibusdam nes dolut omnim dolut aut molest, quis deliasped erorers pernati atioresciet ma inctati untotat escimetur velitior



Everepuditisi ventiuunt laut a doluupti- nullo omnim alique quo il id quaecae lac- cum que explissiti aci unt utam corruptasit moluupti solestiam eari



Uciatempos pos aturibusdam nes dolut omnim dolut aut molest, quis deliasped erorers pernati atioresciet ma inctati untotat escimetur velitior



Uciatempos pos aturibusdam nes dolut omnim dolut aut molest, quis deliasped erorers pernati atioresciet ma inctati untotat escimetur velitior

Gran éxito del Congreso Internacional ADM-AMIC 2015

“Odontología sin Fronteras”

El Jefe de Gobierno de la Ciudad de México, Dr. Miguel Angel Mancera Espinoza, inauguró el pasado 12 de noviembre el Congreso Internacional ADM-AMIC 2015, que contó con la participación

de importantes dignatarios y conferencistas de talla internacional. El Congreso de ADM tiene lugar paralelamente a la Expo AMIC Dental, que en esta ocasión celebró la 64 edición de esta muestra comercial.

El presidium del Congreso de la Asociación Dental Mexicana estuvo compuesto además por el Dr. Víctor Manuel Guerrero Reynoso, Presidente del Comité Organizador; Dr. Armando Ahued Ortega, Secretario de Salud del Gobierno del Distrito Federal; Lic. Luis Fernando Bolívar Guízar, Presidente de AMIC Dental; Dr. Oscar Ríos Magallanes, Presidente de la Asociación Dental Mexicana A.C.; Dr. Jaime Edelson Tishman, Presidente de la Fundación ADM; Dra. Carol Gómez Summerhays, Presidente de la Asociación Dental Americana (ADA); Dra. Susan Becker Doroshov, Presidente de la Chicago Dental Society; Henrique Couto, Director de Relaciones Internacionales de la Asociación Paulista de Cirujanos Dentistas (APCD); Dra. Dianne Rekow, Directora de King's College London Dental Institute; Dr. Arturo Fernández Pedrero, Director de la Facultad de Odontología de la UNAM y el Dr. Bruce Donoff, Director de la Harvard School Dental Medicine, entre otras personalidades.

El Jefe de Gobierno del Distrito Federal de México, Dr. Mancera, describió las iniciativas de su gobierno como el médico en casa, y las nuevas clínicas de odontogeriatría, entre muchas otras, y recaló la trayectoria que tienen instituciones como AMIC Dental y ADM, con las que tienen acciones conjuntas en diferentes programas. Además, el Dr. Mancera recibió un reconocimiento de Amic por parte del Lic. Bolívar Guízar y de ADM a través del Dr. Ríos Magallanes.

El director del Congreso Internacional de ADM, Dr. Guerrero Reynoso, agradeció la participación y apoyo de AMIC Dental y otros patrocinadores para organizar un evento científico de primer orden a nivel internacional. Asimismo agradeció a todos los conferencistas por su participación en el Congreso y la asistencia de todos los asistentes.

80 conferencistas nacionales e internacionales participaron en el congreso, el cual ofreció 175 hora de educación continua. Ello incluyó más de 100 conferencias en ocho salas de conferencias simultáneas, foros, cursos taller y hands-on que abarcaron conferencias en 18 áreas de la odontología, en 10,000 m² de áreas para conferencias, todo esto aunado a una exposición comercial de 15,000 m².

En el mismo participaron conferencistas de talla mundial como la Dra. Carol Gomez Summerhays, presidenta de la ADA; Dianne Rekow, decana de King's College London Dental Institute; Bruce Donoff, decano de Harvard School Dental Medicine, Jack Dillenberg, Decano de la Escuela de Odontología y



El Dr. Víctor Guerrero Reynoso, Presidente del Congreso Internacional ADM-AMIC 2015, durante la inauguración del evento en Ciudad de México.



Uciatempos pos aturibusdam nes dolut omnim dolut aut molest, quis deliasped erorers pernati atioresciet ma inctati untotat escimeture velitior



Uciatempos pos aturibusdam nes dolut omnim dolut aut molest, quis deliasped erorers pernati atioresciet ma inctati untotat escimeture velitior



Everepuditisi ventiunt laut a dolupti-nullo omnim alique quo il id quaecae laccum que explissiti aci unt utam corruptasit molupti solestiam eari



Everepuditisi ventiunt laut a dolupti-nullo omnim alique quo il id quaecae laccum que explissiti aci unt utam corruptasit molupti solestiam eari



El Jefe de Gobierno de Ciudad de México, Dr. Miguel Angel Mancera (al centro con traje gris), inauguró junto a otras autoridades como el Dr. Víctor Guerrero, Presidente del Congreso ADM-AMIC 2015 (a su derecha), el Presidente de ADM, Oscar Ríos o el Presidente de Amic Dental, Lic. Luis Fernando Bolívar el simposio científico más importante de México.

Salud Oral de A.T. Still University de Arizona; Waldyr Romão Junior, Director de la Facultad de Odontología de la Universidad 9 de Julio y del congreso de CIOSP 2016 (Brasil), Jorge Uribe Echevarría, Enrique Jadad Bechara, Sergio Kohen, Alvaro Barrios, Guillermo Cagnone, Marco Antonio Brindis, Fernando Mercado, Rony Joubert, Nitomi Yoshitaka o Daniel Gehur, entre otros muchos.

Durante el congreso se llevaron a cabo foros muy importantes, como el de Directores de Facultades de Odontología internacionales, donde se discutió el futuro de la educación de los estudiantes; el Foro de la Mujer en la Odontología, que discutió la participación de la mujer en nuestra profesión; o de labio y paladar hendido, donde participaron seis especialistas interdisciplinarios (Cirujano plástico, Cirujano Maxilofacial, Cirujano Dentista, Psicología Clínica, Lic. en Comunicación Humana, etc).

También se llevó a cabo el cuarto Simposio de la Alianza por un Futuro Libre de Caries, donde se analizaron los más importantes avances en el estudio del desarrollo de la caries dental, que ha llevado al diseño de nuevos sistemas de evaluación de las lesiones cariosas. Además, se presentaron cursos taller de microscopía electrónica y hands on.

El evento, según Guerrero, superó todas las expectativas de la organización en esta nueva etapa de congresos de ADM realizados paralelamente a Amic Dental en el World Trade Center de Ciudad de México.

El congreso científico mexicano contó por primera vez con la participación de instituciones como la Harvard School of Dental Medicine y el King's College London Dental Institute, así como instituciones invitadas con la participación de seis conferencistas por cada institución, adicionales a otros conferencistas internacionales.

El Lic. Bolívar Guízar mencionó que si bien la 64 AMIC Dental es la exposición dental más grande del mundo de habla hispana, la misma sería un evento incompleto si no contara con la participación de ADM, que ofreció cursos de capacitación científica de gran calidad, como fueron los ponentes del Congreso Internacional de ADM.

El Dr. Ríos, presidente de ADM, declaró estar orgulloso de la participación por primera vez en el congreso científico de la Harvard School of Dental Medicine y del King's College London Dental Institute.

El Congreso contó con 5,697 asistentes a las conferencias y los más de 120 hands on y cursos taller, que fueron complementados por las 35,222 personas que acudieron a la 64 expo comercial AMIC Dental. **DI**

Recursos

- ADM: www.adm.org.mx
- Amic Dental: www.amicdental.com.mx



Everepuditisi ventiunt laut a doluptinullo omnim alique quo il id quaecae lac-cum que explissiti aci unt utam corruptasit molupty solestiam eari



Uciatempos pos aturibusdam nes dolut omnim dolut aut molest, quis ma inctati untotat escimetur velitior



Everepuditisi ventiunt laut a dolupti-nullo omnim alique quo il id quaecae corruptasit molupty solestiam eari



Uciatempos pos aturibusdam nes dolut omnim dolut aut molest, quis deliasped erorers pernati atioresciet ma inctati untotat escimetur velitior



Uciatempos pos aturibusdam nes dolut omnim dolut aut molest, quis ma inctati untotat escimetur velitior



Everepuditisi ventiunt laut a dolupti-nullo omnim alique quo il id quaecae laccum que explissiti aci unt utam corruptasit molupty solestiam eari



Uciatempos pos aturibusdam nes dolut omnim dolut aut molest, quis deliasped erorers pernati atioresciet ma inctati untotat escimetur velitior



La nueva presidenta de de la Asociación Dental Mexicana, Dra. Alma Gracia Godínez Morales, con el conferencista Dr. Enrique Jadad.

Nueva directiva de la Asociación Dental Mexicana

La Dra. Alma Gracia Godínez Morales tomó posesión como presidente de la Asociación Dental Mexicana (ADM) durante el Congreso Internacional ADM-AMIC 2015, organización que dirigirá a partir del primero de enero de 2016.

El acto de toma de posesión comenzó con la entrega de los Premios Cum Laude ADM por la Comisión de Honor y Justicia. Estos galardones se entregan desde 1991 a nivel nacional en México como reconocimiento al esfuerzo profesional que enorgullece la labor odontológica en ciencia, docencia y labor comunitaria que realizan miembros de la asociación. En esta ocasión, el galardón lo recibieron la Dra. Luz María Liliana Acuña Zepeda, el Dr. Roberto Alejandro Boto Díaz Ceballos y el Dr. Daniel Sandoval Alcázar por su labor y servicios a la comunidad.

El presidium contó con la presencia de la Subdirectora Nacional del Programa de Salud Bucal del Centro Nacional de Programas Preventivos y Control de Enfermedades de la Secretaría de Salud federal, Dra. Olivia Melchaca Vidal; el presidente saliente de la Asociación Dental Mexicana, Dr. Oscar Ríos Magallanes y distinguidas personalidades del medio odontológico, como el Dr. Filiberto Sarabia Mendoza, Dr. Jaime Edelson Tishman, Dr. Víctor Guerrero Reynoso, Dra. Marilú Yamile Galván, Dr. Sergio Curiel Gómez, Dr. Roberto Orozco Pérez, Dra. Alma Gracia Godínez Morales, Dr. Francisco Curiel Torres, así

como miembros de honor y justicia de ADM como los Drs. José Martínez Martínez y Fernando Hernández Ramírez, entre otros.

Después de la entrega de los premios, el Dr. Ríos Magallanes mostró un video en el que se resumieron las metas alcanzadas durante sus dos años de gestión como presidente de ADM.

Por su parte, la presidenta electa, Dra. Godínez Morales, hizo toma de protesta junto con su comité directivo, e invitó a todo los miembros de ADM a comprometerse a que la voz de la odontología sea escuchada.

La presidenta de la Federación Mexicana de Facultades y Escuelas de Odontología, Dra. Marilú Yamile Galván, finalizó el acto reconociendo la preparación profesional de la Dra. Gracia Godínez para liderar a la Asociación Dental Mexicana.

Entre los asistentes estuvieron presentes los presidentes y Mesas Directivas de los 120 Colegios Filiales a ADM e invitados especiales.

Recursos

- ADM: www.adm.org.mx
- Amic Dental: www.amicdental.com.mx



La ceremonia de juramentación fue presentada por la filial de ADM en Nuevo León.



La nueva directiva de la Asociación Dental Mexicana, organización que presidirá a partir de 2016 la Dra. Alma Godínez.