



OBISČITE NAS NA SEJMU IDS v KÖLNU  
Od 21. do 25. marca 2017 v halli 11.2  
razstavní prostor N10 - 029

SLOVENIJA

FEBRUAR 2017

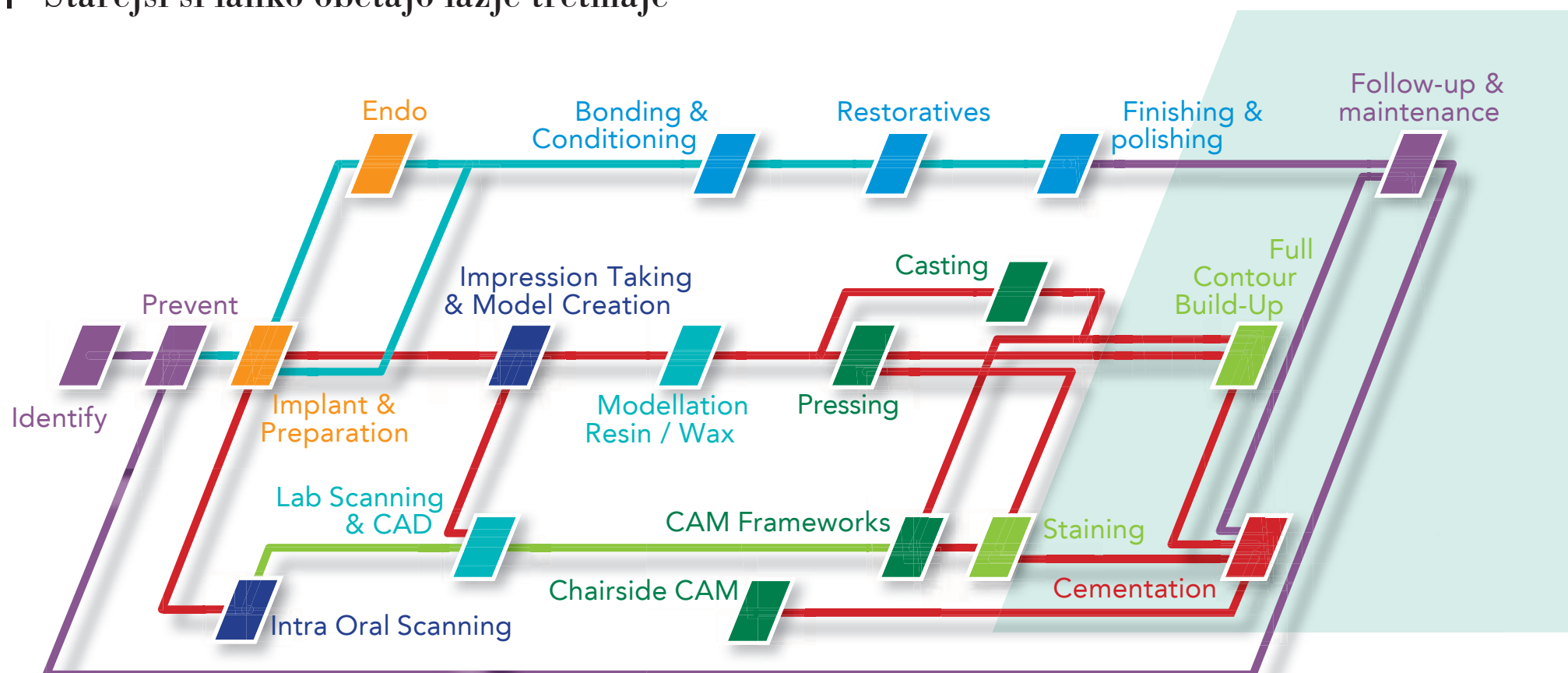
ŠT. 1 / LETO 8

## Kompozitna rekonstrukcija v enem obisku

stran 2-3



Starejši si lahko obetajo lažje tretmaje



## Alkohol v ustnih vodah

stran 6

Zobozdravniki morajo tudi v vsakdanji praksi  
vzpostaviti kritičen odnos do odprtih tem

## Inovativen koncept plastenja kompozitov

stran 14-15

Intervju z ustvarjalci novega standarda za tehnike

# Ne-invazivna kompozitna rekonstrukcija

v primeru obrabljenih spodnjih sprednjih zob

## Pregled kliničnih primerov

56-letna pacientka s dobro ustno higieno je prišla v ordinacijo, da bi izboljšala funkcionalnost svojih zob (slika 1 in 2).

Pacientka pove, da ima težave pri žvečenju hrane, ker je izgubila vse svoje posteriorne zobe v spodnji čeljusti. Njeni sprednji zobje so bili znatno obrabljeni v preteklih letih in so postali krajši. (slika 3).

Pacientka uporablja snemno protezo v spodnji čeljusti za nadomestitev posteriornih zob, toda proteza

je bila nezadovoljiva, ker so se akrilni zobje obrabili in niso več podpirali okluzije (sliki 4a in 4b; sliki 5a in b).

Njena medicinska anamneza ni vsebovala posebnosti razen alergije na penicilin. V preteklosti je imela visok krvni pritisk, vendar je bil v času njenih obiskov v mejah normalnega.

Njena zobozdravstvena anamneza je odkrila, da ni imela parodontalnih težav, je pa navedla, da se njene čeljusti utrudijo med govorom in da se izogiba zvečenju žvečilnih gumijev in lepljive hrane. Te težave nakazujejo prisotnost nespreje-

mljive funkcije žvekalnega aparata z okluzijsko disfunkcijo.

Ker je bila pacientkina glavna težava funkcionalnost in ne potreba po novem, estetskem nasmehu, so bila tudi prizadevanja terapije osredotočena na izboljšanje funkcije.

## Plan terapije

Plan terapije je obsegal profesionalno higiensko fazo, restavracije manjših kavitet in zamenjavo nekaterih kompozitnih restavracij, protetično rehabilitacijo manjkajočih posteriornih zob v mandibuli in restavracije na obrabljenih spo-

dnjih sprednjih zobeh. Pacientki je bilo pojasnjeno, da bo rehabilitacija v zgornji čeljusti mogoča v bližnji prihodnosti in da je ta postopek indiciran z namenom, da dosežemo končni cilj, ki je stabilna okluzija v posteriorni regiji in učinkovito sprednje vodenje. Ker je bil načrtovan dvig višine ugriza po estetski analizi, smo pacientki dali snemljiv retainer Kois-ov deprogramator (slika 6), ki ga je uporabljala 4 tedne, da je deprogramiral okluzijo in našel centralno (CR) relacijo (slika 7).

Mnogo raziskav, ki se ukvarjajo z rehabilitacijo celotnega zobovja, ki je povezana s povečanjem vertikalne dimenzije, je pokazalo, da je priporočeno načrtovati takšne klinične primere v CR poziciji, ta je sprejemljiva in ponovljiva pozicija.

CR je dobro opisan v literaturi in čeprav je enostaven za razumevanje, je večkrat izmuzljiv v klinični praksi. Kdorkoli, ki je poskušal registrirati klinične primere v CR, ve, da je pri nekaterih pacientih izjemno težko doseči natančno takšno razmerje zob pri ugrizu. Kois-ov deprogramator je učinkoviti pripomoček za doseganje tega tipa registracij.

Ima lahko tudi veliko drugih namenov uporabe in je neprecenljiv pripomoček pri diagnostiki treh najpogostejših tipov nenormalne okluzijske obrabe: okluzijska disfunkcija, parafunkcije (npr. bruksizem) in ovirana pot zapiranja.

Po štirih tednih deprogramiranja, je bil CR registriran in narejen je bil navosk bodoče okluzije. Pacientka je sprejela simulacijo bodočih prevlek, narejenih iz začasnega kompozita in prenesenih v njena usta s silikonskih indeksom.


## Kirurško zdravljenje

Z ortopantomogramskim posnetkom (slika 2) in oceno CT (slika 8a, 8b, 8c, 8d) se je določila primerna velikost implantatov, nato so bili vstavljeni implantati na mestih 34, 36, 44 in 46 ter vstavljeni celitveni vijaki. Pojasnjeno ji je bilo, da je zob 45 v največji nevarnosti (med dvema implantatoma) in da bo najverjetneje potrebna ekstrakcija, vendar je pacientka vztrajala, da ga obdrži. Po treh mesecih je bil vzet odtis z odprto žlico in primernimi prenosniki in zobni tehnik je izdelal implantatno podprto delno protezo ter navosk mandibularnih sprednjih zob za hitrejšo izdelavo direktnih restavracij (slika 9).

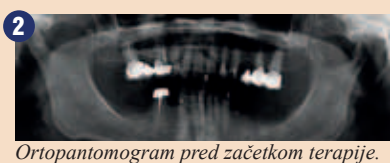## Restavrativno zdravljenje s kompozitom

Silikonski ključ je bil izdelan na podlagi navoska in izrezan na takšen način, da se pospeši kompozitna rekonstrukcija (slika 10).

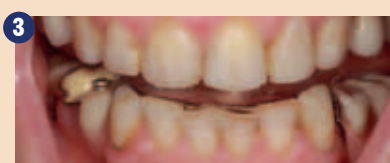Zobe smo očistili s ščetko in čistilno pasto ter incizalne dele abradirali z 50 mikronskimi delci aluminijevega oksida. Na incizalnem



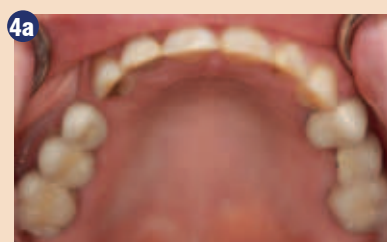Fotografija pacientkinega obraza pri nasmehu ob prvem obisku.



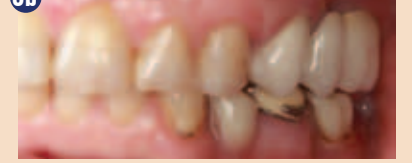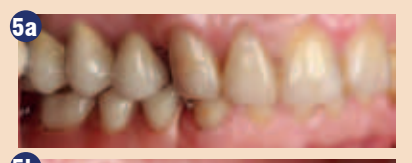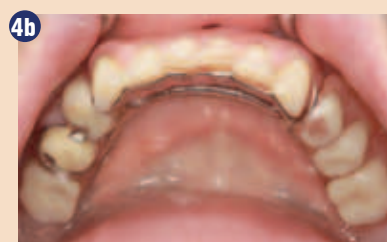Ortopantomogram pred začetkom terapije.



Pogled na spodnje in zgornje zobe iz vestibularne strani.



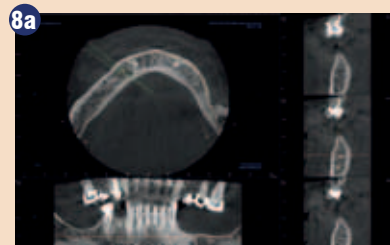
Sliki 4a in 4b: Okluzalni pogled na zgornjo (a) in spodnjo čeljust (b).



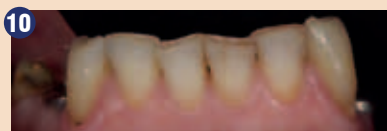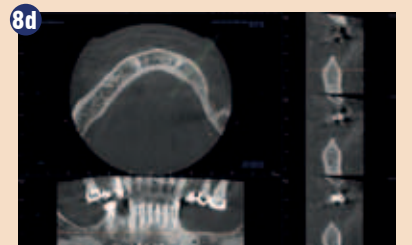
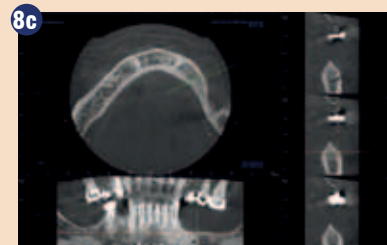
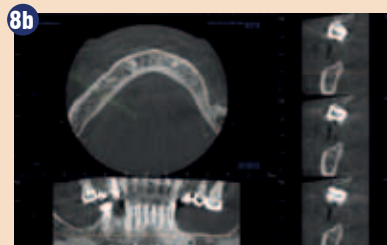
Sliki 5a in 5b: Približan pogled posteriornih zob z obeh strani.



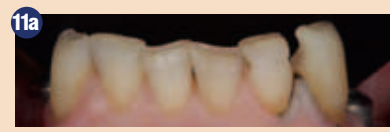Shematska predstavitev CR. Pričakuje se, da se najde in registrira začetna točka za začetek rehabilitacije celotnega zobovja.



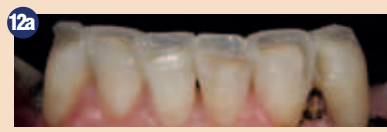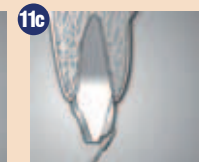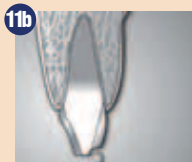Slike 8a, 8b, 8c in 8d: CT ocena področij, kjer manjkajo zobje (8a - zob 44; 8b - zob 46, 8c in 8d - zob 34 in 35).



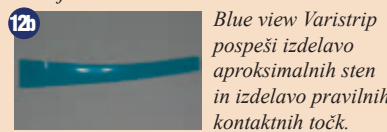Situacija pred restavracijami, preden smo naredili silikonski ključ na laboratorijskem navosku.



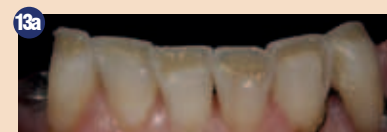Slike 11a, 11b in 11c: Končna preparacija robu z diamantno rožico in stožcem.



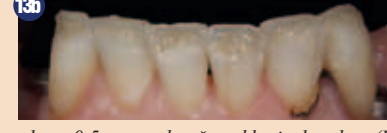Kompozitni »okvir«, ustvarjen iz Essentia Light Enamel resin (LE), da bi poudarili končno obliko restavracije in pospešili naslednje korake.



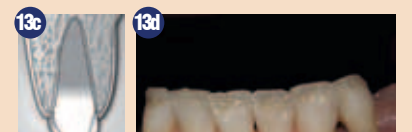Blue view Varistrip pospeši izdelavo aproksimalnih sten in izdelavo pravih kontaktnih točk.



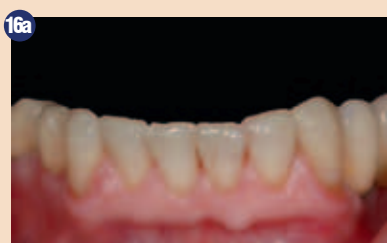Plasti Essentia Dark Dentin (DD) in Medium Dentin (MD) so bile nanešene tako, da je bilo dovolj prostora za okrog 0.5 mm za končno skleninsko plast (Essentia Light Enamel, LE) (13a in 13b).



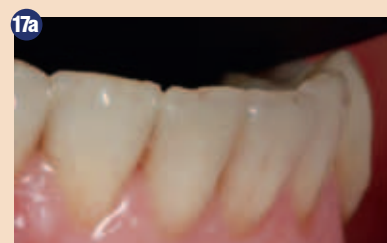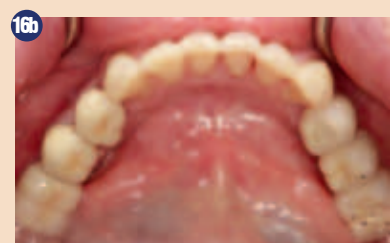Misura instrument (13c) se lahko uporabi, da se izmeri ta debelina. Opalescenten kompozit (Essentia Opalescent Modifier OM) smo nanesli na incizalni del zoba (13d).



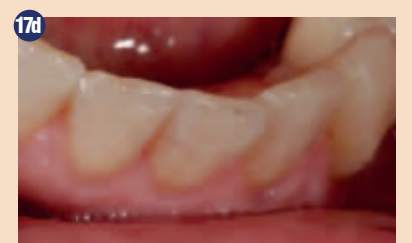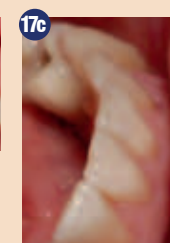
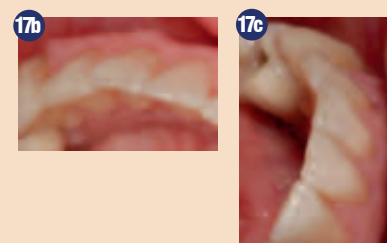
Slike 13a do 13d: Plasti Essentia Dark Dentin (DD) in Medium Dentin (MD) so bile nanešene tako, da je bilo dovolj prostora za okrog 0.5 mm za končno skleninsko plast (Essentia Light Enamel, LE) (13a in 13b). Misura instrument (13c) se lahko uporabi, da se izmeri ta debelina. Opalescenten kompozit (Essentia Opalescent Modifier OM) smo nanesli na incizalni del zoba (13d).



Sliki 16a in 16b: Klinična situacija po sedmih dneh po restavrativni terapiji spodnje čeljusti.



Slike 17a-d: Klinična situacija po 6 mesecih po restavrativni terapiji spodnje čeljusti.





vestibularnem delu smo naredili 1 mm veliko omarico z diamantno rožico (001-006-2, Olident) in spodnji del omarice smo nežno podaljšali z uporabo 80-stopinjskega stožca (okrog 0.5mm) (slike 11a, 11b in 11c).

Spodnji sekalci so bili zelo tesno postavljeni in prenatrpani, zato se je v tem primeru zobozdravnik odločil, da bo jih lažje restavrirati brez uporabe gumijaste opne.

Sklenino smo jedkali z 38% fosforno kislino 20 s, nato smo obilno nanесли G-Bond (GC) adheziv na dentin in sklenino, osušili z zrakom in svetlobno polimerizirali 20 s.

Prvo plast kompozita (Essentia Light Enamel LE, GC) smo nanесли na silikonski ključ z namenom, da ustavrmo lingvalno steno zob. Nato smo izdelali aproksimalne stene z uporabo matric Blue View Varistrip (Garisson) in skleninskega kompozita (Essentia LE). Na ta način je bil ustvarjen nekakšen »okvir«, ki bo olajšal izdelavo nadaljnjih plasti kompozita (slike 12a in 12b).

Ko smo izdelali »skleninski okvir«, je bila edina težka stvar določitev pravilnega razmerja med dentinskimi in skleninskimi plastmi.

Prva dentinska plast je bila izdelana z uporabo Essentia Dark Dentin (DD) in nanešena v nepravilnih delih, ki so ustvarili mamelone, ki jih pogosto vidimo pri naravnih zobeh (slika 13a). Ko smo polimerizirali prvo plast dentina, smo nanесли drugo, malo svetlejšo plast dentina (Essentia Medium Dentin, MD),

tako na mamelone kot tudi na vrh incizalnega roba, da bi poudarili »Halo« učinek (slika 13b). Pred svetlobno polimerizacijo smo preverili debelino dentinskega materiala z uporabo Misura (Style Italiano, Lm Dental, Finska (slika 13c)), da se prepričamo, da je ostalo dovolj prostora za končno plast sklenine.

Nežno plast opalescentnega kompozita (Essentia Opalescent Modifier, OM) smo nanесли na incizalno vdolbino in polimerizirali (slika 13d).

Temen skleninski kompozit (Es-

sentia Darknamel DE) smo nanесли in polimerizirali 40 s. Da bi dosegli karakterizacijo, smo uporabili svinčnik in »korekcijski« diamantni sveder (Komet Bresseler 831-204-012)(slika 14).


Končna okluzija je bila preverjena, ko so bile fiksirane implantatne restavracije. Nato je bila pacientka posejena v zravnanu poziciji pod kotom 45 stopinj in rekli smo ji, naj reproducira normalne gibe žvečenja, medtem ko smo ji dali 200 mikronov debel artikulacijski papir med zobe. Kjer so se pokazale črte

na vestibularnih površinah spodnjih sprednjih zob, smo te površine preoblikovali, da bi zmanjšali frikcijo med spodnjimi in zgornjimi sprednjimi zobmi in s tem zmanjšali tveganje za zlom kompozitnih restavracij.

Ko smo naredili funkcionalne okluzalne korekcije, je sledilo končno poliranje z uporabo GC DiaPolisher polirno pasto ter ščetko s kozjimi ščetinami (slika 15).

Naslednji kontrolni obisk – sedem dni kasneje – je pokazal odlično barvno ustreznost in pacientka je

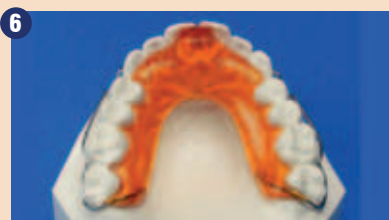bila zadovoljna s terapijo spodnjega zobnega loka (slike 16a in 16b).

Kontrolni obisk po 6 mesecih je razkril dobro funkcijo kompozitnih restavracij in odlično barvno ustreznost (slike 17a do 17d in slika 18). Pacientki je priporočeno še nadaljevanje restavrativne terapije v zgornji čeljusti. 

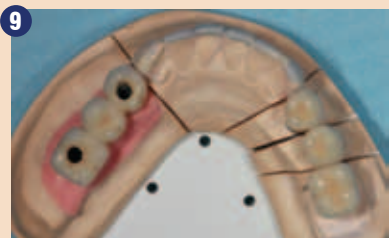Obj.v GCget connected s privolj.avt.M.Zarow



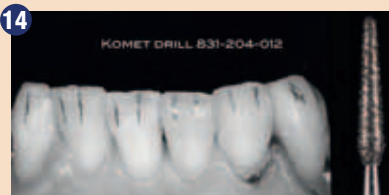**Avtor:**  
Maciej Zarow  
Poljska



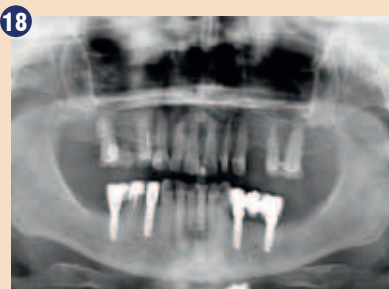**6**  
Kois-ov deprogramator (KD) je maksimalni akrilni pripomoček s palatinalno pokritostjo in ravnino lingvalno od anteriornih zob. Razmika zobna loka in zagotavlja samostojen enojni stik spodnjih centralnih sekalcev z anteriorno grizno ravnino.



**9**  
Keramika, sintrana na kovino, implantatno podprti fiksni mostički (34-0-36) in prevleke (44, 46) in navosk sprednjih zob.



**14**  
Površinsko karakterizacijo zob smo označili s svinčnikom in nato nežno korigirali s svedrom 831-2014-12.



**18**  
Ortopantomogram po restavrativni terapiji spodnje čeljusti.

## Estetika vrnjena nazaj k osnovam



GC  
Essentia™

Odprite vrata

k poenostavitvi

Sledite intuiciji

East European Office-Slovenia  
Ulica Talcev 1A  
3310 Zalec  
Tel: 03/710-32-70  
Faks: 03/710-32-71  
slovenia@eoo.gceurope.com  
http://eoo.gceurope.com

**'GC'**



# Nitkanje ali ščetkanje – to je (medzobno) vprašanje

Naj se zobna nitka še vedno uporablja kot pripomoček pri ustni higieni za preprečitev nastanka plaka, kariesa in parodontalne bolezni? Po skoraj 40 letih je Oddelek za zdravje ljudi in agrikulturo v ZDA odstranil iz svojih priporočil za oralno higieno uporabo zobne nitke. In ves dentalni svet je razpravljal nedavno poročilo, ki je prišlo na naslovnice in v katerem ugotavljajo, da ni znanstvenih dokazov, ki potrjujejo učinkovitost nitkanja. Kaj so torej alternativne možnosti za čiščenje medzobnega prostora za zobozdravstveno osebje? Dental Tribune online je zastavil ta vprašanja trem ustnim higienikom.

Vrsto let so zobozdravniki in ustni higieniki priporočali dnevno uporabo zobne nitke kot nujni del ustne higieni. Kakorkoli, Associated Press je pregledal 25 pomembnih raziskav, kjer so primerjali kombinacijo zobnega ščetkanja in nitkanja pri odstranjevanju plaka in njuno učinkovitost. Dental Tribune online je poročal, da je pregled raziskav podal samo šibke in nezanesljive dokaze. V skladu s pregledom nekatere raziskave niso zanesljive zaradi majhnega števila opazovancev in zelo kratkega časovnega obdobja opazovanja (le nekaj tednov). Ko so proizvajalce prosili za izjavo, le ti niso zagotovili znanstvenih potrditev, čeprav so nekatere izmed zgoraj omenjenih raziskav bile podprte s strani proizvajalcev. V tem času pa so proizvajalci že naznanili nove izsledke obsežne raziskave, v kateri proučujejo učinek nitkanja na ustno zdravje? Karies in parodontalna bolezen nastajata nekaj mesecev ali let in nadaljnje raziskave bodo osredotočene na obsežno raziskavo na populaciji

preko daljšega časovnega obdobja z namenom učinkovite ocene vpliva uporabe zobne nitke na parodontalnega zdravja. Medtem pa, kako naj se zobozdravstveno osebje spopada s tem vprašanjem? Ali obstaja alternativa zobni nitki?

### Ali so medzobne ščetke rešitev?

Glede na švicarskega ponudnika pripomočkov oralnega zdravja Curaden bi z opustitvijo čiščenja medzobnih prostorov naredi-



Edith Maurer

li veliko napako. Izbira ustrezne metode za čiščenje medzobnega prostora in uporaba primerne tehnike sta pomembni. Zobna nitka je primerna za uporabo na sprednjih zobeh, pa tudi pri velikih ploščatih in ozkih medzobnih prostorih je dostop z medzobno ščetko otežen. Idealno bi bilo, da bi vsak uporabljal zobno nitko za ozke medzobne prostore sprednjih zob in medzobne ščetke za zobe transkaninega sektorja. Glede na švicarsko podjetje so medzobne ščetke zelo učinkovite in izjemno enostavne za uporabo v primerjavi z zobno nitko, vendar se morajo uporabljati nežno, da se pri njihovi uporabi ne poškoduje dlesen. Medzobne ščetke pomagajo preprečiti nastanek plaka med zobmi. Plak povzroča krvavitev dlesni, gingivitis, parodontitis in karies. Poleg medzobnih ščetk podjetje

proizvaja zobne ščetke in paste pod znamko Curaprox in podpira učenje profilakse za zobozdravstveno osebje, ki se imenuje iTOP.

Lastnik in CEO Curaden Ueli Breitschmid je dejal: »Od leta 1972 je naše podjetje vodilno pri izdelavi medzobnih ščetk, ki iz medzobnega prostora odstranijo tako ostanke hrane kot tudi plak. Ne poškodujejo dlesni in naše medzobne ščetke priporoča zobozdravstveno osebje po vsem svetu ter jih predpisuje svojim pacientom. Vsakega pacienta naučijo pravilne uporabe.



Ueli Breitschmid

Glede na Curaden so prednosti uporabe medzobne ščetke v primerjavi z zobno nitko opisane v številnih raziskavah. Na primer v raziskavi z naslovom: Primerjava različnih pristopov za medzobno higieno: medzobne ščetke versus nitkanje. Pacienti s parodontalno boleznijo uporabljajo zobno nitko in medzobno ščetko za zmanjšanje plaka v obdobju šestih tednov. Ugotovili so, da medzobne ščetke odstranijo pomembno več plaka v primerjavi z zobno nitko. Tudi pacienti lažje osvojijo in sprejmejo uporabo medzobne ščetke.

»Vsi poznajo zobno nitko, ampak le redki jo radi uporabljajo - ker ne poznajo pravilne uporabe,« pravi Edith Maurer, ustna higieničarka s preko 40 leti izkušenj. Dodaja: »Zelo kratek konec nitke naj bo med prsti, s premikanjem gor in dol ob straneh zoba. Vendar nit-

ka večinoma zdrse drugam, poškoduje dlesni in to konstantno. Zobno nitko je potrebno uporabiti, ko se nekaj zatakne med zobmi, a ne za čiščenje pod robom dlesni. Konec koncev je pripomoček, oster kot britev, v uporabi že preko 200 let in je pri nepravilni uporabi precej škodljiva. Predstavlja se rezanje pudinga z zobno nitko. Odlično deluje, nič se ne prime na nitko. Če pa uporabite fino medzobno ščetko, bo na njej več pudinga. Če želite očistiti svoje dlesni, naj bodo medzobne ščetke vaš izbor, vsaj na zobeh



Catherine Schubert

transkaninega področja. Ključno je individualno poučevanje ustne profilakse. Ustna higieničarka Catherine Schubert pravi, da naj bo fokus čiščenja prostor pod kontaktno točko. Potrebno je razlikovati med kariesom in parodontalno boleznijo. Medzobne ščetke so bolj učinkovite za preprečitev bolezni dlesni zaradi svojih lastnosti. Potrebna je tanka gred in daljše ščetine za doseg prostora pod kontaktom, kjer največkrat nastane karies. Medzobne ščetke lahko preprečijo medzobni karies pri pravilni uporabi; to je pod interdentalno kontaktno točko. Seveda tudi zobna nitka očisti prostor pod kontaktno točko. Vendar uporaba zobne nitke brez razmišljanja o pravilni tehniki ne prepreči nastanka kariesa. Hkrati pa uporaba medzobne ščetke brez pravih navodil ne bo preprečila bolezni

dlesni. Konec koncev ni država ali institucija tista, ki bo odločila, kaj naj posameznik uporablja, ampak naj zobozdravstveno osebje izbere tehniko čiščenja, ki je najbolj učinkovita za posameznega pacienta. Individualno poučevanje ustne profilakse je že od nekdaj ključ do zdravja.

Elisabeth van der Ham, ustna higieničarka iz Južne Afrike, se strinja, da je potrebno pozorno izbrati zobno nitko ali medzobno ščetko. Klinična opazovanja mnogih let uporabe nitke pri pacientih je močan dokaz, da ima nitka svoje mesto v ustni higieni. Zavreči njeno uporabo bi bilo povsem neodgovorno. Leta 1965 je Prof Harald Løe in sod. opravil znamenito raziskavo z naslovom eksperimentalni gingivitis pri ljudeh. Rezultati raziskave so pokazali, da gingivitis izgine v dveh tednih, če so zobje ustrezno očiščeni. Zatorej obstajajo trije kriteriji, na katere se moramo osredotočiti pri izbiri možnosti zdravljenja za naše paciente: režim higieni naj bo sprejemljiv za pacienta, naj bo atravmatski do mehkih in trdih tkiv ustne votline in naj bo učinkovit pri odstranitvi biofilma in plaka za vzpostavitev zdravega statusa v ustni votlini.

Ne glede na izbran pripomoček za čiščenje medzobnega prostora je potrebno očistiti vsak zob. Uporaba zobne nitke je bolj sprejemljiva pri sprednjih zobeh in pri tesnem stanju zob. Medzobna ščetka pa ima lažji dostop pri zadnjih zobeh. Nitkanje ni tako učinkovito v področju kočnikov zaradi konkavne oblike struktur korenine in je bolj občutljivo na pravilno izvedeno tehniko. Potrebna je tudi večja gibljivost za učinkovito uporabo brez poškodb dlesni. »Medzobne ščetke morajo biti previdno izbrane glede na zob in velikost in obliko medzobnega prostora,« poudarja van der Ham. »Najbolj pomembno je, da so pacienti stalno poučevani in prilagodijo režim ustne higieni svojim individualnim potrebam in sposobnostim.«

**Avtor:**

Marc Chalupsky, DTI

## ESCD: aktivno tudi z zobotehnikami


Slovenska sekcija Evropskega združenja za estetsko zobozdravstvo s svojimi aktivnostmi in izobraževalno – promocijskimi projekti pomeni prijetno osvežitev v prostoru, koder se tradicionalno na tem področju ne odvija veliko zanimivega. Novembra lanskega leta so v Novi Gorici tako organizirali študijsko srečanje z naslovom »Restoration in frontal area with ceramic creation«. Srečanje sta s trditvijo, da je harmonično ravnovesje med barvo in obliko pogoj za izdelavo osebni prilagojenega nasmeha, organizirala zagnana člana ESCD gospa



Verena Nizić



Daniel Baketić



Stefano Esposito



Roberto Lafrate

Verena Nizić, dr.dent.med. s Poliklinike dr. Jelušič iz Opatije in gospod Daniel Baketić, dr.dent.med. iz Centra estetske stomatologije iz Zagreba. Celodnevni program je obsegal predavanje in delavnico o izdelavi faset na platinasto folijo ter o estetskih restavracijah z uporabo cirkona in keramike. Svoje delo sta predstavila predavatelja Stefano Esposito in Roberto Lafrate.

V sedanjem času in zagotovo tudi v bodoče se bo zahteva po estetiki v zobozdravstvu še povečevala. Lepota nas vseskozi obkroža in v naši branži je postala že uvelja-

vljena veja. Z višanjem estetskih kriterijev pa moramo dvigniti tudi naše sposobnosti doseganja lepega nasmeha. Slušateljema sta predavatelja skozi različne tehnike in z uporabo različnih rešitev pokazala načine, kako to doseči. Slovenskih udeležencev žal ni bilo veliko, a člani slovenskega Društva ESCD so prepričani, da jih bo v bodoče veliko več.

Vse zainteresirane vabijo, da jih spremljajo na spletnem naslovu [www.escdonline.eu](http://www.escdonline.eu) ali da jim pišete na naslov elektronske pošte: [mateja.kucler@gmail.com](mailto:mateja.kucler@gmail.com).



# Brez skrbi

*Potreben je samo en tretma!*

**SKY<sup>®</sup> fast & fixed terapija**

*„Od leta 2007 je bilo obravnavanih več kot 20.000 pacientov.“*

SKY<sup>®</sup> fast & fixed takojšnja terapijo so v sodelovanju razvili implantologi, protetiki in zobni tehniki.

Preprosto za uporabo. Estetski rezultati. Večji prihranek.

- **Hitro** | V večini primerov je implantat vstavljen in obnovljen v eni sami obravnavi.
- **Ponovljivo** | Standardiziran postopek. Isti proizvajalec za kirurga in protetika.
- **Dostopno** | Vašim pacientom po ugodni ceni povrne veselje do življenja.

Za več informacij o indikacijah in vsestranosti SKY<sup>®</sup> fast & fixed terapij pokličite 01 43 66 156.

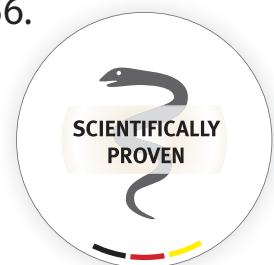


Informacije o izdelkih  
poiščite na  
[http://skyfastandfi.xed.  
bredent-medical.com](http://skyfastandfi.xed.bredent-medical.com)



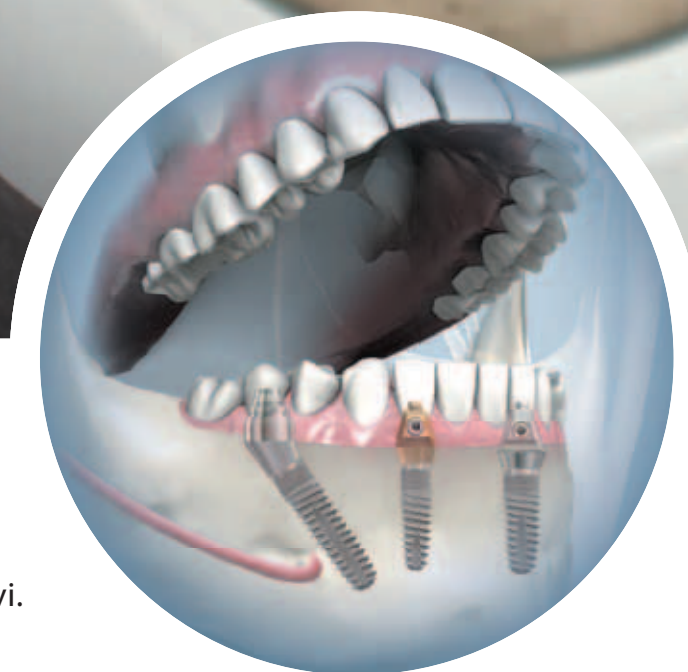SKENIRAJTE TO STRAN  
Z LAYAR APP

**SKY**<sup>®</sup>  
IMPLANT SYSTEM



40 YEARS DENTAL INNOVATIONS  
1 9 7 4  
2 0 1 4

**bredent** group





# Alkohol v tekočinah za izpiranje ustne votline – danes

Kljub obsežni literaturi, ki utemeljuje varnost in učinkovitost protimikrobnih sredstev za izpiranje, veliko kolegov neredko izraža skrb in podvomi o sredstvih za izpiranje ustne votline zaradi strupenih in drugih neželenih učinkov. Čeprav na Hrvaškem še ni bilo raziskave na to temo in se o tem niti ne govori, so nas vedno večja ozaveščenost o pomenu zdrave ustne

nje ustne votline.

Sredstvo za izpiranje z eteričnimi olji vsebuje od 21,6 do 26,9 % alkohola. Večina 0,12-odstotnih raztopin s klorheksidinom vsebuje približno 12,6 % alkohola, tradicionalni proizvodi, v katerih je cetilpiridinijev klorid, pa od 6 do 18 % alkohola.

Alkohol v komercialnih izdelkih za izpiranje je farmacevtski alko-

hol (1). Dolgotrajna izpostavljenost alkoholu se povezuje z rakom v ustni votlini, žrelu, požiralniku, v jetrih, na debelem črevesu in dojki. Tveganje za razvoj karcinoma se povečuje s povečanim uživanjem alkoholnih pijač (2).

Čeprav ni dokazano, da dolgoročna uporaba sredstev za izpiranje ustne votline, ki vsebujejo alkohol, lahko pripomore k sistemski za-

tako da poškoduje molekule DNK ter povzroči njihovo mutacijo in karcinogenezo. To je eden izmed mehanizmov za razvoj raka v ustih in žrelu – ob kroničnem uživanju alkoholnih pijač (3). Bakterije v oblogah v ustni votlini tvorijo acetaldehid iz etilnega alkohola, povečana količina tega aldehida pa je povezana s slabo ustno higieno (4, 5).

Drugi mehanizmi nastanka raka na sluznici ust in ustnega žrela so še: 1. motena jetrna presnova hranil, kot so retinoidi, zink, železo in metilne skupine; 2. oksidativna poškodba celic sluznice z reaktivnimi kisikovimi vrstami, saj etanol v sluznici moti redoks presnovo in metabolizem maščobnih kislin; 3. povečanje fluidnosti celičnih membran v sluznici in s tem motnje signalnih poti ter lažji vstop ostalih karcinogenov, kot npr. pri sočasnem kajenju.

Nedavne raziskave so pokazale, da uporaba sredstev za izpiranje ustne votline, ki vsebujejo čisti etanol, spodbuja tvorjenje acetaldehida v ustni votlini, ta pa v njej ostane deset minut (6-8). Lachenmeier trdi, da je »tveganje uporabe sredstev za izpiranje, v katerih je alkohol, za javno zdravje razmeroma majhno glede na druge vrste izpostavljenosti alkoholu in acetaldehidu«. Vendarle je treba poudariti, da se tveganje za razvoj raka v ustih povečuje, če uživamo alkoholne pijače in tobačne izdelke ter hkrati uporabljamo tudi taka sredstva za izpiranje (9). V nekaterih raziskavah se je celo izkazalo, da nekateri uporabniki sredstev za izpiranje ustne votline prav z njimi prikrivajo svojo odvisnost od alkohola in tobaka (10).

Pogosto se opozarja, da sredstva za izpiranje ust, ki vsebujejo alkohol, lahko povzročajo suha usta. Posebna pozornost pa se mora vendarle nameniti skupinam z velikim tveganjem, predvsem otrokom in mladostnikom, mlajšim od 18 let. Njim je treba prav gotovo priporočiti pripravke, ki ne vsebujejo alkohola. Zaradi varnosti in učinkovitosti, ki ju zagotavljajo vodne raztopine s klorheksidinom, so te prva izbira v takih primerih (npr. Curasept ADS 0,12% ali Curasept ADS 0,06%). Tudi pacienti, ki so zdravljeni alkoholiki, ne bi smeli uporabljati sredstev za izpiranje ust, ki vsebujejo alkohol (11). Še posebej pa se ne priporočajo za uporabo, če je pri pacientu potrebno sistemsko zdravljenje z metronidazolom (11, 12) – zaradi neželenih učinkov (slabost, bruhanje, omotica in glavobol).

Antimikrobna sredstva za izpiranje lahko dosežejo težko dostopna mesta v ustni votlini in uničijo bakterije, ki jim mehansko čiščenje ne pride do živega. Ker ta sredstva za izpiranje dosežejo vsak kotiček v ustih, zmanjšajo število mikroorganizmov v ustni votlini, pa tudi splošno obremenitev telesa z mikroorganizmi. Tako se zmanjša verjetnost nastajanja zobnih oblog. Varnost in učinkovitost raztopine s klorheksidinom v boju proti bakterijam v ustni votlini sta klinično dokazani v raziskavi, ki je trajala več kot 6 mesecev (13, 14).

Alkohol v tekočinah za izpiranje ustne votline ne poveča delovanja proti mehkim zobnim oblogam in ne zdravi gingivitisa (15). Prav zato se zastavlja vprašanje o uporabi alkohola v pripravkih za izpiranje. Potrebne so nadaljnje raziskave, ki bi natančneje obravnavale možno karcinogeno delovanje alkohola v sredstvih za izpiranje ali odgovorile na vprašanje o upravičenosti dodajanja etanola v te izdelke. Zaradi kar največje varnosti pacientov bi morali zobozdravniki danes težiti predvsem k uporabi sredstev za izpiranje ustne votline, ki za topilo ne vsebujejo alkohola. Tako bi optimizirali rezultate zdravljenja z najmanjšim možnim tveganjem za pojav neželenih učinkov in zapletov.

**Avtor:**

Prof. dr. sc. Andrija Bošnjak  
Medicinska fakulteta Univerze v  
Reki, Hrvaška

#### Literatura

1. Sarap M, Chapman MJ. Severe ethanol poisoning: a case report and brief review. *Crit Care Resusc* 2003; 5: 106-8.
2. Baan R, Straif K, Grosse Y, et al. Carcinogenicity of alcoholic beverages. *Lancet Oncol* 2007; 8: 292-3.
3. Corrao G, Bagnardi V, Zambon A, La Vecchia C. A meta-analysis of alcohol consumption and the risk for 15 diseases. *Prev Med* 2004; 38: 613-9.
4. Iacopino AM. Surveillance spotlight: use of alcohol-containing rinses to reduce oral microbial burden increases the permeability of human oral mucosa. *Oral Dis* 2001; 7: 349-54.
5. Chocolatwala N, Chaturvedi P, Desale R. The role of bacteria in oral cancer. *Indian J Med Paediatr Oncol* 2010; 31: 126-31.
6. Lachenmeier DW, Gumbel-Mako S, Sohnius EM, Keck-Wilhelm A, Kratz E, Mildau G. Salivary acetaldehyde increase due to alcohol-containing mouthwash use: a risk factor for oral cancer. *Int J Cancer* 2009; 125: 730-5.
7. Nummi KP, Salaspuro M, Väkeväinen S. The use of alcohol-containing mouthwashes leads to production of carcinogenic acetaldehyde in the oral cavity. *Alcohol Alcohol* 2011; 46(suppl): 43.
8. Moazzez R, Thompson H, Palmer RM, Wilson RF, Proctor GB, Wade WG. Effect of rinsing with ethanol containing mouthrinses on production of salivary acetaldehyde. *Eur J Oral Sci* 2011; 119: 441-6.
9. Lachenmeier DW. Alcohol-containing mouthwash and oral cancer – can epidemiology prove the absence of risk? *Ann Agric Environ Med* 2012; 19: 609-10.
10. Gandini S, Negri E, Boffetta P, La Vecchia C, Boyle P. Mouthwash and oral cancer risk quantitative meta-analysis of epidemiologic studies. *Ann Agric Environ Med* 2012; 19: 173-80.
11. DePaola LG, Spolarich AE. Safety and efficacy of antimicrobial mouthrinses in clinical practice. *J Dent Hyg* 2007; 81(suppl): 13-25.
12. American Dental Association. Physicians' Desk Reference. ADA/PDR Guide to Dental Therapeutics. 4th ed. Chicago: ADA Publishing; 2006.
13. Gunsolley JC. A meta-analysis of six-month studies of antiplaque and antigingivitis agents. *J Am Dent Assoc* 2006; 137: 1649-57.
14. Gunsolley JC. Clinical efficacy of antimicrobial mouthrinses. *J Dent* 2010; 38(suppl): S6-S10.
15. Carretero Peláez MA, Esparza Gómez GC, Figueroa Ruiz E, Cerero R. Alcohol-containing mouthwashes and oral cancer. Critical analysis of literature. *Med Oral* 2004; 9: 116-23.



votline in zagotovo tudi številni pripomočki za ustno higieno spodbudili, da spregovorimo o resničnih in utemeljenih tveganjih, ki jih predstavljajo tekočine za izpiranje ust. Redko, vendarle pa prisotno negativno stališče o varnosti sredstev za izpiranje pogosto temelji na napačni in slabi razlagi podatkov, ki se ponavljajo v raznih izdajah že več desetletij, pravih dokazov zanje pa pravzaprav ni. Glavni kamen spotike je navedba »brez vsebnosti alkohola« na izdelkih za izpiranje ustne votline.

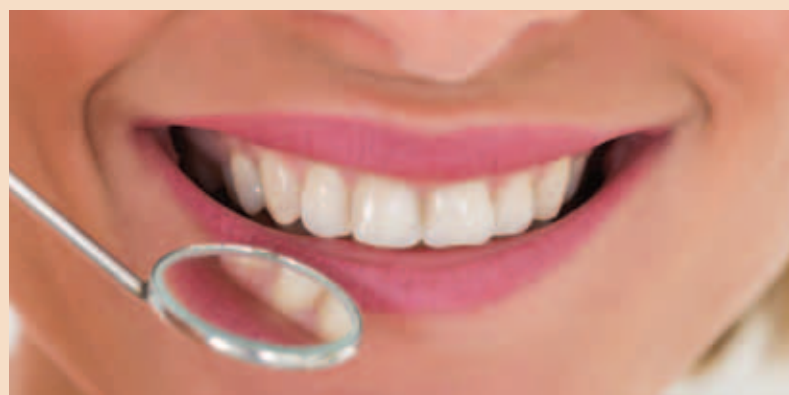Večina sredstev za izpiranje ust na hrvaškem trgu vsebuje alkohol. Dodaja se za raztapljanje učinkovine in za zagotavljanje biološkega delovanja. Alkohol raztopi tudi dodane okuse in deluje kot konzervans, vendar ni biološko aktivno sredstvo v niti enem kozmetičnem ali zdravilnem pripravku za izpira-

hol, torej čisti etanol. Alkoholne pijače (pivo in vino) vsebujejo etilni alkohol, ki nastane s fermentacijo zelenjave, žita ali sadja. Alkohol v žganih pijačah, na primer viskiju in vodki, pa nastane z destilacijo fermentiranih proizvodov.

Škodljivi (strupeni) učinki etanola se povezujejo z njegovim primarnim metabolitom, acetaldehidom, in sekundarnim metabolitom, octno kislino. Kopičenje acetaldehida pripomore k t. i. mačku po nezmernem uživanju alkoholnih pijač (slabost, bruhanje, vrtoglavica in glavobol). Akutna zastrupitev z alkoholom lahko povzroči zmanjšano aktivnost osrednjega živčnega sistema, znaki in simptomi akutne zastrupitve pa vključujejo izgubo zavesti, znižanje krvnega tlaka in telesne temperature ter oslABLJENO dihanje. Če je ne zdravimo, je zastrupitev z alkoholom lahko uso-

strupitvi, je treba paciente pravilno seznaniti z vsemi informacijami o sredstvu (tudi o tveganju). Raztopine klorheksidina, v katerih ni alkohola, se ponujajo kot smotrna izbira za zdravljenje parodontalnih bolezni, tako zaradi želenih kot tudi možnih neželenih učinkov (npr. Curasept ADS 0,2%).

Produkt razgradnje etilnega alkohola je acetaldehid. Ta je lahko strupen za tkivo v ustni votlini,





# CURAPROX

## Sistem CURASEPT ADS®

Obvladovanje zobnih oblog,  
ko je ščetkanje oteženo

**vsebuje**  
klorheksidin (CHX)

deluje  
antibakterijsko

**vsebuje**  
sistem ADS®

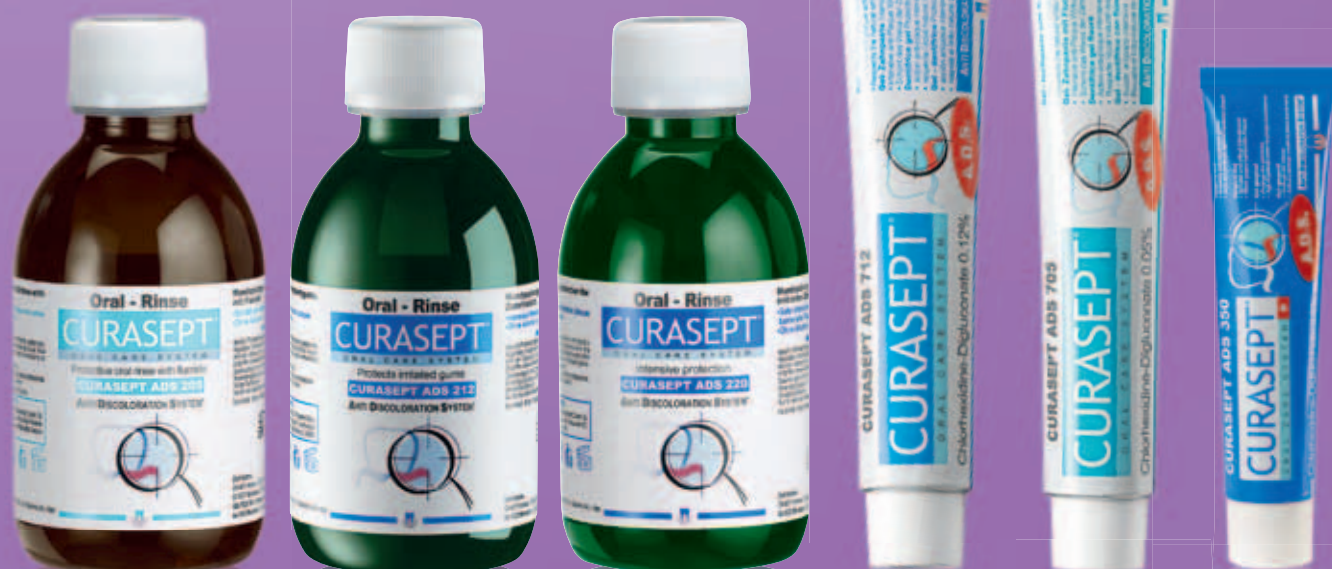zmanjšuje možnost  
obarvanja zob

**brez**  
alkohola

ne draži ustne sluznice,  
možnost spremembe zaznave  
okusa je minimalna

**brez**  
penila SLS\*

pripomore k dolgotrajnemu  
učinku klorheksidina  
(CHX)



 SWISS PREMIUM ORAL CARE



Za nakup izdelkov sistema Curasept ADS po posebnih cenah za zobozdravnike pokličite 02/ 460 53 42 ali pišite na prodaja@flegis.si.


[www.zdrav-nasmeh.com](http://www.zdrav-nasmeh.com)

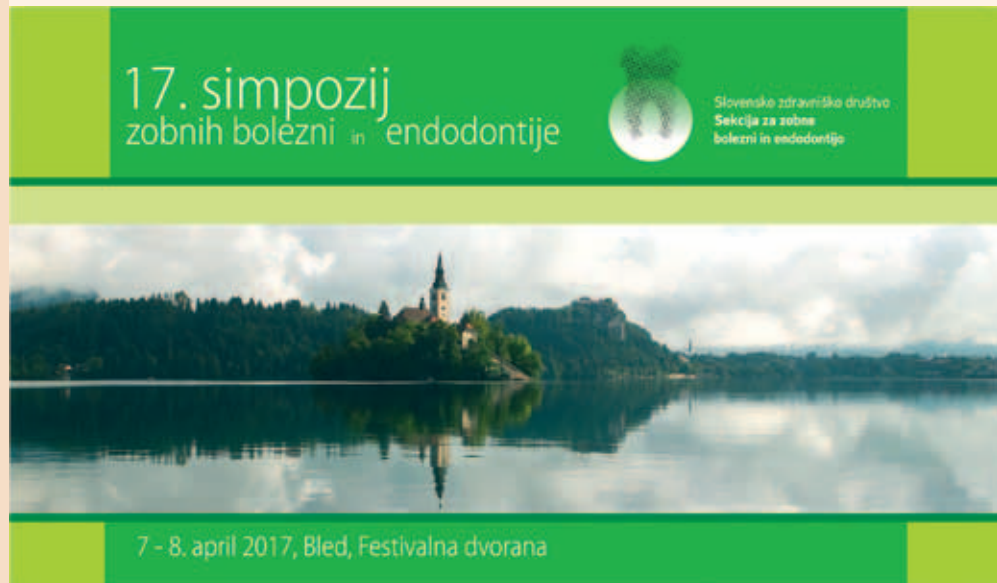\*velja za zobni pasti  
in parodontalni gel



# Simpozij zobnih bolezni in endodontije na Bledu

7. in 8. aprila bo v Festivalni dvorani na Bledu že 17. Simpozij zobnih bolezni in endodontije. Sekcija za zobne bolezni in endodontijo je tudi tokrat pripravila zanimiv program, ki bo udeležencem ponudil priložnost, da v prijetnem okolju nadgradijo in obogatijo svoje znanje. K sodelovanju so pritegnili več eminentnih predavateljev, med katerimi so še posebno veseli priznanega skandinavskega profesorja Lea Tjäderhana, ki je tudi predsednik odbora za raziskave pri Evropski endodontski zvezi.

Poleg endodontskih bodo v programu tudi aktualne teme iz konzervativnega zobozdravstva, kariologije ter povezave med ustnim in splošnim zdravjem. V naslednji številki časopisa Dental Tribune, ki bo izšla nekaj dni pred simpozijem, bomo objavili seznam predavanj in delavnic. Vas pa že danes vabimo, da pohitite z oddajo vaših prijav preko spletnega naslova tehničnega organizatorja simpozija: [www.albatros-bleed.com](http://www.albatros-bleed.com), saj je število udeležencev zaradi pomanjkanja prostora omejeno. 



## MEDICAL - Mednarodni sejem sodobne medicine

Po uspešni premieri Mednarodnega sejma sodobne medicine, ki je bil v lanskem letu tako s strani razstavljalcev kot tudi obiskovalcev zelo pozitivno sprejet, vas Pomurski sejem vabi na drugi sejem MEDICAL, ki bo v

**Gornji Radgoni od četrta, 6. do sobote, 8. aprila 2017.**


Sejem MEDICAL, ki ga organizirajo v sodelovanju z Združenjem proizvajalcev in distributerjev medicinskih pripomočkov SLO-MED v okviru GZS Podjetniško trgovske zbornice, vam ponuja odlično priložnost za predstavitev naprednih izdelkov in storitev na področju medicinske opreme in tehnologij, farmacije, alternativnih oblik zdravljenja, preventive in zdravega bivanja.

Vabijo vas, da s svojo ponudbo nagovorite medicinsko osebje, strokovne delavce pa tudi bolnike in vse tiste, ki skrbijo za svoje in zdravje bližnjih. Pri organizaciji sejma in strokovnih predstavitev namreč sodelujejo krovne državne institucije in zavodi ter zveze in društva bolnikov, ki zagotavljajo bogato dogajanje in ciljni obisk. Vsebinski poudarki sejma MEDICAL 2017 bodo na inovacijah in novih tehnologijah v zdravstvu, celostni obravnavi pacienta, sodobni rehabilitaciji ter proaktivni skrbi za zdravje na delovnem mestu.

Posebna pozornost bo posvečena tudi ozaveščanju o zdravemu načinu življenja v vseh življenjskih obdobjih in dolgoživi družbi. Predstavitve in dogajanja bodo še toliko zanimivejše, ker bo država partnerica sejma v letu 2017 Velika Britanija.

### TEŽIŠČA SEJMA

- inovacije in nove tehnologije v zdravstvu
- celostna obravnava pacienta
- sodobna rehabilitacija
- vključevanje gibalno in senzorno oviranih oseb v vsakdanje življenje
- proaktivna skrb za zdravje na delovnem mestu
- ozaveščanje o zdravem načinu življenja v vseh življenjskih obdobjih - dolgoživa družba

Vljudno vabljeni k aktivnemu sodelovanju v doseganju zdravih poslovnih rezultatov!  
Več informacij: <http://www.pomurski-sejem.si> 

## Sistematična oskrba po endodontskem zdravljenju LuxaPost®, LuxaBond® - Total Etch, Silane® and LuxaCore® Z-Dual

### Prikaz kliničnega primera

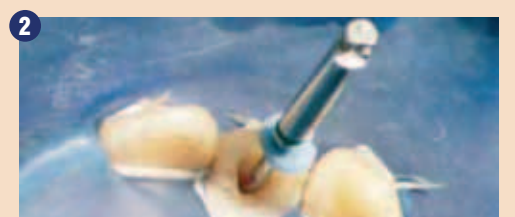
#### Uvod

Pri endodontsko zdravljenih zobeh so trda zobna tkiva v mnogih kliničnih primerih močno poškodovana in oslabiljena bodisi zaradi odstranitve kariesa bodisi zaradi preparacije dostopne kavitete. Pogosto je po zaključenem endodontskem zdravljenju potrebno vzpostaviti retencijo z dograditvijo. Vstavev zatička za stabilizacijo in retencijo je potrebna pri endodontsko zdravljenih zobeh, kjer manjkata dve ali več sten zobne krone. Na voljo je več sistemov zatičkov, ki se med seboj razlikujejo po vrsti materiala, obliki, dolžini in obliki na prečnem prerezu. Najnovejša generacija vključuje kompozitne zatičke, ojačane s steklenimi vlakni, kot je LuxaPost sistem (DMG), ki je predstavljen v tem članku. Njihove velike prednosti v primerjavi s starejšimi sistemi so upogibni modul in la-

stnosti, podobne dentinu. Nastanek napetosti se zmanjša na minimum in izognemo se pokam korenin, ki so pogoste pri vstavitvi kovinskih zatičkov. Dodatno adhezivno cementiranje kompozitnih zatičkov ojačanih s steklenimi vlakni, zagotavlja permanentno vezavo, ki stabilizira tanke dentinske stene zobne krone. Konična oblika zatička zagotavlja odlično prileganje in minimalno izgubo zobnih tkiv, medtem ko transparentnost zatička podpira estetsko komponento zdravljenja. Luxapost set je sestavljen iz kompozitnih zatičkov, ojačanih s steklenimi vlakni v treh različnih velikostih (premeri zatička so: 1,25 mm, 1,375 mm in 1,5 mm) s priloženimi svedri, prilagojenimi na lastnosti posameznega zatička (premer, globina in z merilnimi oznakami). Barvno označevanje zagotavlja pravilno ujemanje svedra in ustreznega zatička. Aplikacija silana zagotavlja dobro vez med



1 Začetno stanje s polnivitvijo koreninskih kanalov.



2 Preparacija za zatiček.



3 Čiščenje in osušitev kanala.



4 Prileganje zatička.



5 Razmestitev zatička z alkoholom.



6 Kondicioniranje kanala in kavitete.



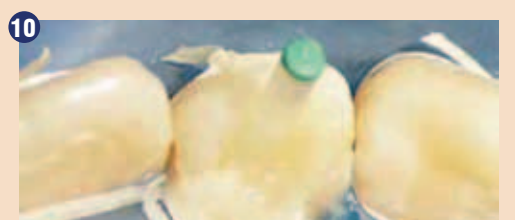7 Čiščenje kavitete.



8 Nanos PreBonda.



9 Nanos bona v kaviteto.



10 Vstavev LuxaPost zatička.



2. MEDNARODNI SEJEM SODOBNE MEDICINE

Poskrbimo za zdravje!

6. - 8. 4. 2017, Gornja Radgona





zatičkom in cementom. Zatiček se adhezivno cementira v koreninski kanal z LuxaCore Z-Dual.

Po silaniziranju zatička (Silan) in pripravi zoba z LuxaBondTotal Etch. Sledi dograditev s pomočjo LuxaCore Z-Dual.

#### Kliničen primer:

Slika kliničnega primera kaže endodontsko zdravljen zob 22 z močno izgubo trdih zobnih tkiv zaradi kariesa in bo kasneje protetično oskrbljen s prevleko.

#### Pristop

Dolžina zatička je bila izmerjena na digitalnem rentgenskem posnetku s funkcijo ravnala. Sledila je preparacija kanala z ustreznim svedrom pri 20,000/min z vodnim hlajenjem. Kanal je bil osušen s papirnimi poeni in preverili smo ustreznost preparacije in prilaganje zatička (rentgenski posnetek). Pri izbranem zatičku smo preverili ustreznost robnega stika preko celotne dolžine kanala. Po želji se lahko zatiček zmanjša na željeno dolžino z uporabo diamantnega svedra. Sledi priprava zatička na adhezivno cementiranje. Sprva zatiček razmastimo in nanese silan. Sam uporabljamo silan (DMG), ki sestoji iz dveh komponent, ki se zmešata v enakem razmerju in se ga po nanosu izpiha. Tako pripravljen zatiček se odloži na stran. Sledi priprava dostopne kavitete (sklenina in dentin) s sredstvom za jedkanje (DMG), ki se varno nanese na dno dostopne kavitete s kanilo. Sledi spiranje z vodo (puster ali brizga, napolnjena z vodo) po 60 sekundah delovanja na sklenino ali 15 sekund na dentin. Sledi osušitev kanala s papirnimi poeni in nanos PreBonda iz dvojno strjujočega LuxaBond sistema z jedkanjem in spiranjem. Prebond deluje na jedkani zobni

površini 15 sekund z agitacijo aplikatorja. Morebiten višek materiala se izpiha ali odstrani s pomočjo papirnih poenov. Kapljica bonda A in B se zmeša in nanese na zobna tkiva s pomočjo endoščetke za 20 sekund. Posebej pozoren je potrebno biti na čas delovanja cementa v kanalu, ki se lahko skrajša ob stiku s Prebondom in posledično se zatička ne uspe vstaviti povsem ali dovolj globoko. Ponovno je potrebno odvečen material koronarno odstraniti (izpihati ali z papirnatimi poeni).

Po želji se lahko zatiček premaže z bondom in s cementom, v našem primeru z dvojno-strjujočim LuxaCore Z-Dual. Cement se nanese v kaviteto in sledi vstavev zatička. Sledi polimerizacija in dograditev z materialom LuxaCore Z-Dual. V vsakem kliničnem primeru naredimo kontrolni rentgenski posnetek.


#### Zaključek

Predstavljen sistem (DMG) zatičkov po zaključenem endodontskem

zdravljenju je enostaven v aplikaciji in zagotavlja dobre rezultate.

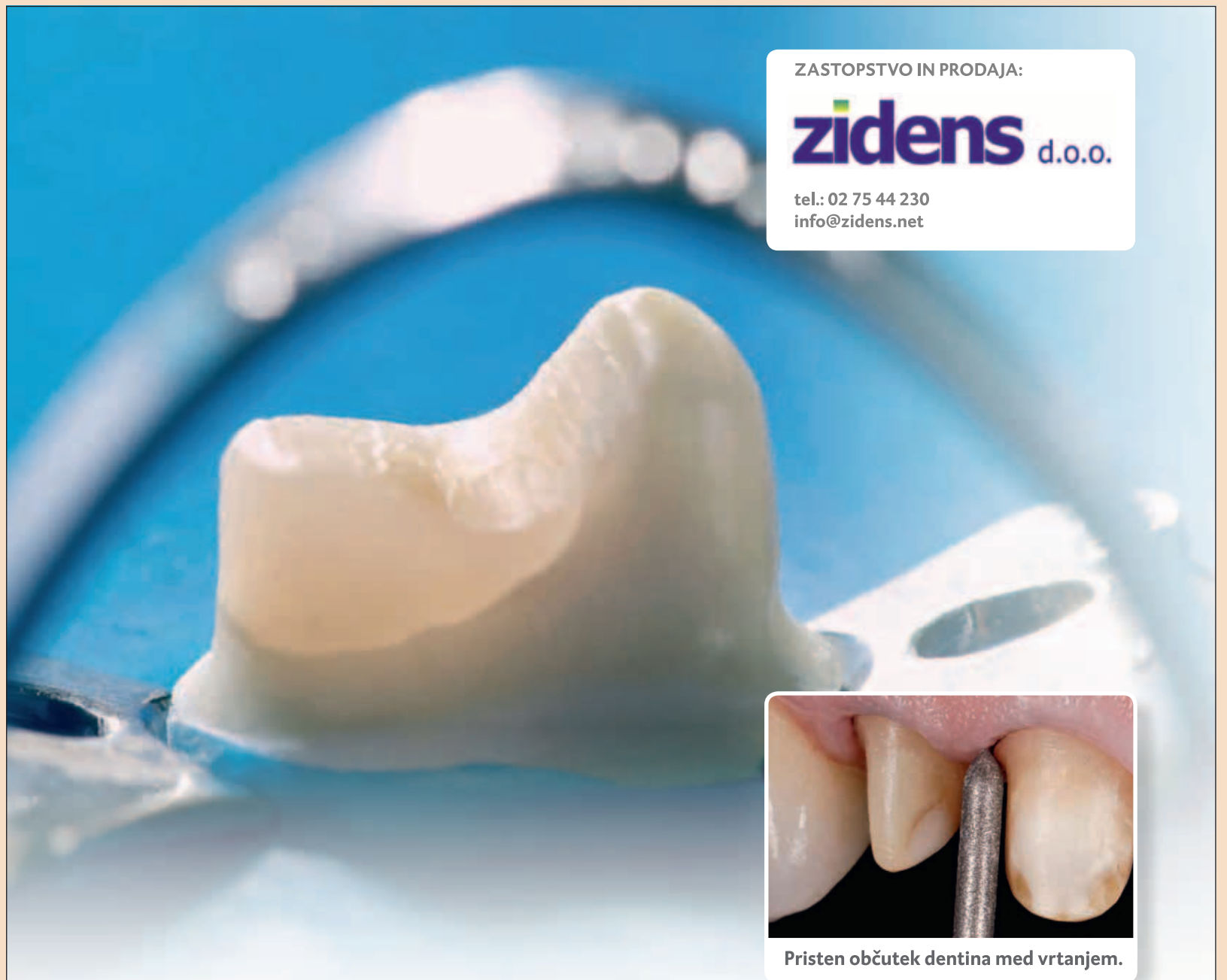
Svedri med preparacijo gladko tečejo in se ne obrabijo. Zatički so zelo primerni za estetsko oskrbo, saj na videz ne vpliva temna kovinska barva.

Uporaba dvojno strjujočega adhezivnega sistema in cementa prav tako zagotavlja polimerizacijo globoko v kanalu, do koder težko seže polimerizacijska svetloba. Nova endo-ščetka je posebno prijazna uporabniku za nanos sistema bond v koreninski kanal. Njena oblika

omogoča prodiranje ščetke globoko v kanal. Dvojna funkcija LuxaCore Z-Dual kot cement in material za dograditve poenostavi rokovanje in skrajša čas zdravljenja. Preparacija krna za prevleko je poenostavljena, predvsem zaradi enakomernega brušenja materiala, ki je po lastnostih podoben dentinu. Na splošno gre za obetaven, uporabniku prijazen sistem za dograditev po zaključenem endodontskem zdravljenju. 

Avtor:

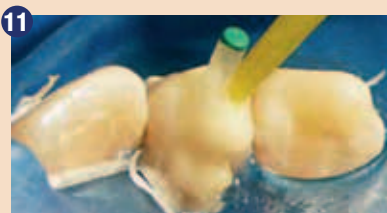Dr. Meike Laage, Halstenbek



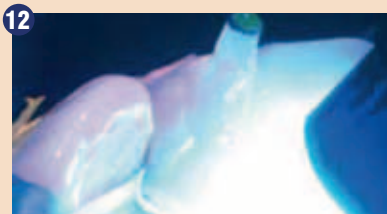ZASTOPSTVO IN PRODAJA:

**zidens** d.o.o.

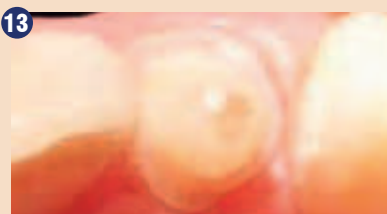tel.: 02 75 44 230  
info@zidens.net



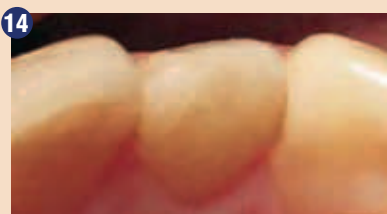11 Dograditev z LuxaCore Z-Dual.



12 Svetlobna polimerizacija.



13 Dokončna dograditev.



14 Dokončna restavracija.

## Zdi se kot pravi dentin – Natančna preparacija z LuxaCore Z.

LuxaCore Z DMG premium kompozit za dograditve in cementiranje zatičkov ima podobne lastnosti dentina, ki zagotavlja nadzorovano odstranitev substance in natančno preparacijo robov. LuxaCore Z vam nudi optimalni nadzor vodenja svedra. Na prehodih med dentinom in LuxaCoreZ ne boste občutili razlike. Taktilna stabilnost omogoča

enakomerno preparacijo brez nastanka podvisov in neravnin in s tem predstavlja optimalne pogoje za zobne tehnike za izdelavo natančnega dela. Rezultat je izjemno natančno prilaganje, dolgotrajna restavracija in najboljša oskrba za vašega pacienta. [www.dmg-dental.com](http://www.dmg-dental.com)



ŠTEVILKA 1  
za dograditve\*

\*Imenovan »Top Core Material« s strani DENTAL ADVISOR leta 2010

**DMG**  
Dental Milestones Guaranteed