

# implants

international magazine of oral implantology

2<sup>2010</sup> wydanie polskie



## | Temat specjalny

Implantologia w odcinku przednim

## | Praktyka

Augmentacja wyrostka zębodołowego  
zwiększa przewidywalność  
i poprawia efekt estetyczny leczenia

## | Nowe technologie

Stomatologia cyfrowa  
– leczenie implantologiczne z wykorzystaniem CT

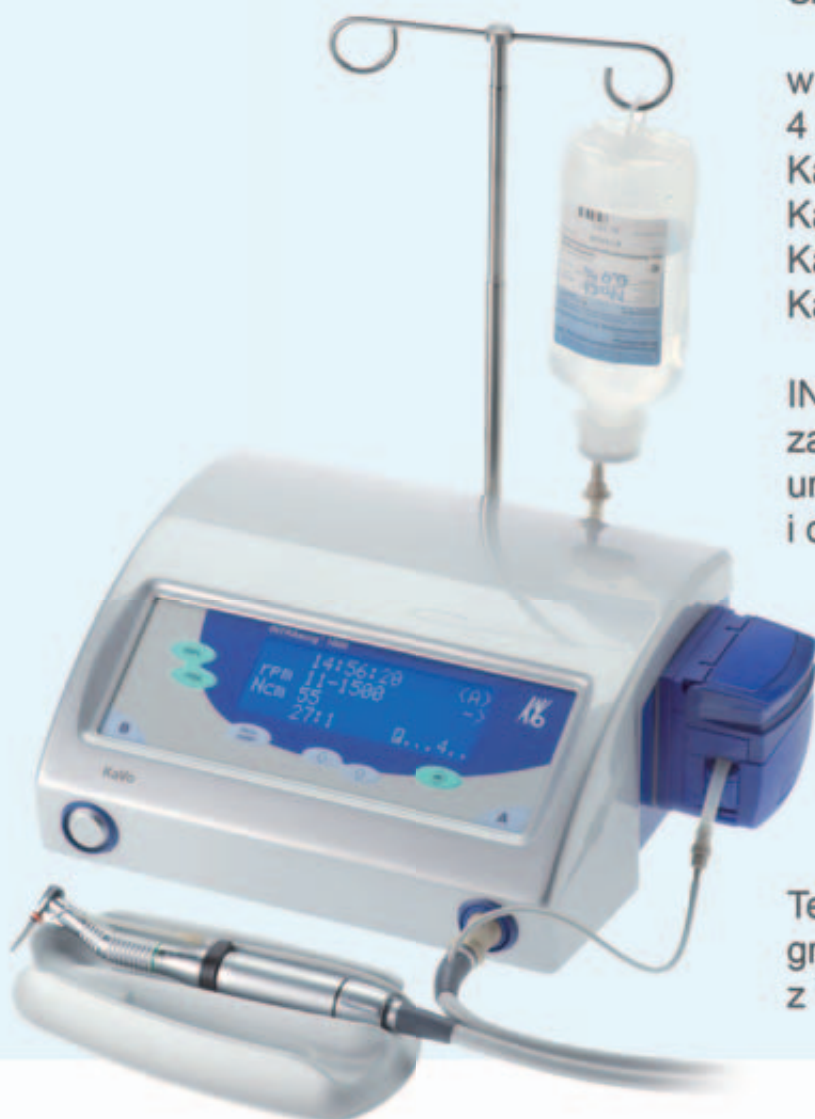# KaVo Mikrosilniki Implantologiczne



Szanowni Państwo,

w naszej ofercie możecie znaleźć  
4 modele fizjodyspenserów:  
KaVo INTRAsurg 300  
KaVo INTRAsurg 300 PLUS  
KaVo INTRAsurg 1000  
KaVo INTRAsurg 1000 Air.

INTRAsurg, to nowoczesne,  
zaawansowane technologicznie  
urządzenie dla implantologii  
i chirurgii stomatologicznej.



Teraz możecie Państwo zaprogramować nawet 10 zabiegów z 10 etapami pracy każdy.



KaVo. Dental Excellence.

# Szanowni Państwo!



„Uzupełnieniom wspartym na implantach” w odcinku przednim stawia się zazwyczaj najwyższe wymagania dotyczące zarówno efektu estetycznego, jak i funkcjonalnego oraz długotrwałego utrzymania. Z tego względu poświęciliśmy implantacji w odcinku przednim nieco więcej uwagi niż zazwyczaj umieszczając artykuły związane z tym zagadnieniem w dziale „Temat specjalny”.

Znaczną pomoc dla lekarzy praktyków stanowić może protokół wykonywania odbudowy protetycznej na implantach wprowadzonych w pozycji siekaczy przyśrodkowych szczęki u pacjentów z niedoborami tkanek. Opisano proces przywracania właściwego kształtu i poziomu tkanek miękkich wokół implantów za pomocą wprowadzania implantu we właściwej pozycji w dobrze przygotowaną kość.

W następnej pracy przedstawiono bezpieczną technikę chirurgiczną i protetyczną w przypadku niewystępowania patologii tkanek okołowierzchołkowych, lub tkanek przyzębia i atryumy ekstrakcji w postaci odbudowy z siekaczy środkowych za pomocą implantów natychmiastowych z użyciem łączników tytanowych i koron z cyrkonu.

Bardzo duże znaczenie dla zwiększenia przewidywalności i poprawy efektu estetycznego leczenia implantologicznego ma ochrona i właściwa augmentacja wyrostka zębodołowego z użyciem odpowiednich materiałów do regeneracji tkanek. Artykuł autorstwa dr J. Daultona Keitha i dr Maurice’a Salamy przedstawia ważne aspekty takich zabiegów.

W pracy opisanej metodą „krok po kroku” udowodniono, że system Bego Semados można z powodzeniem wykorzystać do rekonstrukcji implantoprotetycznej pierwszych trzonowców w zuchwie.

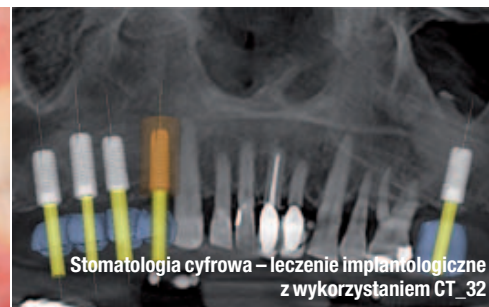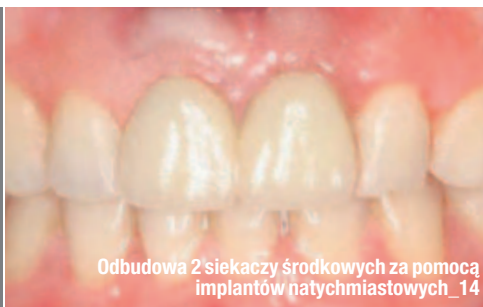Już od dawna implantoprotetyka stanowi „poligon doświadczalny” najnowszych technologii. W niniejszym wydaniu **implants** przedstawiamy opis odbudowy górnego łuku zębowego za pomocą uzupełnienia stałego wykonanego w technologii CAD/CAM oraz leczenia implantologicznego z wykorzystaniem CT.

Ponadto w „Wydarzeniach” relacja z VII Kongres Polskiego Towarzystwa Chirurgii Jamy Ustnej i Chirurgii Twarzowo-Szczękowej, a także z Pierwszej Konferencji Implantologicznej firmy ABTMED i tygodniowego szkolenia zorganizowanego przez firmę Zimmer Dental w Nowym Yorku. W tym numerze zapowiadamy również VI Sympozjum Środkowo-Europejskiej Akademii Implantologii (CEIA).

Życzę Państwu owocnej lektury,

Prof. nadzw. WUM dr hab. Andrzej Wojtowicz





## | Od wydawcy

- 03 **Szanowni Państwo!**  
\_ prof. nadzw. WUM dr hab. Andrzej Wojtowicz

## | Temat specjalny

- \_ Implantologia w odcinku przednim
- 06 **Protokół wykonywania odbudowy protetycznej na implantach wprowadzonych w pozycji siekaczy przyśrodkowych szczęki** u pacjentów z niedoborami tkanek  
\_ dr George Priest
- \_ Implantologia w odcinku przednim
- 14 **Odbudowa 2 siekaczy środkowych** za pomocą implantów natychmiastowych **z użyciem łączników tytanowych i koron z cyrkonu**  
\_ dr Alberto González

## | Praktyka

- \_ Opis przypadku
- 20 **Ochrona i augmentacja wyrostka zębodołowego zwiększa** przewidywalność i poprawia efekt estetyczny leczenia implantologicznego  
\_ dr J. Daulton Keith, dr Maurice A. Salama
- \_ Opis przypadku
- 28 **Rekonstrukcja implantoprotetyczna pierwszych trzonowców w żuchwie** z wykorzystaniem systemu BEGO Semados®  
\_ lek. dent. Paweł Frączak

## | Nowe technologie

- \_ Implantologia i CT
- 32 **Stomatologia cyfrowa – leczenie implantologiczne z wykorzystaniem CT** – „Wystarczy raz spróbować, a nie chcesz już niczego innego”  
\_ dr Jay B. Reznick

\_ CAD/CAM

- 38 **Odbudowa protetyczna** górnego łuku zębowego za pomocą **uzupełnienia stałego wykonanego w systemie CAD/CAM**  
\_ dr Neo Tee-Khin, dr Ansgar C. Cheng, dr Helena Lee i Ben Lim


## | Informacje

- \_ Produkty
- 42 **Najnowsza oferta** produktów stomatologicznych

## | Wydarzenia

- \_ Kongresy
- 44 **VII Kongres** Polskiego Towarzystwa Chirurgii Jamy Ustnej i Chirurgii Twarzowo-Szczękowej
- \_ Konferencje
- 45 **Pierwsza konferencja implantologiczna** firmy ABTMED
- \_ Szkolenia
- 46 **Międzynarodowy Tydzień Implantologii**
- \_ Kongresy
- 47 **Nowe propozycje Środkowo-Europejskiej Akademii Implantologii (CEIA)**, 3-4 grudnia 2010
- 50 **O wydawcy**

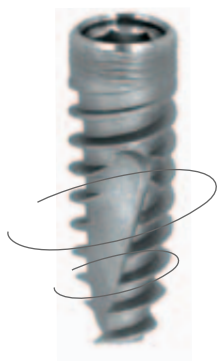Zdjęcie na okładce wykorzystane dzięki uprzejmości firmy Astra Tech (www.astratech.com.pl).



# A.B. DENTAL DEVICES

NOWOCZESNY SYSTEM IMPLANTOLOGICZNY

**marrodent®**



**marrodent®** wyłączny przedstawiciel firmy AB w Polsce  
tel.: 22 843 06 60 [implanty@marrodent.pl](mailto:implanty@marrodent.pl)  
więcej informacji na [www.marrodent.pl](http://www.marrodent.pl)

# Protokół wykonywania odbudowy protetycznej na implantach wprowadzonych w pozycji siekaczy przyśrodkowych szczęki u pacjentów z niedoborami tkanek

Autor \_ dr George Priest



\_ Uzyskanie naturalnego profilu wylaniania z tkanek miękkich stanowi niewątpliwie największe wyzwanie dla odbudowy protetycznej wykonywanej na implantach ze sobą sąsiadujących. Szczególnie trudne są przypadki leczenia pacjentów z tzw. uśmiechem dziąsłowym, bo klinicyści muszą wykorzystać wszystkie dostępne środki w celu zoptymalizowania kształtu szczeliny dziąsłowej i brodawek. W artykule przedstawiono protokół wykonywania odbudowy protetycznej na implantach wprowadzonych w pozycji siekaczy przyśrodkowych szczęki w przypadkach, w których było konieczne wykonanie zabiegu implantacji odroczonej.

## \_ Wpływ zabiegu chirurgicznego na rezultat odbudowy protetycznej

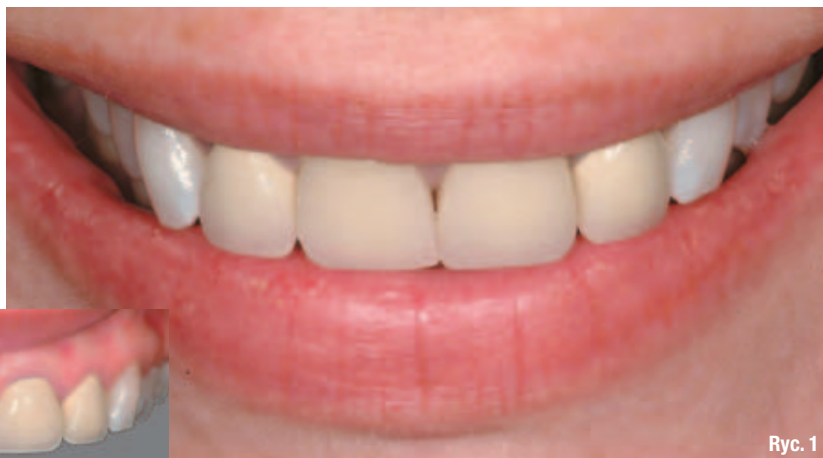Stomatologia bazująca na implantach jest zorientowana protetycznie, przy czym kluczowy element postępowania stanowi część chirurgiczna leczenia, ponieważ decyduje o późniejszych możliwościach estetycznych. Już od samego początku działań implantoprotetycznych zespół implantologiczny musi mieć wyobrażenie o docelowym wyglądzie odbudowy protetycznej. Belser i współpracownicy, po dokonaniu przeglądu piśmiennictwa na ten temat, stwierdzili, że architektura tkanek miękkich wokół prac na implantach pojedynczych jest zazwyczaj zadowalająca ze względu na ich podparcie przez tkanki kostne przy zębach sąsiednich, ale profil tkanek miękkich wokół kilku implantów ze sobą sąsiadujących jest często nieprzewidywalny.<sup>1</sup> Nieunikniona utrata tkanki kostnej między implantami po ekstrakcjach mnogich i wykonanej w tym obszarze implantacji w dużym stopniu wpływa na pogorszenie stanu tkanek miękkich.<sup>2</sup>

Ekstrakcje zębów sąsiadujących prowadzą często do spłaszczenia grzbietu wyrostka między nimi, a w konsekwencji do zapadnięcia się brodawki interproksymalnej.<sup>3</sup> Natomiast w przypadku implantów ze sobą sąsiadujących kluczowym elementem powodzenia leczenia w obszarze estetycznym jest – zgodnie z obserwacjami Kan i wsp. – augmentacja miejsca niedoborów tkanek i uzyskanie idealnych relacji między kością wyrostka a dziąsłem.<sup>4</sup>

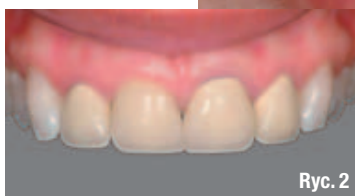Najbardziej efektywnym sposobem utrzymania brodawki między siekaczami przyśrodkowymi jest zapobieżenie utracie tej brodawki oraz leżącej pod nią kości w chwili ekstrakcji zęba (Ryc. 1-5).<sup>5</sup> Techniki ekstrakcji atraumatycznej, np. za pomocą periotomów czy piezochirurgii, wchodzi do standardowych protokołów postępowania mających na celu zachowanie tkanki kostnej, chociaż należy się liczyć z nieuniknioną utratą części kości w przegrodzie między zębami (Ryc. 6-8).<sup>3</sup> Ponadto, już przed rozpoczęciem leczenia, tkanki kostne mogą być w tak złym stanie, że wykonanie implantacji z zachowaniem przegrody kostnej, czy też blaszki przedstonkowej staje się niemożliwe. Zazwyczaj jest wówczas wskazana augmentacja tego obszaru z zachowaniem odroczonego protokołu implantacji.

## \_Wprowadzanie implantu

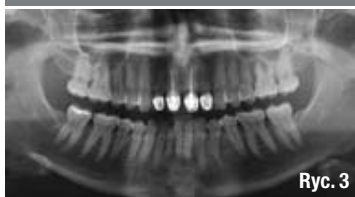
Implantacja musi uwzględniać zarówno potrzeby protetyczne, jak i biologiczne. Miejsce wprowadzania implantu wyznacza docelowa pozycja odbudowy protetycznej, ale jest ono również uwarunkowane potrzebą zachowania odpowiedniego poziomu kości i profilu tkanek miękkich.<sup>6</sup> W opisanym przypadku autor wybrał implanty zaprojektowane w taki sposób, aby pomagały zachować kość brzezną (Nano-



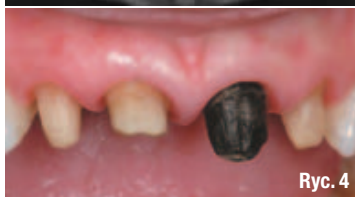Ryc. 1



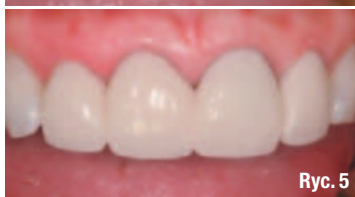Ryc. 2



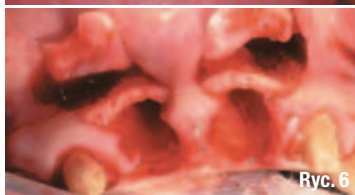
Ryc. 3



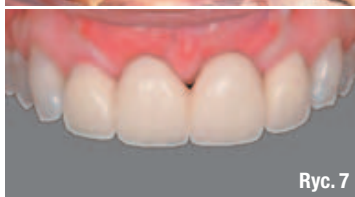Ryc. 4



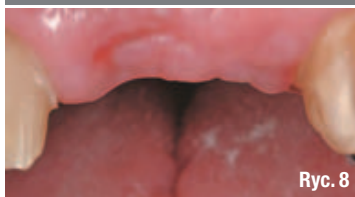Ryc. 5



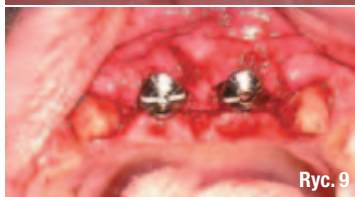Ryc. 6



Ryc. 7



Ryc. 8



Ryc. 9

Tite™ Prevail®, Biomet 3i).<sup>7</sup> Podczas wprowadzania implantów z zachowaniem zasady minimalnej odległości między siekaczami przyśrodkowymi, wynoszącej 3 mm, chirurg musi zachować szczególną ostrożność, by nie naruszyć kości w przegrodzie między siekaczem przyśrodkowym i bocznym. W przeciwnym razie może dojść do zagrożenia brodawek mezjalnych i dystalnych siekaczy przyśrodkowych (Ryc. 9-11). Według opublikowanych ostatnio danych Magne i wsp.<sup>8</sup> szerokość siekaczy przyśrodkowych waha się od 8,5 do 11,1 mm, z kolei Chu stwierdza nieco mniejsze wymiary, w granicach między 7,1 a 10,1 mm.<sup>9</sup> Z przytoczonych informacji wynika, że nawet podczas wprowadzania implantów standardowych w pozycjach najwęższych z możliwych siekaczy przyśrodkowych można zachować odległość 3 mm między wszczepami oraz przynajmniej 1,5 mm między każdym z zainstalowanych implantów, a zębem sąsiednim.

Implantacja staje się bardziej skomplikowana, gdy zastępujemy wszczepami siekacz przyśrodkowy i boczny lub siekacz boczny i kieł. Szerokość siekaczy bocznych szczęki waha się od 5,5 do 8,2 mm według Magne i wsp. oraz od 6,0 do 8,0 mm, jak podaje Chu.<sup>9</sup> Zastą-

**Ryc. 1** \_W wyniku urazu odniesionego w młodym wieku górne siekacze przyśrodkowe 35-letniej pacjentki były leczone endodontycznie, a na wszystkich siekaczach osadzono korony ceramiczne na metalu.

**Ryc. 2** \_Brodawka między siekaczami przyśrodkowymi była w stosunkowo dobrym stanie, lecz wysokość brodawek między siekaczami przyśrodkowymi i bocznymi została w następstwie wypadku obniżona.

**Ryc. 3** \_Po wykonaniu badania klinicznego i radiograficznego stwierdzono w prawym siekaczu przyśrodkowym pionowe złamanie korzenia, a w lewym siekaczu przyśrodkowym zmiany próchnicze niekwalifikujące się do odbudowy.

**Ryc. 4** \_Stare korony zdjęto z siekaczy a zęby opracowano ponownie.

**Ryc. 5** \_Przygotowany wcześniej most tymczasowy został podścielony i osadzony na cemencie tymczasowym.

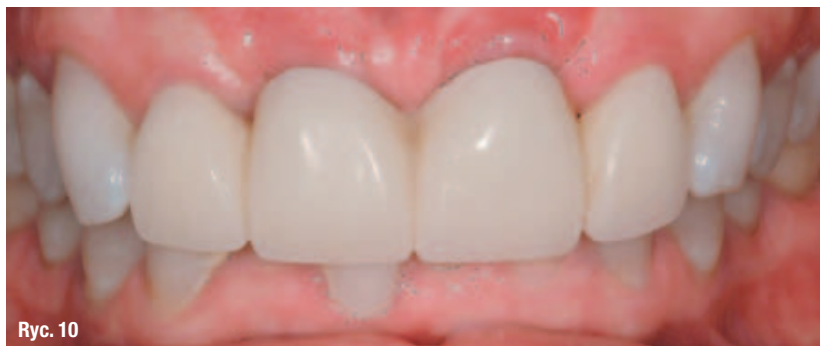**Ryc. 6** \_Podczas wizyty u chirurga zdjęto odbudowę tymczasową i wykonano atraumatyczną ekstrakcję siekaczy przyśrodkowych.

**Ryc. 7** \_Po wykonaniu zabiegu augmentacji odbudowę tymczasową osadzono ponownie na cemencie i pozostawiono *in situ* bez zmian na kilka miesięcy, aż do implantacji.

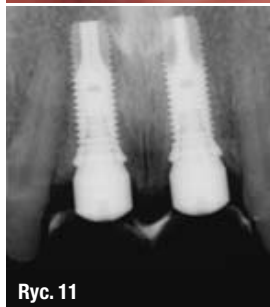
**Ryc. 8** \_Po zdjęciu pracy tymczasowej stwierdzono płaską architekturę tkanek miękkich nad augmentowanym wyrostkiem.

**Ryc. 9** \_Implanty wprowadzono w pozycji siekaczy przyśrodkowych z idealną odległością w wymiarze mezjalno-dystalnym oraz założono na nich śruby gojące.





Ryc. 10



Ryc. 11



Ryc. 12

**Ryc. 10** Pracę tymczasową zmodyfikowano w celu zapewnienia jej pasywnego osadzenia na implantach, na których pozostawała przez całą fazę integracji z kością.

**Ryc. 11** Na zdjęciu rentgenowskim widoczny zachowany poziom kości.

**Ryc. 12** Ponowne zdjęcie odbudowy tymczasowej – na zintegrowane z kością implanty założono cylindry tymczasowe, a następnie odbudowę, zmodyfikowaną w taki sposób, aby mogła stanowić podporę dla pozostałych wokół wszczepu tkanek miękkich.

pienie implantami wąskiego siekacza bocznego szczęki i przylegającego do niego siekacza przyśrodkowego lub kła może powodować pogorszenie stanu znajdującej się między nimi przegrody kostnej, nawet w razie zastosowania implantów o zmniejszonych średnicach. Większe szanse na uzyskanie dobrego rezultatu estetycznego między dwoma siekaczami przyśrodkowym, niż między siekaczem przyśrodkowym i bocznym lub między siekaczem bocznym i kłem zapewniają 2 czynniki dodatkowe (Tab. 1).<sup>10</sup> Między siekaczami przyśrodkowymi znajduje się tylko jedna brodawka, która nie ma innej, stanowiącej dla niej element odniesienia brodawki symetrycznej, tak jak to jest w przypadku siekacza bocznego.<sup>11</sup> Ponadto między siekaczami przyśrodkowymi zachowuje się zazwyczaj pozostałość brodawki nosowo-podniebiennej, która może być pomocna w tworzeniu brodawki między jedynkami.

Jeżeli zęby sąsiadujące z miejscem planowanej implantacji wymagają również pełnej odbudowy protetycznej, to można przed zabiegiem implan-

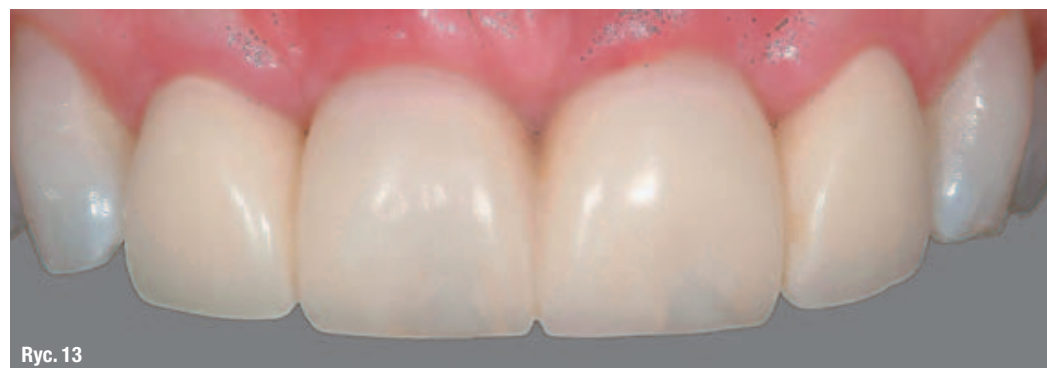tacji wykonać i osadzić na nich pracę tymczasową dla całego obszaru (Ryc. 4 i 5). Chirurg może, w razie potrzeby, zdjąć pracę tymczasową i ponownie ją osadzić. Gojenie i integracja implantu z kością powinny w takiej sytuacji przebiegać bez problemu, bo miejsce przeszczepu jest chronione i nie ma żadnego nacisku na tkanki dziąseł. Proteza akrylowa daje się stosunkowo łatwo zdejmować, jeżeli trzeba dokonać jakiś zmian wynikających ze zmieniających się warunków miejsca implantacji. Protetyk ma w takiej sytuacji możliwość wyboru odpowiedniego momentu do kształtowania tkanek miękkich. Odbudowa tymczasowa może być zmieniana w trakcie leczenia wraz z postępowaniem procesu gojenia lub w razie konieczności wykonania zabiegów dodatkowych.

### \_ Kształtowanie tkanek miękkich za pomocą odbudowy tymczasowej

Grunder<sup>12</sup> stwierdził, że poziom tkanek wokół implantów wyznaczają 3 czynniki: (1) poziom kości, (2) objętość tkanki łącznej i (3) proksymalne podparcie ze strony koron osadzonych na implantach. Kość ogranicza możliwość kształtowania tkanek. Jeżeli miejsce implantacji jest odpowiednio przygotowane, to istnieje wysokie prawdopodobieństwo uzyskania optymalnego kształtu tkanek miękkich. Po wprowadzeniu implantu, za maksymalne wykorzystanie potencjału tkanek miękkich zapewnionego przez chirurga implantologa odpowiada już tylko protetyk.

Wykazano, że prace tymczasowe oparte na implantach stanowią skuteczne narzędzie kształtowania tkanek miękkich jeszcze przed wykonaniem odbudowy docelowej.<sup>13</sup> Odbudowa tymczasowa o odpowiednim kształcie może – począwszy już od poziomu implantu – wpływać na objętość tkanek miękkich doprowadzając w ten sposób do uzyskania ich optymalnego kształtu.<sup>14</sup>

Profil dziąseł w obszarze przyszyjkowym może być w ostateczności taki sam, jeśli osadzamy prace tymczasowe, lub korony docelowe<sup>15</sup>,



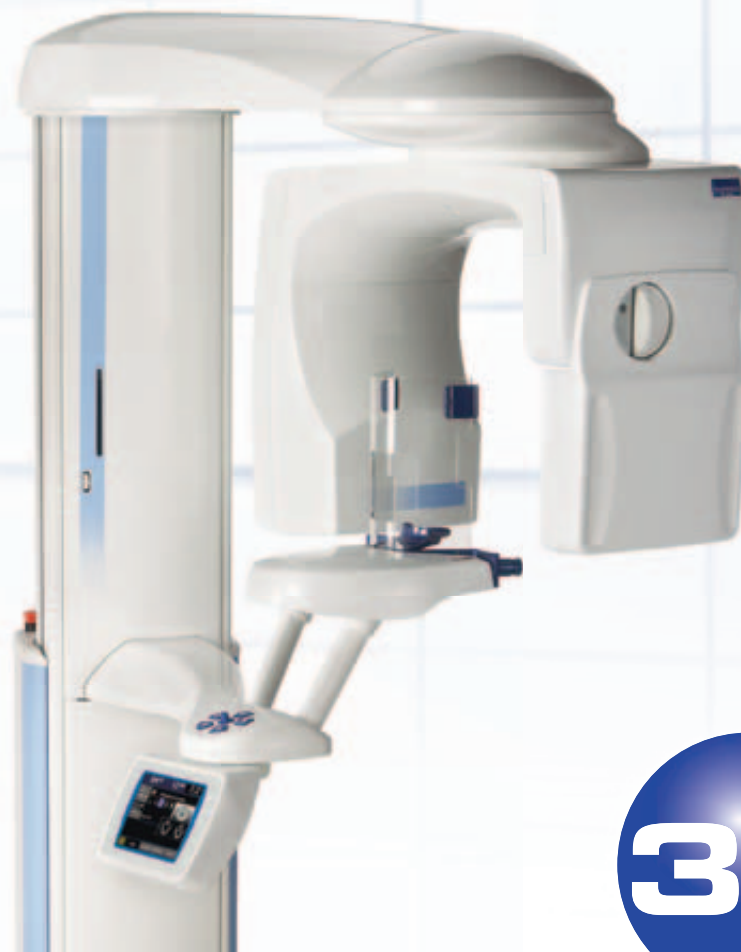Ryc. 13

**Ryc. 13** W ciągu kilku tygodni tkanki dziąsłowe wokół implantów dopasowały się do zmodyfikowanej odbudowy tymczasowej.

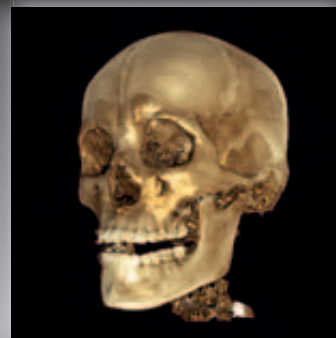
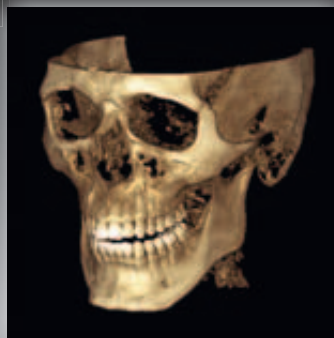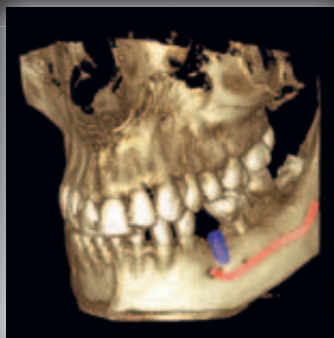
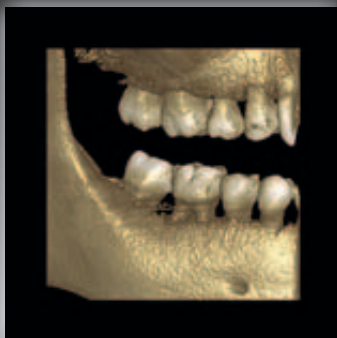


Po pierwsze!

**AMADAR**



## Planmeca ProMax 3D



Planmeca ProMax 3D to rodzina tomografów stomatologicznych, dostarczająca zdjęcia pantomograficzne, cefalometryczne oraz zdjęcia tomograficzne 3D.

- Planmeca ProMax 3D s – idealny dla endodoncji i implantologii
- Planmeca ProMax 3D – obraz 3D obejmuje cały obszar uzębienia
- Planmeca ProMax 3D Mid – Premiera CEDE 2010!!!
- Planmeca ProMax 3D Max – obrazuje cały obszar twarzoczaszki

Niezwykle korzystna jest możliwość rozbudowy każdego (również filmowego) aparatu ProMax do funkcji 3D.

Aparaty Planmeca ProMax 3D - w nowoczesnej, kompaktowej formie zamykają imponujący potencjał diagnostyczny:

- Najwyższą rozdzielczość – woksel wielkości 100µm,
- Technologię SmartPan, dzięki której nie trzeba zmieniać czujnika,
- Funkcję tomografii, pantomografii i cefalometrii w jednym urządzeniu
- Obrazy pozbawione szumów i artefaktów dzięki zaawansowanym technologiom rekonstrukcji.

Białystok tel. 85 744 59 13 || Gdynia tel. 58 627 00 27

Katowice tel. 32 730 28 85 || Lublin tel. 81 473 50 49

Szczecin tel. 91 469 53 43 || Warszawa tel. 22 826 43 81

Wrocław tel. 71 350 63 09 || [www.planmeca.com](http://www.planmeca.com)

**a m a d a r . p l**

**PLANMECA**