


**KaVo ESTETICA® E80**  
KaVo Dental Centers



**DENTOFAIR**  
Γ. ΠΑΠΑΔΗΜΗΤΡΙΟΥ  
210 - 77 89 512  
dentofair@otenet.gr



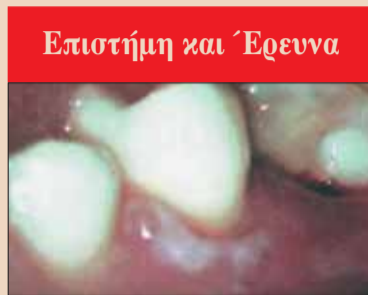**Τάσεις & Εφαρμογές**  
Οι σύγχρονοι σύνδεσμοι ακριβείας. Οι σύνδεσμοι ακριβείας έχουν εξελιχθεί και δίνουν αξιόπιστες λύσεις στην κλινική πράξη

► σελίδα 22



**Πρακτικά Θέματα**  
Μήπως είσατε εσείς το πρόβλημα για το ιατρείο σας; Η αυτοκριτική του γιατρού είναι μία από τις βάσεις της επαγγελματικής επιτυχίας

► σελίδα 7



**Επιστήμη και Έρευνα**  
Ευκαιρίες και δεδομένα στην Ενδοδοντία. Η Ενδοδοντία έχει αναβαθμιστεί σήμερα και τα σύγχρονα δεδομένα δίνουν ουσιαστικές ευκαιρίες και λύσεις


► σελίδα 10



**Συνέδρια και άλλα**  
«Ξεκινώντας τα Εμφυτεύματα» Για τον γενικό οδοντίατρο  
Θεσσαλονίκη  
15-16 Φεβρουαρίου 2008

► σελίδα 46

**Εν Συντομία**  
Ανησυχητική αύξηση της παχυσαρκίας



Το Κέντρο Ελέγχου Βάρους και Παχυσαρκίας στο Σύδνεϋ της Αυστραλίας εξέδωσε πρόσφατα μία ανακοίνωση σύμφωνα με την οποία το 61% των γυναικών και το 88% των ανδρών που γεννήθηκαν σε αυτή τη χώρα μεταξύ των ετών 1966 και 1970, εμφανίζουν υψηλό κίνδυνο να γίνουν παχύσαρκοι μέχρι το έτος 2010. Σύμφωνα με μία άλλη αναφορά-προειδοποίηση της Αυστραλιανής Κυβέρνη-

→ DT σελίδα 3

www.dental-tribune.gr

## Τα εμφυτεύματα «ωριμάζουν» πλέον στην οδοντιατρική πράξη

William D. Nordquist, BS, DMD, MS Hajima Okudera, DDS, Phd

Καθώς η Εμφυτευματολογία έχει εξελιχθεί και ωριμάσει τα τελευταία 20 χρόνια, πολλοί οδοντίατροι που ασχολούνται με τα εμφυτεύματα αναγνωρίζουν τους περιορισμούς των εμφυτευμάτων με σχήμα ρίζας και αρχίζουν να ανακαλύπτουν εκ νέου τους

διαφόρους τύπους εμφυτευμάτων. Συνήθως, οι εμφυτευματολόγοι νοιώθουν άνετα μετά από 10 περίπου χρόνια με τις πιο συνηθι-

σμένες περιπτώσεις που μπορούν να αποκατασταθούν με τη χρήση εμφυ-

→ DT σελίδα 2

### Αποκατάσταση δοντιού μετά από πρόσθιο τραύμα σε συνδυασμό με ορθοδοντική θεραπεία - αναφορά περιστατικού μιας υποβαθμισμένης μορφής θεραπείας

Dr. Claus-Peter Ernst

Το πρόσθιο τραύμα σε παιδιά κι εφήβους με εκγύμωση εξατομικευμένων δοντιών θέτει έναν αριθμό προβλημάτων. Πρώτον, έχουμε το ίδιο το τραυματικό γεγονός και η αρχική θεραπεία με τους επανελέγχους. Δεύτερον, υπάρχει το επιπρόσθετο πρόβλημα ότι η μικτή οδοντοφυΐα δεν έχει ακόμη αναπτυχθεί πλήρως και για το λόγο αυτό είναι δύσκολο να εκτιμήσουμε το βαθμό στον οποίο θα πρέπει να κλειστούν τα διαστήματα ή να διατηρηθούν ανοικτά με ορθοδοντικά μέσα.

Σε τέτοιες περιπτώσεις είναι βασικό να συμπεριληφθεί ένας ορθοδοντικός στο θεραπευτικό σχεδιασμό σε πρώρο στάδιο και αυτός θα πρέπει να αποφασίσει αν ο χώρος θα κλείσει ή θα διατηρηθεί μετά από προσεκτι-

κό σχεδιασμό όπου λαμβάνεται υπόψη η κατάσταση της οδοντοφυΐας ως σύνολο και η συγγόμωση. Αν η απόφαση είναι υπέρ της σύγκλισης του διαστήματος θα δημιουργηθεί μια αισθητικά μη αποδεκτή κατάσταση, αντίθετα με την περίπτωση της απώλειας ενός κεντρικού τομέα, επειδή θα προκύψει σημαντική ανισορροπία αν ένας πλάγιος τομέας πάρει την θέση ενός χαμένου κεντρικού.

Στους ενήλικες μία τέτοια κατάσταση η οποία είναι μετρίβιας αποδεκτή από αισθητική άποψη, μπορεί να επιλυθεί σύντομα τόσο αισθητικά όσο και λειτουργικά με μία όψη. Μία στεφάνη, από την άλλη πλευρά, ενδείκνυται σπάνια. Θα αποτελούσε την κατάλληλη επιλο-

→ DT σελίδα 4

**Διοδικό LASER sirona**  
€330 x 30 ΔΟΣΕΙΣ = €9900



**DENTICA AE**  
Αθήνα Τηλ.: 210 74 88 333  
Θεσσαλονίκη Τηλ.: 2310 96 04 41

**schick** MADE IN USA  
www.schicktech.com  
www.sadent.com

**Ψηφιακή ενσύρματη ακτινογραφία Schick ΗΓΑ & κάμερα RF Ιαπωνίας**  
**μόνο 5.990€**  
**Δώρο laptop αξίας 850€**



**Πλεονεκτήματα Schick**

- Μεγαλύτερη μείωση ακτινοβολίας από κάθε άλλη ψηφιακή ακτινογραφία (95% μείωση του χρόνου και της δόσης ακτινοβολίας σε σχέση με το φιλμ με βάση επίσημα στοιχεία)
- Αναμφοβήτητα η πιο προηγμένη τεχνολογία! Η μόνη CMOS - APS και η μόνη που διαθέτει εκτός από ενσύρματα και αληθινά (realtime) ασύρματα σένσορα χωρίς πρόσθετα εξαρτήματα.
- Με την καλύτερη πραγματική και κλινική εικόνα βάση αντικειμενικών στοιχείων
- Η μόνη ψηφιακή ακτινογραφία που με βάση επίσημα και ανεξάρτητα στοιχεία της ADA

Διαθέτει απεικόνιση και ποιότητα εικόνας εφάμιλλη με το φιλμ

- Σύστημα αυτόματης λήψης ακτινογραφιών AUTO TAKE
- Σύστημα διάγνωσης Flashlite
- Σύνδεση με δίκτυο H/Y και DICOM
- Ένα λογισμικό για ακτινογραφία, κάμερα, scanner και πανοραμικό
- Ενοσωματωμένη λειτουργία email και εκτυπώσεων για ταμεία, ασθενείς, συνοδούς
- Χρησιμοποιείται από τα Πανεπιστήμια Αθηνών, Θεσσαλονίκης, Tufts και πολλά άλλα Πανεπιστήμια διεθνώς.

**SADENT**  
The service company

ΜΕΛΙΣΣΙΑ: 17 Νοεμβρίου 4, ΤΗΛ: 210 80.49.493 (10 γραμμές)  
ΓΟΥΔΙ: Τετραπόλεως 4-8, Τηλ.: 210 80.49.493, 210 77.77.608  
ΘΕΣΣΑΛΟΝΙΚΗ: Ν. Τεσσαλονίκης 5, Τ.Κ.: 546 36 • Τηλ. 2310 968.799  
e-mail: sadent@usa.net • www.sadent.com  
ΣΥΝΕΡΓΑΤΗΣ ΘΕΣΣΑΛΙΑΣ: DENTALINE Ελενη Ζαρηση  
Νιρβάνα 15 & Γαριβάλλη, Λάρισα • Τηλ. 2410 549168

← DT σελίδα 1

## τευμάτων σε σχήμα ρίζας.

Τα ριζόμορφα εμφυτεύματα τα έχουν όλα και έχουν ξεπεράσει τους άλλους τύπους εμφυτευμάτων και σε κάποιες περιπτώσεις, οι άλλοι τύποι εμφυτευμάτων όπως αυτά που έχουν σχήμα λεπίδας και τα υποπεριοστικά, θεωρούνται ξεπερασμένα και μη χρησιμοποιούμενα πλέον στην Εμφυτευματολογία.

Όταν η Εμφυτευματολογία, ήταν σε θέση να ξεπεράσει την πειραματική της φάση στα μέσα της δεκαετίας του 1980 και άρχισε να αποτελεί μέρος της συνήθους οδοντιατρικής φροντίδας, τα εμφυτεύματα σε σχήμα ρίζας και λεπίδας καθώς και τα υποπεριοστικά χρησιμοποιούνται όλα και διδάσκονταν από τους πρωτοπόρους της ειδικότητας.

Οι μικρές εταιρίες κατασκευής ριζόμορφων εμφυτευμάτων εξελίχθηκαν σε μεγάλες εταιρίες και μάλιστα "σε μία νύκτα" και τα επόμενα λίγα χρόνια άρχισαν να συνενώνονται και να εξελίσσονται σε ακόμη μεγαλύτερες εταιρίες όπου όλες προέβαλαν τον πολύ αποδοτικό τύπο του εμφυτεύματος σε σχήμα ρίζας.

Αναμφισβήτητα, το ριζόμορφο εμφύτευμα είναι το σχήμα επιλογής στη μεγάλη πλειοψηφία των εφαρμογών των εμφυτευμάτων αλλά χωρίς να αποκλείονται και οι άλλοι τύποι εμφυτευμάτων.

Πολλοί δημοφιλείς και διακεκριμένοι ομιλητές και επιστήμονες που παρουσίαζαν τα εμφυτεύματα διαφόρων τύπων, άρχισαν να συνεργάζονται με εταιρίες κατασκευής ριζόμορφων εμφυτευμάτων και άρχισαν να αποκλείουν τους άλλους τύπους εμφυτευμάτων από τις ομιλίες και τις παρουσιάσεις τους. Από την

άλλη πλευρά η κατασκευή εξατομικευμένων υποπεριοστικών εμφυτευμάτων δεν είναι αποδοτική και κατά συνέπεια αυτός ο τύπος εμφυτευμάτων θεωρείται καταδικασμένος και χαμένος από τους οδοντιάτρους.

Για να ξεπεραστούν τα προβλήματα που έχουν σχέση με την ποσότητα του οστού που χρειάζεται για την τοποθέτηση των ριζόμορφων εμφυτευμάτων, αναπτύχθηκε μία τεράστια τάση για επεμβάσεις επέκτασης της ακρολοφίας και αύξησης του οστού.

Αναμφίβολα, το οστόν μπορεί στις πλείστες περιπτώσεις να αυξηθεί και να επεκταθεί και τα εμφυτεύματα σε σχήμα ρίζας αποδίδουν ικανοποιητικά μέσα σε αυτό.

Εν τούτοις, οι πλείστοι οδοντίατροι που ασχολούνται με εμφυτεύματα και αφού τοποθετήσουν εμφυτεύματα για 10 περίπου χρόνια διαπιστώνουν ότι οι πρωτοπόροι των εμφυτευμάτων που εθεωρούντο ξεπερασμένοι γνώριζαν ήδη αυτό που και οι ίδιοι διαπιστώνουν τώρα, δηλαδή ότι υπάρχουν περιορισμοί στην αύξηση του οστού και στην τοποθέτηση ριζόμορφων εμφυτευμάτων σ' αυτό στη συνέχεια.

Πολύ συχνά, οι επεμβάσεις αύξησης των ιστών αποτυγχάνουν ή και δεν έχουν τόσο καλή πρόγνωση όπως προβλεπόταν. Μετά από τη δαπάνη μεγάλων ποσών σε επεμβάσεις αύξησης και μετά από θεραπεία 1,5 χρόνων περίπου, η χειρουργοί με απογοήτευση διαπίστωσαν ότι δεν υπήρχε επαρκής ποιότητα ή και ποσότητα οστού για την τοποθέτηση ενός ριζόμορφου εμφυτεύματος με καλή πρόγνωση.

Ένα άλλο πρόβλημα με την εκτεταμένη οστική αύξηση σε συν-



William D. Nordquist,



Hajima Okudera

δυασμό με τη χρήση πολλαπλών ριζόμορφων εμφυτευμάτων για την υποστήριξη σταθεροποιημένων δοντιών, είναι το εξαιρετικά υψηλό κόστος. Αυτές οι επεμβάσεις μπορεί να γίνουν σε

ιδιαίτερα εύπορους ασθενείς και πολύ λίγοι ασθενείς μπορούν να καλύψουν το κόστος της σχετικής θεραπείας.

Συζητώντας και συνεργαζόμενοι με εταιρίες κατασκευής εμφυ-

τευμάτων όπως τα τροποποιημένα υποπεριοστικά εμφυτεύματα, είχαμε τη δυνατότητα να συζητήσουμε με εμφυτευματολόγους, χειρουργούς στόματος, προσθετολόγους και περιοδοντολόγους από ολόκληρο τον κόσμο, και όλοι καταλήγουν στην ίδια διαπίστωση, ότι δηλαδή οι επεμβάσεις αύξησης των ιστών δεν έχουν τόσο καλή πρόγνωση όπως πιστεύαμε παλαιότερα. Πολύ συχνά, και αφού αφιερώσαμε πολύ χρόνο, υπήρχαν σημαντικές ενοχλήσεις για τον ασθενή και αντιμετωπίστηκε η δαπάνη των υλικών οστι-

κής αύξησης, δεν είχαμε στη διάθεσή μας επαρκές οστόν για την τοποθέτηση των επιθυμητών εμφυτευμάτων σε σχήμα ρίζας ή, έστω και αν υπήρχε επαρκές οστόν μετά την επέμβαση αύξησης, αυτό φαίνεται να εξαφανίζεται με την πάροδο του χρόνου.

Μία νέα τάση έχει αναπτυχθεί στην Εμφυτευματολογία λόγω κάποιων πολύ σημαντικών τεχνολογικών εξελίξεων. Τα υποπεριοστικά εμφυτεύματα μπορούν πλέον να κατασκευαστούν και να χυτευθούν με τιτάνιο, που έχει πολλά

→ DT σελίδα 3

## International Imprint

### Licensing by Dental Tribune International

Managing Editor Robin Goodman  
r.goodman@dental-tribune.com

Associate Editor Jeannette Enders  
j.enders@dental-tribune.com

### International Editorial Board

Dr. Nasser Barghi, Ceramics, U.S.A  
Dr. Karl Behr, Endodontics, Germany  
Dr. George Freedman, Esthetics, Canada  
Dr. Howard Glazer, Cariology, U.S.A  
Prof. Dr. I. Krejci, Conservative Dentistry, Switzerland  
Dr. Edward Lynch, Restorative, Ireland  
Dr. Ziv Mazor, Implantology, Israel  
Prof. Dr. Georg Meyer, Restorative, Germany  
Prof. Dr. Rudolph Slavicek, Fuction, Austria  
Dr. Marcus Steigmann, Implantology, Germany

### Publisher Torsten Oemus

Executive Vice President Peter Witteczek  
Marketing & Sales p.witteczek@dental-tribune.com

Executive Vice President Dan Wunderlich  
Financed.wunderlich@dental-tribune.com

License Inquiries Jörg Warschat  
j.warschat@dental-tribune.com

Accounting Manuela Hunger  
m.hunger@dental-tribune.com

Marketing & Daniela Zierke  
Sales Services d.zierke@dental-tribune.com

Product Manager Bernhard Moldenhauer  
b.moldenhauer@dental-tribune.com

Production & Gernot Meyer  
Distribution Manager g.meyer@dental-tribune.com

Ad Production Manager Marius Mezger  
m.mezger@dental-tribune.com

Designer Franziska Dachsels  
f.dachsels@dental-tribune.com

### Regional Offices

Europe  
Daniela Zierke  
Holbeinstr. 29, 04229, Leipzig, Germany  
Tel.: +49-341-48474-302 Fax: +49-341-48474-173  
Internet: www.dti-publishing.com  
E-mail: d.zierke@dental-tribune.com

Asia Pacific  
Tony Lo  
Room 1602, 108 Java Road, North Point, Hong Kong  
Tel.: +852-3118-7508 Fax: +852-3118-7509

The Americas  
Anna Wlodarczyk  
129 West 78th Street,  
New York, NY 10024, U.S.A.  
Tel.: +1-212-501-7530 Fax: +1-212-501-7533

## DENTAL TRIBUNE

The World's Dental Newspaper a Greek Edition

Copyright 2008 by Dental Tribune International GmbH.  
Απαγορεύεται η αναδημοσίευση όλου ή μέρους της ύλης του περιοδικού χωρίς την γραπτή άδεια του εκδότη.

Το Dental Tribune καταβάλει κάθε δυνατή προσπάθεια για να παρουσιάσει με ακρίβεια τα κλινικά δεδομένα και τα στοιχεία για τα νέα προϊόντα των διαφόρων κατασκευαστών, αλλά δεν αναλαμβάνει την ευθύνη για την αξιοπιστία αυτών των στοιχείων ή για τυχόν τυπογραφικά λάθη. Επίσης, οι εκδόσεις δεν φέρουν καμία ευθύνη όσον αφορά τις ονομασίες των προϊόντων ή τις δυνατότητές τους ή αυτά που αναφέρονται από τις διαφημιστικές εταιρείες. Οι απόψεις που εκφράζονται από τους συγγραφείς των διαφόρων άρθρων αντιπροσωπεύουν μόνον τους ίδιους και δεν εκφράζουν απαραίτητα και τις απόψεις του Dental Tribune International.

### Ελληνική έκδοση

Ιδιοκτήτης Omni Press  
Ανδριτσαίνης 48, 111 46 Γαλάτσι  
Τηλέφωνο +210 2222637, +210 21320848  
Fax +210 2222785  
E-mail omnipress@hol.gr  
Internet www.dental-tribune.gr

Κωδικός 7656  
Ετήσια συνδρομή 30 ευρώ  
Εμβάσματα συνδρομών ΕΘΝΙΚΗ ΤΡΑΠΕΖΑ 179/44015225  
ALPHA BANK 218/00-2002-000-260

Οι ενδιαφερόμενοι συντάκτες επιστημονικών εργασιών μπορούν να υποβάλουν τα αρχικά τους χειρόγραφα στην Αγγλική γλώσσα, στο Dental Tribune International GmbH, με ηλεκτρονικό ταχυδρομείο ή με κανονικό ταχυδρομείο. Σας αναφέρουμε ότι τα χειρόγραφα που θα παραλάβουμε ταχυδρομικά δεν επιστρέφονται.

επισκευθείτε μας: [www.dental-tribune.gr](http://www.dental-tribune.gr)

← DT σελίδα 2

πλεονεκτήματα συγκριτικά με το κράμα χρωμίου-κοβαλτίου. Οι ιστοί ανταποκρίνονται καλύτερα στα διαβληνογόνα κολοβώματα-στηρίγματα από τιτάνιο και αυτό το μέταλλο είναι πολύ πιο χρηστικό από το κράμα χρωμίου-κοβαλτίου και συνεπώς είναι καλύτερο για την ιδιαίτερα ευπροσάρμοστη κάτω γνάθο.

Το τιτάνιο επιτρέπει την κατασκευή σε δύο στάδια για περιπτώσεις με σοβαρή ατροφία και μπορεί να χρησιμοποιηθεί σε συνδυασμό με τα ριζό-

μορφα εμφυτεύματα και χωρίς τις αντιδράσεις που προκαλούνται από τα διαφορετικά μέταλλα.

Η τοποθέτηση του υπεροστικού εμφυτεύματος δεν είναι πλέον η απλή τοποθέτηση ενός εμφυτεύματος στο οστό που καλύπτεται από το περιόστεο.

Υπάρχουν πλέον ειδικές τεχνικές χρήσης μοσχευμάτων και ένθεσης που μας δίνουν ένα πλήρως ενσωματωμένο εμφύτευμα που εμβυθίζεται τελείως στο νεοσχηματισμένο οστό με ελάχιστο ή καθόλου περιόστεο να αγγίζει τις

μεταλλικές διαμορφώσεις του εμφυτεύματος. Συνεπώς το εμφύτευμα αναφέρεται πλέον σαν «εξατομικευμένο ενδοστικό εμφύτευμα» δεδομένου ότι δεν είναι σωστό να το αναφέρουμε σαν υποπεριοστικό. Επίσης και σε αντίθεση με τα προηγούμενα κράματα χρωμίου-κοβαλτίου, το τιτάνιο μπορεί να τροχιστεί και να διαμορφωθεί.

Αυτή η δυνατότητα επεξεργασίας καθιστά εφικτή την εφαρμογή της τεχνολογίας των δύο σταδίων στο εξατομικευμένο ενδοστικό εμφύτευμα.

Αυτό το εμφύτευμα

μπορεί πλέον να καλυφθεί με καλύμματα βιδών για αρκετούς μήνες ώστε να ενσωματωθεί στο οστό όπως και τα κυλινδρικά ενδοστικά εμφυτεύματα. Το τιτάνιο έχει φέρει επαναστατικές αλλαγές στο υποπεριοστικό εμφύτευμα όπως συνέβη με τα κυλινδρικά ενδοστικά εμφυτεύματα σε σχήμα ρίζας πριν από αρκετά χρόνια.

Επίσης η τεχνολογία της αξονικής τομογραφίας έχει βελτιωθεί σε σημαντικό βαθμό τα τελευταία χρόνια και έτσι δε χρειάζεται πλέον να ληφθεί ένα άμεσο

αποτύπωμα του οστού για το εξατομικευμένο ενδοστικό εμφύτευμα.

Για τους ασθενείς με σύνδρομο συνδυασμένης ατροφίας ή για ασθενείς με επίπεδη ατροφική γνάθο, έχει αναπτυχθεί ειδικό πρωτόκολλο τοποθέτησης στο οποίο ακολουθείται μία σειρά σταδίων εργασίας ως εξής: 1. Αμφίπλευρη αύξηση του ιγμορείου. 2. Εφαρμογή αξονικής τομογραφίας. 3. Ένα εξατομικευμένο ενδοστικό εμφύτευμα σε δύο στάδια που χρησιμοποιείται σε συνδυασμό με 4. Κυλινδρικά ριζόμορφα εμφυτεύματα που τοποθετούνται

μέσα στο ιγμόρειο όπως αυτό διαμορφώθηκε μετά την αύξηση των ιστών.

Αυτές οι περιπτώσεις αποκαθίστανται με μία κινητή ελαστική επένθετη οδοντοστοιχία. Έστω και αν αυτή η διαδικασία χρειάζεται περίπου 1,5 χρόνια για να ολοκληρωθεί, πιστεύουμε ότι αυτή η σειρά των φάσεων εργασίας θα εξελιχθεί σε κανόνα-πρότυπο αντιμετώπισης ώστε να αντιμετωπιστούν επιτυχημένα οι περιπτώσεις με επίπεδη ατροφική άνω φατνιακή ακρολοφία στους ασθενείς μας. DT

## Εν Συντομία

σης, οι Αυστραλοί πολίτες που γεννήθηκαν προ του 1966 είναι πολύ πιθανό να ξεπεράσουν σε διάρκεια ζωής τα παιδιά τους λόγω αυτού του αυξανόμενου ποσοστού παχύσαρκων ατόμων που παίρνει τη μορφή επιδημίας. Γενικεύοντας αυτά τα δεδομένα, οι Υγειονομικές Υπηρεσίες διαφόρων χωρών προειδοποιούν ότι τα άτομα που γεννήθηκαν στα τέλη του 21ου αιώνα θα παρουσιάζουν αύξηση του βάρους τους καθώς μεγαλώνουν, σε ταχύτερο ρυθμό από τους γονείς τους και εφόσον αυτή η αύξηση του βάρους θα συνεχίζεται με την ταχύτητα που διαπιστώνεται σήμερα, θα έχουμε να αντιμετωπίσουμε μία κοινωνία παχύσαρκων ατόμων στο εγγύς μέλλον με όλα τα σχετικά προβλήματα.

### Η κατάχρηση των στεροειδών προκαλεί βλάβες στα ούλα

Οι ερευνητές ενός πανεπιστημίου της Τουρκίας διαπίστωσαν ότι η παρατεταμένη χρήση αναβολικών ανδρογόνων στεροειδών ουσιών-φαρμάκων-ΑΑΣ συνδέεται στενά με σημαντικά επίπεδα διόγκωσης των ούλων σύμφωνα με μία πρόσφατη μελέτη που δημοσιεύθηκε στο Journal for Periodontology. Επίσης η φλεγμονή των ούλων βρέθηκε εντονότερη στην ομάδα των χρηστών ΑΑΣ συγκριτικά με τους μη χρήστες αυτών των ουσιών. Οι ερευνητές εξέτασαν 24 αθλητές ηλικίας 17-24 ετών που έπαιρναν ουσίες ΑΑΣ για περισσότερο από 1 χρόνο. Όλα αυτά τα άτομα εξετάστηκαν για τα επίπεδα πλακών στο στόμα τους, τη φλεγμονή των ούλων και τη διόγκωση των ούλων. Κατόπιν αυτά τα αποτελέσματα συγκρίθηκαν με μία ομάδα ελέγχου που αποτελείτο από 20 άτομα body builders που δεν έκαναν ποτέ χρήση ουσιών ΑΑΣ και συσχετίστηκαν τα σχετικά στοιχεία όσον αφορά την ηλικία, το μορφωτικό επίπεδο και τις στοματικές έξεις αυτών των ατόμων, σε συμφωνία με τα δεδομένα που είχαν καταγραφεί από την ομάδα των χρηστών ΑΑΣ. DT



**Erbium & diode LASER**  
σε μια συσκευή!

**doctor smile**  
dental laser

**✓** Οδοντική χειρουργική με ταχύτητα μεγαλύτερη του τροχού χωρίς αναισθησία και με ταυτόχρονη αδροποίηση

**✓** Οπτική ίνα μεγάλης ευλυγισίας και μηδενικού κόστους συντήρησης

**✓** Erbium laser 6W και diode laser 15W σε μια συσκευή

Η AnthosHellas σε συνεργασία με την LAMBDA προσφέρουν ειδικά για την ελληνική αγορά το Erbium & diode laser, στην μοναδική τιμή των **44.500€** πλέον ΦΠΑ

Κύκλος σεμιναρίων σε Ελλάδα και εξωτερικό

Προσφέρεται με πλήρες σετ εξαρτημάτων



**Νίκος Σαρμάς** Γ Σεπτεμβρίου 35, 104 32 Αθήνα Τηλ. 210.5249261 / 5231400 - Fax. 210.5232537  
e-mail: info@anthoshellas.gr - web site: www.anthoshellas.gr

Θεσσαλονίκη: Βασιλίας Καρακάστας, Σουρμενών 10, Τηλ. 2310.212121 ● Ηράκλειο Κρήτη: Στεφανουδάκης Λυκούργος, Μίνωος 32, Τηλ. 2810.373137 ● Άρτα: Αποστόλου Λάμπρος, Σύνταγμα Ευζώνων 20, Τηλ. 26810.78410  
● Δράμα: Ιωάννης Ανδρεάδης, Εύξεινου Πόντου 40, Τηλ. 25210.32124 ● Βόλος: Στάμος Τσιώλης, Αντινοπούλου 127, Τηλ. 24210.35535 ● Καλαμάτα: Σ. Ευθυμιάδης - Κ. Χρονόπουλος, Π. Καίσαρη 10, Τηλ. 27210.97272

← DT σελίδα 1

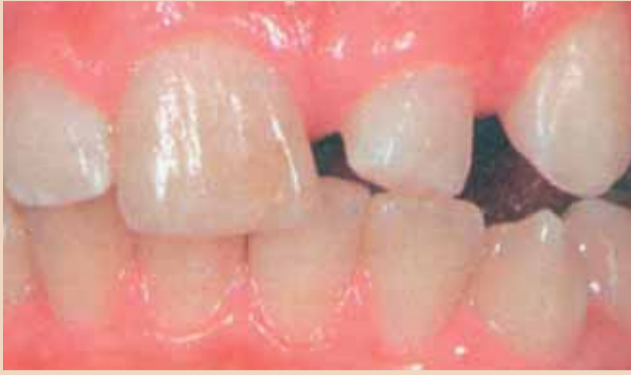γή σε περιπτώσεις με μεγάλες βλάβες ή αποκαταστάσεις που περιλαμβάνουν τη γλωσσική επιφάνεια του δοντιού που μετακινείται στο διάστημα. Σε νέους ασθενείς-ειδικά σε αυτούς με μικτή οδοντοφυΐα-υπάρχει συνήθως ενδοιασμός να εφαρμοστούν τέτοια μόνιμα επανορθωτικά μέτρα. Κι υπάρχει ένας καλός λόγος: το γεγονός ότι η οδοντοφυΐα του ασθενή βρίσκεται σε μεταβατικό στάδιο δυσκολεύει το σχεδιασμό και την πρόβλεψη των συνεπειών τέτοιων μόνιμων θεραπευτικών επιλογών.

Σε τέτοιες περιπτώσεις, θα πρέπει να σκεφτούμε τις άμεσες αποκαταστάσεις από ρητίνη, καθώς αφήνουν περιθώριο για οποιοδήποτε τύπο θεραπείας σε επόμενο στάδιο. Στο συγκεκριμένο άρθρο αναφέρεται ένα τέτοιο περιστατικό.

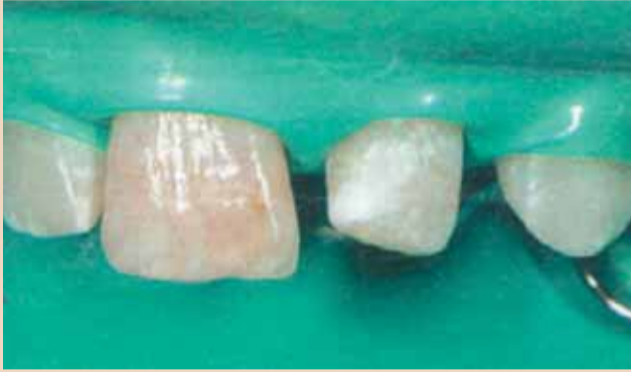**Κλινικό περιστατικό:** αναδιαμόρφωση ενός πλαγίου τομέα για να σχηματιστεί ένας κεντρικός

Ο 12χρονος ασθενής παραπέμφθηκε από έναν ορθοδοντικό και ήρθε με τους γονείς του με σκοπό ο 22, που είχε πάρει την θέση του 21, να αναδιαμορφωθεί. Το ιστορικό αποκάλυψε ένα προηγούμενο πρόσθιο τραύμα με εκγόμφωση του 21 και μερική του 11. Ο 11 διατηρήθηκε με επιτυχία με ενδοδοντική θεραπεία, ενώ αυτό δεν μπορούσε να γίνει με τον 21. Ο υπεύθυνος ορθοδοντικός αποφάσισε σε αυτό το σημείο να κλείσει το διάστημα τοποθετώντας τον 22 προς τα εγγύς. Ο 11 εμφάνιζε μία ελαφριά σκούρα δυσχρωμία λόγω της ενδοδοντικής θεραπείας. Εδώ μπορεί να πραγματοποιηθεί αργότερα εσωτερική λεύκανση και πιθανόν τοποθέτηση όψης στους 11 και 22.

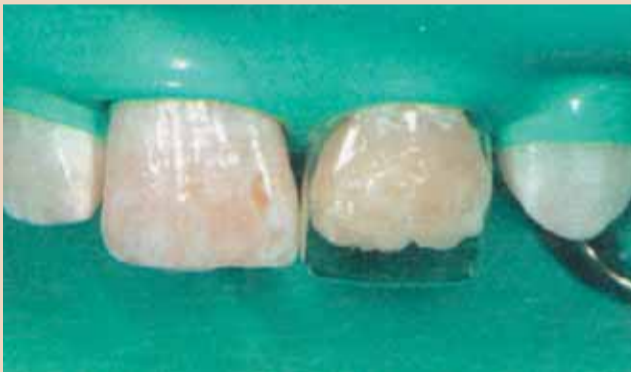Η επιθυμία για τροποποίηση του σχήματος του 22, ο οποίος είχε πάρει την θέση του 21,



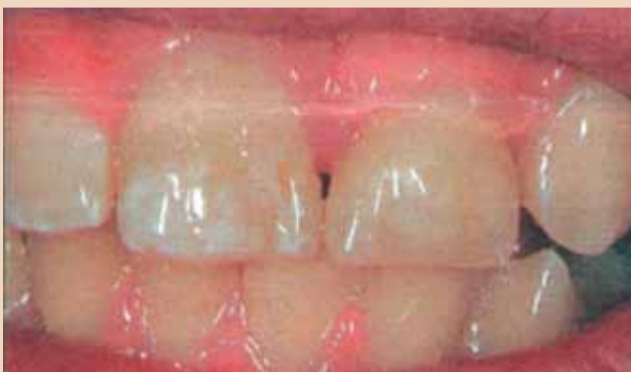**Εικ. 1.** Το εγγύς μετατοπισμένο δόντι No 22 μετά την εκγόμφωση του 21. Η έλλειψη κάθετου χώρου, σε συνδυασμό με αυξημένη κατακόρυφη πρόταξη, αναγνωρίζεται από το γεγονός ότι τα κοπτικά άκρα έρχονται σχεδόν σε επαφή μεταξύ τους σε θέση κοπτική προς κοπτική



**Εικ. 3.** Απομόνωση των προσθίων δοντιών με ελαστικό απομονωτήρα.



**Εικ. 5.** Προσαρμοσμένη προκατασκευασμένη στεφάνη.



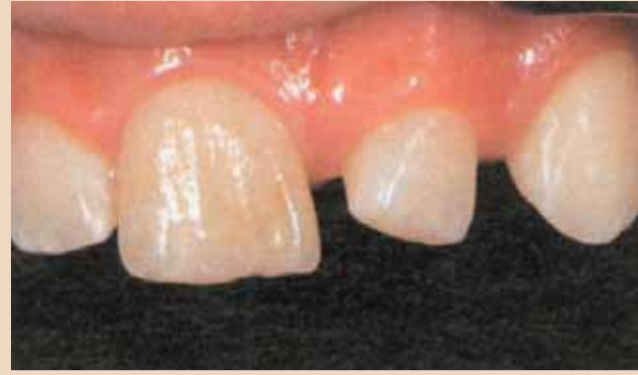**Εικ. 7.** Η ανασύσταση είχε τέτοιο σχήμα έτσι ώστε να μην παρεμποδίζει την προολίσθηση. Με ελαφριά χειλική πάχυνση του δοντιού δημιουργήθηκε ένα διακριτικό κοπτικό σκαλοπάτι.

εκφράστηκε από τον ίδιο το 12χρονο: δεχόταν πειράγματα λόγω του σχήματος του δοντιού κι επιθυμούσε μία αισθητική διόρθωση του μεγέθους στον 22.

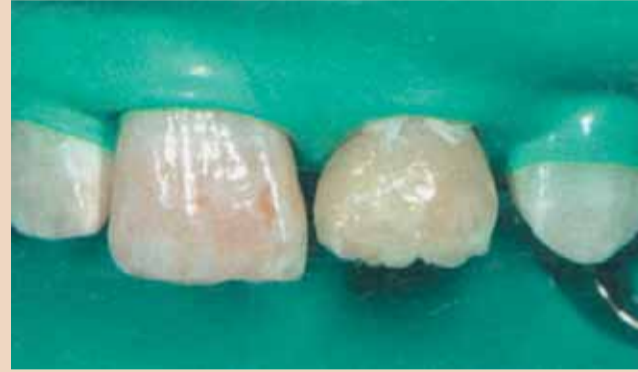
Η κλινική εξέταση του 22 αποκάλυψε μόνο ελάχιστο διαθέσιμο κάθετο χώρο λόγω αυξημένης κατακόρυφης πρόταξης. Το κοπτικό άκρο του 22 σχεδόν άγγιζε το κοπτικό άκρο του 32(εικ. 1). Η έλλειψη εγγύς στήριξης για τον 11 οδήγησε σε εγγύς στροφή αυτού του δοντιού και συνεπώς

μετακίνηση της μέσης γραμμής προς τα αριστερά. Ο ορθοδοντικός σκέφτηκε αρκετά τη μετακίνηση του 11 πίσω προς τα άνω, καθώς το δόντι είχε υποβληθεί σε ενδοδοντική θεραπεία. Κατά βάση, ωστόσο, αυτό μπορούσε να αποτελέσει μία θεραπευτική επιλογή.

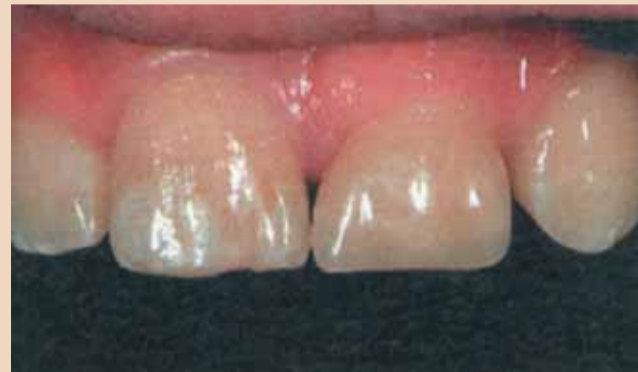Συνεπώς η δύσκολη πράξη ήταν να επιλέξουμε ένα κατάλληλο σχήμα αποκατάστασης που να ικανοποιεί τις επιθυμίες του αγοριού σε μία περίπτωση, όπου, καταρχήν, υπήρ-



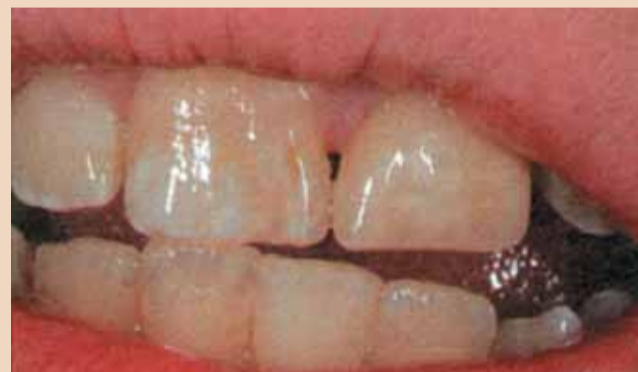**Εικ. 2.** Κοντινή άποψη του πλαγίου τομέα που έχει αντικαταστήσει τον κεντρικό. Η αξονική περιστροφή του 22 μπορεί επίσης να παρατηρηθεί.



**Εικ. 4.** Ανασύσταση του σχήματος μετάβασης από τη βάση της ρίζας στη διεύθυνση της περιφέρειας του δοντιού με αδιαφανές χρώμα οδοντίνης. Σχεδιάσαμε την τοποθέτηση λευκών αδιαφανών γραμμών για να δοθεί ένα χρώμα δοντιού παρόμοιο με τον παρακείμενο 11.



**Εικ. 6.** Η τελική εικόνα μετά από δύο εβδομάδες. Έχει επιτευχθεί μία καλή συμβιβαστική λύση όσον αφορά το εύρος του δοντιού.



**Εικ. 8.** Κατά την ομιλία το γεγονός ότι ο νέος κεντρικός τομέας είναι πολύ κοντός δεν επηρεάζει αρνητικά την εμφάνιση.

χε ανεπαρκής κάθετος χώρος για σωστή ανατομικά ανασύσταση του δοντιού, δεύτερον, η θέση του δοντιού δεν είχε ακόμη προσδιοριστεί οριστικά και τρίτον οι χρωματικές απαιτήσεις δεν ήταν σαφείς επειδή σχεδιάζαμε λεύκανση και τοποθέτηση όψης στον 11 σε επόμενο στάδιο. Μία επιπλέον δυσκολία παρουσιάστηκε από την ελαφριά αξονική περιστροφή του δοντιού(εικ. 2).

Η επιλογή της όψης σε αυτό το στάδιο

απορρίφθηκε σύντομα ως πολύ μόνιμη θεραπεία που θα άφηνε λίγα περιθώρια προσαρμογής στις ανατομικές και χρωματικές συνθήκες της μετέπειτα σύγκλισης. Για το λόγο αυτό συμφωνήθηκε η ανασύσταση του 22 με ρητίνη με άμεση τεχνική έτσι ώστε να έφτανε το εύρος του 11 κι η επιμήκυνσή του μέχρι να το σημείο που να μην παρεμποδίζει την προολίσθηση.

Αυτό το θεραπευτικό μέτρο επέτρεψε τη μεγαλύτερη δυνατή

ελαστικότητα για όλα τα μέτρα που θα εφαρμοστούν σε επόμενο στάδιο και επίσης, μπορούσε να θεωρηθεί ως μόνιμη αποκατάσταση.

Το χρώμα προσδιορίστηκε αρχικά με βάση το κάπως πιο σκούρο 11. Με στόχο μία ορισμένη αισθητική αρμονία, είναι ιδιαίτερα σημαντικό, όταν υπάρχουν μόνο ελάχιστες διαφορές στο χρώμα μεταξύ μονήρων δοντιών, να αποκαθιστούμε τους κεντρικούς τομείς με συγκρίσιμα χρώματα. Καθώς θα έπρεπε ούτως ή άλλως να γίνουν συμβιβασμοί όταν γίνεται ανασύσταση του 22, ήταν σημαντικό να αποφύγουμε οποιαδήποτε επιπρόσθετη υποβάθμιση της συνολικής εμφάνισης που προκαλείται από μία διαφορά στο χρώμα από τον παρακείμενο κεντρικό τομέα. Για το λόγο αυτό το A3 της Vita θεωρήθηκε το κατάλληλο χρώμα για την αποκατάσταση, που δεν ήταν συνηθισμένο με βάση την ηλικία του ασθενή.












Ως βάση για τη δημιουργία άριστου σχήματος μικροσυγκράτησης μετά την επεξεργασία με φωσφορικό οξύ, οι επιφάνειες που επρόκειτο να συγκολληθούν αδροποιήθηκαν ελαφρώς με μια λεπτή φρέζα διαμαντιού. Μετά την απομόνωση με ελαστικό απομονωτήρα(εικ. 3) και την επεξεργασία με φωσφορικό οξύ των επιφανειών που θα συγκολλούνταν, τοποθετήθηκε ένα συγκολλητικό σύστημα πολλαπλών μερών. Επέλεξε μία νανοϋβριδική ρητίνη. Η συγκεκριμένη έχει αποδειχθεί πολύ επιτυχημένη για πολλές παρόμοιες θεραπευτικές ενδείξεις κι επειδή περιέχει αποκλειστικά νανοενισχυτικές ουσίες, δίνει άριστη στιλβωσιμότητα στην επιφάνεια της αποκατάστασης.

Το δόντι ανασυστάθηκε αυθεντικά και χειλικά με ένα πρώτο στρώμα αδιαφανούς οδοντίνης χρώματος

# Η νέα σας έδρα έρχεται σε... 10 λεπτά και μόνο με 850€

*Μοναδική υπηρεσία από τη NEODENT: αλλαγή έδρας  
χωρίς απεγκατάσταση. Αλλαγή καθίσματος,  
πλάτης και κεφαλωτού σε χρωματισμό  
της επιλογής σας για τη ριζική ανακαίνιση  
του ιατρείου σας!*

## χρωματολόγιο

	
4505 blue black	4947 navy
	
3491 aegean	4856 ice
	
11225 light grey	7115 vegetarian
	
5511 green	3493 water blue
	
7791 red orange	6141 orange
	
5503 sun	

σε **10'** λεπτά



**τιμή: 850€ + φπα**

Η υπηρεσία απευθύνεται αποκλειστικά και μόνο σε πελάτες neodent με οδοντιατρικό μηχάνημα σειράς Triton (1997-2007)



## ΜΩΡΙΣ ΦΑΡΑΤΖΗ Α.Ε.

Φειδιππίδου 43  
115 27 ΑΘΗΝΑ  
Τηλ.: 210 7489 031, 7488 640, 7711747  
www.faratzis.gr e-mail: info@faratzis.gr

**DentoCreta**  
ΞΕΝΑΚΗΣ Ι. - ΖΑΓΚΟΤΗΣ ΕΜ. ΟΕ  
25ης Αυγούστου 52  
Ηράκλειο, Κρήτη  
Τηλ.: 2810 301507

**ΧΑΡΟΚΟΠΑΚΗΣ ΓΕΩΡΓΙΟΣ**  
Κωνσταντινουπόλεως 20  
Τ.Κ. 73133, Χανιά, Κρήτη  
Τηλ./Fax: 28210 50165  
Κιν: 6944 686029

**ΚΟΣΜΙΔΗΣ ΔΗΜΗΤΡΙΟΣ**  
ΚΟΣΜΙΔΗΣ Δ. - ΚΕΡΑΜΙΔΑ Κ.  
Φυλής 36 & Μαυρομηχάλη  
Αλεξανδρούπολη  
Τηλ.: 25510 33533

**ΠΡΟΣΤΑΣΙΟ:**  
0ο χλμ. Π.Ε.Ο. Θεσ/νίκης-Κιλκίς  
Θ. 142 - Τ.Κ. 570 08  
τηλ.: 2310 780692, 780792  
www.neodent.eu e-mail: info@neodent.eu

← DT σελίδα 4

A3D και διαμορφώθηκε χωρίς μήτρα με δύο εργαλεία διαμόρφωσης. Στο παρόν περιστατικό, ένας πλάγιος τομέας έπρεπε να διευρυνθεί για να ταιριάζει με το εύρος ενός κεντρικού τομέα, ο οποίος, για λόγους ανασύστασης, οδήγησε σε μη ευνοϊκή αναλογία βάσης προς περιφέρειας της ρίζας με ευρείς αυχενικές κωνικότητες στην ανασύσταση.

Για να μιμηθεί τις λευκές γραμμώσεις στο παρακείμενο δόντι, τοποθετήθηκε ένα λεπτό αδιαφανές λεπτόρρευτο στο χρώμα στην οδο-

ντίνη(εικ. 4). Το μυλικό τμήμα στο κοπτικό τμήμα της περιφέρειας του δοντιού διαμορφώθηκε με τη βοήθεια μίας προκατασκευασμένης στεφάνης από κελουλοΐτη (εικ. 5). Αρχικά, ανοίχτηκαν οπές στο κοπτικό άκρο της στεφάνης με έναν ανιχνευτήρα (εικ. 4). Αυτός είναι ένας απλός τρόπος για να βεβαιωθούμε ότι δε δημιουργούνται φυσαλίδες αέρα σε αυτές τις γωνίες όταν τοποθετείται η ρητίνη στη στεφάνη, που θα εμπόδιζαν την προσαρμολογία του επανορθωτικού υλικού σε αυτά τα σημεία. Τέτοιες βλάβες, παρόλο που είναι πολύ μικρές, είναι πά-

ντα δύσκολο να αντιμετωπιστούν κι έτσι είναι καλύτερο να προλάβουμε την εμφάνισή τους. Στη συνέχεια η στεφάνη διαμορφώθηκε στο επιθυμητό μέγεθος με ψαλίδι.

Η συνήθης διαδικασία μετά από αυτό θα ήταν να γεμιστεί η προκατασκευασμένη στεφάνη με περισσότερη ρητίνη, να πιεστεί επάνω στο δόντι και να πολυμεριστεί μετά την αφαίρεση των περισειών. Το ερώτημα τώρα σε αυτήν την εποχή των διαστρωματικών τεχνικών και με δεδομένο το εύρος των αδιαφανειών που διατίθενται με τις σημερινές ρητίνης-θα ήταν

ποιο υλικό να χρησιμοποιήσουμε. Μία πλήρης κάλυψη με χρώμα αδαμαντίνης A3E θα οδηγούσε αδιαμφισβήτητα σε υπερβολική ημιδιαφάνεια και κατά συνέπεια η αποκατάσταση θα είχε γκριζα απόχρωση. Η πλήρωση μόνο με χρώμα κυρίως σώματος του δοντιού δεν θα έδινε την επιθυμητή ημιδιαφάνεια στο κοπτικό άκρο κι η αποκατάσταση στο σύνολο θα ήταν πολύ αδιαφανής-δίνοντας στο δόντι μία κάπως «νεκρή» εικόνα.

Για το λόγο αυτό, η στεφάνη γεμίστηκε με ρητίνη αδαμαντίνης χρώματος A3B και ρητίνη κυρίως σώματος

A3B ταυτόχρονα. Πρώτα τοποθετήθηκε το χρώμα αδαμαντίνης στην κοπτική περιοχή της στεφάνης(περίπου 1-2χιλ.) και στη συνέχεια το υλικό μεταφέρθηκε χειρικά και υπερώα στην κοπτική περιοχή με μία σπάθη Heidemann για να επεκταθεί το χρώμα του κυρίως σώματος όσο το δυνατόν πιο κοντά στο κοπτικό άκρο.

Το εισαχθέν στρώμα αδαμαντίνης δεν πολυμερίστηκε. Ο πολυμερισμός αυτής της κοπτικής περιοχής μπορεί να εμπόδιζε την ακριβή τοποθέτηση της στεφάνης στην τελική της θέση. Επίσης, θα δημιουργούσε μία πιο έντονη μετάβαση μεταξύ του χρώματος του κυρίως σώματος και του χρώματος της αδαμαντίνης. Αντί για αυτό το επιθυμητό αποτέλεσμα ήταν ανάμιξη των δύο αδιαφανειών μεταξύ τους με ανώμαλο τρόπο. Συνεπώς, η πλήρωση της στεφάνης συνεχίστηκε με το επιλεγμένο χρώμα A3B κι η γεμισμένη στεφάνη τοποθετήθηκε και πιεστήκη στην θέση της. Είναι σημαντικό να αυξάνεται η πίεση που εφαρμόζεται σταδιακά για να επιτραπεί στην περίσσεια του υλικού να εκρεύσει λόγω των θιξοτροπικών του ιδιοτήτων. Στη συνέχεια ήταν εύκολο να αφαιρεθεί η περίσσεια του υλικού από την αυχενική πλευρά της περιφέρειας του δοντιού με ένα εργαλείο διαμόρφωσης.

Καθώς η αδαμαντίνη που τοποθετήθηκε κοπτικά δεν πολυμερίστηκε ξεχωριστά, αναμίχθηκε ανώμαλα με το στρώμα ρητίνης κυρίως σώματος από κάτω, αλλά παρέμεινε τελείως αέρας ως τέτοια στο κοπτικό άκρο. Αυτό επέτρεψε μία πολύ φυσική στην εμφάνιση μεικτή διαστρωμάτωση με μεγαλύτερη κοπτική ημιδιαφάνεια κι επαρκή αδιαφάνεια στο σώμα της αποκατάστασης. Ενώ συγκρατούσαμε τη στεφάνη στη σωστή θέση, πολυμερίσαμε αρχικά χειλι-

κά και μετά γλωσσικά.

Πραγματοποιήθηκε ένας δεύτερος πολυμερισμός, επίσης 40", μετά την αφαίρεση της στεφάνης. Καθώς η στεφάνη έδωσε ένα καλό ανατομικό σχήμα, και η περίσσεια του υλικού που πιεστήκη αυχενικά είχε αφαιρεθεί προσεκτικά, η τελείωση της αποκατάστασης ήταν ελάχιστη. Για να ελεγχθεί η σύγκλειση κι η άρθρωση, χρησιμοποιήθηκε κόκκινο χαρτί άρθρωσης. Η αποκατάσταση τελειώθηκε και σιλιβώθηκε με λεπτές φρέζες διαμαντιού, δίσκους soflex, μασητικά βουρτσάκια και σιλιβωτικό ρητίνης iPol. Στην εικ. 6 φαίνεται η κατάσταση κατά τον επανέλεγχο μετά από δύο εβδομάδες.

Το κοπτικό άκρο φαίνεται κάπως πολύ ημιδιαφανές. Εδώ ίσως ήταν δυνατό να με το χρώμα αδαμαντίνης στο κοπτικό άκρο της στεφάνης. Μερικές φορές όσο λιγότερα κάνουμε τόσο το καλύτερο. Επιπρόσθετα ο λευκός χρωματισμός στην περιοχή του κοπτικού άκρου-συγκρίσιμος με τον 11-ήταν δυνατός και επιθυμητός από την οπτική γωνία του παρατηρητή, αλλά δεν ήταν επιθυμητός από τον ασθενή. Θεωρούσε προτιμότερη μία χρωματική διαφορά από την προσθήκη τέτοιων «αντιαισθητικών» χρωμάτων για να επιτευχθεί μία συνολική αρμονική εμφάνιση.

Στην εικ. 7 μπορούμε να δούμε τη μασητική εικόνα: η αποκατάσταση βοήθησε να παχυνθεί κατά κάποιο τρόπο το δόντι χειρικά κι έτσι να δημιουργηθεί ένα κοπτικό σκαλοπάτι. Εκτός από την υψηλή ημιδιαφάνεια του κοπτικού άκρου το χρώμα της αποκατάστασης εναρμονίζεται πολύ καλά τόσο με τα παρακείμενα δόντια όσο και με τους κάτω τομείς. Κατά τη φυσιολογική ομιλία και το χαμόγελο(εικ. 8), το γεγονός ότι το ανασυστα-

# A1, θα το βρείτε εδώ ...



# Όπως και το A2, θα το βρείτε εδώ



# ... Εδώ ... θα βρείτε



# και το A3, B1... , B2...



# B3... , κτλ... , κτλ.



Το γνωρίζετε;  
**Με το VITA SYSTEM 3D-MASTER**  
 μπορείτε να αναπαράγετε τις αποχρώσεις που προσδιορίζονταν με το VITAPAN classical χρωματολόγιο. Πλέον δεν χρειάζεται να έχετε ή το ένα ή το άλλο υλικό σε παρακαταθήκη. Τώρα το μόνο που χρειάζεστε είναι το **VITA SYSTEM 3D-MASTER**.  
 Με το χρωματολόγιο **3D-MASTER** μπορείτε να καθορίσετε και να αναπαράγετε όλες τις φυσικές αποχρώσεις του δοντιού.



# VITA



ΑΘΗΝΑ:  
 Τετραπόλεως 24 - GR 115 27  
 Τηλ: 210.77.99.512 FAX: 210.77.79.465



ΘΕΣΣΑΛΟΝΙΚΗ:  
 Νέοιόνης 6 & Γ Σπηλιβορίου 4 - GR 545 36  
 Τηλ: 2310.20.06.11 - ΤΗΛ & FAX: 2310.96.00.88



www.dentofair.gr | dentofair@gotenet.gr

# Μήπως είστε εσείς ο ίδιος το πρόβλημα για το ιατρείο σας;

Sally McKenzie

**Μήπως εσείς ο ίδιος αποτελείτε το προβληματικό πρόσωπο μέσα στο ιατρείο σας; Στα πλείστα ιατρεία υπάρχει κάποιος άτομο που παίζει αυτό το ρόλο σε κάποια φάση και συχνά αυτό το άτομο δε μπορεί να κατανοήσει με ποιό τρόπο οι συμπεριφορές του γίνονται αντιληπτές από τους άλλους ή, ακόμη χειρότερα, το γεγονός ότι οι άλλοι δεν ασχολούνται με αυτόν.**

Αυτά τα άτομα δε μπορούν να αντιλη-

φθούν την αρνητική επίδραση που έχουν στην επιστημονική ομάδα και στη συνολική παραγωγικότητα του ιατρείου. Δίνουν δικαιολογίες για τη συμπεριφορά τους οι οποίες βασίζονται στην εγωιστική διαπίστωση ότι έτσι λειτουργούν και δε μπορούν να κάνουν αλλιώς. Όμως όλοι γνωρίζουμε πως ο καθένας μπορεί να αλλάξει και το ίδιο ισχύει και για αυτά τα άτομα. Μερικές φορές αυτά τα προβληματικά άτο-

μα χρησιμοποιούν φράσεις όπως «εγώ λέω τα πράγματα με το όνομά τους». Όλα μέχρι εδώ είναι εντάξει αλλά οι υπόλοιποι συνεργάτες στο ιατρείο δεν θέλουν απαραίτητα να ακούνε αυτούς τους ανθρώπους.

Το προβληματικό άτομο είναι εκείνο που κάνει συχνά διαμαρτυρίες για τους συνεργάτες του, τον ίδιο το γιατρό, τις ώρες λειτουργίας του ιατρείου, το πάρκιν, το τηλέφωνο ή και το καθημερινό πρόγραμμα

εργασίας. Έχουν κάποιο αρνητικό σχόλιο για κάθε περίπτωση και εδώ πρέπει να δώσουμε προσοχή στα σχόλια που κάνουμε παρουσία αυτών των ανθρώπων. Αυτά τα άτομα δεν πρέπει να αντιμετωπίζονται σοβαρά και υπεύθυνα γιατί μπορεί κάποια στιγμή να δημιουργήσουν προβλήματα στους άλλους ή και στον εαυτό τους όπως μπορεί να συμβεί και με ένα μικρό παιδί που δεν γνωρίζει τη σωστή κοινωνική συ-

μπεριφορά.

Εκτός από τα συνεχή παράπονα και αρνητικά σχόλια που κάνουν, έχουν να κάνουν κάποιο σχόλιο ή κάποια παρατήρηση που είναι περισσότερο κουτσομπολιό, κακολογία, αρνητική κριτική ή και συκοφαντία και σίγουρα δεν είναι δημιουργική κριτική και συζήτηση. Αυτά τα άτομα δε μπορούν να κάνουν σοβαρές συζητήσεις για διάφορα απλά καθημερινά θέματα όπως ο καιρός ή για πιο σημαντικά

όπως ένα καλό βιβλίο αλλά μόνο μπορούν να κουτσομπολεύουν κακοπροαίρετα τους άλλους και να έχουν ένα δηλητηριώδες σχόλιο για όλους και για όλα.

Αυτά τα προβληματικά άτομα-συνεργάτες του ιατρείου δεν μπορούν να λειτουργήσουν σαν πρόσωπα εμπιστοσύνης γιατί συνήθως αργούν να έλθουν στην εργασία τους αναφέροντας διάφορες δικαιολογίες που δεν έχουν κα-

→ **DI** σελίδα 8

← **DI** σελίδα 6

μένο δόντι 22 είναι πολύ κοντό συνολικά δε παρατηρείται.

Ακόμη κι αν, από την οπτική γωνία του οδοντιάτρου, αρκετά σημεία έχουν αρνητική επίδραση στην αισθητική αρμονία, ο νέος ασθενής ήταν πολύ ικανοποιημένος με την αποκατάσταση.

## Συμπεράσματα

Στο παρόν περιστατικό ο στόχος ήταν μία μέση λύση μεταξύ μίας αισθητικής αποκατάστασης και την ανάγκη να αφήσουμε περιθώρια για περαιτέρω ορθοδοντικά ή επανορθωτικά μέτρα. Αυτός επετεύχθη. Η άριστη αισθητική αποκατάσταση θα ήταν αδιαμφισβήτητη η τοποθέτηση όψεων και στους δύο κεντρικούς τομείς αφού η οδοντοφυΐα αναπτυχθεί πλήρως. Σε αυτό το σημείο, θα πρέπει να σκεφτούμε την ουλεκτομή στην περιοχή του ανασυσταμένου δοντιού: το δόντι θα μπορούσε να επιμηκυνθεί αυθενικά με μία απλή χειρουργική περιοδοντική επέμβαση.

Αυτή η διαδικασία θα μπορούσε θεωρητικά να πραγματοποιηθεί την ίδια στιγμή με την παρούσα αποκατάσταση και σίγουρα θα είχε δημιουργήσει ένα πιο

αισθητικό αποτέλεσμα, αλλά τέτοια μέτρα θα πρέπει να λαμβάνονται μόνο όταν το δόντι βρίσκεται στην τελική του θέση και η οδοντοφυΐα ως σύνολο έχει αναπτυχθεί πλήρως.

Καθώς δεν έχει αποφασιστεί ακόμη αν το δόντι θα μετακινηθεί μεταβατικά προς τα δεξιά για να αντισταθμίσει τη μετατόπιση της μέσης γραμμής, αυτό το μέτρο δε λήφθηκε.

Η αποκατάσταση ιστών που έχουν τροχιστεί με αυτόν τον τρόπο είναι δυνατή μόνο με εξαιρετική δυσκολία.

Οποιοσδήποτε γνωρίζει τα προβλήματα που αντιμετωπίζουν οι περιοδοντολόγοι για αποκατάσταση απολεσθείσας κατακόρυφης διάστασης του περιοδοντίου ή μόνο των ούλων, θα σκεφτεί δύο φορές πριν πραγματοποιήσει μία τέτοια επέμβαση με μία σμίλη. **DI**



Είναι επιστημονικός συνεργάτης στο Τμήμα Επανορθωτικής Οδοντιατρικής του Πανεπιστημιακού Νοσοκομείου «Ιωάννης Γουτεμβέργιος» της Γερμανίας

Π Ρ Ω Τ Ο Σ Ε Π Ω Λ Η Σ Ε Ι Σ

# beyond™

**καινοτομία και τελειότητα στην Αισθητική Οδοντιατρική**



**Πλήρης συσκευασία λεύκανσης Beyond για 5 ασθενείς σε μορφή τζελ**  
Το τζελ λεύκανσης σε συσκευασία για 5 ασθενείς της εταιρίας μας είναι δεύτερης γενιάς και διατίθεται με ένα απλό σύστημα παροχής και με μία σύριγγα διπλής φύσιγγας. Με αυτό τον τρόπο δεν υπάρχει σπατάλη χρόνου για την ανάμιξη της σκόνης και του υπεροξειδίου.



**Οικονομικό σετ λεύκανσης Beyond για 10 ασθενείς (σε μορφή τζελ)**  
Είναι ένα τζελ λεύκανσης δεύτερης γενιάς με σύστημα παροχής σύριγγας με διπλή φύσιγγα και μπορεί να χρησιμοποιηθεί σε 10 ασθενείς τουλάχιστον. Είναι ο πιο οικονομικός τρόπος για την επίτευξη ενός ελκυστικού λευκού χρώματος που σας προσφέρει το Beyond.

**Σύστημα επιτάχυνσης της Λεύκανσης**

- Ισχυρή φωτεινή πηγή αλογόνου που εξασφαλίζει μεγάλου βαθμού, ασφαλή και επιταχυνόμενη με τεχνολογία ψυχρού φωτισμού λεύκανση μέσω 12.000 οπτικών ινών.
- Εξειληγμένου τύπου φακοί για το φίλτράρισμα της φωτεινής ενέργειας με 30 επιστρώσεις που επιτρέπουν τη διόδο μόνο του μήκους κύματος 480-520 nm, χωρίς έκθεση στην υπεριώδη ή υπέρυθη ακτινοβολία.
- Πλήρης θεραπεία σε μόλις 30 min με μέση βελτίωση χρώματος μεγαλύτερη από 8 αποχρώσεις της κλίμακας του χρωματολογίου VITA.
- Απλή και σύντομη προετοιμασία του ασθενή και λειτουργία του συστήματος με χρονοδιακόπτη ψηφιακών ενδείξεων.
- Εγγύηση επιδιόρθωσης ή αντικατάστασης για τυχόν παραλείψεις ή κακοτεχνίες του εργοστασίου κατασκευής, διάρκειας 3 ετών.
- Κάθε συσκευή επιτάχυνσης της λεύκανσης αποστέλλεται με πλήρεις οδηγίες λειτουργίας, κατάλογο πριν και μετά, εντυπωσιακή αφίσα για το ιατρείο ύψους 2 μέτρων, 100 ενημερωτικά έντυπα για το προϊόν, ενημερωτικό DVD και posters για την αίσθηση αναμονής.
- Τάση εισόδου ρυθμιζόμενη σε παγκόσμια κλίμακα 110-240 VAC.

**Δηλώστε συμμετοχή για παρουσίαση**



**ΟΔΟΝΤΙΑΤΡΙΚΑ ΕΙΔΗ & ΜΗΧΑΝΗΜΑΤΑ**

Π. Τσαλδάρη 211 - 17676 Καλλιθέα  
Τηλ.: 210 9572770-771 - Fax: 210 9577557  
E-mail: odon-iki@otenet.gr • www.odontemporiki.gr



ΕΠΙΣΗΜΟΣ ΧΟΡΗΓΟΣ  
**PLAYMATE 2007**



FDA No. 9057652  
CE No.LVD03-144  
No. EMC03-075  
ISO9001 No.4004Q11090R0S


**BEYOND TECHNOLOGY CORP. California U.S.A.**

← DT σελίδα 7

μία βάση γιατί απλά θα μπορούσαν να ρυθμίσουν νωρίτερα το ξυπνητήρι τους ή να φροντίσουν νωρίτερα και πιο σωστά για τις ανάγκες των παιδιών τους. Δε μπορούν να αντιληφθούν ότι έχουν κάποια ευθύνη απέναντι στους συναδέλφους και τους συνεργάτες τους και αυτή η ευθύνη αρχίζει με την έγκαιρη προσέλευσή τους στην εργασία. Δεν μπορούν να λειτουργήσουν κάπως διαφορετικά ή να προσαρμοστούν στις ποικίλες καταστάσεις που προκύπτουν από την καθημερινή λειτουργία του ιατρείου. Πολλές φορές στηρίζονται στην απλή διαπίστωση ότι κάποιο σύστημα πρέπει να αλλάξει ή να βελτιώνεται για μεγαλύτερη αποδοτικότητα και εξυπηρέτηση των ασθενών αλλά δεν έχουν προσέξει τους διάφορους περιορισμούς ή τα εμπόδια που προκύπτουν στο δρόμο για τη βελτίωση του συστήματος. Απλά δε μπορούν να είναι συμμετέχοι σε αυτή την αλλαγή και να εκμεταλλευθούν τις ευκαιρίες για να μάθουν κάτι νέο.

Αυτά τα προβληματικά άτομα-συνεργάτες στο ιατρείο έχουν καθορίσει επακριβώς τα επαγγελματικά τους καθήκοντα και αν τους ζητηθεί να κάνουν κάτι άλλο ή περισσότερο, συνήθως απαντούν ότι αυτό δεν είναι δική τους εργασία ή ότι είναι συνεχώς απασχολημένοι. Υποστηρίζουν ότι έχουν αρκετές αρμοδιότητες και ευθύνες και δεν μπορούν να διαθέσουν χρόνο για κάτι άλλο αλλά σκόπιμα ξεχνούν ότι οι συνάδελφοι-συνεργάτες πρέπει να υποστηρίζονται μεταξύ τους και όταν κάποιος χρειάζεται βοήθεια, ένας άλλος πρέπει πρόθυμα και με χαμόγελο να του τη δώσει.

Αυτά τα προβληματικά άτομα δεν μπορούν συχνά να κρύψουν την αντιπάθεια ή



την επιθετικότητά τους προς τους άλλους. Συνχνά κάνουν μορφασιμούς ή κινήσεις αποδοκιμασίας ή απόρριψης και αποφεύγουν να επικοινωνήσουν σωστά και θερμά με τους άλλους συνεργάτες του ιατρείου. Όμως έτσι δημιουργείται ένα αρνητικό κλίμα στην καθημερινή λειτουργία του ιατρείου που επιδρά γενικότερα στην παραγωγικότητα και στην καλή εικόνα του ιατρείου προς τα έξω.

Επίσης αυτά τα

άτομα συνεχώς αναφέρουν πως θα τα παρατήσουν ανά πάσα στιγμή. Τελικά όλοι γύρω τους θέλουν να ικανοποιήσουν αυτή τη δήλωση-απειλή τους αλλά συνεχώς αυτά τα άτομα περιφέρουν την προσωπική τους μιζέρια μέσα στο χώρο της εργασίας και επηρεάζουν αρνητικά τους συναδέλφους τους. Μερικές φορές, επειδή με την αρνητική αύρα αλλά και την αλλοπρόσαλλη συμπεριφορά που παρουσιάζουν απομακρύνουν

τους σωστούς και ευσυνείδητους συνεργάτες από το ιατρείο, αυτά τα άτομα μπορεί να θεωρούνται, λανθασμένα και επιπόλαια βέβαια σαν πραγματικά άριστοι συνεργάτες του ιατρείου. Εν των μεταξύ το ιατρείο λειτουργεί προβληματικά με την παρουσία αυτών των ατόμων και αυτό έχει άμεσο αντίκτυπο στους ασθενείς.

Μήπως τελικά είστε και εσείς ο ίδιος ένας προβληματικός συνεργάτης ή ένας

γιατρός-πρόβλημα για το ιατρείο σας; Αν αυτό συμβαίνει, μπορείτε να κάνετε τη χάρη και στον εαυτό σας αλλά και στους συνεργάτες σας, είτε να φύγετε από το ιατρείο ή να αλλάξετε ριζικά τη συμπεριφορά σας. Για όσο διάστημα βρίσκεστε και εργάζεστε μέσα στο ιατρείο πρέπει να θεωρείτε τον εαυτό σας ιδιαίτερα ευνοημένο ή τουλάχιστον να είστε έτοιμοι να αντιμετωπίσετε σωστά οποιοδήποτε πρόβλημα προκύψει. **DT**



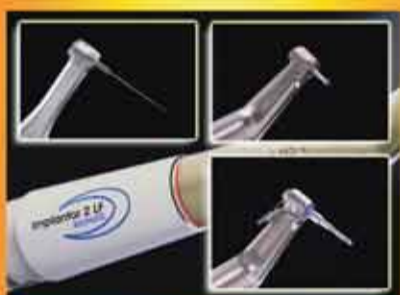Είναι ιδρυτής και πρόεδρος της ομώνυμης εταιρίας οργάνωσης και διαχείρισης οδοντιατρείων στις ΗΠΑ και κάνει σχετικές ομιλίες και γράφει άρθρα για αυτά τα θέματα





### AUTOSTERIL

Αυτόματη εσωτερική απολύμανση σωληνώσεων




### WIDE-PERFORMANCE MICROMOTOR

Μικρομότορ τεχνολογίας brushless με δυνατότητα ενδοδοντίας, χειρουργικής, εμφυτευμάτων



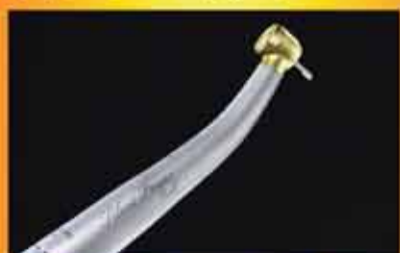### SURGISON

Πιεζοηλεκτρονικό χειρουργικό μοτέρ



### LAEC

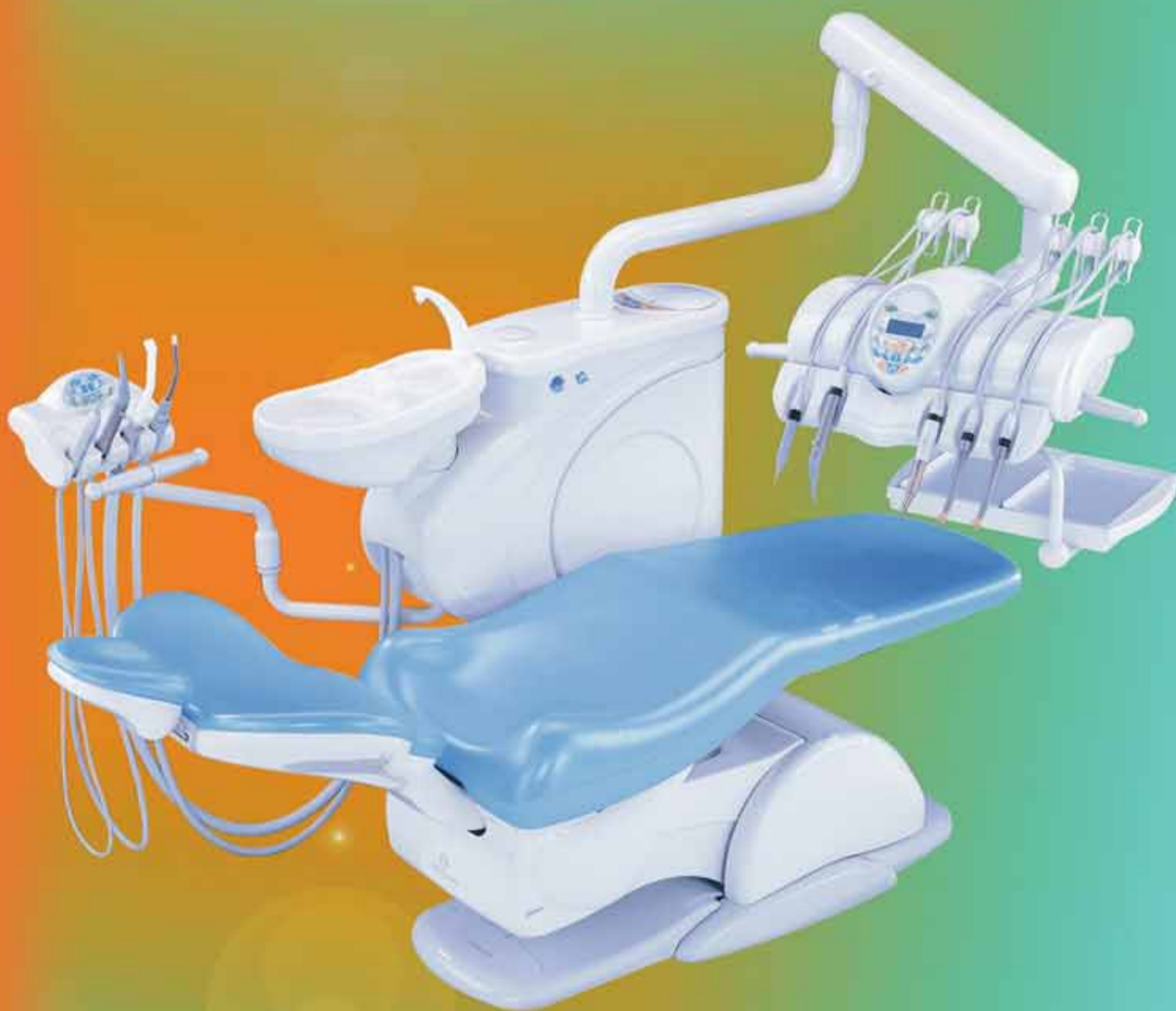
Εντοπιστής ακρορριζίου ενσωματωμένος σε μικρομότορ και υπερήχους



### SILENT POWER GOLD

Καινούργιες χειρολαβές αερότορ και μικρομότορ υψηλής τεχνολογίας

# HI-TECH & DESIGN



# CASTELLINI

SINCE 1935

[www.castellini.com](http://www.castellini.com)

ISO 9001  
TOTAL QUALITY

CE 0086  
Dir. 93/42/CEE

**CASADENT A.E.**  
ΟΔΟΝΤΙΑΤΡΙΚΑ ΕΙΔΗ & ΜΗΧΑΝΗΜΑΤΑ  
Κλεισόβης 7, Τ.Κ. 106 77 Αθήνα  
Τηλ.: 210 3839253, 210 3844902,  
Fax: 210 3301867  
e-mail: [info@casadent.gr](mailto:info@casadent.gr), [www.casadent.gr](http://www.casadent.gr)

**ΟΔΟΝΤΙΑΤΡΙΚΑ ΑΠΟΣΤΟΛΙΔΗ**  
Ν. Τέλλογλου 11, Τ.Κ. 546 36 Θεσσαλονίκη  
Τηλ.: 801 11 27678, 2310 201 301  
Fax: 2310 217 102  
e-mail: [info@apostolides.gr](mailto:info@apostolides.gr)