

# ESTHÉTIQUE TRIBUNE

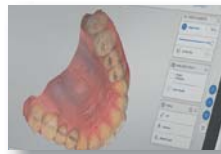The World's Esthetic Newspaper • Édition Française

MARS 2019 | VOL. 11, NO. 3

www.dental-tribune.fr

## ACTU PRODUIT

Primescan à usage universel : en implantologie pour la prise d'empreintes d'arcades édentées ou comportant des implants ou en orthodontie pour le rendu détaillé des tissus mous sur les scans (palais, frein).



► PAGE 9

## CAS CLINIQUE

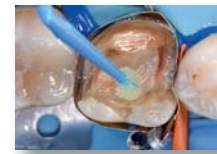Il existe une intime corrélation entre l'apparence physique, l'estime de soi et la capacité de nouer des relations interpersonnelles. Le tiers inférieur du visage, a un impact esthétique et psychologique, certainement plus remarquable que la morphologie dentaire seule.



► PAGES 10 | 11 | 12 | 14

## CAS CLINIQUE

Un patient âgé de 33 ans au cabinet dentaire se plaint de tassement alimentaire dû à une restauration MOD en résine composite de la 36. Nous lui avons recommandé une restauration de la molaire par un onlay en composite réalisé par CFAO.



► PAGES 16 | 17 | 18

## > Primescan DENTSPLY SIRONA

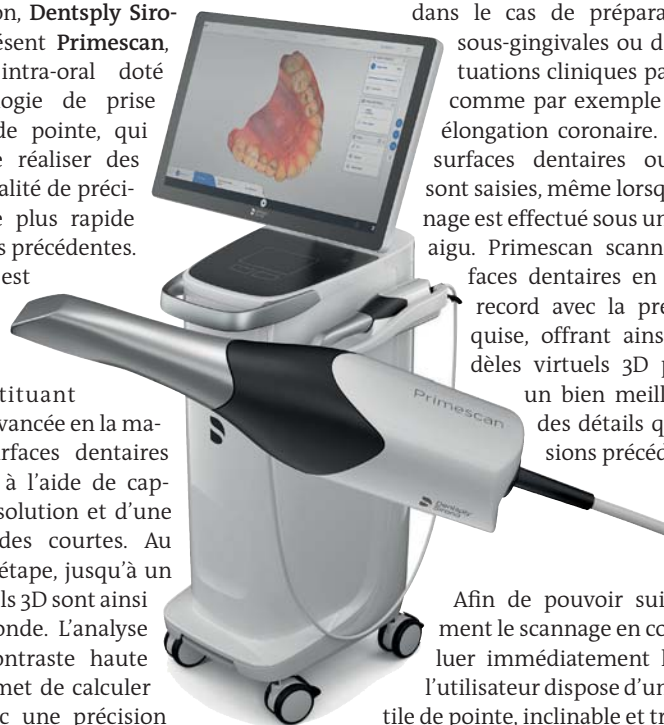
### Primescan, le scanner intra-oral qui se définit comme le plus performant du marché

Après avoir introduit avec CEREC, la technologie de la prise d'empreintes optique dans notre profession, Dentsply Sirona lance à présent Primescan, un scanner intra-oral doté d'une technologie de prise d'empreintes de pointe, qui lui permet de réaliser des scans d'une qualité de précision et encore plus rapide que les versions précédentes.

Primescan est équipé d'un système de prise de vue optique constituant une véritable avancée en la matière. Les surfaces dentaires sont scannées à l'aide de capteurs haute résolution et d'une lumière à ondes courtes. Au cours de cette étape, jusqu'à un million de pixels 3D sont ainsi saisis à la seconde. L'analyse optique de contraste haute fréquence permet de calculer ces pixels avec une précision

inédite (procédé exclusif breveté par Dentsply Sirona).

Primescan scannera aussi les zones profondes (jusqu'à 20 mm), ce qui nous permettra d'effectuer la prise d'empreintes optique dans le cas de préparations très sous-gingivales ou dans des situations cliniques particulières comme par exemple après une elongation coronaire. Toutes les surfaces dentaires ou presque sont saisies, même lorsque le scannage est effectué sous un angle très aigu. Primescan scanne ces surfaces dentaires en un temps record avec la précision requise, offrant ainsi des modèles virtuels 3D présentant un bien meilleur rendu des détails que les versions précédentes.



Afin de pouvoir suivre facilement le scannage en cours et évaluer immédiatement le modèle, l'utilisateur dispose d'un écran tactile de pointe, inclinable et très ergono-

mique, qui est posé sur l'unité de prise d'empreintes Primescan AC.

Primescan se veut être à usage universel : en implantologie, on appréciera notamment la facilité avec laquelle s'effectue la prise d'empreintes d'arcades édentées ou comportant des implants. En orthodontie le rendu détaillé des tissus mous sur les scans (palais, frein) est séduisant. En soins prothétiques, Les utilisateurs du Primescan pourront exploiter pleinement le potentiel des processus numérisés, pour proposer une bonne qualité de soins. Le concept utilisé étant modulaire, il répond aux attentes de chaque cabinet dentaire : le modèle 3D numérique peut être transmis directement au laboratoire avec le nouveau logiciel Connect (anciennement :

Sirona Connect) ou être traité avec un autre logiciel, par exemple pour la planification d'un traitement en orthodontie ou en implantologie. La nouvelle « Connect Case Center Inbox » permet à des laboratoires du monde entier de se connecter au centre Connect Case Center. Cette option permet de réceptionner facilement les données des scans validés de Primescan, mais aussi de la caméra Omnicam, en vue de leur traitement ultérieur avec les logiciels et les flux de travail souhaités. La restauration peut aussi être conçue et fabriquée au cabinet dentaire – dès à présent avec le nouveau logiciel CEREC version 5, qui se distingue par son nouveau design dynamique, par ses fonctions tactiles intuitives et par un affichage amélioré.

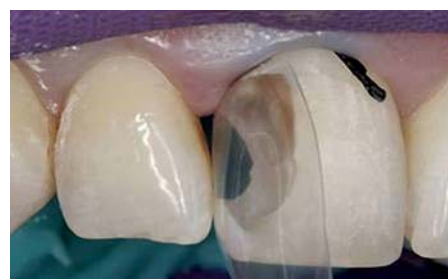## > Bioclear Anterior BIOCLEAR

### Une matrice qui devrait vous plaire

En choisissant la matrice adaptée, vous obtiendrez la bonne anatomie et le bon profil d'émergence des dents antérieures que vous traitez.

La société américaine Bioclear, spécialisée dans la dentisterie esthétique, a mis au point un système de matrices sectionnelles anatomiques préformées, destinées à la restauration proximale des dents antérieures avec nos matériaux de restauration habituels (composites).

Les matrices Bioclear Anterior existent en différentes hauteurs et courbures cervicales. afin de pouvoir répondre à toutes les anatomies proximales rencontrées au niveau des secteurs antérieurs. Il est possible de les utiliser dans toutes les situations cliniques de dentisterie restauratrice conventionnelle (cavité de classe III, IV) mais aussi lors de traitements esthétiques (type facettes composites). Petit détail très



appréciable pour le clinicien, elles sont particulièrement fines, ce qui fait qu'elles s'insèrent facilement au niveau proximal des dents antérieures (passage des points de contact).

D'après le fabricant ces matrices nous permettraient d'obtenir d'emblée une forme finale idéale, avec un profil d'émergence anatomique. L'état de surface obtenu étant totalement lisse, pourrait même nous dispenser de polissages supplémentaires. Présenté comme cela, on ne demande qu'à être convaincu !

AD

### Forgez-vous une nouvelle solide expérience avec Daring White !

Bandelettes de blanchiment dentaire professionnel à domicile pour vos patients.

„La technologie Comfort-Fit permet aux bandelettes d'adhérer et de s'adapter précisément aux dents sans gel ni gouttière.“

#### Avantages en termes de développement de cabinet :

- Complément de ventes aisé et à marge élevée
- Les sourires Daring White peuvent vous permettre de générer des cas cosmétiques hautement profitables
- Utilisez préalablement à des procédures cosmétiques pour un résultat attirant d'un point de vue esthétique
- Excellent produit d'appel pour attirer de nouveaux patients
- Une formule à base de **peroxyde de carbamide à 15 %** sûre et stable qui génère de magnifiques résultats avec une **sensibilité minimale**

**Contactez-nous au numéro vert 0805 22 00 72 pour obtenir votre échantillon gratuit\*\***

**Daring WHITE™**  
Professional Teeth Whitening

	<b>Réf. DWK03</b> Kit de présentation Daring White avec boîtes de 10 traitements Traitement de blanchiment complet (10 jours)	<b>Qté</b> 3 boîtes	<b>Prix</b> € 252 ttc*
--	---	------------------------	---------------------------

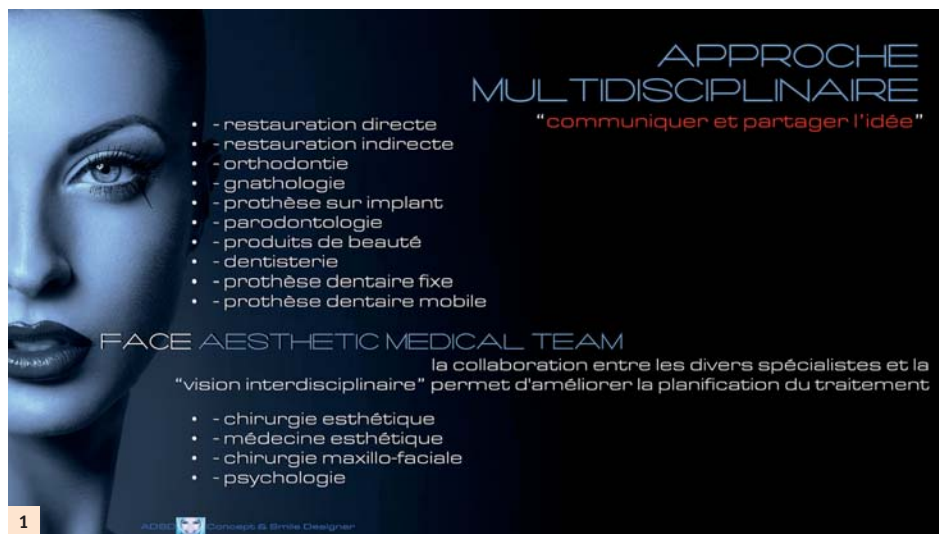**Garrison**  
Dental Solutions

N° vert 0805 22 00 72  
Fax: +49 2451 971 410  
info@garrisdental.net  
www.garrisdental.com

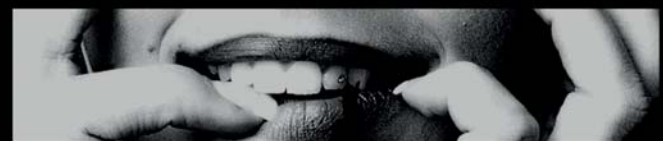\* L'ensemble des tarifs sont des prix recommandés non-contraignants. Prix annoncés TVA incluse. Nos conditions générales s'appliquent. \*\*1 échantillon gratuit par cabinet avec 2 bandes

# «L'engagement psychologique» en dentisterie esthétique

Dr Francesca Tanini, Dr Valerio Bini, Dr Andrea Piccardi



la communication non verbale représente la relation entre les interlocuteurs aux fonctions différentes



- compléter, soutenir le sens d'un discours
- montrer des attitudes interpersonnelles
- contribuer à la présentation de soi
- exprimer des émotions

Fig. 1 : Approche multidisciplinaire – équipe médicale de l'esthétique faciale. | Fig. 2 : Communication non verbale.

## Introduction

L'influence des caractéristiques dento-faciales sur l'attrait physique et l'estime de soi a été largement décrite dans de nombreux articles publiés par des spécialistes. Les auteurs ont clairement démontré comment la morphologie des dents et leur aspect esthétique jouent un rôle fondamental et déterminant dans la perception de la beauté et, indirectement, sur la réussite sociale d'une personne.

Il existe une intime corrélation entre l'apparence physique, l'estime de soi et la capacité de nouer des relations interpersonnelles ; il en ressort que la composition faciale, et surtout le tiers inférieur du visage, a aussi un impact esthétique et psychologique, qui peut certainement être encore plus remarquable que la morphologie dentaire seule.

Notre « bien-être psychique et physique » est lié à l'estime que nous avons de nous-mêmes, à la satisfaction et au bonheur de ce que nous sommes et de ce que nous faisons (« Si tu t'aimes toi-même, tu peux faire des miracles »).

## Bioéthique en dentisterie

Les « objectifs spécifiques de la formation », qui entrent dans le cadre du Master en médecine dentaire générale et prothétique, prévoient notamment que l'étudiant diplômé soit « formé à la connaissance des concepts fondamentaux de soins et d'assistance, selon les principes pédagogiques de la psychologie, de la sociologie et de l'éthique ». L'éthique dans la relation avec le patient constitue donc, aussi en pratique dentaire, une voie d'approche et d'objectif primaire.

Certains traitements, même de nature plus spécifiquement cosmétique ou esthétique, sont susceptibles de porter atteinte aux valeurs essentielles de la personne et représenter une source de mal-être pouvant même aller jusqu'à un bouleversement existentiel d'une ampleur non négligeable, particulièrement chez les sujets prédisposés.

Par conséquent, certaines situations liées aux activités spécifiques de l'art dentaire, et plus spécialement celles qui touchent à l'esthétique, méritent une réflexion particulière sur les dimensions psychologiques et bioéthiques. En effet, le visage et surtout la bouche, qui est « un instrument multifon-

ctionnel, un attribut de la sensualité et un centre physiologique de l'articulation des mots », sont une composante principale de l'approche et de la rencontre du monde extérieur, mais ils représentent avant tout l'image – même incomplète et unilatérale – que nous portons en nous comme le symbole de notre identité, en mesure de conditionner nos relations avec les autres.

« La parole et le visage », tous deux susceptibles d'orienter directement ou indirectement les actes à vocation esthétique de praticiens dentaires et médicaux, au travers d'un dialogue transparent avec le patient, sont les premiers médiateurs de l'expression et de la projection extérieure de l'identité culturelle.

Dès lors, les composantes biologiques de la santé buccodentaire, ainsi que leur importance sur le plan de l'anthropologie et de la communication et leur symbolique, justifient un profond engagement bioéthique dans la résolution de certaines contingences professionnelles car le concept de « beauté humaine » ne peut se limiter à un critère bien défini et par conséquent, clairement compris et unanimement accepté.

## Évaluation esthétique du sourire et approche multidisciplinaire

De plus en plus, de nombreuses personnes décident d'améliorer l'aspect de leur bouche. Elles ne se limitent pas à consulter un chirurgien-dentiste, poussées par la douleur ou la présence d'une lésion, mais pour rendre au visage cet air de jeunesse que seul un joli sourire peut apporter.

Le traitement de la « beauté humaine » relève de plus en plus souvent de la tâche du chirurgien-dentiste qui doit sagement transiger avec la « beauté objective » et la « beauté subjective » lors du choix du traitement particulier qui pourrait sacrifier l'aspect fonctionnel ou l'aspect esthétique.

Le « sourire » est notre carte d'identité et constitue le premier élément de discernement dans les relations humaines, professionnelles et sociales ; un sourire peut en fait apparaître désagréable même en l'absence de signes évidents de problèmes ou de pathologie.

Il est nécessaire de consulter un chirurgien-dentiste non seulement pour le traitement d'une pathologie buccodentaire, mais aussi pour une évaluation esthétique du sourire

et une intervention qui permettra d'obtenir un résultat en accord avec les « attentes esthétiques » personnelles.

D'un point de vue strictement éthique, chaque patient/personne est unique et constitue un ensemble de caractéristiques liées à l'âge, aux attentes, au sexe et à la personnalité.

Dans des cas extrêmes, l'examen attentif des motivations du patient ne pourra exclure le besoin d'intervention d'autres spécialistes compétents, par exemple d'un psychologue, (Fig. 1) pour définir une approche adéquate des véritables problèmes.

## Concepts du bien-être

Le sourire est en réalité un moyen d'expression, ou plutôt une « communication non verbale », qui recouvre une grande diversité de significations.

Dans les relations interpersonnelles, le langage parlé exprime le contenu du message tandis que la communication non verbale revêt diverses fonctions dans la relation entre les interlocuteurs (Fig. 2), qui peuvent se résumer comme suit :

- compléter et approfondir le sens d'un discours ;
- exprimer les émotions ;
- révéler les attitudes interpersonnelles ;
- contribuer à présenter l'image que l'on donne de soi.

Lorsque tous ces paramètres importants sont réunis favorablement, la personne peut s'identifier dans un état de « bien-être ». Mais à vrai dire, lorsque nous parlons

du bien-être, à quoi faisons-nous référence au juste ? La définition actuelle donnée par l'Observatoire de la santé de l'OMS (Organisation mondiale de la santé) est très précise : « le bien-être est un état émotionnel, mental, physique, social et spirituel qui permet à chacun de réaliser et de conserver son potentiel personnel au sein de notre société ».

Ainsi, le patient/l'individu se trouve au centre d'une combinaison de facteurs et pas seulement concerné par une seule pathologie ; de plus, le concept de bien-être est en constante évolution à l'époque et dans la société où nous vivons.

En psychologie, les « besoins » sont le manque total ou partiel d'un ou de plusieurs éléments indispensables au bien-être d'une personne ; dès 1954, le psychologue Maslow a expliqué que chaque individu s'accomplit en passant par différents « étages » représentés par un empilement de niveaux (Pyramide des besoins de Maslow) (Fig. 3). Il part du niveau inférieur (base de la pyramide), représentant les besoins physiologiques, et monte vers les niveaux supérieurs correspondant aux besoins de sécurité, d'appartenance et d'estime pour parvenir au sommet où se situe le besoin de s'accomplir.

## Évaluation psychologique du sourire

Le sourire est un mode d'expression qui apparaît entre le premier et le deuxième mois de la vie, période pendant laquelle

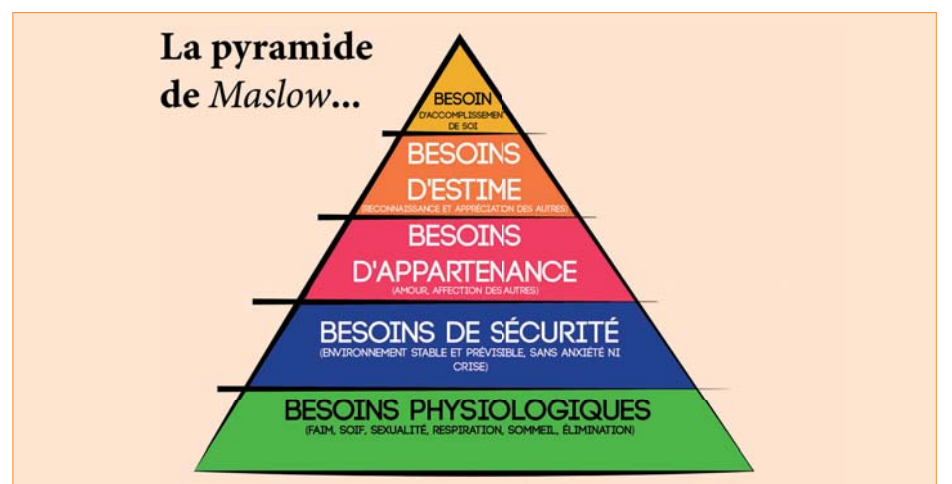


Fig. 3 : Hiérarchie pyramidale des besoins selon Maslow.

l'être humain commence à réagir aux stimuli extérieurs tels que les sons, les voix, les images ou la présence de formes familières. R. A. Spitz voit dans le sourire les caractéristiques de la deuxième phase de développement de l'enfant, marquée par le passage d'une absence totale de différenciation entre le monde intérieur et le monde extérieur à une première forme de reconnaissance des différences entre ces deux mondes et, par conséquent, une perception de la différence entre le moi et l'autre que moi (Galimberti, 2004).

Le sourire est lui-même porteur de certaines fonctions biologiques de base, notamment les fonctions qui permettent et renforcent les liens sociaux de proximité : par exemple, un sourire de bébé fait office de catalyseur social dans la relation mère-enfant car lorsque celle-ci voit le sourire de son bébé, elle réagit tendrement, avec beaucoup plus d'attention, de présence et de soins. (Bonaiuto, Maricchiolo 2006).

On voit donc à quel point le sourire est important !

Il est une invitation au rapprochement, une manière d'accueillir, et un signe qui marque la disposition d'une personne à commencer et maintenir une relation sociale. Le sourire est d'une grande efficacité pour inhiber l'attitude compétitive des autres : parfois un sourire franc est suffisant pour montrer sa disponibilité et sa non-opposition envers les autres.

Beaucoup de personnes ont toutefois certaines difficultés à sourire, souvent en raison d'une denture visiblement inharmonieuse, telle que la présence de diastèmes, de dents trop petites, non alignées ou dyschromiques, bien qu'il n'existe aucune pathologie grave affectant les tissus intra-oraux et péri-buccaux. Ainsi, bien souvent, lorsque le praticien demande à ces personnes de lui adresser un sourire plus spontané, elles ont tendance à le dissimuler en plaçant leur main entrouverte devant leur bouche et leurs dents (Fig. 4). Le praticien, en sa qualité « d'interlocuteur privilégié » doit alors user de sa meilleure tactique, par exemple, la stratégie du « E position Smile » pour réussir à « arracher » un sourire de la bouche (Fig. 5).

Mais le sourire est aussi contagieux : il se réfléchit sur les autres et les dispose favorablement à entamer et poursuivre une relation. Tout compte fait, on peut affirmer que le sourire est un puissant instrument relationnel mis à notre disposition.

Cela nous amène à une autre réflexion : le sourire n'a absolument aucun lien direct avec l'expression de nos émotions, mais il se rattache surtout aux interactions sociales. Les gens sourient plus souvent lorsqu'ils se trouvent en compagnie d'autres personnes. Le sourire facilite et stimule les relations et contribue à leur maintien.

Il peut alors se révéler opportun que le chirurgien-dentiste pousse son patient à réfléchir sur tous ces aspects. Ceux-ci sont susceptibles de faire apparaître au patient que l'esthétique du sourire est loin d'être une question d'apparence et de considérations futiles, mais revêt au contraire un caractère plus profond lié à sa manière d'être, à son efficacité à nouer des relations sociales et, comme Rogers le cite, à son « pouvoir personnel » (C. Rogers, 1977). De plus, ce besoin esthétique trouve ses racines dans l'enfance, dans les premières relations profondément vécues et se rattache à l'estime de soi.

Celle-ci, l'estime de soi, que les analystes appellent le narcissisme sain (Mc Williams 2002), est une composante émotionnelle individuelle ; elle dépend du vécu de la per-

sonne, des impressions ressenties dans le présent et le passé, issues de l'espace de vie, et de la perception tant physique que psychique du moi. L'estime de soi est étroitement liée aux qualités idéalisées et admirées, en nous-mêmes et dans les autres. Pour obtenir des informations importantes sur l'estime que le patient a de lui-même, les questions les plus utiles pourraient donc être : « Qu'admirez-vous chez les autres ? », « Quelles sont les choses dont vous retirez le plus de satisfaction ? », « Quelles sont les choses qui provoquent le plus votre insatisfaction et quelles sont celles qui vous satisfont ? ».

Alice W. Pape (1992) affirme que l'estime de soi surgit d'une comparaison entre l'image que chacun a de lui-même et l'image qu'il voudrait représenter. Dans cette optique, plus « ce que l'on est » est éloigné de « ce que l'on voudrait être », plus l'on se sent inutile et le moins satisfait de soi-même.

L'estime de soi ne représente qu'une composante du bien-être psychologique, mais elle fonctionne comme un objectif particulier qui agrandit ou réduit les ressources personnelles ; de plus, elle n'est pas un état permanent mais un état modifiable sur lequel il est possible de travailler.

Ainsi, pour améliorer l'estime de soi, il est essentiel de se concentrer sur les choses suivantes :

1. Comprendre quelles sont nos propres valeurs cardinales puis clarifier ce que l'on veut et ce que l'on ne veut pas dans la vie.
2. Prendre conscience des sentiments destructeurs : apprendre à reconnaître et approcher les sentiments les plus sains, ceux qui apportent un soutien dans les moments difficiles.
3. Travailler à notre propre image.

Ce dernier point concerne les aspects relationnels, individuels et psycho-affectifs qui passent dans un lacs étroit fait de corps et d'esprit, respectant une vision du bien-être qui tient compte de la personne tant sur le plan physique et organique que psychique étant donné que ces deux dimensions sont intimement liées.

Aujourd'hui, le psychologue et le praticien sont tous deux dans l'erreur lorsqu'ils considèrent que seule une « partie » du patient relève de leur domaine de compétence, et pas la personne unique que représente ce patient dont le bien-être oscille entre l'aspect physique et l'aspect affectif/émotionnel.

C'est pourquoi, face à un patient, un praticien doit interagir efficacement avec celui-ci (Canestrari Cipolli 1991) pour faciliter ou renforcer les objectifs du dialogue ou du traitement proposé. Malgré le maintien d'un certain type de communication formelle qui garantit l'asymétrie de la relation thérapeutique, définie par les différences de rôle, de compétence, d'autorité entre les interlocuteurs et le fait que l'un d'eux demande de l'aide à l'autre, l'investissement émotionnel du praticien vis-à-vis du patient doit surtout se manifester au travers d'une participation et d'un intérêt sincère pour ce que dit ce patient. On a pu constater à quel point la sensibilité du praticien et ses capacités à décoder les signes non verbaux et à reconnaître les émotions liées à ces signes ou des attitudes sont déterminantes. Di Matteo et al. (1979) ont démontré la corrélation positive entre l'habileté du praticien à décoder les signes non verbaux exprimés par le patient et la satisfaction/le sentiment de sécurité éprouvé par ce dernier.

La sensibilité et l'apprentissage des signes non verbaux semblent potentialiser les capacités du praticien à nouer une relation



Fig. 4 : Sourire dissimulé. Fig. 5 : Sourire en « position E ». Fig. 6 : Sourire de circonstance après le traitement esthétique.

plus authentique et moins formelle avec le patient ; il crée ainsi la condition essentielle à l'établissement d'une relation de confiance avec le patient.

La sensibilité à l'égard de l'expression émotionnelle du patient et la capacité de comprendre son état affectif semblent en outre favoriser la propension de ce patient à se confier et parler librement de ses problèmes, ce qui facilite la pose d'un diagnostic plus précis (Raffagnino, Occhioni 2000).

Un moment crucial dans la relation entre le praticien et le patient est celui qui marque le début leur interaction dyadique. La première impression est importante dans chaque interaction et peut influencer positivement ou négativement la progression de l'échange. L'image que se fait le patient de son praticien, au regard de ses compétences, de son professionnalisme et de ses aptitudes particulières, peut répondre aux attentes du patient et faciliter son ouverture, sa coopération et sa flexibilité, ou au contraire tout détruire. L'équilibre entre les signes « statiques » (tenue, apparence physique et faciale, coiffure), inhérents à la position et à l'autorité du praticien, et les signes « dynamiques » (regard, posture, maintien à distance, expression faciale, ton de la voix), révélant l'engagement, la participation et l'intérêt du praticien envers son patient, semble être la caractéristique principale qui marque un bon départ. Le praticien doit toujours utiliser les signes distinctifs de sa fonction mais, en même temps, s'exprimer avec un mode de communication non verbale accueillante menant à une relation qui adoucit la formalité de la rencontre.

Ce tout premier instant, dit du « joining », représente d'une part une phase où l'entrée en interaction est le présupposé permettant de créer la base sur laquelle le dialogue sera structuré, et d'autre part, de poser le fondement de la coopération praticien-patient et de la relation de confiance qui s'installe dès ce tout premier instant.

### Concept de la beauté et dentisterie esthétique

Au cours des 30 dernières années, l'esthétique a changé la face de la profession dentaire et le désir d'une partie des patients de posséder de belles dents constitue un bond énorme des techniques d'imagerie par rapport au passé. En fait, si l'on considère l'évolution du sourire d'un point de vue culturel, on se rend compte que, dès le début du XX<sup>e</sup> siècle, le développement des images (photographiques et cinématographiques) est apparu en même temps que les progrès techniques et technologiques dans le domaine dentaire et médical.

Les pionniers de la dentisterie esthétique, tels que Goldsmith et Rufenacht, ont contribué à sensibiliser les chirurgiens-dentistes au concept de la beauté, et ces chirurgiens-dentistes ont leur tour fait prendre conscience aux patients de l'importance d'un meilleur aspect du sourire dans l'esthétique faciale.

De nos jours, le public est de plus en plus attiré par l'esthétique dentaire en raison du développement du concept de la beauté, largement diffusé grâce aux stratégies internet, des tendances actuelles de la dentisterie esthétique et de la couverture médiatique



Figs. 7 et 8 : Bio-esthétique et estime de soi. Fig. 9 : Estime de soi et selfie. Fig. 10 : Photo humoristique spontanée révélant le bien-être et l'estime de soi.

consacrée au remodelage du sourire (Smile Makeover).

Les gens savent à présent que l'esthétique du sourire joue un rôle clé dans le sentiment du bien-être personnel, l'acceptation sociale, la réussite du travail et des relations, tous ces facteurs visant à la perception constante de l'estime de soi.

Les attentes esthétiques et les exigences des patients qui entreprennent un traitement dentaire ont sensiblement augmenté ; pourtant, très souvent, tout ce qui est présenté n'est qu'un battage médiatique autour de résultats destinés à tromper les utilisateurs, tant sur le plan qualitatif que sur le plan quantitatif. De plus en plus, les gens à la recherche d'une revalorisation de leur sourire s'adressent à des spécialistes de l'art dentaire, de la médecine esthétique ou de la chirurgie plastique (tous ces professionnels faisant partie de « l'équipe médicale de l'esthétique

faciale » (Fig. 1)) pour leur soumettre des demandes et attentes esthétiques stéréotypées, ne répondant absolument pas aux critères de l'image subjective de la beauté !

L'histoire des concepts de l'esthétique et de la beauté est longue et s'étend de la Grande Grèce jusqu'à Alexander Baumgarten, qui en 1750 a imposé le mot « esthétique », qu'il définissait comme la « science de la connaissance sensible » dont le but était l'atteinte de la perfection dans la beauté.

L'esthétique (du Grec ancien Aisthesis – la faculté de percevoir les sens, la sensation) est étroitement liée aux arts ayant le pouvoir de parfaire la nature en exploitant tout le potentiel qu'elle n'a pas réussi à utiliser. Les concepts de la beauté des anciens Grecs associaient la grâce, les dimensions et surtout les proportions : un corps est beau lorsqu'il existe un équilibre, une symétrie et

une harmonie entre toutes ses parties, dans chacune d'elles et dans son entièreté.

Aujourd'hui, l'esthétique peut être définie comme une « fusion harmonieuse » de la beauté et de l'art, qui est probablement la meilleure manière d'être le plus près de la nature ou de lui ressembler le plus fidèlement possible. La dentisterie esthétique est donc un jeu d'équilibre entre les dents, les gencives, les lèvres, le visage et l'individu entier, que les praticiens, en qualité d'architectes, d'artisans et de sculpteurs du sourire, sont en mesure de modeler.

La société moderne décrit la beauté comme un mélange stérile de dimensions, de symétrie et de proportions.

Ce sont en fait des paramètres, dont la valeur remonte aux temps anciens, qui se sont aujourd'hui considérablement affinés dans les logiciels utilisés pour la planification esthétique en dentisterie.

Toutefois, la dentisterie esthétique ne doit pas s'arrêter à la seule utilisation de règles mathématiques car, s'y limiter conduirait à un clonage des résultats n'ayant subjectivement aucune valeur clinique. L'engagement dans ce type de dentisterie implique une coordination de tout le savoir-faire nécessaire pour voir dans sa globalité « l'art et la perception visuelle » grâce à l'évaluation de l'équilibre conceptuel et de la composition des éléments dentaires dans le cadre du visage et du sourire.

Chez les patients dont le résultat esthétique du nouveau sourire a effacé les anciennes imperfections et s'avère finalement bon s'il correspond à une intégration biologique satisfaisante et une relation harmonieuse optimale entre la forme du visage et les dents (bio-esthétique), la psychologie du sourire finalisera le processus. Comme le révèle le cas clinique présenté dans cet article, le premier ensemble d'images montre que le sujet s'épanouit en passant par différentes étapes. Juste à la fin du traitement esthétique, la physiologie du sourire est quasiment conditionnée par la nouvelle situation (Fig. 6) et elle semble correspondre à un sourire « de circonstances ». Mais, après quelques jours durant lesquels la patiente a pris conscience de l'esthétique de sa nouvelle composition dentaire et la proprioception orale et péri-orale s'est améliorée, le sourire devient plus spontané et exprime un nouvel état de bien-être qui traduit immédiatement l'estime de soi (Figs. 7a, 7b) au travers de « selfies » et de clichés humoristiques (Figs. 8, 9).

### Imagerie numérique et prévisibilité esthétique

Bien plus qu'avant, les patients exigent la prévisibilité, car ils craignent que la forme de leurs dents ne soit pas adaptée aux traits de leur visage après le traitement : cette crainte est semblable à la peur instinctive qui surgit au moment de faire un saut dans l'inconnu.

Aujourd'hui, l'exercice de la profession dentaire, comme toutes les spécialisations médicales, requiert l'utilisation de techniques toujours plus virtuelles, reflet des temps modernes, qui nécessitent des courbes d'apprentissage pour améliorer les compétences professionnelles du praticien. Ainsi la dentisterie esthétique intéressant le tiers inférieur du visage se voit offrir de nouvelles solutions, associées ou intégrées aux interventions de la médecine esthétique.

L'un des arguments clés est l'utilisation de l'ordinateur dans le cadre du remodelage du sourire, c'est-à-dire de la conception virtuelle. L'utilisation de la technologie numérique moderne, associée à l'expérience et à la sensibilité du chirurgien-dentiste esthé-

tique, est fondamentale pour parvenir à la réussite et offrir aux patients une prévisibilité maximale du résultat esthétique final et du traitement proposé.

De nombreux auteurs et entreprises ont mis au point des protocoles utiles pour établir un « diagnostic esthétique du sourire » à l'aide d'un logiciel d'édition d'images numériques et de techniques dites de « morphing du sourire », c'est-à-dire de techniques de transformation d'une image du sourire en une autre. La conception esthétique dentaire du sourire assistée par ordinateur permet au patient de voir sa propre situation directement sur un écran, avant et après le traitement qui transformera son sourire ; le visage, le sourire et les dents sont photographiés et conçus selon les critères issus des études reconnues par la communauté scientifique internationale, qui permettent une analyse esthétique précise grâce à des systèmes intégrés à la dentisterie numérique.

Ainsi, à travers l'utilisation de l'ordinateur, le praticien dentaire devient un « Smile Designer », c'est-à-dire un concepteur du sourire, qui crée un véritable projet virtuel personnalisé ; les connaissances scientifiques actuelles offrent aux professionnels de nombreuses options de traitement. La coopération entre les différents spécialistes et l'approche multidisciplinaire, ainsi que la mise en œuvre de techniques d'images numériques créées par le logiciel, par exemple le célèbre logiciel ClinCheck Invisalign et l'ADSD (approche multidisciplinaire), permettent de mieux individualiser le plan de traitement qui, grâce à la dentisterie numérique, sera en mesure de produire un résultat prévisible standard correspondant à la situation clinique optimale.

La dentisterie esthétique requiert toujours plus d'attention de la part du praticien, surtout dans le cadre de l'analyse esthétique du cas clinique qui, associée à d'autres examens diagnostiques, se révèle utile dans « l'approche subtile du patient ». L'utilisation de l'imagerie numérique 2D et 3D, un langage universel, simple, immédiat et facilement décodable, témoigne de ce qui vient d'être dit ; nous ne devons toutefois pas perdre de vue la valeur éthique de la « pratique » qui impose l'utilisation de la technologie comme une composante du bagage diagnostique et un complément au dialogue transparent et informé avec le patient, le réel protagoniste de la dentisterie esthétique. Si le langage est reconnu comme le facteur le plus important de la communication, la vision est le système cognitif dont découlent des informations plus originales et créatives, qui seront ensuite encodées en langage.

### Conclusion

L'engagement psychologique en dentisterie esthétique est donc la capacité à comprendre les exigences, non seulement ouvertes mais aussi secrètes, du patient assis dans le fauteuil dentaire. C'est aussi la capacité à communiquer et à transmettre avec efficacité, c'est-à-dire de manière à « toucher » le patient, la valeur et la signification du sourire, son importance par rapport aux qualités relationnelles et à l'estime de soi, la motivation affective profonde qui sous-tend la décision de parfaire son propre sourire. Cette décision n'a rien à voir avec une simple envie esthétique, mais relève de raisons fondamentalement liées au vécu et à des sentiments plus intimes ancrés dans le soi et l'identité individuelle. L'utilisation de technologies et de techniques d'imagerie modernes peut représenter un excellent complément à la communication verbale avec le patient, surtout dans la phase diagnostique et l'anamnèse.

# PRIMESCAN™

**La technologie conjuguée au futur.**

Disponible maintenant.

**PRÉCISION :**

Une technologie de haute précision pour consolider plus de 50 000 images par seconde.

**SIMPLICITÉ D'UTILISATION :**

Champ de vision accru pour une prise d'empreinte simple et nette qui permet d'accéder facilement à toutes les surfaces dentaires.

**VITESSE :**  
Une technologie de « Scan Dynamique en Profondeur » pour traiter plus d'un million de points 3D par seconde.

**Ne cessez jamais d'être le premier.  
Choisissez l'avenir dès maintenant.**

Pour en savoir plus rendez-vous sur [www.dentsplysirona.com/primescan](http://www.dentsplysirona.com/primescan) ou retrouvez-nous sur **nos stands à l'IDS 2019**. Vous pouvez également contacter votre représentant Dentsply Sirona ou tester Primescan™ dans notre showroom à Versailles ou dans votre agence Arcade Dentaire, Datis, Dentalinov ou Henry Schein la plus proche.



### Discussion

La démarche professionnelle consistant en « l'approche subtile du patient » est un devoir éthique et moral qui passe avant tout autre aspect. La traduction du langage « médical » en message transparent peut aujourd'hui représenter une valeur que le chirurgien-dentiste et tout autre spécialiste intervenant dans l'approche multidisciplinaire devraient replacer dans le contexte de la fidélisation éthique des relations entre le patient, le médecin et le dentiste.

Selon les auteurs, l'équipe dentaire se doit de réfléchir très profondément aux aspects psychologiques, socio-économiques et mé-

diatiques de la valeur esthétique du sourire, à leur intégration dans le diagnostic clinique personnalisé de chaque patient, équiper, ainsi qu'au parcours thérapeutique. Chaque relation praticien – patient commence en effet par une approche subtile et se poursuit par une attitude tout aussi subtile.

#### Références

- Smile psychology - Cortés M, Gaudino D. - Curr Opin Cosmet Dent. 1994:134-8.
- Extreme Smile Makeover: Risoluzione clinico-estetica di una dismorfia facciale dento-scheletrica di classe III - V. Bini - Cosmetic Dentistry 2.2013

- Estetica del viso e del sorriso: tecniche combinate di medicina estetica e odontoiatria - E. Costa - Cosmetic Dentistry 1.2008
- Bioetica in Odontoiatria -Documento approvato dal Comitato Nazionale per la Bioetica nella seduta Plenaria del 24 giugno 2005
- Neuro-estetica dentale: quando la bellezza di un sorriso si specchia nelle leggi matematiche - L. Pappagallo, A. Putignano - Cosmetic Dentistry It. 2/2010
- Smile Design Wheel: a practical approach to smile design -S. Koirala - Cosmetic Dentistry International 3.2009
- Odontoiatria estetica: il paziente protagonista della sinergia tra odontoiatra e odontotecnico - V. Bini, R. Pagano - Lab Tribune 2.2013

- Aesthetic Digital Smile Design: odontoiatria estetica software assistita - Cosmetic Dentistry Ita 4.2013
- Aesthetic Digital Smile Design: Software-aided aesthetic dentistry - Part II Cosmetic Dentistry International 2.2015
- Invisalign ClinCheck and the Aesthetic Digital Smile Design Protocol - Levrini L1, Tieghi G, Bini V2 - J Clin Orthod. 2015 Aug;49(8):518-24.
- Ethics of esthetic dentistry - Michael Liebler, Dr med dent, DDSVAlessandro Devigus, Dr med dent=/Ros C, Randall, PhD, M Phil, FJ,Trevor Burke, DDS, MSc, MDS, FDS, MGDS RCS, FDS RCPS, FFGDPVUIIa Pallesen, DDSV Antonio Cerutti, MD, DDSs/Angelo Putignano, MD, DDSV Didier Cauchie, LSDV Reinhard Kanzler, Dr med denWKari P. Koskinen, DDS, MS, PhD^Wenrik Skjerven, DDS^V Gunhild V. Strand, PhD, DDS^/Rob W.A. Vermaas, - Quintessence i niernational Volume 35, Number 6, 2004
- Psicologia della bellezza - Marco Costa - ISBN 9788809044203 Giunti Editore
- "L'interazione medico-paziente: aspetti relazionali e comunicativi" - R. Canestrari C. Cipolli in Cipolli Moja E.A. Psicologia medica Armando 1991
- Sensivity to bodily non verbal communication as a factor in practitioner-patient rapport" - M. R. Di Matteo H. S. Friedman A. Taranta - "Journal of nonverbal behavior, nr 4 1979
- Principles of smile design - Mohan Bhuvanewaran - J Conserv Dent. 2010 Oct-Dec; 13(4): 225-232.
- Psicologia - U Galimberti - Garzanti 2004
- Il caso clinico. Dal colloquio alla diagnosi - N. Mc Williams - Raffaello Cortina 2002
- Migliorare l'autostima - A. Pope, S. Mchale, E. Craighead - Erickson 2010
- Il corpo e l'altro. Imparare la comunicazione non verbale - E. Raffagnino L. Occhini Guerini - Studio 2000
- Potere personale - C. Rogers - Astrolabio 1978

AD

Premium Partner:







14-15 June 2019  
Maritim Hotel Berlin

# 9<sup>th</sup> CONSEURO

## Berlin

Beautiful teeth for life—The challenges of an ageing society

**Key topics:**

- | Caries management and tooth preservation for elderly people and high risk patients
- | Minimally invasive aesthetic dentistry
- | Post-endodontic restorations and adhesive techniques




Joint conference organised by the EFCD (European Federation of Conservative Dentistry) and the DGZ (German Association of Dentistry), in cooperation with the DGÄZ (German Association of Aesthetic Dentistry).





**WWW.CONSEURO.BERLIN**

OEMUS MEDIA AG · Holbeinstraße 29 · 04229 Leipzig · Germany · Phone: +49 341 48474-308 · Fax: +49 341 48474-290 · event@oemus-media.de

#### Dr Francesca Tanini



· Psychologue et psychothérapeute. Exerce à titre d'indépendante spécialisée en psychologie clinique, psychodynamique clinique, théorie et technique du dialogue psychologique, psychologie de la personnalité. Conseillère dans l'équipe Studio Bini.

#### Dr Valerio Bini

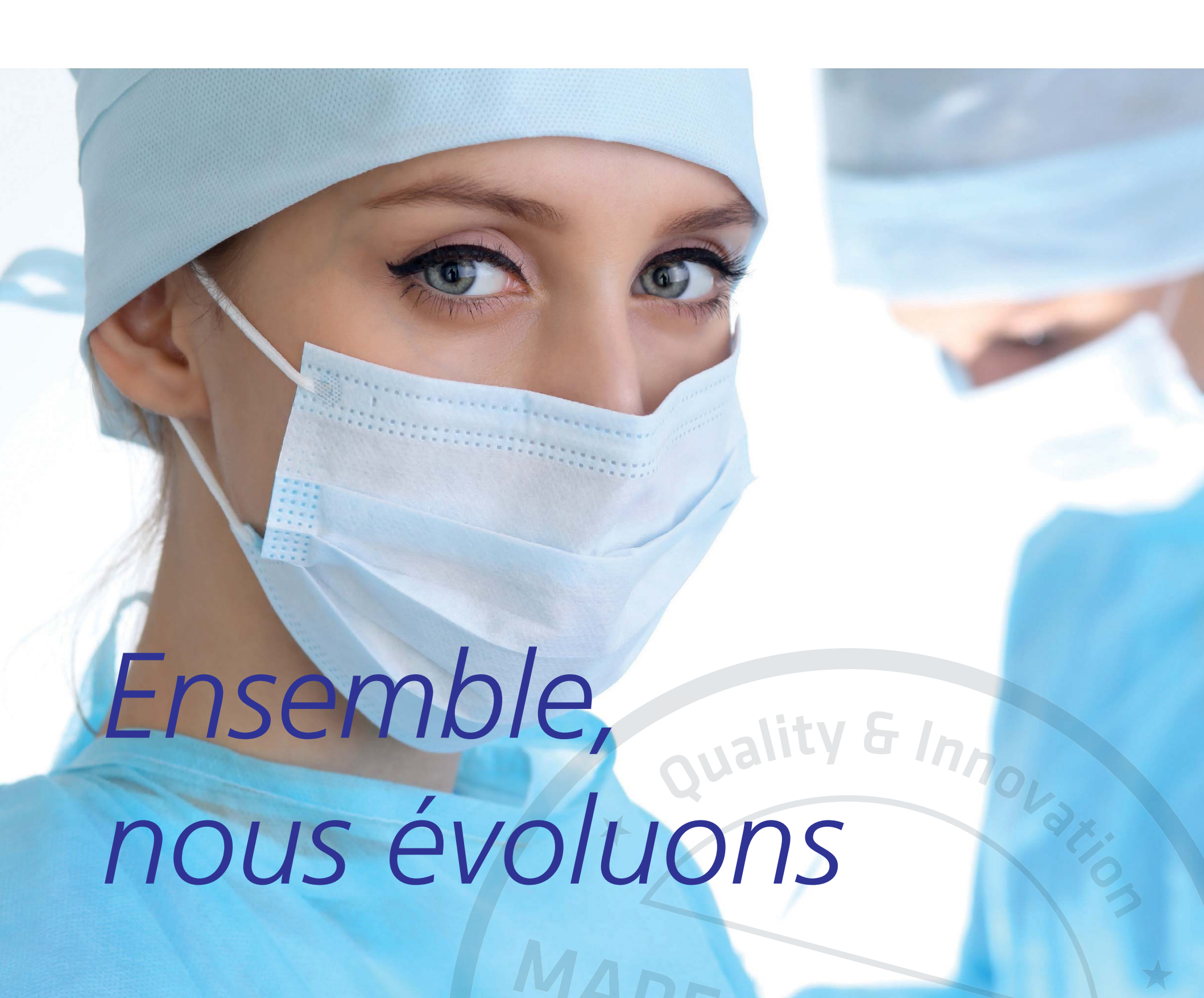

· Docteur en chirurgie dentaire, spécialisé dans l'esthétique et la conception du sourire.  
· Exerçant en indépendant, il se consacre principalement à la dentisterie esthétique. Conférencier à l'occasion de forums populaires, de congrès internationaux de dentisterie et de médecine esthétique. Auteur de publications dans des revues nationales et internationales sur la dentisterie numérique, l'esthétique dentaire, la dentisterie esthétique.  
· Membre actif de la DDS – Digital Dentistry Society ; de l'IAED - Italian Academy of Esthetic Dentistry. Créateur de l'ADSD (Aesthetic Digital Smile Design), une technique numérique permettant la prévisualisation numérique, de grande utilité pour l'analyse et la planification du traitement dentaire esthétique assisté par ordinateur dans des cas cliniques requérant une prise en charge esthétique.

#### Dr Andrea Piccardi



· Chirurgien, spécialiste de l'esthétique  
· Professeur et conseiller dans le cadre du Master de niveau II (Master di II livello) en médecine esthétique et du bien-être à l'université de Pavie. Coordinateur du groupe de recherche international (Université de Pavie, Chieti et Séoul). Conseiller de l'équipe Studio Bini.



*Ensemble,  
nous évoluons*

Quality & Innovation

MADE IN GERMANY

since 1951

Venez nous retrouver à l'IDS  
Stand n° M10 - Hall 10.2

**IDS**  
**2019**

12.-16.3.2019

Pour en savoir +  
Tél. : +33 1 30 76 03 00  
Email : [info@melagfrance.fr](mailto:info@melagfrance.fr)  
[www.melagfrance.fr](http://www.melagfrance.fr)

**MELAG**<sup>®</sup>  
France  
Expert en Hygiène

# Application clinique de la technique d'élévation des boîtes proximales associée à un onlay en Cerasmart.

Par le Dr Dayana da Silva Gonçalves, le Dr. María Victoria Fuentes et le Prof. Laura Ceballos, Espagne

## Diagnostic

Un patient âgé de 33 ans s'est présenté au cabinet dentaire en se plaignant d'un tassement alimentaire dû à une importante restauration mésio-occluso-distale (MOD) en résine composite de la première molaire inférieure gauche. La restauration englobait également la cuspidé mésio-vestibulaire et une vue occlusale montrait une coloration marginale, des anomalies morphologiques occlusales et proximales ainsi que l'absence de points de contact appropriés. En vue vestibulaire, les limites marginales pigmentées de la restauration et une fissure dans la cuspidé disto-vestibulaire étaient également visibles. Enfin, une zone radioclaire, correspondant à une carie secondaire, pouvait être observée sur la limite cervicale mésiale sur la radiographie rétrocoronaire. (Figs. 1a-1c).

Vu l'état et l'ampleur de la restauration existante chez ce patient, nous lui avons recommandé une restauration de la molaire par un onlay en composite réalisé par CFAO. La position radulaire de la lésion carieuse au niveau de la limite marginale mésiale avec absence d'émail nous a également décidé à procéder à une élévation de la position de la paroi gingivale de la cavité au moyen de composite. Cette technique d'élévation des boîtes proximales ou technique de remplacement des limites marginales de la couronne est moins invasive que l'élongation de la couronne clinique (Dietschi et Spreafico, 1998 ; Dietschi et al., 2003). Elle facilite également les procédures cliniques subséquentes telles que l'isolement par une digue en caoutchouc qui est requis lors d'un scellement adhésif (Kaneshima et al., 2000 ; Park et Lee, 2004 ; Tachibana et al., 2010) et contribue à l'obtention de la géomé-

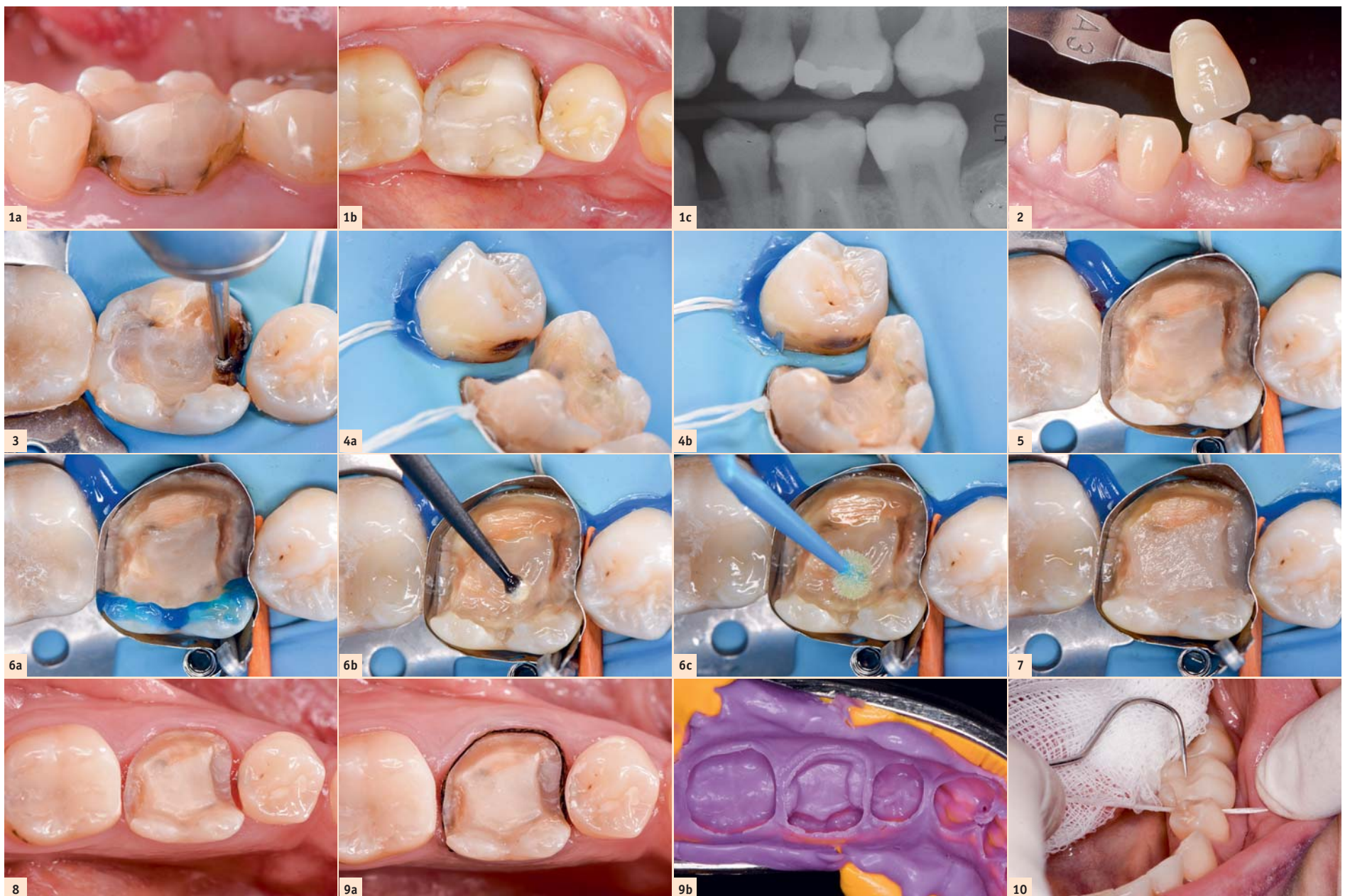
trie cavitaire nécessaire à une restauration indirecte par une correction et une uniformisation de la paroi gingivale de la cavité. Il n'est ainsi pas nécessaire d'éliminer de tissu dentaire sain pour obtenir un fond de cavité plat et perpendiculaire aux forces masticatoires (Moscovich et al., 1998 ; Veneziani, 2010 ; Magne et Spreafico, 2012). Elle simplifie également la prise d'empreinte numérique ou traditionnelle des préparations (Moscovich et al., 1998 ; Frankenberger et al., 2012 ; Magne et Spreafico, 2012 ; Zaruba et al., 2013). Enfin, elle facilite l'élimination des excès de ciment résine dans la région cervicale, l'une des étapes les plus critiques du processus de scellement (Ilgenstein et al., 2015).

## Traitement de restauration

- La teinte a été choisie (Fig. 2) puis un isolement total a été obtenu au moyen d'une

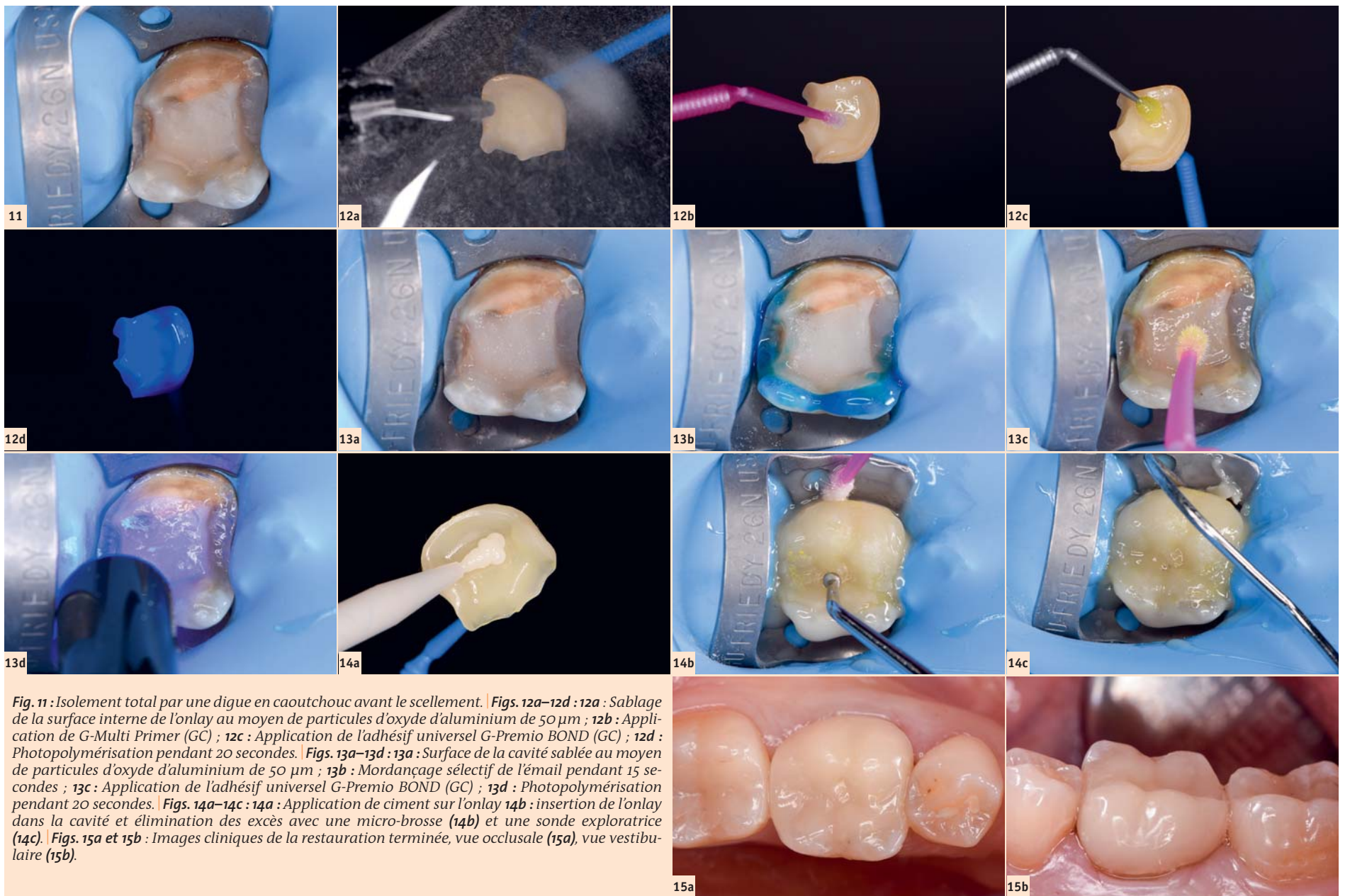
digue en caoutchouc. La restauration en place et une partie du tissu carieux mésial ont été éliminés, révélant la position quelque peu sous-gingivale de la limite cavitaire (Fig. 3). Une lésion carieuse présentant une surface irrégulière pouvait être observée sur la face distale de la prémolaire adjacente ; celle-ci a été obturée au moyen du composite fluide Tetric Evoceram (Ivoclar Vivadent) (Figs 4a et 4b). Ensuite, l'épaisseur des cuspidés résiduelles a été déterminée et il a été constaté que la base de la cuspidé disto-vestibulaire mesurait moins de 2 mm et présentait une fissure, comme indiqué précédemment. Ceci expliquait pourquoi elle avait été meulée et englobée dans l'ancienne restauration.

- Pour réaliser l'élévation de la paroi gingivale, nous avons utilisé le système Auto-



Figs. 1a-1c : Images cliniques de la première molaire inférieure gauche avec restauration déficiente. 1a : vue vestibulaire, 1b : vue occlusale et 1c : radiographie de la radiographie rétrocoronaire initiale. Fig. 2 : Choix de la teinte au moyen du teintier VITA. Fig. 3 : Élimination de la restauration existante et de la lésion carieuse au niveau du rebord gingival de la boîte mésiale. Figs. 4a et 4b : 4a : Lésion carieuse sur la face distale de la prémolaire ; 4b : Scellement de la lésion carieuse. Fig. 5 : Vue de la matrice métallique du système Automatrix, montrant le scellement adéquat du rebord gingival. Figs. 6a-6c : Application de système adhésif Clearfil SE Bond. 6a : Mordançage sélectif de l'émail à l'acide orthophosphorique à 35 %. 6b : Application du promoteur d'adhésion par massage pendant 20 secondes pour lui laisser le temps d'agir puis léger soufflage d'air pendant 5 secondes. 6c : Application de l'adhésif sous forme de film homogène à l'aide d'un léger soufflage d'air ; ce film a ensuite été photopolymérisé pendant 20 secondes. Fig. 7 : Insertion de la résine composite G-aénial dans la paroi gingivale pour repositionner la limite marginale, puis dans les parois de la cavité et la paroi occlusale. Fig. 8 : Vue occlusale de la préparation. Figs. 9a et 9b : Préparation terminée avec fil de rétraction en place. Fig. 10 : Essayage de la restauration et vérification des points de contact avec les dents adjacentes.





**Fig. 11 :** Isolement total par une digue en caoutchouc avant le scellement. **Figs. 12a–12d :** 12a : Sablage de la surface interne de l'onlay au moyen de particules d'oxyde d'aluminium de 50 µm ; 12b : Application de G-Multi Primer (GC) ; 12c : Application de l'adhésif universel G-Premio BOND (GC) ; 12d : Photopolymérisation pendant 20 secondes. **Figs. 13a–13d :** 13a : Surface de la cavité sablée au moyen de particules d'oxyde d'aluminium de 50 µm ; 13b : Mordançage sélectif de l'émail pendant 15 secondes ; 13c : Application de l'adhésif universel G-Premio BOND (GC) ; 13d : Photopolymérisation pendant 20 secondes. **Figs. 14a–14c :** 14a : Application de ciment sur l'onlay 14b : insertion de l'onlay dans la cavité et élimination des excès avec une micro-brosse (14b) et une sonde exploratrice (14c). **Figs. 15a et 15b :** Images cliniques de la restauration terminée, vue occlusale (15a), vue vestibulaire (15b).

matrix (Dentsply Detrey) comme matrice, laquelle a été stabilisée par la mise en place d'un coin en bois orange (KerrHawe) (Fig. 5). Du téflon a été introduit de façon à éviter la formation d'une concavité radulaire, ce qui garanti un scellement au niveau du rebord gingival.

- La procédure adhésive a ensuite été réalisée au moyen d'un système adhésif en deux temps, photopolymérisable et automordançant (Clearfil SE Bond – Kuraray), avec mordançage sélectif de l'émail par de l'acide orthophosphorique à 35% (Scotchbond Etchant, 3M ESPE). Le système adhésif a été appliqué selon les instructions du fabricant (Figs. 6a–6c).
- La boîte proximale a été élevée à l'aide de la résine composite G-aénial de teinte A3 (GC). Pour obtenir la géométrie adéquate de la préparation sans élimination de tissu dentaire sain, le composite a été introduit dans les parois cavitaires au niveau des cuspidés non concernées par la préparation et dans le fond de cavité afin de l'uniformiser. Les ajouts ont toujours été réalisés sous forme de couches de moins de 2 mm qui ont chacune été photopolymérisées à l'aide de la lampe LED Elipar S10 (3M ESPE) pendant 20 secondes (Fig. 7).
- La cavité destinée à recevoir l'onlay a été préparée au moyen de fraises tronconiques à angle interne arrondi conçues à cette fin. Des fraises à gros grains (80 microns, Komet 845KR314O21) ont d'abord été utilisées, suivies de fraises à grains très fins (25 microns, Komet, Réf 845KRF314O25). Pour terminer, la préparation a été polie à l'aide de polissoirs en caoutchouc (Axis Dental) (Fig. 8).

- Un fil de rétraction (Ultrapack 00, Ultradent Products, Inc) a été inséré avant de prendre une empreinte en deux temps de la préparation au moyen d'une silicone de haute viscosité et d'un matériau fluide (Express 2 – 3M ESPE) (Fig. 9). Un enregistrement de l'occlusion a également été réalisé au moyen de silicone Virtual CADbite (Ivoclar Vivadent).
- La temporisation de la restauration a été assurée par le matériau d'obturation provisoire Telio CS Inlay Universal (Ivoclar Vivadent).
- L'onlay a été fabriqué à partir d'un bloc de Cerasmart (GC), un composite chargé de céramique nanohybride pour CFAO. Le choix de ce matériau reposait sur les critères suivants : si on le compare avec les matériaux composites de stratification, ce bloc de résine composite pour CFAO est fabriqué dans des conditions contrôlées permettant d'offrir la meilleure qualité possible, d'accroître l'homogénéité du matériau, de réduire la formation de fissures, et d'augmenter la fiabilité (Giordano Mainjot et al., 2016). Il peut également être polymérisé dans des conditions standard à de hautes températures et pressions (Nguyen et al., 2012), de sorte que ses propriétés physiques et la stabilité des teintes sont supérieures aux composites classiques fabriqués en laboratoire (Stawarczyk et al., 2012). D'autre part, une restauration fabriquée à partir d'un bloc de résine composite pour CFAO est plus facile à réparer en bouche que les restaurations en céramique (Rocca et al., 2010 ; Miyazaki et Hotta, 2011 ; Nguyen, 2012 ; Zaghoul et al., 2014 ; Park et al., 2016).

### Scellement

- Le scellement a été réalisé après un test d'ajustage de la restauration afin de vérifier l'adaptation marginale, les points de contact avec les dents adjacentes et l'intégration esthétique (Fig. 10). Avant le scelle-

ment, un isolement total a été réalisé au moyen d'une digue en caoutchouc (Fig. 11) suivi de la préparation de la surface de l'onlay et de la dent.

- Préparation de la surface de l'onlay (Fig. 12) : la surface a été traitée par sablage

AD

