

DENTAL TRIBUNE

The World's Dental Newspaper • Slovenian Edition 

SLOVENIJA

DECEMBER 2017

ŠT. 5 / LETO 8

Polimerizacijska lučka

strani 2-3

Koristno uporabna je lahko tudi v druge namene

Nasvidenje Dunaj 2017

strani 12-13

Pozdravljen Beograd 2018

V lovu za rekordom: Competence in Esthetics bo drugo leto gostil blizu 2000 udeležencev!

Nepotrebne preparacije za luske

stran 26

Hitre preobrazbe velikokrat niso najboljša izbira

ivoclar
vivadent
passion vision innovation

Videti pomeni verjeti!

Detekcijski način s kratkovalovno UV svetlobo z GC D-Light® Pro

Kratkovalovna UV svetloba izkazuje fluorescenco in je dokazano njen potencial večji od zgolj detekcije kariesa. Vendar gre njen potencial za namen detekcije in kot podpora končni diagnozi dlje kot samo za to indikacijo: od evaluacije popuščenja obrobne zapore do detekcije plaka, kontrole čiščenja fisur, detekcije fluorescentnih restavrativnih kompozitov in smolnatih cementov, do osvetlitve razpok. Zatorej polimerizacijska lučka s kratkovalovno UV svetlobo ponuja širok spekter lastnosti, ki so lahko izjemno uporabne v vaši vsakodnevni praksi. Večinoma so obstoječi pripomočki namenske naprave z nizko intenziteto UV svetlobe ali polimerizacijske lučke s filtri, ki navsezadnje prav tako zagotavljajo zelo nizko intenziteto kratkovalovne UV svetlobe.

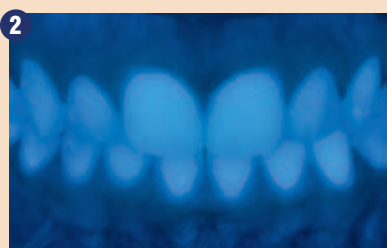


Tabela vidnega spektra svetlobe.

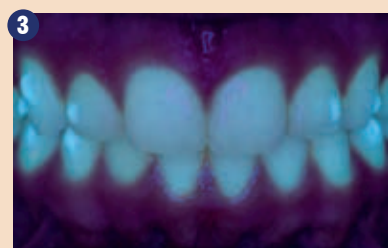Nova GC D-Light Pro LED polimerizacijska lučka s širokim spektrom valovnih dolžin ponuja kot del svojega programa detekcijski način z zmerno intenziteto ($390\text{mW}/\text{cm}^2$) in valovno dolžino 405 nm ter s tem odpira nov svet kliničnih informacij, ki jih dobimo s fluorescenco, medtem ko ohranja izjemno raznovrstnost kot polimerizacijska lučka. Vidni spekter svetlobe pri človeškem vidu se razteza od približno globoke vijolične pri 390 nm do temno rdeče pri 750 nm (slika 1). Spekter pod 390 nm -ki ga imenujemo ultravijolična svetloba, UV, je neviden človeškemu očesu, a je sposoben producirati fenomen, ki se imenuje UV-in-

ducirana fluorescenca: absorpcija nevidne UV svetlobe s strani materiala in kasnejša emisija vidne svetlobe. UV indicirana fluorescenca je zelo dobro znana in dokumentirana v zobozdravstvu, ker je naravno prisotna v trdih zobnih tkivih (še posebej v dentinu) ter producira nežno modro svetlobno emisijo (slika 2). Vendar zdaj govorimo o drugi, manj znani obliki fluorescence, ki je prav tako prisotna v zobnih tkivih: kratkovalovna UV- induci-

rana fluorescenca. V tem primeru je vidna vijolična svetloba bližje UV spektru (ponavadi okrog $405\text{--}410\text{ nm}$), ki bo povzročila šibko zeleno fluorescenco svetlobne emisije zobnih tkiv (slika 3). Poleg tega je kratkovalovna UV svetloba zmožna inducirati rdečo fluorescentno svetlobo v bakterijskih porfirinih in močno modro fluorescentno svetlobo v večini modernih dentalnih smolnatih kompozitov. Ta dva dodatna fenomena fluorescentne svetlobe



UV inducirana fluorescenca naravnih zob (fotoaparatur fluor_eyes® od Emulation).



S kratkovalovno UV inducirano fluorescenco naravnih zob (Digi-Slave L-Ring 3200UV od SR Inc.).

skupaj s kontrastom, ki je prisoten pri fluorescenci naravnih zob, omogoči aplikacijo kratkovalovne UV polimerizacijske lučke za mnogo različnih kliničnih namenov, ki so navedeni spodaj.

skupaj s kontrastom, ki je prisoten pri fluorescenci naravnih zob, omogoči aplikacijo kratkovalovne UV polimerizacijske lučke za mnogo različnih kliničnih namenov, ki so navedeni spodaj.

Detekcija kariesa med njegovim odstranjevanjem

Tako imenovana (F.A.C.E) tehnika odstranjevanja kariesa s pomočjo fluorescence, ki je osnovana na kratkovalovni UV

svetlobi, temelji na dejstvu, se zelena fluorescentna svetloba zob loči od rdeče fluorescentne svetlobe bakterijskih porfirinov (sliki 4a in 4b). Ta velik kontrast barv (zelena proti rdeči s filtri ali modra proti roza brez filtrov) zagotavlja zelo uporabno alternativo klasičnim detektorskim barvilom in omogoča natančno odstranjevanje kariesa ter čistejšo pot brez prekomernega barvanja organskih komponent, kot je dentinsko-skleninska meja ali lažno pozitivnih rezultatov v bližini pulpne komore.

Indikator plaka

Visoka intenzivnost rdeče fluorescentne svetlobe, ki jo povzroča bakterijska aktivnost (bakterijski porfirini), omogoča, da lahko kontroliramo prisotnost in popolno odstranitev plaka med postopki profilakse kot tudi pri parodontalnih zdravljenjih (sliki 5a in 5b). Poleg tega omogoča natančno evalvacijo protetičnih robov s svetlobnim snopom in s tem predstavlja koristno orodje za kontrolo lokalnega nabiranja plaka kot tudi mogočega puščanja /raztapljanja cementa (sliki 6a in 6b). To postane še bolj kritično v primerih klasičnih kovinsko porcelanskih protetičnih del, kjer je evalvacija plaka lahko zelo težavna zaradi zatemitve prenosa svetlobe s strani kovinskega ogrodja.

Ocenjevanje mikroleakega

Obrobno zabarvanje pri restavracijah je zelo pogosto prisotno v vsakodnevni praksi. Vendar je razlikovanje med obrobno zabarvanjem, ki ga povzročajo barvila v prehrani, kot so tanini, in mikro puščanjem, ki ga povzročata bakterijska infiltracija, lahko težavna naloga (slika 7a). Nasprotno lahko s kratkovalovno UV svetlobo postane razlika zelo jasna: medtem ko zabarvanje postane temno, ima pravo mikro puščanje z živahno bakterijsko aktivnostjo močno rdečo fluorescenco (slika 7b). Na ta način kratkovalovna UV svetloba iz polimerizacijske lučke služi kot dober detekcijski pripomoček, ki nam pomaga pri odločitvi, ali zamenjati restavracijo ali ne v primeru marginalnega zabarvanja restavracije.

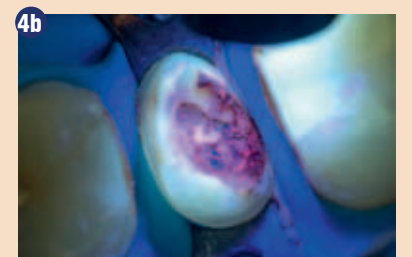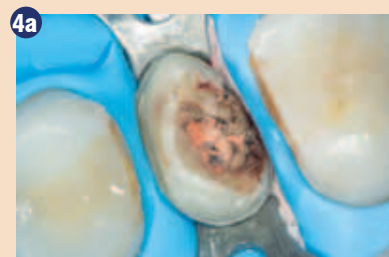Detekcija bakterijske aktivnosti v fisurah

Pri ocenjevanju fisur je proces zelo podoben (slika 8a). Medtem ko so naravne fisure ostale obar-

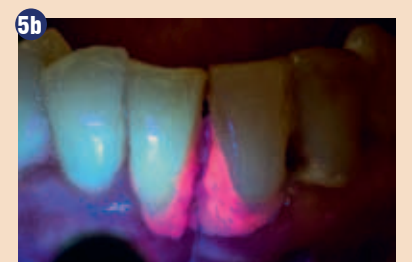
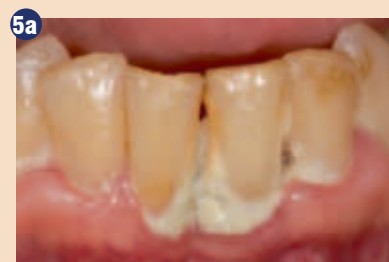vane temno pod kratkovalovno UV svetlobo, bodo fisure s plakom in bakterijsko aktivnostjo kazale močno rdečo fluorescenco (slika 8b). Celo začetni karies se lahko odkrije na ta način, če je le prizadet tudi zunanji del sklenine. Ker pa je penetracija svetlobe v zobno strukturo omejena in posledično tudi emisija fluorescence, je za globoke fisure in jamice s kariesom pod njimi priporočena uporaba drugih diagnostičnih pripomočkov s svetlobo daljših valovnih dolžin (kot na primer z infrardečo svetlobo), ki penetrira globlje v zobno substanco in odkrije pod njo ležeči karies.

Protokol čiščenja fisur

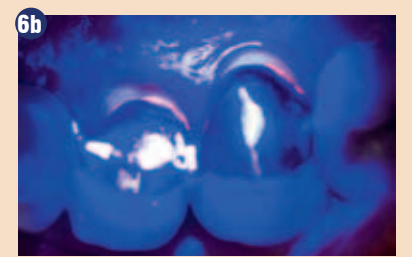
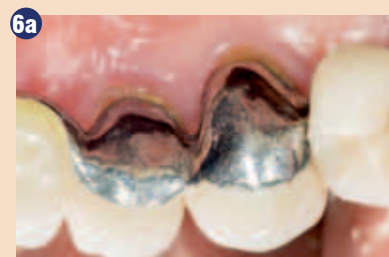Za doseganje dobre prognoze s terapijo zalivanja fisur je potrebno izčrpno čiščenje fisur pred aplikacijo materiala za zalivanje fisur, kot je na primer steklasti ionomer (npr. GC Fuji Triage) ali tekoči kompozit (npr. GC G-ea-nial Flo X). Kljub temu kontro-la uspešnosti postopka čiščenja ni vedno lahka in pogosto smo v dvomu, ali je v fisurah ostalo kaj bakterij ali ne. S kratkovalovno UV svetlobo je enostavno identificirati preostale bakterije s pomočjo rdeče fluorescence, ki jo oddajajo (sliki 9a in 9b). Delovni postopek z uporabo profi-



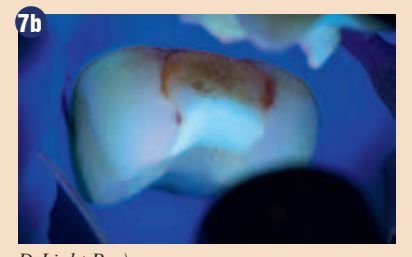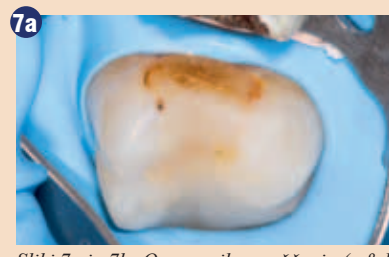Sliki 4a in 4b: Detekcija kariesa med postopkom odstranjevanja kariesa (z & brez D-Light Pro).



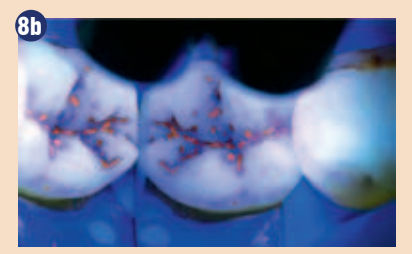
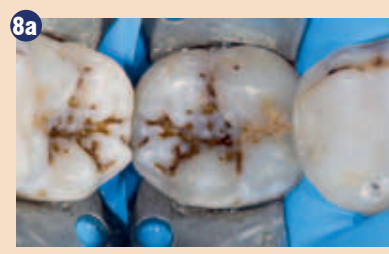Sliki 5a in 5b: Detekcija plaka (z & brez D-Light Pro).



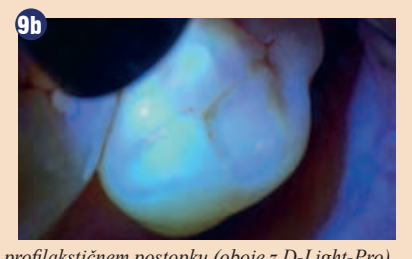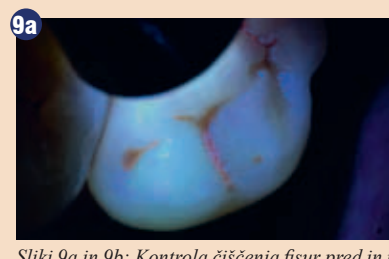Sliki 6a in 6b: Detekcija plaka pri protetičnih robovih (z & brez D-Light Pro).



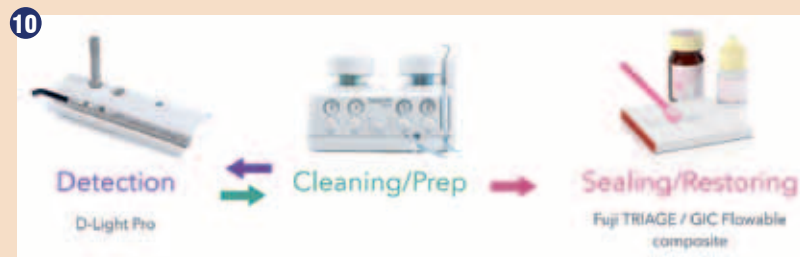Sliki 7a in 7b: Ocena mikro-puščanja (z & brez D-Light Pro).



Sliki 8a in 8b: Ocena bakterijske aktivnosti v fisurah in začetni skleninski karies (z & brez D-Light Pro).



Sliki 9a in 9b: Kontrola čiščenja fisur pred in po profilakstičnem postopku (oboje z D-Light-Pro).

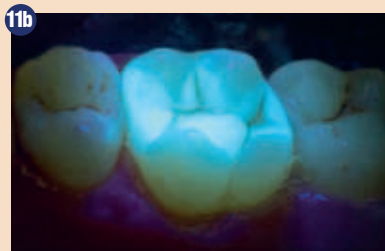
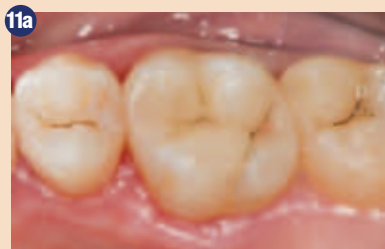
Priporočen postopek z minimalno intervencijo pri zalivanju fisur.

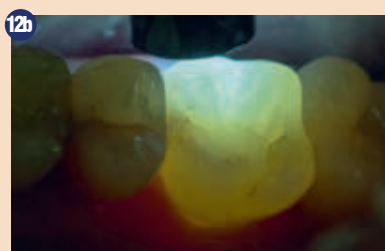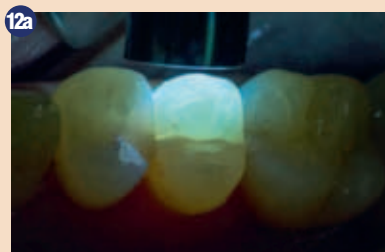laktičnega zračnega peskalnika in kratkovalovne UV svetlobe bo tako postal izjemno uporaben za čiščenje fisur in naknadno kontrolo uspešnosti postopka čiščenja (slika 10).

Detekcija fluorescentnih kompozitnih restavracij ali kompozitnega cementa

Večina modernih restorativnih kompozitov in kompozitnih cementov vsebuje fluorofore (fluorescentne kemične snovi), da kažejo naraven izgled fluorescence pod UV svetlobo. Proti pričakovanju so te fluorofore bolj občutljive na kratkovalovno UV svetlobo kot na UV svetlobo in kažejo močnejšo modro fluorescenco, če jih osvetlimo s kratkovalovno UV svetlobo. To omogoča identifikacijo skoraj nevidnih restavracij, ki izgledajo kot zob (sliki 11a in 11b) in je priročno takrat, ko je potrebno odstraniti takšno restavracijo, previse restavracij ali viške cementa. Poleg tega je lahko izjemno uporabna po ortodontskem zdravljenju za detekcijo in odstranitev kompozita, s katerim so bili prilepljeni nosilci (če je ta kompozit fluorescenten).



Sliki 11a in 11b: Detekcija kompozitnih restavracij (z & brez D-Light Pro).



Sliki 12a in 12b: Transiluminacija in detekcija pok (oboje z D-Light-Pro).

Transiluminacija in detekcija razpok

Svetloba srednje intenzitete,

kot je 405 nm LED svetloba v D-Light Pro, je odlična za transiluminacijo in pomaga detektirati proksimalni karies in še posebej razpoke. Globoke razpoke, ki segajo preko dentina, bodo ustavile prenos svetlobe (slika 12a), medtem ko površinske poke v sklenini ne bodo ustavile prenosa svetlobe (slika 12b). Poka, ki blokira svetlobo, je jasen signal in alarm za vertikalno poko zoba in se mora ustrezno obravnavati. Poleg tega lahko uporabite indikator bakterijske aktivnosti s

pomočjo rdeče fluorescence in tako identificirate široke poke z bakterijsko infiltracijo, ki jih je potrebno obravnavati.

Zaključimo lahko, da je uporaba polimerizacijske lučke s kratkovalovno UV svetlobo srednje intenzitete, kot je D-Light Pro, nepogrešljiva v naši vsakodnevni praksi zaradi njenega visokega potenciala detekcije in podpore pri diagnostiki. Jasno je, da si zasluži svoje mesto med ogledalom in sondo kot standardni pripomo-

ček v moderni zobozdravstveni ordinaciji.

Obj.v GCget connected^s s privolj.avL.J.T.Guadix



Avtor:

Javier Tapia Guadix, DDS, CG Artist, Španija

Vidi več, kot zmorejo vaše oči



Polimerizacija

Dvojna **valovna dolžina**, izhodna moč 1400mW/cm² in **zelo lahek ter ergonomski dizajn**, D-Light Pro bo vaš vrhunski partner pri **vseh standardnih polimerizacijskih procesih**.

Uživajte v **obliki in rokovalju kot z instrumentom** in **nikoli ne ostanite brez energije**, zahvaljujoč dvema baterijama.

Zaščita

D-Light Pro nudi tudi izhod nizke moči (LP) 700mW/cm², **zmanjša generiranje toplote v globokih kavitetah blizu pulpe**. Dodatna prednost za zaščito pacientov je **sterilizacija**. D-Light Pro je prva lučka, ki se lahko **popolnoma avtoklavira** po odstranitvi elektronskih komponent.

Detekcija

D-Light Pro ni samo polimerizacijska enota, nudi tudi ultravijolično svetlobo, ki vam pomaga **vizualizirati bakterijsko aktivnost** v plaku, inficiranem dentinu in fisurah, pa tudi popuščanje obrobne zapore na mejah preparacij. Je tudi odlično orodje za **vizualizacijo fluorescentnih materialov**, kot so stare restavracije in viški cementa!

GC D-Light[®] Pro

LED polimerizacijska lučka z dvojno valovno dolžino.



POSEBNA PONUDBA V DECEMBRU 2017!

GC EUROPE N.V.
East European Office-Slovenia
Ulica talcev 1A
3310 Zalec
Tel: 03/710-32-70
Faks: 03/710-32-71
slovenia@eeo.gceurope.com
http://eeo.gceurope.com



Bredent v sodelovanju z ITI centrom

Skupina Bredent je v skrbi za kontinuirano edukacijo uporabnikov Sky implantanega sistema, kot tudi drugih implantantnih sistemov, pripravila izjemno zanimive tečaje implantologije.

Organizacijo in pripravo serije strokovnih srečanj je ob 10. obletnici ustanovitve, ki jo praznuje v letu 2018, prevzela Bredent d.o.o., hčerinska družba Skupine Bredent Group. Srečanja bodo organizirana tako v Sloveniji kot v širši regiji.

Vodenje tečajev je prevzel priznani prof. dr. Aleksa Marković, redni profesor oralne kirurgije, oralne implantologije in anesteziologije na Stomatološki fakulteti Univerze v Beogradu ter gostujoči profesor univerze v Murciji (Španija) in Sarajevu (Bosna in Hercegovina). K sodelovanju pri organizaciji in strokovni podpori tečajev pa je pristopil tudi regionalni ITI center s sedežem v Beogradu. ITI (International Team for Implantology) je svetovna zveza strokovnjakov implantologov v zobozdravstvu, ki skrbi za promocijo in širjenje znanja o implantologiji ter povezanih področjih.

Tečaji se redno odvijajo na univerzi v Beogradu. Prof. dr. Aleksa Marković pa sam neposredno skr-




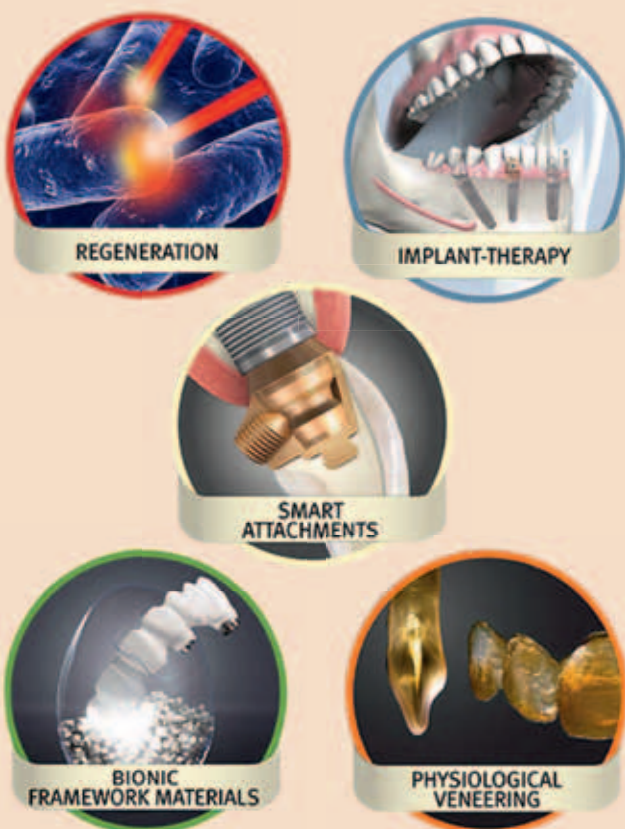tečaj z naslovom »Implantatno reševanje primera popolne brez-zobosti«, ki udeležencem prinaša znanje in izkušnje vseh faz oskrbe pacienta brez zob. Prof. Marković najprej skrbno razdela teoretični del. Po predstavitvi celotne slike pa s tečajniki oceni in komentira večje število možnosti pristopa in temu sledeče implantološke oskrbe takega pacienta. Posebno pozornost nameni selektivnemu pregledu vseh možnih pojavov komplikacij analiziranih oskrb ter

Doc.dr.sc. Miodrag Ščepanović, specialist stomatološke protetike, ki je doktoriral s področja dentalne implantologije in je eden od ustanoviteljev Akademije za računalniško zobozdravstvo ter asistent na Stomatološki fakulteti v Beogradu pri predmetu Stomatološka protetika. V programu Bredentovih tečajev je zadolžen za protetični del. S slušatelji obnovi postopek pravičnega jemanja odtisov ter v praksi nadgradi njihove spretnosti s prikazom jemanja odtisov z odprto in zaprto žlico. Kasneje se posveti različnim načinom in možnostim izdelave imediatnega začasnega mostička. Kompletno postopke tečajniki potem v praktičnem delu naredijo sami. Vsak tečajnik ima svoj set s spodnjo čeljustjo, v katero vstavi implantate. Na teh fantomskih modelih tako ponovi celoten postopek, ki je pred tem bil prikazan na pacientu. Pri tem izvede vse faze od teoretične oskrbe, jemanja odtisa z odprto in zaprto žlico ter postavitve samih delov sistema fast & fixed po Bredentu in izdelave samega začasnega mostička.

Pri izdelavi začasnega mostička se ekipi pridruži demonstrator, zobni tehnik g. Saša Bulić, lastnik in strokovni vodja zobnega laboratorija Bulić iz Beograda. Pred udeleženci vodi teoretični in praktični prikaz vseh postopkov izdelave začasnega mostička. Sami tečaji potekajo v nedavno obnovljenih in sodobnih prostorih Bredenta v Beogradu, kjer vlada izredno prijetno vzdušje. Tečajniki vedno radi pohvalijo veliko količino kolegijske izmenjave znanja in izkušenj, saj gre za tečaje z mednarodno udeležbo, v kateri ne

kulinariko, kulturo, zgodovino in drugimi znamenitostmi. V celotnem letu 2018 bo tako organiziranih več tečajev. Organizatorji pa svetujejo, da se o možnih terminih čim prej pozanimate pri gospe Saši Rojc na tel. št. 041 595 748 ali po e-pošti na naslov: sasa@bredent.si. Vljudno vabljeni!

Hkrati z 10-letnico podjetja Bredent d.d. pa sovpada še en pomemben dogodek: to je lansiranje novega implantanega sistema z imenom COPA SKY. Najprej bo na vrsti ultra short (ultra kratki) implantat dolžine 5,2 mm in diametra 4, 5 in 6 mm. Pri tem gre za nov spoj med implantatom in nadgradnjo, ki je konično-paralelna, kar pove tudi ime CO-PA. Prvi primeri so v klinični fazi preverjanja bili uspešno implantirani tudi že pacientom v Sloveniji. Odziv stroke je izjemno pozitiven, saj tak tip implantata na slovenskem trgu do sedaj še ni bil na razpolago. Več o COPA SKY implantatih bomo pisali v prihodnjih številkih časopisa. 



bi za podajanje znanja s področja kirurških vsebin.

Tečaji so zasnovani z uporabo najmodernejših tehnologij, tako da v celoti sledijo zadnjim svetovnim trendom. V tem času je v celoti razvit in že v fazi izvajanja

razloži najefektivnejše rešitve. Za tem je na vrsti operacija v živo in vsaditev implantatov na pacientu. V tem delu tečajniki postopek samo spremljajo in pri izvedbi neposredno ne sodelujejo.

Delo z udeleženci nato prevzame



IMPLANTATNO REŠEVANJE PRIMERA POPOLNE BREZZOBOSTI

**Stomatološka fakulteta
Univerza v Beogradu**

2. - 3. marec 2018

cena: 450 EUR

bredent

Tečaj
prinaša
mednarodno
točkovanje.

Število mest
je omejeno.



PREDAVATELJA:



dr. sci.
Miodrag Šćepanović
specialist stomatološke
protetike



prof. dr.
Aleksa Marković

TEORETIČNI DEL

- načrtovanje vgradnje s kirurškega in protetičnega vidika
- dileme pri terapiji brezzobih čeljusti
- koncept vgradnje anguliranih distalnih implantatov
- protetične rešitve pri majhnem številu implantatov - lokatorji, gredi, vijačeni mostovi
- izdelava fiksnih del na večjem številu implantatov
- BioHPP konstrukcije in še mnogo drugega

PRAKTIČNI DEL

- hands on delavnica - vgradnja implantata v model spodnje čeljusti
- načrtovanje
- inštrumentarijum
- odtiskovanje s tehniko odprte in zaprte žlice

OPERACIJA V ŽIVO

- vgradnja implantata v brezzobo spodnjo čeljust po fast & fixed metodi
- odtiskovanje
- izdelava imediatnega začasnega mostička

Predavanja bodo potekala v Srbskem in Angleškem jezku.

Vse dodatne informacije in prijave:

bredent d.o.o.

Topniška 29a, Ljubljana

041 595 748 (Saša Rojc)
sasa@bredent.si



Srečen konec po začetnem preplahu

Naravna izdelava griznega roba po poškodbi z biološko združljivim polnilnim materialom

Poškodbe zgornjih sprednjih zob so pri otrocih in mladostnikih pogoste. Z malce sreče gre v teh primerih le za izgubo dela trdne zobne osnove. Na primeru pacienta bom predstavil posebno tehniko, s katero je mogoče zanesljivo obnoviti obliko in barvo. Uporabili

poškodbo povezane anamneze je treba vselej temeljito preučiti kosti in mehka tkiva ter po možnosti narediti rentgensko sliko.

Če gre za nezapleten zlom krone brez prizadetosti pulpe, je treba najprej prekriti dentin, da preprečimo okužbe koreninskih kanalov.

neposredna tehnika s kompoziti. Do poškodbe lahko ponovno pride, poleg tega pa posredne obnove vzamejo več časa in so zaradi stroškov izdelave v laboratoriju večinoma dražje.

Tehnika izdelave s polnilnim materialom ORMOCER®

Kot pri vseh rekonstrukcijah zob je estetski učinek odvisen od oblike in barve, ki se ju določi v neposredni tehniki izdelave. Obnove delujejo naravno le, če sta obe lastnosti čim bolj približani prvotnima. Obliko lahko dosežemo z ustreznimi matričnimi tehnikami. Slednje sem skupaj z avtorjem metode, dr. Burkhardom Hugom (†), profesorjem na univerzi v Würzburgu, podrobno opisal v strokovni knjigi (5). Bistvo je v tem, da s pomočjo matrice čim bolj natančno poustvarimo anatomijo obnove.

V ta namen se matrico iz aproksimalne zunanje strani oblikuje z začasnim kompozitom. Po strditvi lahko dokončni material v plasteh

nanese v nastali kalup. Če je potrebno, se dodatno palatinalno ali lingvalno iz skleninske mase izdelala »zadnja steno«, na primer s plastenjem proti silikonskemu ključu. Natančen postopek in uporabljeni pripomočki so opisani v poročilu o primeru.

Poročilo o primeru

8,5-letni deček je med lovljenjem v šoli z zobmi priletel v ograjo. Med tekom se je obrnil in spregledal ograjo. Še isti dan sta z materjo obiskala našo ordinacijo. Dobra novica je bila, da je ostalo okoliško tkivo, vključno s pulpo, nedotaknjeno in da je bil prizadeti zob 11 vitalen (sliki 1 in 2). Slaba novica: odlomek se je med nesrečo izgubil in ga ni bilo mogoče uporabiti za obnovo.

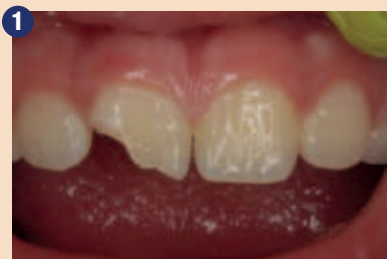S primernim upravljanjem časa (obravnava po izteku delovnega časa ordinacije) smo lahko zob ponovno izdelali še med istim obiskom. Najprej smo glede na vlažno stanje zoba izbrali barvo dentina. Za to sta bili hkrati primerni dve podobni barvi iz barvne lestvi-

ce uporabljenega nanohibridnega polnilnega materiala ORMOCER (Admira Fusion, VOCO) glede na cervikalno območje sosednjega zoba (6). Ker je bil dentin še vedno prekrit s skleninsko maso (referenca: grizni rob), smo izbrali temnejši odtенок barve.

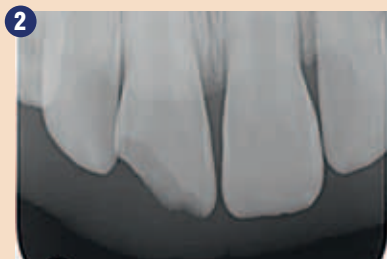Zaradi supragingivalnega položaja celotnega defekta uporaba koferdama ni bila potrebna. Namesto tega smo uporabili retraktor za ustnice, lica in jezik (Arcflex, FGM). V lokalni anesteziji smo izpostavljeni dentin v osrednjem delu prekrili s pripravkom iz z umetno maso ojačanega kalcijevega silikata v brizgi (TheraCal LC, Bisco), ki se strjuje s svetlobo, in sklenino posevno obrusili pribl. 0,5 mm široko (slika 3). Nato smo s tanko leseno zagozdo (Dr. Barman's Anatomical Wedges) pritrdili prozorni del matrice na rob v aproksimalni prostor (slika 3).

Matrica kot kalup

Pred jedkanjem sklenine s 36-% fosforno kislino smo s tekočim začasnim kompozitom utrdili ana-



8,5-letni deček je med lovljenjem z zobom 11 udaril v ograjo. Odlomek se je žal izgubil.

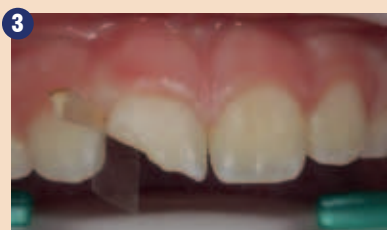

Rentgenska slika ni pokazala znakov zloma korenine ali alveolarnih poškodb.

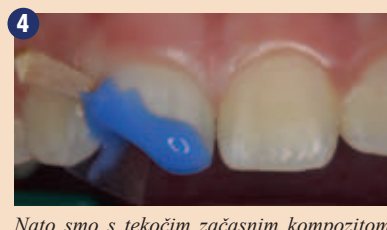smo polnilni material na keramični osnovi brez klasičnih monomerov. Skoraj vsak tretji otrok ali mladostnik si poškoduje stalne zobe, pri čemer so prizadeti večinoma zgornji sprednji zobje (1). Zato je priporočljivo, da smo dobro pripravljene, na primer z ustreznim kontrolnim seznamom Nemškega združenja za dentalno in oralno medicino (DGZMK) (2) in zagotovljenim konceptom (3). Poleg s

Na ta način pride do nekroze pulpe le v največ 6 odstotkih primerov (4). Če nimamo odlomka, ki bi ga lahko z adhezivom pritrdili nazaj, je mogoče zob v kratkem času izdelati iz plastičnega materiala. Možno je izdelati tudi posredne obnove, predvsem keramične luske ali delne krone (4). V prvem letu po poškodbi je treba najmanj enkrat preveriti vitalnost zoba.

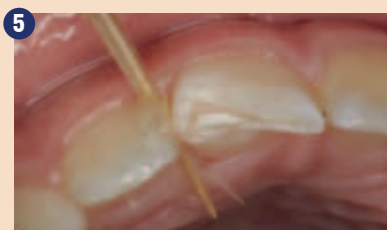Pri otrocih je praviloma indicirana



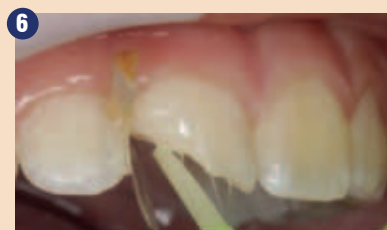V relativno suhem delovnem območju smo sklenino previdno posevno obrusili in s tanko leseno zagozdo pritrdili prozorno matrico.



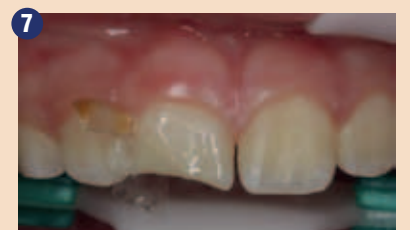Nato smo s tekočim začasnim kompozitom (Clip Flow) matrico prilagodili, tako da je bila čim bolj podobna anatomskemu kalupu (prim. sl. 5). Šele zatem smo robove sklenine – precej čez posevno – 30 sekund jedkali s 36-% fosforno kislino.



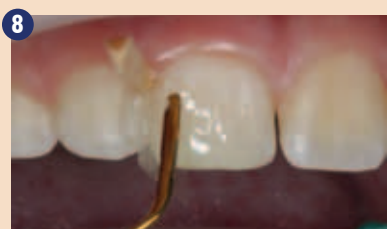Stanje po jedkanju: tudi incizalno se razširjenost defekta dobro vidi.



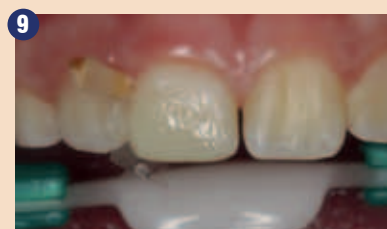Na sklenino in dentin smo nanegli univerzalni adheziv (Futurabond U) in ga strdili.



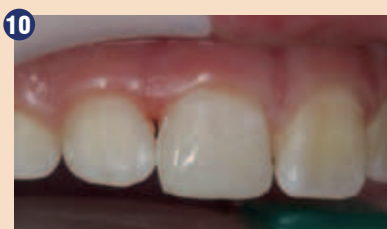Stanje po izdelavi dentinskega jedra s polnilnim materialom na keramični osnovi iz barv A2 in A3: da bi lahko dimenzije intraoperativno bolje ocenili, smo polnilo nanegli v dveh plasteh.



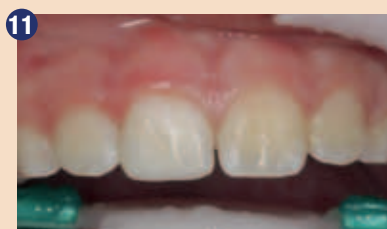Nanos in oblikovanje barve sklenine s ploščato lopatko.



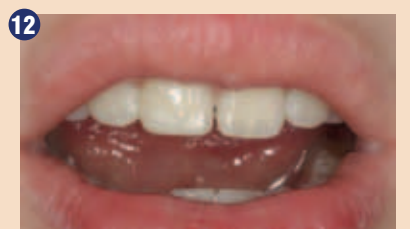Končano plastenje sklenine pred odstranitvijo zagozde ...



... in po njej. Oblika zoba je že zelo podobna naravni, kontaktna točka pa je zelo dobro naravnana.



Obdelani zob 11 je zaradi izsušitve videti nekoliko svetlejši od kontralateralnega zoba 21.



Na pregledu po štirih tednih je videti, da obnovljeni poškodovani zob 11 ne izstopa po obliki ali barvi. Pacient si je oddahnil, njegova mati pa še bolj.

DENTAL TRIBUNE

The World's Dental Newspaper • Slovenian Edition

Abecedni seznam oglaševalcev

FOREO	BK3 d.o.o.	23	ivoclar vivadent	IVOCCLAR VIVADENT A.G.	15
breident	BREIDENT d.o.o.	5	KIN	Laboratorios KIN S.A.	19
CROIXTURE	CROIXTURE	25	MEGASONEX	MEGASONEX	24
dti	DENTAL TRIBUNE INTERNATIONAL	17, 25	QSI	QSI Mednarodna šola Ljubljana	22
flegis	FLEGIS d.o.o.	13	VOCO	VOCO g.m.b.h.	7
GC	GC EUROPE N.V.	3, 21	LepZob.si	www.LEPZOB.si	17
KULZER	HERAEUS KULZER GmbH	9	Zhermack	ZHERMACK SpA	11
INTERDENT	INTERDENT d.o.o.	18, 27			

tomsko ugoden položaj matrice (Clip Flow, VOCO, slika 4). Pri tej prilagoditvi Hugove metode se breztačni tekoči material s tanko kanilo injicira proti matrici v aproksimalno območje. Pri tem se matrico z roko ali lopatko palatinalno in vestibularno rahlo pritisne ob obdelovani zob in strdi tekoči material. Slika 5 prikazuje razširjenost defekta incizalno.

Po nanosu in strditvi univerzalnega adheziva (Futurabond U, VOCO) (slika 6) smo s plastenjem oblikovali dentinsko jedro z dvema različnima barvama dokončnega polnilnega materiala (Admira Fusion). Eno na drugo smo najprej nanесли dentinsko maso v barvi A3, nato pa še v barvi A2 in ju posamično strdili s svetlobo (slika 7) (7). Cervikalno smo material povlekli čez poševnico, da smo preprečili obarvanost roba obnove.

Kot zadnjo plast smo nanесли skleninsko maso (incizalno) s tanko, rahlo prožno modelirno lopatko (Composite 4, American Eagle Instruments, slika 8). Pri tem je treba paziti, da se uporabi le potrebno količino materiala. Po polimerizaciji zadnje plasti (slika 9) in odstranitvi matrice (slika 10) se je že pokazala zelo naravna oblika obnove, vključno s prehodi v območju griznih robov (slika 11). Obdelava je pri tem veliko hitrejša kot pri prekomernem konturiranju.

Poleg tega so kontaktne površine pri tem postopku pravilno ponovno vzpostavljene in tudi cervikalno dejansko ni viškov. S končnim rezultatom – tudi glede barve – sta bila mladi pacient in njegova mati zadovoljna (slika 12).

Razprava

S poškodbami, predvsem sprednjih zob v zgornji čeljusti, se v zobozdravniških ordinacijah pogosto srečujemo. Če, tako kot je bilo v opisanem primeru, ni zapletov v obliki poškodb kosti ali mehkega tkiva ter zlomov korenine, lahko kronske defekte v kratkem času oskrbimo z neposrednim kompozitom. Kot pri karioznih lezijah je treba tudi za učinkovite obnove ponovno uspešno vzpostaviti barvo in obliko.

Glede na posamezne značilnosti zoba je lahko oboje zelo zahtevno. V opisanem primeru smo želeni rezultat dosegli s prilagojeno matično tehniko po Hugu v povezavi z relativno enostavno tehniko plastenja (5,8). Prilagoditev je bila v tem, da smo uporabili začasni kompozit v brizgi. Tega ni mogoče modelirati tako kotčasne materiale z visoko viskoznostjo (na primer Clip, VOCO).

Pri predstavljenem pacientu je bilo to mogoče, ker se je matrica zelo dobro prilegala in ni bil potreben pritisk za dodatno anatomsko oblikovanje. Matrica je bila cervikalno tesno nameščena in je omogočila izdelavo manjkajoče površine vzporedno z aproksimalno površino sosednjega zoba. Iz istega razloga ni bila potrebna uporaba silikonskega ključa za obnovo palatinalne

ploskve. Če ne želite tvegati, lahko izdelate neposredni »mock-up« v ustih ali poskusite na primer uporabiti ortodontski model za silikonski ključ.

Biološko združljiv polnilni material

Z ustreznim plastenjem z dvema barvama dentina in eno barvo sklenine smo lahko izdelali manjkajočo snov, ki je tudi po barvi zelo podobna naravni. Uporabljeni na-

nohibridni kompozit ORMOCER Admira Fusion ne vsebuje monomerov, ki bi povzročali alergije, kot sta HEMA ali BisGMA. Namesto tega sta tako matrica kot steklasto polnilo narejena na osnovi silicijevega oksida. Zaradi tega je material v primerjavi z drugimi še posebej biološko združljiv. Ker ima sicer lastnosti običajnega kakovostnega nanohibridnega kompozita, vključno z izredno majhnim krčenjem, je material Admira Fusion prva izbira v moji praksi.

Povzetek

Z rezultatom, ki smo ga dosegli z opisano tehniko, smo dečku po začetnem preplahu zaradi odlomljenega zoba ponovno omogočili sproščen nasmeh. Še bolj je bila navdušena dečkova mati, saj ni pričakovala tako hitrega in lepega rezultata. ■

Literatura

1. Lam R. Epidemiology and outcomes of traumatic dental injuries: a review of the literature. Aust Dent J 2016;61 Suppl 1:4-20.
2. DGZMK. Fragebogen Frontzahtrauma; http://www.dgzmk.de/uploads/media/Frontzahtrauma_03_2016.pdf prevzeto 21.12.2016. spletni vir, 2016.

3. Schmoedel J, Eissa M, Splieth C. Frontzahtrauma – ein Überblick für die Praxis. Wir in der Praxis 2016;25-29.
4. DGMKG, DGZMK. Therapie des dentalen Traumas bleibender Zähne. S2K-Leitlinie, AWMF-Register 083-004, stanje z dne: 31.05.2015, velja do 30.05.2019, prevzeto: 13.12.2016.
5. Hugo B. Ästhetik mit Komposit. Grundlagen und Techniken. Mit Beiträgen von Walter Denner, 2008.
6. Denner W. Ästhetik. Minimal-invasiv mit Komposit. wissen kompakt 2007;39-48.
7. Denner W. Direkte Kompositrestauration nach Frontzahtrauma. Quintessenz Team-Journal 2006;36.
8. Dietsch D. Layering concepts in anterior composite restorations. J Adhes Dent 2001;3:71-80.



Avtor:
dr. Walter Denner,
Fulda, Nemčija



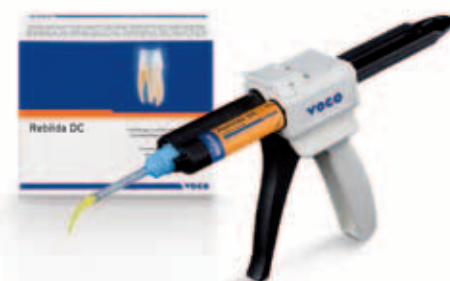Izkoristite
aktualno ponudbo!*

VISKOZNO. ZANESLJIVO. TRDNO.

Dvojno strjuoč kompozitni sistem za nadgradnjo

- Viskozno: Tikotropne lastnosti, lahek nanos, majhni mešalni nastavki
- Zanesljivo: Moderen adhezivni sistem Futurabond DC za dvojno strjuočje restavracije in za varno cementiranje zatičkov
- Trdno: Sofisticirane fizične lastnosti dentina

Rebilda DC



*Poiščite vse trenutne ponudbe na www.voco.dental ali kontaktirajte pooblaščenega VOCO svetovalca.

Digitalno zobozdravstvo – od oblikovanja nasmeha do analize okluzije

Digitalno zobozdravstvo uporablja aplikacije dentalne tehnologije ali opreme za izvedbo različnih dentalnih postopkov in ne mehaničnih ali električnih pripomočkov. Uporaba digitalnega zobozdravstva omogoča bolj učinkovite zobozdravstvene postopke v primerjavi z uporabo mehaničnih pripomočkov.

Digitalna era je v zobozdravstvo prinesla nešteto prednosti. Zahteva se organiziran in sistematski pristop za predvidljivo in uspešno oceno, diagnozo in oskrbo estetskih problemov. Bistvenega pomena je, da končni rezultat ni



odvisen samo od videza. Cilj je doseči prijeten nasmeh z ustvarjanjem različnih estetskih elementov. Digitalno zobozdravstvo zahteva, da zobozdravnik upošteva natančen protokol dela za standarden in predvidljiv rezultat, ki ustreza optimalnemu kliničnemu rezultatu.

Danes je v zobozdravstvu na voljo mnogo digitalnih tehnologij, a so v digitalnem zobozdravstvu tri inovacije povzročile glavno spremembo v klinični praksi. To so digitalno oblikovanje nasmeha,

digitalni/optični skenerji in digitalna analiza nasmeha.

Klinični primer

26-letna pacientka je kot glavno težavo navedla zabarvanost obstoječih restavracij in vrzeli v zgornji čeljusti. Po opravljenem kliničnem pregledu in analizi rentgenskih posnetkov smo ugotovili obsežni kompozitni plombi na zobeh 21 in 22 z neustrezno robno zaporo. Oba zoba sta endodontsko zdravljeni. Vsi sekalci v zgornji čeljusti potrebujejo oskrbo s prevlekami (slika 1).

Digitalno oblikovanje nasmeha

Digitalno oblikovanje nasmeha obsega večnamensko orodje, ki olajša restorativnemu timu potek zdravljenja, izboljša razumevanje estetskih vprašanj in pacientu prikaže in olajša sprejetje končnega videza. Postavitev re-

ferenčnih linij in zmožnost risanja preko ekstra- in intraoralnih fotografij razširi diagnostično vizijo zobozdravstvenega osebeja in olajša oceno omejitev, dejavnikov tveganja in estetskih načel posameznega kliničnega primera. Ti ključni podatki vodijo k boljšemu končnemu rezultatu v vseh fazah zdravljenja. Največji izziv digitalnega oblikovanja nasmeha predstavlja konverzija dvodimenzionalne fotografije v tridimenzionalno obliko. Danes nam uporaba 2D in 3D programske opreme omogoča popravke fotografij, digitalno urejanje oz. obdelavo podatkov in prilagoditev parametrov ter estetskih zahtev za preoblikovanje nasmeha pri vsakem kliničnem primeru.

Na področju zobozdravstva so bili v zadnjih nekaj letih predstavljeni novi digitalni programi in protokoli. Nekateri se osredotočajo na stil posnetkov in omogočajo virtualno simulacijo za pacienta ter pripomorejo, da pacienti laž-

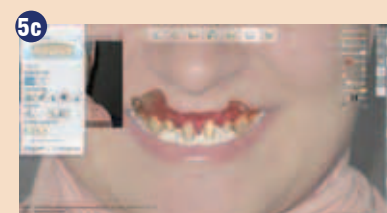
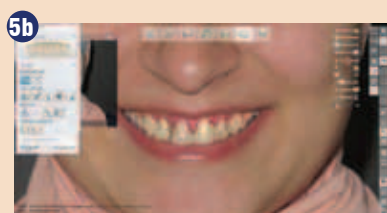
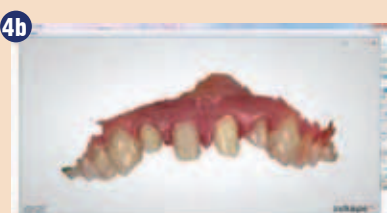
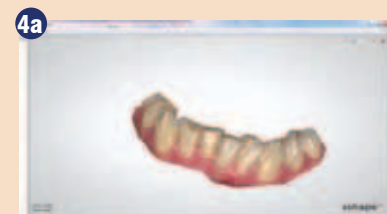


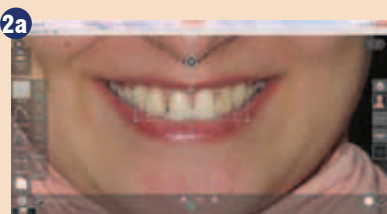
je vizualizirajo svoj nov nasmeh po končani protetični oskrbi. Nekatera druga programska oprema ima morda manj virtualnih pripomočkov, a ima več natančnih meritev in pripomočkov. Vse je odvisno od zobozdravnika in od njegove izbire načina zdravljenja ter ustrezne programske opreme glede na njegovo ordinacijo. Nekateri terapevti raje uporabljajo več različnih programskih oprem za doseg vseh ciljev zdravljenja. Cilj večine podjetij je, da predstavljajo prvo izbiro za zobozdravstveno osebo, a nekateri programi imajo pomanjkljivosti. Pri opisanem kliničnem primeru smo pacientki načrtovali nasmeh digitalno z uporabo programa »Smile Designer Pro«. Poskusili smo tudi nekatere druge programe, a nam je le-ta program omogočil najenostavnejši način prenosa končnega rezultata oblikovanja s CAD sistemom z uporabo osnutka predloge za podoben rezultat (slike 2a,b in c prikazujejo korake oblikovanja nasmeha).

Po predstavitvi virtualne simulacije pacientki je le-ta privolila v načrt zdravljenja. Zdravljenje

smo začeli z zamenjavo kompozitnih plomb in s preparacijo zob (slika 3).

Intraoralni digitalni skener

Intraoralna mapping tehnologija je ena izmed najnovejših področij v zobozdravstvu, saj je 3D skeniranje ust bistvenega pomena pri skoraj vseh kliničnih postopkih v vsaki zobozdravstveni ordinaciji. Prvi dentalni digitalni skener je bil predstavljen na tržišču v 80-ih letih s slabostmi, kot sta majhna natančnost in visoka cena. Nato so bile razvite nove tehnologije, ki so vodile k razvoju »in-office« skenerjev, veliko bolj prijaznih do uporabnika. Novi skenerji so bili za terapevte enostavnejši za uporabo, omogočali so bolj natančne digitalne odtise in nudili prednosti tehnologije v primerjavi s prvimi različicami skenerjev. Vsi sistemi delujejo tako, da zajamejo 3D virtualne posnetke zob, preko katerih se lahko ustvari natančen model, na katerem se oblikuje restavracija v zobnem laboratoriju. Uporaba digitalnih pripomočkov hitro na-



DENTAL TRIBUNE

The World's Dental Newspaper • Slovenian Edition

© 2017, Dental Tribune International GmbH

Uredniški material, preveden in tiskan v izdaji časopisa Dental Tribune International, je avtorsko zaščiteno pod podjetjem Dental Tribune International GmbH. Vse pravice so zadržane. Objavljeno z dovoljenjem podjetja Dental Tribune International GmbH, Holbeinstr. 29, 04229 Leipzig, Germany. Reprodukcijski način, v katerikoli jeziku, v celoti ali delno, je brez predhodnega dovoljenja podjetja Dental Tribune International GmbH strogo prepovedana. Dental Tribune je zaščitni znak podjetja Dental Tribune International GmbH.

Dental Tribune si prizadeva natančno predstavljati klinične informacije in novice proizvajalcev. V zvezi s tem Dental Tribune ne prevzema nobene izhajajoče odgovornosti resničnosti navedb ali nastalih tipkarskih napak. Založnik prav tako ne prevzema nobene odgovornosti za vsebino oglasov. V člankih izražena mnenja so lastna mnenja avtorjev in ne predstavljajo mnenja Dental Tribune International.

Dental Tribune International GmbH
Holbeinstr. 29, 04229 Leipzig, Nemčija
tel.: +49 341 48 474 302, faks: +49 341 48 474 173
e-pošta: newsroom@dental-tribune.com

Tribune America, LLC
116 West 23rd Street, Ste. 500, New York, N.Y. 10011, USA
Tel.: +1 212 244 7181 | Fax: +1 212 244 7185

Prevod in lektoriranje: Dental Tribune Slovenija
Grafično oblikovanje in prelom: Simon Šimenc
Tisk: TISK Žnidarič, d.o.o., Kranj
Naklada: 2800 izvodov, (december 2017)

Glavni urednik skupine: Daniel Zimmermann

ISSN 2232-3511

Uredniški svet:

dr. Nasser Barghi,
dr. Karl Behr,
dr. George Freedman
dr. Howard Glazer
prof.dr. I.Krejci
dr. Edward Lynch
dr. Ziv Mazor
prof.dr. Georg Meyer
prof.dr. Rudolph Slavicek
dr. Marius Steingamm

ZDA keramika
Nemčija endodontija
Kanada estetika
ZDA kariologija
Švica konzervativa
Irska restavrativa
Izrael implantologija
Nemčija restavrativa
Avstrija funkcionalnost
Nemčija implantologija

Strokovni urednik: Magda Wojtkiewicz

Obiščite našo spletno stran: www.dental-tribune.com

Nathalie Schüller

info@dental-tribune.com

Medijski urednik: Claudia Duschek

Lastnik licence za Slovenijo: Bisernica Medicina d.o.o.,

Uredniki: Kristin Hübner

Gmajnice 15, 1000 Ljubljana

Urednik in dir. soc. medijev: Yvonne Bachmann

mat.št.: 3368122, dav.št. SI52917622

Izvršni urednik: Monique Mehler

Za založbo Bisernica Medicina: Ronald Pintar, direktor

Urednika izdaj: Marc Chalupsky

Glavni urednik: Boštjan I. Košak

Založnik/Predsednik/CEO: Sabrina Raaff

Vodja produkcije: Zoran Grom

Vodja Financ: Torsten R.Oemus

Kontakt slovenskega uredništva: telefon: 031 378 022,

Tehnološki vodja: Dan Wunderlich

e-pošta: prodaja@dental-tribune.si

Serban Veres

Direktor razvoja projektov: Claudia Salwiczek-Majonek

Projektjni vodja: Sarah Schubert

Direktor internetskih projektov: Tom Carvalho

Namestnik direktorja: Hannes Kuschick

Direktor dogodkov: Lars Hoffmann

Direktor izobraževanja: Christiane Ferret

Pomočnik skupine: Julia Maciejek

Računovodje: Anja Maywald

Manuela Hunger

Nadine Dehmel

Nicole André

Oglasno trženje: Boštjan I. Košak (041 740 864),

Zoran Grom (031 378 022)

Naročnine: prodaja@dental-tribune.si

Mednarodno oglasno trženje: Antje Kahnt

Oglasno trženje za VE: Barbora Solarova

Oglasno trženje za ZE: Hélène Carpentier (Western Europe)

Mednarodno trženje: Melissa Brown

Trženje Azija Pacifik: Peter Wittecyek

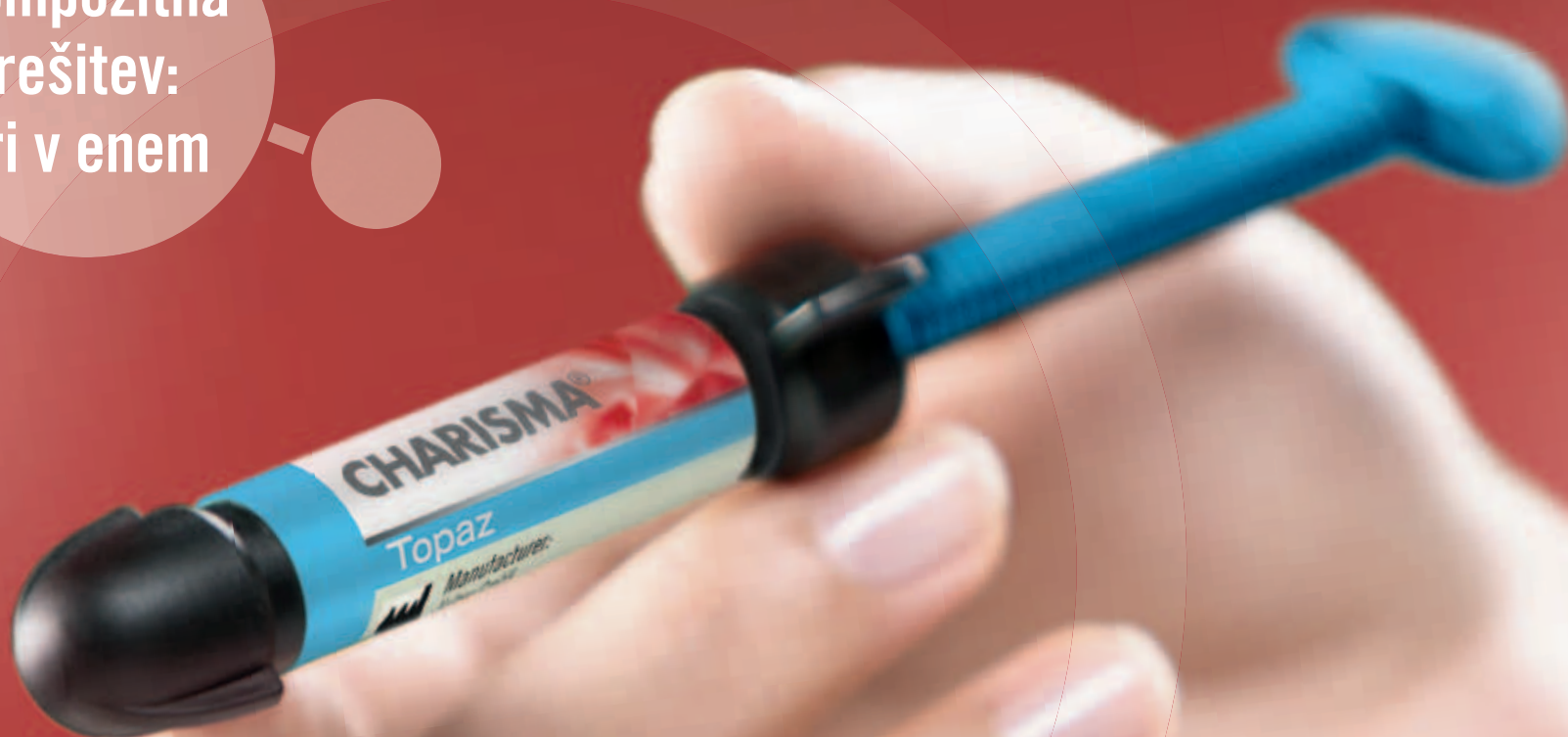Trženje Lat.Amerika: Weridiana Mageswki

Izvršni producent: Gernot Meyer

Oglasne dispozicije: Marius Mezger

NOVO

Kompozitna
rešitev:
tri v enem



Charisma® Topaz

Inovativna kemija za vsakodnevne naravne restavracije.

Vključitev najbolj uspešnih značilnosti kompozitov Charisma v en izdelek se nam enostavno zdi logična.

- » **Enostavno rokovanje:** Charisma Topaz nudi kremato, še vedno stabilno konsistenco s podaljšanim reakcijskim časom in visokim ter dolgotrajnim sijajem po poliranju.
- » **Superiorne fizikalne lastnosti:** Charisma Topaz vključuje našo patentirano TCD matrico, ki združuje visoko upogibno trdnost in minimalno krčenje. Hkrati je združljiv z vsemi običajnimi lepili in tehnikami vezave..
- » **Vsestransko plastenje:** Uporabite tehniko enostavnega enobarvnega plastenja ali večbarvnega plastenja za vaše zahtevnejše primere. Vedno boste dobili trajno naravno restavracijo.

Giving a hand to oral health.



KULZER
MITSUI CHEMICALS GROUP